



HAL
open science

Imagerie médicale multimodalité (TEP-TDM/IRM) de l'hypoxie

Pierrick Gouel

► **To cite this version:**

Pierrick Gouel. Imagerie médicale multimodalité (TEP-TDM/IRM) de l'hypoxie. Sciences agricoles. Normandie Université, 2022. Français. NNT : 2022NORMR080 . tel-04199406

HAL Id: tel-04199406

<https://theses.hal.science/tel-04199406v1>

Submitted on 7 Sep 2023

HAL is a multi-disciplinary open access archive for the deposit and dissemination of scientific research documents, whether they are published or not. The documents may come from teaching and research institutions in France or abroad, or from public or private research centers.

L'archive ouverte pluridisciplinaire **HAL**, est destinée au dépôt et à la diffusion de documents scientifiques de niveau recherche, publiés ou non, émanant des établissements d'enseignement et de recherche français ou étrangers, des laboratoires publics ou privés.



Normandie Université

THÈSE

Pour obtenir le diplôme de doctorat

Spécialité SCIENCES DE LA VIE ET DE LA SANTE

Préparée au sein de l'Université de Rouen Normandie

Imagerie médicale multimodalité (TEP-TDM/IRM) de l'hypoxie

Présentée et soutenue par
PIERRICK GOUEL

Thèse soutenue le 30/11/2022
devant le jury composé de

MME FRANCOISE BODERE	PROFESSEUR DES UNIVERSITES, UNIVERSITE NANTES	Rapporteur du jury
MME ULRIKE SCHICK	PROFESSEUR DES UNIV - PRATICIEN HOSP., UNIVERSITE BRET. OCCIDENTALE UBO	Rapporteur du jury
MME LAURE FOURNIER	PROFESSEUR DES UNIV - PRATICIEN HOSP., UNIVERSITE PARIS 1 PANTHEON-SORBONNE	Membre du jury
MME ISABELLE TRINSOUTROT-GATTIN	MAITRE DE CONFERENCES HDR, UNILASALLE	Membre du jury
M. SEBASTIEN THUREAU	MAITRE DE CONFERENCES HDR, Université de Rouen Normandie	Directeur de thèse
M. PIERRE VERA	PROFESSEUR DES UNIV - PRATICIEN HOSP., Université de Rouen Normandie	Co-directeur de thèse

Thèse dirigée par **SEBASTIEN THUREAU (Laboratoire d'Informatique, du Traitement de l'Information et des Systèmes)** et **PIERRE VERA (Laboratoire d'Informatique, du Traitement de l'Information et des Systèmes)**



Normandie Université

THESE

Pour obtenir le diplôme de DOCTORAT

Spécialité **SCIENCES DE LA VIE ET DE LA SANTE**

Préparée au sein de l'Université de Rouen Normandie

Imagerie médicale multimodalité (TEP/TDM-IRM) de l'hypoxie

Présentée et soutenue par
Pierrick GOUEL

**Thèse soutenue publiquement le Mercredi 30 novembre 2022
devant le jury composé de**

M ^{me} Françoise BODERE	Professeur des Universités – Médecin Nucléaire CHU de Nantes	Rapporteur
M ^{me} Ulrike SCHICK	Professeur des Universités – Onco-Radiothérapeute CHRU Brest – Hôpital Morvan	Rapporteur
M ^{me} Laure FOURNIER	Professeur des Universités – Médecin Radiologue Hôpital Européen Georges Pompidou – Paris	Membre du jury
M ^{me} Isabelle GARDIN	Physicienne Médicale – Habilitée à Diriger les Recherches Centre Henri Becquerel – Rouen	Membre du jury
M. Pierre VERA	Professeur des Universités – Médecin Nucléaire Centre Henri Becquerel – Rouen	Co-directeur de thèse
M. Sébastien THUREAU	Professeur des Universités – Onco-Radiothérapeute Centre Henri Becquerel – Rouen	Directeur de thèse



Imagerie médicale multimodale (TEP/TDM-IRM) de l'hypoxie

L'hypoxie intra-tumorale est associée à un mauvais pronostic et une mauvaise réponse au traitement dans les cancers ORL. Son identification permettrait d'augmenter la dose de rayonnement aux sous-volumes tumoraux hypoxiques. Les principales techniques d'imagerie de l'hypoxie sont dominées par l'imagerie TEP/TDM au ^{18}F -FMISO. D'autre part, plusieurs techniques IRM ont été décrites comme pouvant mettre en évidence la présence d'hypoxie. Parmi ces techniques, nous avons étudié l'IRM de diffusion de l'eau libre (ADC), l'IRM de perfusion dynamique (DCE) et l'IRM quantitative (cartographies T1 et T2). Dans le but d'optimiser les conditions d'acquisitions et de reconstruction des images, nous avons montré que l'utilisation de l'algorithme BPL Q-Clear permet une amélioration de la mesure des images en TEP au ^{18}F -FMISO sans amélioration de la détectabilité des sous-volumes hypoxiques. Nous avons également montré, avec un temps d'acquisition cliniquement acceptable, que la mesure de T1 et de T2 était reproductible (écart < 10 %) associé à un biais moyen de 8,4 % pour une gamme de valeurs de T1 comprises entre 490 et 2385 ms, et de T2 comprises entre 25 et 400 ms. Notre méthodologie a été appliquée dans le cadre de l'étude RTEP8-Hyponeck (NCT04031534). Sur les 16 patients inclus, 13 présentaient des tissus hypoxiques intra-tumoraux (TMR > 1,25). Nos résultats montrent qu'il est recommandé de réaliser la segmentation du sous-volume hypoxique tumoral sur les images TEP/TDM au ^{18}F -FMISO, au sein de l'union des volumes obtenus en TEP au ^{18}F -FDG et en IRM. Le SUVmax, SUVmean, SUVpeak pour la TEP au ^{18}F -FDG et le SUVmax pour la TEP au ^{18}F -FMISO ont montré des différences statistiquement significatives entre les patients avec et sans sous-volume hypoxique. Notre étude montre également des différences statistiquement significatives des paramètres ADC, T1, et T2 entre les lésions tumorales hypoxiques et normoxiques, mais pas pour les paramètres d'IRM-DCE. A notre connaissance, il s'agit de la première étude mettant en évidence l'apport des cartographies de T1 et T2 dans l'étude de l'hypoxie tumorale, montrant des résultats encourageants qui devront être confirmés.

Mots clés : Hypoxie tumorale, Cancers ORL, TEP/TDM, IRM quantitative, Radiothérapie.

Multimodality medical imaging (PET/CT-MRI) of hypoxia

Intratumoral hypoxia is associated with poor prognosis and response to treatment in H&N cancers. Its identification would allow increasing the radiation dose to hypoxic tumor subvolumes. The main hypoxia imaging techniques are dominated by ^{18}F -FMISO PET/CT imaging. On the other hand, several MRI techniques have been described as being able to show the presence of hypoxia. Among these techniques, we studied diffusion MRI (ADC), dynamic perfusion MRI (DCE) and quantitative MRI (T1 and T2 mapping). In order to optimize the conditions of image acquisition and reconstruction, we have showed that the use of the Q-Clear GLP algorithm allows an improvement in the measurement of ^{18}F -FMISO PET images without improving the detectability of hypoxic subvolumes. We also have showed, with a clinically acceptable acquisition time, that T1 and T2 measurement are reproducible (<10% deviation) with an average bias of 8.4% for a range of T1 values between 490 and 2385 ms, and T2 between 25 and 400 ms. Our methodology was applied in the RTEP8-Hyponeck study (NCT04031534). 16 patients were included and 13 showed intra-tumoral hypoxic tissue (TMR > 1,25). Our results indicated that it is recommended to perform the hypoxic tumor subvolume segmentation on ^{18}F -FMISO PET/CT images, within the union of volumes obtained from ^{18}F -FDG PET and MRI. SUVmax, SUVmean, SUVpeak for ^{18}F -FDG PET and SUVmax for ^{18}F -FMISO PET have showed statistically significant differences between patients with and without hypoxic subvolume. Our study also have showed statistically significant differences in ADC, T1, and T2 between hypoxic and normoxic tumor lesions but not for DCE-MRI. To our knowledge, this is the first study highlighting the contribution of T1 and T2 mapping in the evaluation of tumor hypoxia. These encouraging results should be confirmed.

Key words: Tumor hypoxia, H&N cancers, PET/CT, quantitative MRI, radiotherapy.

Remerciements

Liste des abréviations

ACGB : Agent de Contraste à Base de Gadolinium

ADC : Coefficient de diffusion apparent

ADN : Acide DésoxyriboNucléique

AIF : *Arterial Input Fonction*

ATP : Adénosine TriPhosphate

BOLD : *Blood Oxygen Level Dependent*

BPL : *Bayesian penalized likelihood*

BTV : *Biological Target Volume*

CAIX : Anhydrase Carbonique IX

DCE : *Dynamic Contrast-Enhanced*

EARL : *European Accreditation Research for Life*

EES : Espace ExtravaSculaire-extracellulaire

EG : Echo de Gradient

EPI : Echo planar Imaging

EVP : Effet de Volume Partiel

ES : Echo de Spins

FBP : *Filtered Back Projection*

FDG : Fluorine 18 fluorodeoxyglucose

FMISO : Fluorine-18-misonidazole

FOV : *Field of view*

GTV : *Gross Tumor Volume*

HNU : *Head and Neck Unit coil*

HRE : *Hypoxia Response Element*

IMRT : *Intensity Modulated Radiation Therapy*

IHC : ImmunoHistoChimie

IR : Inversion-Récupération

IRM : Imagerie par Résonance Magnétique

Ke_p : *The time constant for gadolinium reflux from the EES back into the vascular system*
($Ke_p = K_{trans}/V_e$)

Ktrans : *volume transfer constant*

LCR : *Liquide-Céphalo-Rachidien*

LOR : *line of response*

MAGiC : *Magnetic Resonance Image Compilation*

ME : *Multi-Echos*

MLEM : *Maximum Likelihood Expectation-Maximisation*

MTV : *Metabolic Tumor Volume*

ORL : *Oto-rhino-laryngologie*

OSEM : *Ordered Subset Expectation Maximization*

pH : *Potentiel hydrogène*

PERCIST : *PET Response Criteria in Solid Tumor*

PSF : *Point Spread Function*

QIBA : *Quantitative Imaging Biomarkers Alliance*

QRAPMASTER : *Quantification of Relaxation Times and Proton Density by Multiecho acquisition of a saturation-recovery using Turbo spin-Echo Readout*

qIRM : *IRM Quantitative*

RDP : *Relative Difference Penalty*

RF : *onde RadioFréquence*

RMN : *Résonance Magnétique Nucléaire*

ROI : *Region of interest*

SB : *Substance Blanche*

SG : *Substance Grise*

SUV : *Standardized Uptake Value*

SFMN : *Société Française de Médecine Nucléaire*

SiPM : *Solid-state silicon photomultiplier*

TBR : *Tumor to Blood Ratio*

TDM : *TomoDensitoMétrie ou CT (Computer Tomography)*

TEMP : *Tomographie d'Emission Mono-Photonique*

TE : *Temps d'Echo*

TEP : *Tomographie par Émission de Positons*

TI : *Temps d'Inversion*

TR : *Temps de Répétition*

TLG : *Total Lesion Glycolysis*

TMR : *Tumor to Muscle Ratio*

Ve : *volume of the EES*

VEGF : *Vascular Endothelial Growth Factor*

Vp : *fractional plasma volume*

VFA : *variable flip angle*

VOI : *Volume of interest*

Table des matières

INTRODUCTION	12
CHAPITRE I – L’HYPOXIE	16
1.1. DEFINITION DE L’HYPOXIE	16
1.2. L’HYPOXIE TUMORALE	17
1.2.1 PRINCIPE.....	17
1.2.2. CONSEQUENCES.....	19
1.2.3. MESURE DE REFERENCE DE L’HYPOXIE TUMORALE	22
1.3. L’HYPOXIE EN IMAGERIE MEDICALE.....	23
1.3.1. METABOLISME DU GLUCOSE ET LE ¹⁸ F-FDG	23
1.3.2. POTENTIEL HYDROGENE (pH) ET POTENTIEL D’OXYDOREDUCTION	26
1.3.2.1. VARIATIONS DU POTENTIEL HYDROGENE INTRACELLULAIRE	26
1.3.2.2. COMPOSES DE NITROIMIDAZOLE.....	27
1.3.2.2.1. LE ¹⁸ F-FMISO.....	28
1.3.2.2.2. LE ¹⁸ F-FAZA.....	30
1.3.2.2.3. LE ¹⁸ F-FETNIM.....	31
1.3.2.2.4. LE ¹⁸ F-RP-170	31
1.3.2.2.5. LE ¹⁸ F-EF5	32
1.3.2.2.6. LE ¹⁸ F-HX4.....	32
1.3.2.2.7. DERIVES DE NITROIMIDAZOLE MARQUES AU ⁶⁸ GA.....	33
1.3.2.3. CU-ATSM.....	33
1.3.3. DIFFUSION DE L’EAU LIBRE DANS LES TISSUS	35
1.3.4. TEMPS DE RELAXATION T1, T2 ET T2* EN IRM	37
1.3.4.1. IMAGERIE PONDEREE EN T2* : EFFET BOLD	38
1.3.4.2. CARTOGRAPHIES T1 ET T2	39
1.3.5. UTILISATION DE PRODUIT DE CONTRASTE.....	40
1.3.5.1. ÉTUDE DE LA PERFUSION	40
1.3.5.2. ÉTUDE DE L’OXYGENE.....	41
1.4. CONCLUSION.....	82
CHAPITRE II – DIFFERENTES TECHNIQUES D’IMAGERIE DE L’HYPOXIE	87
2.1. TOMOGRAPHIE D’EMISSION DE POSITONS	87
2.1.1. PRINCIPE.....	87
2.1.2. OBTENTION DE L’IMAGE ET NATURE DU CONTRASTE.....	89
2.1.2.1. CORRECTION D’ATTENUATION.....	90
2.1.2.2. RECONSTRUCTION TOMOGRAPHIQUE	92
2.1.2.3. QUANTIFICATION EN IMAGERIE TEP ET SES LIMITES	98
2.1.2.3.1. LE TAUX DE FIXATION STANDARDISE (SUV)	98
2.1.2.3.2. LES LIMITES DE LA QUANTIFICATION EN IMAGERIE TEP	100
2.2. IMAGERIE PAR RESONANCE MAGNETIQUE.....	103
2.2.1. PRINCIPE.....	103
2.2.1.1. LA RESONANCE MAGNETIQUE NUCLEAIRE	103
2.2.1.2. TEMPS DE RELAXATION TISSULAIRES	106
2.2.1.3. ENREGISTREMENT DU SIGNAL RMN	110
2.2.2. OBTENTION DE L’IMAGE ET NATURE DU CONTRASTE.....	110

2.2.2.1.	CODAGE SPATIAL DU SIGNAL.....	110
2.2.2.2.	ANTENNES.....	112
2.2.2.3.	ENREGISTREMENT DU SIGNAL IRM	113
2.2.2.3.1.	PRINCIPE DE LA SEQUENCE D'ECHO DE SPIN	113
2.2.2.3.2.	PRINCIPE DE LA SEQUENCE D'ECHO DE GRADIENT.....	114
2.2.2.3.3.	STOCKAGE ET PARAMETRES DU SIGNAL	115
2.2.2.4.	CONTRASTE ET PONDERATION DES IMAGES	116
2.2.2.5.	PRINCIPE DE LA SEQUENCE DE DIFFUSION.....	118
2.2.2.6.	CARTOGRAPHIES T1 ET T2	120
2.2.2.6.1.	TECHNIQUES CONVENTIONNELLES	122
2.2.2.6.2.	TECHNIQUE A IMPULSIONS SELECTIVES MULTISPECTRALES.....	123
2.2.2.7.	ÉTUDE DE LA PERFUSION	124
2.3.	QUANTIFICATION EN IRM ET SES LIMITES	128
2.4.	INTERET DE LA TRIMODALITE EN RADIOTHERAPIE EXTERNE.....	132
2.5.	CONCLUSION	143
CHAPITRE III – ÉTUDE DE L'IMAGERIE TRIMODALE DE L'HYPOXIE – ESSAI CLINIQUE RTEP8-HYPONECK		145
3.1.	INTRODUCTION	145
3.2.	OPTIMISATION DE L'IMAGERIE TEP/TDM ET IRM POUR L'ETUDE DE L'HYPOXIE	146
3.2.1.	IMAGERIE TEP/TDM	146
3.2.1.1.	CONDITIONS D'ACQUISITION ET DE RECONSTRUCTION EN TEP/TDM AU ¹⁸ F-FDG.....	146
3.2.1.2.	CONDITIONS D'ACQUISITION ET DE RECONSTRUCTION DES DONNEES TEP/TDM AU ¹⁸ F-FMISO	147
3.2.1.2.1.	CONDITIONS D'ACQUISITION.....	147
3.2.2.2.	ÉTUDE DE L'ALGORITHME DE RECONSTRUCTION Q-CLEAR EN IMAGERIE TEP/TDM AU ¹⁸ F-FMISO ...	149
3.2.2.	IMAGERIE IRM.....	166
3.2.2.1.	ACQUISITION ET RECONSTRUCTION DES SEQUENCES PONDEREES	166
3.2.2.2.	SEQUENCE DE DIFFUSION ET OBTENTION DE LA CARTOGRAPHIE ADC	166
3.2.2.3.	SEQUENCE DE PERFUSION DYNAMIQUE ET OBTENTION DES CARTOGRAPHIES DCE	166
3.2.2.4.	SEQUENCE QIRM ET OBTENTION DES CARTOGRAPHIES T1 ET T2.....	167
3.2.2.5.	ACQUISITION ET RECONSTRUCTION DES SEQUENCES QUANTITATIVES DE L'HYPOXIE	182
3.2.3.	DISCUSSION DE L'OPTIMISATION DE L'IMAGERIE TEP/TDM ET IRM POUR L'ETUDE DE L'HYPOXIE	182
3.3.	BILAN DES INCLUSIONS.....	184
3.4.	TRAITEMENT DES IMAGES TEP/TDM ET IRM	185
3.4.1.	CONDITIONS DE RECALAGE	185
3.4.2.	SEGMENTATION DES VOLUMES TUMORAUX, HYPOXIQUES ET NORMOXIQUES	186
3.4.3.	PARAMETRES QUANTITATIFS MESURES	187
3.4.4.	ANALYSES STATISTIQUES.....	188
3.5.	RESULTATS DE L'ANALYSE DE L'IMAGERIE DE L'HYPOXIE	189
3.6.	DISCUSSION ET CONCLUSION	190
ANNEXE A		211
CONCLUSIONS ET PERSPECTIVES		216
VALORISATION		221
BIBLIOGRAPHIE		224

Introduction

Introduction

Avec une incidence de plus de 16 000 cas chaque année en France, les cancers de la sphère Oto-rhino-laryngée (ORL) constituent un problème majeur de santé publique. Actuellement, les seuls marqueurs pronostiques utiles à la prise de décision thérapeutique pour ces tumeurs sont basés sur leurs caractéristiques cliniques et pathologiques (stade TNM, rupture capsulaire, marges envahies, embolies). Cependant, ces marqueurs demeurent imparfaits et près de 30 % des patients traités pour un cancer ORL, non métastatique au diagnostic, présentent une évolution défavorable dans les 2 ans suivant le diagnostic.

La radiothérapie est le traitement de référence de nombreux cancers ORL de façon exclusive ou associée à la chimiothérapie. Elle peut être prescrite également en adjuvant à la chirurgie (plus ou moins associée à la chimiothérapie) en cas d'atteinte ganglionnaire, d'atteintes marginales ou de tumeurs supérieures ou égales à T2. La Radiothérapie Conformationnelle par Modulation d'Intensité (RCMI) a permis de diminuer les toxicités de la radiothérapie (hyposialie) et une meilleure adaptation des doses aux différents volumes (volumes à haut risque, risque intermédiaire ou bas risque). L'apport de cette technique a permis une augmentation de la dose, associée ou non à un hypo-fractionnement de la dose à un volume à haut risque (Butler *et al.*, 1999). Une étude récente a proposé d'augmenter la dose à 75 Gy, associée à une augmentation de la dose par séance à 2,5 Gy, pour les cancers de l'oropharynx T2N0, T2N1 ou T3N0 dans le cadre d'une étude de phase 1. Dans le groupe recevant cette dose, il n'a pas été montré d'augmentation de la toxicité (Leclerc *et al.*, 2013).

L'hypoxie tumorale est un phénomène complexe et fréquent dans les cancers de la sphère ORL. Il constitue un facteur important de résistance à la radiothérapie (Gammon and Mackenzie, 2016). Cliniquement, l'hypoxie tumorale a été corrélée avec une survie sans progression plus faible (Brizel *et al.*, 2001) et une survie globale des patients traités à visée curative également plus faible (Nordsmark *et al.*, 2005). L'amélioration des techniques de radiothérapie laisse entrevoir la possibilité de définir un volume à haut risque correspondant au volume intra-tumoral hypoxique et d'une escalade de dose dans ce sous-volume. Si le caractère péjoratif d'une hypoxie intra-tumorale est consensuel, sa mise en évidence et la

définition d'un volume hypoxique intra-tumoral est complexe, bien que plusieurs techniques d'imagerie aient été décrites dans la littérature.

La Tomographie par Émission de Positons (TEP) au 2-[18]-Fluoro-2-désoxy-D-glucose (FDG) couplée à la Tomodensitométrie (TDM), et l'Imagerie par Résonance Magnétique (IRM), sont utilisées en routine clinique dans la prise en charge des patients atteints d'un cancer ORL, aussi bien pour le diagnostic que pour la phase thérapeutique comme la planification du traitement par radiothérapie. Ces dernières années, ces techniques jouent un rôle de plus en plus important dans la personnalisation du traitement et la définition des volumes cibles. En imagerie TEP, plusieurs radiotraceurs ont été développés pour identifier l'hypoxie intra-tumorale, notamment le ^{18}F -FMISO, dont plusieurs publications portant sur les cancers ORL ont souligné l'intérêt potentiel pour guider les modifications de l'hypoxie intra-tumorale en cours de radiothérapie (Minn *et al.*, 2008; Schöder *et al.*, 2009; Bussink *et al.*, 2010; Ferrer Albiach *et al.*, 2010; Troost *et al.*, 2010). En marge des séquences d'IRM diagnostiques, plusieurs autres techniques ont été proposées dans la littérature pour réaliser une imagerie quantitative dont l'intensité des voxels serait le reflet de l'hypoxie tumoral.

Dans ce contexte, l'imagerie trimodalité (TDM, TEP, IRM) semble être une approche de choix afin d'identifier les sous-volumes tumoraux qui pourraient bénéficier d'une augmentation de doses (Leibfarth *et al.*, 2013). Néanmoins, l'imagerie de l'hypoxie a peu été étudiée dans la littérature dans l'association des données TEP/TDM et IRM avec peu de démonstration d'une corrélation du volume hypoxique entre les données de trimodalité.

L'objectif de cette thèse a porté sur le développement de l'imagerie trimodalité TEP/TDM-IRM pour identifier l'hypoxie intra-tumorale dans les cancers ORL à des fins de radiothérapie. Compte tenu du nombre important de techniques d'imagerie proposées dans la littérature pour la mise en évidence de l'hypoxie en IRM quantitative, il nous faudra i) faire des choix parmi les paramètres quantitatifs proposés, ii) optimiser les paramètres d'acquisition et de reconstruction des images. Par ailleurs, nous appliquerons notre méthodologie à une cohorte de patients atteints d'un cancer épidermoïde pharyngé dans le cadre de l'étude prospective RTEP8-Hyponeck (NCT04031534).

Les questions auxquelles nous nous intéresserons particulièrement seront les suivantes :

- **Les volumes tumoraux obtenus en TEP au ^{18}F -FDG ($V_{\text{T-FDG}}$) et en IRM diagnostique ($V_{\text{T-IRM}}$) sont-ils comparables ?**
- **Comment se positionne le sous-volume hypoxique défini en TEP au ^{18}F -FMISO par rapport à $V_{\text{T-FDG}}$ et $V_{\text{T-IRM}}$?**
- **Les différents paramètres quantitatifs IRM et TEP de l'hypoxie présentent-ils un caractère prédictif de la présence d'hypoxie ?**

Le présent manuscrit se compose de 3 chapitres. Le premier introduit le principe de l'hypoxie intra-tumorale, ainsi que ses conséquences en cancérologie. Nous aborderons également les différentes méthodes d'imagerie de l'hypoxie proposées dans la littérature, ainsi que leurs avantages et inconvénients pour ne retenir que celles qui nous paraissent pertinentes.

Le Chapitre 2 aborde le principe de chaque modalité d'imagerie étudiée dans ces travaux, ainsi que leurs limites. Nous terminerons ce chapitre par la présentation de l'imagerie trimodalité et son intérêt de combiner ces techniques dans la prise en charge des patients en radiothérapie.

Enfin, dans le Chapitre 3, nous présenterons les différents paramètres d'acquisition et de reconstruction d'images de l'hypoxie que nous avons choisis, ainsi que nos travaux d'optimisation des techniques d'imagerie TEP/TDM et IRM à visée d'étude de l'hypoxie tumorale. Nous présenterons également les résultats de notre méthodologie appliquée à la cohorte de patients RTEP8-Hyponeck. Dans ce Chapitre, nous indiquerons également le processus de traitement d'images pour l'étude comparative de l'hypoxie définie en TEP/TDM au ^{18}F -FMISO et en IRM quantitative.

Nous concluons et évoquons les perspectives concernant l'apport des différentes modalités d'imagerie dans l'étude de l'hypoxie à visée de radiothérapie dans les cancers ORL.

Chapitre I

Chapitre I – L'hypoxie

1.1. Définition de l'hypoxie

L'oxygène est une molécule essentielle à la vie en raison de son rôle de substrat dans le Cycle de Krebs. La concentration en oxygène est variable dans le corps humain passant de 21 % (150 mmHg) dans l'air ambiant à environ 12 % (95 mmHg) dans les artères pour atteindre 5 % (40 mmHg) dans le sang veineux. Le niveau d'O₂ dans les tissus biologiques est généralement inférieur à 4 % (30 mmHg) et varie en fonction de l'organe considéré (Ortiz-Prado *et al.*, 2019). La teneur en oxygène fluctue également au sein même des organes en fonction de leur vascularisation.

L'hypoxie se caractérise par une baisse de la disponibilité en oxygène. Elle traduit une oxygénation insuffisante de certains tissus lorsque la proportion d'oxygène se trouve autour de 1 % (7,5 mmHg) et est définie comme sévère lorsque les concentrations sont proches de 0,1 % (0,75 mmHg). La concentration physiologique d'oxygène étant différente dans chaque tissu, elle doit être considérée comme une notion relative de la teneur en oxygène en fonction du tissu concerné.

L'hypoxie résulte d'un déséquilibre entre l'apport d'oxygène et la consommation des tissus. Ce défaut d'apport en oxygène peut être retrouvé dans de nombreux processus pathologiques comme l'anémie, l'inflammation, les cardiopathies ischémiques, les accidents vasculaires cérébraux ou le cancer. Dans la suite de ce Chapitre, nous nous intéresserons principalement à l'hypoxie dans le cancer.

1.2. L'hypoxie tumorale

1.2.1 Principe

Les tumeurs malignes sont soumises à un phénomène important d'hypoxie. Celui-ci est complexe et est le résultat de trois composantes.

Tout d'abord, il existe une forme d'hypoxie liée à un défaut de diffusion de l'oxygène, appelée hypoxie de diffusion ou chronique. Ce type d'hypoxie est causé par une augmentation des distances de diffusion de l'oxygène, suite à l'expansion de la masse de la tumeur, plus rapide que le réseau vasculaire. Il s'agit d'un micro-environnement très dynamique dans lequel les cellules sont soumises à des gradients en O_2 dans l'espace et dans le temps (Vaupel and Harrison, 2004). Cela conduit à un apport insuffisant d'oxygène aux cellules qui se trouvent à distance des capillaires sanguins (voir Figure 1.1). Ce phénomène a été mis en évidence par (Thomlinson and Gray, 1955) où certaines cellules présentaient des aspects nécrotiques à mesure que la distance des cellules par rapport aux vaisseaux sanguins augmentait. Cette hypoxie chronique peut également être causée par une géométrie vasculaire tumorale défavorable. Dans le réseau sanguin, il existe des mouvements et des flux à contre-courant dans le même territoire d'irrigation de l'approvisionnement en sang.

Parallèlement, les tissus cancéreux sont peu différenciés avec une mauvaise organisation structurelle. Les processus tumoraux se développent en raison d'un défaut d'apoptose, et d'absence ou de mauvaise régulation dans le mouvement cellulaire (Coleman, 1988; Hanahan and Weinberg, 2000, 2011). L'hypoxie liée à un défaut de perfusion est appelée hypoxie aiguë ou de perfusion transitoire en raison des fluctuations de courtes durées de la perfusion. Le débit sanguin dans les tissus est inadapté à la consommation d'oxygène de ses cellules. Ainsi, dans les tumeurs hypoxiques, les capillaires nouvellement formés sont structurellement et fonctionnellement anormaux. Le réseau vasculaire est désorganisé, avec des formes allongées et tortueuses avec l'endothélium incomplet. Ces vaisseaux ne permettent pas de réguler le flux sanguin, ce qui peut provoquer des interruptions dans le mouvement des globules rouges. Cependant, cette hypoxie ischémique est souvent transitoire et contribue à une

hétérogénéité spatiale et temporelle de la distribution du tissu tumoral hypoxique. Elle concerne généralement de grands territoires tissulaires lorsqu'elle se produit.

Enfin, un dernier type d'hypoxie peut être causé par une diminution de la capacité de transport d'oxygène du sang due à une anémie provoquée par la tumeur elle-même ou suite à une chimiothérapie. En dessous d'un taux d'hémoglobine de 10 g/dL, l'apport en oxygène est compromis. On retrouve le même type d'hypoxie lorsque l'hémoglobine n'est plus capable de transporter l'oxygène en raison d'une intoxication (carboxyhémoglobine, cyanohémoglobine).

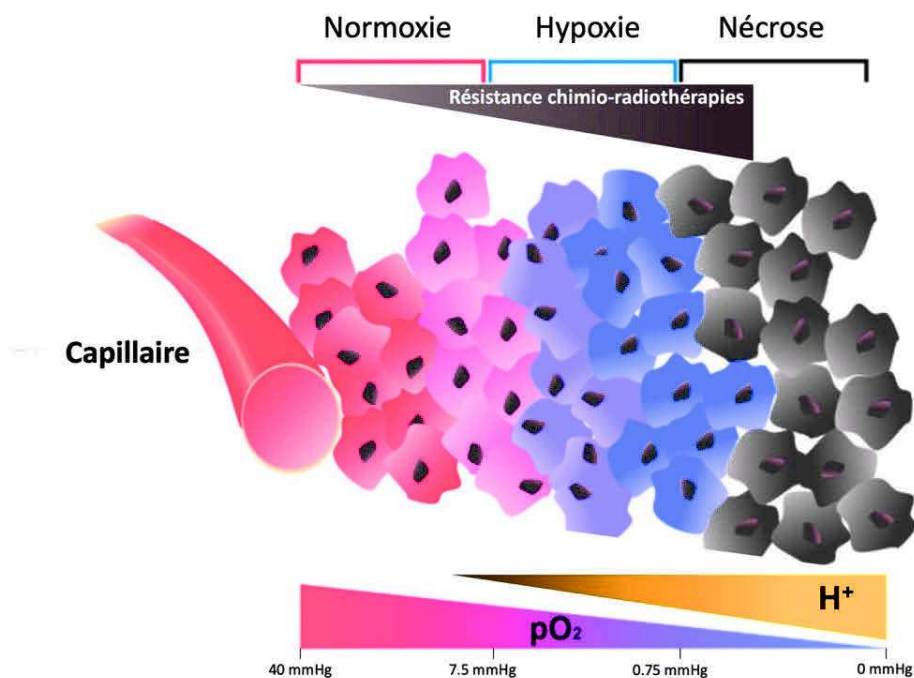


Figure 1.1 : Caractéristiques des tumeurs solides dans le cadre de l'hypoxie chronique.

L'oxygène et les autres nutriments contenus dans le sang sont apportés par les capillaires jusqu'aux tissus. En raison de la limite de diffusion de l'oxygène, les cellules tumorales doivent faire face à des tensions en oxygène (O_2) différentes en fonction de leur distance des vaisseaux (symbolisé par le gradient décroissant d'oxygène). En parallèle, l'accumulation d'acide lactique et de CO_2 augmente l'acidose tumorale (H^+) dans les zones hypoxiques. La résistance aux radio/chimiothérapies est inversement proportionnelle à la concentration en oxygène dans la tumeur. (Figure et légende dérivées de (Pelletier, 2014) et de (Bao and Wong, 2021)).

(Thomlinson and Gray, 1955) ont montré que les tissus hypoxiques sont une caractéristique de la plupart des tumeurs solides et peuvent constituer jusqu'à 60 % de la masse tumorale. Paradoxalement, l'hypoxie tumorale n'est pas une spécificité des tumeurs volumineuses, mais se retrouve aux stades précoces, même pour de petites tailles de tumeurs (<1 mm³) peu vascularisées (Li *et al.*, 2007). Les néo-vaisseaux tumoraux nouvellement formés sont immatures, ramifiés et perméables, perfusant inefficacement les tumeurs (Vaupel and Harrison, 2004).

Une hypoxie chronique et une hypoxie aiguë peuvent ainsi coexister dans les tumeurs, même de petites tailles, ayant des conséquences physiologiques qu'il est nécessaire de considérer dans l'approche thérapeutique des tumeurs.

1.2.2. Conséquences

Il est important de distinguer l'hypoxie aiguë de l'hypoxie chronique.

Dans le cas de l'hypoxie aiguë, celle-ci est transitoire. Les cellules sont en état d'apnée et se rétablissent ensuite sans dommage. Par contre, si cette hypoxie dure assez longtemps, les cellules exposées meurent.

L'hypoxie chronique affecte les cellules d'une manière différente par l'intermédiaire de mécanismes adaptatifs. Les cellules tumorales peuvent mourir en suivant la voie p53 ou, au contraire, cette hypoxie peut favoriser certains clones cellulaires résistants à la thérapie (chimiothérapie ou radiothérapie) (Bristow and Hill, 2008). L'hypoxie exerce une très forte pression de sélection et seuls les variants cellulaires les plus aptes et probablement les plus agressifs survivent en raison de l'expression intense des gènes situés en aval de la séquence nucléotidique HRE (*Hypoxia-Response-Element*). En effet, une trentaine de gènes, situés en aval de cette séquence permettent l'expression de protéines impliquées dans l'amélioration de l'apport en oxygène, l'économie d'énergie, la survie et la prolifération cellulaire ainsi que dans la lutte contre l'acidification du milieu cellulaire.

Ainsi, les cellules sont de plus en plus adaptées et agressives jusqu'à la dissémination de ces clones dans l'ensemble de l'organisme. Cette pression de sélection de l'environnement peut générer une hétérogénéité intratumorale avec un clone dominant les autres dans une partie de la tumeur, tandis qu'un autre domine dans une autre partie.

Lorsque la concentration en oxygène est inférieure à 7 mmHg, l'expression des gènes en aval de HRE intervient. Par ailleurs, l'hypoxie chronique favorise la propagation tumorale en adaptant les cellules à la limitation de l'apport en nutriments, ou en leur permettant de quitter leur environnement hostile en facilitant leur prolifération, leur invasion locale et leur dissémination métastatique par notamment la sécrétion d'une protéine qui est un facteur de croissance de l'endothélium vasculaire (VEGF pour *Vascular Endothelial Growth Factor*). Enfin, dans ces faibles concentrations d'oxygène dans les tissus, on observe un nombre important de mutations cellulaires (Bristow and Hill, 2008), correspondant à un mauvais pronostic de la maladie.

Par ailleurs, en présence d'hypoxie, on assiste à une résistance aux traitements pouvant être due au facteur HIF-1 α qui est un facteur de transcription impliqué dans la régulation de l'expression de nombreux gènes activés dans des conditions d'hypoxie (Bedogni and Powell, 2009). Lorsque la concentration en oxygène diminue dans les cellules, HIF-1 α n'est plus dégradée et s'accumule dans le noyau cellulaire. Elle s'hétérodimérise pour agir comme un facteur de transcription et réguler à la hausse une multitude de gènes (voir Figure 1.2), en particulier ceux impliqués dans le métabolisme du glucose, la régulation du pH, l'apoptose, la survie cellulaire sous stress oxydatif, l'angiogenèse et l'érythropoïèse (Semenza, 2004) augmentant la résistance des tumeurs à la chimiothérapie.

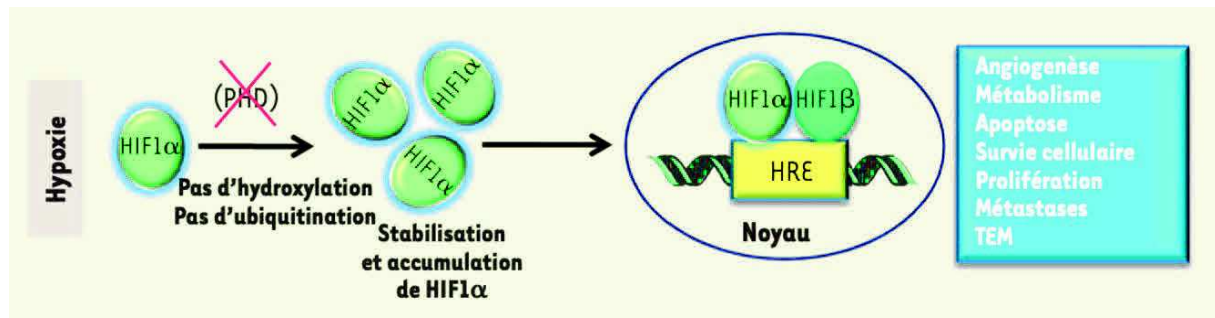


Figure 1.2. Régulation de la protéine HIF-1α en condition d'hypoxie cellulaire.

En condition d'hypoxie, l'activité des prolyl-hydroxylases (PHD) est inhibée, ce qui stabilise HIF-1α et entraîne sa translocation dans le noyau où, associée à HIF-1β elle exerce son activité transcriptionnelle en se liant aux séquences HRE (hypoxia-response element) présentes dans la région promotrice des gènes cibles. D'après (Hasmim et al., 2014).

Le rôle de l'hypoxie dans l'augmentation de la radiorésistance a été montré au début du 20ème siècle par (Schwarz, 1909), puis dans la radiorésistance tumorale par (Mottram, 1935a, 1935b, 1936). La résistance aux radio-chimiothérapies est inversement proportionnelle à la concentration en oxygène dans la tumeur (Brahimi-Horn *et al.*, 2007) (voir Figure 1.1). Dès 1953, le rôle crucial de l'oxygène dans la réponse à la radiothérapie a été montré (Gray *et al.*, 1953). L'hypoxie permet, d'une part, la sélection de clones tumoraux plus agressifs et, d'autre part, l'entrée en dormance d'autres cellules (Vaupel and Harrison, 2004). De plus, l'oxygène est un puissant radiosensibilisant ayant un effet amplificateur sur l'effet cellulaire des rayonnements ionisants. Cet effet est supérieur à celui obtenu par les différentes chimiothérapies radiosensibilisantes actuellement utilisées. En effet, les rayonnements ionisants ont un effet létal sur les cellules tumorales, essentiellement par ruptures doubles brins de l'ADN. Ces cassures peuvent être obtenues par l'effet direct des rayonnements (ionisation directe des atomes de la double hélice de l'ADN) et plus fréquemment par effet indirect. Cet effet est obtenu par la création de radicaux libres secondaires à la radiolyse de l'eau, qui sont stabilisés en présence d'oxygène. Pour obtenir le même effet cytotoxique sur les cellules hypoxiques, (Van der Kogel and Joiner, 2009) ont montré *in vitro* que la dose totale de radiothérapie devait être multipliée par trois. Cette augmentation est difficile à mettre en place en clinique en raison de la toxicité du traitement vis-à-vis des tissus avoisinant la tumeur.

Il résulte de ces différents phénomènes que l'hypoxie tumorale est associée à un mauvais pronostic, un phénotype agressif, un risque accru d'invasion et de métastases, ainsi qu'à une résistance à la chimiothérapie et à la radiothérapie.

1.2.3. Mesure de référence de l'hypoxie tumorale

Toutes les considérations précédentes montrent que l'hypoxie tumorale est un marqueur pronostique négatif dans les tumeurs solides. D'où la nécessité de disposer d'outils précis et efficaces pour la détecter et la quantifier. La méthode de référence est la mesure de la pression partielle d'oxygène dans le tissu. Elle est réalisée de manière invasive par histographie polarographique de la pO_2 via l'implantation d'une électrode Eppendorf dans le tissu d'intérêt. De nombreuses études ont mesuré la pO_2 par des électrodes pour évaluer l'impact de l'oxygénation des tumeurs sur la réponse aux traitements (Gatenby *et al.*, 1988). Les premiers essais ont été réalisés au début des années 1990 par (Höckel *et al.*, 1991; Vaupel *et al.*, 1991; Vaupel *et al.*, 1992).

Les principaux inconvénients de l'électrode Eppendorf sont que cette technique est invasive et mesure une zone précise, alors que l'hypoxie est très différente au sein d'une même tumeur. De ce fait, cette technique est peu applicable en routine clinique. De plus, l'électrode Eppendorf ne permet pas de distinguer les tissus nécrosés des tissus anoxiques viables. Il est également possible de mesurer directement la concentration d'oxygène moléculaire dans les tissus par résonance paramagnétique électronique (Epel *et al.*, 2016), mais cette méthode reste expérimentale.

Des méthodes d'imagerie non invasives ont été progressivement développées en imagerie Tomographie d'Émission de Positron couplée à la Tomodensitométrie (TEP-TDM) et en Imagerie par Résonance Magnétique (IRM). Elles ne permettent pas la mesure directe en 3D de la teneur en oxygène des tissus, mais elles sont basées sur la visualisation de marqueurs de présence de tissus hypoxiques. Des méthodes indirectes d'imagerie par tomographie d'émission mono-photonique (TEMP-TDM) ont également été proposées. Moins développées

que les méthodes TEP-TDM et présentant une moins grande résolution spatiale, elles ne seront pas abordées dans la suite de ce travail.

Dans la Section suivante, nous allons décrire les marqueurs de l'hypoxie par TEP ou IRM et nous ferons une revue de la littérature pour chacun d'entre eux sur l'intérêt et les limites des différentes techniques d'imagerie de l'hypoxie. Les marqueurs de l'hypoxie proposés dans la littérature sont soit des radiopharmaceutiques (imagerie TEP) dont la concentration intracellulaire cherche à être le reflet de la pO_2 , soit des paramètres caractéristiques de l'image IRM, dont les modifications seraient le reflet de la pO_2 (modifications du temps de relaxation longitudinal T1 ou transversal T2, modifications de la diffusion de l'eau et modifications du signal en présence d'un produit de contraste paramagnétique).

1.3. L'hypoxie en imagerie médicale

1.3.1. Métabolisme du glucose et le ^{18}F -FDG

Comme nous l'avons vu précédemment, la diminution du niveau d'oxygène dans la cellule entraîne une augmentation de la concentration en protéine HIF-1 α , impliquée dans l'activation du métabolisme du glucose. L'hyperglycolyse tumorale due à la régulation à la hausse des transporteurs de glucose GLUT et des enzymes glycolytiques explique son intérêt en tant que marqueur de substitution de l'hypoxie (voir Figure 1.3.A). Le ^{18}F -Fluoro-D-Glucose (^{18}F -FDG) utilisé en imagerie TEP, comme traceur du métabolisme glucidique des cellules, a été proposé dans la littérature pour visualiser l'hypoxie tumorale (Clavo et al., 1995). Le FDG permettrait ainsi une mesure indirecte de l'hypoxie cellulaire.

Parallèlement, une diminution importante de la pO_2 peut entraîner un état de mise « en dormance » de la tumeur, caractérisé par un équilibre dynamique entre la multiplication des cellules tumorales suffisamment oxygénées et la mort des cellules tumorales hypoxiques. Dans la plupart des cas, ces tumeurs régressent spontanément, notamment en réponse aux attaques du système immunitaire (Sonveaux *et al.*, 2009). Mais dans de rares cas, l'hypoxie favorise l'émergence de cellules tumorales capables de produire de l'énergie par glycolyse

anaérobie en recyclant le lactate, lui-même pouvant réguler positivement l'expression de GLUT1 et donc moduler la captation de ^{18}F -FDG (Zhou *et al.*, 2014).

Le ^{18}F -FDG est le traceur le plus disponible en imagerie TEP-TDM. Dès 1995, (Clavo *et al.*, 1995) ont constaté l'augmentation de la captation du ^{18}F -FDG sur deux lignées cellulaires malignes humaines exposées à de faibles concentrations en oxygène et concluent que ce radiotracer pourrait refléter en partie l'hypoxie tumorale. Plus tard en 2003, une étude chez l'animal (Grassi *et al.*, 2014) a montré que les cellules les plus éloignées des vaisseaux sont plus hypoxiques, pré-nécrotiques et plus avides de ^{18}F -FDG. (Zhao *et al.*, 2005) dans une étude portant sur la biodistribution du ^{18}F -FDG dans des cellules d'hépatome inoculées chez le rat ont montré que le schéma de captation du ^{18}F -FDG, ainsi que l'expression des protéines de transport du glucose et de l'hexokinase sont liés à la présence de HIF-1 α , en utilisant l'autoradiographie et l'immunomarquage. En 2008, (Dierckx and Van De Wiele, 2008) ont suggéré qu'il existait une corrélation entre le métabolisme du glucose identifié par ^{18}F -FDG et le niveau d'oxygène dans les cellules.

Cependant, plusieurs études, évaluant la corrélation entre la fixation du ^{18}F -FDG et le niveau d'hypoxie, obtiennent des résultats contradictoires (Thorwarth *et al.*, 2006; Mees *et al.*, 2009; Lopci *et al.*, 2014). En 2006, (Zimny *et al.*, 2006a) ont montré que l'hypoxie dans des tumeurs de la tête et du cou a un effet sur le métabolisme du glucose sans pour autant que la TEP au ^{18}F -FDG puisse différencier de manière fiable les tumeurs hypoxiques de celles normoxiques. (Gagel *et al.*, 2006) ont montré qu'il n'existait aucune corrélation entre la TEP au ^{18}F -FDG et l'hypoxie évaluée au ^{18}F -FMISO chez des patients atteints de cancer du poumon non à petites cellules. En 2007, (Gagel *et al.*, 2007) ont montré l'absence de corrélation de la comparaison directe de la captation du ^{18}F -FDG et de la détermination de l'hypoxie à l'aide d'un capteur d'O $_2$ polarographique chez 38 patients atteints d'un cancer de la tête et du cou. (Lopci *et al.*, 2014) émettent l'hypothèse que ces résultats sont compréhensibles, car dans des conditions de faibles concentrations en oxygène, les cellules commutent leur voie métabolique de production d'ATP vers la glycolyse anaérobie, également connue sous le nom d'effet Pasteur (Busk *et al.*, 2008). Dans le cas des cellules tumorales hypoxiques, il existe un chevauchement entre la captation du ^{18}F -FDG due à la glycolyse aérobie, appelée effet Warburg (Warburg, 1956), et la glycolyse anaérobie (Busk *et al.*, 2008; Kaira *et al.*, 2011). C'est-à-dire, dans les

conditions normoxiques et hypoxiques, respectivement. Aussi, la protéine HIF-1 α pouvant être observée dans les régions tumorales non hypoxiques (Kim *et al.*, 2007) suggère que d'autres facteurs peuvent indirectement influencer le métabolisme du glucose et la captation du ^{18}F -FDG dans ces régions (Dierckx and Van De Wiele, 2008). Dans une étude récente de 2021, à laquelle nous avons participé, (Thureau, *et al.*, 2021) ont comparé, dans le cancer du poumon, les taux de fixation entre le ^{18}F -FDG, le ^{18}F -FMISO et le ^{18}F -FAZA. Dix-neuf patients ont été inclus dans cette étude et les acquisitions des deux traceurs hypoxiques ont été réalisées sur une période médiane de 2,1 jours dans un ordre aléatoire. Les résultats ont montré l'absence de corrélation entre la TEP au ^{18}F -FDG et les TEP avec les deux radiotraceurs de l'hypoxie confirmant que le ^{18}F -FDG fournit des informations différentes et est indépendant, mais complémentaire des radiotraceurs de l'hypoxie.

S'il a clairement été montré l'hyperfixation du ^{18}F -FDG dans les tumeurs solides (Pinker *et al.*, 2017), ces captations à la hausse ou à la baisse du ^{18}F -FDG en raison de phénomènes antagonistes montrent que cette hyperfixation n'est pas spécifique de l'hypoxie tumorale. Comme l'examen TEP au ^{18}F -FDG est un examen diagnostique standard dans les cancers des tumeurs solides, ainsi que dans le suivi thérapeutique, il est facilement disponible et pourrait être utilisé en combinaison avec d'autres traceurs de l'hypoxie afin d'obtenir une évaluation complète des caractéristiques de la tumeur (Busk *et al.*, 2008; Lopci *et al.*, 2014).

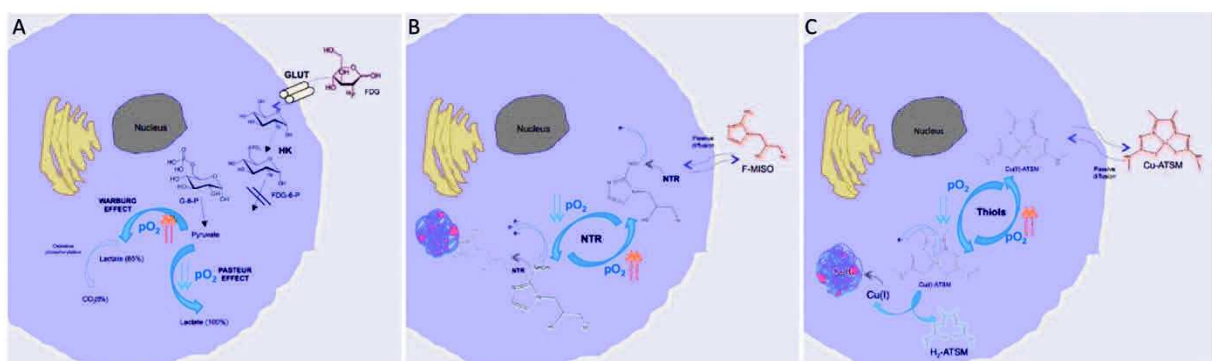


Figure 1.3. Mécanismes d'absorption et de rétention du FDG (A), du FMISO (B) et du Cu-ATSM (C) dans les cellules en conditions hypoxiques (D'après Lopci *et al.*, 2014).

1.3.2. Potentiel hydrogène (pH) et potentiel d'oxydoréduction

1.3.2.1. Variations du potentiel hydrogène intracellulaire

L'hypoxie conduit la cellule à utiliser un métabolisme anaérobie pour fonctionner. Cela conduit à la formation d'acide lactique entraînant une baisse du potentiel hydrogène (pH) intracellulaire. Ce changement de pH est préjudiciable à la survie à long terme de la cellule.

Un marqueur de présence d'un pH acide pourrait servir de révélateur d'une hypoxie tumorale. Dans ce cadre, il a été proposé comme marqueur en imagerie TEP l'anhydrase carbonique IX (CAIX). Les anhydrases carboniques sont des métalloenzymes de zinc transmembranaires qui sont induites par HIF-1 α en présence d'hypoxie tumorale (voir Section 2.2 et Figure 1.2). Elles permettent la formation de bicarbonate à partir du dioxyde de carbone par hydratation. L'anhydrase carbonique IX est la seule isoenzyme de cette famille associée à la prolifération tumorale. Elle régule le pH des cellules en état d'hypoxie car son gène codant (CA9) est situé en aval de la séquence HRE.

(Oosterwijk *et al.*, 1986) ont développé en 1986 l'anticorps Grawitz250 (G250) permettant l'identification du CAIX. En 2007, (Divgi *et al.*, 2007) ont montré que l'anticorps marqué à l'iode 124 (^{124}I -cG250) pouvait identifier avec précision le carcinome rénal à cellules claires et pouvait donc être utilisé comme traceur en imagerie TEP, mais l'expression du CAIX n'était pas liée à l'hypoxie (Lawrentschuk *et al.*, 2011). En 2010 dans une étude pré-clinique portant sur les carcinomes de la tête et du cou, (Hoeben *et al.*, 2010) ont montré une corrélation spatiale entre la liaison de ^{89}Zr -cG250-F(ab')₂ et l'expression du CAIX au niveau microscopique, suggérant une captation tumorale suffisante du traceur avec une localisation microscopique précise de l'hypoxie. D'autres études récentes (Zhang *et al.*, 2017; Iikuni *et al.*, 2020) ont exploré les molécules ciblant cette enzyme membranaire des inhibiteurs pour la cible tumorale en TEP en le marquant au Gallium 68 (^{68}Ga -US2) ou au Fluor 18 sans chercher à les corréler directement à l'hypoxie tumorale.

La détection de l'expression du CAIX en imagerie TEP est potentiellement intéressante pour

l'évaluation de l'hypoxie tumorale en raison de son expression relativement élevée à la surface des cellules et de sa présence prolongée dans les tissus hypoxiques (Gatenby and Gawlinski, 1996), contrairement à la protéine HIF-1 α . Des corrélations ont été reportées dans la littérature entre la captation du traceur et l'expression du CAIX, mais les données fournies sont encore trop limitées et ne reposent que sur des méthodologies précliniques pour que l'on puisse confirmer leur intérêt dans l'identification clinique de l'hypoxie tumorale.

1.3.2.2. Composés de nitroimidazole

Les modifications du pH intracellulaire modifient également l'équilibre des réactions chimiques d'oxydoréduction. Ainsi, les composés de nitroimidazoles subissent une réduction dans les tissus appauvris en oxygène, produisant des métabolites qui peuvent être absorbés par les cellules.

En particulier, les enzymes nitroréductases métabolisent le groupement nitro des dérivés nitroimidazolés. Cette métabolisation est dépendante de la concentration en oxygène dans la cellule. En condition normoxique, le dérivé nitroimidazolé entre dans la cellule et subit une réduction pour former un nitro-radical anion. La molécule est alors immédiatement réoxydée et diffusée vers l'extérieur de la cellule. A l'inverse en condition d'hypoxie, la concentration en oxygène n'est pas suffisante pour permettre la réoxydation de la molécule qui libère alors un métabolite doté d'un seul électron. Ce radical réagit avec les protéines intracellulaires pour former une liaison covalente. La rupture de cette liaison étant très lente, ce mécanisme est utilisé en imagerie TEP grâce à des traceurs de nitroimidazole marqués par des radionucléides permettant de mesurer le niveau d'oxygénation des tissus (Figure 1.3.B) par accumulation (Ureba *et al.*, 2018). La réduction des dérivés nitroimidazolés nécessitant la présence de réductases tissulaires actives, leur accumulation ne peut se faire que dans les cellules hypoxiques viables, mais pas dans les cellules apoptotiques ou nécrotiques. De nombreux marqueurs nitroimidazolés ont été proposés en imagerie TEP (Figure 1.4). Le plus étudié cliniquement étant le ^{18}F -FMISO.

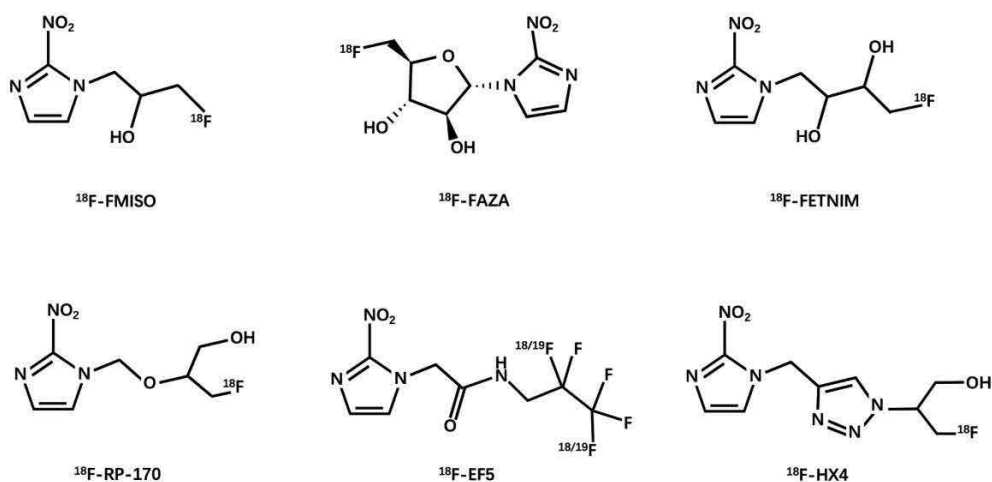


Figure 1.4. Structures des principaux composés nitroimidazolés marqués au ^{18}F utilisés en imagerie TEP (d'après (Huang *et al.*, 2021)).

1.3.2.2.1. Le ^{18}F -FMISO

Le ^{18}F -FMISO est le traceur le plus étudié en imagerie TEP de l'hypoxie. Il est considéré comme le traceur de référence.

A la fin des années 1970, (Chapman, 1979; Chapman, Franko and Sharplin, 1981) ont été les premiers à proposer le nitroimidazole comme biomarqueurs de l'imagerie de l'hypoxie. Les premières études ont été réalisées après marquage au tritium et au fluor. Ces études ont montré, *in vitro* et *in vivo* sur des tumeurs de souris, la bonne captation du traceur dans les cellules hypoxiques. Les auteurs ont également montré une corrélation entre la fixation du ^{18}F -FMISO et la proportion de cellules hypoxiques.

Des modèles mathématiques basés sur la valeur de fixation normalisée du ^{18}F -FMISO (SUV, voir Chapitre 2) ont été utilisés pour quantifier la fraction hypoxique en imagerie animale et humaine. Toutes les méthodes ont montré une sous-estimation de l'hypoxie dans des conditions hypoxiques sévères ($p\text{O}_2 \leq 2\text{-}3 \text{ mmHg}$), probablement expliquée par une altération des fonctions biochimiques. Les premières études cliniques (Gagel *et al.*, 2006, 2007) portaient principalement sur la comparaison de l'imagerie TEP avec la méthode de référence par mesure de la pression partielle d'oxygène à l'aide d'électrodes d'Eppendorf. (Koh *et al.*, 1992, 1995) ont été les premiers à utiliser le ^{18}F -FMISO chez l'homme. Au fil des années, il a

été constaté que l'accumulation du ^{18}F -FMISO reflétait un tissu tumoral hypoxique dans les gliomes (Valk *et al.*, 1992; Bruehlmeier *et al.*, 2004; Rajendran and Krohn, 2005; Cher *et al.*, 2006; Swanson *et al.*, 2009), les tumeurs ORL (Rasey *et al.*, 1996; Gagel *et al.*, 2004, 2007; Hicks *et al.*, 2005; Thorwarth *et al.*, 2006; Zimny *et al.*, 2006b; Mortensen *et al.*, 2010; Abolmaali *et al.*, 2011; Sato *et al.*, 2014), les tumeurs mammaires (Cheng *et al.*, 2013), les tumeurs broncho-pulmonaires (Cherk *et al.*, 2006; Vera *et al.*, 2011; Thureau *et al.*, 2021) et les tumeurs rénales (Hugonnet *et al.*, 2011). Par contre, cette accumulation était variable dans les sarcomes (Rajendran *et al.*, 2003; Mortensen *et al.*, 2010) et absente dans le cancer du pancréas (Segard *et al.*, 2013). De plus, une accumulation importante et non spécifique dans les tissus normoxiques compromet l'étude de l'hypoxie du cancer du rectum (Roels *et al.*, 2008). Globalement, les séries de patients restent faibles, avec moins de 50 patients, et généralement moins de 20.

D'un point de vue technique, l'imagerie TEP au ^{18}F -FMISO est réalisée après injection de 120 à 450 MBq (2 à 5 MBq/kg) de ^{18}F -FMISO. Une latence relativement longue de deux à quatre heures après l'injection et des acquisitions relativement longues (5 à 8 minutes) centrées sur la zone lésionnelle sont nécessaires. Il n'existe actuellement aucun consensus dans la littérature concernant la méthode à utiliser pour l'analyse de la biodistribution du ^{18}F -FMISO (Stieb *et al.*, no date). Certains auteurs proposent une analyse de la biodistribution à l'aide d'un rapport de fixation de radiotraceur entre la tumeur et le muscle (TMR pour *Tumor to Muscle Ratio*) (Kroenke *et al.*, 2019), soit à l'aide d'un rapport tumeur/sang (TBR pour *Tumor to Blood Ratio*) (Crispin-Ortuzar *et al.*, 2018). Des régions d'intérêt (ROI) sont alors déterminées pour calculer ces rapports : sur la tumeur ; sur un muscle (dans une zone anatomique souvent controlatérale à la tumeur) ; ou bien sur un vaisseau de gros calibre à proximité de la tumeur ou directement sur l'aorte. Dans ce cas, il est possible de considérer la présence d'hypoxie tumorale si le rapport est $>$ à 1,25 pour la fixation TMR (Sato *et al.*, 2017) et $>$ à 1,4 (Okamoto *et al.*, 2013) pour le rapport TBR avec la réalisation de prélèvements sanguins durant l'acquisition. L'analyse par le rapport TBR semble plus précise. Mais elle nécessite un ou plusieurs prélèvements sanguins, ce qui est invasif pour les patients. Sa mise en œuvre est également plus complexe. Par ailleurs, elle génère une exposition aux rayonnements ionisants plus importante du personnel. Malgré certaines limites, notamment liées à la captation parfois variable du radiotraceur dans les tissus musculaires, l'analyse avec

un rapport TMR est une méthode simple et non invasive dont la corrélation avec la polarographie pO₂ a été montrée (Gagel *et al.*, 2004). Okamoto *et al.* (Okamoto *et al.*, 2013) ont montré que l'analyse par TMR permet de mieux reproduire l'hypoxie tumorale que le rapport TBR.

De par sa sélectivité de l'hypoxie tumorale, le ¹⁸F-FMISO semble être le radiotracteur de choix pour l'imagerie de l'hypoxie en TEP. Cependant, malgré sa large applicabilité, le ¹⁸F-FMISO est peu plébiscité pour les études cliniques en raison de la lenteur de sa cinétique de fixation. Par ailleurs, sa clairance est limitée dans les tissus normaux, donnant de faibles rapports tissus hypoxiques/normoxiques, ayant pour conséquence l'obtention d'images peu contrastées pouvant limiter l'interprétation visuelle des zones hypoxiques. Pour ces raisons, plusieurs équipes ont cherché à développer des analogues avec des propriétés pharmacocinétiques plus favorables (voir Figure 1.4).

1.3.2.2.2. Le ¹⁸F-FAZA

Le ¹⁸F-fluoroazomycine-arabinofuranoside (¹⁸F-FAZA) (Kumar *et al.*, 2002) est plus hydrophile que le ¹⁸F-FMISO. De ce fait, la cinétique de clairance est plus rapide, ce qui entraînerait une amélioration du rapport entre la tumeur hypoxique et le tissu de référence. Développé en 2002, plusieurs études cliniques ont depuis évalué avec succès la captation du ¹⁸F-FAZA pour visualiser l'hypoxie tumorale des gliomes (Postema *et al.*, 2009), des lymphomes cérébraux (Postema *et al.*, 2009), des tumeurs pulmonaires (Bollineni *et al.*, 2013; Trinkaus *et al.*, 2013), des tumeurs de la tête et du cou (Mortensen *et al.*, 2012; Graves *et al.*, 2016), des tumeurs de la colonne cervicale (Schuetz *et al.*, 2010), et des tumeurs rectales (Havelund *et al.*, 2013). Il a été montré dans ces études que les résultats sont comparables avec ceux obtenus avec le ¹⁸F-FMISO (zones hypoxiques fortement corrélées), avec un meilleur contraste précoce en faveur du ¹⁸F-FAZA entre les tissus hypoxiques et normoxiques. De manière générale, le ¹⁸F-FAZA semble avoir plus de possibilités d'applications que le ¹⁸F-FMISO (Huang *et al.*, 2021). Pourtant, dans l'étude réalisée au sein de notre équipe et à laquelle nous avons participé, (Thureau *et al.*, 2021) ont montré que les images obtenues avec le ¹⁸F-FMISO et le ¹⁸F-FAZA

étaient fortement corrélées et que les images du ^{18}F -FMISO étaient plus contrastées que celles du ^{18}F -FAZA entre les tissus hypoxiques et normoxiques chez un même patient.

1.3.2.2.3. Le ^{18}F -FETNIM

Le ^{18}F -Fluoroerythronitromidazole (^{18}F -FETNIM) (Yang *et al.*, 1995) a également une meilleure hydrophilie que le ^{18}F -FMISO permettant une clairance rénale rapide et une faible absorption hépatique. Ce traceur est donc éliminé plus rapidement des tissus normoxiques ce qui permet d'obtenir théoriquement un rapport tumeur/tissu normoxique plus élevé (Lehtiö *et al.*, 2004). Des études cliniques menées chez des patients atteints de cancer de la tête et du cou (Lehtiö *et al.*, 2004), de l'œsophage (Yue *et al.*, 2012), du poumon (Hu *et al.*, 2013) et du col de l'utérus (Vercellino *et al.*, 2012) ont montré que la TEP au ^{18}F -FETNIM est faisable et utile pour l'imagerie de l'hypoxie. Cependant, un bénéfice supérieur par rapport au ^{18}F -FMISO n'a pas été montré car le rapport tumeur/sang de ce traceur n'était pas significativement supérieur (Grönroos *et al.*, 2004; Wei *et al.*, 2016). La valeur ajoutée du ^{18}F -FETNIM par rapport au ^{18}F -FMISO est actuellement encore discutée.

1.3.2.2.4. Le ^{18}F -RP-170

Un autre radiosensibilisateur hypoxique à base de 2-nitroimidazole a également été marqué au Fluor 18, le RP-170 (Sasai *et al.*, 1989). Il a montré récemment, chez des patients atteints de gliomes, des corrélations significatives entre le SUV et la mesure de la pression partielle d'oxygène (Beppu *et al.*, 2014). Des études portant sur des tumeurs cérébrales (Shibahara *et al.*, 2010; Beppu *et al.*, 2014) et pulmonaires (Kaneta *et al.*, 2007) ont indiqué un SUV plus élevé pour les tissus hypoxiques que pour les tissus normoxiques, avec un rapport de 1,7 mesuré 1 h post-injection. L'intervalle de temps plus court entre l'injection et l'acquisition, ainsi qu'un meilleur contraste du tissu hypoxique par rapport au ^{18}F -FMISO, suggère que le ^{18}F -FRP-170 pourrait potentiellement être utile en clinique.

1.3.2.2.5. Le ¹⁸F-EF5

Un autre analogue des composés de nitroimidazole a été proposé dans la littérature. Il s'agit du 2-(2-nitro-1H-imidazol-1-yl)-N-(2,2,3,3,3-penta-fluoropropyl)-acetamide marqué au Fluor 18 (¹⁸F-EF5). Plus lipophile que les composés précédemment décrits, le ¹⁸F-EF5 a un coefficient de partage octanol-eau plus élevé, ce qui permet un passage facilité au travers de la membrane cellulaire par diffusion passive (Koch *et al.*, 2010). Cela pourrait également améliorer l'uniformité de la captation tumorale et de la distribution du traceur. Le ¹⁸F-EF5 a montré sa capacité à détecter l'hypoxie tumorale dans le cancer de la tête et du cou (Komar *et al.*, 2008), les tumeurs cervicales et cérébrales (Evans *et al.*, 2004, 2006). Cependant, sa chimie de marquage est complexe et le potentiel avantage par rapport au ¹⁸F-FMISO semble négligeable (Huang *et al.*, 2021).

1.3.2.2.6. Le ¹⁸F-HX4

En 2011, Dubois *et al* ont proposé le ¹⁸F-Flortanidazole (Dubois *et al.*, 2011) ou ¹⁸F-HX4. Il contient un fragment 1, 2, 3-triazole introduit par une « chimie click ». Ce procédé permet d'appliquer la synthèse de produits de manière rapide et efficace en assemblant de petites unités entre elles par des liaisons avec des hétéroatomes. La fraction 1,2,3-triazole rend le ¹⁸F-HX4 plus hydrophile, ce qui augmente sa clairance rénale (Doss *et al.*, 2010). Ces caractéristiques contribuent donc à une diminution plus rapide du signal provenant des tissus normoxiques (Dubois *et al.*, 2011). Des études préliminaires ont montré que, comparativement au ¹⁸F-FMISO et au ¹⁸F-FAZA, le ¹⁸F-HX4 présente un rapport tumeur/sang plus élevé (Peeters *et al.*, 2015). Dans les cancers de la tête et du cou (Chen *et al.*, 2012), le ¹⁸F-HX4 a donné des valeurs tissulaires de référence de la tumeur similaires au ¹⁸F-FMISO à des instants relativement précoces post injection, ce qui indique un avantage potentiel d'un délai d'acquisition plus court. Cependant, (Zegers *et al.*, 2013) chez des patients atteints d'un cancer du poumon a suggéré que l'imagerie TEP réalisée à 4 heures post injection permettrait d'obtenir un contraste supérieur par rapport à 2 heures post-injection. (Zegers *et al.*, 2015) ont réalisé deux TEP au ¹⁸F-HX4 durant la même semaine et avant traitement, chez des

patients atteints d'un cancer pulmonaire ou de la tête et du cou montrant que la TEP au ^{18}F -HX4 fournit des résultats reproductibles et stables dans le temps.

1.3.2.2.7. Dérivés de nitroimidazole marqués au ^{68}Ga

Le ^{68}Ga est un radionucléide produit par un générateur de Germanium-68/Gallium 68 disponible dans le laboratoire radiopharmaceutique des services de médecine nucléaire. Il présente une excellente chimie de coordination avec plusieurs agents chélateurs, permettant un radiomarquage rapide et économique (Waldron *et al.*, 2013). De par ses propriétés, des dérivés de nitroimidazole marqués au ^{68}Ga ont été synthétisés et ont fait l'objet d'études précliniques en tant que candidats prometteurs pour l'imagerie TEP de l'hypoxie (Hoigebazar *et al.*, 2011; Fernández *et al.*, 2013; Wu *et al.*, 2015). Les nitroimidazoles marqués au ^{68}Ga ont montré une plus grande hydrophilie avec une clairance plus rapide et un rapport tumeur hypoxique / normoxique plus élevé que les nitroimidazoles marqués au fluor 18 (Fernández *et al.*, 2013; Sano *et al.*, 2013). Très récemment, (Nakashima *et al.*, 2021) ont également confirmé que le ^{68}Ga peut aider à la visualisation des tissus tumoraux hypoxiques, 2 heures après injection intraveineuse. D'autres études pré-cliniques sur les cancers pulmonaires (Wu, *et al.*, 2015) et colorectaux (Dilworth *et al.*, 2015; Sneddon *et al.*, 2016) ont montré que les traceurs d'hypoxie marqués au ^{68}Ga donnent des résultats comparables aux traceurs traditionnels marqués au fluor 18 avec une plus grande facilité de production. Ces résultats encouragent la poursuite de la recherche clinique sur l'imagerie et la quantification des tumeurs hypoxiques en TEP/TDM au nitroimidazole marqué au ^{68}Ga chez l'Homme.

1.3.2.3. Cu-ATSM

Une alternative est basée sur un complexe Cuivre (Cu) avec des ligands diacétyl-bis (N⁴-méthylthiosemicarbazone) (ATSM), communément appelé Cu-ATSM. Le Cu(II)-ATSM diffuse dans la cellule en raison de sa perméabilité membranaire élevée et de son faible potentiel d'oxydoréduction. Dans la cellule, le taux de dissociation du cuivre des ligands de l'ATSM dépend largement des niveaux d'oxygène cellulaire. Dans les cellules normoxiques, le Cu(II)-ATSM, qui a un faible potentiel d'oxydoréduction, n'est pas réduit en Cu(I) ou en intermédiaire

Cu(I)-ATSM. Par conséquent, il n'est pas retenu au niveau intracellulaire. Il reste soluble dans les milieux aqueux et est facilement éliminé des cellules. Par contre, les cellules hypoxiques peuvent provoquer la réduction de l'ATSM-Cu(II) en raison des conditions réductrices, ce qui fait que le cuivre radioactif reste dans la cellule. Son accumulation cellulaire dépend de la réduction du cuivre(II) en cuivre(I) dans le cytosol, mais aussi du taux d'extraction de l'ATSM-Cu(II) du sang circulant. Dans les cellules hypoxiques, le cuivre(I) aura tendance à se décomplexer de l'ATSM et à précipiter sous forme de sulfure de cuivre (Figure 1.3.C). Comparé au ^{18}F -FDG et aux traceurs fluorés nitroimidazolés, le Cu-ATSM semble cibler plus spécifiquement les zones hypoxiques de la tumeur en imagerie TEP.

A la fin des années 1990, (Fujibayashi *et al.*, 1997) ont étudié avec succès l'accumulation du ^{62}Cu -ATSM dans des conditions hypoxiques de la perfusion cardiaque chez le rat. Chez l'Homme, la rétention de Cu-ATSM spécifique dans la tumeur a été montrée pour le cancer de la tête et du cou (Minagawa *et al.*, 2011; Nyflot *et al.*, 2012), pulmonaire (Takahashi *et al.*, 2000; Dehdashti *et al.*, 2003; Lohith *et al.*, 2009), du rectum (Dietz *et al.*, 2008), du col de l'utérus (Lewis *et al.*, 2008; Tateishi *et al.*, 2013) et les gliomes (Tateishi *et al.*, 2013) avec un bon rapport de concentration entre la tumeur hypoxique et les tissus sains. Des résultats similaires ont été documentés pour les autres radio-isotopes du cuivre marqués avec l'ATSM (Dehdashti *et al.*, 2003).

Cependant, le mécanisme exact de la sélectivité du Cu-ATSM vis-à-vis de l'hypoxie n'est pas clair et est controversé. Par ailleurs, certains résultats sont contradictoires (Dearling and Packard, 2010; Hueting *et al.*, 2014). Les protéines de transport du cuivre ne semblent pas être impliquées dans le mécanisme d'absorption cellulaire du Cu(II)-ATSM et reste peu précis. Une question intrigante est de savoir si l'absorption de l'ATSM-Cu(II) dépend des types de cellules ou du niveau d'oxygène cellulaire. Plusieurs études pré-cliniques sur des modèles tumoraux différents chez l'animal ont montré une sélectivité limitée pour l'hypoxie (O'Donoghue *et al.*, 2005; Yuan *et al.*, 2006) ou une accumulation différentielle au sein des tumeurs entre le ^{64}Cu -ATSM et le ^{18}F -FMISO (Lewis *et al.*, 1999). Mais les modèles de cancers chez les animaux peuvent être différents de ceux chez les humains et donner des résultats discordants en fonction de la lignée cellulaire utilisée (Lopci *et al.*, 2014). Par exemple, le modèle de fibrosarcome chez le rat étudié par (Jalilian *et al.*, 2009) au ^{61}Cu -ATSM a donné des

résultats totalement différents de ceux obtenus par (Yuan *et al.*, 2006) à partir de cellules tumorales humaines implantées.

Ces résultats suggèrent la nécessité de mener des études spécifiques avec le Cu-ATSM et d'obtenir davantage de preuves cliniques dans les différents types de tumeurs solides avant de le rejeter (Lopci *et al.*, 2014). Le développement d'analogues du Cu-ATSM de deuxième génération, avec une sélectivité et une sensibilité améliorées pour l'hypoxie, pourrait être une alternative prometteuse (Handley *et al.*, 2014).

Néanmoins, le Cu-ATSM présente plusieurs avantages par rapport aux autres traceurs pour l'imagerie de l'hypoxie tumorale (voir Tableau 1), notamment une méthodologie de synthèse et de radiomarquage plus simple et une clairance plus rapide des tissus normaux, permettant des délais plus courts et l'acquisition d'images avec potentiellement un contraste plus élevé entre le tissu hypoxique et normoxique. Avec une demi-vie de 12 heures, le ^{64}Cu -ATSM peut faciliter l'organisation des études cliniques par rapport à l'utilisation du fluor 18. Des études ont montré d'autres avantages selon les isotopes du cuivre marqués avec l'ASTM lorsqu'ils sont utilisés pour l'imagerie de l'hypoxie comme indicateur de la réponse thérapeutique (Minagawa *et al.*, 2011; Panichelli *et al.*, 2016), ou bien pour le ^{64}Cu -ATSM son potentiel théranostique (Laforest *et al.*, 2005; Weeks *et al.*, 2010) et de vecteur pour la radiothérapie interne vectorisée (Lewis *et al.*, 2001; Obata *et al.*, 2005).

1.3.3. Diffusion de l'eau libre dans les tissus

Il a été montré que la valeur de la $p\text{O}_2$ locale avait une influence sur la diffusion de l'eau libre dans les tissus.

Elle peut être visualisée en IRM par la cartographie 3D du coefficient de diffusion apparent (ADC) de l'eau dans le tissu. En particulier, (Dunn *et al.*, 1997) ont montré que l'ADC de l'eau dans le tissu tumoral présentant une hypoxie chronique est directement lié à la $p\text{O}_2$ tumorale. La relation entre l'oxygénation de la tumeur et l'ADC de l'eau libre serait précieuse pour distinguer l'état d'oxygénation des tissus viables, hypoxiques et nécrotiques ainsi que pour évaluer l'efficacité d'un traitement.

L'IRM de diffusion reflète le degré de mobilité des molécules d'eau qui diffusent dans les tissus, mettant en évidence l'organisation des tissus au niveau microscopique. Alors que l'eau pure présente une diffusion moléculaire isotrope aléatoire, le mouvement des molécules d'eau *in vivo* est limité par les membranes cellulaires et d'autres obstacles dans les compartiments intracellulaires et extracellulaires. En 1986, la première étude chez l'Homme (Le Bihan *et al.*, 1986) a montré qu'une mesure de la diffusion moléculaire présente des valeurs plus faibles pour les tumeurs solides que les tissus sains, car le mouvement moléculaire est restreint en raison d'une plus grande cellularité. Dans cette étude, (Le Bihan *et al.*, 1986) ont introduit l'un des paramètres le plus essentiel de cette technique, le coefficient de diffusion apparent (ADC pour «Apparent Diffusion Coefficient»). L'ADC correspond au coefficient de diffusion reflétant la microstructure tissulaire entourant les molécules d'eau diffusantes (restriction dans les espaces fermés, tortuosité autour des obstacles, entrave, etc.), par opposition à la diffusion libre et sans restriction de l'eau dans des environnements libres, tel qu'un récipient en verre.

Le lien potentiel entre la mesure de l'ADC et l'hypoxie a été étudié dans des études précliniques, où des changements temporels de mesures de l'ADC dans des lésions cérébrales hypoxiques chez le rat ont été constatés (Mancuso *et al.*, 1997; Miyasaka *et al.*, 2000). Mais aucune étude préclinique ou clinique n'a pu établir un lien direct entre la mesure de l'ADC et le niveau d'hypoxie tumorale. L'ADC a été décrit comme un outil pour définir le niveau d'hypoxie tumorale lorsqu'elle est combinée à d'autres séquences IRM relaxométriques (Serša *et al.*, 2018) (cartographie des mesures de T2) ou de perfusion (Hompland *et al.*, 2018; Wiedenmann *et al.*, 2020). En effet, des changements dans les structures cellulaires de la tumeur (rupture de la membrane cellulaire) peuvent se produire en raison d'un processus de mort cellulaire apoptotique qui entraînerait une diminution de la cellularité de la tumeur et donc une augmentation des valeurs de l'ADC dans ces régions. Par contre après traitement, le gonflement des cellules tumorales produirait une baisse des valeurs de l'ADC de façon transitoire qui, après conversion en nécrose, produirait une valeur d'ADC élevée (Thoeny and Ross, 2010). Récemment, dans une étude portant sur l'étude de la corrélation entre le microenvironnement tumoral, la prolifération et l'hypoxie tumorale comparativement à la mesure de l'ADC chez 20 patients atteints d'un carcinome épidermoïde oropharyngé, (Swartz *et al.*, 2018) ont montré des valeurs d'ADC élevée dans les lésions hypoxiques sans cependant

observer de corrélation entre l'expression de la protéine HIF-1. Il convient donc d'être prudent quant à l'interprétation des valeurs d'ADC qui peuvent être influencées par différents phénomènes caractéristiques des lésions tumorales (prolifération) mais aussi par des facteurs du microenvironnement tumoral (afflux de cellules immunitaires).

La diffusion du [^{15}O]- H_2O estimée par imagerie TEP pour trouver indirectement les régions d'hypoxie dans les tumeurs a également été proposée dans la littérature (Buck *et al.*, 1998), mais cette technique est complexe en raison de la très courte période radioactive (2 minutes) de l'oxygène 15 (^{15}O). Cette technique ne sera plus évoquée dans la suite de ce manuscrit.

1.3.4. Temps de relaxation T1, T2 et T2* en IRM

Nous avons vu que la composition physico-chimique du tissu tumoral hypoxique est différente du tissu normoxique (voir Section 1.2.2).

Nous verrons dans le Chapitre 2 que l'environnement physico-chimique a une influence sur les temps de relaxation T1 et T2 des tissus en résonance magnétique nucléaire. En particulier, l'oxyhémoglobine contenue dans les globules rouges oxygénés est une molécule diamagnétique, là où la désoxyhémoglobine contenue dans les globules rouges désoxygénés est paramagnétique (Shu *et al.*, 2016). Une augmentation de la concentration en désoxyhémoglobine conduit à une accélération des vitesses de la relaxation spin-réseau (voir Section 2.2.2.6) et donc à une diminution des temps de relaxation T1 et T2.

Ce phénomène peut être évalué par les techniques d'IRM, soit par utilisation de séquences pondérées en T2* permettant de mettre en évidence l'effet BOLD (Blood Oxygen Level Dependant) (Ogawa *et al.*, 1990), soit par l'obtention de cartographies de mesure de T1 (Matsumoto *et al.*, 2006) et T2 (Serša *et al.*, 2018) (voir Chapitre 2). Comme pour la technique de diffusion, la mise en relation des valeurs de T1 et T2 serait utile pour discriminer les tissus normoxiques, hypoxiques et nécrotiques.

1.3.4.1. Imagerie pondérée en T2* : Effet BOLD

Les techniques d'acquisition IRM, permettant de visualiser l'effet BOLD (Blood Oxygen Level Dependent ou « dépendant du niveau d'oxygène en français »), ont été développées au début des années 1990 par (Ogawa *et al.*, 1990) en exploitant les différences des temps de relaxation transversale de la résonance magnétique nucléaire (RMN) sans correction des inhomogénéités du champ principal de l'IRM, encore appelé T2*. Cette application a été développée pour l'imagerie cérébrale en combinaison avec une activation neuronale induite par une stimulation en IRM dite fonctionnelle, conçue pour modifier de façon dynamique le rapport entre l'hémoglobine oxygénée et l'hémoglobine désoxygénée.

De sensibles modifications du signal permettent ainsi de réaliser une cartographie des variations de l'oxygénation des tissus (Krainik *et al.*, 2013). Dans une étude pré-clinique en 2011, (Christen, Lemasson, *et al.*, 2012) ont montré l'existence d'une corrélation entre le taux de saturation en oxygène et l'analyse des gaz du sang. Ces résultats ont été confirmés chez l'Homme en 2012 (Christen, Schmiedeskamp, *et al.*, 2012). Récemment, une étude pré-clinique avec un modèle xéno greffé de cancer du côlon chez la souris (Ma *et al.*, 2021) a montré que l'effet BOLD était corrélé positivement au facteur HIF-1 α , indiquant que les séquences pondérée en T2* pourraient être prédictives de l'hypoxie tumorale. L'imagerie BOLD a permis de cartographier avec un certain succès les régions hypoxiques chroniques dans le carcinome prostatique (Hoskin *et al.*, 2007), mais les changements de signal ne sont pas bien corrélés avec le niveau absolu de pO₂ (Baudalet and Gallez, 2002). En effet, l'image de l'effet BOLD est sensible à de multiples facteurs, tels que le volume sanguin qui dépend du calibre des vaisseaux, les artefacts de mouvement, la susceptibilité magnétique, les inhomogénéités de champs magnétique ou bien le protocole d'acquisition adopté pouvant provoquer des ambiguïtés d'interprétation (Baudalet and Gallez, 2002; Kroll *et al.*, 2017). Malgré des données encourageantes, aucune preuve ne suggère actuellement que l'effet BOLD puisse être utilisé dans l'hypoxie tumorale.

1.3.4.2. Cartographies T1 et T2

En 1971, (Damadian, 1971) a mis en évidence le fait que les temps de relaxation T1 et T2 du tissu tumoral de foie chez la souris ont considérablement augmenté par rapport à ceux du tissu sain. Ces travaux ont mis en évidence pour la première fois que des techniques RMN pouvaient distinguer les tissus sains des tissus tumoraux par mesure de T1 et/ou de T2.

L'IRM est généralement basée sur des séquences pondérées en T1, T2 ou ρ (densité des protons) (cf Chapitre 2). Afin de ne pas avoir de contraste composite difficile d'interprétation, il est préféré avoir un contraste dépendant principalement d'un seul paramètre tissulaire intrinsèque. Néanmoins, il est possible de réaliser une imagerie par résonance magnétique quantitative (qIRM) permettant une véritable mesure des paramètres intrinsèques. La qIRM repose sur des techniques de mesures inspirées des méthodes RMN de relaxométrie. Initialement peu utilisées en raison de la durée prohibitive des temps d'acquisition, l'amélioration des performances techniques des imageurs IRM ces dernières années ont permis le développement de nouvelles méthodes d'acquisition et de diminuer les temps d'acquisition de l'imagerie quantitative (Warntjes *et al.*, 2008). Il a été montré que cette approche permettait la caractérisation des tissus et de pathologies (Mills *et al.*, 2017).

En particulier, en oncologie, il a été montré dans le cancer de la prostate, que l'analyse du temps de relaxation T2 permettrait de différencier les tissus normaux et pathologiques (Chatterjee *et al.*, 2018; Mai *et al.*, 2019). Récemment, une étude pré-clinique chez la souris a montré que la cartographie T2 associée à l'ADC étaient corrélés dans la caractérisation de l'hypoxie tumorale (Serša *et al.*, 2018).

Malgré ces résultats encourageants, à notre connaissance, aucune étude clinique n'a exploré l'intérêt potentiel d'utiliser la qIRM pour mettre en évidence l'hypoxie tumorale, ni la quantifier. Pourtant, nous pensons que les résultats obtenus ces dernières années par ces méthodes de mesures sont prometteurs.

1.3.5. Utilisation de produit de contraste

L'apport externe d'un produit de contraste paramagnétique modifie localement l'environnement physico-chimique des protons avec une diminution des temps de relaxation T1 et T2.

1.3.5.1. Étude de la perfusion

Pour pallier au manque d'O₂ au sein de la tumeur, des facteurs pro-angiogéniques sont activés dans les cellules tumorales créant la formation de nouveaux vaisseaux sanguins à partir de ceux pré-existants (Kerbel and Folkman, 2002). Cependant, ces néo-vaisseaux sont anormaux (McDonald and Baluk, 2002) présentant des ramifications anormales, un diamètre irrégulier et une paroi endothéliale fragile conduisant à une perfusion sanguine altérée comparativement aux tissus sains.

L'apport en oxygène est principalement régi par la perfusion sanguine, alors que sa consommation est principalement déterminée par la fonction respiratoire du tissu et, par conséquent, la densité cellulaire (Vaupel *et al.*, 1992). On s'attend donc à trouver de l'hypoxie tumorale dans les régions où la perfusion sanguine est faible et/ou la densité cellulaire est élevée.

L'imagerie de perfusion étudie la microcirculation au sein des capillaires sanguins. Elle fournit des données morphologiques et fonctionnelles. Comme en TDM, le principe de cette imagerie est d'analyser en 3D la cinétique du passage au travers des parois capillaires d'un produit de contraste après son injection dans le système vasculaire. La perfusion est alors étudiée au sein des tumeurs, mettant en évidence les zones tumorales perfusées, ou peu visibles montrant les défauts de perfusion au sein de la tumeur. Tofts *et al* (Tofts *et al.*, 1999) ont proposé la méthode de perfusion par contraste dynamique amélioré (DCE) en IRM à l'aide d'une analyse quantitative compartimentale, sensible aux modifications fines de la vascularisation, par analyse des paramètres de perméabilité et de perfusion ainsi que des fractions volumiques vasculaires et extracellulaires. L'IRM-DCE peut donc potentiellement être utilisée pour identifier les régions hypoxiques.

Plusieurs études ont établi une corrélation entre les mesures d'IRM-DCE et HIF-1 α (Halle *et al.*, 2012), le niveau d'oxygène (Cooper *et al.*, 2000; Egeland *et al.*, 2009) et l'analyse immunohistochimique de la fraction hypoxique (Gulliksrud *et al.*, 2010; Donaldson *et al.*, 2011). Cependant, les corrélations sont généralement faibles. (Hammond *et al.*, 2014) expliquent cela par le fait que les études mesurent des paramètres IRM sensiblement différents, ayant tous une relation partielle et variable avec la perfusion. Aussi, l'hypoxie chronique, ainsi que les variations transitoires de la pO₂, sont affectées non seulement par l'apport en oxygène (perfusion) mais aussi par divers facteurs, dont la saturation en hémoglobine et l'architecture vasculaire. Récemment, (Gaustad *et al.*, 2020) ont montré que le paramètre K_{trans} dérivé des données de l'analyse compartimentale de l'IRM-DCE est associé à l'hypoxie tumorale dans les modèles xénotransplantés de carcinome cervical, de mélanome et du pancréas.

Bien que largement utilisée, la mise en évidence des variations de perfusion est complexe car de nombreux facteurs peuvent l'influencer, tels que le type histologique de la tumeur, l'architecture vasculaire ou bien la taille de la tumeur. Aucune étude clinique n'a actuellement montré de corrélation directe entre l'IRM-DCE et l'hypoxie tumorale. L'étude de la perfusion par l'IRM-DCE semble refléter des estimations indirectes de l'hypoxie tumorale et dans certaines circonstances, elles n'ont pas de correspondance avec l'hypoxie (Hammond *et al.*, 2014).

1.3.5.2. Étude de l'oxygène

Les tissus correctement oxygénés présentent une saturation quasi complète des molécules d'hémoglobine en O₂. Nous avons vu que la diffusion des molécules d'O₂ est plus faible dans certains tissus de la tumeur hypoxique en raison de la distance ou de l'architecture des vaisseaux.

L'oxygène a des propriétés paramagnétiques. De ce fait, l'oxygène dissous dans le sang et le plasma diminuent la valeur de T1 (Howe *et al.*, 2001; Baudalet and Gallez, 2002). En condition hyperoxique, l'excès d'O₂ est transporté par l'intermédiaire du plasma sanguin dans les tissus lorsque la perfusion est suffisante. L'oxygène délivré en excès reste dissous dans le plasma

sanguin et le liquide interstitiel tissulaire, où il diminue le temps de relaxation longitudinale T1 (O'Connor *et al.*, 2016). Il est alors possible d'observer cette diminution à l'échelle du voxel par une acquisition réalisée avant, puis après l'inhalation d'un gaz hyperoxique. Théoriquement, cette diminution est proportionnelle à la concentration en O₂ dissoute dans les tissus (Young *et al.*, 1981). Elle est importante dans les tissus normoxiques en raison d'une importante concentration d'O₂ dissous dans ces tissus, alors qu'une faible, voire aucune diminution de T1 n'est mise en évidence dans les tissus hypoxiques, en raison de la consommation de l'apport en oxygène. Mais la modification du signal est très faible et ce mécanisme de contraste n'a donc été exploité que récemment grâce aux améliorations technologiques apportées aux imageurs IRM et aux développements des méthodes d'analyse des images obtenues. L'IRM rehaussée par l'oxygène ou IRM oxygen-enhanced (IRM-OE), exploite la sensibilité de T1 à l'oxygène moléculaire paramagnétique dissous dans le plasma sanguin ou le tissu interstitiel à l'aide d'un test de gaz hyperoxique (O'Connor *et al.*, 2016).

Les études pré-cliniques ont montré des différences significatives de diminution de T1 entre les tissus normoxiques et hypoxiques dans une variété de modèles de tumeurs (Matsumoto *et al.*, 2006; Burrell *et al.*, 2013; Featherstone *et al.*, 2018). Une étude chez l'Homme a montré que le changement du signal pouvait aller jusqu'à 20 % et peut être mesuré de manière fiable dans une série de tissus normaux bien vascularisés, avec une bonne tolérance de la technique (James P B O'Connor *et al.*, 2007). Les faibles diminutions de T1 ont été corrélées à la fraction hypoxique et à la densité des vaisseaux intra-tumoraux (Linnik *et al.*, 2014). (Remmele *et al.*, 2013) chez 4 patients atteints d'une tumeur cérébrale, et (Zhou *et al.*, 2017) chez 10 patients atteints d'un cancer de la prostate ont montré que ces techniques d'IRM-OE permettent de quantifier et de cartographier spatialement l'hypoxie tumorale.

Cependant, presque toutes les données sont issues d'études sur des modèles tumoraux d'animaux et des recherches chez l'Homme plus approfondies sont nécessaires (O'Connor, *et al.*, 2019). Il semble nécessaire d'étudier la valeur potentielle de cette technique dans des applications cliniques pour l'identification de l'hypoxie tumorale (Jones *et al.*, 2018). De plus, l'excès d'O₂ est également lié à la capacité de transport des vaisseaux sanguins, et l'étude des variations d'O₂, en condition hyperoxyque, doit être associée à l'étude de la perfusion pour différencier les tissus normoxiques et hypoxiques.

Les différentes techniques en TEP/TDM et IRM pour identifier l'hypoxie intra-tumorale ont fait l'objet d'une revue de la littérature (Gouel *et al.*, 2022) soumis à la revue *Frontiers in Medicine* (voir article joint page suivante).

1 MRI and PET imaging of tumor hypoxia

2 Pierrick Gouel^{1,3}, Pierre Decazes^{1,3}, Pierre Vera^{1,3}, Isabelle Gardin^{1,3}, Sébastien Thureau^{2,3}, and
3 Pierre Bohn^{1,3*}

4

5 ¹Département d'imagerie, Centre Henri Becquerel, Rouen, France

6 ²Département de radiothérapie, Centre Henri Becquerel, Rouen, France

7 ³QuantIF-Litis, EA4108, IRIB, Université de Rouen, Rouen, France

8 * **Correspondence:**

9 Pierre Bohn

10 pierre.bohn@chb.unicancer.fr

11 **Keywords:** Hypoxia, Cancer, [¹⁸F]-FMISO, [¹⁸F]-FAZA, [⁶⁴Cu]-ATSM, OE-MRI

12

13 Abstract

14 Tumor hypoxia is a complex and evolving phenomenon both in time and space. Molecular
15 imaging allows to approach these variations, but the tracers used have their own limitations. PET
16 imaging has the disadvantage of low resolution and must take into account molecular
17 biodistribution, but has the advantage of high targeting accuracy. The relationship between the
18 signal in MRI imaging and oxygen is complex but hopefully it would lead to the detection of
19 truly oxygen-depleted tissue. Different ways of imaging hypoxia are discussed in this review,
20 with nuclear medicine tracers such as [¹⁸F]-FMISO, [¹⁸F]-FAZA or [⁶⁴Cu]-ATSM but also with
21 MRI techniques such as perfusion imaging, diffusion MRI or oxygen-enhanced MRI. Hypoxia
22 is a pejorative factor regarding aggressiveness, tumor dissemination and resistance to treatments.
23 Therefore, having accurate tools is particularly important.

24

25 1 Introduction

26 Hypoxia is characterized by insufficient oxygenation of certain tissues or the entire body. This
27 hypoxia results from an imbalance between oxygen supply and tissue consumption. Hypoxic
28 tissues are a hallmark of advanced solid tumors and can constitute up to 60% of the tumor mass.
29 Importantly, the distribution of hypoxic tissue in the tumor is heterogeneous and variable over
30 time (1). However, the partial oxygen pressures found in tumor tissue adjacent to healthy tissue
31 are similar because of the same distance from a nutritive blood vessel (2).

32 The role of hypoxia in the increase of radioresistance was demonstrated at the beginning of the
33 20th century by Schwarz (3), then in tumor radioresistance by Mottram (4,5). In 1953, the crucial
34 role of oxygen in the response to radiotherapy was fully demonstrated (6). Hypoxia allows a

35 selection of more aggressive tumor clones on the one hand and, on the other hand the entry into
36 dormancy of other cells (2,7,8). Thus, this phenomenon can lead to a decrease in response to
37 radiotherapy and chemotherapy, an increase in the risk of metastasis and a poor prognosis for the
38 patient. In addition, oxygen is a powerful radiosensitizer with an amplifying effect on the ionizing
39 radiation. This amplifying effect by oxygen is greater than that obtained by the various
40 radiosensitizing chemotherapies currently used. Indeed, ionizing radiations have a lethal effect
41 on tumor cells, essentially by double strand breakage. These breaks can be obtained by the direct
42 effect of radiation (energy deposition on the DNA double helix) and more frequently by indirect
43 effect. This indirect effect is obtained by the creation of free radicals secondary to the radiolysis
44 of water, which are stabilized in the presence of oxygen (9).

45 The reference method for the assessment of tumor hypoxia is the measurement of the partial
46 pressure of oxygen in the tissue. This measurement is conducted invasively by polarographic
47 histography of pO₂ via implantation of an Eppendorf electrode in the tissue of interest. The first
48 trials were conducted in the early 1990s by Höckel and Vaupel (10–12). The main disadvantages
49 of the Eppendorf electrode are the degradation of the tissue since it must be brought into different
50 tissue territories and the fact that only one measurement is possible per territory. This technique
51 is not very applicable in clinical routine because of its invasive character and limited to easily
52 accessible tumors. Moreover, the Eppendorf electrode does not allow to distinguish between
53 necrotic and viable anoxic tissues. Non-invasive imaging methods have progressively been
54 developed in nuclear medicine and radiology(13–15).

55 Thus, in radiology, it is possible to visualize in functional magnetic resonance imaging (fMRI)
56 by blood oxygen level dependent (BOLD) effect showing the increase in concentration in
57 oxygenated hemoglobin (16). Indeed, the increase concentration of oxygenated blood in the
58 capillaries increases the T₂* relaxation time of the protons and vice versa. It is also possible to
59 measure directly the concentration of molecular oxygen in the tissues by electron paramagnetic
60 resonance (EPR), but this method remains experimental (17).

61

62 **2 Tumor hypoxia**

63

64 **2.1 Physiopathology**

65 Tumor hypoxia results from an imbalance between the rate of cellular oxygen consumption and
66 oxygen delivery to the cells. Hypoxia can be caused by a defect in tissue perfusion, a deficit in
67 the diffusion of oxygen to the cells, or even a lack of hemoglobin following anemia. Hypoxia
68 related to a perfusion defect is called acute hypoxia. The blood flow in the tissues is inadequate
69 to the oxygen consumption of the cells composing these tissues. Thus, in hypoxic tumors, the
70 newly formed capillaries are structurally and functionally abnormal. The vascular network is
71 disorganized, with elongated and tortuous shapes, the endothelium is incomplete, in some places
72 lacking receptors. These vessels do not allow regulation of blood flow, which can cause pauses
73 in the movement of red blood cells. However, this ischemic hypoxia is often transient and
74 contributes to the spatial and temporal heterogeneity of the distribution of hypoxic tumor tissue.
75 While hypoxia related to a defect of oxygen diffusion is called chronic hypoxia. This type of
76 hypoxia is caused by an increase in the diffusion distances of oxygen because of tumor
77 expansion. This leads to an insufficient supply of oxygen insufficient oxygen supply to cells that

78 are more than 70 μm away from the blood vessels. Chronic hypoxia can also be caused by also
79 be caused by a change in the diffusion geometry. In the blood network, there are movements and
80 countercurrent flow movements in the same blood supply irrigation territory (7).

81 Thomlinson et al. have shown that hypoxic tissue is a feature of most solid tumors and can make
82 up to 60% of the tumor mass (18). Paradoxically, tumor hypoxia is not specific to large tumors
83 but is found in early stages, even in small ($<1 \text{ mm}^3$), poorly vascularized tumors. The newly
84 formed tumor vessels are immature, branched and permeable, inefficiently perfusing the tumors
85 (7).

86 Chronic and acute hypoxia can thus coexist in tumors, even small ones, with physiological
87 consequences that need to be considered in the therapeutic approach to tumors. This is a dynamic
88 process called “cyclic hypoxia”.

89 Finally, another type of hypoxia may be caused by a decrease in the oxygen transport capacity
90 of the blood due to anemia caused by the tumor itself or following chemotherapy. Below a
91 hemoglobin level of 10 g/dL the oxygen supply is compromised. The same type of hypoxia is
92 found when hemoglobin is no longer able to transport oxygen due to poisoning
93 (carboxyhemoglobin, cyanohemoglobin).

94

95 2.2 Consequences of hypoxia

96 We have to distinguish acute hypoxia versus chronic hypoxia. If the acute hypoxia is transient,
97 the cells are in a state of apnoea and then recover without damage, but if this hypoxia lasts long
98 enough the exposed cells die. Chronic hypoxia affects cells in a slightly different way. Tumor
99 cells may die following the p53 pathway or, on the opposite, chronic hypoxia may promote
100 certain cell clones that are resistant to chemotherapy or radiotherapy (8). This resistance may be
101 mediated by HIF-1 α (hypoxia inducible factor). When the oxygen concentration decreases in
102 cells, HIF-1 α is no longer degraded and accumulates in the cell nucleus. It then binds to HIF-1 β
103 and recognizes the HRE (hypoxia responsive element) DNA sequence.

104 Chronic hypoxia ($p\text{O}_2 < 7 \text{ mmHg}$) also promotes tumor propagation by adapting cells to the
105 limitation of nutrient supply, or by allowing them to leave their hostile environment by
106 facilitating their proliferation, local invasion and metastatic dissemination. Indeed, about thirty
107 genes are located downstream of the HRE sequence. They allow the expression of proteins
108 involved in the improvement of oxygen supply (Vascular Endothelial Growth Factors [VEGFs];
109 inducible nitric oxide synthase [iNOS]), in energy saving (Glucose Transporters [GLUTs] ;
110 glycolytic enzymes), in cell survival and proliferation (Epidermal Growth Factors [EGFs];
111 Insulin-like Growth Factor-2 [IGF-2]; Transforming Growth Factor-beta [TGF- β]) and in the
112 fight against acidification of the cell environment (Carbonic Anhydrase 9 [CA-IX]).

113 Finally, when $p\text{O}_2 < 0.7 \text{ mmHg}$ in tissues, an increase in the number of cell mutations is
114 observed. Hypoxia exerts a very strong selection pressure and only the fittest and probably the
115 most aggressive cell variants survive due to the intense expression of genes located downstream
116 of the HRE sequence. Furthermore, this selection pressure from the environment can generate
117 intratumor heterogeneity with one clone dominating the others in one part of the tumor, while
118 another dominates in another part. So, the cells are more and more adapted and aggressive until
119 the dissemination of these clones in the whole organism.

120 All these considerations established tumor hypoxia as a negative prognostic marker in almost all
121 solid tumors and the necessity to have precise and efficient imaging tools (19).

122

123 2.3 Targets for hypoxia imaging

124

125 2.3.1 Glucose metabolism

126 Clavo et al. have suggested that the most widely used PET-radiotracer, [¹⁸F]-fluorodeoxyglucose
127 ([¹⁸F]-FDG), could also be used as a surrogate for hypoxia imaging since glucose metabolism is
128 activated via HIF1 α under hypoxic conditions (20). In 2005, Zhao et al showed that the [¹⁸F]-
129 FDG uptake pattern as well as the expression of glucose transport proteins and hexokinase are
130 related to the presence of HIF-1 α by use of autoradiography and immunostaining (21).

131 Tumor hyperglycolysis due to upregulation of GLUT glucose transporters and glycolytic
132 enzymes explains its interest as a surrogate marker of hypoxia. The [¹⁸F]-Fluoro-D-Glucose
133 ([¹⁸F]-FDG) used in PET imaging, as a tracer of the carbohydrate metabolism of cells, has been
134 proposed in the literature to visualize tumor hypoxia. [¹⁸F]-FDG would thus allow an indirect
135 measurement of cellular hypoxia.

136 At the same time, a significant decrease in pO₂ may lead to a state of tumor "dormancy",
137 characterized by a dynamic balance between the multiplication of sufficiently oxygenated tumor
138 cells and the death of hypoxic tumor cells. In most cases, these tumors regress spontaneously,
139 especially in response to immune system attacks. However, in rare cases, hypoxia promotes the
140 emergence of tumor cells capable of producing energy by anaerobic glycolysis by recycling
141 lactate, which in turn can positively regulate GLUT1 expression and thus modulate [¹⁸F]-FDG
142 uptake.

143 [¹⁸F]-FDG is the most available tracer in PET-CT imaging. As early as 1995, Clavo et al.
144 observed an increase in [¹⁸F]-FDG uptake in two human malignant cell lines exposed to low
145 oxygen concentrations and concluded that this radiotracer could partly reflect tumor hypoxia
146 (20). Zhao et al in a study of [¹⁸F]-FDG biodistribution in rat inoculated hepatoma cells showed
147 that the uptake pattern of [¹⁸F]-FDG, as well as the expression of glucose transport proteins and
148 hexokinase are related to the presence of HIF-1 α , using autoradiography and immunostaining
149 (21). In 2008, Dierckx and Van De Wiele suggested that there was a correlation between glucose
150 metabolism identified by [¹⁸F]-FDG and the level of oxygen in cells (22).

151 However, several studies evaluating the correlation between [¹⁸F]-FDG uptake and the level of
152 hypoxia obtained contradictory results (23,24). In 2006, Zimny et al. showed that hypoxia in
153 head and neck tumors affects glucose metabolism but [¹⁸F]-FDG PET cannot reliably
154 differentiate hypoxic from normoxic tumors (25). Gagel et al. showed that there was no
155 correlation between [¹⁸F]-FDG PET and hypoxia assessed by [¹⁸F]-FMISO in patients with non-
156 small cell lung cancer (26) and Kronke et al. made the same findings in HNC (27). In 2007,
157 Gagel et al. showed the lack of correlation of direct comparison of [¹⁸F]-FDG uptake and hypoxia
158 determination using a polarographic O₂ sensor in 38 patients with head and neck cancer (28).
159 Lopci et al. hypothesize that these results are understandable because under conditions of low
160 oxygen concentrations, cells switch their metabolic pathway of ATP production to anaerobic
161 glycolysis, also known as the Pasteur effect (24). In hypoxic tumor cells, there is an overlap
162 between [¹⁸F]-FDG uptake due to aerobic glycolysis, known as the Warburg effect (29), and
163 anaerobic glycolysis (30,31). Also, the HIF-1 α protein that can be observed in nonhypoxic tumor

164 regions suggests that other factors may indirectly influence glucose metabolism and [¹⁸F]-FDG
165 uptake in these regions (32). In a recent 2021 study, Thureau et al. compared the uptake rates
166 between [¹⁸F]-FDG, [¹⁸F]-FMISO, and [¹⁸F]-FAZA in lung cancer. Nineteen patients were
167 included in this study and acquisitions of the two hypoxic tracers were performed over a median
168 period of 2.1 days in random order. The results showed the lack of correlation between [¹⁸F]-
169 FDG PET and PET with the two hypoxia radiotracers confirming that [¹⁸F]-FDG provides
170 different information and is independent but complementary to the hypoxia radiotracers (33).

171 If it has been clearly shown the hyperfixation of [¹⁸F]-FDG in solid tumors (34), these up- or
172 down-regulation of [¹⁸F]-FDG due to antagonistic phenomena shows that this hyperfixation is
173 not specific to tumor hypoxia. As [¹⁸F]-FDG PET is a standard diagnostic test in solid tumor
174 cancers, as well as in therapeutic follow-up, it is readily available and could be used in
175 combination with other hypoxia tracers to obtain a comprehensive assessment of tumor
176 characteristics.

177 **2.3.2 Redox potential**

178

179 **2.3.2.1 Nitroimidazole compounds**

180 These compounds undergo reduction in oxygen-depleted tissues, producing metabolites that can
181 be uptaken within cells. The nitroreductases involved include xanthine oxidases, lipooxygenases
182 and NADPH oxidases, which release a metabolite that has a single electron. This radical will
183 react with intracellular proteins to form a covalent bond. It is this mechanism that is used in the
184 use of radionuclide labelled nitroimidazole tracers that allow direct measurement of tissue
185 oxygenation levels. Numerous tracers have been used, the leading one being [¹⁸F]-FMISO.

186

187 **2.3.2.2 Others (Cu-ATSM)**

188 Copper transport proteins do not appear to be involved in the cellular uptake mechanism of
189 Cu(II)-ATSM and remains unclear. An intriguing question is whether the uptake of
190 ATSM-Cu(II) depends upon the cell types or the cellular oxygen levels. Once ATSM-Cu(II)
191 enters the cell, the rate of copper dissociation from ATSM ligands depends largely on cellular
192 oxygen levels. In normoxic cells, Cu(II)-ATSM, which has a low redox potential, is not reduced
193 to Cu(I) or the Cu(I)-ATSM intermediate; therefore, it is not retained intracellularly, remains
194 solvable in aqueous media, and is easily cleared from cells. In mirror, hypoxic cells may cause
195 the reduction of ATSM-Cu(II) due to the aggressive reducing conditions. Copper accumulation
196 in cells depends on the reduction of copper(II) to copper(I) in cytosol but also on the extraction
197 rate of ATSM-Cu(II) from circulating blood. In hypoxic cells, copper(I) will tend to decomplex
198 from ATSM and precipitate as copper sulfide.

199

200 **2.3.3 Intracellular pH variations**

201 Hypoxia leads the cell to use anaerobic metabolism to function. This metabolism produces less
202 energy than aerobic metabolism (2 ATP versus 36 per glucose consumed) and leads to the
203 formation of lactic acid causing acidification of intracellular pH. This pH change is detrimental
204 to the long-term survival of the cell.

Hypoxia imaging

205 Carbonic anhydrases are transmembrane zinc metalloenzymes that allow the formation of
206 bicarbonate from carbon dioxide by hydration. Carbonic anhydrase IX (CA IX) is the only
207 isoenzyme of this family associated with tumor proliferation. It regulates the pH of cells in a state
208 of hypoxia since its coding gene (CA9) is located downstream of the HRE sequence. In particular,
209 its expression has been found in 94% of clear cell renal cell carcinomas. Thus, a specific antibody
210 in this indication has been developed for treatment (girentuximab, Rencarex®) but without
211 clinical benefits (35). A labelled derivative has been developed for diagnosis ([¹²⁴I]-
212 girentuximab, Redectane, CA9-scan).

213 The detection of CAIX expression in PET imaging is potentially interesting for the assessment
214 of tumor hypoxia because of its relatively high expression on the cell surface and its prolonged
215 presence in hypoxic tissues, in contrast to HIF-1 α protein. Correlations have been reported in the
216 literature between tracer uptake and CAIX expression, but the data provided are still too limited
217 and based only on preclinical methodologies to confirm their value in the clinical identification
218 of tumor hypoxia.

219

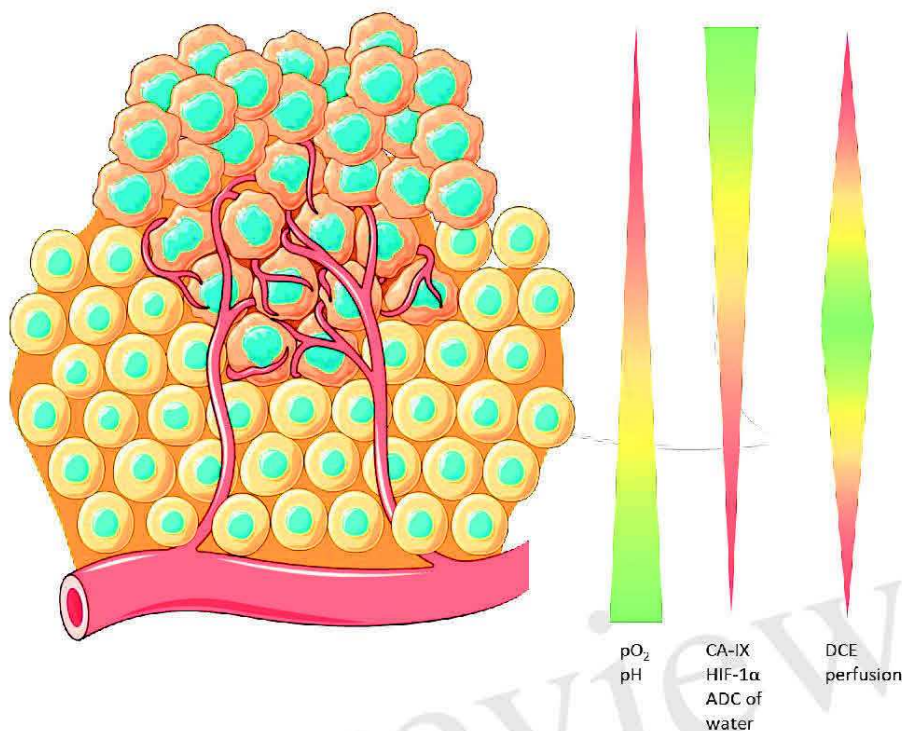
220 2.3.4 Water diffusion in tissue

221 Dunn et al. have shown that the apparent diffusion coefficient (ADC) of water in chronically
222 hypoxic tumor tissue is directly related to tumor pO₂. The relationship between tumor
223 oxygenation and the ADC of water would be valuable for discriminating the oxygenation status
224 of viable, hypoxic, and necrotic tissue and for monitoring treatment. MRI mapping may be used
225 as well as [¹⁵O]-H₂O diffusion to indirectly find the regions of hypoxia in tumors.

226

227 The main targets of hypoxia imaging are summarized in the figure 1.

228



229

230 **Figure 1. Potential cellular targets for hypoxia imaging. pO₂ and pH are closely related because**
 231 **of the lack of oxygen leads to an anaerobic metabolism in cell which acidifies the cytoplasm. In**
 232 **hypoxic conditions, CA-IX is overexpressed because of HIF-1 α deregulation. Apparent Diffusion**
 233 **Coefficient is closely related to the pO₂ and Dynamic Contrast Enhanced is sensitive to fine**
 234 **changes in the vasculature.**

235

236 3 Medical imaging

237 Functional PET imaging can provide insight into the complex interactions between tumor and
 238 host during antineoplastic therapy. Specific tracers can provide different biological information.
 239 For instance, FDG can measure glucose metabolism and indirectly inflammation, FMISO is able
 240 to detect hypoxic tumor subvolumes, Anti-CAIX can evaluate the variation of intracellular pH
 241 and now some complex quantitative parameters such as dynamic PET, Ki or Vd could improve
 242 the knowledge of the tumor microenvironment. Other imaging techniques can provide additional
 243 information. For example, CT improves the accuracy of localization and provides information
 244 on tissue density. But above all, MRI can provide information on the diffusion of water in the
 245 tissues, the quantity of free oxygen or oxyhemoglobin in addition to anatomical information. The
 246 main chemical structures are presented in the figure 2.

247

248 3.1 [¹⁸F]-FDG PET/CT

249 The [¹⁸F]-FDG uptake seems not associated to the presence of tumor hypoxia via the upregulation
 250 of glucose transporter 1 by hypoxia-inducible factor 1 in patients. [¹⁸F]-FDG and a hypoxic tracer
 251 such as [¹⁸F]-FMISO provide different and perhaps complementary information to delineate

Hypoxia imaging

252 targets volumes for radiotherapy. Figure 3 illustrates this complementary information in a patient
253 with HNC before treatment.

254

255 3.2 Redox potential imaging

256

257 3.2.1 Nitroimidazole compounds

258

259 3.2.1.1 [¹⁸F]-FMISO

260 [¹⁸F]-FMISO is the reference and most studied tracer. Mostly preclinical studies began between
261 1999 and 2005. Chapman et al. were the first to propose nitroimidazoles as biomarkers of hypoxia
262 (36,37). The first studies were performed after tritium and fluorine labeling. These studies
263 showed in vitro (V-79, EMT-6, RIF-1, canine osteosarcoma lines) and in vivo on mouse tumors
264 (AH019A) the good uptake of the tracer in hypoxic cells (38). The authors also showed a
265 correlation between [¹⁸F]-FMISO binding and the proportion of hypoxic cells (39). Mathematical
266 models or the Standard Uptake Value (SUV) study have been used to quantify the hypoxic
267 fraction in animal and human imaging (40). All methods showed an underestimation of hypoxia
268 in severe hypoxic conditions (pO₂ 2-3 mmHg), probably explained by an impairment of
269 biochemical functions. Several studies have compared the biodistribution of [¹⁸F]-FMISO with
270 the use of pimonidazole and carbonic anhydrase IX (CA IX) expression in
271 immunohistochemistry in rhabdomyosarcoma models. Studies have shown comparable binding
272 between [¹⁸F]-FMISO and pimonidazole. The correlation of uptake of [¹⁸F]-FMISO and hypoxia-
273 related gene expression in HNC seems weak (41). Studies that compared the performance of
274 [¹⁸F]-FMISO versus Fluoro-2-deoxy-D-Glucose ([¹⁸F]-FDG), using Eppendorf electrodes as a
275 reference, showed superiority for [¹⁸F]-FMISO in demonstrating hypoxia (25,26,28,42).

276 Koh et al. pioneered the use of [¹⁸F]-FMISO in humans (43), and it was subsequently used in
277 gliomas (44–48), HNC (13,25,42,49,50), oral squamous cell carcinoma (51), bronchopulmonary
278 tumors (33,40,52–54), renal tumors (55), and in sarcomas (56). The dynamic [¹⁸F]-FMISO-PET
279 is predictive of outcome in patients with HNC treated by radiotherapy and paved the way of a
280 dose-painting strategy (57,58). In contrast, this accumulation was variable in sarcomas (13,59)
281 and absent in pancreatic cancer (60). Furthermore, a large and nonspecific accumulation in
282 normoxic tissues compromises the study of hypoxia in rectal cancer (61).

283 In practice, [¹⁸F]-FMISO PET imaging is performed after injection of 120 to 450 MBq (2 to 5
284 MBq/kg) of [¹⁸F]-FMISO. A relatively long latency of two to four hours post-injection and
285 relatively long acquisitions (5 to 8 minutes) centered on the lesion area are required. It is not
286 necessary to be fasting (62).

287 Dynamic imaging were performed by Schwartz et al. in 16 patients with NSCLC scheduled for
288 definitive radiation therapy in order to definitively differentiate the uptake and perfusion of [¹⁸F]-
289 FMISO because of the slow clearance of this tracer in normal tissues (63). However, this study
290 showed there is not always concordance between the classic parametric descriptors of hypoxia
291 such as the tumor-to-blood ratio and the rate at which [¹⁸F]-FMISO is trapped in tissues as used
292 to be a surrogate hypoxia metric. These inconsistencies might be a consequence of underlying

293 different tumor pathologies such as chronic hypoxia and ribbon-like hypoxia that is observed by
294 immunohistochemical staining but not resolved by PET imaging.

295 Vera et al. performed a pilot study (RTEP4) with three different tracers (metabolism, [¹⁸F]-FDG;
296 hypoxia, [¹⁸F]-FMISO and proliferation [¹⁸F]-FLT) in five patients with NSCLC treated by
297 radiation therapy. The acquisitions were performed before and during treatment and showed
298 correlations between the three tracers (53). This research group performed a multicentric study
299 with the aim to increase selectively the radiation therapy dose in hypoxic tumor areas. Fifty-four
300 patients were included, 34 were [¹⁸F]-FMISO positive and 24 of whom received escalated doses
301 in hypoxic areas without exceeding the tolerance in organs at risk. After 3-year follow-up, the
302 boost radiotherapy seemed to improve the overall survival by 11 months in patients with hypoxic
303 tumor, but due to the small sample size this result should be confirmed on a larger population
304 (64–66). They also compared the uptakes of [¹⁸F]-FDG, [¹⁸F]-FMISO and [¹⁸F]-FAZA before
305 surgery in lung cancer. [¹⁸F]-FMISO and [¹⁸F]-FAZA were strongly correlated and [¹⁸F]-FMISO
306 images were better than [¹⁸F]-FAZA in the same patient' conditions. (33)

307 Zschaeck et al. have reported in 2021 the first clinical evidence that tumor hypoxia is inversely
308 correlated with radiation induced inflammation in head and neck cancer using [¹⁸F]-FDG and
309 [¹⁸F]-FMISO (67). Zschaeck et al. have performed a meta-analysis of [¹⁸F]-FAZA and [¹⁸F]-
310 FMISO hypoxia PET scans in head and neck cancer patients. They found that the prognostic
311 value of hypoxia PET was robust regardless of the hypoxia tracer, the imaging site, and patient
312 status but a hypoxia specific treatment seems not improve outcome in post-hoc analyses (68).
313 Löck et al. found that the residual tumor hypoxia during radiochemotherapy assessed by [¹⁸F]-
314 FMISO PET denotes treatment resistance in HNC and is a biomarker for selection of patients at
315 high risk of loco-regional recurrence after treatment (69).

316

317 3.2.1.2 [¹⁸F]-FAZA

318 [¹⁸F]-fluoroazomycin-arabinofuranoside ([¹⁸F]-FAZA) is more hydrophilic than [¹⁸F]-FMISO
319 (70). As a result, clearance kinetics are faster, which would result in an improved ratio of hypoxic
320 tumor to reference tissue (71). Biodistribution and dosimetry have been studied in 5 NSCLC
321 patients, and indicated a favorable radiation risk profile (72). Developed in 2002, several clinical
322 studies have since successfully evaluated [¹⁸F]-FAZA uptake to visualize tumor hypoxia in
323 gliomas (73), brain lymphomas (73), lung tumors (72,74,75), head and neck tumors (68,76–78),
324 cervical cancer (79), and rectal tumors(80). [¹⁸F]-FAZA did not detect hypoxia in kidney cancer
325 nor in distant metastases (81). It has been shown in these studies that the results are comparable
326 with those obtained with [¹⁸F]-FMISO (highly correlated hypoxic areas), with often better early
327 contrast in favor of [¹⁸F]-FAZA between hypoxic and normoxic tissue. In general, [¹⁸F]-FAZA
328 seems to have more potential applications than [¹⁸F]-FMISO (14). However, a study by Thureau
329 et al. showed that the images obtained with [¹⁸F]-FMISO and [¹⁸F]-FAZA in lung cancer were
330 highly correlated and that [¹⁸F]-FMISO images were more contrasted than [¹⁸F]-FAZA images
331 between hypoxic and normoxic tissues in the same patient (33). [¹⁸F]-FAZA and [62Cu]-ATSM
332 have been compared in NSCLC. Hypoxic PET images were acquired after 2 hours the injection
333 of [¹⁸F]-FAZA (45 patients) and 10-20 minutes after injection of [62Cu]-ATSM (22 patients).
334 Uptakes of hypoxic tracers have been correlated (82).

335

336 3.2.1.3 [¹⁸F]-FETNIM

337 [¹⁸F]-Fluoroerythronitromidazole ([¹⁸F]-FETNIM) also has better hydrophilicity than [¹⁸F]-
338 FMISO allowing rapid renal clearance and low hepatic uptake (83,84). Compared to [¹⁵O]-H₂O,
339 the initial uptake of [¹⁸F]-FETNIM was governed by blood flow and retention in hypoxic tissue
340 occurred after 60-90 min after injection (85). This tracer is therefore eliminated more rapidly
341 from normoxic tissues which theoretically allows a higher tumor to normoxic tissue ratio.
342 Clinical studies in patients with head and neck (86–88), esophageal (89), lung (90), glioma (91),
343 and cervical cancer (92) have shown that [¹⁸F]-FETNIM PET is feasible and useful for hypoxia
344 imaging. However, a superior benefit over [¹⁸F]-FMISO was not shown because the tumor-to-
345 blood ratio of this tracer was not significantly higher (93,94). The added value of [¹⁸F]-FETNIM
346 over [¹⁸F]-FMISO is currently still debated.

347

348 3.2.1.4 [¹⁸F]-RP-170

349 [¹⁸F]-RP-170, another hypoxic 2-nitroimidazole radiosensitizer, has also been labeled with
350 fluorine 18 (95). It has shown, in patients with gliomas, significant correlations between SUV
351 and oxygen partial pressure measurements (96). Studies of brain and lung tumors indicated a
352 higher SUV for hypoxic tissue than for normoxic tissue, with a ratio of 1.7 measured 1 h post-
353 injection (97,98). The shorter time interval between injection and acquisition, as well as better
354 contrast of hypoxic tissue compared with [¹⁸F]-FMISO, suggests that [¹⁸F]-RP-170 could
355 potentially have clinical applications.

356

357 3.2.1.5 [¹⁸F]-EF3

358 Several molecules from EF family were synthesized, EF1, EF3 and EF5. EF1, which seemed
359 promising, was quickly abandoned because of its rapid defluorination. [¹⁸F]-EF3 was particularly
360 studied by Gregoire et al. and evaluated in ENT tumors. [¹⁸F]-EF3 showed faster clearance than
361 [¹⁸F]-FMISO with images taken four hours postinjection and uniform distribution in healthy
362 tissue comparable to [¹⁸F]-FMISO (99,100).

363

364 3.2.1.6 [¹⁸F]-EF5

365 Another analogue of nitroimidazole compounds has been proposed in the literature. It is 2-(2-
366 nitro-1H-imidazol-1-yl)-N-(2,2,3,3,3-penta-fluoropropyl)-acetamide labeled with fluorine 18
367 ([¹⁸F]-EF5). More lipophilic than previously described compounds, [¹⁸F]-EF5 has a higher
368 octanol-water partition coefficient, which allows for easier passage through the cell membrane
369 by passive diffusion. This could also improve the uniformity of tumor uptake and tracer
370 distribution (101). [¹⁸F]-EF5 has shown the ability to detect tumor hypoxia in head and neck
371 cancer (102), cervical and brain tumors (101,103,104). However, its labeling chemistry appears
372 to be difficult and the potential advantage over [¹⁸F]-FMISO seems negligible (14). [¹⁸F]-EF5
373 was studied in NSCLC and the tracer uptake was correlated to tumor hypoxia (105,106). This
374 tracer was studied in ovarian cancers but this indication appeared to be limited due to the
375 relatively weak uptake in tumors and the biliary excretion may impose limitations on assessing
376 hypoxic tumors located near to the intestine (107).

377

3.2.1.7 [¹⁸F]-HX4

379 In 2011, Dubois et al. synthesized ¹⁸F-Flortanidazole or ¹⁸F-HX4. It contains a 1, 2, 3-triazole
380 moiety introduced by a "click chemistry" (108). This process allows for rapid and efficient
381 product synthesis by assembling small units together through heteroatom linkages. The 1,2,3-
382 triazole moiety makes ¹⁸F-HX4 more hydrophilic, which increases its renal clearance. These
383 features therefore contribute to a more rapid decrease in signal from normoxic tissues. A
384 relationship has been found between pO₂ and [¹⁸F]-HX4 uptake in NSCLC (109). The absence
385 of toxicity has been demonstrated (110) and kinetics can be described by a reversible two-tissue
386 compartment model (111). A simulation study has shown that, compared to [¹⁸F]-FMISO and
387 [¹⁸F]-FAZA, [¹⁸F]-HX4 has a higher tumor-to-blood ratio but the largest patient-to-patient
388 variation (112). In mice, [¹⁸F]-FAZA or [¹⁸F]-HX4 are more sensitive to acute hypoxia whereas
389 [¹⁸F]-FMISO uptake is influenced by reoxygenation (113). In head and neck cancers, [¹⁸F]-HX4
390 yielded similar tumor baseline tissue values to ¹⁸F-FMISO at relatively early post-injection time
391 points, indicating a potential advantage of shorter acquisition time (114). However, a study in
392 lung cancer patients suggested that PET imaging performed at 4 hours post-injection would
393 provide superior contrast compared with 2 hours post-injection (115). This tracer can be used as
394 a hypoxia PET tracer in NSCLC and HNSCC, and may be used to monitor the modification of
395 hypoxic areas during radiotherapy or treatment intensification (115–119). Zegers et al. performed
396 two ¹⁸F-HX4 PET scans during the same week and before treatment in patients with lung and
397 head and neck cancer showing that ¹⁸F-HX4 PET provides reproducible and stable results over
398 time (120).

399

3.2.1.8 [¹⁸F]-FGAZ

401 This compound is a combination of azomycin and 2-nitroimidazole. Unfortunately, it is not a
402 suitable tracer of hypoxia in vivo (121).

403

3.2.1.9 [⁶⁸Ga]-Nitroimidazole

404 [⁶⁸Ga] is a radionuclide produced by a Germanium-68/Gallium-68 generator available in the
405 radiopharmaceutical laboratory of nuclear medicine services. It has excellent coordination
406 chemistry with several chelating agents, allowing rapid and economical radiolabeling. The main
407 strong chelators of gallium are cyclic like NOTA, DOTA, DO3A DOTAGA or NODAGA (122),
408 but some are acyclic like dedpa and derivatives (123). Based on the bioreductive properties of
409 nitroimidazole, [⁶⁸Ga]-labeled nitroimidazole derivatives have been synthesized and
410 preclinically studied as promising candidates for hypoxia PET imaging (124–127). The pre-
411 clinical studies with xenografted tumors have shown that [⁶⁸Ga]-labeled hypoxia tracers give
412 comparable results to fluorinated hypoxia tracers with greater ease of production. These results
413 encourage further clinical research into the imaging and quantification of hypoxic diseases with
414 [⁶⁸Ga]-labeled nitroimidazole PET/CT (128).

416

Hypoxia imaging

417 3.2.1.10 [⁶⁴Cu]-BMS2P2

418 This compound is similar to [⁶⁴Cu]-BMS181321. This is a bisnitroimidazole probe and designed
419 to have an enhanced uptake in hypoxic cells. However, it seems that the high lipophilicity
420 resulted in significant distribution in the intestine and liver and impeded clearance in normal
421 tissue (129).

422

423 3.2.2 Other compounds

424

425 3.2.2.1 [^{*}Cu]-ATSM

426 Cu(II)-ATSM diffuses into the cell due to its high membrane permeability and low redox
427 potential. In the cell, the rate of copper dissociation from ATSM ligands depends largely on
428 cellular oxygen levels. In normoxic cells, Cu(II)-ATSM, which has a low redox potential, is not
429 reduced to Cu(I) or the Cu(I)-ATSM intermediate. Therefore, it is not retained intracellularly. It
430 remains soluble in aqueous media and is easily cleared from cells. On the other hand, hypoxic
431 cells can cause the reduction of Cu(II)-ATSM due to reducing conditions, so the radioactive
432 copper remains in the cell. Its cellular accumulation depends on the reduction of copper(II) to
433 copper(I) in the cytosol, but also on the rate of extraction of ATSM-Cu(II) from the circulating
434 blood. In hypoxic cells, copper(I) will tend to decomplex from ATSM and precipitate as copper
435 sulfide. Compared to [¹⁸F]-FDG and nitroimidazole fluorinated tracers, Cu-ATSM appears to
436 target hypoxic areas of the tumor more specifically in PET imaging (130–134).

437 In the late 1990s, Fujibayashi et al. successfully studied the accumulation of [⁶²Cu]-ATSM under
438 hypoxic cardiac perfusion conditions in rats (131). In humans, tumor-specific retention of Cu-
439 ATSM has been shown for head and neck (135,136), lung (137–139), rectal (140), cervical (141)
440 and glioma cancers (142) with a good concentration ratio between hypoxic tumor and healthy
441 tissue. However, the exact mechanism of Cu-ATSM selectivity towards hypoxia remains unclear
442 (130,134,143). An intriguing question is to know whether the mechanism of the uptake of Cu(II)-
443 ATSM depends on cell types, cellular oxygen levels, reductases in blood or dissociation of Cu-
444 ATSM into ionic copper salts in blood.

445 Nevertheless, Cu-ATSM has several advantages over other tracers for tumor hypoxia imaging,
446 including simpler synthesis and radiolabeling methodology and faster clearance of normal tissue,
447 allowing for shorter time frames and image acquisition with potentially higher contrast between
448 hypoxic and normoxic tissue. Studies have shown other advantages based on ATSM-labeled
449 copper isotopes when used for hypoxia imaging as a monitor of therapeutic response (135,144)
450 and predictive of outcome in patients with HNC (145). [⁶⁴Cu]-ATSM can also be used for internal
451 radiation therapy (132,133,146,147).

452

453 3.2.2.2 Amineoxime

454 [^{99m}Tc]-BMS181321 is a chemical compound in which a propylene amineoxime was associated
455 to a 2-nitroimidazole. This compound can also be labelled with [⁶⁴Cu]-copper. The lipophilicity
456 of this compound is high and hindered the clearance from normoxic tissue. Another compound
457 from the serie of amineoxime chelators was highlighted, the butyleneamineoxime (BnAO, or

458 HL91). It was initially used as a control compound for BMS181321 but it showed high and
459 specific accumulation in hypoxic cells in vitro with a good hydrophilicity permitting a rapid
460 clearance from blood in animals. However, inverse correlation between [^{99m}Tc]-HL91 uptake
461 and pO₂ remains controversial in clinical use. [^{99m}Tc]-HL91, like [^{99m}Tc]-HMPAO, might rather
462 be considered as a perfusion tracer.

463

464 3.3 Intracellular pH variations

465

466 3.3.1 [⁸⁹Zr]-cG250 / [¹²⁴I]-cG250

467 Oosterwijk et al. developed the G250 antibody (girentuximab) in 1986 for identification of CAIX
468 (148). In 2007, Divgi et al. showed that the 124 iodine-labeled antibody ([¹²⁴I]-cG250) could
469 accurately identify clear cell renal cell carcinoma and could therefore be used as a tracer in PET
470 imaging (149), but CAIX expression was not always related to hypoxia (150). In 2010 in a
471 preclinical study of head and neck carcinomas, Hoeben et al. showed a spatial correlation
472 between [⁸⁹Zr]-cG250-F(ab')₂ binding and CAIX expression at the microscopic level, suggesting
473 sufficient tumor uptake of the tracer with accurate microscopic localization of hypoxia (151).

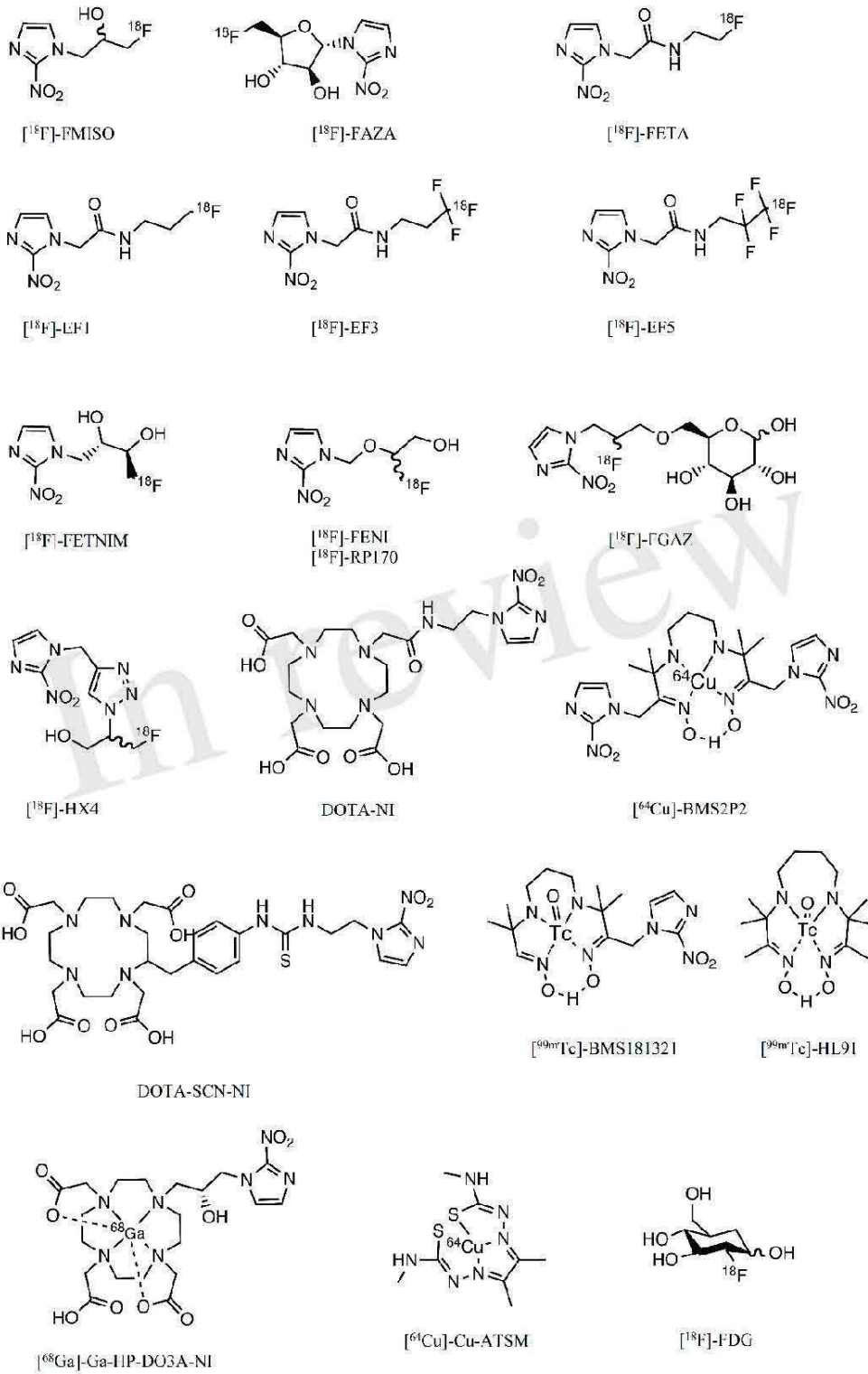
474

475 3.3.2 Sulfonamide-based CA-IX imaging agents:

476 These compounds can be related to acetazolamide, a pan-carbonic anhydrase inhibitor and
477 pharmacomodulated to reach a specificity against CA-IX. Recent studies have explored these
478 compounds in PET by labeling them with Gallium 68 ([⁶⁸Ga]-US2) or fluorine 18 without
479 directly correlating them to tumor hypoxia. Very recently, Nakashima et al. also confirmed that
480 [⁶⁸Ga]-labeled imidazothiadazole sulfonamide derivatives can assist in the visualization of
481 hypoxic tumor tissue 2 hours after intravenous injection (152).

482

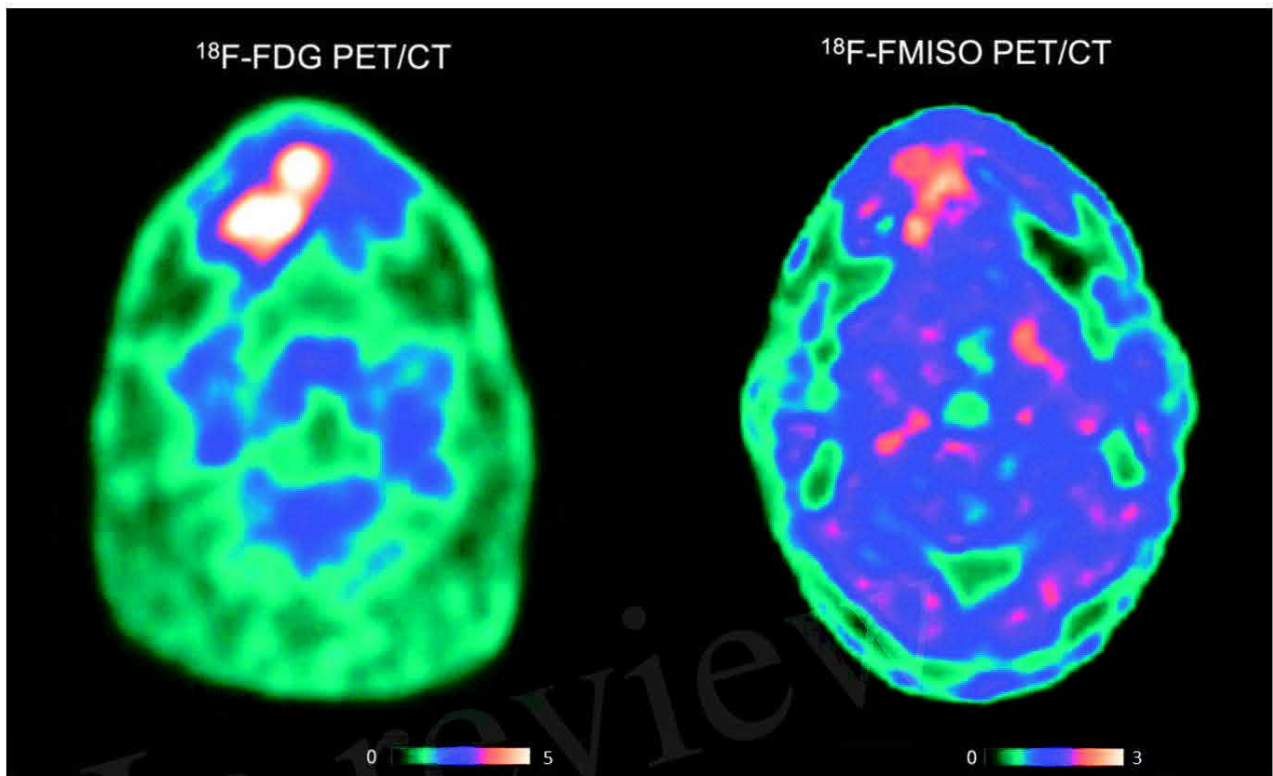
Hypoxia imaging



483

484 **Figure 2. Chemical structures of the main compounds used or having been used in the assessment**
 485 **of hypoxia.**

486



487

488 **Figure 3. PET imaging of a patient with $[^{18}\text{F}]$ -FDG and $[^{18}\text{F}]$ -FMISO. This patient with HNC is**
 489 **included in a clinical trial “RTEP8” and signed an informed consent. Hypermetabolic regions**
 490 **are visualized by $[^{18}\text{F}]$ -FDG and hypoxic regions by $[^{18}\text{F}]$ -FMISO. Standardized uptake values**
 491 **(SUV) of $[^{18}\text{F}]$ -FDG are of an order of magnitude 5 times higher than SUV of $[^{18}\text{F}]$ -FMISO. The**
 492 **accumulation of tracers does not necessarily occur in the same tissue territories.**

493

494 3.4 Magnetic resonance imaging

495 Dunn et al. have shown that the ADC of water in tumor tissue with chronic hypoxia is directly
 496 related to tumor $p\text{O}_2$ (153). This can be visualized in MRI by 3D mapping of the apparent
 497 diffusion coefficient (ADC) of water in the tissue. The relationship between tumor oxygenation
 498 and free water ADC would be valuable in distinguishing the oxygenation status of viable,
 499 hypoxic and necrotic tissue and in assessing the efficacy of treatment.

500 Diffusion MRI reflects the degree of mobility of water molecules diffusing into tissues
 501 highlighting tissue organization at the microscopic level. While pure water exhibits random
 502 isotropic molecular diffusion, the movement of water molecules in vivo is limited by cell
 503 membranes and other obstacles. In 1986, the first study in humans showed that a measure of
 504 molecular diffusion has lower values for solid tumors than for healthy tissues, because molecular
 505 movement is restricted due to greater cellularity (154). In this study, Le Bihan et al. introduced
 506 one of the most essential parameters of this technique, the apparent diffusion coefficient (ADC).
 507 The ADC is the diffusion coefficient reflecting the tissue microstructure surrounding the
 508 diffusing water molecules (restriction in closed spaces, tortuosity around obstacles, hindrance,
 509 etc.), as opposed to the free and unrestricted diffusion of water in free environments.

Hypoxia imaging

510 The potential link between ADC measurement and hypoxia has been investigated in preclinical
511 studies, where temporal changes in ADC measurements in hypoxic brain lesions in rats have
512 been found (155,156). To the best of our knowledge, no preclinical or clinical studies have been
513 able to establish a direct link between ADC measurement and the level of tumor hypoxia. CDA
514 has been described as a tool to define the level of tumor hypoxia when combined with other
515 relaxometric (T2 mapping) or perfusion MRI sequences (157–159).

516 The diffusion of [¹⁵O]-H₂O estimated by PET imaging to indirectly find regions of hypoxia in
517 tumors has also been proposed in the literature, but this technique is challenging due to the very
518 short half-life (2 minutes) of 15-oxygen and perfusion is not always correlated with hypoxia
519 (45,160).

520 The partial pressure of oxygen has an influence on the T1 and T2 relaxation times in MRI. The
521 physicochemical environment has an influence on the T1 and T2 relaxation times of tissues in
522 nuclear magnetic resonance. In particular, oxyhemoglobin contained in oxygenated red blood
523 cells is a diamagnetic molecule, whereas deoxyhemoglobin contained in deoxygenated red blood
524 cells is paramagnetic (161). An increase in the concentration of deoxyhemoglobin leads to an
525 acceleration of the spin-lattice relaxation rates and thus to a decrease in the T1 and T2 relaxation
526 times. This phenomenon can be assessed by MRI techniques, either by using T2*-weighted
527 sequences to demonstrate the BOLD (Blood Oxygen Level Dependent) effect (162), or by
528 obtaining T1 and T2 maps (157,163). As for the diffusion technique, the relation between T1 and
529 T2 values would be useful to discriminate normoxic, hypoxic and necrotic tissues.

530 MRI acquisition techniques to visualize the BOLD (Blood Oxygen Level Dependent) effect were
531 developed in the early 1990s by Ogawa et al. by exploiting differences in nuclear magnetic
532 resonance (NMR) transverse relaxation times without correction for inhomogeneities in the main
533 MRI field, T2* (162). This application has been developed for brain imaging in combination
534 with neuronal activation induced by a so-called functional MRI stimulation, designed to
535 dynamically modify the ratio between oxygenated and deoxygenated hemoglobin.

536 Sensitive changes in the signal thus allow mapping of tissue oxygenation variations (164). In a
537 preclinical study in 2011, Christen et al. showed a correlation between oxygen saturation levels
538 and blood gas analysis (165). These results were confirmed in humans in 2012 (166). Recently,
539 a preclinical study with a xenograft model of colon cancer in mice showed that BOLD was
540 positively correlated with HIF-1 α , indicating that T2*-weighted sequences might be predictive
541 of tumor hypoxia (167). BOLD imaging has mapped chronic hypoxic regions in prostate
542 carcinoma with some success (168), but signal changes do not correlate well with absolute pO₂
543 level. Indeed, the BOLD image is sensitive to multiple factors, such as blood volume which
544 depends on vessel caliber, motion artifacts, magnetic susceptibility, magnetic field
545 inhomogeneities or the acquisition protocol adopted which may cause ambiguities in
546 interpretation (16,169). Despite encouraging data, there is currently no evidence to suggest that
547 the BOLD effect can be used in tumor hypoxia.

548 In 1971, Damadian demonstrated that the T1 and T2 relaxation times of liver tumor tissue in
549 mice are significantly increased compared to those of healthy tissue (170). This work
550 demonstrated for the first time that NMR techniques could distinguish healthy tissue from tumor
551 tissue by measuring T1 and/or T2.

552 MRI is usually based on T1-, T2-, or ρ -weighted (proton density) sequences. In order not to have
553 a composite contrast that is difficult to interpret, it is preferred to have a contrast that depends
554 mainly on a single intrinsic tissue parameter. Nevertheless, it is possible to perform quantitative
555 magnetic resonance imaging (qIRM) allowing a true measurement of intrinsic parameters. QIRM
556 is based on measurement techniques inspired by NMR relaxometry methods. Initially little used
557 because of the prohibitive duration of acquisition times, the improvement of the technical
558 performances of MRI imagers in recent years have allowed the development of new acquisition
559 methods and to reduce the acquisition times of quantitative imaging. It has been shown that this
560 approach allows the characterization of tissues and pathologies (171). In particular, in oncology,
561 it has been shown in prostate cancer, that the analysis of T2 relaxation time would allow to
562 differentiate normal and pathological tissues (172,173). Recently, a pre-clinical study in mice
563 showed that T2 mapping associated with ADC were correlated in the characterization of tumor
564 hypoxia (157).

565 Despite these encouraging results, to our knowledge, no clinical study has explored the potential
566 value of using qIRM to demonstrate and quantify tumor hypoxia. However, we believe that the
567 results obtained in recent years by these measurement methods are promising.

568

569 3.4.1 Perfusion imaging

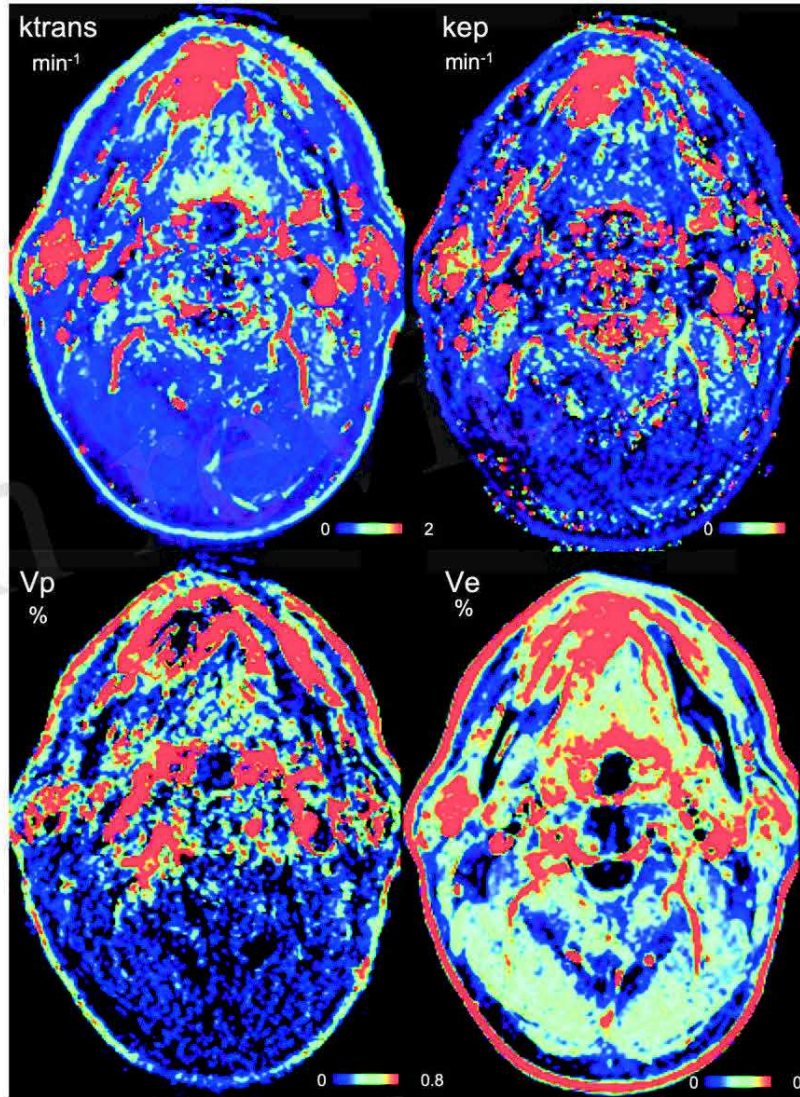
570 To compensate for the lack of O₂ within the tumor, pro-angiogenic factors are activated in the
571 tumor cells creating new blood vessels from pre-existing ones (174). However, these new vessels
572 are abnormal and have abnormal branching, irregular diameter and fragile endothelial wall
573 leading to impaired blood perfusion compared to healthy tissue (175). Oxygen supply is primarily
574 governed by blood perfusion, whereas oxygen consumption is primarily determined by the
575 respiratory function of the tissue and, therefore, cell density (12). Therefore, tumor hypoxia is
576 expected to be found in areas of low blood perfusion and/or high cell density.

577 Perfusion imaging studies the microcirculation within blood capillaries. It provides
578 morphological and functional data. As in CT, the principle of this imaging is to analyze in 3D
579 the kinetics of the passage through the capillary walls of a gadolinium chelate after its injection
580 into the vascular system. Perfusion is then studied within the tumor, highlighting perfused tumor
581 areas, or poorly visible areas showing perfusion defects within the tumor. Tofts et al. proposed
582 the Dynamic Contrast Enhanced (DCE) perfusion method in MRI using quantitative
583 compartmental analysis, sensitive to fine changes in the vasculature by analyzing permeability
584 and perfusion parameters as well as vascular and extracellular volume fractions. Therefore, DCE-
585 MRI can potentially be used to identify hypoxic regions (176).

586 Several studies have correlated DCE-MRI measurements with HIF-1 α , oxygen level, and
587 immunohistochemical analysis of the hypoxic fraction (177–181). However, correlations are
588 generally weak. Hammond et al. explain this by the fact that the studies measure significantly
589 different MRI parameters, all of which have a partial and variable relationship with perfusion
590 (182). Also, chronic hypoxia, as well as transient changes in pO₂, are affected not only by oxygen
591 supply (perfusion) but also by a variety of factors, including hemoglobin saturation and vascular
592 architecture. Recently, Gaustad et al. showed that the K_{trans} parameter derived from DCE-MRI
593 compartmental analysis data is associated with tumor hypoxia in xenograft models of cervical
594 carcinoma, melanoma, and pancreas (183). We present in Figure 4 the first results of a clinical
595 trial in a patient with HNC.

Hypoxia imaging

596 Although widely used, the demonstration of perfusion variations is complex because many
597 factors can influence it, such as the histological type of the tumor, the vascular architecture or
598 the tumor size. No clinical study has currently shown a direct correlation between DCE-MRI and
599 tumor hypoxia. The perfusion study by DCE-MRI seems to reflect indirect estimates of tumor
600 hypoxia and in some circumstances do not correspond to hypoxia (182). The knowledge about
601 tumor vasculature structure (DCE-MRI) and function ($[^{18}\text{F}]$ -FMISO PET) may be useful in
602 newly diagnosed glioblastoma to provide prognosis information (184).



603
604 **Figure 4. Dynamic Contrast Enhanced (DCE) perfusion imaging in the same patient with HNC**
605 **included in the study “RTEP8”. Ktrans indicates the increase in capillary permeability of the**
606 **contrast medium between Extravascular, Extracellular Space (EES) and plasma. Kep is its**
607 **reciprocal. Vp is blood plasma volume per unit tissue volume and Ve EES volume per unit tissue**
608 **volume. We can see a lack of vasculature inside the tumor in Vp. This region correlates with an**
609 **increased uptake of $[^{18}\text{F}]$ -FMISO.**

610

611 3.4.2 Free Oxygen mapping

612 Properly oxygenated tissues show almost complete saturation of hemoglobin molecules with O₂.
613 Diffusion of oxygen is lower in some tissues of the hypoxic tumor due to distance or vessel
614 architecture. Oxygen has paramagnetic properties. As a result, dissolved oxygen in blood and
615 plasma decreases the T1 value (16,185). Under hyperoxic conditions, excess O₂ is transported
616 via the blood plasma into the tissues when perfusion is sufficient. The excess oxygen delivered
617 remains dissolved in the blood plasma and tissue interstitial fluid, where it decreases the
618 longitudinal relaxation time T1. It is then possible to observe this decrease at the voxel level by
619 acquisition before and then after inhalation of hyperoxic gas. Theoretically, this decrease is
620 proportional to the concentration of O₂ dissolved in the tissues. It is significant in normoxic
621 tissues because of a high concentration of dissolved O₂ in these tissues, whereas a small or no
622 decrease in T1 is demonstrated in hypoxic tissues, because of consumption of oxygen supply.
623 However, the signal change is very small and this contrast mechanism has therefore only recently
624 been exploited due to technological improvements in MRI imagers and developments in methods
625 of analysis of the resulting images. Oxygen-enhanced MRI (OE-MRI) exploits the sensitivity of
626 T1 to paramagnetic molecular oxygen dissolved in blood plasma or interstitial tissue using a
627 hyperoxic gas test (186,187).

628 Pre-clinical studies have shown significant differences in T1 decrease between normoxic and
629 hypoxic tissue in a variety of tumor models (163,188,189). A human study has shown that the
630 signal change is up to 20% and can be reliably measured in a range of normal, well-vascularized
631 tissues with good tolerance of the technique (190). The small decreases in T1 were correlated
632 with the hypoxic fraction and intra-tumor vessel density (191). Remmele et al. in 4 patients with
633 brain tumor and Zhou et al. in 10 patients with prostate cancer have shown that these OE-MRI
634 techniques can quantify and spatially map tumor hypoxia (192,193).

635 However, almost all of the data are from studies in animal tumor models and further research in
636 humans is needed (194). It seems necessary to investigate the potential value of this technique in
637 clinical applications for the identification of tumor hypoxia (195). Moreover, excess O₂ is also
638 related to the transport capacity of blood vessels, and the study of O₂ variations, under hyperoxic
639 conditions, should be associated with the study of perfusion to differentiate normoxic and
640 hypoxic tissues.

641

642 4 Future perspectives

643

644 Tumor hypoxia is a complex phenomenon that would be useful to identify before and during
645 treatment, as it is associated with a poor prognosis and clinical response. Identifying patients
646 likely to benefit from a treatment adapted to the aggressiveness of their pathology is a major
647 challenge of personalized medicine.

648 To visualize tumor hypoxia, the non-invasive methods offered by PET/CT and MRI are
649 numerous and complex to implement. In addition, they provide partial images of hypoxia, which
650 are generally difficult to interpret.

651 Clinical strategies for hypoxia imaging are dominated by PET/CT imaging (196), but no tracer
652 is currently optimal for identifying tumor hypoxia. PET imaging with ^{18}F -FDG is generally
653 available and already provides metabolic information. Nevertheless, this type of exploration must
654 be completed by other tracers more specific of hypoxia. Ideally, a PET tracer of hypoxia should
655 reflect cellular rather than vascular pO₂, at clinically relevant oxygen concentrations and only in
656 viable cells, have uniform and rapid entry into cells, rapid clearance of normoxic cells, a high
657 perfusion-independent hypoxic tumor-to-normoxic tissue ratio, and resistance to non-hypoxia
658 dependent metabolism (182).

659 Many PET tracers have been proposed in the literature, but none of the radiotracers that have
660 been used in clinical studies to date are perfect, and the development of more tumor hypoxia-
661 specific radiotracers is still ongoing. Each radiotracer has advantages and dis-advantages and
662 each can only be used in a relatively limited area. Despite this, ^{18}F -FMISO remains the gold
663 standard radiotracer for hypoxia.

664 On the other hand, MRI has some advantages over PET in terms of availability, ability to perform
665 repeated measurements, greater sensitivity to different levels of hypoxia, and better spatial
666 resolution to quantify tumor hypoxia locally. The literature review shows that there are several
667 techniques: dynamic contrast-enhanced MRI (DCE-MRI), BOLD imaging, quantitative MRI
668 (qMRI), water diffusion study, and OE-MRI. However, the relationship between the signal
669 obtained in MRI and pO₂ is complex. To date, there is no direct MRI-based approach to quantify
670 tissue oxygenation. The signal also reflects tumor vascularization.

671

672 5 Conclusions

673

674 We have focused in this review on the imaging of hypoxia by use of different ways, such as
675 redox, metabolism, CA-IX expression, MRI techniques.

676 Hypoxia imaging by nitroimidazole compounds is a low contrast imaging. The reference tracer
677 remains [^{18}F]-FMISO. There may be of interest in the future for [^{18}F]-FAZA and [^{64}Cu]- ATSM,
678 but no study has clearly shown superiority. The studies in the literature have mainly studied
679 carcinomas of the ENT sphere and, to a lesser degree, of the lung, cervix and kidney. Clinical
680 studies have shown the poor prognosis of tumor hypoxia as evidenced by PET imaging.
681 Currently, the concept of radiotherapy dose boosting on hypoxic areas seems very interesting,
682 but clinical studies with larger patient cohorts are needed.

683 MRI imaging is an emerging field in hypoxia. BOLD, T2*, DCE, free oxygen mapping could
684 substitute for PET imaging if sufficient clinical evidence are gathered.

685

686 6 Conflict of Interest

687 *The authors declare that the research was conducted in the absence of any commercial or financial*
688 *relationships that could be construed as a potential conflict of interest.*

689

690 **7 Author Contributions**

691 PB and PG: data collection, writing, analyzing and setting up paper. ST, IG, PD and PV: analysis and
 692 review. All authors contributed to the article and approved the submitted version.

693

694 **8 Funding**

695 This work received no external funding.

696

697 **9 Acknowledgments**

698 The authors are thankful to the department of imaging and the department of radiotherapy, Henri
 699 Becquerel Center, Rouen.

700

701 **10 References**

- 702 1. Chia K, Fleming IN, Blower PJ. Hypoxia imaging with PET: which tracers and why? *Nucl Med*
 703 *Commun* (2012) 33:217–222. doi: 10.1097/MNM.0b013e32834eacb7
- 704 2. Vaupel P. Tumor microenvironmental physiology and its implications for radiation oncology.
 705 *Semin Radiat Oncol* (2004) 14:198–206. doi: 10.1016/j.semradonc.2004.04.008
- 706 3. SCHWARTZ G. Über Desensibilisierung gegen Röntgen- und Radiumstrahlen. *Munchener*
 707 *Medizinische Wochenschrift* (1909) 56:1217–1218.
- 708 4. Mottram JC. Variations in the Sensitivity of the Cell to Radiation in Relation to Mitosis. *BJR*
 709 (1935) 8:643–651. doi: 10.1259/0007-1285-8-94-643
- 710 5. Mottram JC. A Factor of Importance in the Radio Sensitivity of Tumours. *BJR* (1936) 9:606–614.
 711 doi: 10.1259/0007-1285-9-105-606
- 712 6. Gray LH, Conger AD, Ebert M, Hornsey S, Scott OC. The concentration of oxygen dissolved in
 713 tissues at the time of irradiation as a factor in radiotherapy. *Br J Radiol* (1953) 26:638–648. doi:
 714 10.1259/0007-1285-26-312-638
- 715 7. Vaupel P, Harrison L. Tumor hypoxia: causative factors, compensatory mechanisms, and cellular
 716 response. *Oncologist* (2004) 9 Suppl 5:4–9. doi: 10.1634/theoncologist.9-90005-4
- 717 8. Bristow RG, Hill RP. Hypoxia and metabolism. Hypoxia, DNA repair and genetic instability. *Nat*
 718 *Rev Cancer* (2008) 8:180–192. doi: 10.1038/nrc2344
- 719 9. Joiner MC, van der Kogel A. *Basic Clinical Radiobiology*. 0 ed. CRC Press (2009). doi:
 720 10.1201/b15450

Hypoxia imaging

- 721 10. Höckel M, Schlenger K, Knoop C, Vaupel P. Oxygenation of carcinomas of the uterine cervix:
722 evaluation by computerized O₂ tension measurements. *Cancer Res* (1991) 51:6098–6102.
- 723 11. Vaupel P, Schlenger K, Knoop C, Höckel M. Oxygenation of human tumors: evaluation of tissue
724 oxygen distribution in breast cancers by computerized O₂ tension measurements. *Cancer Res*
725 (1991) 51:3316–3322.
- 726 12. Vaupel P, Schlenger K, Hoeckel M. Blood flow and tissue oxygenation of human tumors: an
727 update. *Adv Exp Med Biol* (1992) 317:139–151. doi: 10.1007/978-1-4615-3428-0_14
- 728 13. Mortensen LS, Buus S, Nordmark M, Bentzen L, Munk OL, Keiding S, Overgaard J. Identifying
729 hypoxia in human tumors: A correlation study between ¹⁸F-FMISO PET and the Eppendorf
730 oxygen-sensitive electrode. *Acta Oncol* (2010) 49:934–940. doi: 10.3109/0284186X.2010.516274
- 731 14. Huang Y, Fan J, Li Y, Fu S, Chen Y, Wu J. Imaging of Tumor Hypoxia With Radionuclide-Labeled
732 Tracers for PET. *Front Oncol* (2021) 11:731503. doi: 10.3389/fonc.2021.731503
- 733 15. Kelada OJ, Rockwell S, Zheng M-Q, Huang Y, Liu Y, Booth CJ, Decker RH, Oelfke U, Carson
734 RE, Carlson DJ. Quantification of Tumor Hypoxic Fractions Using Positron Emission
735 Tomography with [(¹⁸F)]Fluoromisonidazole ([(¹⁸F)]FMISO) Kinetic Analysis and Invasive
736 Oxygen Measurements. *Mol Imaging Biol* (2017) 19:893–902. doi: 10.1007/s11307-017-1083-9
- 737 16. Baudalet C, Gallez B. How does blood oxygen level-dependent (BOLD) contrast correlate with
738 oxygen partial pressure (pO₂) inside tumors? *Magn Reson Med* (2002) 48:980–986. doi:
739 10.1002/mrm.10318
- 740 17. Epel B, Redler G, Tormyshev V, Halpern HJ. Towards Human Oxygen Images with Electron
741 Paramagnetic Resonance Imaging. *Adv Exp Med Biol* (2016) 876:363–369. doi: 10.1007/978-1-
742 4939-3023-4_45
- 743 18. Thomlinson RH, Gray LH. The histological structure of some human lung cancers and the possible
744 implications for radiotherapy. *Br J Cancer* (1955) 9:539–549. doi: 10.1038/bjc.1955.55
- 745 19. Vordermark D, Horsman MR. Hypoxia as a Biomarker and for Personalized Radiation Oncology.
746 *Recent Results Cancer Res* (2016) 198:123–142. doi: 10.1007/978-3-662-49651-0_6
- 747 20. Clavo AC, Brown RS, Wahl RL. Fluorodeoxyglucose uptake in human cancer cell lines is
748 increased by hypoxia. *J Nucl Med* (1995) 36:1625–1632.
- 749 21. Zhao S, Kuge Y, Mochizuki T, Takahashi T, Nakada K, Sato M, Takei T, Tamaki N. Biologic
750 correlates of intratumoral heterogeneity in ¹⁸F-FDG distribution with regional expression of
751 glucose transporters and hexokinase-II in experimental tumor. *J Nucl Med* (2005) 46:675–682.
- 752 22. Dierckx RA, Van de Wiele C. FDG uptake, a surrogate of tumour hypoxia? *Eur J Nucl Med Mol*
753 *Imaging* (2008) 35:1544–1549. doi: 10.1007/s00259-008-0758-5
- 754 23. Mees G, Dierckx R, Vangestel C, Van de Wiele C. Molecular imaging of hypoxia with
755 radiolabelled agents. *Eur J Nucl Med Mol Imaging* (2009) 36:1674–1686. doi: 10.1007/s00259-
756 009-1195-9

- 757 24. Lopci E, Grassi I, Chiti A, Nanni C, Cicoria G, Toschi L, Fonti C, Lodi F, Mattioli S, Fanti S. PET
758 radiopharmaceuticals for imaging of tumor hypoxia: a review of the evidence. *Am J Nucl Med Mol*
759 *Imaging* (2014) 4:365–384.
- 760 25. Zimny M, Gagel B, DiMartino E, Hamacher K, Coenen HH, Westhofen M, Eble M, Buell U,
761 Reinartz P. FDG--a marker of tumour hypoxia? A comparison with [¹⁸F]fluoromisonidazole and
762 pO₂-polarography in metastatic head and neck cancer. *Eur J Nucl Med Mol Imaging* (2006)
763 33:1426–1431. doi: 10.1007/s00259-006-0175-6
- 764 26. Gagel B, Reinartz P, Demirel C, Kaiser HJ, Zimny M, Piroth M, Pinkawa M, Stanzel S, Asadpour
765 B, Hamacher K, et al. [¹⁸F] fluoromisonidazole and [¹⁸F] fluorodeoxyglucose positron emission
766 tomography in response evaluation after chemo-/radiotherapy of non-small-cell lung cancer: a
767 feasibility study. *BMC Cancer* (2006) 6:51. doi: 10.1186/1471-2407-6-51
- 768 27. Kroenke M, Hirata K, Gafita A, Watanabe S, Okamoto S, Magota K, Shiga T, Kuge Y, Tamaki N.
769 Voxel based comparison and texture analysis of ¹⁸F-FDG and ¹⁸F-FMISO PET of patients with
770 head-and-neck cancer. *PLoS One* (2019) 14:e0213111. doi: 10.1371/journal.pone.0213111
- 771 28. Gagel B, Piroth M, Pinkawa M, Reinartz P, Zimny M, Kaiser HJ, Stanzel S, Asadpour B, Demirel
772 C, Hamacher K, et al. pO polarography, contrast enhanced color duplex sonography (CDS), [¹⁸F]
773 fluoromisonidazole and [¹⁸F] fluorodeoxyglucose positron emission tomography: validated
774 methods for the evaluation of therapy-relevant tumor oxygenation or only bricks in the puzzle of
775 tumor hypoxia? *BMC Cancer* (2007) 7:113. doi: 10.1186/1471-2407-7-113
- 776 29. Warburg O. On respiratory impairment in cancer cells. *Science* (1956) 124:269–270.
- 777 30. Busk M, Overgaard J, Horsman MR. Imaging of Tumor Hypoxia for Radiotherapy: Current Status
778 and Future Directions. *Semin Nucl Med* (2020) 50:562–583. doi:
779 10.1053/j.semnuclmed.2020.05.003
- 780 31. Kaira K, Okumura T, Ohde Y, Takahashi T, Murakami H, Oriuchi N, Endo M, Kondo H, Nakajima
781 T, Yamamoto N. Correlation between ¹⁸F-FDG uptake on PET and molecular biology in metastatic
782 pulmonary tumors. *J Nucl Med* (2011) 52:705–711. doi: 10.2967/jnumed.111.087676
- 783 32. Kim J, Gao P, Dang CV. Effects of hypoxia on tumor metabolism. *Cancer Metastasis Rev* (2007)
784 26:291–298. doi: 10.1007/s10555-007-9060-4
- 785 33. Thureau S, Piton N, Gouel P, Modzelewski R, Dujon A, Baste J-M, Melki J, Rinieri P, Peillon C,
786 Rastelli O, et al. First Comparison between [¹⁸f]-FMISO and [¹⁸f]-Faza for Preoperative Pet
787 Imaging of Hypoxia in Lung Cancer. *Cancers (Basel)* (2021) 13:4101. doi:
788 10.3390/cancers13164101
- 789 34. Pinker K, Riedl C, Weber WA. Evaluating tumor response with FDG PET: updates on PERCIST,
790 comparison with EORTC criteria and clues to future developments. *Eur J Nucl Med Mol Imaging*
791 (2017) 44:55–66. doi: 10.1007/s00259-017-3687-3
- 792 35. Baltazar F, Valente D, Afonso J, Queirós O, Granja S. “New horizons on pH regulators as cancer
793 biomarkers and targets for pharmacological intervention.” *An Innovative Approach to*
794 *Understanding and Treating Cancer: Targeting pH*. Elsevier (2020). p. 417–450 doi:
795 10.1016/B978-0-12-819059-3.00017-4

Hypoxia imaging

- 796 36. Chapman JD. Hypoxic sensitizers--implications for radiation therapy. *N Engl J Med* (1979)
797 301:1429–1432. doi: 10.1056/NEJM197912273012606
- 798 37. Chapman JD, Franko AJ, Sharplin J. A marker for hypoxic cells in tumours with potential clinical
799 applicability. *Br J Cancer* (1981) 43:546–550. doi: 10.1038/bjc.1981.79
- 800 38. Rasey JS, Grunbaum Z, Magee S, Nelson NJ, Olive PL, Durand RE, Krohn KA. Characterization
801 of radiolabeled fluoromisonidazole as a probe for hypoxic cells. *Radiat Res* (1987) 111:292–304.
- 802 39. Rasey JS, Koh WJ, Grierson JR, Grunbaum Z, Krohn KA. Radiolabelled fluoromisonidazole as an
803 imaging agent for tumor hypoxia. *Int J Radiat Oncol Biol Phys* (1989) 17:985–991. doi:
804 10.1016/0360-3016(89)90146-6
- 805 40. Rasey JS, Koh WJ, Evans ML, Peterson LM, Lewellen TK, Graham MM, Krohn KA. Quantifying
806 regional hypoxia in human tumors with positron emission tomography of [¹⁸F]fluoromisonidazole:
807 a pretherapy study of 37 patients. *Int J Radiat Oncol Biol Phys* (1996) 36:417–428. doi:
808 10.1016/s0360-3016(96)00325-2
- 809 41. Löck S, Linge A, Seidlitz A, Bandurska-Luque A, Nowak A, Gudziol V, Buchholz F, Aust DE,
810 Baretton GB, Zöphel K, et al. Repeat FMISO-PET imaging weakly correlates with hypoxia-
811 associated gene expressions for locally advanced HNSCC treated by primary radiochemotherapy.
812 *Radiother Oncol* (2019) 135:43–50. doi: 10.1016/j.radonc.2019.02.020
- 813 42. Gagel B, Reinartz P, Dimartino E, Zimny M, Pinkawa M, Maneschi P, Stanzel S, Hamacher K,
814 Coenen HH, Westhofen M, et al. pO(2) Polarography versus positron emission tomography ([¹⁸F]
815 fluoromisonidazole, [¹⁸F]-2-fluoro-2'-deoxyglucose). An appraisal of radiotherapeutically
816 relevant hypoxia. *Strahlenther Onkol* (2004) 180:616–622. doi: 10.1007/s00066-004-1229-y
- 817 43. Koh WJ, Rasey JS, Evans ML, Grierson JR, Lewellen TK, Graham MM, Krohn KA, Griffin TW.
818 Imaging of hypoxia in human tumors with [F-18]fluoromisonidazole. *Int J Radiat Oncol Biol Phys*
819 (1992) 22:199–212. doi: 10.1016/0360-3016(92)91001-4
- 820 44. Valk PE, Mathis CA, Prados MD, Gilbert JC, Budinger TF. Hypoxia in human gliomas:
821 demonstration by PET with fluorine-¹⁸-fluoromisonidazole. *J Nucl Med* (1992) 33:2133–2137.
- 822 45. Bruehlmeier M, Roelcke U, Schubiger PA, Ametamey SM. Assessment of hypoxia and perfusion
823 in human brain tumors using PET with ¹⁸F-fluoromisonidazole and 15O-H₂O. *J Nucl Med* (2004)
824 45:1851–1859.
- 825 46. Rajendran JG, Krohn KA. Imaging hypoxia and angiogenesis in tumors. *Radiol Clin North Am*
826 (2005) 43:169–187. doi: 10.1016/j.rcl.2004.08.004
- 827 47. Cher LM, Murone C, Lawrentschuk N, Ramdave S, Papenfuss A, Hannah A, O'Keefe GJ,
828 Sachinidis JI, Berlangieri SU, Fabinyi G, et al. Correlation of hypoxic cell fraction and
829 angiogenesis with glucose metabolic rate in gliomas using ¹⁸F-fluoromisonidazole, ¹⁸F-FDG PET,
830 and immunohistochemical studies. *J Nucl Med* (2006) 47:410–418.
- 831 48. Swanson KR, Chakraborty G, Wang CH, Rockne R, Harpold HLP, Muzi M, Adamsen TCH, Krohn
832 KA, Spence AM. Complementary but distinct roles for MRI and ¹⁸F-fluoromisonidazole PET in

- 833 the assessment of human glioblastomas. *J Nucl Med* (2009) 50:36–44. doi:
834 10.2967/jnumed.108.055467
- 835 49. Hicks RJ, Rischin D, Fisher R, Binns D, Scott AM, Peters LJ. Utility of FMISO PET in advanced
836 head and neck cancer treated with chemoradiation incorporating a hypoxia-targeting chemotherapy
837 agent. *Eur J Nucl Med Mol Imaging* (2005) 32:1384–1391. doi: 10.1007/s00259-005-1880-2
- 838 50. Abolmaali N, Haase R, Koch A, Zips D, Steinbach J, Baumann M, Kotzerke J, Zöphel K. Two or
839 four hour [¹⁸F]FMISO-PET in HNSCC. When is the contrast best? *Nuklearmedizin* (2011) 50:22–
840 27. doi: 10.3413/nukmed-00328-10-07
- 841 51. Sato J, Kitagawa Y, Watanabe S, Asaka T, Ohga N, Hirata K, Okamoto S, Shiga T, Shindoh M,
842 Kuge Y, et al. (¹⁸F)-Fluoromisonidazole positron emission tomography (FMISO-PET) may reflect
843 hypoxia and cell proliferation activity in oral squamous cell carcinoma. *Oral Surg Oral Med Oral*
844 *Pathol Oral Radiol* (2017) 124:261–270. doi: 10.1016/j.oooo.2017.05.506
- 845 52. Cherk MH, Foo SS, Poon AMT, Knight SR, Murone C, Papenfuss AT, Sachinidis JI, Saunderson
846 THC, O’Keefe GJ, Scott AM. Lack of correlation of hypoxic cell fraction and angiogenesis with
847 glucose metabolic rate in non-small cell lung cancer assessed by ¹⁸F-Fluoromisonidazole and ¹⁸F-
848 FDG PET. *J Nucl Med* (2006) 47:1921–1926.
- 849 53. Vera P, Bohn P, Edet-Sanson A, Salles A, Hapdey S, Gardin I, Ménard J-F, Modzelewski R,
850 Thiberville L, Dubray B. Simultaneous positron emission tomography (PET) assessment of
851 metabolism with ¹⁸F-fluoro-2-deoxy-d-glucose (FDG), proliferation with ¹⁸F-fluoro-thymidine
852 (FLT), and hypoxia with ¹⁸F-fluoro-misonidazole (F-miso) before and during radiotherapy in patients
853 with non-small-cell lung cancer (NSCLC): a pilot study. *Radiother Oncol* (2011) 98:109–116. doi:
854 10.1016/j.radonc.2010.10.011
- 855 54. Bandurska-Luque A, Löck S, Haase R, Richter C, Zöphel K, Abolmaali N, Seidlitz A, Appold S,
856 Krause M, Steinbach J, et al. FMISO-PET-based lymph node hypoxia adds to the prognostic value
857 of tumor only hypoxia in HNSCC patients. *Radiother Oncol* (2019) 130:97–103. doi:
858 10.1016/j.radonc.2018.09.008
- 859 55. Hugonnet F, Fournier L, Medioni J, Smadja C, Hindié E, Huchet V, Itti E, Cuenod C-A, Chatellier
860 G, Oudard S, et al. Metastatic renal cell carcinoma: relationship between initial metastasis hypoxia,
861 change after 1 month’s sunitinib, and therapeutic response: an ¹⁸F-fluoromisonidazole PET/CT
862 study. *J Nucl Med* (2011) 52:1048–1055. doi: 10.2967/jnumed.110.084517
- 863 56. Rajendran JG, Schwartz DL, O’Sullivan J, Peterson LM, Ng P, Scharnhorst J, Grierson JR, Krohn
864 KA. Tumor hypoxia imaging with [¹⁸F] fluoromisonidazole positron emission tomography in
865 head and neck cancer. *Clin Cancer Res* (2006) 12:5435–5441. doi: 10.1158/1078-0432.CCR-05-
866 1773
- 867 57. Thorwarth D, Welz S, Mönnich D, Pfannenbergl C, Nikolaou K, Reimold M, La Fougère C, Reischl
868 G, Mauz P-S, Paulsen F, et al. Prospective Evaluation of a Tumor Control Probability Model Based
869 on Dynamic (¹⁸F)-FMISO PET for Head and Neck Cancer Radiotherapy. *J Nucl Med* (2019)
870 60:1698–1704. doi: 10.2967/jnumed.119.227744

Hypoxia imaging

- 871 58. Warren DR, Partridge M. The role of necrosis, acute hypoxia and chronic hypoxia in ^{18}F -FMISO
872 PET image contrast: a computational modelling study. *Phys Med Biol* (2016) 61:8596–8624. doi:
873 10.1088/1361-6560/61/24/8596
- 874 59. Rajendran JG, Wilson DC, Conrad EU, Peterson LM, Bruckner JD, Rasey JS, Chin LK, Hofstrand
875 PD, Grierson JR, Eary JF, et al. [^{18}F]FMISO and [^{18}F]FDG PET imaging in soft tissue
876 sarcomas: correlation of hypoxia, metabolism and VEGF expression. *Eur J Nucl Med Mol Imaging*
877 (2003) 30:695–704. doi: 10.1007/s00259-002-1096-7
- 878 60. Segard T, Robins PD, Yusoff IF, Ee H, Morandea L, Campbell EM, Francis RJ. Detection of
879 hypoxia with ^{18}F -fluoromisonidazole (^{18}F -FMISO) PET/CT in suspected or proven pancreatic
880 cancer. *Clin Nucl Med* (2013) 38:1–6. doi: 10.1097/RLU.0b013e3182708777
- 881 61. Roels S, Slagmolen P, Nuyts J, Lee JA, Loeckx D, Maes F, Stroobants S, Penninckx F,
882 Haustermans K. Biological image-guided radiotherapy in rectal cancer: is there a role for FMISO
883 or FLT, next to FDG? *Acta Oncol* (2008) 47:1237–1248. doi: 10.1080/02841860802256434
- 884 62. Stieb S, Eleftheriou A, Warnock G, Guckenberger M, Riesterer O. Longitudinal PET imaging of
885 tumor hypoxia during the course of radiotherapy. *Eur J Nucl Med Mol Imaging* (2018) 45:2201–
886 2217. doi: 10.1007/s00259-018-4116-y
- 887 63. Schwartz J, Grkovski M, Rimmer A, Schöder H, Zanzonico PB, Carlin SD, Staton KD, Humm JL,
888 Nehmeh SA. Pharmacokinetic Analysis of Dynamic ^{18}F -Fluoromisonidazole PET Data in Non-
889 Small Cell Lung Cancer. *J Nucl Med* (2017) 58:911–919. doi: 10.2967/jnumed.116.180422
- 890 64. Thureau S, Dubray B, Modzelewski R, Bohn P, Hapdey S, Vincent S, Anger E, Gensanne D,
891 Pirault N, Pierrick G, et al. FDG and FMISO PET-guided dose escalation with intensity-modulated
892 radiotherapy in lung cancer. *Radiat Oncol* (2018) 13:208. doi: 10.1186/s13014-018-1147-2
- 893 65. Vera P, Thureau S, Chaumet-Riffaud P, Modzelewski R, Bohn P, Vermandel M, Hapdey S,
894 Pallardy A, Mahé M-A, Lacombe M, et al. Phase II Study of a Radiotherapy Total Dose Increase
895 in Hypoxic Lesions Identified by ^{18}F -Misonidazole PET/CT in Patients with Non-Small Cell
896 Lung Carcinoma (RTEP5 Study). *J Nucl Med* (2017) 58:1045–1053. doi:
897 10.2967/jnumed.116.188367
- 898 66. Vera P, Mihailescu S-D, Lequesne J, Modzelewski R, Bohn P, Hapdey S, Pépin L-F, Dubray B,
899 Chaumet-Riffaud P, Decazes P, et al. Radiotherapy boost in patients with hypoxic lesions identified
900 by ^{18}F -FMISO PET/CT in non-small-cell lung carcinoma: can we expect a better survival
901 outcome without toxicity? [RTEP5 long-term follow-up]. *Eur J Nucl Med Mol Imaging* (2019)
902 46:1448–1456. doi: 10.1007/s00259-019-04285-9
- 903 67. Zschaecck S, Zöphel K, Seidlitz A, Zips D, Kotzerke J, Baumann M, Troost EGC, Löck S, Krause
904 M. Generation of biological hypotheses by functional imaging links tumor hypoxia to radiation
905 induced tissue inflammation/glucose uptake in head and neck cancer. *Radiother Oncol* (2021)
906 155:204–211. doi: 10.1016/j.radonc.2020.10.030
- 907 68. Zschaecck S, Löck S, Hofheinz F, Zips D, Saksø Mortensen L, Zöphel K, Troost EGC, Boeke S,
908 Saksø M, Mönnich D, et al. Individual patient data meta-analysis of FMISO and FAZA hypoxia
909 PET scans from head and neck cancer patients undergoing definitive radio-chemotherapy.
910 *Radiother Oncol* (2020) 149:189–196. doi: 10.1016/j.radonc.2020.05.022

- 911 69. Löck S, Perrin R, Seidlitz A, Bandurska-Luque A, Zschaecck S, Zöphel K, Krause M, Steinbach J,
912 Kotzerke J, Zips D, et al. Residual tumour hypoxia in head-and-neck cancer patients undergoing
913 primary radiochemotherapy, final results of a prospective trial on repeat FMISO-PET imaging.
914 *Radiother Oncol* (2017) 124:533–540. doi: 10.1016/j.radonc.2017.08.010
- 915 70. Kumar P, Wiebe LI, Asikoglu M, Tandon M, McEwan AJB. Microwave-assisted
916 (radio)halogenation of nitroimidazole-based hypoxia markers. *Appl Radiat Isot* (2002) 57:697–
917 703. doi: 10.1016/s0969-8043(02)00185-9
- 918 71. Halmos GB, Bruine de Bruin L, Langendijk JA, van der Laan BFAM, Pruijm J, Steenbakkers
919 RJHM. Head and neck tumor hypoxia imaging by ¹⁸F-fluoroazomycin-arabinoside (¹⁸F-FAZA)-
920 PET: a review. *Clin Nucl Med* (2014) 39:44–48. doi: 10.1097/RLU.0000000000000286
- 921 72. Savi A, Incerti E, Fallanca F, Bettinardi V, Rossetti F, Monterisi C, Compierchio A, Negri G,
922 Zannini P, Gianolli L, et al. First Evaluation of PET-Based Human Biodistribution and Dosimetry
923 of (¹⁸F)-FAZA, a Tracer for Imaging Tumor Hypoxia. *J Nucl Med* (2017) 58:1224–1229. doi:
924 10.2967/jnumed.113.122671
- 925 73. Postema EJ, McEwan AJB, Riauka TA, Kumar P, Richmond DA, Abrams DN, Wiebe LI. Initial
926 results of hypoxia imaging using 1-alpha-D: -(5-deoxy-5-[¹⁸F]-fluoroarabinofuranosyl)-2-
927 nitroimidazole (¹⁸F-FAZA). *Eur J Nucl Med Mol Imaging* (2009) 36:1565–1573. doi:
928 10.1007/s00259-009-1154-5
- 929 74. Bollineni VR, Kerner GSMA, Pruijm J, Steenbakkers RJHM, Wiegman EM, Koole MJB, de Groot
930 EH, Willemsen ATM, Luurtsema G, Widder J, et al. PET imaging of tumor hypoxia using ¹⁸F-
931 fluoroazomycin arabinoside in stage III-IV non-small cell lung cancer patients. *J Nucl Med* (2013)
932 54:1175–1180. doi: 10.2967/jnumed.112.115014
- 933 75. Trinkaus ME, Blum R, Rischin D, Callahan J, Bressel M, Segard T, Roselt P, Eu P, Binns D,
934 MacManus MP, et al. Imaging of hypoxia with ¹⁸F-FAZA PET in patients with locally advanced
935 non-small cell lung cancer treated with definitive chemoradiotherapy. *J Med Imaging Radiat Oncol*
936 (2013) 57:475–481. doi: 10.1111/1754-9485.12086
- 937 76. Mortensen LS, Johansen J, Kallehauge J, Primdahl H, Busk M, Lassen P, Alsner J, Sørensen BS,
938 Toustrup K, Jakobsen S, et al. FAZA PET/CT hypoxia imaging in patients with squamous cell
939 carcinoma of the head and neck treated with radiotherapy: results from the DAHANCA 24 trial.
940 *Radiother Oncol* (2012) 105:14–20. doi: 10.1016/j.radonc.2012.09.015
- 941 77. Graves EE, Hicks RJ, Binns D, Bressel M, Le Q-T, Peters L, Young RJ, Rischin D. Quantitative
942 and qualitative analysis of [¹⁸F]FDG and [¹⁸F]FAZA positron emission tomography of head and
943 neck cancers and associations with HPV status and treatment outcome. *Eur J Nucl Med Mol*
944 *Imaging* (2016) 43:617–625. doi: 10.1007/s00259-015-3247-7
- 945 78. Souvatzoglou M, Grosu AL, Röper B, Krause BJ, Beck R, Reischl G, Picchio M, Machulla H-J,
946 Wester H-J, Piert M. Tumour hypoxia imaging with [¹⁸F]FAZA PET in head and neck cancer
947 patients: a pilot study. *Eur J Nucl Med Mol Imaging* (2007) 34:1566–1575. doi: 10.1007/s00259-
948 007-0424-3
- 949 79. Schuetz M, Schmid MP, Pötter R, Kommata S, Georg D, Lukic D, Dudczak R, Kletter K,
950 Dimopoulos J, Karanikas G, et al. Evaluating repetitive ¹⁸F-fluoroazomycin-arabinoside (¹⁸FAZA)

Hypoxia imaging

- 951 PET in the setting of MRI guided adaptive radiotherapy in cervical cancer. *Acta Oncol* (2010)
952 49:941–947. doi: 10.3109/0284186X.2010.510145
- 953 80. Havelund BM, Holdgaard PC, Rafaelsen SR, Mortensen LS, Theil J, Bender D, Pløen J, Spindler
954 K-LG, Jakobsen A. Tumour hypoxia imaging with ¹⁸F-fluoroazomycin-arabinofuranoside PET/CT
955 in patients with locally advanced rectal cancer. *Nucl Med Commun* (2013) 34:155–161. doi:
956 10.1097/MNM.0b013e32835bd5bc
- 957 81. Capitanio U, Pepe G, Incerti E, Larcher A, Trevisani F, Lucianò R, Mapelli P, Bettinardi V,
958 Monterisi C, Necchi A, et al. The role of ¹⁸F-FAZA PET/CT in detecting lymph node metastases
959 in renal cell carcinoma patients: a prospective pilot trial. *Eur J Nucl Med Mol Imaging* (2021)
960 48:554–560. doi: 10.1007/s00259-020-04936-2
- 961 82. Kinoshita T, Fujii H, Hayashi Y, Kamiyama I, Ohtsuka T, Asamura H. Prognostic significance of
962 hypoxic PET using (¹⁸F)-FAZA and (62)Cu-ATSM in non-small-cell lung cancer. *Lung Cancer*
963 (2016) 91:56–66. doi: 10.1016/j.lungcan.2015.11.020
- 964 83. Grönroos T, Eskola O, Lehtiö K, Minn H, Marjamäki P, Bergman J, Haaparanta M, Forsback S,
965 Solin O. Pharmacokinetics of [¹⁸F]FETNIM: a potential marker for PET. *J Nucl Med* (2001)
966 42:1397–1404.
- 967 84. Yang DJ, Wallace S, Cherif A, Li C, Gretzer MB, Kim EE, Podoloff DA. Development of F-¹⁸-
968 labeled fluoroerythronitroimidazole as a PET agent for imaging tumor hypoxia. *Radiology* (1995)
969 194:795–800. doi: 10.1148/radiology.194.3.7862981
- 970 85. Lehtiö K, Oikonen V, Grönroos T, Eskola O, Kalliokoski K, Bergman J, Solin O, Grénman R,
971 Nuutila P, Minn H. Imaging of blood flow and hypoxia in head and neck cancer: initial evaluation
972 with [(15)O]H(2)O and [(¹⁸F)]fluoroerythronitroimidazole PET. *J Nucl Med* (2001) 42:1643–1652.
- 973 86. Lehtiö K, Oikonen V, Nyman S, Grönroos T, Roivainen A, Eskola O, Minn H. Quantifying tumour
974 hypoxia with fluorine-¹⁸ fluoroerythronitroimidazole ([¹⁸F]FETNIM) and PET using the tumour to
975 plasma ratio. *Eur J Nucl Med Mol Imaging* (2003) 30:101–108. doi: 10.1007/s00259-002-1016-x
- 976 87. Lehtiö K, Eskola O, Viljanen T, Oikonen V, Grönroos T, Sillanmäki L, Grénman R, Minn H.
977 Imaging perfusion and hypoxia with PET to predict radiotherapy response in head-and-neck
978 cancer. *Int J Radiat Oncol Biol Phys* (2004) 59:971–982. doi: 10.1016/j.ijrobp.2003.12.014
- 979 88. Hu M, Xie P, Lee NY, Li M, Ho F, Lian M, Zhao S, Yang G, Fu Z, Zheng J, et al. Hypoxia with
980 ¹⁸F-fluoroerythronitroimidazole integrated positron emission tomography and computed
981 tomography (¹⁸F-FETNIM PET/CT) in locoregionally advanced head and neck cancer: Hypoxia
982 changes during chemoradiotherapy and impact on clinical outcome. *Medicine (Baltimore)* (2019)
983 98:e17067. doi: 10.1097/MD.00000000000017067
- 984 89. Yue J, Yang Y, Cabrera AR, Sun X, Zhao S, Xie P, Zheng J, Ma L, Fu Z, Yu J. Measuring tumor
985 hypoxia with ¹⁸F-FETNIM PET in esophageal squamous cell carcinoma: a pilot clinical study. *Dis*
986 *Esophagus* (2012) 25:54–61. doi: 10.1111/j.1442-2050.2011.01209.x
- 987 90. Hu M, Xing L, Mu D, Yang W, Yang G, Kong L, Yu J. Hypoxia imaging with ¹⁸F-
988 fluoroerythronitroimidazole integrated PET/CT and immunohistochemical studies in non-small
989 cell lung cancer. *Clin Nucl Med* (2013) 38:591–596. doi: 10.1097/RLU.0b013e318279fd3d

- 990 91. Hu M, Zhu Y, Mu D, Fan B, Zhao S, Yang G, Ma L, Zheng J, Yu J. Correlation of hypoxia as
 991 measured by fluorine-¹⁸ fluoroerythronitroimidazole ((¹⁸F)-FETNIM) PET/CT and overall survival
 992 in glioma patients. *Eur J Nucl Med Mol Imaging* (2020) 47:1427–1434. doi: 10.1007/s00259-019-
 993 04621-z
- 994 92. Vercellino L, Groheux D, Thoury A, Delord M, Schlageter M-H, Delpech Y, Barré E, Baruch-
 995 Hennequin V, Tylski P, Homyrda L, et al. Hypoxia imaging of uterine cervix carcinoma with (¹⁸F)-
 996 FETNIM PET/CT. *Clin Nucl Med* (2012) 37:1065–1068. doi: 10.1097/RLU.0b013e3182638e7e
- 997 93. Grönroos T, Bentzen L, Marjamäki P, Murata R, Horsman MR, Keiding S, Eskola O, Haaparanta
 998 M, Minn H, Solin O. Comparison of the biodistribution of two hypoxia markers [¹⁸F]FETNIM and
 999 [¹⁸F]FMISO in an experimental mammary carcinoma. *Eur J Nucl Med Mol Imaging* (2004)
 1000 31:513–520. doi: 10.1007/s00259-003-1404-x
- 1001 94. Wei Y, Zhao W, Huang Y, Yu Q, Zhu S, Wang S, Zhao S, Hu X, Yu J, Yuan S. A Comparative
 1002 Study of Noninvasive Hypoxia Imaging with ¹⁸F-Fluoroerythronitroimidazole and ¹⁸F-
 1003 Fluoromisonidazole PET/CT in Patients with Lung Cancer. *PLoS One* (2016) 11:e0157606. doi:
 1004 10.1371/journal.pone.0157606
- 1005 95. Sasai K, Shibamoto Y, Takahashi M, Abe M, Wang J, Zhou L, Nishimoto S, Kagiya T. A new,
 1006 potent 2-nitroimidazole nucleoside hypoxic cell radiosensitizer, RP170. *Jpn J Cancer Res* (1989)
 1007 80:1113–1118. doi: 10.1111/j.1349-7006.1989.tb02267.x
- 1008 96. Beppu T, Terasaki K, Sasaki T, Fujiwara S, Matsuura H, Ogasawara K, Sera K, Yamada N, Uesugi
 1009 N, Sugai T, et al. Standardized uptake value in high uptake area on positron emission tomography
 1010 with ¹⁸F-FRP170 as a hypoxic cell tracer correlates with intratumoral oxygen pressure in
 1011 glioblastoma. *Mol Imaging Biol* (2014) 16:127–135. doi: 10.1007/s11307-013-0670-7
- 1012 97. Shibahara I, Kumabe T, Kanamori M, Saito R, Sonoda Y, Watanabe M, Iwata R, Higano S,
 1013 Takanami K, Takai Y, et al. Imaging of hypoxic lesions in patients with gliomas by using positron
 1014 emission tomography with 1-(2-[¹⁸F] fluoro-1-[hydroxymethyl]ethoxy)methyl-2-nitroimidazole, a
 1015 new ¹⁸F-labeled 2-nitroimidazole analog. *J Neurosurg* (2010) 113:358–368. doi:
 1016 10.3171/2009.10.JNS09510
- 1017 98. Kaneta T, Takai Y, Iwata R, Hakamatsuka T, Yasuda H, Nakayama K, Ishikawa Y, Watanuki S,
 1018 Furumoto S, Funaki Y, et al. Initial evaluation of dynamic human imaging using ¹⁸F-FRP170 as a
 1019 new PET tracer for imaging hypoxia. *Ann Nucl Med* (2007) 21:101–107. doi:
 1020 10.1007/BF03033987
- 1021 99. Dubois L, Landuyt W, Cloetens L, Bol A, Bormans G, Haustermans K, Labar D, Nuyts J, Grégoire
 1022 V, Mortelmans L. [¹⁸F]EF3 is not superior to [¹⁸F]FMISO for PET-based hypoxia evaluation as
 1023 measured in a rat rhabdomyosarcoma tumour model. *Eur J Nucl Med Mol Imaging* (2009) 36:209–
 1024 218. doi: 10.1007/s00259-008-0907-x
- 1025 100. Mahy P, Geets X, Lonneux M, Levêque P, Christian N, De Bast M, Gillart J, Labar D, Lee J,
 1026 Grégoire V. Determination of tumour hypoxia with [¹⁸F]EF3 in patients with head and neck
 1027 tumours: a phase I study to assess the tracer pharmacokinetics, biodistribution and metabolism.
 1028 *Eur J Nucl Med Mol Imaging* (2008) 35:1282–1289. doi: 10.1007/s00259-008-0742-0

Hypoxia imaging

- 1029 101. Koch CJ, Scheuermann JS, Divgi C, Judy KD, Kachur AV, Freifelder R, Reddin JS, Karp J,
1030 Stubbs JB, Hahn SM, et al. Biodistribution and dosimetry of (¹⁸F)-EF5 in cancer patients with
1031 preliminary comparison of (¹⁸F)-EF5 uptake versus EF5 binding in human glioblastoma. *Eur J*
1032 *Nucl Med Mol Imaging* (2010) 37:2048–2059. doi: 10.1007/s00259-010-1517-y
- 1033 102. Komar G, Seppänen M, Eskola O, Lindholm P, Grönroos TJ, Forsback S, Sipilä H, Evans SM,
1034 Solin O, Minn H. ¹⁸F-EF5: a new PET tracer for imaging hypoxia in head and neck cancer. *J Nucl*
1035 *Med* (2008) 49:1944–1951. doi: 10.2967/jnumed.108.053785
- 1036 103. Evans SM, Judy KD, Dunphy I, Jenkins WT, Nelson PT, Collins R, Wileyto EP, Jenkins K,
1037 Hahn SM, Stevens CW, et al. Comparative measurements of hypoxia in human brain tumors using
1038 needle electrodes and EF5 binding. *Cancer Res* (2004) 64:1886–1892. doi: 10.1158/0008-
1039 5472.can-03-2424
- 1040 104. Evans SM, Fraker D, Hahn SM, Gleason K, Jenkins WT, Jenkins K, Hwang W-T, Zhang P,
1041 Mick R, Koch CJ. EF5 binding and clinical outcome in human soft tissue sarcomas. *Int J Radiat*
1042 *Oncol Biol Phys* (2006) 64:922–927. doi: 10.1016/j.ijrobp.2005.05.068
- 1043 105. Qian Y, Von Eyben R, Liu Y, Chin FT, Miao Z, Apte S, Carter JN, Binkley MS, Pollom EL,
1044 Harris JP, et al. (¹⁸F)-EF5 PET-based Imageable Hypoxia Predicts Local Recurrence in Tumors
1045 Treated With Highly Conformal Radiation Therapy. *Int J Radiat Oncol Biol Phys* (2018)
1046 102:1183–1192. doi: 10.1016/j.ijrobp.2018.03.045
- 1047 106. Lin LL, Silvoniemi A, Stubbs JB, Rengan R, Suilamo S, Solin O, Divgi C, Eskola O, Sorger
1048 JM, Stabin MG, et al. Radiation dosimetry and biodistribution of the hypoxia tracer (¹⁸F)-EF5 in
1049 oncologic patients. *Cancer Biother Radiopharm* (2012) 27:412–419. doi: 10.1089/cbr.2011.1130
- 1050 107. Laasik M, Hynninen J, Forsback S, Noponen T, Seppänen M, Hietanen S. The feasibility of
1051 [(¹⁸F)]EF5-PET/CT to image hypoxia in ovarian tumors: a clinical study. *EJNMMI Res* (2020)
1052 10:103. doi: 10.1186/s13550-020-00689-z
- 1053 108. Dubois LJ, Lieuwes NG, Janssen MHM, Peeters WJM, Windhorst AD, Walsh JC, Kolb HC,
1054 Ollers MC, Bussink J, van Dongen GAMS, et al. Preclinical evaluation and validation of [¹⁸F]HX4,
1055 a promising hypoxia marker for PET imaging. *Proc Natl Acad Sci U S A* (2011) 108:14620–14625.
1056 doi: 10.1073/pnas.1102526108
- 1057 109. Ureba A, Lindblom E, Dasu A, Uhrdin J, Even AJG, van Elmpt W, Lambin P, Wersäll P, Toma-
1058 Dasu I. Non-linear conversion of HX4 uptake for automatic segmentation of hypoxic volumes and
1059 dose prescription. *Acta Oncol* (2018) 57:485–490. doi: 10.1080/0284186X.2017.1400177
- 1060 110. van Loon J, Janssen MHM, Ollers M, Aerts HJWL, Dubois L, Hochstenbag M, Dingemans A-
1061 MC, Lalisang R, Brans B, Windhorst B, et al. PET imaging of hypoxia using [¹⁸F]HX4: a phase I
1062 trial. *Eur J Nucl Med Mol Imaging* (2010) 37:1663–1668. doi: 10.1007/s00259-010-1437-x
- 1063 111. Verwer EE, Zegers CML, van Elmpt W, Wierts R, Windhorst AD, Mottaghy FM, Lambin P,
1064 Boellaard R. Pharmacokinetic modeling of a novel hypoxia PET tracer [(¹⁸F)]HX4 in patients with
1065 non-small cell lung cancer. *EJNMMI Phys* (2016) 3:30. doi: 10.1186/s40658-016-0167-y

- 1066 112. Wack LJ, Mönnich D, van Elmpt W, Zegers CML, Troost EGC, Zips D, Thorwarth D.
1067 Comparison of [¹⁸F]-FMISO, [¹⁸F]-FAZA and [¹⁸F]-HX4 for PET imaging of hypoxia--a
1068 simulation study. *Acta Oncol* (2015) 54:1370–1377. doi: 10.3109/0284186X.2015.1067721
- 1069 113. Peeters SGJA, Zegers CML, Lieuwes NG, van Elmpt W, Eriksson J, van Dongen GAMS,
1070 Dubois L, Lambin P. A comparative study of the hypoxia PET tracers [¹⁸F]HX4, [¹⁸F]FAZA, and
1071 [¹⁸F]FMISO in a preclinical tumor model. *Int J Radiat Oncol Biol Phys* (2015) 91:351–359. doi:
1072 10.1016/j.ijrobp.2014.09.045
- 1073 114. Chen L, Zhang Z, Kolb HC, Walsh JC, Zhang J, Guan Y. ¹⁸F-HX4 hypoxia imaging with
1074 PET/CT in head and neck cancer: a comparison with ¹⁸F-FMISO. *Nucl Med Commun* (2012)
1075 33:1096–1102. doi: 10.1097/MNM.0b013e3283571016
- 1076 115. Zegers CML, van Elmpt W, Wierds R, Reymen B, Sharifi H, Öllers MC, Hoebbers F, Troost
1077 EGC, Wanders R, van Baardwijk A, et al. Hypoxia imaging with [¹⁸F]HX4 PET in NSCLC
1078 patients: defining optimal imaging parameters. *Radiother Oncol* (2013) 109:58–64. doi:
1079 10.1016/j.radonc.2013.08.031
- 1080 116. Zegers CML, van Elmpt W, Reymen B, Even AJG, Troost EGC, Öllers MC, Hoebbers FJP,
1081 Houben RMA, Eriksson J, Windhorst AD, et al. In vivo quantification of hypoxic and metabolic
1082 status of NSCLC tumors using [¹⁸F]HX4 and [¹⁸F]FDG-PET/CT imaging. *Clin Cancer Res* (2014)
1083 20:6389–6397. doi: 10.1158/1078-0432.CCR-14-1524
- 1084 117. Zegers CML, Hoebbers FJP, van Elmpt W, Bons JA, Öllers MC, Troost EGC, Eekers D,
1085 Balmaekers L, Arts-Pechtold M, Mottaghy FM, et al. Evaluation of tumour hypoxia during
1086 radiotherapy using [(¹⁸F)]HX4 PET imaging and blood biomarkers in patients with head and neck
1087 cancer. *Eur J Nucl Med Mol Imaging* (2016) 43:2139–2146. doi: 10.1007/s00259-016-3429-y
- 1088 118. Betts HM, O'Connor RA, Christian JA, Vinayakamoorthy V, Foweraker K, Pascoe AC,
1089 Perkins AC. Hypoxia imaging with [¹⁸F]HX4 PET in squamous cell head and neck cancers: a pilot
1090 study for integration into treatment planning. *Nucl Med Commun* (2019) 40:73–78. doi:
1091 10.1097/MNM.0000000000000933
- 1092 119. Sanduleanu S, Hamming-Vrieze O, Wesseling FWR, Even AJG, Hoebbers FJ, Hoeben A, Vogel
1093 WV, Tesselaar MET, Parvin D, Bartelink H, et al. [(¹⁸F)]-HX4 PET/CT hypoxia in patients with
1094 squamous cell carcinoma of the head and neck treated with chemoradiotherapy: Prognostic results
1095 from two prospective trials. *Clin Transl Radiat Oncol* (2020) 23:9–15. doi:
1096 10.1016/j.ctro.2020.04.004
- 1097 120. Zegers CML, van Elmpt W, Szardenings K, Kolb H, Waxman A, Subramaniam RM, Moon
1098 DH, Brunetti JC, Srinivas SM, Lambin P, et al. Repeatability of hypoxia PET imaging using
1099 [¹⁸F]HX4 in lung and head and neck cancer patients: a prospective multicenter trial. *Eur J Nucl
1100 Med Mol Imaging* (2015) 42:1840–1849. doi: 10.1007/s00259-015-3100-z
- 1101 121. Wuest M, Kumar P, Wang M, Yang J, Jans H-S, Wiebe LI. In vitro and in vivo evaluation of
1102 [(¹⁸F)]F-GAZ, a novel oxygen-mimetic azomycin-glucose conjugate, for imaging hypoxic tumor.
1103 *Cancer Biother Radiopharm* (2012) 27:473–480. doi: 10.1089/cbr.2011.1148

Hypoxia imaging

- 1104 122. Mittal S, Sharma R, Mallia MB, Sarma HD. ⁶⁸Ga-labeled PET tracers for targeting tumor
1105 hypoxia: Role of bifunctional chelators on pharmacokinetics. *Nucl Med Biol* (2021) 96–97:61–67.
1106 doi: 10.1016/j.nucmedbio.2021.03.004
- 1107 123. Ramogida CF, Pan J, Ferreira CL, Patrick BO, Rebullar K, Yapp DTT, Lin K-S, Adam MJ,
1108 Orvig C. Nitroimidazole-Containing H₂dedpa and H₂CHXdedpa Derivatives as Potential PET
1109 Imaging Agents of Hypoxia with (⁶⁸Ga). *Inorg Chem* (2015) 54:4953–4965. doi:
1110 10.1021/acs.inorgchem.5b00554
- 1111 124. Hoigebazar L, Jeong JM, Hong MK, Kim YJ, Lee JY, Shetty D, Lee Y-S, Lee DS, Chung J-K,
1112 Lee MC. Synthesis of ⁶⁸Ga-labeled DOTA-nitroimidazole derivatives and their feasibilities as
1113 hypoxia imaging PET tracers. *Bioorg Med Chem* (2011) 19:2176–2181. doi:
1114 10.1016/j.bmc.2011.02.041
- 1115 125. Fernández S, Dematteis S, Giglio J, Cerecetto H, Rey A. Synthesis, in vitro and in vivo
1116 characterization of two novel ⁶⁸Ga-labelled 5-nitroimidazole derivatives as potential agents for
1117 imaging hypoxia. *Nucl Med Biol* (2013) 40:273–279. doi: 10.1016/j.nucmedbio.2012.11.003
- 1118 126. Sano K, Okada M, Hisada H, Shimokawa K, Saji H, Maeda M, Mukai T. In vivo evaluation of
1119 a radiogallium-labeled bifunctional radiopharmaceutical, Ga-DOTA-MN2, for hypoxic tumor
1120 imaging. *Biol Pharm Bull* (2013) 36:602–608. doi: 10.1248/bpb.b12-00982
- 1121 127. Wu Y, Hao G, Ramezani S, Saha D, Zhao D, Sun X, Sherry AD. [(⁶⁸Ga)-HP-DO3A-
1122 nitroimidazole]: a promising agent for PET detection of tumor hypoxia. *Contrast Media Mol*
1123 *Imaging* (2015) 10:465–472. doi: 10.1002/cmml.1649
- 1124 128. Bresser PL, Vorster M, Sathekge MM. An overview of the developments and potential
1125 applications of ⁶⁸Ga-labelled PET/CT hypoxia imaging. *Ann Nucl Med* (2021) 35:148–158. doi:
1126 10.1007/s12149-020-01563-7
- 1127 129. Luo Z, Zhu H, Lin X, Chu T, Luo R, Wang Y, Yang Z. Synthesis and radiolabeling of (⁶⁴Cu-
1128 labeled 2-nitroimidazole derivative (⁶⁴Cu)-BMS2P2 for hypoxia imaging. *Bioorg Med Chem Lett*
1129 (2016) 26:1397–1400. doi: 10.1016/j.bmcl.2016.01.077
- 1130 130. Dearling JLJ, Packard AB. Some thoughts on the mechanism of cellular trapping of Cu(II)-
1131 ATSM. *Nucl Med Biol* (2010) 37:237–243. doi: 10.1016/j.nucmedbio.2009.11.004
- 1132 131. Fujibayashi Y, Taniuchi H, Yonekura Y, Ohtani H, Konishi J, Yokoyama A. Copper-62-
1133 ATSM: a new hypoxia imaging agent with high membrane permeability and low redox potential.
1134 *J Nucl Med* (1997) 38:1155–1160.
- 1135 132. Laforest R, Dehdashti F, Lewis JS, Schwarz SW. Dosimetry of ^{60/61/62/64}Cu-ATSM: a
1136 hypoxia imaging agent for PET. *Eur J Nucl Med Mol Imaging* (2005) 32:764–770. doi:
1137 10.1007/s00259-004-1756-x
- 1138 133. Weeks AJ, Paul RL, Marsden PK, Blower PJ, Lloyd DR. Radiobiological effects of hypoxia-
1139 dependent uptake of ⁶⁴Cu-ATSM: enhanced DNA damage and cytotoxicity in hypoxic cells. *Eur*
1140 *J Nucl Med Mol Imaging* (2010) 37:330–338. doi: 10.1007/s00259-009-1305-8

- 1141 134. Liu T, Karlsen M, Karlberg AM, Redalen KR. Hypoxia imaging and theranostic potential of
1142 [(64)Cu][Cu(ATSM)] and ionic Cu(II) salts: a review of current evidence and discussion of the
1143 retention mechanisms. *EJNMMI Res* (2020) 10:33. doi: 10.1186/s13550-020-00621-5
- 1144 135. Minagawa Y, Shizukuishi K, Koike I, Horiuchi C, Watanuki K, Hata M, Omura M, Odagiri K,
1145 Tohnai I, Inoue T, et al. Assessment of tumor hypoxia by 62Cu-ATSM PET/CT as a predictor of
1146 response in head and neck cancer: a pilot study. *Ann Nucl Med* (2011) 25:339–345. doi:
1147 10.1007/s12149-011-0471-5
- 1148 136. Nyflot MJ, Harari PM, Yip S, Perlman SB, Jeraj R. Correlation of PET images of metabolism,
1149 proliferation and hypoxia to characterize tumor phenotype in patients with cancer of the
1150 oropharynx. *Radiother Oncol* (2012) 105:36–40. doi: 10.1016/j.radonc.2012.09.012
- 1151 137. Takahashi N, Fujibayashi Y, Yonekura Y, Welch MJ, Waki A, Tsuchida T, Sadato N, Sugimoto
1152 K, Itoh H. Evaluation of 62Cu labeled diacetyl-bis(N4-methylthiosemicarbazone) as a hypoxic
1153 tissue tracer in patients with lung cancer. *Ann Nucl Med* (2000) 14:323–328. doi:
1154 10.1007/BF02988690
- 1155 138. Dehdashti F, Mintun MA, Lewis JS, Bradley J, Govindan R, Laforest R, Welch MJ, Siegel BA.
1156 In vivo assessment of tumor hypoxia in lung cancer with 60Cu-ATSM. *Eur J Nucl Med Mol*
1157 *Imaging* (2003) 30:844–850. doi: 10.1007/s00259-003-1130-4
- 1158 139. Lohith TG, Kudo T, Demura Y, Umeda Y, Kiyono Y, Fujibayashi Y, Okazawa H.
1159 Pathophysiologic correlation between 62Cu-ATSM and 18F-FDG in lung cancer. *J Nucl Med*
1160 (2009) 50:1948–1953. doi: 10.2967/jnumed.109.069021
- 1161 140. Dietz DW, Dehdashti F, Grigsby PW, Malyapa RS, Myerson RJ, Picus J, Ritter J, Lewis JS,
1162 Welch MJ, Siegel BA. Tumor hypoxia detected by positron emission tomography with 60Cu-
1163 ATSM as a predictor of response and survival in patients undergoing Neoadjuvant
1164 chemoradiotherapy for rectal carcinoma: a pilot study. *Dis Colon Rectum* (2008) 51:1641–1648.
1165 doi: 10.1007/s10350-008-9420-3
- 1166 141. Lewis JS, Laforest R, Dehdashti F, Grigsby PW, Welch MJ, Siegel BA. An imaging
1167 comparison of 64Cu-ATSM and 60Cu-ATSM in cancer of the uterine cervix. *J Nucl Med* (2008)
1168 49:1177–1182. doi: 10.2967/jnumed.108.051326
- 1169 142. Tateishi K, Tateishi U, Sato M, Yamanaka S, Kanno H, Murata H, Inoue T, Kawahara N.
1170 Application of 62Cu-diacetyl-bis (N4-methylthiosemicarbazone) PET imaging to predict highly
1171 malignant tumor grades and hypoxia-inducible factor-1 α expression in patients with glioma. *AJNR*
1172 *Am J Neuroradiol* (2013) 34:92–99. doi: 10.3174/ajnr.A3159
- 1173 143. Huetting R, Kersemans V, Cornelissen B, Tredwell M, Hussien K, Christlieb M, Gee AD,
1174 Passchier J, Smart SC, Dilworth JR, et al. A comparison of the behavior of (64)Cu-acetate and
1175 (64)Cu-ATSM in vitro and in vivo. *J Nucl Med* (2014) 55:128–134. doi:
1176 10.2967/jnumed.113.119917
- 1177 144. Panichelli P, Villano C, Cistaro A, Bruno A, Barbato F, Piccardo A, Duatti A. Imaging of Brain
1178 Tumors with Copper-64 Chloride: Early Experience and Results. *Cancer Biother Radiopharm*
1179 (2016) 31:159–167. doi: 10.1089/cbr.2016.2028

Hypoxia imaging

- 1180 145. Sato Y, Tsujikawa T, Oh M, Mori T, Kiyono Y, Fujieda S, Kimura H, Okazawa H. Assessing
1181 tumor hypoxia in head and neck cancer by PET with ⁶²Cu-diacetyl-bis(N⁴-
1182 methylthiosemicarbazone). *Clin Nucl Med* (2014) 39:1027–1032. doi:
1183 10.1097/RLU.0000000000000537
- 1184 146. Lewis J, Laforest R, Buettner T, Song S, Fujibayashi Y, Connett J, Welch M. Copper-64-
1185 diacetyl-bis(N⁴-methylthiosemicarbazone): An agent for radiotherapy. *Proc Natl Acad Sci U S A*
1186 (2001) 98:1206–1211. doi: 10.1073/pnas.98.3.1206
- 1187 147. Obata A, Kasamatsu S, Lewis JS, Furukawa T, Takamatsu S, Toyohara J, Asai T, Welch MJ,
1188 Adams SG, Saji H, et al. Basic characterization of ⁶⁴Cu-ATSM as a radiotherapy agent. *Nucl Med*
1189 *Biol* (2005) 32:21–28. doi: 10.1016/j.nucmedbio.2004.08.012
- 1190 148. Oosterwijk E, Ruiters DJ, Hoedemaeker PJ, Pauwels EK, Jonas U, Zwartendijk J, Warnaar SO.
1191 Monoclonal antibody G 250 recognizes a determinant present in renal-cell carcinoma and absent
1192 from normal kidney. *Int J Cancer* (1986) 38:489–494. doi: 10.1002/ijc.2910380406
- 1193 149. Divgi CR, Pandit-Taskar N, Jungbluth AA, Reuter VE, Gönen M, Ruan S, Pierre C, Nagel A,
1194 Pryma DA, Humm J, et al. Preoperative characterisation of clear-cell renal carcinoma using iodine-
1195 124-labelled antibody chimeric G250 (124I-cG250) and PET in patients with renal masses: a phase
1196 I trial. *Lancet Oncol* (2007) 8:304–310. doi: 10.1016/S1470-2045(07)70044-X
- 1197 150. Lawrentschuk N, Lee FT, Jones G, Rigopoulos A, Mountain A, O’Keefe G, Papenfuss AT,
1198 Bolton DM, Davis ID, Scott AM. Investigation of hypoxia and carbonic anhydrase IX expression
1199 in a renal cell carcinoma xenograft model with oxygen tension measurements and ¹²⁴I-cG250
1200 PET/CT. *Urol Oncol* (2011) 29:411–420. doi: 10.1016/j.urolonc.2009.03.028
- 1201 151. Hoeben BAW, Kaanders JHAM, Franssen GM, Troost EGC, Rijken PFJW, Oosterwijk E, van
1202 Dongen GAMS, Oyen WJG, Boerman OC, Bussink J. PET of hypoxia with ⁸⁹Zr-labeled cG250-
1203 F(ab’)₂ in head and neck tumors. *J Nucl Med* (2010) 51:1076–1083. doi:
1204 10.2967/jnumed.109.073189
- 1205 152. Nakashima K, Iikuni S, Okada Y, Watanabe H, Shimizu Y, Nakamoto Y, Ono M. Synthesis
1206 and evaluation of ⁶⁸Ga-labeled imidazothiadiazole sulfonamide derivatives for PET imaging of
1207 carbonic anhydrase-IX. *Nucl Med Biol* (2021) 93:46–53. doi: 10.1016/j.nucmedbio.2020.11.008
- 1208 153. Dunn JF, Ding S, O’Hara JA, Liu KJ, Rhodes E, Goda F, Swartz HM. Can NMR diffusion-
1209 weighted imaging provide quantitative information on tumor interstitial pO₂? *Adv Exp Med Biol*
1210 (1997) 411:209–214. doi: 10.1007/978-1-4615-5865-1_25
- 1211 154. Le Bihan D, Breton E, Lallemand D, Grenier P, Cabanis E, Laval-Jeantet M. MR imaging of
1212 intravoxel incoherent motions: application to diffusion and perfusion in neurologic disorders.
1213 *Radiology* (1986) 161:401–407. doi: 10.1148/radiology.161.2.3763909
- 1214 155. Miyasaka N, Nagaoka T, Kuroiwa T, Akimoto H, Haku T, Kubota T, Aso T. Histopathologic
1215 correlates of temporal diffusion changes in a rat model of cerebral hypoxia/ischemia. *AJNR Am J*
1216 *Neuroradiol* (2000) 21:60–66.

- 1217 156. Mancuso A, Nimura T, Weinstein PR. Prediction of delayed ischemic injury with diffusion-
1218 weighted MRI following temporary middle cerebral artery occlusion in rats. *Brain Res* (1997)
1219 760:42–51. doi: 10.1016/s0006-8993(97)00274-6
- 1220 157. Serša I, Bajd F, Savarin M, Jesenko T, Čemažar M, Serša G. Multiparametric High-Resolution
1221 MRI as a Tool for Mapping of Hypoxic Level in Tumors. *Technol Cancer Res Treat* (2018)
1222 17:1533033818797066. doi: 10.1177/1533033818797066
- 1223 158. Hompland T, Hole KH, Ragnum HB, Aarnes E-K, Vlatkovic L, Lie AK, Patzke S, Brennhovd
1224 B, Seierstad T, Lyng H. Combined MR Imaging of Oxygen Consumption and Supply Reveals
1225 Tumor Hypoxia and Aggressiveness in Prostate Cancer Patients. *Cancer Res* (2018) 78:4774–
1226 4785. doi: 10.1158/0008-5472.CAN-17-3806
- 1227 159. Wiedenmann N, Grosu A-L, Büchert M, Rischke HC, Ruf J, Bielak L, Majerus L, Rühle A,
1228 Bamberg F, Baltas D, et al. The utility of multiparametric MRI to characterize hypoxic tumor
1229 subvolumes in comparison to FMISO PET/CT. Consequences for diagnosis and chemoradiation
1230 treatment planning in head and neck cancer. *Radiother Oncol* (2020) 150:128–135. doi:
1231 10.1016/j.radonc.2020.06.013
- 1232 160. Buck A, Schirlo C, Jasinsky V, Weber B, Burger C, von Schulthess GK, Koller EA, Pavlicek
1233 V. Changes of cerebral blood flow during short-term exposure to normobaric hypoxia. *J Cereb*
1234 *Blood Flow Metab* (1998) 18:906–910. doi: 10.1097/00004647-199808000-00011
- 1235 161. Shu CY, Herman P, Coman D, Sanganahalli BG, Wang H, Juchem C, Rothman DL, de Graaf
1236 RA, Hyder F. Brain region and activity-dependent properties of M for calibrated fMRI.
1237 *Neuroimage* (2016) 125:848–856. doi: 10.1016/j.neuroimage.2015.10.083
- 1238 162. Ogawa S, Lee TM, Kay AR, Tank DW. Brain magnetic resonance imaging with contrast
1239 dependent on blood oxygenation. *Proc Natl Acad Sci U S A* (1990) 87:9868–9872. doi:
1240 10.1073/pnas.87.24.9868
- 1241 163. Matsumoto K, Bernardo M, Subramanian S, Choyke P, Mitchell JB, Krishna MC, Lizak MJ.
1242 MR assessment of changes of tumor in response to hyperbaric oxygen treatment. *Magn Reson Med*
1243 (2006) 56:240–246. doi: 10.1002/mrm.20961
- 1244 164. Krainik A, Villien M, Troprès I, Attyé A, Lamalle L, Bouvier J, Pietras J, Grand S, Le Bas J-
1245 F, Warnking J. Functional imaging of cerebral perfusion. *Diagn Interv Imaging* (2013) 94:1259–
1246 1278. doi: 10.1016/j.diii.2013.08.004
- 1247 165. Christen T, Lemasson B, Pannetier N, Farion R, Remy C, Zaharchuk G, Barbier EL. Is T2*
1248 enough to assess oxygenation? Quantitative blood oxygen level-dependent analysis in brain tumor.
1249 *Radiology* (2012) 262:495–502. doi: 10.1148/radiol.11110518
- 1250 166. Christen T, Schmiedeskamp H, Straka M, Bammer R, Zaharchuk G. Measuring brain
1251 oxygenation in humans using a multiparametric quantitative blood oxygenation level dependent
1252 MRI approach. *Magn Reson Med* (2012) 68:905–911. doi: 10.1002/mrm.23283
- 1253 167. Ma M, Liang J, Zhang D, Xu X, Cheng Q, Xiao Z, Shi C, Luo L. Monitoring Treatment Efficacy
1254 of Antiangiogenic Therapy Combined With Hypoxia-Activated Prodrugs Online Using Functional
1255 MRI. *Front Oncol* (2021) 11:672047. doi: 10.3389/fonc.2021.672047

Hypoxia imaging

- 1256 168. Hoskin PJ, Carnell DM, Taylor NJ, Smith RE, Stirling JJ, Daley FM, Saunders MI, Bentzen
1257 SM, Collins DJ, d'Arcy JA, et al. Hypoxia in prostate cancer: correlation of BOLD-MRI with
1258 pimonidazole immunohistochemistry-initial observations. *Int J Radiat Oncol Biol Phys* (2007)
1259 68:1065–1071. doi: 10.1016/j.ijrobp.2007.01.018
- 1260 169. Kroll H, Zaharchuk G, Christen T, Heit JJ, Iv M. Resting-State BOLD MRI for Perfusion and
1261 Ischemia. *Top Magn Reson Imaging* (2017) 26:91–96. doi: 10.1097/RMR.000000000000119
- 1262 170. Damadian R. Tumor detection by nuclear magnetic resonance. *Science* (1971) 171:1151–1153.
1263 doi: 10.1126/science.171.3976.1151
- 1264 171. Mills AF, Sakai O, Anderson SW, Jara H. Principles of Quantitative MR Imaging with
1265 Illustrated Review of Applicable Modular Pulse Diagrams. *Radiographics* (2017) 37:2083–2105.
1266 doi: 10.1148/rg.2017160099
- 1267 172. Chatterjee A, Devaraj A, Mathew M, Szasz T, Antic T, Karczmar GS, Oto A. Performance of
1268 T2 Maps in the Detection of Prostate Cancer. *Acad Radiol* (2019) 26:15–21. doi:
1269 10.1016/j.acra.2018.04.005
- 1270 173. Mai J, Abubrig M, Lehmann T, Hilbert T, Weiland E, Grimm MO, Teichgräber U, Franiel T.
1271 T2 Mapping in Prostate Cancer. *Invest Radiol* (2019) 54:146–152. doi:
1272 10.1097/RLI.0000000000000520
- 1273 174. Kerbel R, Folkman J. Clinical translation of angiogenesis inhibitors. *Nat Rev Cancer* (2002)
1274 2:727–739. doi: 10.1038/nrc905
- 1275 175. McDonald DM, Baluk P. Significance of blood vessel leakiness in cancer. *Cancer Res* (2002)
1276 62:5381–5385.
- 1277 176. Tofts PS, Brix G, Buckley DL, Evelhoch JL, Henderson E, Knopp MV, Larsson HB, Lee TY,
1278 Mayr NA, Parker GJ, et al. Estimating kinetic parameters from dynamic contrast-enhanced T(1)-
1279 weighted MRI of a diffusable tracer: standardized quantities and symbols. *J Magn Reson Imaging*
1280 (1999) 10:223–232. doi: 10.1002/(sici)1522-2586(199909)10:3<223::aid-jmri2>3.0.co;2-s
- 1281 177. Halle C, Andersen E, Lando M, Aarnes E-K, Hasvold G, Holden M, Syljuåsen RG, Sundfør K,
1282 Kristensen GB, Holm R, et al. Hypoxia-induced gene expression in chemoradioresistant cervical
1283 cancer revealed by dynamic contrast-enhanced MRI. *Cancer Res* (2012) 72:5285–5295. doi:
1284 10.1158/0008-5472.CAN-12-1085
- 1285 178. Cooper RA, Carrington BM, Loncaster JA, Todd SM, Davidson SE, Logue JP, Luthra AD,
1286 Jones AP, Stratford I, Hunter RD, et al. Tumour oxygenation levels correlate with dynamic
1287 contrast-enhanced magnetic resonance imaging parameters in carcinoma of the cervix. *Radiother*
1288 *Oncol* (2000) 57:53–59. doi: 10.1016/s0167-8140(00)00259-0
- 1289 179. Egeland TAM, Simonsen TG, Gaustad J-V, Gulliksrud K, Ellingsen C, Rofstad EK. Dynamic
1290 contrast-enhanced magnetic resonance imaging of tumors: preclinical validation of parametric
1291 images. *Radiat Res* (2009) 172:339–347. doi: 10.1667/RR1787.1
- 1292 180. Gulliksrud K, Mathiesen B, Galappathi K, Rofstad EK. Quantitative assessment of hypoxia in
1293 melanoma xenografts by dynamic contrast-enhanced magnetic resonance imaging: intradermal

- 1294 versus intramuscular tumors. *Radiother Oncol* (2010) 97:233–238. doi:
1295 10.1016/j.radonc.2010.09.005
- 1296 181. Donaldson SB, Betts G, Bonington SC, Homer JJ, Slevin NJ, Kershaw LE, Valentine H, West
1297 CML, Buckley DL. Perfusion estimated with rapid dynamic contrast-enhanced magnetic resonance
1298 imaging correlates inversely with vascular endothelial growth factor expression and pimonidazole
1299 staining in head-and-neck cancer: a pilot study. *Int J Radiat Oncol Biol Phys* (2011) 81:1176–1183.
1300 doi: 10.1016/j.ijrobp.2010.09.039
- 1301 182. Hammond EM, Asselin M-C, Forster D, O'Connor JPB, Senra JM, Williams KJ. The meaning,
1302 measurement and modification of hypoxia in the laboratory and the clinic. *Clin Oncol (R Coll*
1303 *Radiol)* (2014) 26:277–288. doi: 10.1016/j.clon.2014.02.002
- 1304 183. Gaustad J-V, Hauge A, Wegner CS, Simonsen TG, Lund KV, Hansem LMK, Rofstad EK.
1305 DCE-MRI of Tumor Hypoxia and Hypoxia-Associated Aggressiveness. *Cancers (Basel)* (2020)
1306 12:E1979. doi: 10.3390/cancers12071979
- 1307 184. Gerstner ER, Zhang Z, Fink JR, Muzi M, Hanna L, Greco E, Prah M, Schmainda KM, Mintz
1308 A, Kostakoglu L, et al. ACRIN 6684: Assessment of Tumor Hypoxia in Newly Diagnosed
1309 Glioblastoma Using ¹⁸F-FMISO PET and MRI. *Clin Cancer Res* (2016) 22:5079–5086. doi:
1310 10.1158/1078-0432.CCR-15-2529
- 1311 185. Howe FA, Robinson SP, McIntyre DJ, Stubbs M, Griffiths JR. Issues in flow and oxygenation
1312 dependent contrast (FLOOD) imaging of tumours. *NMR Biomed* (2001) 14:497–506. doi:
1313 10.1002/nbm.716
- 1314 186. O'Connor JPB, Boulton JKR, Jamin Y, Babur M, Finegan KG, Williams KJ, Little RA, Jackson
1315 A, Parker GJM, Reynolds AR, et al. Oxygen-Enhanced MRI Accurately Identifies, Quantifies, and
1316 Maps Tumor Hypoxia in Preclinical Cancer Models. *Cancer Res* (2016) 76:787–795. doi:
1317 10.1158/0008-5472.CAN-15-2062
- 1318 187. Young IR, Clarke GJ, Bailes DR, Pennock JM, Doyle FH, Bydder GM. Enhancement of
1319 relaxation rate with paramagnetic contrast agents in NMR imaging. *J Comput Tomogr* (1981)
1320 5:543–547. doi: 10.1016/0149-936x(81)90089-8
- 1321 188. Burrell JS, Walker-Samuel S, Baker LCJ, Boulton JKR, Jamin Y, Halliday J, Waterton JC,
1322 Robinson SP. Exploring $\Delta R(2)^*$ and $\Delta R(1)$ as imaging biomarkers of tumor oxygenation. *J Magn*
1323 *Reson Imaging* (2013) 38:429–434. doi: 10.1002/jmri.23987
- 1324 189. Featherstone AK, O'Connor JPB, Little RA, Watson Y, Cheung S, Babur M, Williams KJ,
1325 Matthews JC, Parker GJM. Data-driven mapping of hypoxia-related tumor heterogeneity using
1326 DCE-MRI and OE-MRI. *Magn Reson Med* (2018) 79:2236–2245. doi: 10.1002/mrm.26860
- 1327 190. O'Connor JPB, Jackson A, Buonaccorsi GA, Buckley DL, Roberts C, Watson Y, Cheung S,
1328 McGrath DM, Naish JH, Rose CJ, et al. Organ-specific effects of oxygen and carbogen gas
1329 inhalation on tissue longitudinal relaxation times. *Magn Reson Med* (2007) 58:490–496. doi:
1330 10.1002/mrm.21357
- 1331 191. Linnik IV, Scott MLJ, Holliday KF, Woodhouse N, Waterton JC, O'Connor JPB, Barjat H,
1332 Liess C, Ulloa J, Young H, et al. Noninvasive tumor hypoxia measurement using magnetic

Hypoxia imaging

- 1333 resonance imaging in murine U87 glioma xenografts and in patients with glioblastoma. *Magn*
1334 *Reson Med* (2014) 71:1854–1862. doi: 10.1002/mrm.24826
- 1335 192. Remmele S, Sprinkart AM, Müller A, Träber F, von Lehe M, Gieseke J, Flacke S, Willinek
1336 WA, Schild HH, Sénégas J, et al. Dynamic and simultaneous MR measurement of R1 and R2*
1337 changes during respiratory challenges for the assessment of blood and tissue oxygenation. *Magn*
1338 *Reson Med* (2013) 70:136–146. doi: 10.1002/mrm.24458
- 1339 193. Zhou H, Hallac RR, Yuan Q, Ding Y, Zhang Z, Xie X-J, Francis F, Roehrborn CG, Sims RD,
1340 Costa DN, et al. Incorporating Oxygen-Enhanced MRI into Multi-Parametric Assessment of
1341 Human Prostate Cancer. *Diagnostics (Basel)* (2017) 7:E48. doi: 10.3390/diagnostics7030048
- 1342 194. O'Connor JPB, Robinson SP, Waterton JC. Imaging tumour hypoxia with oxygen-enhanced
1343 MRI and BOLD MRI. *Br J Radiol* (2019) 92:20180642. doi: 10.1259/bjr.20180642
- 1344 195. Jones KM, Michel KA, Bankson JA, Fuller CD, Klopp AH, Venkatesan AM. Emerging
1345 Magnetic Resonance Imaging Technologies for Radiation Therapy Planning and Response
1346 Assessment. *Int J Radiat Oncol Biol Phys* (2018) 101:1046–1056. doi:
1347 10.1016/j.ijrobp.2018.03.028
- 1348 196. Tatum JL, Kelloff GJ, Gillies RJ, Arbeit JM, Brown JM, Chao KSC, Chapman JD, Eckelman
1349 WC, Fyles AW, Giaccia AJ, et al. Hypoxia: importance in tumor biology, noninvasive
1350 measurement by imaging, and value of its measurement in the management of cancer therapy. *Int*
1351 *J Radiat Biol* (2006) 82:699–757. doi: 10.1080/09553000601002324
- 1352

1.4. Conclusion

L'hypoxie tumorale est un phénomène complexe qu'il serait utile d'identifier avant la prise de décision thérapeutique mais probablement aussi durant le traitement, car elle est associée à un mauvais pronostic et une mauvaise réponse au traitement. Identifier les patients susceptibles de bénéficier d'un traitement adapté à l'agressivité de leur pathologie est un enjeu majeur de la médecine personnalisée.

Pour visualiser l'hypoxie tumorale, les méthodes non invasives qu'offrent la TEP/TDM et l'IRM sont nombreuses et complexes à mettre en œuvre. De plus, elles fournissent des images différentes de l'hypoxie, qu'il est généralement difficile à interpréter.

Les stratégies cliniques de l'imagerie de l'hypoxie sont dominées par l'imagerie TEP-TDM (Tatum *et al.*, 2006), mais aucun traceur n'est actuellement optimal pour identifier l'hypoxie tumorale. Nous avons pu voir que l'imagerie TEP au ^{18}F -FDG, correspondant au métabolisme du glucose, est généralement disponible et permet d'avoir déjà une information sur la présence d'hypoxie cellulaire. Néanmoins, ce type d'exploration doit être complété par d'autres marqueurs plus spécifiques. L'idéal serait qu'un traceur TEP de l'hypoxie soit le reflet de la $p\text{O}_2$ cellulaire plutôt que vasculaire, à des concentrations d'oxygène cliniquement pertinentes et uniquement dans des cellules viables, qu'il possède une entrée uniforme et rapide dans les cellules (caractère lipophile), une élimination rapide des cellules normoxiques (caractère hydrophile), un rapport tumeur hypoxique/tissu normoxique élevé indépendant de la perfusion et une résistance au métabolisme non dépendant de l'hypoxie (Hammond *et al.*, 2014).

De nombreux autres traceurs ont été proposés dans la littérature. Dans le Tableau 1, sont regroupés et comparés les radiotraceurs étudiés de l'hypoxie tumorale chez l'Homme en fonction de 10 caractéristiques idéales (Chen and Chen, 2010; Huang *et al.*, 2021). Ce Tableau montre qu'aucun radiotraceur qui a été utilisé dans les études cliniques jusqu'à présent n'a rempli toutes ces propriétés et le développement de radiotraceurs plus spécifiques de l'hypoxie tumorale est toujours en cours. Chaque radiotraceur a des avantages et des

inconvenients et chacun ne peut être utilisé que dans un domaine relativement limité. Bien que certains traceurs aient montré la faisabilité de leur utilisation en imagerie TEP de l'hypoxie, il n'a pas encore été possible d'obtenir de consensus d'un traceur parfait possédant toutes les caractéristiques souhaitables, notamment une bonne spécificité, une distribution homogène dans l'organisme et ciblant les différents types de tumeurs quel que soit leur stade. Néanmoins, en raison de sa plus grande disponibilité en France, des données de la littérature les plus importantes et de son évaluation actuelle pour bénéficier d'une autorisation de mise sur le marché (SFMN, 2018), le ^{18}F -FMISO est le radiotracer de référence de l'hypoxie.

Caractéristiques	^{18}F -FMISO	^{18}F -FAZA	^{18}F -FETNIM	^{18}F -F-RP-170	^{18}F -EF5	^{18}F -HX4	Cu-ATSM
1- Spécificité de l'hypoxie	Vert	Vert	Vert	Vert	Vert	Vert	Vert
2- Mécanisme de rétention bien défini	Vert	Vert	Vert	Vert	Vert	Vert	Vert
3- Distribution homogène et clairance rapide	Vert	Vert	Vert	Vert	Vert	Vert	Vert
4- Faible dépendance aux facteurs qui covarient avec l'hypoxie	Vert	Vert	Vert	Vert	Vert	Vert	Vert
5- Stabilité face au métabolisme non-hypoxique	Rouge	Rouge	Rouge	Rouge	Rouge	Rouge	Rouge
6- Temps d'acquisition adéquat	Vert	Vert	Vert	Vert	Vert	Vert	Vert
7- Facile à synthétiser et facilement disponible	Vert	Vert	Vert	Vert	Vert	Vert	Vert
8- Profil dosimétrique	Vert	Vert	Vert	Vert	Vert	Vert	Vert
9- Répétabilité de la captation spatiale	Vert	Vert	Vert	Vert	Vert	Vert	Vert
10- Efficace quels que soient le type et le stade de la tumeur	Vert	Vert	Vert	Vert	Vert	Vert	Vert

Tableau 1.1. Comparaison des radiotraceurs étudiés en recherche clinique et mettant en évidence les caractéristiques (Chia *et al.*, 2012) du traceur idéal en imagerie TEP de l'hypoxie (Dérivé et modifié de (Sanduleanu *et al.*, 2020) et de (Huang *et al.*, 2021)).

Vert : caractéristique satisfaite ; jaune : pas de consensus ; rouge : caractéristiques non satisfaites ; gris : pas de données disponibles. Définition des caractéristiques : (1) le traceur doit être retenu dans les régions hypoxiques dans une fourchette cliniquement pertinente ; (2) le mécanisme de rétention cellulaire doit être bien défini et indépendant du type de cellule ; (3) le traceur doit être suffisamment lipophile pour pénétrer dans les cellules et permettre une distribution tissulaire uniforme, mais aussi suffisamment hydrophile pour éviter la séquestration membranaire, et avoir une clairance plus rapide de la circulation systémique et des tissus normoxiques ; (4) son profil pharmacocinétique et sa distribution tissulaire doivent être peu dépendants des paramètres qui peuvent covarier avec l'hypoxie, tels que le débit sanguin ou le pH ; (5) il doit présenter une grande stabilité vis-à-vis du métabolisme non spécifique de l'hypoxie *in vivo* ; (6) sa cinétique tissulaire doit être adaptée à l'imagerie dans un délai autorisé en milieu clinique ; (7) il doit être facile à synthétiser et facilement disponible ; (8) il doit présenter un profil de dosimétrie des rayonnements favorable ; (9) il doit être reproductible pour permettre à la fois la détection de l'hypoxie et le retour à la normoxie ; (10) il doit être efficace dans de multiples types et stades de tumeurs.

Parallèlement l'IRM présente certains avantages par rapport à la TEP, de par sa disponibilité, la possibilité de réaliser des mesures répétées, une plus grande sensibilité aux différents niveaux d'hypoxie et une meilleure résolution spatiale pour quantifier localement l'hypoxie tumorale. L'étude de la littérature montre qu'il existe plusieurs techniques : l'IRM dynamique avec prise de contraste (IRM-DCE), l'imagerie de l'effet BOLD, l'IRM quantitative (qMRI), l'étude de la diffusion de l'eau et l'IRM-OE. Cependant, la relation entre le signal obtenu en IRM et la pO_2 est complexe. Il n'existe à ce jour aucune approche directe basée sur l'IRM pour quantifier l'oxygénation des tissus. Le signal est également le reflet de la vascularisation tumoral.

Dans le chapitre 3, nous présenterons l'analyse de l'hypoxie tumorale dans les cancers épidermoïdes de la tête et du cou avant chirurgie selon plusieurs modalités d'imagerie. La TEP au ^{18}F -FMISO nous a servi d'imagerie de l'hypoxie de référence. Nous n'avons pas évalué l'apport d'autres traceurs TEP de l'hypoxie. Par contre, nous avons également réalisé des images TEP au ^{18}F -FDG, en raison de leur disponibilité en routine clinique. Concernant l'IRM, nos travaux ont porté sur les techniques d'IRM-DCE, la qMRI et l'IRM de diffusion de l'eau libre. Nous n'avons pas réalisé d'études de l'effet BOLD. En effet, au préalable, nous avons réalisé une étude de faisabilité technique avec notre imageur IRM (travaux non présentés dans le cadre de ce travail). Ces travaux préliminaires ont montré de nombreux artefacts des images en raison d'importantes interfaces air/muscle/graisse dans la zone anatomique étudiée (voir Chapitre 2), alors que l'étude de l'effet BOLD nécessite la mise en évidence de modifications du signal très faible de l'ordre de 2%. De la même manière, la technique de l'IRM-OE n'a pu être étudiée car elle présente de fortes contraintes liées à la capacité des patients atteints d'un cancer localement avancé d'inhaler un gaz hyperoxique pendant plusieurs minutes. Cette technique nécessite également des outils de post-traitement spécifiques pour exploiter les images obtenues qui n'étaient pas à notre disposition.

Dans le Chapitre 2, nous présenterons les principes physiques des techniques TEP/TDM, IRM et l'intérêt de combiner ces techniques d'imagerie. Dans le Chapitre 3, nous présenterons nos travaux d'optimisation des techniques d'imagerie TEP/TDM et IRM à visée d'étude de l'hypoxie tumorale ainsi que les résultats de notre méthodologie pour l'étude comparative de l'hypoxie définie en TEP/TDM au ^{18}F -FMISO et en IRM appliquée à une cohorte de patients

atteints d'un cancer de la tête et du cou oropharyngé : Étude prospective et monocentrique RTEP8-Hyponeck; NCT04031534, dont le Centre Henri Becquerel (CHB) est promoteur.

Chapitre II

Chapitre II – Différentes techniques d'imagerie de l'hypoxie

2.1. Tomographie d'émission de positons

Le but de ce chapitre est de décrire les principaux éléments permettant de comprendre le principe de l'imagerie TEP, en particulier pour l'optimisation de l'acquisition des données TEP de l'hypoxie et leur reconstruction. Les principaux détails concernant le principe de détection en imagerie TEP ainsi que les méthodes de reconstruction tomographique sont donnés dans les articles de référence (Bailey, Karp and Surti, 2005; Iriarte *et al.*, 2016).

2.1.1. Principe

La TEP est une modalité d'imagerie fonctionnelle qui se différencie des systèmes d'imagerie morphologique tels que la TDM ou les séquences anatomiques en IRM. Elle permet de recueillir des informations physiologiques par la visualisation 3D de la distribution *in vivo* d'un radiotracer administré au patient. Celui-ci correspond au couplage d'une molécule vectrice permettant l'étude d'un mécanisme physiologique, tel que le métabolisme, et d'un isotope radioactif émetteur de positons (β^+). Les radiotraceurs ne possèdent pas de propriétés pharmacodynamiques car des doses massiques très faibles sont administrées aux patients.

Le principe de la désintégration β^+ est schématisé Figure 2.1. Les émetteurs de positons sont instables car ils présentent un excès de protons. Ils se désintègrent vers un état stable par la transformation d'un proton en neutron et l'émission d'un neutrino et d'un positon. Après émission par le noyau radioactif d'un positon β^+ , correspondant à l'anti-matière de l'électron, celui-ci perd progressivement son énergie cinétique lors de collisions avec des électrons du milieu. En fin de parcours, le positon se recombine avec un électron. La paire électron/positon ainsi formée, d'une durée de vie moyenne de l'ordre de 10^{-10} secondes, s'annihile pour produire simultanément deux photons γ de 511 keV, appelés photons d'annihilation, émis simultanément dans des directions opposées avec un angle α de $180 \pm 0,5^\circ$ (voir Figure 2.1).

A noter, qu'il existe une distance entre le lieu de l'émission du positon et le lieu de production des deux photons γ de 511 keV. Ce parcours dépend du radionucléide. Il est caractérisé par le parcours maximal et le parcours moyen dans l'eau.

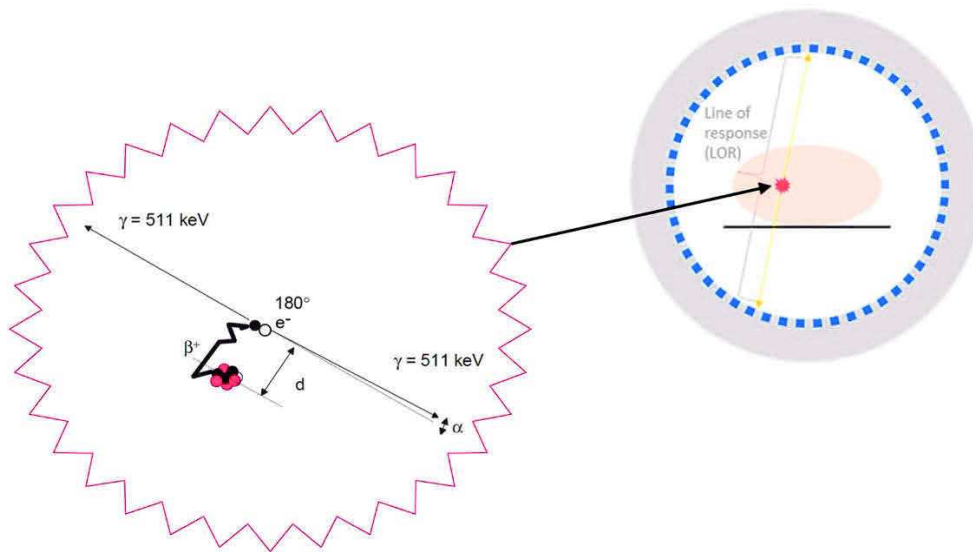


Figure 2.1. Principe physique de l'imagerie TEP.

A gauche, le schéma de la réaction d'annihilation entre le positon obtenu par émission β^+ et un électron e^- du milieu donnant naissance à deux photons γ , de 511 keV, émis dans la même direction et dans un sens opposé à 180°. A droite, détection des deux photons γ par la couronne de détecteurs de l'imageur TEP.

Plusieurs émetteurs de positons sont utilisés en imagerie TEP, comme indiqué dans le Tableau 2.1, avec leurs propriétés intrinsèques. Les principales grandeurs physiques caractéristiques sont : l'énergie cinétique maximum émise par le positon et sa période physique correspondant au temps nécessaire pour que la moitié des noyaux de l'échantillon se désintègrent. Les périodes sont très variables d'un radio-isotope à un autre dont certains comme l'oxygène 15 (^{15}O), l'azote 13 (^{13}N) et le carbone 11 (^{11}C) ont des périodes très courtes entraînant différentes contraintes. La synthèse du radiotracer doit avoir lieu dans un cyclotron proche du lieu de réalisation des examens TEP. Le radiomarquage de la molécule vectrice et la fixation du radiotracer dans l'organisme doivent être rapides. Les isotopes tels que le fluor 18 (^{18}F), le cuivre 64 (^{64}Cu) ou le zirconium 89 (^{89}Zr) ont des périodes plus longues, ce qui limite ces contraintes et facilite leur utilisation en imagerie TEP. D'autres radio-isotopes ont des périodes courtes mais sont obtenus à partir de générateurs isotopiques de longues périodes.

C'est le cas du gallium 68 (^{68}Ga) issu du germanium 68 d'une période de 271 jours ou du rubidium 82 (^{82}Ru) issu du strontium 82 de période 25 jours. Comme nous l'avons vu dans le Chapitre 1, le principal radio-isotope utilisé en imagerie TEP est le fluor 18 de période 109,7 minutes. En cancérologie, le principal radiopharmaceutique utilisé est la molécule de FDG (voir Section 1.3.1, Chapitre I).

Radio-isotopes	Energie max (MeV)	Energie moyenne (MeV)	Parcours max dans l'eau (mm)	Parcours moyen dans l'eau (mm)	Période (min)
^{11}C	0.96	0.39	3.9	0.9	20
^{13}N	1.19	0.49	5.4	1.4	10
^{15}O	1.73	0.73	7.9	2.4	2
^{18}F	0.64	0.25	2.3	0.6	110
^{64}Cu	0.65	0.28	2.5	0.7	762
^{68}Ga	1.90	0.83	9.0	2.8	68
^{82}Ru	3.3	1.47	6.1	3	1
^{89}Zr	0.90	0.40	4.2	1.3	4704

Tableau 2.1. Caractéristiques des principaux isotopes utilisés en imagerie TEP

2.1.2. Obtention de l'image et nature du contraste

Comme on vient de le voir, l'annihilation du positon se caractérise par l'émission simultanée de deux photons gamma de 511 keV dans des directions opposées au sein du patient. Schématiquement, cette propriété est utilisée en TEP. Elle permet de déterminer que le lieu de l'annihilation se trouve sur une ligne de réponse (LOR pour line of response) en vis-à-vis des 2 détecteurs qui ont enregistré simultanément chacun des 2 photons, comme l'indique la Figure 2.1. L'ensemble des détecteurs sont positionnés sur plusieurs couronnes de détecteurs.

Pour améliorer la définition du lieu de l'annihilation, il a été développé des systèmes électroniques de fenêtre temporelle, permettant de mesurer le temps de vol des photons correspondant au retard de détection d'un photon par rapport à l'autre dû à la différence de distance parcourue par les 2 photons pour atteindre leur détecteur respectif.

Il convient de remarquer que l'information mesurée correspond au lieu d'annihilation et non à celui de l'émission du positon (cf. Figure 2.1).

Lorsque l'information vient de 2 photons issus de la même annihilation sans qu'ils aient eu d'interactions au préalable dans la matière, c'est ce que l'on appelle les coïncidences vraies. Elles constituent l'information pertinente pour la création de l'image. Cependant d'autres événements parasites sont détectés, tels que :

- Les coïncidences diffusées correspondant à la détection de photons issus de la même annihilation, mais dont l'un des photons a été dévié lors d'interactions avec la matière. Ces photons perdent une partie de leur énergie lors du processus de diffusion ;
- Les coïncidences fortuites correspondant à la détection simultanée de 2 photons provenant de deux annihilations différentes.

Le système de détection est couplé à un système de fenêtre en énergie permettant le rejet d'une partie des photons diffusés, ceux dont l'énergie est inférieure à la fenêtre d'acceptance. De plus, des méthodes informatiques permettent de limiter la contribution au signal des coïncidences diffusées, mais également des coïncidences fortuites (Brasse *et al.*, 2005; Meikle and Badawi, 2006).

Les développements technologiques récents tels que les photodétecteurs SiPM (*Solid-state silicon photomultiplier*) numérique (Zhang *et al.*, 2018) améliorent significativement la résolution en énergie des détecteurs TEP. Il en résulte une diminution de l'enregistrement des photons diffusés (diminution de la largeur de la fenêtre en énergie) et une amélioration de l'enregistrement des coïncidences vraies (diminution du temps mort et amélioration des performances de la fenêtre temporelle) (Schaart, 2021).

2.1.2.1. Correction d'atténuation

Un nombre important de photons gamma émis lors de la réaction d'annihilation sont atténués par les tissus biologiques. Ce phénomène varie en fonction de la composition et de l'épaisseur des milieux traversés, ainsi que de l'énergie des photons. Il en résulte une sous-évaluation de la fixation du radiotracer dans les tissus d'autant plus importante que le lieu d'émission est en profondeur.

Afin de corriger ce phénomène, les imageurs TEP sont couplés à un TDM dont le rayonnement X permet d'estimer directement l'atténuation selon différents angles de projections autour du patient en déterminant l'ensemble des coefficients d'atténuation μ associés à chacune des LOR. Cette source de rayons X tourne autour du patient afin de réaliser un ensemble de mesures par transmission et ainsi fournir la carte d'atténuation associée. Cette acquisition TDM permet ainsi une meilleure visualisation des lésions profondes et une diminution des biais quantitatifs de concentration *in vivo* du radiotracer. Elle présente aussi l'avantage d'une imagerie anatomique de qualité radiologique grâce à la fusion des images TEP/TDM, aidant l'interprétation des images TEP (Kamel *et al.*, 2001) ou permettant d'améliorer la reproductibilité intra et inter-opérateur dans la délimitation des volumes cibles en radiothérapie (Kiffer *et al.*, 1998).

En une vingtaine d'année, l'association TEP/TDM est devenu un outil indispensable en pratique clinique, sous réserve qu'un certain nombre d'aspects techniques soient pris en compte. Les coupes TDM sont obtenues dans un intervalle de temps très court, et elles ne correspondent pas parfaitement aux images TEP mesurées pendant plusieurs minutes. Les modifications du positionnement du patient (mouvements, respiration) entre les images TEP et TDM peuvent générer des artefacts au moment de la correction d'atténuation ou un décalage lors de la fusion des images TEP/TDM. Ces problématiques peuvent être résolues notamment par des outils de synchronisation de mouvements ou des logiciels de recalage d'images.

Le développement actuel de l'imagerie multi-modalité se poursuit avec l'apparition de systèmes hybrides couplant la TEP avec l'IRM. La TEP/IRM permet une nette amélioration du contraste des images dans les tissus mous comparativement à la TEP/TDM. Néanmoins, les données IRM sont beaucoup plus longues et complexes à obtenir que les données TDM (cf. Section 2.2). Par ailleurs, elles ne fournissent pas de carte des coefficients d'atténuation (Chen and An, 2017). Différentes approches sont en cours de développement pour obtenir des cartographies de données pseudo-TDM (ou CT-Like). Pour plus d'informations sur ces méthodes, se référer à (Schulz *et al.*, 2011) ou (Merida *et al.*, 2015).

2.1.2.2. Reconstruction tomographique

L'objectif de la reconstruction en imagerie TEP est de fournir des images en coupes de la distribution du radiopharmaceutique du patient imagé à partir de l'acquisition des photons en coïncidence selon des lignes de réponse. Dans un 1^{er} temps, les paires de photons détectées en coïncidence sont enregistrées et stockées sous la forme d'un sinogramme. Celui-ci contient tous les éléments de projection d'une coupe de l'objet. Les données des sinogrammes sont ensuite traitées afin d'obtenir une cartographie de la distribution 3D de la radioactivité au sein du volume étudié, par l'intermédiaire d'un algorithme mathématique appelé reconstruction tomographique.

Deux grandes méthodes mathématiques de reconstruction tomographique ont été proposées dans la littérature. La première porte sur des méthodes analytiques (c'est-à-dire basées sur des fonctions), telle que la rétroprojection filtrée (ou FBP pour « *Filtered Back Projection* ») (Kinahan and Rogers, 1989). Elle permet d'estimer la distribution de l'activité du radiotracer en rétroprojetant les projections enregistrées de tous les angles lors de l'acquisition. Cette méthode n'est plus utilisée en TEP en raison de la présence d'artefacts en étoile et du niveau de bruit dans l'image reconstruite (Defrise et al., 2000).

La deuxième approche porte sur des méthodes algébriques cherchant à résoudre le système d'équations linéaires défini sous forme matricielle selon l'équation 2.1 :

$$p = \mathcal{R}.I \quad (2.1)$$

Où p correspond aux projections acquises, I l'image à reconstruire et \mathcal{R} l'opérateur de projection (voir Figure 2.2). Cet opérateur matriciel permet de modéliser le processus d'acquisition des projections. C'est-à-dire qu'à partir de la présence de radioactivité en un point, l'opérateur modélise la contribution de cette radioactivité selon les différences LOR. Il permet, entre autres, de modéliser la réponse du détecteur, les phénomènes de diffusion et d'atténuation.

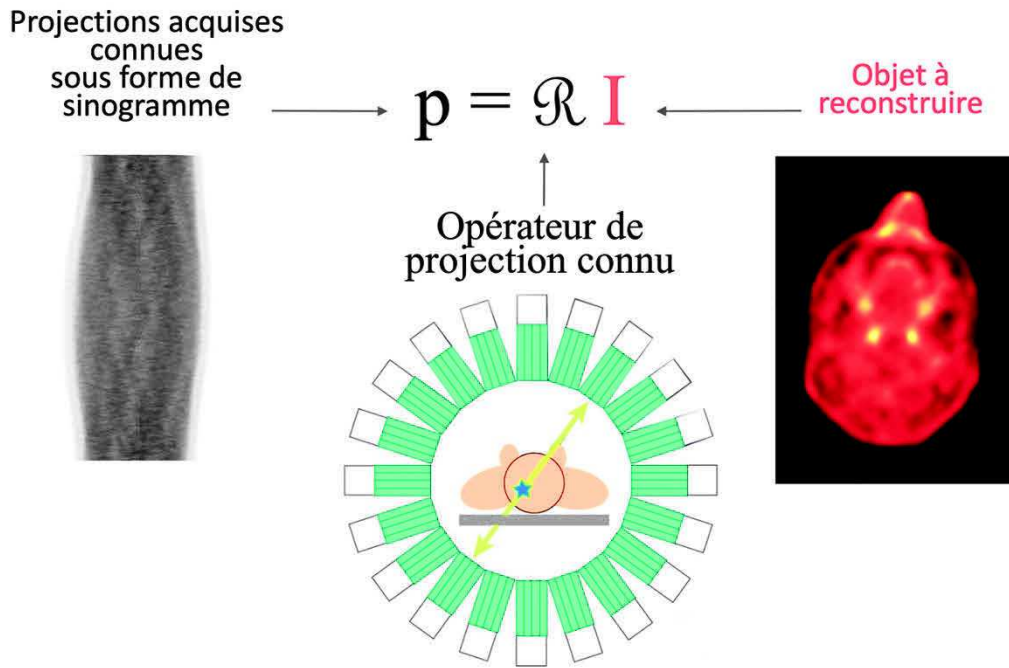


Figure 2.2. Méthode de reconstruction algébrique.

Avec p représentant les projections acquises, \mathcal{R} l'opérateur de projection modélisant le système d'acquisition des images et I l'image à reconstruire.

L'objectif de cette méthode est de résoudre ce système d'équations, avec autant d'équations linéaires que d'inconnus (c'est-à-dire de voxel dans l'image). D'un point de vue théorique, il est possible de résoudre ce système. Néanmoins, ce problème est dit « mal posé » en mathématique car les valeurs de p sont bruitées. Il n'y a donc pas de solution mathématique exacte au problème, mais différentes images approchées.

De ce fait, on est obligé de passer par des méthodes algébriques itératives, basées sur des modélisations statistiques pour résoudre la présence de bruit dans les données acquises (Defrise et al., 2005). Le processus itératif est le suivant (voir exemple Figure 2.3) :

- Phase d'initialisation : Une première reconstruction est réalisée, généralement par l'algorithme FBP, pour obtenir une 1^{ère} estimation de l'image f^0 .
- Processus itératif : Soit f^n l'image obtenue à l'itération n . Dans un 1^{er} temps, f^n est projetée. Ensuite, ces projections simulées sont comparées aux projections acquises pour donner une estimation de l'erreur sous forme de projections selon une méthode statistique cherchant à minimiser cette erreur. Les projections de

l'erreur sont alors rétroprojetées pour donner l'image de l'erreur. Pour finir, f^n est mis à jour avec l'image de l'erreur pour donner f^{n+1} .

- Critère d'arrêt : Il en existe plusieurs. Cela peut être le nombre d'itérations i qui est fixé par l'utilisateur ou un critère d'arrêt basé sur un calcul intégré dans l'algorithme de reconstruction.

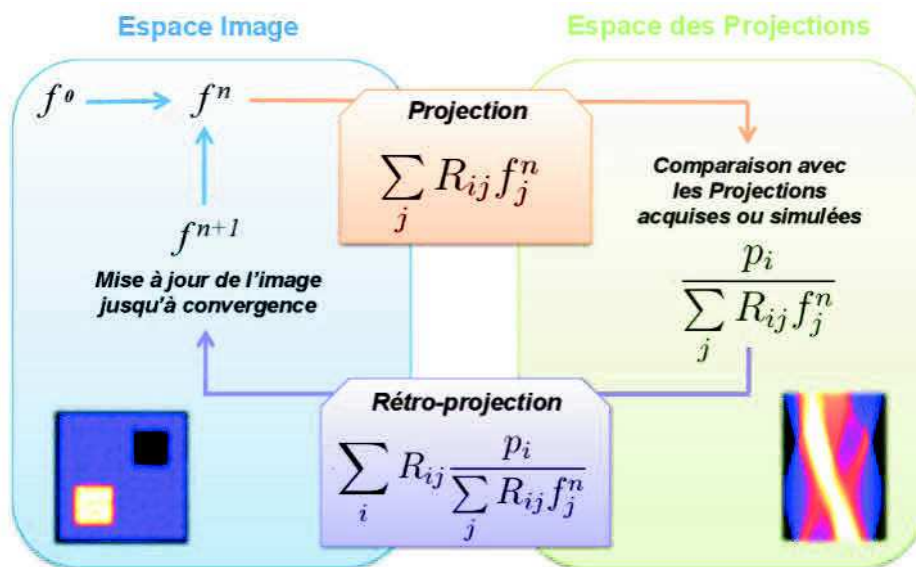


Figure 2.3. Différentes étapes du processus itératif dans l'espace image et dans l'espace des projections (représenté ici par un sinogramme). Exemple de l'algorithme MLEM d'après (Moreau, 2019).

Ces méthodes algébriques itératives permettent d'éliminer les artefacts en étoile rencontrés avec les méthodes analytiques, autour des structures où l'accumulation du radiopharmaceutique est importante. Bien que la mise en œuvre des méthodes itératives se traduise par une augmentation du temps de calcul, ceci pose moins de problèmes du fait de l'augmentation de la puissance des consoles de traitement d'images.

Cinq composantes fondamentales décrivent les méthodes itératives (Fessler, 2002) :

- La taille de la matrice image : Elle conditionne le nombre de voxels reconstruits dans I et leur volume, ainsi que la taille des matrices p et \mathcal{R} . Le choix de la taille du voxel a un impact important sur l'image reconstruite (résolution spatiale, effet de volume partiel, bruit) ;

- Le modèle de l'opérateur de projection \mathcal{R} : Les éléments de la matrice \mathcal{R} définissent la probabilité des différents couples LOR-voxels. Différents modèles plus ou moins complexes peuvent être utilisés (voir Figure 2.4).
- La méthode statistique cherchant à modéliser l'incertitude sur les mesures ;
- Le critère d'arrêt ;
- L'algorithme algébrique itératif en lui-même.

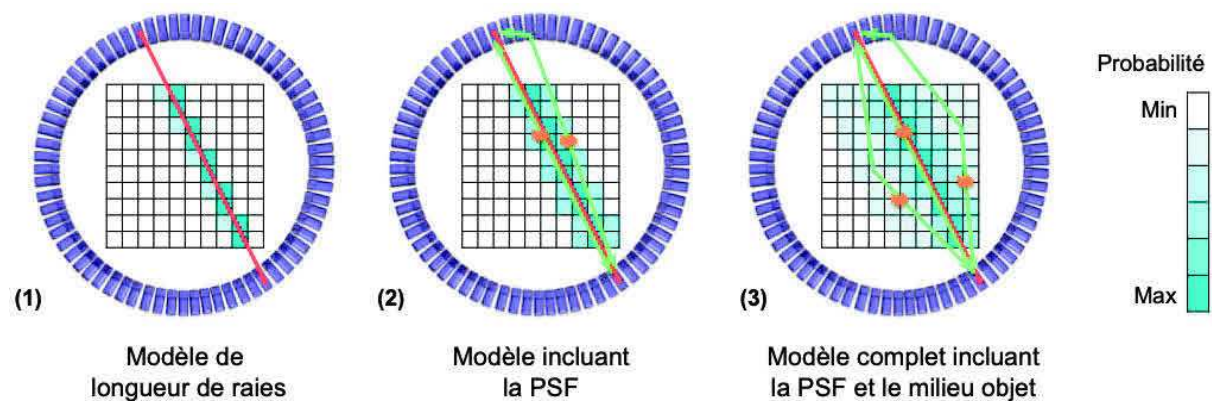


Figure 2.4. Schéma en coupe transverse d'un système TEP et du champ de vue des voxels considérés selon trois modèles différents de matrice système \mathcal{R} .

Les voxels bleus correspondent aux voxels pris en compte dans la modélisation de la LOR (segment rouge). La probabilité associée à la prise en compte de chaque voxel est proportionnelle à l'intensité de la couleur. (1) représente une matrice \mathcal{R} spécifique uniquement à la géométrie de la caméra, (2) est une matrice \mathcal{R} spécifique identique à (1) à laquelle a été ajoutée une modélisation de la réponse impulsionnelle du système de détection appelée Point-Spread Function (PSF) ainsi que les informations liées au radioélément dans un milieu homogène. Enfin (3) est identique à (2) mais en considérant que le milieu est hétérogène. On remarque que plus le modèle est sophistiqué, plus le nombre de voxels à considérer dans la modélisation est important, et donc plus la matrice système associée contiendra d'informations. D'après (Moreau, 2019)).

Shepp et Vardi (Shepp and Vardi, 1982) ont proposé l'algorithme statistique MLEM (Maximum Likelihood Expectation-Maximisation) qui suppose que les données mesurées obéissent à une statistique de poisson. Cet algorithme cherche à minimiser l'écart entre les projections estimées et celles mesurées par une fonction de vraisemblance. Avec cet algorithme, plus le nombre d'itérations i est élevé, meilleure est la résolution spatiale de l'image reconstruite. Par ailleurs, dans un 1^{er} temps, lorsque l'on augmente i , le bruit dans l'image diminue, pour

ensuite augmenter progressivement, jusqu'à diverger. De ce fait, l'algorithme est stoppé avant de diverger après quelques itérations pour limiter l'introduction de bruit dans l'image. Le critère d'arrêt est donc le nombre i d'itérations. Il est fixé par l'utilisateur. (Morey and Kadrmas, 2013) ont montré qu'un niveau de bruit trop élevé dans l'image pouvait diminuer la détectabilité de petites lésions malgré l'application d'un filtre de lissage de l'image après la reconstruction.

Une version accélérée a été proposée. Il s'agit de l'algorithme OSEM (Hudson and Larkin, 1994) qui consiste à regrouper les projections en S sous-ensembles ordonnés et à appliquer selon n itérations l'algorithme MLEM sur chaque sous-ensemble de façons successives. Il a été montré que l'algorithme MLEM à i itérations donnait les mêmes résultats que l'algorithme OSEM, lorsque $i = S \times n$. Par contre, l'algorithme OSEM est S fois plus rapide que MLEM.

Plusieurs autres algorithmes de reconstruction ont été proposés dans la littérature et implémentés sur différents imageurs TEP cliniques, en particulier, l'algorithme itératif Bayesian penalized likelihood (BPL) appelé Q-Clear de la société General Electric (GE) Healthcare®, (USA, Milwaukee, WI) (Teoh *et al.*, 2015). Cet algorithme est basé sur une modélisation de la fonction de réponse du détecteur dans l'opérateur \mathcal{R} de projection (Point Spread Function, PSF, voir Figure 2.4) et d'une fonction pénalisante réduisant le bruit entre chaque itération permettant d'obtenir une convergence complète. La fonction pénalisante utilise un terme de régularisation du bruit favorisant les faibles différences d'intensités entre voxels voisins (voir Figure 2.5)

Cette régularisation est basée sur une approche bayésienne modulée par l'intermédiaire d'un paramètre β . Ce dernier contrôlant le poids de la fonction pénalisante. Cette fonction est une fonction convexe RDP (pour *Relative Difference Penalty*). Elle a été proposée par (Nuyts *et al.*, 2002). La RDP favorise la similitude entre voxels voisins, avec un lissage des bords moins important au niveau des zones d'intensité élevée correspondant possiblement à une lésion par rapport à celles d'intensités faibles correspondant probablement à du bruit (Nuyts *et al.*, 2002). Le lissage des bords est limité et préservé par un paramètre γ . Plus la valeur de γ augmente, plus la préservation des bords est importante jusqu'à une certaine limite, car des

bords trop marqués peuvent rendre les images difficilement interprétables. Là où le paramètre β est modifiable par l'utilisateur en routine clinique, γ a été fixé par le constructeur.

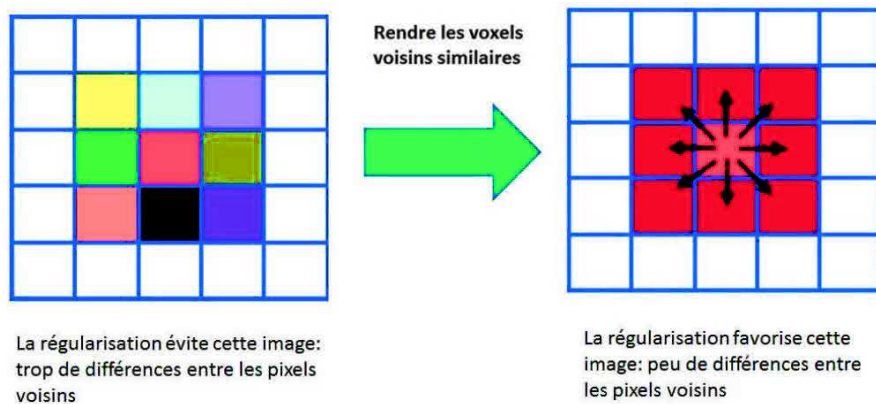


Figure 2.5. Régularisation du bruit favorisant une faible différence d'intensité entre pixels voisins (D'après (Vallot, 2019)).

Comme le bruit est contrôlé dans la boucle itérative de Q-Clear, un post-filtrage n'est pas nécessaire contrairement à l'algorithme OSEM. Q-Clear permet de réduire le nombre d'itérations, tout en améliorant le contraste et en limitant l'augmentation du bruit (Nuyts *et al.*, 2002; Teoh *et al.*, 2015). Dans la littérature, le paramètre β varie entre 0 et 4000 en fonction du radiotracteur étudié, de la zone anatomique, de l'indice de masse corporelle du patient ou de la nature de l'étude (fantôme ou patient). Plus sa valeur est élevée, plus le bruit est contrôlé et l'image lissée. Le paramétrage de Q-Clear est donc complexe et multiparamétrique, et le consensus sur le choix du paramètre β n'a pas été trouvé. La plupart des études sur l'algorithme BPL ont montré une amélioration de la qualité de l'image avec la TEP/TDM au ^{18}F -FDG sur différents types de lésions (Sampaio Vieira *et al.*, 2017; Teoh *et al.*, 2018; Caribé *et al.*, 2019). Cependant, il n'a pas augmenté de manière significative la précision du diagnostic différentiel entre les lésions bénignes et malignes (Matti *et al.*, 2019). (Wyrzykowski *et al.*, 2020) ont montré que les différences entre OSEM et Q-Clear en TEP/TDM au ^{18}F -FDG sont mineures et que Q-Clear ne devait pas être utilisé pour l'évaluation thérapeutique car il n'est pas compatible avec les critères de Deauville ou Lugano en raison de l'augmentation/surestimation du SUVmax obtenu avec cette méthode (voir Section 2.1.2.4).

Par contre, il n'existe aucune donnée de la littérature sur l'utilisation et l'optimisation de Q-Clear en imagerie TEP au ^{18}F -FMISO, alors que la valeur du contraste dans les zones hypoxiques par rapport aux tissus sains est très faible par rapport à des images TEP au ^{18}F -FDG présentant des niveaux de fixation élevés au niveau des tissus tumoraux par rapport aux tissus sains. Ces différences de contrastes entre les deux radiopharmaceutiques méritent une investigation plus poussée de l'intérêt de Q-Clear en imagerie TEP au ^{18}F -FMISO et plus globalement pour tous les radiotraceurs à faible contraste.

2.1.2.3. Quantification en imagerie TEP et ses limites

2.1.2.3.1. Le taux de fixation standardisé (SUV)

La quantification des images est importante en imagerie TEP notamment pour déterminer la concentration de radiotraceur dans les tissus à l'échelle du voxel. Celle-ci est exprimée en kBq/mL, en utilisant un index où l'intensité du voxel correspond au taux de fixation standardisé ou "Standardized Uptake Value" (SUV) caractérisant la fixation relative du radiotraceur dans les tissus. Plusieurs définitions existent pour le calcul du SUV (Huglo, 2002; Tylski *et al.*, 2010), mais la définition la plus courante et utilisée sur nos données est la suivante :

$$\text{SUV} = \frac{\text{Fixation dans le tissu d'intérêt} \left(\frac{\text{kBq}}{\text{mL}} \right)}{\text{Activité injectée (kBq)} / \text{Poids du patient (g)}} \quad (2.2)$$

L'activité administrée est corrigée de la décroissance. Par ailleurs, le SUV n'a pas d'unité car il est considéré que la densité du patient vaut 1 (1 g = 1 mL). Si le radiotraceur se distribuait uniformément dans tout l'organisme, la valeur du SUV serait égale à 1.

Il existe plusieurs index du SUV, les trois premiers étant les plus fréquemment utilisés (voir Figure 2.6) :

- SUV maximum (SUVmax) : Correspond au maximum du SUV dans un volume d'intérêt (VOI). Il s'agit de l'index le plus utilisé (Aide *et al.*, 2017). Il n'est pas dépendant de

l'opérateur mais est sensible à l'effet de volume partiel (Jacene *et al.*, 2009; Huang *et al.*, 2010). Par contre, il est très dépendant du protocole d'acquisition et du bruit dans l'image. Il décrit l'hyperfixation à partir d'un seul voxel.

- Moyenne du SUV (SUV_{mean}) : Correspond à la moyenne du SUV dans un volume d'intérêt, généralement la tumeur lorsqu'il s'agit du FDG et du volume hypoxique lorsqu'il s'agit du FMISO. Ce paramètre est dépendant de l'utilisateur lors de la délimitation du VOI. Il est moins sensible à l'effet de volume partiel que SUV_{max} . Pour pallier le caractère opérateur-dépendant de SUV_{mean} , le $SUV_{x\%}$ a été proposé. Il correspond à la moyenne du SUV dans une zone d'intérêt où il est supérieur à $x\%$ du maximum. Trois acquisitions et mesures répétées sur le foie sain d'un même patient (patient et lit d'examen restant à la même position), montrent que SUV_{max} varie jusqu'à 30 % alors que la variation du SUV_{mean} dans ce cas restait inférieure à 5 % (Schwartz *et al.*, 2011).
- SUV_{peak} : Correspond à la moyenne du SUV dans un volume de 1 cm^3 localisé dans le volume de fixation la plus intense. Il est moins sensible au bruit dans l'image que SUV_{max} . Il est donc plus robuste et correspond à un bon compromis entre le SUV_{max} et le SUV_{mean} (Wahl *et al.*, 2009; Vanderhoek, Perlman and Jeraj, 2012), mais il nécessite d'avoir les outils informatiques pour définir le volume.

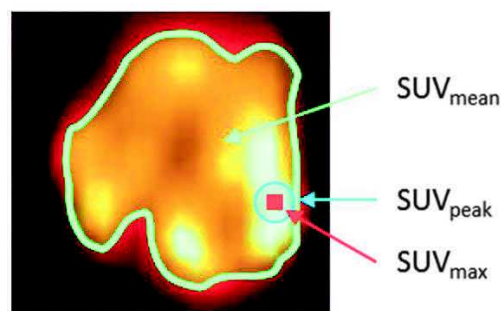


Figure 2.6. Index dérivés du SUV les plus utilisés (D'après (Heuzé, 2018)).

D'autres index sont également utilisés (Chan *et al.*, 2011; McDonald *et al.*, 2017). En particulier, ceux associés au volume, tel que le volume métabolique tumoral avec le FDG (*Metabolic Tumor Volume*, MTV correspondant en radiothérapie au BTV pour *Biological Target Volume*) ou le volume hypoxique lors de l'utilisation de radiotraceurs dédiés. Ces volumes sont déterminés soient par une délimitation manuelle ou une méthode généralement

semi-automatique. Ils sont donc opérateur dépendant. Il a également été défini la charge métabolique totale (*Total Lesion Glycolysis*, TLG) (Larson *et al.*, 1999) qui est le produit du MTV par le SUVmean.

2.1.2.3.2. Les limites de la quantification en imagerie TEP

L'intérêt du SUV est qu'il peut être comparé aux données de la littérature. Il permet également d'évaluer l'évolutivité de certaines lésions chez un même patient à visée de suivi thérapeutique.

Théoriquement, une estimation juste de la concentration du radiotracer dans le tissu suppose que l'on sache convertir une intensité de signal dans les images TEP reconstruites en une concentration de radiotracer. Cette conversion repose sur une relation de proportionnalité identique entre l'intensité du signal en tout point de l'image et la concentration de radiotracer. Cependant, cette hypothèse n'est pas valide en raison de nombreux biais quantitatifs différents d'un voxel à l'autre. On peut séparer ces biais selon leur origine :

- Biais dus au phénomène de désintégration β^+ et aux interactions des photons avec la matière ;
- Biais dus à des aspects physiologiques ;
- Biais dus à l'instrumentation.

Biais dus au phénomène de désintégration β^+ et aux interactions des photons avec la matière

Comme nous l'avons vu dans la Section 2.1, le point d'émission des photons est légèrement différent de celui de la désintégration β^+ . L'émission du positon dans la matière a un parcours moyen pour le fluor 18 de 0,6 mm avant qu'il y ait le phénomène d'annihilation. Les photons détectés sur les LOR ne représentent donc pas précisément le lieu exact de fixation du radiotracer.

Les principaux biais quantitatifs viennent des interactions des photons avec la matière en raison des phénomènes de diffusion et d'atténuation. Bien que des corrections importantes soient apportées à ces phénomènes en imagerie TEP, elles sont imparfaites et responsables de biais quantitatifs différents d'un patient à l'autre et différents d'un voxel à l'autre pour un même patient (Feuardent *et al.*, 2005; Moreau, 2019).

Biais dus à des aspects physiologiques

Les mouvements externes ou internes du patient entraînent également des biais de quantification. En effet, lors de l'étude des lésions situées dans ou à proximité des organes mobiles, la mesure de la concentration est sous-estimée car elle est affectée par le mouvement, souvent lié à la respiration du patient qui introduit un flou cinétique (Nehmeh *et al.*, 2002). Des techniques de synchronisation respiratoire règlent en partie ce problème. Ils sont désormais disponibles par défaut sur les nouvelles générations de TEP, mais ils ne sont pas souvent utilisés en clinique en raison de l'allongement de la durée d'acquisition et de la complexification de l'acquisition, de la reconstruction et de l'interprétation des images.

Concernant la TEP au ^{18}F -FDG, il conviendra de s'assurer que le patient soit à jeun et que le taux de la glycémie capillaire n'excède pas les 8 mmol/L avant l'administration du FDG afin de garantir la sensibilité de l'examen (voir Chapitre 1 pour les mécanismes de fixation du FDG). Un délai de 60 ± 5 min entre l'injection et le début de l'acquisition est généralement recommandé dans les essais cliniques. Ce délai résulte d'un compromis entre la demi-vie du Fluor 18 et le temps nécessaire pour atteindre un rapport suffisant entre la fixation des lésions tumorales et la fixation vasculaire non spécifique du traceur qui constitue le bruit de fond (Vriens *et al.*, 2010). Ce délai est plus long pour les radiotraceurs de l'hypoxie tel que le FMISO comme nous l'avons vu Chapitre 1.

Malgré ces précautions, de nombreux mécanismes biologiques peuvent altérer ou modifier la fixation du radiotraceur même lors d'examens réalisés dans des délais courts (Vriens *et al.*, 2010). (Hatt *et al.*, 2010) ont trouvé une variation de -19 % à +5 % de la mesure du MTV, entre deux examens TEP/TDM au ^{18}F -FDG réalisés à 3,4 jours d'intervalle en moyenne chez des patients atteints d'un cancer de l'œsophage. D'autres auteurs (Weber *et al.*, 1999; Paquet *et*

al., 2004; Nahmias and Wahl, 2008; Velasquez *et al.*, 2009) ont montré des niveaux de reproductibilité comparables avec une variation moyenne de 15 % pour la mesure du SUVmax. De ce fait lors de mesures répétées, (Wahl *et al.*, 2009) ont proposé dans le cadre des critères PERCIST (pour *PET Response Criteria in Solid Tumor*), une diminution de 30 % ou plus de la mesure du SUVmax dans une même lésion pour être considérée comme significative de la réponse au traitement.

Biais dus à l'instrumentation

Comme nous l'avons vu précédemment, la qualité de la mesure du SUV dépend fortement du paramétrage de la technique d'acquisition et de reconstruction utilisées qui ont une influence sur la résolution spatiale, la détection des coïncidences fortuites et diffusées, le niveau de bruit ainsi que la correction de l'atténuation et donc la mesure du SUV (Schöder *et al.*, 2004; Krak *et al.*, 2005).

L'effet de volume partiel (EVP) provient de la combinaison de la résolution spatiale limitée de la TEP et l'échantillonnage de l'image reconstruite. Il entraîne une sous-estimation de la mesure du SUV (Kessler *et al.*, 1984), d'autant plus important que l'hyperfixation est de petite taille. De nombreuses méthodes de corrections de l'EVP ont été proposées (Erlandsson *et al.*, 2012) mais aucune ne peut actuellement complètement compenser cet effet. Ces méthodes sont peu utilisées lors d'essais cliniques.

Par ailleurs, les performances des systèmes TEP évoluent dans le temps et sont différentes d'un industriel à un autre. Cela a un impact sur la mesure du SUV, que ce soit les capacités des détecteurs (temps mort, prise en compte du temps de vol, etc.) ou bien les algorithmes de reconstruction proposés. Ce problème est particulièrement important lors d'études multicentriques, où tous ces paramètres diffèrent d'une machine à une autre. C'est pourquoi, une harmonisation des données est nécessaire, comme celle proposée par l'EARL (pour *European Accreditation Research for Life*) ou la QIBA (*Quantitative Imaging Biomarkers Alliance*) donnant lieu à l'obtention d'une accréditation (Senda, 2020; Ulaner, 2020) indispensable pour participer à certains essais cliniques multicentriques.

2.2. Imagerie par résonance magnétique

2.2.1. Principe

2.2.1.1. La résonance magnétique nucléaire

L'IRM est une technique d'imagerie basée sur la résonance magnétique nucléaire (RMN). Les protons, c'est-à-dire les noyaux d'hydrogène, possèdent chacun un moment cinétique, encore appelé spin. La somme de ces moments correspond au moment magnétique nucléaire. Cette propriété traduit la capacité d'aimantation du noyau qui peut être assimilée à un petit aimant en rotation autour de son axe. L'hydrogène (noyau possédant un unique nucléon (proton)) est très présent dans les tissus biologiques, puisque la molécule d'eau est prépondérante dans le corps humain et que l'hydrogène est un atome également très présent dans les molécules biologiques. En l'absence de champ magnétique, les spins nucléaires parallèles (spins +1/2) et antiparallèles (spins -1/2) sont répartis de manière aléatoire dans le corps humain. Par ailleurs, ils sont dans le même état énergétique, encore appelé état énergétique dégénéré.

Lors de l'application d'un champ magnétique statique homogène intense B_0 (exprimé en Tesla, T), on observe une levée de dégénérescence énergétique, avec apparition de 2 niveaux énergétiques dont l'écart en énergie E vérifie l'Équation suivante :

$$\Delta E = \gamma \cdot B_0 \quad (2.3)$$

Où γ correspond au rapport gyromagnétique. Il est 42 MHz/T pour le proton.

Par ailleurs, les spins se répartissent suivant un cône d'angle θ de révolution autour de B_0 , dans le sens parallèle pour les spins +1/2 et antiparallèle pour les spins -1/2 (voir Figure 2.7).

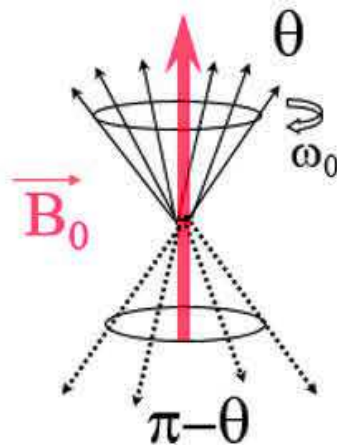


Figure 2.7. Répartition des spins autour de B_0 suivant un cône de révolution d'angle θ .

Les spins sont alors animés d'un mouvement de précession autour de B_0 avec la vitesse angulaire ω_0 (voir Équation 2.4) correspondant à la fréquence de Larmor f_0 (voir Equation 2.5), tels que :

$$\omega_0 = 2\pi f_0 \quad (2.4)$$

$$f_0 (\text{Hz}) = \frac{\gamma \cdot B_0}{2\pi} \quad (2.5)$$

D'un point de vue énergétique, de la différence de population sur les deux niveaux d'énergie résulte une aimantation globale M_0 dans le même sens que le champ magnétique principal. Il s'agit de la résultante des aimantations M_α et M_β de chacun des niveaux d'énergie (voir Figure 2.8).

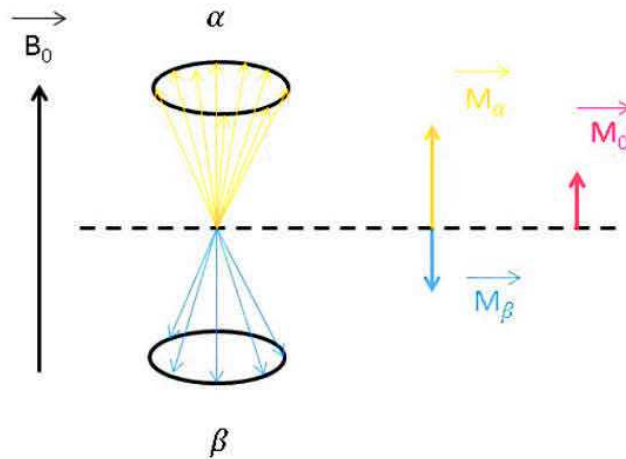


Figure 2.8. Répartition des spins sur deux niveaux d'énergie : état stable α (spins +1/2) et état instable β (spins -1/2).

Création de l'aimantation résultante M_0 dans le même direction sens que B_0 .

L'aimantation M_0 est trop faible par rapport au champ magnétique B_0 pour être mesurée. De ce fait, le système en équilibre est perturbé par une excitation, correspondant au phénomène de résonance. D'un point de vue énergétique, ce phénomène d'excitation correspond au passage des protons du niveau énergétique le plus bas (spins +1/2), vers le plus élevé (spins -1/2). Il consiste à appliquer une onde radiofréquence (RF) correspondant à la fréquence précise de Larmor, par l'intermédiaire d'un champ magnétique B_1 , de très faible intensité, tournant autour de B_0 émis par une antenne. Cette impulsion engendre un phénomène de résonance magnétique correspondant à un transfert d'énergie au système entraînant une bascule de l'aimantation vers le plan transversal avec un angle ϕ proportionnel à la durée d'application du champ B_1 .

Lors de l'application de l'onde RF, la bascule de l'aimantation permet de décomposer l'aimantation en deux composantes, l'une longitudinale M_z et l'autre transversale M_{xy} (voir Figure 2.9), selon les expressions suivantes :

$$M_z = M_0 \cdot \cos \phi \quad (2.6)$$

$$M_{xy} = M_0 \cdot \sin \phi \quad (2.7)$$

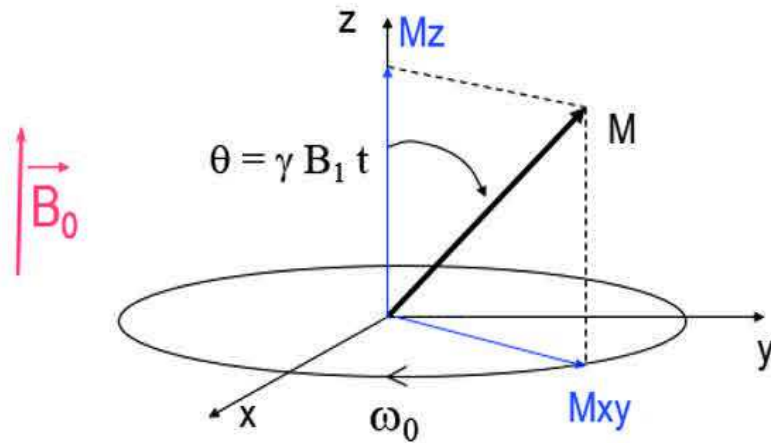


Figure 2.9. Lors du phénomène de résonance, bascule de l'aimantation principale dans le plan transversal et décomposition en une aimantation longitudinale M_z et une aimantation transversale M_{xy} .

Dès l'arrêt de l'onde RF, il y a un retour à l'équilibre des spins qui se traduit par un retour de l'aimantation M_0 dans la direction de B_0 . Il s'agit du phénomène de relaxation. On distingue deux types de relaxation : la relaxation longitudinale qui correspond à la repousse de l'aimantation longitudinale M_z et la relaxation transversale qui correspond à la décroissance de l'aimantation transversale M_{xy} .

2.2.1.2. Temps de relaxation tissulaires

Lors de la relaxation, les évolutions de M_z et M_{xy} sont décrites par des lois exponentielles, selon les Équations 2.8 et 2.9 :

$$M_z(t) = M_0 \cdot (1 - \exp(-\frac{t}{T_1})) \quad (2.8)$$

$$M_{xy}(t) = M_0 \cdot \exp(-\frac{t}{T_2}) \quad (2.9)$$

Caractérisées par les constantes de temps T_1 et T_2 appelées respectivement temps de relaxation longitudinale et transversale (Figure 2.10).

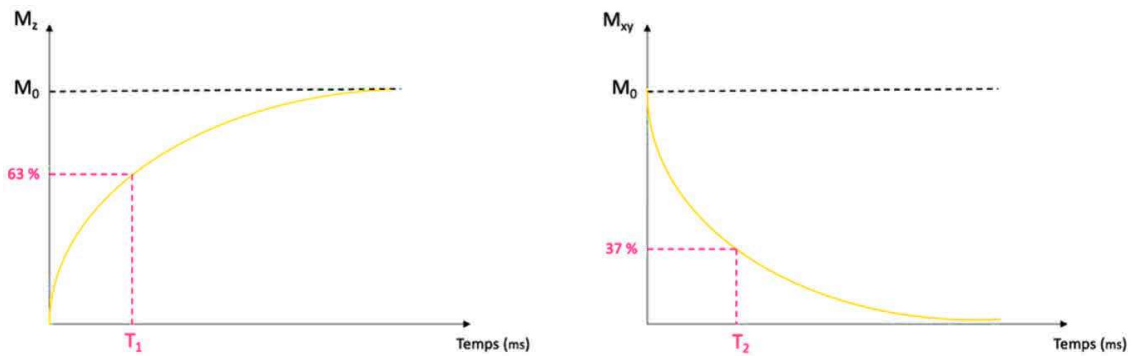


Figure 2.10. Courbe de l'évolution de l'aimantation longitudinale M_z caractérisée par le temps T_1 et de l'aimantation transversale M_{xy} caractérisée par le temps T_2 après application d'une onde RF correspondant à une bascule de 90° de l'aimantation initiale M_0 .

Dans le mécanisme de relaxation T_1 , les spins contribuant à M_z se relaxent du niveau d'énergie supérieur (spins $-1/2$) au niveau inférieur (spins $+1/2$). Par conséquent, M_z retourne exponentiellement vers M_0 , c'est-à-dire à l'état d'équilibre.

Dans la plupart des tissus biologiques, les valeurs T_1 pour le noyau d'hydrogène varient entre 250 ms et 1 000 ms. La relaxation a lieu d'autant plus rapidement que le réseau moléculaire entourant le proton montre une mobilité vibrationnelle et rotationnelle effectuée à une fréquence proche de la fréquence de résonance f_0 de Larmor. L'énergie est alors plus facilement transférée à un voisin du même type. Les larges molécules de graisse avec un mouvement lent remplissent cette condition de fréquence, de sorte que T_1 pour la graisse reste court. Dans l'eau libre, les molécules de petite taille subissent un mouvement aléatoire (Brownien) très rapide, ce qui entraîne une fréquence beaucoup plus élevée que f_0 , T_1 est alors plus long. Le même phénomène (T_1 élevé), apparaît à l'autre extrême comme pour les solides, dans lesquels les grosses molécules se déplacent lentement (voir Figure 2.11). Ce phénomène est appelé relaxation spin-réseau.

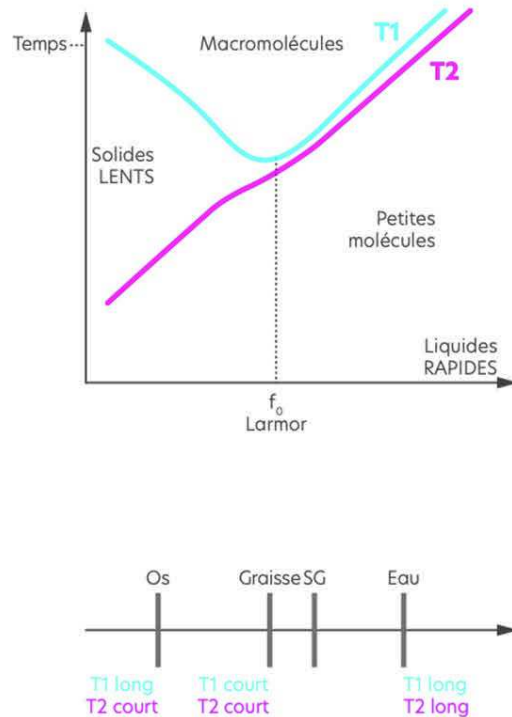


Figure 2.11. Évolution de T1 et de T2 du proton selon son environnement moléculaire (Adapté de Spin to the limit (OleaMedical, 2022)).

La composante transversale M_{xy} diminue progressivement en raison d'un déphasage des spins bloqués en phase sous l'action de l'impulsion RF. A la différence de T1, qui implique un seul processus lié au transfert d'énergie, la relaxation T2 comprend deux principaux mécanismes :

- a. Le phénomène de relaxation spin-réseau intervenant pour la relaxation T1, mais également de la même manière pour T2. Ce phénomène correspond à la principale contribution pour les petites molécules, pour lesquelles on a $T2 < T1$, mais avec des valeurs très proches.
- b. Un phénomène de relaxation venant des hétérogénéités de champs magnétique locales. Toutes modifications locales du champ magnétique est responsable d'une modification de la fréquence de précession du spin. Il en résulte alors une perte de phase qui sera d'autant plus rapide que l'hétérogénéité du champ sera plus importante. A ce niveau, on peut les séparer en 2 types : les hétérogénéités intrinsèques et extrinsèques :

- Les hétérogénéités intrinsèques viennent des spins eux-mêmes. En effet, chaque spin correspond à un petit aimant pour les spins dans son voisinage très proche, c'est-à-dire faisant parti de la même molécule. Ce phénomène est appelé relaxation spin-spin. Il explique le fait que T2 est toujours inférieur à T1. Par ailleurs, il est peu marqué pour les petites molécules correspondant aux valeurs de T2 proche de T1. Par contre, ce phénomène correspond à la principale contribution pour les molécules volumineuses qui ont des spins rapprochés. Il explique les différences importantes de valeurs entre T1 et T2 pour ce type de structures moléculaires (voir Figure 2.11).
- Les hétérogénéités extrinsèques correspondent à toutes les hétérogénéités du champ magnétique ne venant pas directement de spins voisins.

Comme nous le verrons dans la prochaine Section, le principe d'enregistrement du signal en IRM est largement basé sur l'application de gradients de champ magnétique. Par ailleurs, le champ B_0 est très intense, alors qu'il doit être homogène dans un très grand volume. Ceci constitue un défi technologique important. Par ailleurs, le corps est constitué de différents tissus présentant des différences de susceptibilité magnétique à leur interface (interface tissu mous/air, tissu mous/os) responsables de modifications de champs magnétiques locaux. Il en résulte la présence d'importantes hétérogénéités extrinsèques en IRM. De ce fait, la composante T2 du signal IRM correspond largement à la présence d'hétérogénéité extrinsèque et les valeurs sont relativement éloignées des temps de relaxation intrinsèques des tissus biologiques. Elles varient de 50 ms à 100 ms, sauf pour les liquides purs où elles sont plus longues. Quel que soit le tissu, la valeur du T2 reste beaucoup plus courte que celle du T1 (environ 5 à 10 fois).

Par ailleurs, les temps de relaxation T1 et T2 diminuent fortement en présence d'un environnement paramagnétique. En biologie, cet environnement peut être présent de façon naturelle, comme cela est le cas avec les molécules d'O₂ ou de désoxyhémoglobine paramagnétiques. Ce phénomène est également utilisé en IRM par l'administration d'agent de contraste paramagnétique, tel que le gadolinium ou l'inhalation d'un gaz hyperoxique (voir Section 1.4.2.3.).

2.2.1.3. Enregistrement du signal RMN

Le principe de détection du signal RMN est basé sur la détection de la décroissance de l'aimantation transversale par une bobine placée orthogonalement à B_0 , correspondant à une antenne. La mesure se passe donc lors du phénomène de relaxation, dès l'arrêt de l'onde radiofréquence. La décroissance de l'aimantation transversale M_{xy} en rotation autour de B_0 induit un courant électrique dans la bobine. Le signal RMN recueilli correspond à une sinusoïde amortie de fréquence égale à la fréquence de Larmor dans le plan transversal.

2.2.2. Obtention de l'image et nature du contraste

2.2.2.1. Codage spatial du signal

Le principe de la formation de l'image est basé sur le codage spatial du signal de résonance magnétique nucléaire recueilli. Ce codage permet d'en avoir une représentation spatiale que l'on peut attribuer à chacun des voxels de l'image.

Le codage est réalisé en plusieurs étapes par application de 3 gradients de champ magnétique. Ils sont obtenus par des paires de bobines faisant varier linéairement le champ magnétique principal B_0 , chacun le long d'une des 3 directions perpendiculaires de l'espace. Les caractéristiques des gradients sont leur amplitude, leur pente et leur linéarité. Quelle que soit la direction d'application des gradients, le champ magnétique résultant est toujours dans le même sens et la même direction que B_0 . Dans ces trois gradients, on distingue : le gradient de sélection de coupe, le gradient de codage de phase et le gradient de codage de fréquence.

Pour une description détaillée sur le codage spatial on pourra se référer à Kastler and Vetter (Kastler and Vetter, 2018). Schématiquement, la première étape du codage est la sélection de coupe. Elle consiste à appliquer un premier gradient qui permet de sélectionner la coupe anatomique dont on veut effectuer le codage spatial. Il s'applique dans la direction perpendiculaire à la coupe. Il en résulte une variation de la fréquence de Larmor des spins dans cette direction, et la fréquence de précession des spins est différente selon le niveau de

la coupe. On sélectionne les protons de la coupe d'intérêt par application d'une onde RF à la fréquence de Larmor appropriée. En effet, il y a uniquement bascule dans le plan transversal des protons de la coupe dont la fréquence de Larmor est égale à la fréquence de l'onde RF utilisée. On parle de l'excitation d'une coupe à partir d'une impulsion de fréquence sélective. La pente du gradient conditionne l'épaisseur de coupe, ainsi que la largeur de la bande de fréquence de l'impulsion sélective.

La seconde étape du codage est la localisation des voxels de la coupe sélectionnée par application successive du gradient de codage de phase et du gradient de codage de fréquence également appelé gradient de lecture. Suite à la sélection de la coupe, le codage des lignes de la coupe est réalisé grâce au gradient de codage de phase. De la même manière que pour sélectionner la coupe, il s'agit d'appliquer un gradient qui fait varier la fréquence de précession des spins suivant les lignes et ainsi induire un décalage de leur phase. Les protons d'une même ligne ont la même phase. Ce décalage persiste après l'arrêt du gradient. Ce codage de phase permet le remplissage d'une ligne dans l'espace fréquentiel de Fourier. Il y a autant de codages de phase que de lignes de la matrice image.

Le dernier gradient appliqué est le gradient de codage de fréquence. Il est appliqué dans la dernière direction de l'espace. Il permet de faire varier la fréquence de précession des protons suivant cette direction et de coder les colonnes de la coupe. Les protons d'une même colonne ont la même vitesse de précession. Ce décalage qui disparaît lors de l'arrêt du gradient, est appliqué en même temps que le recueil du signal. Il est appliqué autant de fois qu'il y a de colonnes dans la matrice image.

Dans le cas d'une acquisition volumique ou 3D, il s'agit d'exciter un volume et non plus une seule coupe. Un codage de phase est ajouté dans la troisième direction. Cette technique permet d'améliorer la qualité de l'image et de réduire le temps d'acquisition. En contrepartie des artéfacts peuvent être présents dans plusieurs directions et non une seule comme dans le cas de l'imagerie 2D.

2.2.2.2. Antennes

Les antennes sont les éléments de la chaîne radiofréquence ayant une double fonction : l'émission de l'impulsion radiofréquence d'une part et la réception du signal d'autre part. La fonction de réception correspond à l'enregistrement du signal RMN émis et sa conversion en un signal électrique mesurable en assurant une bonne sensibilité et le meilleur rapport signal sur bruit (S/B) possible.

Les antennes sont des bobinages de cuivre qui entourent le patient en entier ou la partie du corps à imager. Elles sont différenciées en fonction des caractéristiques suivantes :

- La géométrie : surfacique ou volumique ;
- Le mode de fonctionnement : émission/réception ou réception uniquement ;
- Le couplage ou non des éléments d'antennes.

Chaque dispositif IRM possède une antenne corps entier qui est une bobine volumique complètement intégrée à la machine et qui couvre l'ensemble du tunnel. Il existe d'autres antennes volumiques de taille inférieure et qui entourent le volume à explorer. C'est le cas des antennes tête, par exemple.

Il existe également des antennes dites surfaciques. Ce sont des bobines qui sont placées directement sur le patient au niveau de la zone à imager. Du fait de la proximité avec les tissus biologiques, ces antennes ont une très bonne sensibilité. Comme mentionné précédemment, les antennes de réception peuvent être constituées d'un élément unique, elles sont dites en quadrature de phase ou de multiples éléments, ce sont les antennes en réseau phasé. Ces dernières permettent de réaliser de l'imagerie parallèle. Il s'agit d'un ensemble d'antennes de petites dimensions qui enregistre le signal de manière simultanée, mais indépendante. Les images des petites antennes sont combinées pour reconstruire l'image du volume global. Elles permettent d'obtenir un meilleur rapport S/B et de réduire le temps d'acquisition. Par contre, cela se fait au détriment de l'uniformité du signal. En effet, le fait d'utiliser plusieurs antennes rend très complexe la possibilité d'avoir une sensibilité identique dans tout le volume exploré.

2.2.2.3. Enregistrement du signal IRM

Pour l'enregistrement du signal IRM, il existe deux grandes familles de séquences : les séquences d'écho de spins (ES) et d'écho de gradient (EG). Chacune de ces familles possède de nombreuses variantes afin d'augmenter la vitesse d'acquisitions, d'améliorer la résolution spatiale ou encore le contraste dans l'image.

2.2.2.3.1. Principe de la séquence d'écho de spin

Comme on vient de le voir, la décroissance exponentielle transversale est largement impactée par les hétérogénéités du champ magnétique, entraînant une décroissance avec une constante de temps $T2^*$ qui est beaucoup plus courte que $T2$. Pour s'affranchir des hétérogénéités extrinsèques, la séquence d'écho de spin a été proposée où une impulsion de refocalisation permet de compenser les effets liés aux hétérogénéités de champ (Kastler and Vetter, 2018).

Cette séquence est caractérisée par une impulsion RF de 90° appliquée de façon simultanée avec le gradient de sélection de coupe. Elle est suivie d'une impulsion d'excitation de 180° de rephasage au temps $TE/2$ (voir Figure 2.12). Elle se termine par la lecture du signal au temps TE correspondant à un écho de spin. Pendant la durée TR , le remplissage d'une ligne de l'espace de Fourier est effectué.

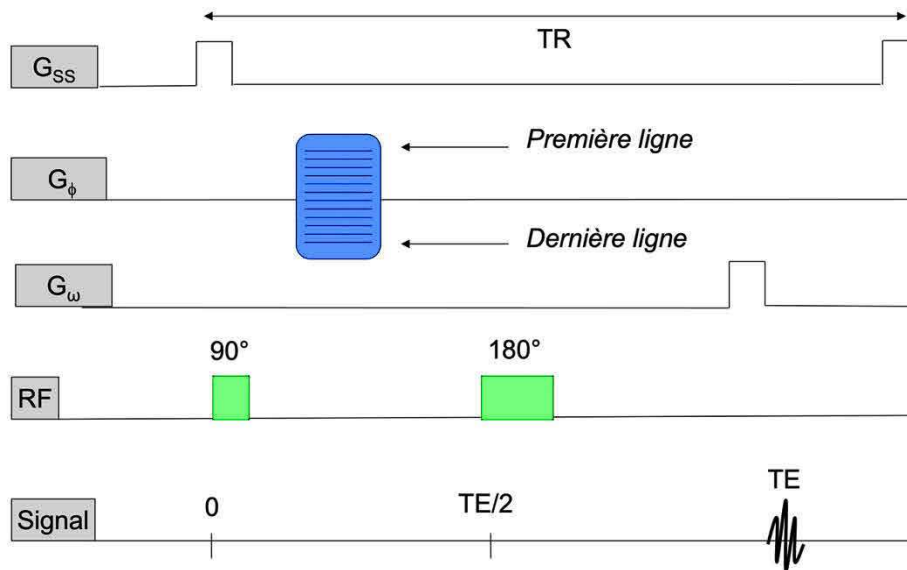


Figure 2.12. Chronogramme d'une séquence d'écho de spin.

Avec G_{ss} le gradient de sélection de coupe, G_{ϕ} le gradient de codage par la phase et G_{ω} le gradient de codage par la fréquence.

Des séquences d'écho de spin rapides ont été développées. Elles sont communément appelées séquences multi-échos (ME). Elles consistent à appliquer une série d'impulsions de 180° pour acquérir plusieurs échos lors d'une même séquence et autant d'images que d'échos. Pour obtenir une séquence encore plus rapide, l'écho de spin est associé à la technique d'écho planar ou EPI (pour *Echo planar Imaging*). Cette technique se base sur l'amélioration des performances des gradients mais avec une résolution spatiale limitée (Poustchi-Amin *et al.*, 2001).

2.2.2.3.2. Principe de la séquence d'écho de gradient

Néanmoins, les séquences d'écho de spin restent longues. De ce fait, il a été développé la séquence d'écho de gradient. Elle est caractérisée par un angle de bascule Φ inférieur à 90° et l'absence d'impulsion RF de rephasage à 180° . Chaque cycle commence par une impulsion d'excitation avec un angle compris entre 0 et 90° . Contrairement à la séquence d'écho de spin, l'écho de gradient est obtenu par application d'un gradient de lecture bipolaire.

L'application d'un angle de bascule inférieur à 90° présente l'avantage d'avoir une bascule faible de l'aimantation et donc d'obtenir un retour à l'équilibre plus rapide. Ainsi, il est possible de réduire la durée TR entre chaque impulsion, qui se traduit par un gain de temps et la possibilité de réaliser de l'imagerie volumique 3D.

L'absence d'impulsion de rephasage de 180° ne permet pas de s'affranchir des effets d'inhomogénéités du champ principal. De ce fait, le signal dépend de $T2^*$ et non pas de T2.

Des séquences d'échos de gradient ultrarapides ont également été développées. Ces dernières consistent en un angle de bascule faible, un TR très court et une optimisation du remplissage de l'espace de Fourier. Elles permettent des acquisitions volumiques et de réduire le temps d'acquisition.

2.2.2.3.3. Stockage et paramètres du signal

Le codage spatial, décrit précédemment, permet de stocker le signal RMN dans l'espace de Fourier. L'image finale est obtenue par la conversion de l'espace fréquentiel de Fourier par la transformée de Fourier inverse 2D ou 3D dans le cas de l'imagerie volumique.

L'expression du signal dépend de la manière dont l'onde RF est appliquée, c'est-à-dire la séquence. Elle correspond à la combinaison d'impulsions d'excitations pour finir par le recueil du signal.

On définit plusieurs durées particulières. La durée d'application de l'onde RF est exprimée selon l'angle ϕ de bascule de l'aimantation M_0 . Le temps TE ou temps d'écho, correspondant à la durée entre l'impulsion d'excitation et le recueil du signal caractérisé par un écho. Le temps TR ou temps de répétition, correspondant à la durée entre deux impulsions d'excitation. Il détermine également le niveau de repousse de l'aimantation longitudinale.

En IRM, il convient de distinguer la notion de séquence de celle d'acquisition. Par soucis de clarté, dans le reste du manuscrit, la notion de séquence correspond à une ou plusieurs

acquisitions successives. Lorsqu'il s'agit de l'acquisition de plusieurs images, il s'ensuit un traitement des images pour donner une ou plusieurs cartographies 3D finales.

2.2.2.4. **Contraste et pondération des images**

Les valeurs de T1 et T2 varient en fonction des différents tissus biologiques (voir Figure 2.11). Ces différences permettent de créer un contraste en raison d'un environnement physico-chimique différent entre les tissus biologiques (voir § 2.2.1.3). Des exemples de valeurs de T1 et T2 de différents tissus sont donnés dans le Tableau 2.2. Le signal et donc le contraste dépendent également de la densité des protons ρ de façon linéaire.

	T1 (ms)	T2 (ms)
LCR	4000	2000
SG	810	100
SB	680	90
Foie	420	45
Graisse	240	85

Tableau 2.2. Valeurs de paramètres intrinsèques T1 et T2 de différents tissus. SG : Substance Grise, SB : Substance Blanche, LCR : Liquide-Céphalo-Rachidien ; du foie et de la graisse.

Le fait que le contraste dépende de 3 paramètres amène de la richesse à ce type d'imagerie, mais complexifie l'interprétation de l'origine du contraste. Par ailleurs, le contraste en T1 et T2 évolue de façon opposée (voir Figure 2.13) pouvant être responsable d'un contraste visuel nul, là où au contraire il existe bien des différences de valeurs de T1 et T2 au sein des tissus. Afin de faciliter la connaissance de l'origine du contraste et d'éviter des contrastes visuels nuls, les séquences utilisées cherchent l'obtention d'images pondérées en l'un des paramètres intrinsèques. Les paramètres intrinsèques T1, T2 et ρ interviennent toujours dans le contraste de l'image, mais dans des proportions différentes. Leur contribution au contraste varie en fonction de la séquence et des paramètres d'acquisition ϕ , TE et TR.

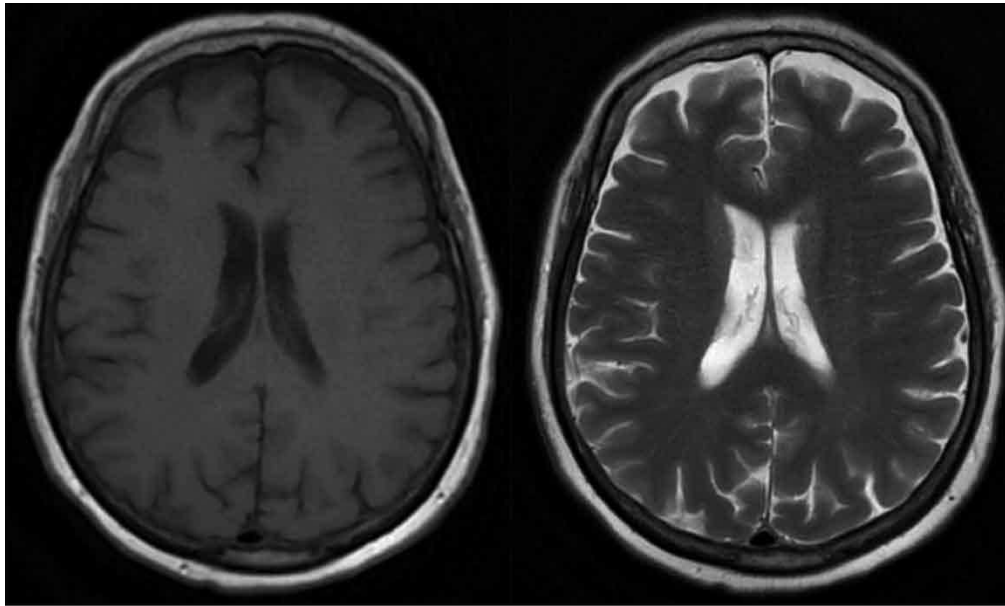


Figure 2.13. Comparaison d'images du cerveau pondérée en T1 (à gauche) et pondérée en T2 (à droite) (d'après un patient inclus dans le protocole RTEP8-Hyponeck).

Ainsi, différentes combinaisons de temps TR et TE permettent d'obtenir des images selon la pondération recherchée. Pour obtenir une séquence pondérée en T1, TR est court, ainsi que TE. Dans ce cas, les tissus ayant un T1 court sont en hypersignal contrairement aux tissus dont le T1 est long (hyposignal). Pour une séquence pondérée en T2, TR est long, ainsi que TE. Dans ce cas, les tissus avec un T2 court sont en hyposignal et les tissus avec un T2 long sont en hypersignal (voir Figure 2.13).

En écho de gradient, la pondération d'images présente une différence par rapport à la séquence d'écho de spin, car elle dépend également de l'angle de bascule, notamment lorsque TR est inférieur à T1. En effet, l'application d'un faible angle de bascule et d'un TR très court entraînent une image pondérée en T1, mais également en T2. De ce fait, certaines séquences utilisent des impulsions RF (ou *RF Spoiling*) pour détruire l'aimantation transversale résiduelle avant l'application d'un nouvel angle de bascule pour éliminer la composante T2 du contraste.

D'autres paramètres ont une influence sur la qualité de l'image, plus précisément sur la résolution spatiale ou encore le signal. Il s'agit de la taille de la matrice image, le champ de vue, le plan d'acquisition, l'épaisseur de coupe et la bande passante de réception du signal.

2.2.2.5. Principe de la séquence de diffusion

Nous avons vu dans le Chapitre 1 que l'IRM de diffusion permet d'obtenir des images dont le contraste reflète le degré de mobilité des molécules d'eau libre qui diffusent dans les tissus. Cette mobilité modifie l'environnement physico-chimique des protons, et de ce fait, les temps de relaxation.

L'imagerie de diffusion de l'eau libre est basée sur une séquence d'écho de spin ultrarapide par écho-planaire pondérée en T2 à laquelle sont associés des gradients de champ magnétique appelés gradients de diffusion. Ceux-ci sont appliqués dans la même direction et avec la même intensité, avant et après l'impulsion de 180° pendant une acquisition (voir Figure 2.14). Les gradients de diffusion sont puissants et symétriques par rapport à l'impulsion de 180° de rephasage. L'application successive des gradients de diffusion permet de déphaser, puis de rephaser les spins des molécules d'eau immobiles dans le volume étudié donnant ainsi une augmentation du signal. En revanche, les spins des molécules d'eau qui se seront déplacées, dans la direction d'application des gradients, durant le délai Δ entre l'application des 2 gradients de diffusion, ne vont pas être rephasés par le second gradient. De ce fait, les molécules d'eau qui diffusent rapidement dans le milieu ne suivent pas ce processus de déphasage et rephasage, et le signal obtenu sera faible.

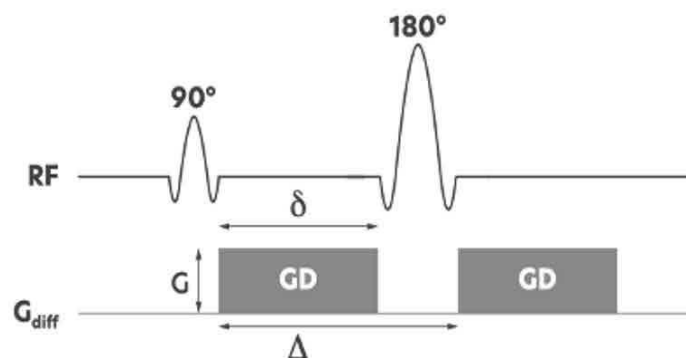


Figure 2.14. Chronogramme d'une séquence de diffusion avec les deux gradients de diffusion (GD). G correspond à l'amplitude, δ la durée d'application et Δ le délai entre l'application de chaque gradient (GD).

L'équation 2.10 décrit le signal pondéré en diffusion (S) :

$$S = S_0 \cdot \exp^{-b \cdot \text{ADC}} \quad (2.10)$$

Où S est l'intensité du signal pondéré en diffusion pour un voxel donné. S_0 est l'intensité du signal de ce même voxel sans application de gradients de diffusion.

Le facteur b représente le degré de pondération en diffusion exprimée en s/mm^2 . Ce facteur est instrumental. Il est calculé en fonction des paramètres de la séquence. La valeur de b est d'autant plus élevée que l'amplitude G du gradient est élevée. De même pour sa durée d'application δ et le délai Δ entre l'application des gradients de diffusion. Le coefficient de diffusion apparent (ADC) correspond à la vitesse surfacique d'une molécule d'eau (mm^2/s) décrit par l'équation :

$$\text{ADC} = -\ln(S/S_0) / b \quad (2.11)$$

De ce fait, l'équation 2.10 correspond à une équation à une inconnue à l'échelle du voxel (l'ADC).

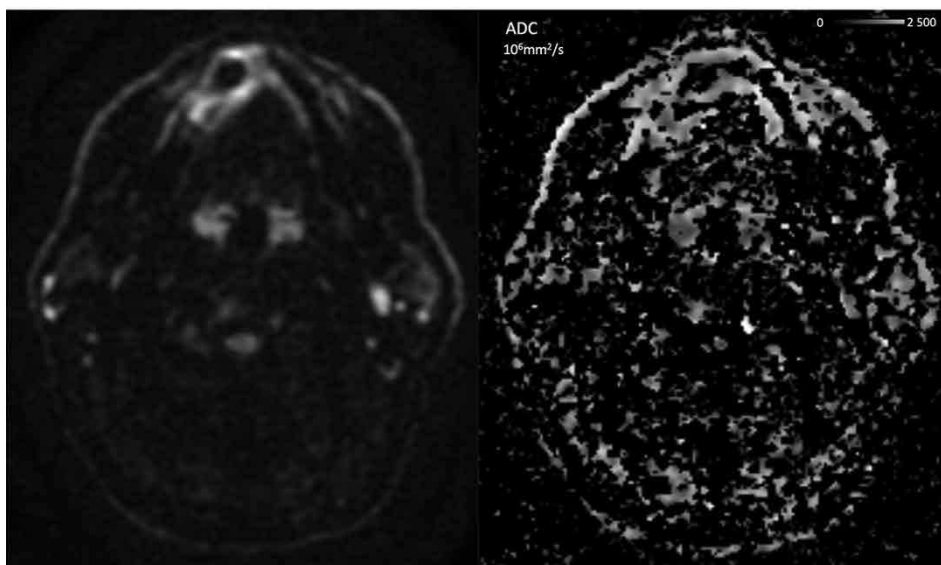


Figure 2.15. Images ORL avec présence d'une lésion du plancher buccal d'une séquence de diffusion (à gauche) et de la cartographie ADC obtenue (à droite). (d'après un patient inclus dans le protocole RTEP8-Hyponeck).

Dans la pratique, 2 à 3 images sont acquises : La première, correspondant à S_0 sans application de gradient de diffusion, et les autres, correspondant à S , en présence des gradients de diffusion. Le fait d'avoir 2 images S à des valeurs de b différentes permet d'améliorer la mesure de l'ADC. Les valeurs de b sont comprises entre 0 à 2000 s/mm². Par exemple dans la Figure 2.15, l'acquisition comporte trois facteurs ; $b = 0, 500$ et 1000 . Par ailleurs, S est une combinaison de trois séries d'images des gradients appliqués dans les directions X, Y et Z. Pour finir, afin de compenser la perte de SNR à des valeurs de b élevées, l'acquisition d'images est répétée plusieurs fois. Le nombre de ces acquisitions est communément appelé le nombre d'excitations (ou NEX).

Le modèle de diffusion simple décrit précédemment suit un modèle mono-exponentiel (voir Équation 2.10) supposant une distribution de déplacement de l'eau de type gaussien. Plusieurs modèles plus avancés ont été proposés. Parmi ceux-ci, le modèle de diffusion bi-exponentielle, également appelé mouvement incohérent intravoxel (IVIM) (Lima, 2021), et le modèle Kurtosis (Jensen and Helpert, 2010) ont été développés pour fournir une description et une caractérisation plus précises de la diffusion de l'eau dans les tissus biologiques. Comme le montre la Figure 2.15 une modélisation mono-exponentiel avec acquisition de trois séquences dans les trois directions de l'espace donnent une cartographie très bruitée de l'ADC. Une complexification du modèle conduit nécessairement à une augmentation du nombre d'acquisitions et donc de la durée de la séquence pour déterminer les différents paramètres du modèle mathématique pour une technique déjà largement entachée de bruit.

Dans ce travail, seul le modèle de diffusion simple a été utilisé en raison de la complexité de mise en œuvre de ces mesures et de l'importante taille de voxels nécessaire pour maintenir un rapport signal/bruit suffisant.

2.2.2.6. Cartographies T1 et T2

La qIRM avec l'obtention de cartographies T1 et T2 offre un large éventail d'applications en imagerie oncologique : la caractérisation tissulaire, la possibilité d'obtenir des séquences

pondérées synthétiques *a posteriori* de l'acquisition ou appelées multicontrastes synthétiques IRM et l'étude de biomarqueurs par radiomique.

Des séquences spécifiques permettent l'obtention de cartographie des mesures des 3 paramètres intrinsèques, mais généralement uniquement de T1 ou T2. C'est ce qui est appelé l'IRM quantitative ou qMRI. Cette approche se base sur une expression mathématique connue du signal. La séquence est alors répétée plusieurs fois en modifiant un paramètre d'acquisition ou bien le signal est enregistré à plusieurs moments au cours du processus de retour à l'équilibre de l'aimantation, permettant ainsi de calculer un ou plusieurs paramètres intrinsèques à l'échelle du voxel par résolution de l'expression mathématique du signal. Plus il y a de nombres d'enregistrements du signal, plus la mesure est précise, mais au détriment de la durée d'acquisition. Les séquences sont couplées à des techniques conventionnelles d'imagerie telles que l'écho de spin (ES) ou l'écho de gradient (EG) pour obtenir une cartographie spatiale des paramètres intrinsèques T1 ou T2. Ces dernières années, de nouvelles méthodes d'acquisition à partir d'une séquence unique à impulsions sélectives multispectrales ont été proposées pour diminuer les temps d'acquisition de l'imagerie quantitative (Warntjes *et al.*, 2008).

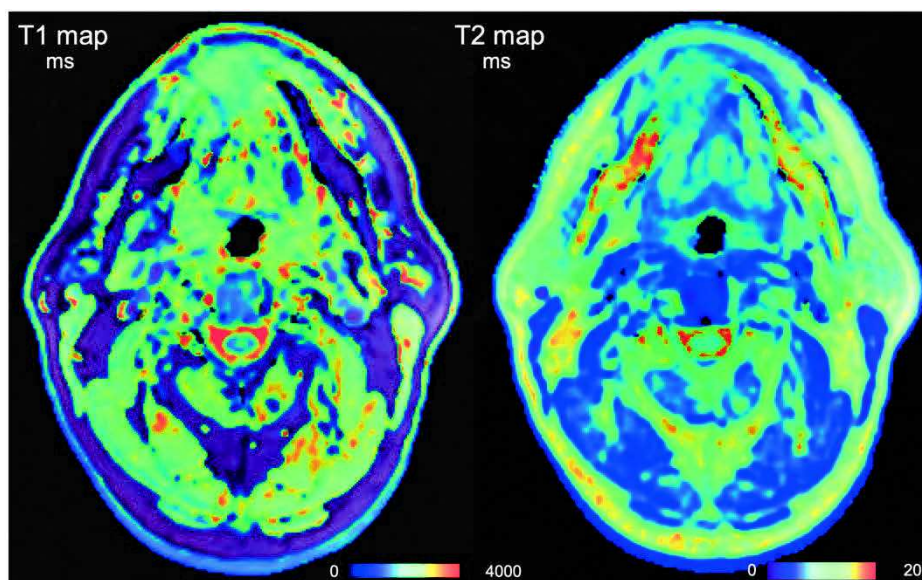


Figure 2.16. Images ORL avec présence d'une lésion du plancher buccal d'une cartographie T1 (à gauche) et d'une cartographie T2 (à droite) en millisecondes obtenues à partir d'une technique conventionnelle (d'après un patient inclus dans le protocole RTEP8-Hyponeck).

2.2.2.6.1. Techniques conventionnelles

La technique de référence pour la mesure de T1 est la séquence Inversion-Récupération (IR) appliquée à plusieurs reprises selon différents temps d'inversion (TI). Elle est suivie pour chaque séquence de l'enregistrement du signal IRM. Cette méthode nécessite l'utilisation de temps de répétition (TR) longs par rapport à T1 pour un retour complet à l'équilibre de l'aimantation longitudinale (Stikov *et al.*, 2015). Cette technique est très performante mais son principal défaut réside en des temps d'acquisition trop longs pour être utilisée en routine clinique.

Afin de limiter la durée de cette technique, il a été proposé de réaliser des séquences répétées avec de faibles angles de bascule de l'aimantation longitudinale. Cette méthode appelée, *variable flip angle* (VFA), permet un retour rapide à l'équilibre de l'aimantation et de diminuer sensiblement la durée d'acquisition des séquences par rapport à la séquence IR. A la fin de chaque séquence la mesure du signal est réalisée après l'application d'un écho de gradient (EG). Il est préconisé de réaliser au minimum quatre VFA pour obtenir une cartographie de T1 (Stikov *et al.*, 2015). A la différence de la séquence IR, cette technique permet l'acquisition du signal pour un volume 3D, mais elle nécessite une disparition totale de l'aimantation transversale entre chaque séquence, en appliquant par exemple un gradient spoiler. L'intensité du champ B1 doit être homogène et mesurée pour apporter des corrections éventuelles. Pour la mesure de T1 à partir de la séquence EG-VFA, l'expression du signal obtenu est donnée par l'équation 2.12 :

$$S_{T1} = K \cdot \rho \cdot \sin(\theta) \cdot \frac{1 - e\left(-\frac{TR}{T1}\right) \cdot e\left(-\frac{TE^*}{T2^*}\right)}{1 - \cos(\theta) \cdot \exp\left(-\frac{TR}{T1}\right)} \quad (2.12)$$

Où ρ est la densité de protons et K est un facteur de mise à l'échelle lié à l'instrumentation et à la configuration d'antenne utilisée pour cette séquence.

Pour la mesure de T2, la séquence de référence est basée sur une unique séquence ES avec de multiples échos (ES-ME) et un enregistrement du signal après chaque écho (Mills *et al.*,

2017). Plus le nombre d'échos est enregistré, plus la mesure est précise. Néanmoins, la décroissance de la relaxation transversale est très rapide, ce qui nécessite un délai court entre les échos et constitue une limite instrumentale. L'expression du signal vérifie l'Equation 2.13, avec ρ la densité de protons et K un facteur spécifique à l'instrumentation :

$$S_{T2} = K \cdot \rho \cdot (1 - e^{-TR/T1}) \cdot e^{-TE/T2} \quad (2.13)$$

Les cartographies de T1 et de T2 sont ensuite calculées par résolution des Équations 2.12 (T1) et 2.13 (T2).

2.2.2.6.2. Technique à impulsions sélectives multispectrales

(Warntjes *et al.*, 2008) ont proposé la séquence *Quantification of Relaxation Times and Proton Density by Multiecho acquisition of a saturation-recovery using Turbo spin-Echo Readout* (QRAPMASTER) permettant de réaliser des cartographies de T1, T2 et ρ appliquées à l'imagerie cérébrale. La mesure du champ B1 est également réalisée pour corriger l'inhomogénéité de l'amplitude de l'émission radiofréquence si nécessaire. Cette séquence est basée sur une seule acquisition d'une durée compatible avec la clinique correspondant à une séquence débutant par une impulsion de saturation sélective à 120 degrés, suivi de 5 trains d'ES permettant de réaliser 5 fois l'enregistrement du signal. La séquence est accélérée en utilisant un schéma de lecture d'imagerie écho planaire (EPI). Cette méthode est entre autres disponible sur les IRM Philips® (Philips Medical System, Amsterdam, Netherlands).

Inspiré de la séquence QRAPMASTER, la séquence *Magnetic Resonance Image Compilation* (MAGiC®) est disponible sur les systèmes General Electric® (GE Medical Systems®, Milwaukee, WI, USA)(GE HealthCare, 2016). Bien que les séquences soient comparables, la séquence MAGiC® diffère de la séquence QRAPMASTER par le nombre de trains d'ES (3 vs. 5), ainsi que par la méthode d'accélération de la séquence (turbo spin écho vs. EPI).

L'expression du signal, S_{MAGiC} , est donnée par l'équation 2.14 :

$$S_{MAGiC} = K \cdot \rho \cdot e^{-TE/T2} \cdot \frac{1 - [1 - \cos(B1\theta)] \cdot \exp\left(-\frac{TI}{T1}\right) - \cos(B1\theta) \cdot \exp\left(-\frac{TR}{T1}\right)}{1 - \cos(B1\alpha) - \cos(B1\theta) \cdot \exp\left(-\frac{TR}{T1}\right)} \quad (2.14)$$

Où ρ est la densité de protons et K est un facteur de mise à l'échelle lié à l'instrumentation et de la configuration d'antenne utilisée pour cette séquence.

2.2.2.7. Étude de la perfusion

Nous avons vu dans le Chapitre 1 que l'IRM de perfusion utilise principalement les propriétés paramagnétiques d'un agent de contraste à base de gadolinium (ACBG, que nous appellerons également produit de contraste dans la suite de ce travail) injecté par voie intraveineuse et dont l'arrivée de ce dernier est étudiée au sein du volume d'intérêt. L'ACBG est injecté sous la forme de chélates de gadolinium (Gd^{3+}) d'une grande stabilité chimique, sans spécificité de distribution tissulaire.

En pratique, une succession d'acquisitions d'images rapides est réalisée à partir des séquences basées sur un écho de gradient associé à un gradient spoiler permettant la destruction de l'aimantation résiduelle. Au total, près d'une cinquantaine d'images volumiques dynamiques sont acquises en moins de 5 minutes.

Après l'injection d'un bolus à faible concentration, les images étant pondérées en T1, le produit de contraste augmente le signal.

L'IRM-DCE mesure la diffusion du produit de contraste du sang vers l'espace extravasculaire-extracellulaire (EES). Le taux de diffusion dépend de la perfusion tissulaire, de la perméabilité des capillaires à travers les parois des vaisseaux et de leur surface. La courbe temps/intensité résultante est composée de quatre parties (voir Figure 2.17 d'après Essig et al (OleaMedical, 2022)). Après une première ligne de base, une pente ascendante, corrélée au flux sanguin (perfusion tissulaire), se produit avant d'atteindre un pic à la fin de la phase de remplissage.

Dans une troisième étape, une phase de descente ou de lavage, correspondant à la fuite du produit de contraste dans le tissu interstitiel, est liée à la perméabilité capillaire. La partie finale et tardive reflète l'espace extracellulaire tissulaire occupé par le produit de contraste. Ce type d'agent de contraste n'a pas d'internalisation cellulaire.

L'analyse de la courbe temps/intensité de l'IRM-DCE peut être faite de manière semi-quantitative à l'aide de paramètres calculés à partir de l'aire sous la courbe obtenue selon le temps d'arrivée du bolus du produit de contraste. Ainsi, il est possible d'obtenir des valeurs relatives des différents paramètres par comparaison des résultats obtenus dans une zone considérée saine. Pour plus d'informations, se référer à (Saalfeld *et al.*, 2013) ou (Tofts *et al.*, 1999).

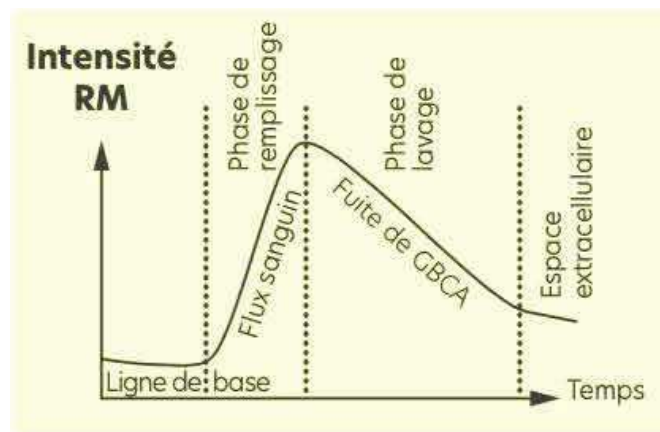


Figure 2.17. Courbe temps/intensité de l'IRM-DCE (d'après Essig et al (OleaMedical, 2022)).

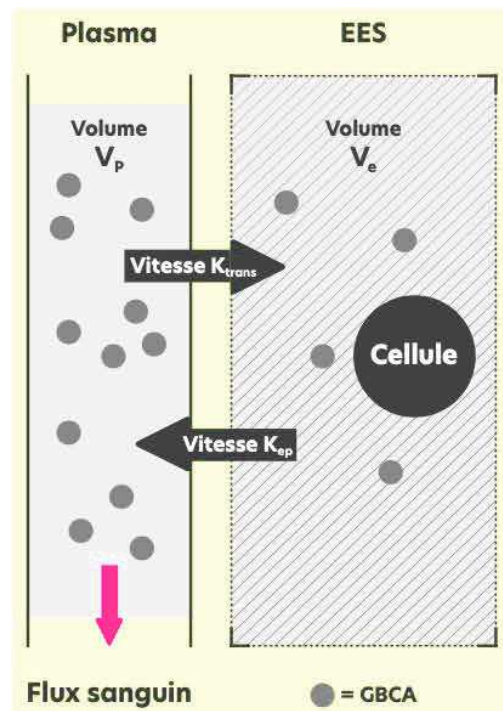


Figure 2.18. Modélisation pharmacocinétique du produit de contraste paramagnétique (GBCA) à 2 compartiments (espace plasmatique et extravasculaire – extracellulaire).

Ktrans et Kep, les constantes de vitesse de transfert ; Vp et Ve, les volumes fractionnels de GBCA respectivement (d'après Essig et al (OleaMedical, 2022))

Il est également possible d'obtenir des valeurs quantitatives de la perfusion permettant d'étudier physiologiquement la diffusion du produit de contraste à l'échelle du voxel à l'aide de modèles pharmacocinétiques basés sur une analyse compartimentale (Tofts, 2010). Cette approche implique de connaître la fonction d'entrée artérielle de l'agent de contraste (*Arterial Input Function* ou AIF). Celle-ci est déterminée en mesurant l'intensité du signal en fonction du temps dans une artère visible sur les images de perfusion ou par une approche de détection automatique proposée par certains logiciels.

L'analyse compartimentale est basée sur les échanges du produit de contraste entre 2 compartiments : un compartiment vasculaire dans l'espace plasmatique et un compartiment tissulaire dans l'EES, comme indiqué Figure 2.18 (J P B O'Connor et al., 2007). En émettant l'hypothèse que l'agent de contraste atteigne progressivement une concentration stable entre les deux espaces, quatre paramètres caractérisent le phénomène : deux d'entre eux concernent les vitesses de transfert du plasma vers l'EES (K_{trans}) et de l'EES vers le plasma

(Kep), tandis que deux autres représentent le volume occupé par le produit de contraste dans les compartiments vasculaire (Vp) et tissulaire (Ve).

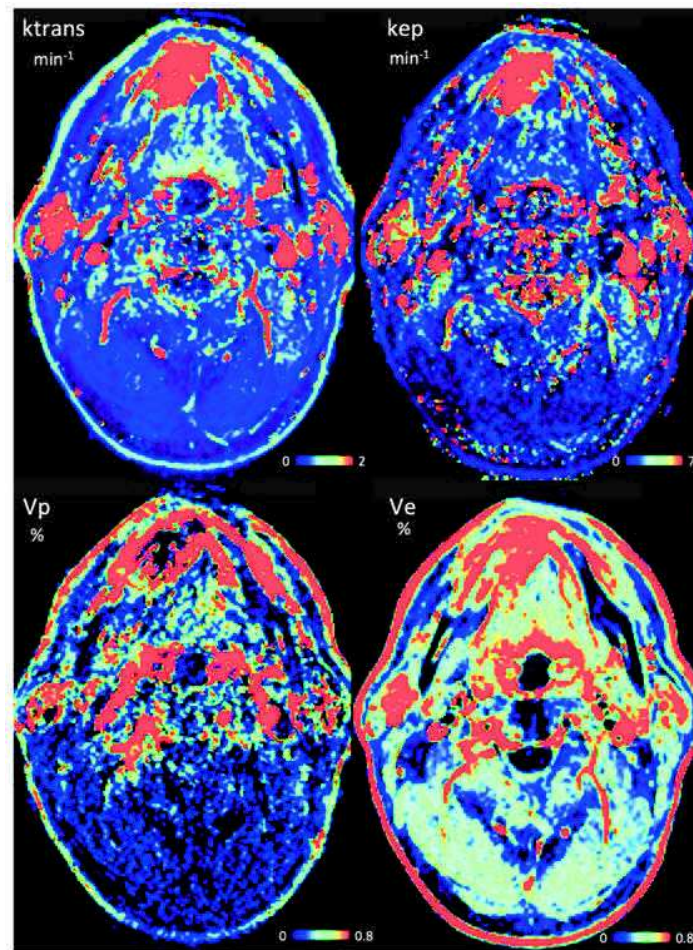


Figure 2.19. Cartographies d'IRM-DCE de l'ORL avec présence d'une lésion du plancher buccal obtenues à partir d'une séquence de perfusion dynamique (d'après un patient inclus dans le protocole RTEP8-Hyponeck).

Deux modèles différents peuvent décrire mathématiquement le phénomène de perméabilité, soit celui de Tofts-Kermode, soit celui de Tofts étendu (Tofts and Kermode, 1991). Dans notre travail, nous avons utilisé le modèle Tofts étendu qui est la version améliorée du modèle proposé initialement, pour lequel la concentration plasmatique est calculée à l'aide de la fonction d'entrée artérielle AIF. Ktrans, Kep et Vp peuvent ensuite être estimés en ajustant le modèle théorique à la courbe de temps/concentration obtenue après acquisition en utilisant la méthode des moindres carrés non linéaires standard. Enfin, le paramètre Ve sans dimension correspondant au volume fractionnel de l'EES est calculé comme étant le rapport entre Ktrans et Kep (voir Figure 2.19).

2.3. Quantification en IRM et ses limites

L'IRM quantitative s'est peu développée en raison de la durée souvent prohibitive d'acquisition des images et du succès diagnostique des séquences pondérées plus rapides. Cependant ces dernières années, de nouvelles méthodes d'acquisition ont été proposées pour diminuer les temps d'acquisition de l'IRM quantitative et améliorer la qualité des mesures. Néanmoins, ces techniques restent encore du domaine de la recherche technologique (amélioration des séquences, évaluation de la justesse et de la reproductibilité des mesures), et médicale (place de ces techniques dans une stratégie diagnostique et d'évaluation de la maladie).

Comme on l'a vu dans ce Chapitre, les séquences IRM permettent l'obtention de cartographies dont l'intensité du voxel correspond à la quantification d'un paramètre relatif, soit à un environnement physico-chimique du proton (cartographie en T1 et en T2), soit physiologique (coefficient de diffusion de l'eau libre et les caractéristiques compartimentales de la pharmacocinétique d'un agent de contraste paramagnétique). Néanmoins, des perturbations présentes sur les images de RMN peuvent affecter la qualité de l'image, sa quantification et possiblement son interprétation. Dans l'imagerie IRM de la tête et du cou, des artefacts sont présents et se manifestent dans des proportions différentes en fonction de la séquence IRM utilisée et/ou des paramètres d'acquisitions. Les biais de quantification peuvent être séparés selon leur origine.

Biais dus aux phénomènes physiques de la RMN

L'environnement électronique des molécules peut modifier la fréquence de résonance des protons. C'est ce que l'on appelle le déplacement chimique. Il existe notamment une différence de fréquence de résonance entre les protons de l'eau et de la graisse. Elle est de 225 Hz pour un champ magnétique B_0 de 1,5 Tesla. Ce décalage de fréquence de résonance entraîne un décalage spatial du signal entre ces deux types de molécules dans la direction du codage de fréquence. Ainsi, lors de la reconstruction de l'image, il existe une erreur dans la position des voxels de la graisse. Ce phénomène se traduit par la présence d'une bande blanche ou noire à l'interface eau/graisse (voir Figure 2.20.a).

Biais dus au patient

La matière possède une susceptibilité magnétique. Elle correspond à sa capacité d'aimantation sous l'action d'un champ magnétique externe. Ce phénomène donne lieu à des artefacts au niveau des tissus ayant des valeurs de susceptibilité magnétique très différentes. Ils existent notamment aux interfaces air/tissu, air/os, tissu/os. Des gradients locaux de champ magnétiques sont créés à ces interfaces et entraînent des déformations de l'image, ainsi que des zones d'hyposignal (Duyn and Schenck, 2017) en raison de la diminution de la valeur de T2 des spins perturbés dans ces zones (voir Figure 2.20.b).

La présence d'objets ferromagnétiques dans un champ magnétique entraîne également des distorsions des lignes de champ de B_0 . Ce phénomène se traduit par la présence de déformations sur l'image et de zones prépondérantes très foncées, souvent noires (voir Figure 2.20.c). Ces effets sont d'autant plus importants que l'objet est situé proche ou même dans le champ de vue. Divers objets peuvent provoquer ces artefacts, tels que : bijoux, maquillage, ceinture, mais également prothèse, clips chirurgicaux, éclats métalliques ou encore valve de dérivation.

Les artefacts de mouvements sont multiples et fréquemment liés au fait que l'acquisition peut être relativement longue. De plus, la technique étant basée sur la fréquence de résonance des protons suivant leur localisation. Elle est très sensible aux mouvements. Cela entraîne l'apparition d'images floues et d'images fantômes répétées dans le sens du codage de phase. Les principaux mouvements concernés sont : la respiration, les battements cardiaques, les mouvements oculaires ou de déglutition, la circulation sanguine ou encore les mouvements volontaires du patient (Figure 2.20.d).

Biais dus à l'instrumentation

Les premières limites concernent l'acquisition de la zone explorée. En effet, plus la zone d'exploration est étendue, plus le temps d'acquisition est important. La qualité d'une image IRM résulte toujours d'un compromis entre le temps d'acquisition, le rapport S/B et la

résolution spatiale. L'augmentation ou la diminution de l'un de ces paramètres entraîne une variation des deux autres et réciproquement.

L'artefact de repliement intervient lorsque le champ de vue est inférieur au volume à imager. Le repliement se caractérise par la superposition sur l'image de la partie du patient ou de l'objet qui se trouve en dehors du champ de vue. Il est visible du côté opposé à la partie hors du champ de vue (ou FOV pour *Field of view*). Cet artefact étant lié à une difficulté de codage spatial, il peut aussi bien intervenir dans la direction du codage de phase que du codage de fréquence. Plus le champ de vue est petit par rapport au volume d'intérêt, plus l'artefact est amplifié (Figure 2.20.e).

La présence d'un contraste élevé, c'est-à-dire d'une différence de signal très importante, entraîne une erreur de reconstruction de l'image par transformée de Fourier. Il s'agit d'un mauvais échantillonnage dû au fait que la bande passante n'est pas infinie. Elle ne contient pas toutes les fréquences. L'artefact de troncature se caractérise par la présence de lignes répétées et parallèles aux interfaces des tissus avec un fort contraste (Figure 2.20.f).

Le système IRM présente en lui-même des imperfections. Le champ magnétique principal B_0 n'est jamais parfaitement homogène en raison de son environnement proche malgré des corrections appliquées (comme le Shim passif lors de l'installation). Ces inhomogénéités de B_0 posent particulièrement problème pour la mesure de l'ADC et de la cartographie T2 qui y sont très sensibles. L'utilisation d'un écho de spin permet de le corriger en partie mais les gradients nécessaires à l'imagerie IRM ont un effet significatif sur la relaxation transversale. De plus, la séquence d'écho de spin augmente considérablement le temps d'acquisition, par rapport à un écho de gradient.

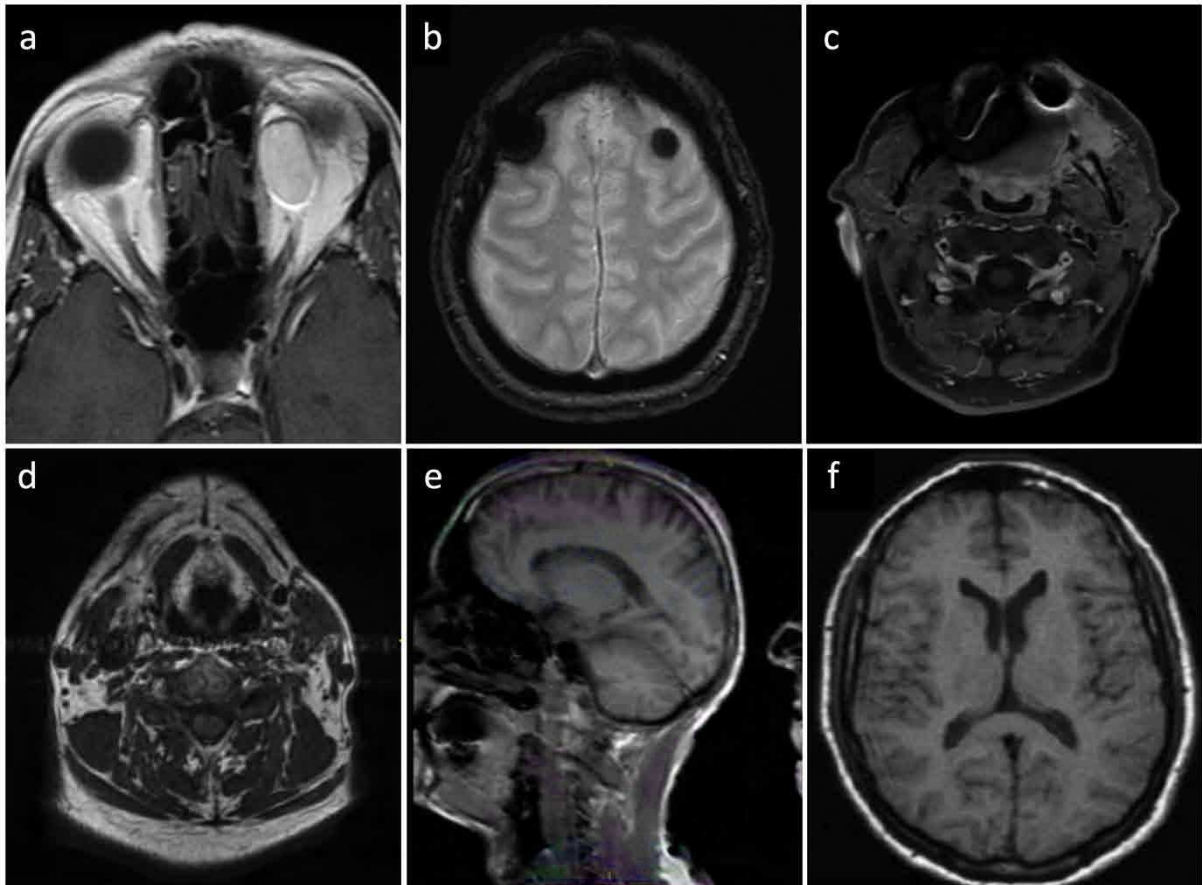


Figure 2.20. Exemples d'artéfacts en IRM (d'après un patient inclus dans le protocole RTEP8-Hyponeck sauf pour a, b et f d'après Hinault).

(a) Artéfact de déplacement chimique, (b) Artéfact de susceptibilité magnétique, (c) Artéfact métallique, (d) Artéfact de mouvement, (e) Artéfact de repliement, (f) Artéfact de troncature.

De même, l'impulsion radiofréquence dépend fortement des performances des gradients de champ magnétique. Leur capacité à atteindre leur intensité maximale dans un temps bref pour délivrer une impulsion homogène constitue un défi technologique. Par ailleurs, il est difficile d'obtenir une linéarité parfaite des gradients sur l'ensemble de leur temps d'application. De ce fait, ils présentent des défauts de linéarité, rendant indispensable la vérification de l'homogénéité de B_1 pour appliquer des corrections éventuelles sur les images obtenues. Ce phénomène est plus particulièrement critique pour la mesure de la DCE-IRM et de la cartographie T1.

Le système de détection présente lui aussi plusieurs limites, comme nous l'avons vu précédemment, les antennes présentent différentes caractéristiques et leur combinaison entraîne de faibles rendements de détection en profondeur et d'importants défauts d'uniformité de détection. En diagnostic, ces défauts sont identifiés et compensés en partie par l'expertise visuelle médicale ou par des corrections plus ou moins performantes proposées par les industriels (filtres de normalisation), mais ils peuvent s'avérer rédhibitoires lorsque l'on s'intéresse à de la quantification.

2.4. Intérêt de la trimodalité en radiothérapie externe

Les techniques d'irradiation modernes telles que la radiothérapie guidée par l'image, la radiothérapie avec modulation d'intensité (IMRT), et la radiothérapie stéréotaxique laissent envisager des traitements ciblés (Horsman *et al.*, 2012), avec la possibilité d'une augmentation de dose aux volumes hypoxiques tumoraux. La notion de « dose painting » dans laquelle une dose de rayonnement plus élevée serait délivrée de manière sélective dans les zones de résistance biologique identifiées avant ou pendant le traitement a été suggérée (Lelandais *et al.*, 2012; Geets *et al.*, 2013). Le prérequis d'une telle approche est la mise en place d'une définition du volume hypoxique intra-tumoral fiable et reproductible pour suivre les modifications temporelles et/ou l'hétérogénéité de la distribution spatiale, compte tenu de la radiorésistance des lésions hypoxiques.

La TDM est l'imagerie de référence pour la radiothérapie, car elle permet de calculer la dose absorbée dans les tissus biologiques à partir de la mesure des coefficients d'atténuation des rayonnements. Néanmoins, elle présente certaines limites, notamment en ce qui concerne la délimitation de la tumeur qui peut être difficile, en particulier pour les tissus mous (Beaton *et al.*, 2019) ou pour la caractérisation des lésions. D'autres modalités d'imagerie 3D ont donc émergé pour la radiothérapie, en particulier la TEP et l'IRM qui permettent notamment de visualiser des processus biologiques distincts et complémentaires de l'imagerie TDM, donnant lieu à une approche d'imagerie trimodalité à la radiothérapie.

L'intérêt de la trimodalité en radiothérapie externe a fait l'objet d'une revue de la littérature (Decazes *et al.*, 2020) dans lequel nous sommes co-auteurs (voir article joint page suivante).



Trimodality PET/CT/MRI and Radiotherapy: A Mini-Review

Pierre Decazes^{1,2*}, Pauline Hinault², Ovidiu Veresezan³, Sébastien Thureau^{1,2,3}, Pierrick Gouel^{1,2} and Pierre Vera^{1,2}

¹ Nuclear Medicine Department, Henri Becquerel Cancer Center, Rouen, France, ² QuantIF-LITIS EA4108, University of Rouen, Rouen, France, ³ Radiotherapy Department, Henri Becquerel Cancer Center, Rouen, France

OPEN ACCESS

Edited by:

Romain-David Seban,
Institut Curie, France

Reviewed by:

Antoine Schemberg,
Hôpital Tenon AP-HP, France
Hamid Mammar,
Institut Curie, France
Alexandre Escande,
Oscar Lambret Cancer Center, France

*Correspondence:

Pierre Decazes
pierre.decazes@chb.unicancer.fr

Specialty section:

This article was submitted to
Cancer Imaging and
Image-directed Interventions,
a section of the journal
Frontiers in Oncology

Received: 04 October 2020

Accepted: 22 December 2020

Published: 04 February 2021

Citation:

Decazes P, Hinault P, Veresezan O,
Thureau S, Gouel P and Vera P (2021)
Trimodality PET/CT/MRI and
Radiotherapy: A Mini-Review.
Front. Oncol. 10:614008.
doi: 10.3389/fonc.2020.614008

Computed tomography (CT) has revolutionized external radiotherapy by making it possible to visualize and segment the tumors and the organs at risk in a three-dimensional way. However, if CT is now a standard, it presents some limitations, notably concerning tumor characterization and delineation. Its association with functional and anatomical images, that are positron emission tomography (PET) and magnetic resonance imaging (MRI), surpasses its limits. This association can be in the form of a trimodality PET/CT/MRI. The objective of this mini-review is to describe the process of performing this PET/CT/MRI trimodality for radiotherapy and its potential clinical applications. Trimodality can be performed in two ways, either a PET/MRI fused to a planning CT (possibly with a pseudo-CT generated from the MRI for the planning), or a PET/CT fused to an MRI and then registered to a planning CT (possibly the CT of PET/CT if calibrated for radiotherapy). These examinations should be performed in the treatment position, and in the second case, a patient transfer system can be used between the PET/CT and MRI to limit movement. If trimodality requires adapted equipment, notably compatible MRI equipment with high-performance dedicated coils, it allows the advantages of the three techniques to be combined with a synergistic effect while limiting their disadvantages when carried out separately. Trimodality is already possible in clinical routine and can have a high clinical impact and good inter-observer agreement, notably for head and neck cancers, brain tumor, prostate cancer, cervical cancer.

Keywords: computed tomography, magnetic resonance imaging, positron emission tomography, radiotherapy, hybrid imaging

INTRODUCTION

External radiotherapy consists of treating an internal lesion, superficial and/or external lesion with an external source of radiation. In the nineties, computed tomography (CT) has revolutionized external radiotherapy by making it possible to visualize the tumor(s), corresponding to the target volume, and the organs at risk (OARs), which are normal tissues whose sensitivity to radiation can significantly influence treatment planning and/or prescribed dose. Because the treatment beams can be afterwards individually oriented on the tumor in a three-dimensional (3D) approach, this marked the beginning of 3D conformal radiotherapy (1).

A following improvement was the control of the intensity of the treatment beams which opened in the new millennium the era of the intensity-modulated radiotherapy (IMRT) whose aim is to deliver a high dose to the target volume while sparing the adjacent tissues, notably OARs (2). With this technique, a homogeneous dose is prescribed to the planning target volume (PTV) that considers uncertainty in treatment planning by encompassing the gross tumor volume (GTV, corresponding to the delineated macroscopic and radiologically measurable tumor) and the clinical target volume (CTV, which adds a margin to the GTV to cover nearby areas at risk of hosting microscopic disease) (3). The accuracy of anatomical localization is of particular importance for stereotactic radiotherapy (SRT), corresponding to an external beam radiotherapy used to deliver a high dose of radiation very precisely, as a single dose or a small number of fraction (4).

However, if CT imaging is now a standard for radiotherapy, it presents some limitations, notably concerning tumor delineation which can be difficult, especially for soft tissues (3) or for the characterization of the lesions. Other 3D imaging modalities have therefore emerged for radiotherapy, in particular, positron emission tomography (PET) and magnetic resonance imaging (IRM). PET and MRI can notably visualize biological processes distinct and complementary to purely anatomical imaging. This led to the concept of biological target volume (BTV) focused on a metabolic function. For example, a boost radiotherapy can be performed on hypoxic tumors more resistant to radiation, identified by ^{18}F -fluoromisonidazole (FMISO) PET/CT (5). Finally, CT, PET, and MRI can be used to follow the patient during the radiotherapy, at the end of the treatment, or during the follow-up (6).

If these 3D imaging modalities (CT, PET, and MRI) can be considered separately, they can also be associated to form a hybrid imaging, two by two (PET/CT, CT/MRI, PET/MRI) but also as a trimodality PET/CT/MRI. Multimodality is already possible in clinical routine with a high clinical impact and good inter-observer agreement (7).

The aim of this mini-review is to present the concept of PET/CT/MRI trimodality, its rationale for radiotherapy, and its potential interest in characterizing tumor, performing treatment planning, and doing ART.

TECHNICAL PARTS

CT, MRI, and PET

CT is the reference imaging used by radiation oncologists for target volumes and organs at risk delineation for radiotherapy treatment planning. It is a high spatial resolution imaging modality that provides anatomical information with good spatial accuracy which is unaffected by geometric distortions. CT also provides a mapping of tissue electron density necessary for dosimetric calculations in radiotherapy. However, CT is an irradiating imaging modality with certain disadvantages such as lack of contrast in soft tissue and artifacts due to the presence of metal (8).

MRI is an anatomical and functional imaging modality that provides very good soft tissue contrast with millimetric spatial resolution. Although it has the advantage of being non-irradiating, the acquisition process is time consuming and this technique presents many contraindications (9). The possibility of using only MRI for radiotherapy treatment planning is however limited by the absence of information on tissue electronic density, a non-constant intensity of the images, and the presence of geometric distortions that deform images, including the volumes of interest.

CT and MRI are often associated with PET, a functional imaging modality. It provides a very good tumor/node contrast and the possibility to acquire large field of view. However, it is an irradiating examination with poor spatial resolution. In addition, the presence of partial volume artifacts creates blurred edges making more difficult the segmentation of volumes of interest.

Therefore, trimodality appears to be a technique of choice in the treatment of cancer in radiotherapy. It provides anatomical and functional information of high spatial resolution and allows improving the definition of target volumes in radiotherapy (10–12). A summary of the advantages and disadvantages of CT, MRI, and PET separately and combined in PET/CT/MRI is presented in **Table 1**.

Trimodality PET/CT/MRI

As trimodality allows obtaining additional information on disease and tumors; images of each modality must be performed in radiotherapy treatment position (13). Each machine is equipped with a rigid table that is positioned on

TABLE 1 | summary of the advantages and disadvantages of CT, MRI and PET separately and combined in PET/CT/MRI.

	CT	MRI	PET	Trimodality PET/CT/MRI
Advantages	Anatomy Spatial resolution (1 mm) Fast acquisition	Anatomy and function Spatial resolution (1 mm) Contrast (soft tissue) Non-irradiating	Function Tumor/Background Contrast Acquisition field	Anatomy and function Spatial resolution Tumor characterization Assessment of disease spread Dosimetry for RT
Limitations	Irradiating Contrast Artefacts (metal, teeth, etc.)	Long acquisition Compatible MRI equipment with high-performance dedicated coils Contraindications Artefacts (Distortions, no uniformity, etc.)	Irradiating Spatial resolution (>3–4 mm) Partial volume (blurred edges)	Irradiating Long acquisition Image registration Compatible MRI equipment with high-performance dedicated coils Contraindications MRI

the device table. Each of these rigid tables has markers and an indexing system that allows fixing radiotherapy immobilization solutions. In order to have exactly the same position for all acquisitions, it is essential that the equipment used is compatible with all the installations and in particular non-magnetic equipment for MR. Patient repositioning on each device is done using markers on the skin (*i.e.* the positioning referential) made during the planning CT and external positioning lasers.

Currently, no medical device allows simultaneous acquisition of all three imaging modalities. The solution is to use two separate imaging devices, a bimodal hybrid machine and an independent machine. Two trimodality systems are possible: a PET/MRI coupled with a CT or a PET/CT coupled with an MRI (14). For each of them, image registration will be indispensable to delineate volumes of interest and to perform radiotherapy treatment planning (15).

For the solution with PET/MR, precautions must be taken for data acquisition and processing. The patient is positioned on the device with MR coils compatible with radiotherapy immobilization fixations (16). To perform attenuation correction on the PET image, an attenuation mapping of MR coils must be performed before (17). The PET/MR images and the planning CT are then registered before volume delineation and dosimetric planning. An alternative to this solution is to replace the planning CT by a synthetic CT, commonly referred as pseudo-CT (18, 19). With the emergence of artificial intelligence, new robust algorithms such as GANs (Generative Adversial Networks) (20, 21) allow the creation of attenuation maps, synthetic CT, from the different MR images. Treatment planning can then be performed without proceeding to the image registration step.

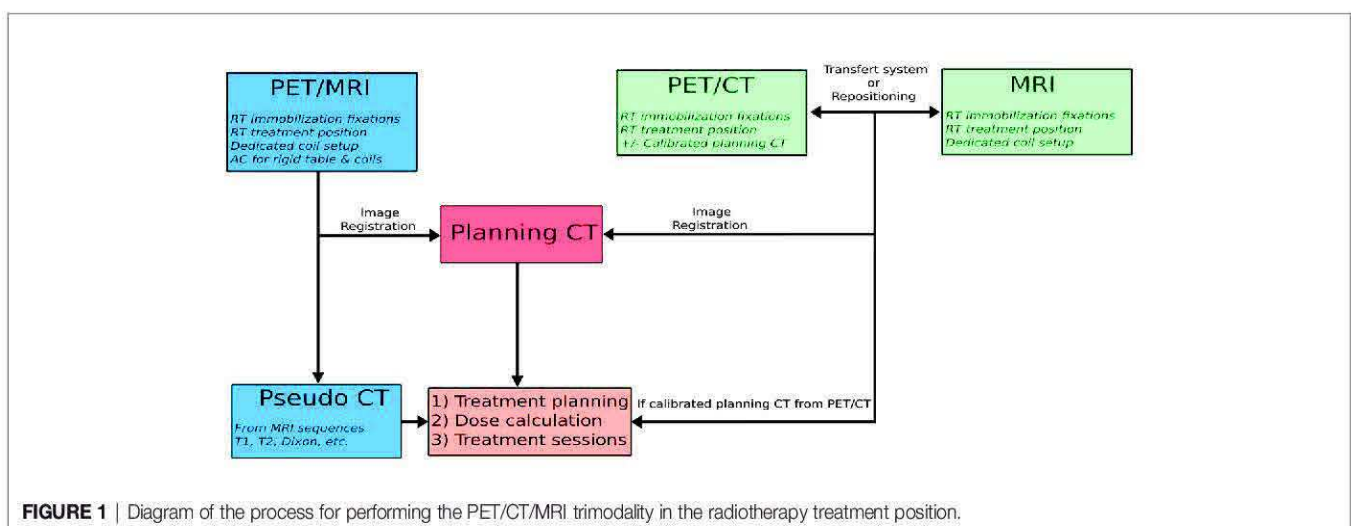
The second PET/CT + MRI solution is performed following the same process; the patient has these two examinations one after the other in the radiotherapy treatment position. Two techniques can be used for this PET/CT + MRI workflow. The first is to use a transfer system compatible with both imaging devices (22). This consists of an air cushion bed with low attenuation and a non-magnetic stretcher that allows the bed to be moved from one device to the other without moving the patient. The air-cushioned bed is placed on the rigid tabletop of

the first imaging device, and the patient is positioned in a position in agreement with the positioning referential realized for planning CT. At the end of the acquisition, the patient on the air-cushioned bed is moved to the stretcher with the help of a suction system and is then transferred to the second imaging unit from the stretcher to the examination table using the same suction system. In the end, the system allows the realization of multi-modal acquisitions while keeping the patient in the same position.

For the second technique, the PET/CT and MRI images are also performed in radiotherapy planning conditions, but the patient stands up between the two acquisitions. The patient is positioned on the first imager in radiotherapy treatment conditions using markers determined during planning CT acquisition and external lasers. He is then positioned in the same conditions to the second device. A summary of the methods of achieving PET/CT/MRI trimodality for radiotherapy is presented in **Figure 1**.

Image registration is the last step in the trimodality process. By placing the acquisitions in a common coordinate system, image registration allows correlating the information of each modality and thus improving clinical interpretation (see **Figure 2**). The image registration can be considered by two complementary approaches. The first one is material-based and consists in carrying out all the acquisitions under exactly the same conditions. First of all, the patient keeps the same position for each acquisition with the same radiotherapy immobilization fixations (23). The acquisition parameters will also allow obtaining the best possible alignment of the images by keeping the table height and choosing the same slice thickness, the same acquisition plane or 3D acquisitions with a large field of view (24).

This first approach facilitates the second software-based approach. The image registration is done manually by a physician or with the help of an automatic registration algorithm. In this second case, it is necessary to first evaluate the accuracy of the algorithm used. Several studies have evaluated CT-MRI or trimodality registration algorithms, either on phantom or from patient data (25–28). The average errors obtained are



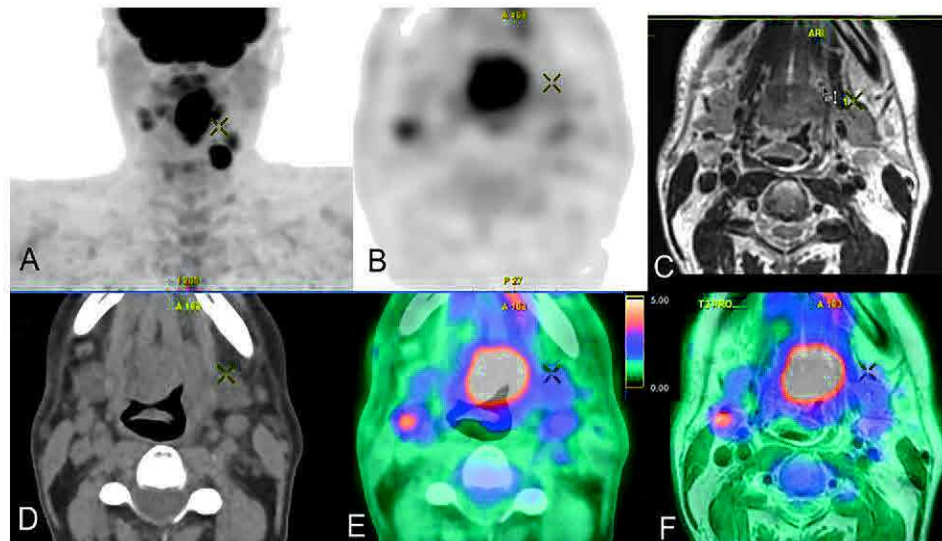


FIGURE 2 | Trimodal acquisition of a cancer of the base of the tongue with in (A) the frontal maximum intensity projection PET image, in (B) the axial PET FDG acquisition, in (C) the axial T2 MRI acquisition, in (D) the axial CT acquisition, in (E) the axial PET/CT fusion and in (F) the axial PET/MRI fusion.

between 0.4 and 2 mm. Eventually, a dedicated trimodality image fusion method can be used for better target delineation (29). A visual validation remains essential before proceeding with the planning of radiotherapy treatment, since humans are capable of detecting transformations of at least 1 mm and 1° (30). Image fusion is the last step in this process of trimodality; it allows correlating the information of each modality and improving the clinical interpretation (see **Figure 2**).

The registration can however be altered by the presence of artifacts, notably dental artifacts for CT (31, 32). Concerning MRI, the presence of geometric distortions, related to the system or the patient (33), can alter the registration. Algorithms can be used to correct distortions, but the presence of residual distortions has been mentioned (34). These distortions will affect the registration as well as the resulting treatment planning, in particular the target volume coverage in the case of stereotactic treatment (35, 36). In the context of multimodality for radiotherapy, the optimization of acquisition parameters is a crucial step to facilitate image registration.

CLINICAL APPLICATIONS

Characterization

Combining PET/CT/MRI could provide complementary information at baseline to assess the disease spread but also to guide biopsy and characterize the tumor to help decision making.

For glioma, many MRI sequences, notably perfusion and multiparametric and PET radiotracers, notably radiolabeled amino-acid like ^{18}F -FDOPA (FDOPA) and ^{18}F -FET (FET), are available (37). By their combination, it has been found that metabolic (FDOPA PET/CT) and anatomic (MRI) could aid in choosing the target to be biopsied under stereotactic conditions in tumors without MR enhancement (38). In glioblastoma, another study including multiparametric imaging with FET

PET/CT and FDG PET/MRI (including diffusion and dynamic contrast enhanced perfusion) has shown that combining parameters in a multivariate model enabled patient-specific maps of recurrence probability, where FET was the most important parameter (39). Comparable results were observed in a study showing that combination of apparent diffusion coefficient (ADC) and FET was more accurate to detect glioma infiltration than standard MRI in enhancing gliomas (38); such an approach could allow risk-adapted radiotherapy planning (39). Finally, for brain metastasis, FDG PET associated with MRI could be interesting for lesion targeting of stereotactic radiation therapy in case of a previously irradiated recurrent tumor (40); place of FDOPA in this indication has yet to be evaluated.

For cervical cancer, low ADC value in MRI and high FDG SUV of the primary tumor are also predictive factors for identifying high-risk patients (41). More complex parameters with a radiomics analysis combining PET and MRI parameters have also been found interesting to improve the prognostic determination in locally advanced cervical cancer treated with chemoradiotherapy (42).

Finally, for lung cancers, combination of MRI and PET can help to determine the prognostic with poor issues when low ADC value in MRI and high FDG SUVmax in PET are associated before stereotactic body radiotherapy (43) or when parameters derived from DCE and FDG PET parameters are associated (44).

Planning

For Head and Neck Cancers, it has been known for a long time that image fusion between FDG PET and MRI/CT is useful with regard to the determination of GTV and CTV for 3D conformal radiotherapy with preservation of normal tissues for the majority of the cases (45), with an interest to do them in treatment position, notably in case of intra-cranial tumor extension, heavy metal dental work, or contraindication of contrast enhanced CT (46). A special irradiation setup including thermoplastic mask,

flat table, and head support can be used to allow a precise image co-registration of trimodality PET/CT MRI (47). As, according to pathological correlative series, no imaging modality completely encompasses the tumor, it can be useful to create a composite target volume derived from multi-modal imaging (48–51), notably for dose painting, consisting of delivering a heterogeneous irradiation within the tumor volume, as FDG PET and multiparametric MRI, in particular DWI, contain correlated but also independent information (47, 52–54). Concerning PET, other radiotracers than FDG can be used, such as FDOPA for skull base paraganglioma (55).

At the brain level, for gliomas treated with 3D conformal radiotherapy, or even by stereotactic radiotherapy by gamma-knife (9), the integration of both MRI and amino-acid PET/CT may help to improve GTV coverage by avoiding larger discrepancies between physical and biological imaging techniques (56–60), notably for the area of suspected non-enhancing tumor (61). Moreover for meningioma, ^{68}Ga -DOTATOC PET, exploring the expression of SST2 receptors, can be usefully associated with CT and MRI for the treatment planning (62), notably to detect and assess the extent of intracranial meningioma invasion (63) and with an impact on sparing normal tissues (64), although all locations do not benefit from this trimodality (65).

For lung cancer, improvements in radiotherapy techniques (IMRT) make it important to manage the definition of volume and its mobility (66). The delineation of tumor lesions in lung cancer patients based on PET/CT is advisable in radiotherapy treatment planning and for locally advanced non-small cell lung cancer treated with IMRT or SRT, PET/CT being regarded as an indispensable staging procedure. Respiratory gating techniques (4D PET/CT) optimize radiotherapy of lung cancer to reduce toxicities especially the pulmonary and cardiac late toxicities (67, 68). The place of trimodality PET/CT/MRI has however to be defined in this indication.

For cervical cancer, a study on a cohort of 134 patients has shown that dose delivered to the primary cervical tumor by the combination of MRI-guided high-dose-rate PET/CT-guided IMRT brachytherapy was highly correlated with local tumor control (69). However, the delineation stays difficult as tumor volume discrepancies are observed between MRI and PET/CT GTV (70) even if it could decrease inter-observer variability (71). If FDG PET/CT appears superior as a functional imaging modality when compared with DW MRI in tumor contouring (72), a threshold around 30% of the FDG SUV_{max} appears to provide the best segmentation for this cancer (73).

Concerning prostatic cancer, multimodality, in particular multiparametric MRI and ^{68}Ga -PSMA PET/CT, offers now large possibilities whatever the risk of the disease. In low-risk patients, selection of patients for active surveillance or treatment is improved; for intermediate-risk patients, it can help to select patients for supplemental brachytherapy; for high-risk patients it can help to guarantee adapted tumor volume segmentation, and finally, for recurrent or metastatic disease, it offers opportunities for more accurate assessment of tumor burden and treatment response (74). Therefore, it was found in a prospective study that combination of PSMA PET and multiparametric MRI provided a

reliable TNM staging in patients with prostate cancer with a change in the therapeutic management for almost one third of the patients (75), PSMA PET being particularly interesting to delineate lymph node metastases (76). Moreover, for focal dose escalation to the dominant intraprostatic lesions, ^{68}Ga -PSMA PET/CT and multiparametric MRI provide concordant results for delineation in nearly 50% of the lesions, with a PET GTV significantly larger than MRI GTV and which could have a role in treatment planning with intraprostatic dose escalation (77), notably because dose distribution within dominant intraprostatic lesions defined by multiparametric MRI and/or PSMA PET imaging is an independent risk factor for biochemical failure after primary external beam radiation therapy (78). If further studies are needed to confirm the optimal imaging techniques (79), it is already possible to combine multiparametric MRI and PSMA PET with higher tumor control probability with minimal to no increase of normal tissue complication probability compared to dose escalation on GTV defined on only one imaging modality (80, 81). Moreover trimodality with PSMA PET/CT/MRI can be used to orient the therapy in case of biochemical relapse after treatment (82).

For rectal cancer, trimodality PET/CT/MRI has been known to be possible for a relatively long time, notably to allow dose escalation on primary tumor (83). As a mobile organ, non-rigid registration between PET/CT and MRI shows good results, but this must be considered for the treatment planning (83). FDG PET/CT adds therefore information to MRI, with potentially a larger GTV in total when using the union of MRI and PET, and new or differently evaluated lesions in as many as 15% of the patients, potentially changing the treatment (84); further studies are necessary to well define the place of FDG PET in this indication (85, 86).

Adaptative Radiotherapy

Functional and anatomical data can be used not only prior to treatment, but also during and after treatment to guide ART, by improving the tumor targeting while better sparing the OARs, as well as determine tumor response (87). If the ART approach has been based first historically on per-treatment CT and/or CBCT images, it is now possible with MRI-linear accelerator (MRI-linac), combining an MRI and a linear accelerator, allowing an MRI acquisition before each treatment delivery (88). PET-linac is also emerging even if it remains less mature than MRI-linac (89). While extremely promising, the utilization of functional adaptation in radiation therapy is only beginning and needs more prospective clinical validation (90).

PERSPECTIVES

If trimodality can already be used in some indications, its usefulness remains to be confirmed. To this goal, several clinical studies are in progress. Concerning prostate cancer, our team is exploring in the ongoing DEMETER study (NCT03734757), which will include 20 patients, the interest of the association of PET/CT with ^{18}F -choline and MRI compared

to standard initial staging (CT, MRI and bone scan) to determine radio-therapeutic volumes. Another recently opened phase 2 study (NCT04402151), which aims to include 50 patients, will explore the interest of combination of PSMA PET/MRI to radiation delivery with a MRI-Linac. This study is based on the principle that the combination of PET PSMA and MRI allows for better delineation of intraprostatic nodules and greater diagnostic accuracy for the detection of metastatic disease. Moreover, MRI-Linac also allows adaptive radiotherapy in addition to the planning. For cervical cancer, a prospective observational study including 237 patients (NCT01992861) is exploring the role of MRI, including DCE, DWI, and spectrometry, and FDG PET performed before, during and after radiotherapy and chemotherapy. These could help to predict patient's response to treatment and plan treatment. Finally, for head and neck cancers, our team is performing a prospective observational study with 60 inclusions planned called TRIMODAL (NCT03897166). Many questions will be explored in this study, including the comparison of the volumes determined on FDG PET/CT and on FDG PET/CT/MRI, the quality of image registration (in particular by using an air-cushion transfer system) and the use of algorithms for

anthropometric measurements in MRI and CT scanners (with Dual x-ray absorptiometry as reference standard).

CONCLUSION

We have shown in this brief review the ways of carrying out a trimodality PET/CT/MRI for radiotherapy and potential clinical applications. Trimodality PET/CT/MRI, combining the strengths of the techniques and limiting the respective weaknesses, reinforces the role of imaging in guiding radiation therapy. Although this multimodality is recent, it is already possible in clinical routine with a high clinical impact and good inter-observer agreement. Clinical studies are still needed to confirm its role in clinical routine.

AUTHOR CONTRIBUTIONS

PD, PH, PV, OV, PG, ST helped in conceptualization and project administration. PD and PH contributed to data curation. PD and PH wrote the main manuscript text and prepared the figures. All authors contributed to the article and approved the submitted version.

REFERENCES

- Herrmann H, Seppenwoolde Y, Georg D, Widder J. Image guidance: past and future of radiotherapy. *Radiologe* (2019) 59:21–7. doi: 10.1007/s00117-019-0573-y
- Bortfeld T. IMRT: a review and preview. *Phys Med Biol* (2006) 51:R363–79. doi: 10.1088/0031-9155/51/13/R21
- Beaton L, Bandula S, Gaze MN, Sharma RA. How rapid advances in imaging are defining the future of precision radiation oncology. *Br J Cancer* (2019) 120:779–90. doi: 10.1038/s41416-019-0412-y
- Tree AC, Khoo VS, Eeles RA, Ahmed M, Dearnaley DP, Hawkins MA, et al. Stereotactic body radiotherapy for oligometastases. *Lancet Oncol* (2013) 14: e28–37. doi: 10.1016/S1470-2045(12)70510-7
- Vera P, Mihailescu S-D, Lequesne J, Modzelewski R, Bohn P, Hapdey S, et al. Radiotherapy boost in patients with hypoxic lesions identified by 18F-FMISO PET/CT in non-small-cell lung carcinoma: can we expect a better survival outcome without toxicity? [RTEP5 long-term follow-up]. *Eur J Nucl Med Mol Imaging* (2019) 46:1448–56. doi: 10.1007/s00259-019-04285-9
- Decazes P, Thureau S, Dubray B, Vera P. How to use PET/CT in the evaluation of response to radiotherapy. *Q J Nucl Med Mol Imaging* (2018) 62:152–64. doi: 10.23736/S1824-4785.17.03033-3
- Vogel WV, Lam MGEH, Pameijer FA, van der Heide UA, van de Kamer JB, Philippens ME, et al. Functional Imaging in Radiotherapy in the Netherlands: Availability and Impact on Clinical Practice. *Clin Oncol* (2016) 28:e206–15. doi: 10.1016/j.clon.2016.09.003
- Richard P, Sandison G, Dang Q, Johnson B, Wong T, Parvathaneni U. Dental amalgam artifact: Adverse impact on tumor visualization and proton beam treatment planning in oral and oropharyngeal cancers. *Pract Radiat Oncol* (2015) 5:e583–8. doi: 10.1016/j.prro.2015.04.007
- Rundo L, Stefano A, Militello C, Russo G, Sabini MG, D'Arrigo C, et al. A fully automatic approach for multimodal PET and MR image segmentation in gamma knife treatment planning. *Comput Methods Programs Biomed* (2017) 144:77–96. doi: 10.1016/j.cmpb.2017.03.011
- Ak S, Kiliç C, Özlügedik S. Correlation of PET-CT, MRI and histopathology findings in the follow-up of patients with nasopharyngeal cancer. *Braz J Otorhinolaryngol* (2020) 20:30004–5. doi: 10.1016/j.bjorl.2019.12.004
- Chopra S, Engineer R, Shah S, Shukla R, Dora T, Gupta P, et al. MRI- and PET-Guided Interstitial Brachytherapy for Postsurgical Vaginal Recurrences of Cervical Cancer: Results of Phase II Study. *Int J Radiat Oncol Biol Phys* (2020) 106:310–9. doi: 10.1016/j.ijrobp.2019.10.037
- Yang J, Beadle BM, Garden AS, Schwartz DL, Aristophanous M. A multimodality segmentation framework for automatic target delineation in head and neck radiotherapy: Automatic target delineation in head and neck radiotherapy. *Med Phys* (2015) 42:5310–20. doi: 10.1118/1.4928485
- Reynaert N. PET and MRI based RT treatment planning: Handling uncertainties. *Cancer Radiother* (2019) 23:753–60. doi: 10.1016/j.canrad.2019.08.002
- Paulus DH, Oehmigen M, Grüneisen J, Umutlu L, Quick HH. Whole-body hybrid imaging concept for the integration of PET/MR into radiation therapy treatment planning. *Phys Med Biol* (2016) 61:3504–20. doi: 10.1088/0031-9155/61/9/3504
- Leibfarth S, Mönnich D, Welz S, Siegel C, Schwenzer N, Schmidt H, et al. A strategy for multimodal deformable image registration to integrate PET/MR into radiotherapy treatment planning. *Acta Oncol* (2013) 52:1353–9. doi: 10.3109/0284186X.2013.813964
- Winter RM, Leibfarth S, Schmidt H, Zwirner K, Mönnich D, Welz S, et al. Assessment of image quality of a radiotherapy-specific hardware solution for PET/MRI in head and neck cancer patients. *Radiother Oncol* (2018) 128:485–91. doi: 10.1016/j.radonc.2018.04.018
- Paulus DH, Thorwath D, Schmidt H, Quick HH. Towards integration of PET/MR hybrid imaging into radiation therapy treatment planning. *Med Phys* (2014) 41:072505. doi: 10.1118/1.4881317
- Wiesinger F, Bylund M, Yang J, Kaushik S, Shanbhag D, Ahn S, et al. Zero TE-based pseudo-CT image conversion in the head and its application in PET/MR attenuation correction and MR-guided radiation therapy planning. *Magn Reson Med* (2018) 80:1440–51. doi: 10.1002/mrm.27134
- Botman R, Tetar SU, Palacios MA, Slotman BJ, Lagerwaard FJ, Bruynzeel AME. The clinical introduction of MR-guided radiation therapy from a RTT perspective. *Clin Transl Radiat Oncol* (2019) 18:140–5. doi: 10.1016/j.ctro.2019.04.019
- Peng Y, Chen S, Qin A, Chen M, Gao X, Liu Y, et al. Magnetic resonance-based synthetic computed tomography images generated using generative adversarial networks for nasopharyngeal carcinoma radiotherapy treatment

- planning. *Radiother Oncol* (2020) 150:217–24. doi: 10.1016/j.radonc.2020.06.049
21. Maspero M, Savenije MHF, Dinkla AM, Seevinck PR, Intven MPW, Jurgenliemk-Schulz IM, et al. Dose evaluation of fast synthetic-CT generation using a generative adversarial network for general pelvis MR-only radiotherapy. *Phys Med Biol* (2018) 63:185001. doi: 10.1088/1361-6560/aada6d
 22. Veit-Haibach P, Kuhn FP, Wiesinger F, Delso G, von Schulthess G. PET-MR imaging using a tri-modality PET/CT-MR system with a dedicated shuttle in clinical routine. *MAGMA* (2013) 26:25–35. doi: 10.1007/s10334-012-0344-5
 23. Samarin A, Kuhn FP, Brandsberg F, von Schulthess G, Burger IA. Image registration accuracy of an in-house developed patient transport system for PET/CT+MR and SPECT+CT imaging. *Nucl Med Commun* (2015) 36:194. doi: 10.1097/MNM.0000000000000229
 24. Lotterie J-A, Duthil P, Januel A-C, Redon A, Menegalli D, Blond S, et al. [Stereotactic and diagnostic imaging in radiosurgery]. *Cancer Radiother* (2012) 16 Suppl:S10–25. doi: 10.1016/j.canrad.2011.09.005
 25. Daisne J-F, Sibomana M, Bol A, Cosnard G, Lonneux M, Grégoire V. Evaluation of a multimodality image (CT, MRI and PET) coregistration procedure on phantom and head and neck cancer patients: accuracy, reproducibility and consistency. *Radiother Oncol* (2003) 69:237–45. doi: 10.1016/j.radonc.2003.10.009
 26. Wang X, Li L, Hu C, Qiu J, Xu Z, Feng Y. A comparative study of three CT and MRI registration algorithms in nasopharyngeal carcinoma. *J Appl Clin Med Phys* (2009) 10:2906. doi: 10.1120/jacmp.v10i2.2906
 27. Moore CS, Liney GP, Beavis AW. Quality assurance of registration of CT and MRI data sets for treatment planning of radiotherapy for head and neck cancers. *J Appl Clin Med Phys* (2004) 5:25–35. doi: 10.1120/jacmp.v5i1.1951
 28. Roberson PL, McLaughlin PW, Narayana V, Troyer S, Hixson GV, Kessler ML. Use and uncertainties of mutual information for computed tomography/magnetic resonance (CT/MR) registration post permanent implant of the prostate. *Med Phys* (2005) 32:473–82. doi: 10.1118/1.1851920
 29. Guo L, Shen S, Harris E, Wang Z, Jiang W, Guo Y, et al. A Tri-Modality Image Fusion Method for Target Delineation of Brain Tumors in Radiotherapy. *PLoS One* (2014) 9:e112187. doi: 10.1371/journal.pone.0112187
 30. Veninga T, Huisman H, van der Maazen RWM, Huizenga H. Clinical validation of the normalized mutual information method for registration of CT and MR images in radiotherapy of brain tumors. *J Appl Clin Med Phys* (2004) 5:66–79. doi: 10.1120/jacmp.v5i3.1959
 31. Park HS, Choi JK, Park K-R, Kim KS, Lee S-H, Ye JC, et al. Metal artifact reduction in CT by identifying missing data hidden in metals. *J Xray Sci Technol* (2013) 21:357–72. doi: 10.3233/XST-130384
 32. Lee M-Y, Song K-H, Lee J-W, Choe B-Y, Suh TS. Metal artifacts with dental implants: Evaluation using a dedicated CT/MR oral phantom with registration of the CT and MR images. *Sci Rep* (2019) 9:754. doi: 10.1038/s41598-018-36227-0
 33. Fransson A, Andreo P, Pötter R. Aspects of MR image distortions in radiotherapy treatment planning. *Strahlenther Onkol* (2001) 177:59–73. doi: 10.1007/pl00002385
 34. Weygand J, Fuller CD, Ibbott GS, Mohamed ASR, Ding Y, Yang J, et al. Spatial Precision in Magnetic Resonance Imaging-Guided Radiation Therapy: The Role of Geometric Distortion. *Int J Radiat Oncol Biol Phys* (2016) 95:1304–16. doi: 10.1016/j.ijrobp.2016.02.059
 35. Putz F, Mengling V, Perrin R, Masitho S, Weissmann T, Rösch J, et al. Magnetic resonance imaging for brain stereotactic radiotherapy: A review of requirements and pitfalls. *Strahlenther Onkol* (2020) 196:444–56. doi: 10.1007/s00066-020-01604-0
 36. Pappas EP, Alshantqity M, Moutsatsos A, Lababidi H, Alsafi K, Georgiou K, et al. MRI-Related Geometric Distortions in Stereotactic Radiotherapy Treatment Planning: Evaluation and Dosimetric Impact. *Technol Cancer Res Treat* (2017) 16:1120–9. doi: 10.1177/1533034617735454
 37. Moreau A, Febvey O, Mognetti T, Frappaz D, Kryza D. Contribution of Different Positron Emission Tomography Tracers in Glioma Management: Focus on Glioblastoma. *Front Oncol* (2019) 9:1134. doi: 10.3389/fonc.2019.01134
 38. Todeschi J, Bund C, Cebula H, Chibbaro S, Lhermitte B, Pin Y, et al. Diagnostic value of fusion of metabolic and structural images for stereotactic biopsy of brain tumors without enhancement after contrast medium injection. *Neurochirurgie* (2019) 65:357–64. doi: 10.1016/j.neuchi.2019.08.002
 39. Lundemann M, Munck af Rosenschöld P, Muhic A, Larsen VA, Poulsen HS, Engelholm S-A, et al. Feasibility of multi-parametric PET and MRI for prediction of tumour recurrence in patients with glioblastoma. *Eur J Nucl Med Mol Imaging* (2019) 46:603–13. doi: 10.1007/s00259-018-4180-3
 40. Scranton RA, Sadrameli S, Butler EB, Farach A, Wang H-C, Teh BS, et al. Coregistration of Magnetic Resonance and [18F] Fludeoxyglucose-Positron Emission Tomography Imaging for Stereotactic Radiation Therapy Planning: Case Report in a Previously Irradiated Brain Metastasis With Recurrent Tumor and Radiation Necrosis. *Pract Radiat Oncol* (2020) 10:133–7. doi: 10.1016/j.prro.2019.11.008
 41. Akkus Yildirim B, Onal C, Erbay G, Karadeli E, Reyhan M, et al. Prognostic values of ADC_{mean} and SUV_{max} of the primary tumour in cervical cancer patients treated with definitive chemoradiotherapy. *J Obstet Gynaecol* (2019) 39:224–30. doi: 10.1080/01443615.2018.1492528
 42. Lucia F, Visvikis D, Desseroit M-C, Miranda O, Malhaire J-P, Robin P, et al. Prediction of outcome using pretreatment 18F-FDG PET/CT and MRI radiomics in locally advanced cervical cancer treated with chemoradiotherapy. *Eur J Nucl Med Mol Imaging* (2018) 45:768–86. doi: 10.1007/s00259-017-3898-7
 43. Iizuka Y, Matsuo Y, Umeoka S, Nakamoto Y, Ueki N, Mizowaki T, et al. Prediction of clinical outcome after stereotactic body radiotherapy for non-small cell lung cancer using diffusion-weighted MRI and 18F-FDG PET. *Eur J Radiol* (2014) 83:2087–92. doi: 10.1016/j.ejrad.2014.07.018
 44. Huang Y-S, Chen JL-Y, Chen J-Y, Lee Y-F, Huang J-Y, Kuo S-H, et al. Predicting tumor responses and patient survival in chemoradiotherapy-treated patients with non-small-cell lung cancer using dynamic contrast-enhanced integrated magnetic resonance-positron-emission tomography. *Strahlenther Onkol* (2019) 195:707–18. doi: 10.1007/s00066-018-1418-8
 45. Nishioka T, Shiga T, Shirato H, Tsukamoto E, Tsuchiya MDK, Kato T, et al. Image fusion between 18 FDG-PET and MRI/CT for radiotherapy planning of oropharyngeal and nasopharyngeal carcinomas. *Int J Radiat Oncol Biol Phys* (2002) 53:1051–7. doi: 10.1016/S0360-3016(02)02854-7
 46. Gardner M, Halimi P, Valinta D, Plantet M-M, Alberini J-L, Wartski M, et al. Use of single MRI and 18F-FDG PET-CT scans in both diagnosis and radiotherapy treatment planning in patients with head and neck cancer: Advantage on target volume and critical organ delineation. *Head Neck* (2009) 31:461–7. doi: 10.1002/hed.21005
 47. Zwirner K, Thorwarth D, Winter RM, Welz S, Weiss J, Schwenzer NF, et al. Voxel-wise correlation of functional imaging parameters in HNSCC patients receiving PET/MRI in an irradiation setup. *Strahlenther Onkol* (2018) 194:719–26. doi: 10.1007/s00066-018-1292-4
 48. Prestwich RJD, Sykes J, Carey B, Sen M, Dyker KE, Scarsbrook AF. Improving Target Definition for Head and Neck Radiotherapy: A Place for Magnetic Resonance Imaging and 18-Fluoride Fluorodeoxyglucose Positron Emission Tomography? *Clin Oncol* (2012) 24:577–89. doi: 10.1016/j.clon.2012.04.002
 49. Bird D, Scarsbrook AF, Sykes J, Ramasamy S, Subesinghe M, Carey B, et al. Multimodality imaging with CT, MR and FDG-PET for radiotherapy target volume delineation in oropharyngeal squamous cell carcinoma. *BMC Cancer* (2015) 15:844. doi: 10.1186/s12885-015-1867-8
 50. Ligtenberg H, Jager EA, Caldas-Magalhaes J, Schakel T, Pameijer FA, Kasperts N, et al. Modality-specific target definition for laryngeal and hypopharyngeal cancer on FDG-PET, CT and MRI. *Radiother Oncol* (2017) 123:63–70. doi: 10.1016/j.radonc.2017.02.005
 51. Samolyk-Kogaczewska N, Sierko E, Zuzda K, Gugnacki P, Szumowski P, Mojsak M, et al. PET/MRI-guided GTV delineation during radiotherapy planning in patients with squamous cell carcinoma of the tongue. *Strahlenther Onkol* (2019) 195:780–91. doi: 10.1007/s00066-019-01480-3
 52. Houweling AC, Wolf AL, Vogel WV, Hamming-Vrieze O, van Vliet-Vroegindewij C, van de Kamer JB, et al. FDG-PET and diffusion-weighted MRI in head-and-neck cancer patients: Implications for dose painting. *Radiother Oncol* (2013) 106:250–4. doi: 10.1016/j.radonc.2013.01.003
 53. Rasmussen JH, Nørgaard M, Hansen AE, Vogelius IR, Aznar MC, Johannesen HH, et al. Feasibility of Multiparametric Imaging with PET/MR in Head and Neck Squamous Cell Carcinoma. *J Nucl Med* (2017) 58:69–74. doi: 10.2967/jnumed.116.180091

54. Cardoso M, Min M, Jameson M, Tang S, Rumley C, Fowler A, et al. Evaluating diffusion-weighted magnetic resonance imaging for target volume delineation in head and neck radiotherapy. *J Med Imaging Radiat Oncol* (2019) 63:399–407. doi: 10.1111/1754-9485.12866
55. Helali M, Moreau M, Le Fèvre C, Heimbürger C, Bund C, Goichot B, et al. 18F-FDOPA PET/CT Combined with MRI for Gross Tumor Volume Delineation in Patients with Skull Base Paranglioma. *Cancers* (2019) 11:54. doi: 10.3390/cancers11010054
56. Rieken S, Habermehl D, Giesel FL, Hoffmann C, Burger U, Rief H, et al. Analysis of FET-PET imaging for target volume definition in patients with gliomas treated with conformal radiotherapy. *Radiother Oncol* (2013) 109:487–92. doi: 10.1016/j.radonc.2013.06.043
57. Kosztyla R, Chan EK, Hsu F, Wilson D, Ma R, Cheung A, et al. High-Grade Glioma Radiation Therapy Target Volumes and Patterns of Failure Obtained From Magnetic Resonance Imaging and 18F-FDOPA Positron Emission Tomography Delineations From Multiple Observers. *Int J Radiat Oncol Biol Phys* (2013) 87:1100–6. doi: 10.1016/j.ijrobp.2013.09.008
58. Harat M, Małkowski B, Makarewicz R. Pre-irradiation tumour volumes defined by MRI and dual time-point FET-PET for the prediction of glioblastoma multiforme recurrence: A prospective study. *Radiother Oncol* (2016) 120:241–7. doi: 10.1016/j.radonc.2016.06.004
59. Hirata T, Kinoshita M, Tamari K, Seo Y, Suzuki O, Wakai N, et al. 11C-methionine-18F-FDG dual-PET-tracer-based target delineation of malignant glioma: evaluation of its geometrical and clinical features for planning radiation therapy. *J Neurosurg* (2019) 131:676–86. doi: 10.3171/2018.4.JNS1859
60. Lohmann P, Stavrinou P, Lipke K, Bauer EK, Ceccan G, Werner J-M, et al. FET PET reveals considerable spatial differences in tumour burden compared to conventional MRI in newly diagnosed glioblastoma. *Eur J Nucl Med Mol Imaging* (2019) 46:591–602. doi: 10.1007/s00259-018-4188-8
61. Hayes AR, Jayamanne D, Hsiao E, Schembri GP, Bailey DL, Roach PJ, et al. Utilizing 18F-fluoroethyltyrosine (FET) positron emission tomography (PET) to define suspected nonenhancing tumor for radiation therapy planning of glioblastoma. *Pract Radiat Oncol* (2018) 8:230–8. doi: 10.1016/j.prro.2018.01.006
62. Thorwarth D, Müller A-C, Pfannenbergl C, Beyer T. “Combined PET/MR Imaging Using 68Ga-DOTATOC for Radiotherapy Treatment Planning in Meningioma Patients.” In: RP Baum, F Rösch, editors. *Theranostics, Gallium-68, and Other Radionuclides Recent Results in Cancer Research*. Berlin, Heidelberg: Springer Berlin Heidelberg (2012). p. 425–39. doi: 10.1007/978-3-642-27994-2_23
63. Graf R, Plotkin M, Steffen IG, Wurm R, Wust P, Brenner W, et al. Magnetic resonance imaging, computed tomography, and 68Ga-DOTATOC positron emission tomography for imaging skull base meningiomas with intracranial extension treated with stereotactic radiotherapy - a case series. *Head Face Med* (2012) 8:1. doi: 10.1186/1746-160X-8-1
64. Stade F, Dittmar J-O, Jäkel O, Kratochwil C, Haberkorn U, Debus J, et al. Influence of 68Ga-DOTATOC on sparing of normal tissue for radiation therapy of skull base meningioma: differential impact of photon and proton radiotherapy. *Radiat Oncol* (2018) 13:58. doi: 10.1186/s13014-018-1008-z
65. Maclean J, Fersht N, Sullivan K, Kayani I, Bomanji J, Dickson J, et al. Simultaneous 68 Ga DOTATATE Positron Emission Tomography/Magnetic Resonance Imaging in Meningioma Target Contouring: Feasibility and Impact Upon Interobserver Variability Versus Positron Emission Tomography/Computed Tomography and Computed Tomography/Magnetic Resonance Imaging. *Clin Oncol* (2017) 29:448–58. doi: 10.1016/j.clon.2017.03.004
66. Chun SG, Hu C, Choy H, Komaki RU, Timmerman RD, Schild SE, et al. Impact of Intensity-Modulated Radiation Therapy Technique for Locally Advanced Non-Small-Cell Lung Cancer: A Secondary Analysis of the NRG Oncology RTOG 0617 Randomized Clinical Trial. *J Clin Oncol* (2017) 35:56–62. doi: 10.1200/JCO.2016.69.1378
67. Giraud P, Morvan E, Claude L, Mornex F, Le Pechoux C, Bachaud J-M, et al. Respiratory gating techniques for optimization of lung cancer radiotherapy. *J Thorac Oncol* (2011) 6:2058–68. doi: 10.1097/JTO.0b013e3182307ec2
68. Sindoni A, Minutoli F, Pontoriero A, Iati G, Baldari S, Pergolizzi S. Usefulness of four dimensional (4D) PET/CT imaging in the evaluation of thoracic lesions and in radiotherapy planning: Review of the literature. *Lung Cancer* (2016) 96:78–86. doi: 10.1016/j.lungcan.2016.03.019
69. Dyk P, Jiang N, Sun B, DeWees TA, Fowler KJ, Narra V, et al. Cervical Gross Tumor Volume Dose Predicts Local Control Using Magnetic Resonance Imaging/Diffusion-Weighted Imaging—Guided High-Dose-Rate and Positron Emission Tomography/Computed Tomography—Guided Intensity Modulated Radiation Therapy. *Int J Radiat Oncol Biol Phys* (2014) 90:794–801. doi: 10.1016/j.ijrobp.2014.07.039
70. Zhang S, Xin J, Guo Q, Ma J, Ma Q, Sun H. Comparison of Tumor Volume Between PET and MRI in Cervical Cancer With Hybrid PET/MR. *Int J Gynecol Cancer* (2014) 24:744–50. doi: 10.1097/IGC.0000000000000097
71. Han K, Croke J, Foltz W, Metser U, Xie J, Shek T, et al. A prospective study of DWI, DCE-MRI and FDG PET imaging for target delineation in brachytherapy for cervical cancer. *Radiother Oncol* (2016) 120:519–25. doi: 10.1016/j.radonc.2016.08.002
72. Lai AYT, Perucho JAU, Xu X, Hui ES, Lee EYP. Concordance of FDG PET/CT metabolic tumour volume versus DW-MRI functional tumour volume with T2-weighted anatomical tumour volume in cervical cancer. *BMC Cancer* (2017) 17:825. doi: 10.1186/s12885-017-3800-9
73. Zhang S, Xin J, Guo Q, Ma J, Ma Q, Sun H, et al. Defining PET tumor volume in cervical cancer with hybrid PET/MRI: a comparative study. *Nucl Med Commun* (2014) 35:712–9. doi: 10.1097/MNM.0000000000000113
74. Moghanaki D, Turkbey B, Vapiwala N, Ehdiaie B, Frank SJ, McLaughlin PW, et al. Advances in Prostate Cancer Magnetic Resonance Imaging and Positron Emission Tomography-Computed Tomography for Staging and Radiotherapy Treatment Planning. *Semin Radiat Oncol* (2017) 27:21–33. doi: 10.1016/j.semradonc.2016.08.008
75. Grubmüller B, Baltzer P, Hartenbach S, D’Andrea D, Helbich TH, Haug AR, et al. PSMA Ligand PET/MRI for Primary Prostate Cancer: Staging Performance and Clinical Impact. *Clin Cancer Res* (2018) 24:6300–7. doi: 10.1158/1078-0432.CCR-18-0768
76. Walacides D, Meier A, Knöchelmann AC, Meinecke D, Derlin T, Bengel FM, et al. Comparison of 68 Ga-PSMA ligand PET/CT versus conventional cross-sectional imaging for target volume delineation for metastasis-directed radiotherapy for metachronous lymph node metastases from prostate cancer. *Strahlenther Onkol* (2019) 195:420–9. doi: 10.1007/s00066-018-1417-9
77. Zamboglou C, Wieser G, Hennies S, Rempel I, Kirste S, Soschynski M, et al. MRI versus 68Ga-PSMA PET/CT for gross tumour volume delineation in radiation treatment planning of primary prostate cancer. *Eur J Nucl Med Mol Imaging* (2016) 43:889–97. doi: 10.1007/s00259-015-3257-5
78. Zamboglou C, Klein CM, Thomann B, Fassbender TF, Rischke HC, Kirste S, et al. The dose distribution in dominant intraprostatic tumour lesions defined by multiparametric MRI and PSMA PET/CT correlates with the outcome in patients treated with primary radiation therapy for prostate cancer. *Radiat Oncol* (2018) 13:65. doi: 10.1186/s13014-018-1014-1
79. Pathmanathan AU, Alexander EJ, Huddart RA, Tree AC. The delineation of intraprostatic boost regions for radiotherapy using multimodality imaging. *Future Oncol* (2016) 12:2495–511. doi: 10.2217/fon-2016-0129
80. Zamboglou C, Thomann B, Koubar K, Bronsert P, Krauss T, Rischke HC, et al. Focal dose escalation for prostate cancer using 68Ga-HBED-CC PSMA PET/CT and MRI: a planning study based on histology reference. *Radiat Oncol* (2018) 13:81. doi: 10.1186/s13014-018-1036-8
81. Bettermann AS, Zamboglou C, Kiefer S, Jilg CA, Spohn S, Kranz-Rudolph J, et al. [68Ga]-PSMA-11 PET/CT and multiparametric MRI for gross tumor volume delineation in a slice by slice analysis with whole mount histopathology as a reference standard - Implications for focal radiotherapy planning in primary prostate cancer. *Radiother Oncol* (2019) 141:214–9. doi: 10.1016/j.radonc.2019.07.005
82. Bhargava P, Ravizzini G, Chapin BF, Kundra V. Imaging Biochemical Recurrence After Prostatectomy: Where Are We Headed? *Am J Roentgenol* (2020) 214:1–11. doi: 10.2214/AJR.19.21905
83. Roels S, Slagmolen P, Nuyts J, Lee JA, Loecx D, Maes F, et al. Biological Image-Guided Radiotherapy in Rectal Cancer: Challenges and Pitfalls. *Int J Radiat Oncol Biol Phys* (2009) 75:782–90. doi: 10.1016/j.ijrobp.2008.11.031
84. Brændengen M, Hansson K, Radu C, Siegbahn A, Jacobsson H, Glimelius B. Delineation of Gross Tumor Volume (GTV) for Radiation Treatment Planning of Locally Advanced Rectal Cancer Using Information From MRI or FDG-PET/CT: A Prospective Study. *Int J Radiat Oncol Biol Phys* (2011) 81: e439–45. doi: 10.1016/j.ijrobp.2011.03.031

85. Gwynne S, Mukherjee S, Webster R, Spezi E, Staffurth J, Coles B, et al. Imaging for Target Volume Delineation in Rectal Cancer Radiotherapy — A Systematic Review. *Clin Oncol* (2012) 24:52–63. doi: 10.1016/j.clon.2011.10.001
86. Wang YY, Zhe H. Clinical application of multimodality imaging in radiotherapy treatment planning for rectal cancer. *Cancer Imaging* (2013) 13:495–501. doi: 10.1102/1470-7330.2013.0046
87. Thureau S, Briens A, Decazes P, Castelli J, Barateau A, Garcia R, et al. PET and MRI guided adaptive radiotherapy: Rational, feasibility and benefit. *Cancer Radiother* (2020) 24:635–44. doi: 10.1016/j.canrad.2020.06.017
88. van Timmeren JE, Chamberlain M, Krayenbuehl J, Wilke L, Ehrbar S, Bogowicz M, et al. Treatment plan quality during online adaptive re-planning. *Radiat Oncol* (2020) 15:203. doi: 10.1186/s13014-020-01641-0
89. Fan Q, Nanduri A, Mazin S, Zhu L. Emission guided radiation therapy for lung and prostate cancers: a feasibility study on a digital patient. *Med Phys* (2012) 39:7140–52. doi: 10.1118/1.4761951
90. Matuszak MM, Kashani R, Green M, Owen D, Jolly S, Mierzwa M. Functional Adaptation in Radiation Therapy. *Semin Radiat Oncol* (2019) 29:236–44. doi: 10.1016/j.semradonc.2019.02.006

Conflict of Interest: The authors declare that the research was conducted in the absence of any commercial or financial relationships that could be construed as a potential conflict of interest.

Copyright © 2021 Decazes, Hinault, Veresezan, Thureau, Gouel and Vera. This is an open-access article distributed under the terms of the Creative Commons Attribution License (CC BY). The use, distribution or reproduction in other forums is permitted, provided the original author(s) and the copyright owner(s) are credited and that the original publication in this journal is cited, in accordance with accepted academic practice. No use, distribution or reproduction is permitted which does not comply with these terms.

2.5. Conclusion

Dans ce Chapitre, nous avons vu que la TEP/TDM et l'IRM sont des approches d'imagerie complémentaires, intéressantes pour l'étude de l'hypoxie tumorale. L'intérêt de les combiner a été montré. Entre autres, la trimodalité dans l'imagerie de l'hypoxie tumorale à visée de radiothérapie permettrait d'améliorer la balistique de traitement et potentiellement délivrer une dose hétérogène à la tumeur.

Dans ce cadre, nous nous sommes intéressés à l'imagerie TEP au ^{18}F -FMISO en tant qu'imagerie de l'hypoxie de référence. Nous nous sommes également intéressés à l'imagerie TEP au ^{18}F -FDG, en raison de sa disponibilité en routine clinique et de son intérêt pour évaluer le volume hypoxique. Concernant l'IRM, nos travaux ont porté sur les techniques d'IRM-DCE, la qIRM et l'IRM de diffusion de l'eau libre. Ces approches ont montré un intérêt potentiel pour caractériser l'hypoxie tumorale, mais il existe peu de données cliniques dans la littérature permettant d'étayer des résultats précliniques. Par ailleurs, il est intéressant de comparer les volumes mis en évidence par ces différentes modalités d'imagerie.

Les principes d'obtention de ces différentes modalités d'imagerie ont été présentés. L'approche quantitative offerte par ces différentes techniques permet une véritable mesure de paramètres intrinsèques et de disposer de données représentant un paramètre physiologique à l'échelle du voxel laissant penser qu'il serait possible de caractériser l'hypoxie tumorale. Néanmoins, ces techniques présentent des biais quantitatifs importants en raison de la complexité des images obtenues qui nécessitent des optimisations. Il convient également de prendre en compte les biais quantitatifs pour l'interprétation des résultats obtenus.

Chapitre III

Chapitre III – Étude de l'imagerie trimodale de l'hypoxie – Essai clinique RTEP8-Hyponeck

3.1. Introduction

L'étude bibliographique de l'hypoxie (Chapitre 1) et des différentes techniques d'imagerie de l'hypoxie (Chapitre 2) se sont concrétisées par un essai clinique prospective et monocentrique RTEP8-Hyponeck; NCT04031534, dont le Centre Henri Becquerel (CHB) est promoteur.

L'objectif principal de l'essai est de comparer la biodistribution intra-tumorale avant chirurgie du ^{18}F -FMISO et des séquences quantitatives en IRM (cartographies ADC, T1, T2 et DCE) chez des patients atteints d'un cancer de la tête et du cou oropharyngé avec corrélation avec l'anatomopathologie-immunohistochimie (IHC). Les analyses IHC sont en cours et ne sont donc pas incluses dans ce mémoire.

La chronologie de l'essai est donnée Figure 3.1. L'acquisition TEP/TDM au ^{18}F -FDG a été réalisée pour confirmer le choix thérapeutique et vérifier les critères de pré-inclusion. La TEP/TDM au ^{18}F -FMISO et les séquences IRM ont été réalisées successivement, le même jour, par ordre aléatoire (voir Figure 3.1), la veille de la chirurgie.

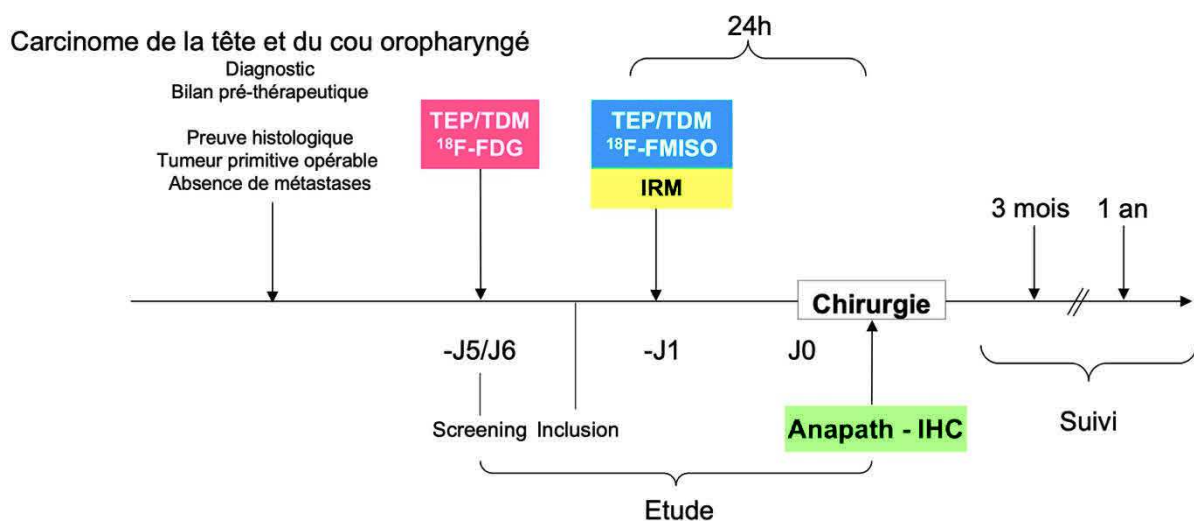


Figure 3.1. Chronologie de l'essai clinique RTEP8-Hyponeck.

Dans ce Chapitre, nous allons décrire les conditions d'acquisition et de reconstruction des images TEP/TDM de l'hypoxie au ^{18}F -FDG, au ^{18}F -FMISO et des images IRM que nous avons utilisées pour l'étude de l'hypoxie tumorale, ainsi que les résultats de nos investigations pour optimiser certains aspects du protocole. Ces travaux ont fait l'objet de deux articles publiés, l'un en tant que 2^{ème} auteur dans la revue *EJNMMI Physics* et l'autre en tant que 1^{er} auteur dans la revue *Frontiers in Oncology*. Nous avons opté pour une solution de trimodalité séquentielle d'imagerie TEP/TDM et IRM aussi proche que possible des conditions d'imagerie pour la planification d'un traitement par radiothérapie.

Nous allons également décrire les conditions de recalages et de segmentations des images TEP/TDM au ^{18}F -FDG, au ^{18}F -FMISO et IRM que nous avons utilisées pour réaliser l'analyse comparative de l'imagerie de l'hypoxie, ainsi que les résultats de nos investigations. Ces travaux ont fait l'objet d'un article soumis à la revue *Cancers* en tant que 1^{er} auteur.

3.2. Optimisation de l'imagerie TEP/TDM et IRM pour l'étude de l'hypoxie

Les acquisitions TEP/TDM ont été réalisées sur un appareil TEP/TDM GEMS 710 (General Electric Medical System, Milwaukee, États-Unis) et les images TDM ont été acquises juste avant le début de l'examen TEP au ^{18}F -FDG et au ^{18}F -FMISO, avec les paramètres suivants : 100 kVp, 90 mAs réglés par le logiciel de réduction de dose du fabricant et une épaisseur de coupe de 3 mm. Concernant l'imagerie par résonance magnétique nucléaire, un appareil IRM MR 450w Optima à 1,5T GEMS a été utilisé, ainsi qu'une antenne tête et cou (HNU pour *Head and Neck Unit*) de 20 canaux.

3.2.1. Imagerie TEP/TDM

3.2.1.1. Conditions d'acquisition et de reconstruction en TEP/TDM au ^{18}F -FDG

Dans l'étude clinique RTEP8-Hyponeck, l'imagerie TEP au FDG est une imagerie utilisée pour la stadification de la maladie. De ce fait, les conditions d'acquisition et de reconstruction des

images sont celles utilisées en routine clinique. Le résultat de l'examen permet de vérifier l'un des critères d'inclusion (fixation supérieure au bruit de fond médiastinal) et de non inclusion (patient métastatique). Cette imagerie sert également pour la délimitation du volume métabolique tumoral (V_{T-FDG}) pré-thérapeutique. En raison du délai court de prise en charge entre l'inclusion et la chirurgie, il n'a pas été possible de refaire l'examen TEP/TDM au ^{18}F -FDG dans des conditions d'acquisitions spécifiques de positionnement.

Les conditions d'acquisitions et de reconstructions cliniques des images au ^{18}F -FDG réalisées au CHB sont en accord avec les recommandations faites par le comité européen d'harmonisation pour les essais cliniques EARL (pour *European Accreditation Research for Life*) (Senda, 2020). A savoir, une acquisition des images TEP du crâne jusqu'à mi-cuisses ont été acquises, 60 ± 5 min après l'injection d'environ 3,5 MBq/kg de FDG après vérification du taux de glycémie, avec un temps d'acquisition de 2 min par position du lit. Entre l'injection intraveineuse de FDG et l'acquisition TEP/TDM, le patient se repose dans un box individuel au calme.

Les données TEP brutes ont été reconstruites et corrigées de l'atténuation sur la base de l'ensemble de données TDM correspondantes, avec l'algorithme OSEM 3D SharpIR (2 itérations et 24 sous-ensembles avec un filtre gaussien de 6,4 mm. La taille du voxel est 3,27 x 2,73 x 2,73 mm).

3.2.1.2. Conditions d'acquisition et de reconstruction des données TEP/TDM au ^{18}F -FMISO

3.2.1.2.1. Conditions d'acquisition

Les conditions d'acquisition des données TEP/TDM au ^{18}F -FMISO sont en accord avec les travaux d'optimisation réalisés précédemment par notre équipe lors d'une précédente étude clinique RTEP6-FAZA N°ID RCB : 2014-005381-30 (étude comparative du ^{18}F -FDG, ^{18}F -FMISO et du ^{18}F -FAZA avant chirurgie exclusive chez des patients atteints du cancer du poumon associé à une corrélation avec l'anatomopathologie – immunohistochimie), ayant fait l'objet

d'une publication (Thureau *et al.*, 2021). Il s'agit de l'administration d'une activité de 4 MBq/kg de ^{18}F -FMISO. Le délai post-injection est de 180 ± 5 min. Trois positions de lit (4 min/lit) sont acquises du vertex à la carène.

Afin d'optimiser le positionnement du patient entre les acquisitions TEP/TDM au ^{18}F -FMISO, nous avons reproduit sur l'imageur TEP/TDM, le positionnement de la tête et du cou du patient en IRM en raison de la présence de l'antenne HNU et de l'inclinaison de la tête. A cet effet, nous avons utilisé le support en mousse de l'antenne HNU et une modalisation 3D de l'antenne (voir Figure 3.2). Cette modélisation a été réalisée avec un matériau plastique cellulaire de chlorure de polyvinyle rigide (Klégecell) à partir de son image TDM. Ce matériau a l'avantage d'être radio-transparent et suffisamment solide pour supporter le poids du patient. Par ailleurs, des repères à la peau alignés (processus cricoïde, racine du nez et milieu du front) ont été utilisés en supplément de repères anatomiques (tragus bilatéraux), afin de garantir une meilleure reproductibilité du positionnement du patient entre les deux modalités d'imagerie. Des lasers externes d'alignement de radiothérapie ont été utilisés en TEP/TDM et en IRM pour le repositionnement des patients entre les deux examens.




Figure 3.2. Support en Klégecell modélisant le socle de l'antenne HNU à gauche et associé avec le support en mousse de l'antenne HNU à droite.

3.2.2.2. Étude de l'algorithme de reconstruction Q-Clear en imagerie TEP/TDM au ¹⁸F-FMISO

Le choix de l'algorithme de reconstruction, ainsi que le paramétrage de l'algorithme ont été optimisés au cas particulier de l'imagerie fonctionnelle TEP de l'hypoxie (faible contraste entre les tissus hypoxiques et normoxiques). Ces travaux ont fait l'objet d'une étude publiée dans la littérature en tant que 2^{ème} auteur.

Objectif de l'article

Évaluer l'apport de l'algorithme de reconstruction BPL (Q-Clear) dans les images TEP/TDM à faible contraste de l'hypoxie

Intérêt scientifique et principe de la méthodologie développée

L'une des difficultés majeures de l'imagerie TEP de l'hypoxie est le contraste faible entre les tissus sains et les tissus tumoraux hypoxiques avec un bruit important dans l'image. L'idée ici de l'optimisation est d'utiliser un algorithme de reconstruction cherchant à favoriser l'information pertinente structurée de faible intensité (tissus hypoxiques), tout en limitant le bruit non structuré dans l'image.

Dans ce cadre, nous avons évalué l'apport de l'algorithme de reconstruction BPL Q-Clear dans les images TEP/TDM de l'hypoxie, dont le ¹⁸F-MISO, en termes de quantification, de détectabilité des lésions et de qualité visuelle de l'image par rapport à la reconstruction OSEM. Cette étude a été réalisée avec un fantôme Jaszczak et sur les données TEP/TDM au ¹⁸F-FMISO et au ¹⁸F-FAZA de 19 patients inclus dans l'étude RTEP6-FAZA. Nous avons cherché en particulier, la valeur du paramètre β optimale sur les images à faible contraste.

Synthèse des résultats

- L'algorithme Q-Clear peut être utilisé pour l'imagerie TEP au ^{18}F -FMISO, et plus généralement en imagerie TEP de l'hypoxie.
- Q-Clear permet une amélioration significative de la mesure du SUVmax, SUVmean et du contraste (Contrast Recovery), sans amélioration de la détectabilité, ni de la perception visuelle de l'image TEP de l'hypoxie par rapport à l'algorithme OSEM.
- La valeur de 350 pour le paramètre β permet d'obtenir les meilleurs résultats quantitatifs

Ces travaux ont donné lieu à la publication jointe suivante : Texte et al, EJNMMI Physics, 2020.

Pour l'étude clinique RTEP8-Hyponeck, nous avons donc retenu l'algorithme de reconstruction Q-Clear avec un facteur β égale à 350 pour la reconstruction des images TEP au ^{18}F -MISO.

ORIGINAL RESEARCH

Open Access



Impact of the Bayesian penalized likelihood algorithm (Q.Clear[®]) in comparison with the OSEM reconstruction on low contrast PET hypoxic images

Edgar Texte¹, Pierrick Gouel^{1,2}, Sébastien Thureau^{2,3}, Justine Lequesne⁴, Bertrand Barres⁵, Agathe Edet-Sanson^{1,2}, Pierre Decazes^{1,2}, Pierre Vera^{1,2} and Sébastien Hapdey^{1,2*} 

* Correspondence: sebastien.hapdey@chb.unicancer.fr

¹Nuclear Medicine Department, Henri Becquerel Cancer Center, Rouen, France

²Quantif-LITIS EA4108, Rouen University Hospital, Rouen, France
Full list of author information is available at the end of the article

Abstract

Purpose: To determine the impact of the Bayesian penalized likelihood (BPL) reconstruction algorithm in comparison to OSEM on hypoxia PET/CT images of NSCLC using ¹⁸F-MISO and ¹⁸F-FAZA.

Materials and methods: Images of low-contrasted (SBR = 3) micro-spheres of Jaszczak phantom were acquired. Twenty patients with lung neoplasia were included. Each patient benefitted from ¹⁸F-MISO and/or ¹⁸F-FAZA PET/CT exams, reconstructed with OSEM and BPL. Lesion was considered as hypoxic if the lesion $SUV_{max} > 1.4$. A blind evaluation of lesion detectability and image quality was performed on a set of 78 randomized BPL and OSEM images by 10 nuclear physicians. SUV_{max} , SUV_{mean} , and hypoxic volumes using 3 thresholding approaches were measured and compared for each reconstruction.

Results: The phantom and patient datasets showed a significant increase of quantitative parameters using BPL compared to OSEM but had no impact on detectability. The optimal beta parameter determined by the phantom analysis was $\beta 350$. Regarding patient data, there was no clear trend of image quality improvement using BPL. There was no correlation between SUV_{max} increase with BPL and either SUV or hypoxic volume from the initial OSEM reconstruction. Hypoxic volume obtained by a $SUV > 1.4$ thresholding was not impacted by the BPL reconstruction parameter.

Conclusion: BPL allows a significant increase in quantitative parameters and contrast without significantly improving the lesion detectability or image quality. The variation in hypoxic volume by BPL depends on the method used but $SUV > 1.4$ thresholding seems to be the more robust method, not impacted by the reconstruction method (BPL or OSEM).

Trial registration: [ClinicalTrials.gov](https://clinicaltrials.gov/ct2/show/study/NCT02490696), NCT02490696. Registered 1 June 2015

Keyword: PET/CT, Hypoxia, NSCLC, BPL reconstruction

Key points

Question: Is there any interest to use the BPL reconstruction on low-contrasted PET images of hypoxia in terms of lesion detectability, quantification, and delineation.

Pertinent findings: BPL algorithm improves quantitative measurements and contrast but does not improve the lesion detectability on low-contrasted images compared to OSEM algorithm. The variation in hypoxic volume by BPL depends on the segmentation method used but SUV > 1.4 thresholding appears to be the more robust method, not impacted by the reconstruction method (BPL or OSEM), nor the BPL parameters.

Implications for patient care: More accurate PET hypoxic images can be obtained using BPL reconstruction and used with more confidence in the patient radiation treatment planning.

Introduction

^{18}F -Fluorodeoxyglucose (^{18}F -FDG) PET/CT is a commonly used imaging modality to help in diagnosing and stratifying diseases with various indications in oncology, cardiology, infectiology, or rheumatology.

In oncology, several studies have shown the interest to use metabolic information from PET/CT to optimize radiotherapy delineation [1] with ^{18}F -FDG. Some studies tried to show the interest to intensify radiotherapy on hypoxic volume of lung cancer to increase radiotherapy efficiency [2, 3]. More recently, Vera et al. underlined the strong correlation between ^{18}F -MISO uptake and poor prognosis the improvement of survival for patients treated with a radiotherapy boost on the hypoxic volume of non-small cell lung carcinoma (NSCLC) [4]. ^{18}F -MISO ([1H-1-(3-[^{18}F]fluoro-2-hydroxypropyl)-2-nitroimidazole) and ^{18}F -FAZA ([^{18}F]fluoroazomycin arabinoside) are radiopharmaceuticals revealing the hypoxic areas of tumoral disease. Unfortunately, ^{18}F -MISO and ^{18}F -FAZA show a low signal to background ratio (SBR) leading to difficulties in visualization, segmentation, and quantification of the lesion and the subsequent irradiation volume determination.

Reconstruction of PET raw data is based on iterative methods, the most commonly used being the ordered subset expectation maximization (OSEM). Those approaches require setting up a number of subsets and iterations to reconstruct the image. Theoretically, the higher the number of subsets or iterations, the closer to the expected reconstructed image. However, the increase of subsets and iterations generates noise that worsens image quality and causes misinterpretations, quantification, and potentially segmentation errors.

The Bayesian penalized likelihood (BPL) PET reconstruction algorithm (Q.Clear—GE Healthcare, Milwaukee, WI) is an algorithm, newly proposed on the General Electric PET devices, based on a point spread function (PSF) modeling and a penalizing function reducing noise between each iteration (driven by a so-called β). This algorithm allows the use of high number of subset and iterations, improving contrast while preventing any noise increase [5, 6].

Most of the studies about the BPL algorithm showed the benefit with ^{18}F -FDG PET/CT on various types of lesions [7–12]. To our knowledge, there is no publication assessing the usefulness of BPL on small lesions with low signal to background ratio (SBR).

Thus, the purpose of this study is to evaluate the contribution of the BPL reconstruction algorithm in low contrast PET/CT images, in terms of quantification, detectability,

and image quality compared to OSEM reconstruction. The evaluation was first performed on phantom images, and then on images from patients with pulmonary neoplasia who benefitted from PET/CT examinations with hypoxia tracers (^{18}F -MIZO and ^{18}F -FAZA).

Materials and methods

Phantom

A Jaszczak phantom with the 6 fillable micro-spheres (diameters/volumes of 5.94 mm/31 μL , 6.95 mm/63 μL , 8.23 mm/125 μL , 9.86 mm/250 μL , 11.89 mm /500 μL , 14.43 mm/1000 μL) was scanned on our LYSO-based Discovery 710 PET/CT system (GE Healthcare). First, 26.4 MBq of ^{18}F FDG was injected in the phantom tank filled with 2 L of water. We withdraw 2 mL from this mixture to fill the 6 micro-spheres. We finally filled the rest of the phantom tank with water up to its maximum capacity (6.2 L) which gave a contrast ratio between spheres and background of 3.1:1.

The phantom was centered on the center of the field-of-view and a 20-min list-mod acquisition over one bed position was performed, allowing the reconstruction of different acquisition times (2, 5, 10, 15, and 20 min). The raw data were reconstructed according to the routinely used OSEM protocol (2 iterations and 24 subsets with a 6.4-mm Gaussian filter, including correction of time of flight, attenuation, scatter, and incorporating the point spread function—SharpIR) and with the BPL algorithm (β parameter set up to 300, 350, 400, 500, and 600).

Patients

We used PET/CT datasets of patient included in an ongoing study (RTEP6, NCT02490696) in our center that aim to compare ^{18}F -MISO and ^{18}F -FAZA in NSCLC where each patient benefit from ^{18}F -FDG, ^{18}F -MISO, and ^{18}F -FAZA PET/CT scans before their surgery.

^{18}F -MISO and ^{18}F -FAZA PET/CT scans were acquired 180 min after the injection of 4 MBq/kg of radiopharmaceutical, with an acquisition time of 4 min/bed position. CT scan was set up to 80 mAS and 100 kV, with an intensity modulation system, yielding a mean DLP value of 160.9 ± 44 mGycm. As for the phantom, OSEM reconstructions were performed using 2 iterations and 24 subsets with 6.4 mm Gaussian post-filter which corresponds to our clinical parameters. We decided to use the BPL algorithm with β value of 300, 350, and 400 based on the review of the literature for which the optimal β was frequently chosen between 300 and 400 [5, 7] and considering the results obtained on the phantom data. All patients gave their written informed consent.

Image analysis

Quantification

On the phantom data, spherical volumes of interest (VOIs) were manually drawn on the 20-min BPL350-reconstructed PET images, on each visible sphere and on the background (1-cm³ spherical VOI) to measure quantitative parameters (SUV_{max} and SUV_{mean}). Each VOI was then perfectly cloned on every sequence (all reconstructions and all acquisition times) to get the measurements on the exact same location and prevent any intra-operator variability.

Then, we determined the contrast recovery coefficient (CRC) and background variability (BV) by using a formula previously proposed [5]:

$$\text{CRC} = \frac{\frac{\text{SUV}_{\text{mean sphere}}}{\text{SUV}_{\text{mean background}}}}{\frac{\text{Activity injected in sphere}}{\text{Background Activity}}} \text{ and } \text{BV} = \frac{\text{SD background}}{\text{SUV}_{\text{mean background}}} \times 100$$

The percentage difference of SUV_{max} , SUV_{mean} , SUV_{peak} , CRC, and BV was also calculated ($\Delta\text{SUV}_{\text{max}}$, $\Delta\text{SUV}_{\text{mean}}$, $\Delta\text{SUV}_{\text{peak}}$, ΔCRC , and ΔBV , respectively).

On the patient images, for each reconstruction, the lesion was considered as hypoxic if the lesion SUV_{max} was superior to 1.4, as it was proposed by Thureau et al. [13].

Hypoxic volumes were then delineated using three different methods:

- 1) A threshold expressed as 1.5-fold the mediastinum SUV_{max} ($\text{Th}_{1.5\text{Med}}$) [13]
- 2) A fixed threshold based on SUV values > 1.4 ($\text{Th}_{1.4}$) [3, 13]
- 3) A 60% thresholding method ($\text{Th}_{60\%}$), containing all voxels with a value superior or equal to 60% of the SUV_{max} value.

We studied the correlation between SUV change (ΔSUV) with BPL as a function of the initial SUV using a Bland-Altman analysis and the correlation with the initial volume with a scatter plot.

In complement to the quantitative analysis, we realized a blind evaluation of detectability and image quality of lung lesions. To that end, we used a random subset of non-CT-fused 2D OSEM and BPL PET images showing each lesion twice (OSEM and BPL) but not consecutively allowing a paired statistical analysis (for BPL, b350 was chosen as a trade-off between a CRC increase and noise limitation). All these images contained the whole lungs and the observers were informed of the presence of a lesion on each slice. Ten senior nuclear medicine physicians from two centers evaluated (1) the detectability of a lesion asking if a lesion was considered visible (binary answer) and (2) the overall quality of the image, considering contrast, SNR, and background noise level. The quality was ranked with a 5-point Likert-like scale (1, uninterpretable; 2, poor; 3, correct; 4, good; 5, excellent). All the images were evaluated in one session and there was no waiting period between different images.

For the detectability analysis, we calculated for each PET/CT exam and reconstruction, the total number of lesions detected by the 10 observers.

For the image quality analysis, we calculated the total score attributed by each observer (with a maximum score of 5/5 per image). Then, we measured the total quality score for each reconstruction and for each observer independently.

Statistical analysis

We compared the phantom quantitative data ($\Delta\text{SUV}_{\text{max}}$, $\Delta\text{SUV}_{\text{mean}}$, and ΔCRC) and hypoxic volumes using a Wilcoxon paired ranked-sum test. For the clinical analysis, we compared OSEM and BPL quantitative parameters (SUV_{max} , SUV_{mean}) using a Student paired *t* test. *p* values less than 0.05 were considered statistically significant.

Detectability results were compared using a Cochran's Q test. The comparison of lesion detectability between OSEM and BPL reconstructions was evaluated by calculating

the kappa coefficients for each observer. The results of the image quality comparison between OSEM and BPL reconstructions were represented in contingency table and evaluated by calculating weighted kappa coefficients for each observer.

All graphs and plots were realized with MedCalc 13.1.2.0 and Excel 2010.

Results

Phantom evaluation

Figure 1 presents the images of the phantom, for the 6 reconstructions and for the 5 acquisition times. At 2 min and 5 min acquisition time, only the two biggest spheres can be detected on all reconstructions. Acquisition of 10 and 15 min per bed allows detecting three of the six spheres, and 20-min acquisition permits to slightly see the fourth one.

Figure 2 shows the BV as the function of time, at 2, 3, 5, 10, 15, and 20 min. A comparable background noise level is observed between OSEM and BPL with $\beta350-400$ and starts to be lower in BPL than OSEM at $\beta500$. Noise level at $\beta300$ is higher than OSEM at all time per bed.

Table 1 gives the quantitative modification between the OSEM and the BPL reconstructions. There was a statistically significant increase of SUV_{max} and SUV_{mean} on all visible spheres and regardless of acquisition time, except with BPL with $\beta600$. For instance, on the 2 min acquisition, the SUV_{max} increase ranged from +11.6% at $\beta500$ ($p = 0.012$) to +37.2% at $\beta300$ ($p < 0.001$).

	OSEM	$\beta300$	$\beta350$	$\beta400$	$\beta500$	$\beta600$
2min						
5min						
10min						
15min						
20min						

Fig. 1 Results of Jaszczak phantom acquisition for each time and each reconstruction

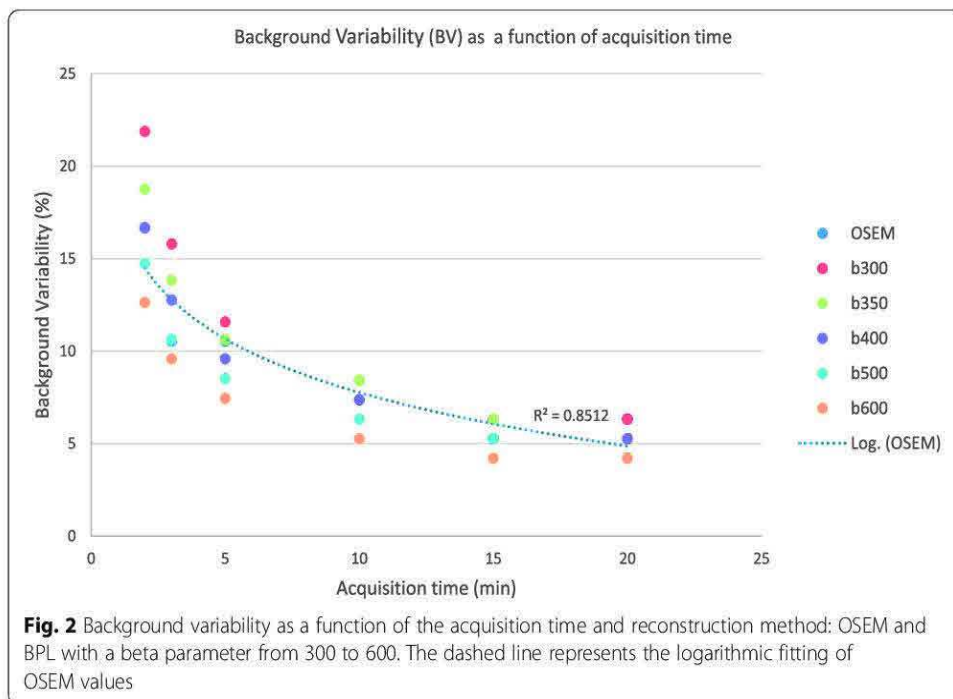


Figure 3 plots the contrast recovery for each visible sphere as a function of the acquisition time, and Table 1, the improvement between BPL with respect to OSEM reconstruction. Figure 3 illustrates that BPL has a clear benefit on contrast recovery with all β parameters on the largest sphere whatever the acquisition time. For the second and third spheres, BPL seemed to give higher contrast recovery at $\beta 300$, $\beta 350$, and $\beta 400$. On the other hand, there was no significant gain of contrast recovery at BPL for $\beta 500$ and $\beta 600$.

Considering these results, we chose to use $\beta 350$ for the BPL reconstruction, as the best compromise between noise control and quantitative contrast recovery, for the detectability and image quality analysis of the clinical images.

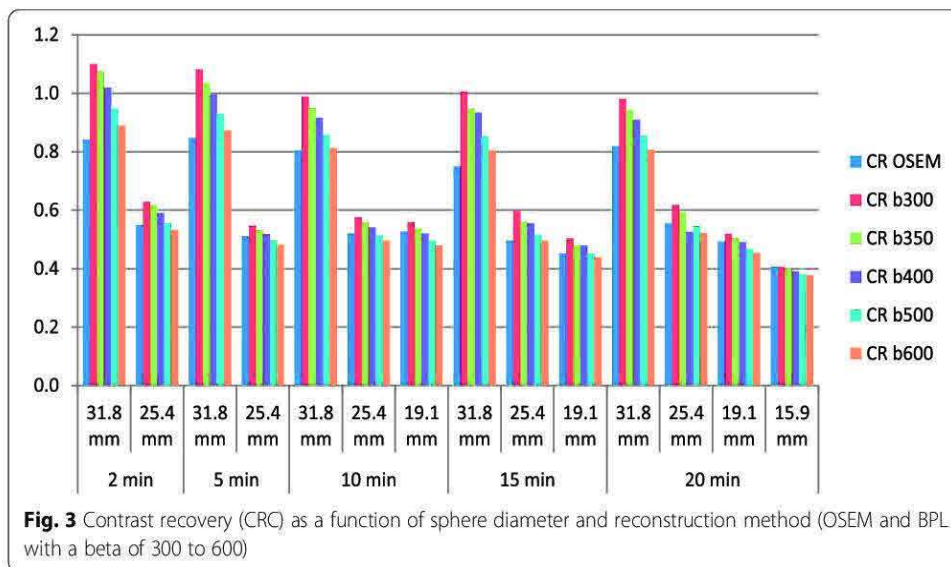
Patients

Patient characteristics are summarized in Table 2.

We analyzed data from 20 patients (18 males/2 females) included in the RTEP6 study between 2016 and 2018 which aims to compare 18F-MISO and 18F-FAZA PET/CT

Table 1 Mean values of $\Delta\text{SUV}_{\text{max}}$, $\Delta\text{SUV}_{\text{mean}}$, and ΔCRC (contrast recovery coefficient) averaged over the 5 acquisition times and all detected spheres ($n = 14$), between BPL with different β parameter and OSEM reconstructions

	$\beta 300$	$\beta 350$	$\beta 400$	$\beta 500$	$\beta 600$
$\Delta\text{SUV}_{\text{max}}$	+37.18%	+28.52%	+21.66%	+11.55%	+3.25%
<i>p value</i>	0.0001	0.0002	0.0012	0.13	0.38
$\Delta\text{SUV}_{\text{mean}}$	+27.62%	+22.18%	+17.57%	+9.62%	+2.93%
<i>p value</i>	0.0001	0.0002	0.0017	0.22	0.45
ΔCRC	+30.85%	+27.89%	+21.22%	+12.65%	+5.71%
<i>p value</i>	0.0002	0.0004	0.0024	0.20	0.34



scans in patients with a suspicion of lung neoplasia. Eighteen patients benefitted from both ¹⁸F-MISO and ¹⁸F-FAZA PET/CT scans, 1 patient had only one ¹⁸F-MISO PET/CT and another one had only one ¹⁸F-FAZA PET/CT. One patient had no cancerous cell found after surgery and the pathological analysis concluded to an organized infectious pneumopathy. In total, 38 PET/CT scans of 20 different lesions were analyzed.

Lesion detectability and image quality

Table 3 gives the number of lesions detected by the 10 observers. For all observers, the lesions were detected in 329/380 cases with the OSEM reconstruction and in 322/380 cases with the BPL reconstruction. Lesions were detected by the 10 observers in 24/38 cases (63.2%) with OSEM and 25/38 cases (65.8%) with BPL. The lesion detectability

Table 2 Patient characteristics

Patient	n = 20 (%)
Sex	
Men	18 (90)
Women	2 (10)
Age (mean)	65 (50–83)
ECOG	
0	11 (55)
1	8 (40)
2	1 (5)
3	0
4	0
Histology	
SCC	10 (50)
Adenocarcinoma	9 (45)
Other	1 (5)

ECOG Eastern Cooperative Oncology Group Performance status, SCC squamous cell carcinoma

Table 3 Number of lesions detected by observer and by reconstruction

DS	OBS1	OBS2	OBS3	OBS4	OBS5	OBS6	OBS7	OBS8	OBS9	OBS10
OSEM	33	36	35	34	28	31	33	29	33	37
BPL	33	34	32	30	31	33	32	28	32	37
Cochran's <i>p</i> value	1	0.157	0.083	0.046	0.18	0.317	0.655	0.705	0.317	x
kappa	0.77	0.69	0.68	0.66	0.64	0.62	0.47	0.51	0.90	1

OSEM ordered subset expectation maximization, BPL Bayesian penalized likelihood algorithm

was increased with BPL in 5 cases and lowered in 12 cases. There was a significant difference between OSEM and BPL for only one observer on Cochran's Q test showing a better detectability with OSEM than BPL ($p = 0.046$). Cochran's Q test was not realizable for observer 10 because of exact same results for all OSEM and BPL images. Kappa values for the ten observers were ranged from 0.47 to 1 traducing the major impact that reconstruction can have on lesion detectability for a same patient.

Tables 4 and 5 present the distribution of the quality score for all observers. On the 380 comparisons of image quality between BPL and OSEM, 108 were in benefit of BPL (28.4%), 103 were in benefit of OSEM (27.1%) and 169 cases showed no change of quality score. The weighted kappa values ranged from 0.092 to 0.612. Quality scores of BPL images were higher for 7 observers than with OSEM.

With BPL, images were less considered as "correct" but mainly as "good" or "excellent." Nevertheless, there were more cases of "uninterpretable" compared to OSEM. Figure 4 is a concordance table presenting the quality scores obtained for each comparison of a same image reconstructed with OSEM and BPL (38 pairs of images reviewed by the 10 observers) showing that, in the 108 cases where BPL was preferred, 87 cases showed a gain of 1 point (for example, from 3, correct, to 4, good), 20 cases showed a gain of 2 points and 1 case showed a gain of 3 points. There was no modification of the quality score in 169/380 cases (44.5%). One hundred and three comparisons were in favor of OSEM with a loss of 1 point in 94 cases, 2 points in 8 cases, and 4 points in 1 case.

Table 6 summarizes the results of the quantitative analysis on clinical images. As for our phantom study, the BPL reconstruction leads to a significant higher SUV_{max} , SUV_{mean} , and SUV_{peak} compared to OSEM on each reconstruction, $\beta 300$ presenting the largest increase. SUV_{max} increases ranged from 10.4 up to 21.5% depending of β .

On the Bland-Altman plot represented on Fig. 5, we see the absence of correlation between SUV_{max} increase with the BPL reconstruction and initial SUV_{max} on OSEM reconstruction.

Table 4 Concordance table of quality score of all observers

	BPL					
		1	2	3	4	5
OSEM	1	7	8	0	0	0
	2	14	64	33	10	1
	3	2	47	54	36	10
	4	0	6	30	35	10
	5	1	0	0	3	9

OSEM ordered subset expectation maximization, BPL Bayesian penalized likelihood algorithm

Table 5 Quality score (QS) by observer and by reconstruction method

QS	OBS1	OBS2	OBS3	OBS4	OBS5	OBS6	OBS7	OBS8	OBS9	OBS10
OSEM	104	123	101	109	95	106	110	101	110	136
BPL	106	96	96	84	101	116	147	102	120	140
Weighted kappa	0.615	0.176	0.306	0.092	0.409	0.533	0.150	0.353	0.406	0.612

OSEM ordered subset expectation maximization, BPL Bayesian penalized likelihood algorithm

Due to the quantification increase with BPL, there was one more lesion considered as “hypoxic” with BPL (36/38 at b350) than OSEM (35/38 lesions) considering our decision criteria ($SUV_{max} > 1.4$).

With the OSEM reconstruction, hypoxic volume could be measured on all the 35 hypoxic lesions with $Th_{60\%}$ and $Th_{1.4}$ segmentation methods but only on 12 lesions with the $Th_{1.5Med}$ method. BPL allowed to measure 15 hypoxic volumes with the $Th_{1.5Med}$ segmentation method with $\beta = 350$ and $\beta = 400$ and 16 volumes with $\beta = 300$.

Table 7 gives the hypoxic volume measurements, considering the 3 segmentation methods. On these 35 hypoxic lesions, the $Th_{60\%}$ method showed a significant reduction of hypoxic volume between OSEM and BPL and with each β parameter ($p < 0.001$). The $Th_{1.4}$ method showed a stable hypoxic volume between OSEM and BPL, whatever the β value considered ($\beta = 300, 350, \text{ or } 400$). The $Th_{1.5Med}$ segmentation

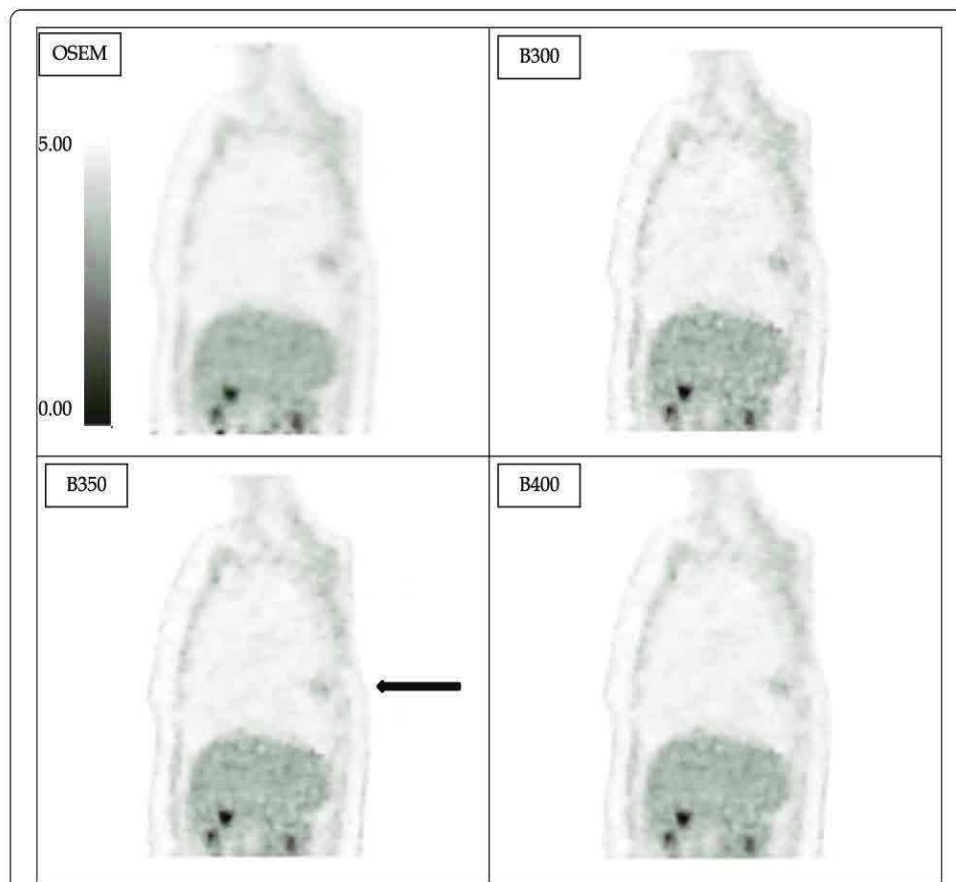


Fig. 4 Example of ^{18}F -FAZA thoracic PET images reconstructed with OSEM or BPL (with beta values of 300, 350, 400, and 500; voxel size of $2.73 \times 2.73 \times 3.27$ mm and acquisition time of 4 min/bed position). In that case, BPL (with beta = 350) permits a better detectability of the pulmonary opacity (black arrow) compared to OSEM with a score of 10/10 versus 8/10.

Table 6 Mean values (\pm SD) of quantitative parameters as a function of the reconstruction method (OSEM, BPL b300, b350, and b400) and BPL values variations compared to OSEM reconstruction

	β 300	β 350	β 400	OSEM
mean SUV_{max}	3.04 (\pm 1.48)	2.87 (\pm 1.33)	2.77 (\pm 1.30)	2.50 (\pm 1.12)
% of variation compared to OSEM	+21.5%	+14.6%	+10.4%	
p value	< 0.001	< 0.001	< 0.001	
mean SUV_{mean}	1.62 (\pm 0.67)	1.57 (\pm 0.66)	1.55 (\pm 0.64)	1.47 (\pm 0.60)
% of variation compared to OSEM	+10.1%	+6.9%	+5.2%	
p value	< 0.001	< 0.001	< 0.001	
mean SUV_{peak}	2.20 (\pm 1.03)	2.17 (\pm 1.01)	2.15 (\pm 1.01)	2.07 (\pm 0.94)
% of variation compared to OSEM	+6.5%	+4.9%	+4%	
p value	< 0.001	< 0.001	< 0.001	

method trends to give lower hypoxic volumes than OSEM but with no significant difference.

Figure 6 shows that there is no correlation between the variation in SUV_{max} when using BPL vs. OSEM and the hypoxic volume determined by the $Th_{1.4}$ segmentation method.

Discussion

This study aimed to evaluate the benefit of the BPL reconstruction algorithm on PET/CT images of hypoxia presenting low-contrasted lesions. Our results suggest that the BPL algorithm clearly increase quantitative parameters and contrast on PET/CT reconstruction which is concordant with all other papers studying this reconstruction algorithm [5, 8, 10, 14].

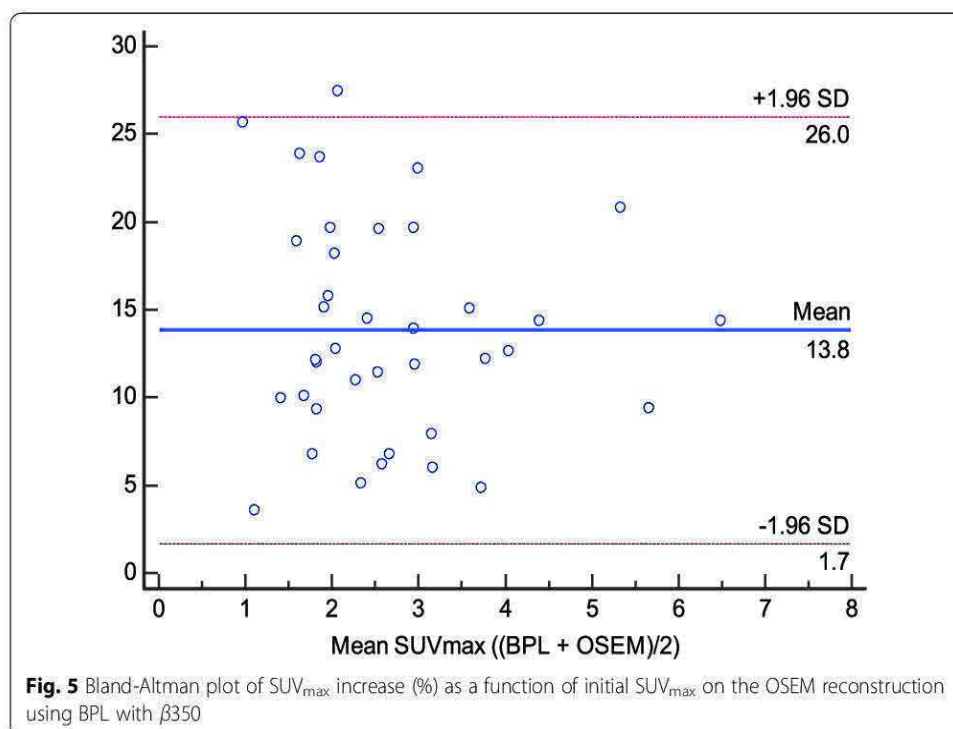
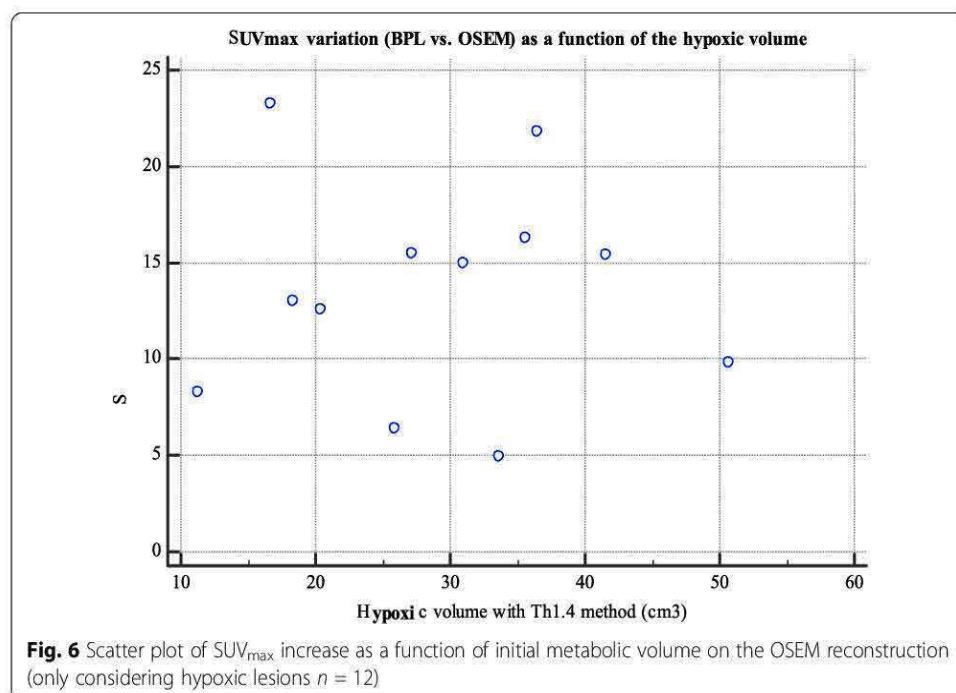


Table 7 Mean (\pm SD) value of metabolic volume (expressed in cm^3) as a function of the reconstruction method (OSEM, BPL b300, b350, and b400) and segmentation method

Method	$\beta 300$	$\beta 350$	$\beta 400$	OSEM
Th _{60%}	5.56 (\pm 2.64)	6.17 (\pm 3.20)	6.36 (\pm 3.40)	10.13 (\pm 5.48)
<i>p value</i>	< 0.001	< 0.001	< 0.001	
Th _{1.4}	30.43 (\pm 11.64)	30.69 (\pm 11.87)	29.28 (\pm 11.39)	29.07 (\pm 11.38)
<i>p value</i>	0.23	0.38	0.96	
Th _{1.5Med}	3.24 (\pm 2.87)	4.13 (\pm 3.86)	4.36 (\pm 4.01)	4.40 (\pm 4.40)
<i>p value</i>	0.52	0.17	0.42	

Our optimal β parameter was selected according to our phantom analysis showing that $\beta 350$ had a contrast recovery coefficient close to 1 (using SUV_{mean} values) and a noise level comparable to OSEM, unlike $\beta 300$. This is in line with a study realized on a LYSO-based PET/CT scanner by Teoh et al., which proposed to use a β value of 400 [5], and studies realized on a BGO-based PET/CT scanner by Vallot et al. and Reynés-Llompарт et al. which proposed an optimal β of 400 [15] and 350 [16], respectively. A more recent study realized by Caribé et al. suggested that the optimal beta value depends of the contrast and the lesion’s size but is optimal for maximizing CR and noise level for β values ranged between 300 and 400 based on a NEMA phantom experiment with bigger spheres [12]. Another study from Otani et al. evaluated BPL versus OSEM on FDG PET/CT images of lung tumors [17] and proposed a higher optimal β value of 500. Indeed, they chose to improve the image quality (lowering the noise level) while preserving the same lesion quantification. At the opposite, we decided to maintain the same noise level than the OSEM reconstruction, but improving the image quantitation to try to improve the lesion detectability. Although their PET/CT device usually used a BGO-based system, this is in line with our results in Fig. 1 and Table 1, where a β



parameter of 600 (and even 500) induced a noise reduction but a comparable SUV quantitation than with OSEM reconstruction.

Figures 5 and 6 showed that there was no correlation between the SUV_{max} increase with BPL and the initial SUV parameters or metabolic volumes on initial OSEM image. BPL does not benefit more to low contrasted PET/CT images or small metabolic lesions which is not concordant with Teoh et al. study regarding small pulmonary lung nodule [10]. This difference can be easily explained since the lack of benefit on small spheres on our phantom study is due to low activity injected in spheres while pulmonary nodules studied in Teoh's study had higher uptakes even on OSEM reconstruction. BPL can accentuate the lesion contrast and give a cleaner image, but if there is no signal present in the ground truth there is no chance that the BPL algorithm will produce it.

We categorized lesion as hypoxic or not if at least one voxel signal is superior to 1.4 as it is the only validated method to our knowledge and was used in a previous clinical trial [3].

BPL reconstructions showed a significant decrease of metabolic volume compared to OSEM using a percentage thresholding method ($Th_{60\%}$) because the BPL algorithm does not enhance the uptake globally but increase hotspots by restoring point spread function (PSF). These results are concordant with another study showing the reduction of metabolic volume with BPL [15]. $Th_{1.4}$ and $Th_{1.5Med}$ are two segmentation methods that have been proven to be better to evaluate metabolic volume on low contrast PET/CT [3, 13]. With the $Th_{1.5Med}$ method, the metabolic volume tends to be lower, and in some cases, non-measurable. Our results suggest that the $Th_{1.4}$ segmentation method is not impacted by BPL compared to OSEM reconstruction. The BPL reconstruction may lead to important changes in hypoxic tumor volume determined on hypoxia PET and its impact to radiotherapy have to be evaluated. Unfortunately, this means knowing the lesion ground truth, which is complicated in practice.

Background variability increased with the BPL reconstruction which is concordant with Vallot's study showing a significant increase of hepatic SNR which is mainly relying on an increase of hepatic SUV_{mean} [15]. Indeed, in Fig. 2, background variability values are higher for 2, 10, and 15 min acquisition time which is confirmed on Figs. 1 and 4, where BPL images at $\beta 350$ appear more noisy than OSEM images. But $\beta 350$ was chosen as a trade-off between contrast improvement while remaining at the same noise level as OSEM.

Our detectability analysis did not allow us to find a clear trend in favor of BPL or OSEM. By reviewing our set of images, we realized that images who gave the worst results were lesions near the mediastinum, unclearly visible without CT-fused scan and which can be mistaken with blood pool or muscle signal. All lesions located in the center of the lung with well-defined edges showed a similar or better detectability with BPL compared to OSEM.

Our detectability and quality evaluation has nevertheless strong limitations, as we decided to evaluate the randomized subset of images in one session, with no waiting time that could help the observers to memorize the location (20 lesions on FMISO or FAZA for 76 images). Moreover, we chose to only show one 2D image for each lesion, instead of a 3D scan to reduce the analyzing time and obtain the participation of more physicians. We also chose to not collect the false-positive findings as all physicians were

aware of the presence a unique lesion on each 2D slice and since our aim was only to evaluate the potential gain of detectability achieved with BPL compared to OSEM.

Regarding the image quality analyses, scores were higher in 28% of cases using BPL while 27% of cases were in favor of OSEM. There was no change of quality score in 45% of cases. There were more cases of images classified as “good” or “excellent” in BPL than OSEM but also more cases of “uninterpretable”. As for detectability, the images that gave the worst quality were lesions unclearly visible, near mediastinum, or muscle with a low signal. Finally, the lesions located in the center of the lung presented identical or better-quality score in BPL compared to OSEM. An interesting part of our study is that our set of images was evaluated by nuclear physicians from another facility, who use BPL daily, unlike ours, and could point out a center effect bias. Based on our result, there did not seem to be a major difference in detectability nor quality between physicians from the 2 facilities.

We chose to realize this evaluation only for one β value of 350 determined with the phantom analysis instead of using more values for the clinical evaluation. The main reason is that we wanted as many physicians as possible to take part of this evaluation, as we did not know if there would be a lot of variability on detection and quality appreciation since there was no study realized about this subject in the literature. While our results suggest that the detectability is not modified by the reconstruction method, the quality evaluation seems to be way more observer dependent as some physicians prefer smoother images and others prefer sharper and more contrasted images (but also noisier).

Another limitation of our study concerns the use of spheres in the phantom of much smaller sizes than the lesions found in our patients. The real issue of detectability arises for small lesions. Since the aim of this work was to evaluate the interest of BPL on small lesions, we found it more interesting to focus on micro-spheres in our phantom study. Unfortunately, the patients' lesions were finally larger than those used in the phantom, which could reduce the clinical relevance of our work. Nevertheless, as explained previously, results from Caribé et al. [12] using bigger spheres are in line with our results regarding the optimal beta reconstruction parameter.

Our study is limited by the small number of patients included and must be updated with the inclusion of other patients.

To our knowledge, this is the first study that evaluates BPL in hypoxia PET/CT and can play an important role in further studies about radiotherapy segmentation of hypoxic volumes.

Conclusion

Our phantom study showed a better CRC vs noise trade-off for Q.Clear with a β_{350} compared to OSEM. While our phantom and clinical analysis for BPL realized with a beta value of 350 showed a significant increase in quantitative parameters and lesion contrast, we did not observe any significant changes in lesion detectability or image quality in comparison to OSEM. The variation in hypoxic volume by BPL depends on the method used but the SUV > 1.4 thresholding method seems to be the more robust and was not impacted by the reconstruction method (BPL or OSEM).

Acknowledgements

The authors would like to thank all the physicians who participated in the visual analysis of the data as well as all the members of the nuclear medicine and the clinical research teams at the Henri Becquerel Center.

Authors' contributions

ET participated in the data collection and analysis and draft the manuscript and performed the statistical analysis. PG participated in the study design, patient care, and dataset collection. ST and PV design the clinical trial and participated in the patient inclusion. JL performed the statistical analysis. BB, AES, and PD participated in the data collection. SH conceived the study, participated in its design and coordination, and drafted the manuscript. All authors read and approved the final manuscript.

Funding

The RTEP5 trial was funded by the Henri Becquerel Centre Internal Research Fund, the North West Canceropole, and the National Cancer League

Availability of data and materials

The datasets generated during and/or analyzed during the current study are not publicly available but are available from the corresponding author on reasonable request.

Ethics approval and consent to participate

All procedures performed in studies involving human participants were in accordance with the ethical standards of the institutional and/or national research committee and with the 1964 Helsinki Declaration and its later amendments or comparable ethical standards. Informed consent was obtained from all individual participants included in this work.

Consent for publication

All patients gave their written informed consent to use their data for publication purposes.

Competing interests

All authors declare that they have no competing interest.

Author details

¹Nuclear Medicine Department, Henri Becquerel Cancer Center, Rouen, France. ²QuantIF-LITIS EA4108, Rouen University Hospital, Rouen, France. ³Radiotherapy Department, Henri Becquerel Cancer Center, Rouen, France. ⁴Clinical Research Department, Henri Becquerel Cancer Center, Rouen, France. ⁵Nuclear Medicine Department, Jean Perrin Cancer Center, Clermont-Ferrand, France.

Received: 22 October 2019 Accepted: 28 April 2020

Published online: 12 May 2020

References

1. Ganem J, Thureau S, Gardin I, Modzelewski R, Hapdey S, Vera P. Delineation of lung cancer with FDG PET/CT during radiation therapy. *Radiat Oncol* [Internet]. 2018 [cited 2019 Jan 21];13:219. Available from: <http://www.ncbi.nlm.nih.gov/pubmed/30419929>.
2. Thureau S, Dubray B, Modzelewski R, Bohn P, Hapdey S, Vincent S, et al. FDG and FMISO PET-guided dose escalation with intensity-modulated radiotherapy in lung cancer. *Radiat Oncol Radiation Oncology*. 2018;13:1–7.
3. Vera P, Thureau S, Chaumet-Riffaud P, Modzelewski R, Bohn P, Vermandel M, et al. Phase II study of a radiotherapy total dose increase in hypoxic lesions identified by 18F-misonidazole PET/CT in patients with non-small cell lung carcinoma (RTEP5 Study). *J Nud Med*. 2017;58:1045–53.
4. Vera P, Mihalescu SD, Lequesne J, Modzelewski R, Bohn P, Hapdey S, et al. Radiotherapy boost in patients with hypoxic lesions identified by 18F-FMISO PET/CT in non-small-cell lung carcinoma: can we expect a better survival outcome without toxicity? [RTEP5 long-term follow-up]. *Eur J Nud Med Mol Imaging*. *Eur J Nucl Med Mol Imaging*. 2019;46:1448–56.
5. Teoh EJ, McGowan DR, Macpherson RE, Bradley KM, Gleeson FV. Phantom and clinical evaluation of the Bayesian penalized likelihood reconstruction algorithm QClear on an LYSO PET/CT System. *J Nucl Med*. 2015;56:1447–52.
6. Nuyts J, Bequé D, Dupont P, Mortelmans L. A concave prior penalizing relative differences for maximum-a-posteriori reconstruction in emission tomography. *IEEE Trans Nucl Sci*. 2002;49:56–60.
7. Teoh EJ, McGowan DR, Schuster DM, Tsakok MT, Gleeson F V, Bradley KM. Bayesian penalised likelihood reconstruction (QClear) of 18F-fluciclovine PET for imaging of recurrent prostate cancer: semi-quantitative and clinical evaluation. *Br J Radiol* [Internet]. 2018;91:20170727. Available from: <http://www.ncbi.nlm.nih.gov/pubmed/29303359%0A>, <http://www.pubmedcentral.nih.gov/articlerender.fcgi?artid=PMC6190769>.
8. Sampaio Vieira T, Borges Faria D, Azevedo Silva F, Pimentel F, Pereira de Oliveira J. The impact of a Bayesian penalized likelihood reconstruction algorithm on the evaluation of indeterminate pulmonary nodules by dual-time point 18F-FDG PET/CT. *Clin Nucl Med* [Internet]. *Clinical Nuclear Medicine*; 2017 [cited 2019 Jan 21];42:e352–e354. Available from: <https://insights.ovid.com/pubmed?pmid=28525459>.
9. Parvizi N, Franklin JM, McGowan DR, Teoh EJ, Bradley KM, Gleeson F V. Does a novel penalized likelihood reconstruction of 18F-FDG PET-CT improve signal-to-background in colorectal liver metastases? *Eur J Radiol* [Internet]. 2015;84:1873–8. Available from: <https://doi.org/10.1016/j.ejrad.2015.06.025>.
10. Teoh EJ, McGowan DR, Bradley KM, Belcher E, Black E, Gleeson FV. Novel penalised likelihood reconstruction of PET in the assessment of histologically verified small pulmonary nodules. *Eur Radiol*. 2016;26:576–84.

11. Teoh EJ, McGowan DR, Bradley KM, Belcher E, Black E, Moore A, et al. 18F-FDG PET/CT assessment of histopathologically confirmed mediastinal lymph nodes in non-small cell lung cancer using a penalised likelihood reconstruction. *Eur Radiol.* 2016;26:4098–106.
12. Caribé PRRV, Koole M, D'Asseler Y, Van Den Broeck B, Vandenberghe S. Noise reduction using a Bayesian penalized-likelihood reconstruction algorithm on a time-of-flight PET-CT scanner. *EJNMMI Phys EJNMMI Physics.* 2019;6.
13. Thureau S, Chaumet-Riffaud P, Modzelewski R, Fernandez P, Tessonnier L, Vervueren L, et al. Interobserver agreement of qualitative analysis and tumor delineation of 18F-fluoromisonidazole and 3'-deoxy-3'-18F-fluorothymidine PET images in lung cancer. *J Nucl Med.* 2013;54:1543–50.
14. Howard BA, Morgan R, Thorpe MP, Turkington TG, Oldan J, James OG, et al. Comparison of Bayesian penalized likelihood reconstruction versus OS-EM for characterization of small pulmonary nodules in oncologic PET/CT. *Ann Nucl Med.* 2017;31:623–8.
15. Vallot D, Caselles O, Chaltiel L, Fernandez A, Gabiache E, Dierickx L, et al. A clinical evaluation of the impact of the Bayesian penalized likelihood reconstruction algorithm on PET FDG metrics. *Nucl Med Commun.* 2017;38:979–84.
16. Reynés-Llompart G, Gámez-Cenzano C, Vercher-Conejero JL, Sabaté-Llobera A, Calvo-Malvar N, Martí-Climent JM. Phantom, clinical, and texture indices evaluation and optimization of a penalized-likelihood image reconstruction method (QClear) on a BGO PET/CT scanner. *Med Phys.* 2018;45:3214–22.
17. Otani T, Hosono M, Kanagaki M, Onishi Y, Matsubara N, Kawabata K, et al. Evaluation and optimization of a new PET reconstruction algorithm, Bayesian penalized likelihood reconstruction, for lung cancer assessment according to lesion size. *Am J Roentgenol.* 2019;1–7.

Publisher's Note

Springer Nature remains neutral with regard to jurisdictional claims in published maps and institutional affiliations.

Submit your manuscript to a SpringerOpen® journal and benefit from:

- ▶ Convenient online submission
- ▶ Rigorous peer review
- ▶ Open access: articles freely available online
- ▶ High visibility within the field
- ▶ Retaining the copyright to your article

Submit your next manuscript at ▶ [springeropen.com](https://www.springeropen.com)

3.2.2. Imagerie IRM

3.2.2.1. Acquisition et reconstruction des séquences pondérées

Dans l'étude clinique RTEP8-Hyponeck, les séquences pondérées multiplanaires (axiales, coronales et sagittales), centrées sur la lésion, en T1, T2 et T1 avec suppression de la graisse ont été acquises pour la segmentation du volume tumoral en IRM (V_{T-IRM}), conformément aux recommandations de la littérature (Widmann *et al.*, 2017; Jensen *et al.*, 2021) dans le cancer de la tête et du cou. La durée totale d'acquisition est d'environ 10 minutes.

3.2.2.2. Séquence de diffusion et obtention de la cartographie ADC

Les conditions d'acquisition et de reconstruction des images réalisées pour la mesure des cartographies ADC ont été faites conformément aux recommandations de l'alliance nord-américaine d'harmonisation pour les essais cliniques QIBA (pour *Quantitative Imaging Biomarkers Alliance*) (Shukla-Dave et al 2019). Il s'agit d'une séquence d'écho de spin en écho-planaire (ES-EPI) avec 3 valeurs de b (0, 500 et 1000 s/mm²) et 1 NEX. Les paramètres d'acquisitions sont résumés dans le Tableau 3.1, Section 3.3.5.

La cartographie du coefficient de diffusion apparent (ADC) a été calculée à l'aide du logiciel ReadyView® (version DV26.0-R03-1831.b, General Electric, Milwaukee, États-Unis).

3.2.2.3. Séquence de perfusion dynamique et obtention des cartographies DCE

Les conditions d'acquisition et de reconstruction des images réalisées pour la mesure des cartographies DCE sont en accord avec les recommandations de l'alliance QIBA (Shukla-Dave *et al.*, 2019). Elles sont résumées dans le Tableau 3.1, Section 3.3.5. En particulier, les images

dynamiques de perfusion (IRM-DCE) ont été acquises après injection d'un bolus de DOTAREM® (concentration d'acide gadotérique de 0,5 mmol/mL) par un cathéter veineux antécubital à un débit de 5cc/s, suivi d'un lavage au sérum physiologique de 20 ml après l'acquisition de 5 images. Au total, 48 images ont été obtenues avec une résolution temporelle de 10 s/image.

Les cartographies Ktrans, kep, Vp et Ve ont été calculées à l'aide du module Permeabilty® du logiciel Olea Sphere® (version 3.0, OLEA MEDICAL, La Ciotat, FRANCE).

3.2.2.4. Séquence qIRM et obtention des cartographies T1 et T2

A notre connaissance, il n'existe aucune recommandation dans la littérature pour l'acquisition des cartographies T1 et T2 à visée de planification de traitement par radiothérapie pour le cancer ORL. Le choix de la méthode et l'optimisation du paramétrage des séquences a fait l'objet d'un travail publié dans la littérature en tant que 1^{er} auteur, ainsi que d'une collaboration scientifique entre le Centre Henri Becquerel et Olea Medical, pour l'utilisation du module OleaNova+® pour répondre aux objectifs de ce travail. L'objet de cette collaboration a été l'utilisation du module OleaNova+® pour nos travaux et son amélioration. A noter que ce module n'était pas encore validé pour un usage en routine clinique.

Objectif de l'article

Évaluer la précision, la plage d'utilisation et la reproductibilité des séquences quantitatives MAGiC® à 1,5 T par rapport à une méthode de mesure conventionnelle en IRM quantitative.

Intérêt scientifique et principe de la méthodologie développée

Au sein de notre laboratoire, l'intérêt de l'évaluation et de l'optimisation des séquences qIRM pour l'obtention des cartographies de T1 et T2 est multiple (radiomique et caractérisation tissulaire). Cela concerne notamment deux essais cliniques de trimodalité, le premier étant le protocole RTEP8-Hyponeck, et le second, le protocole DEMETER portant sur l'étude

comparative des volumes de radiothérapie obtenus le même jour par imagerie trimodalité en utilisant l'imagerie TEP/TDM à la ^{18}F -FCHOLINE et l'IRM, dans le cancer de la prostate.

La difficulté en qIRM est d'obtenir une image dont la mesure de T1 et T2 soit précise, reproductible, dans un temps d'acquisition cliniquement acceptable et dont les paramètres d'acquisition et de qualité image sont adaptés à la planification du traitement par radiothérapie.

Dans ce travail, nous avons évalué la qIRM en termes de précision de la mesure, de plage d'utilisation de cette mesure et de reproductibilité des cartographies, à partir du fantôme Magphan SMR170 commercialisé par The Phantom Laboratory (Salem, NY, USA) et d'un fantôme que nous avons développé permettant l'étude d'une large gamme de temps de relaxation T1 et T2. Les performances des mesures ont été évaluées avec deux antennes, l'antenne HNU et l'antenne BODY avec les paramètres d'acquisition adaptés à la planification du traitement par radiothérapie.

Les mesures ont été réalisées en comparant deux techniques. La première est la technique à impulsions sélectives multispectrales (MAGIC[®], cf. Section 2.2.2.6.2). Les cartographies T1 et T2 issues de la séquences MAGiC[®] ont été calculées avec le logiciel dédié proposé par SyMRI[®] (SyntheticMR AB, Linköping, Suède) disponible sur la station d'acquisition de l'IRM.

La deuxième méthode est une technique de mesure classique (cf. Section 2.2.2.6.1). Les cartographies T1 et T2 ont été obtenues selon les paramètres décrits dans le Tableau 3.1 à l'exception de la taille des voxels qui était de 2,5 x 1,02 x 1,02 mm.

La comparaison des performances des deux méthodes a été réalisée sur des durées d'acquisition équivalente.

Nous avons également comparé les mesures de T1 et T2 *in vivo* obtenues avec les deux techniques dans l'encéphale et la prostate chez l'Homme pour une application en radiothérapie.

Synthèse des résultats

- La méthode conventionnelle donne de meilleurs résultats d'ensemble en termes de plage d'utilisation et de la qualité image
- Les deux méthodes de mesures sont reproductibles (écart < 10%) et comparables (biais moyen 8,4 %) dans une plage de valeurs de T1 comprises entre 490 et 2385 ms et de T2 comprises entre 25 et 400 ms, avec un temps d'acquisition cliniquement acceptable
- L'utilisation des deux méthodes avec l'antenne HNU est possible pour l'imagerie à visée de planification du traitement par radiothérapie ou de suivi des cancers de la tête et du cou

Ces travaux ont donné lieu à la publication jointe suivante : Gouel et al, *Frontiers in Oncology*, 2022.

Pour l'étude clinique RTEP8-Hyponeck, nous avons donc retenu l'utilisation de l'antenne HNU avec la méthode conventionnelle. La cartographie T1 a été obtenue par l'acquisition des différents angles de bascule répétés quatre fois (VFA) en utilisant une séquence d'écho de gradient avec un spoiler de gradient (EG-SPGR) et la cartographie T2 par une séquence d'écho de spin avec des temps d'échos multiples (ES-ME). Les cartographies T1 et T2 ont été calculées à l'aide du module OleaNova+® du logiciel Olea Sphere® (version 3.0, OLEA MEDICAL, La Ciotat, FRANCE).



Synthetic MRI for Radiotherapy Planning for Brain and Prostate Cancers: Phantom Validation and Patient Evaluation

Pierrick Gouel^{1,2*}, Sebastien Hapdey^{1,2}, Arthur Dumouchel², Isabelle Gardin^{1,2,3}, Eva Torfeh³, Pauline Hinault¹, Pierre Vera^{1,2}, Sebastien Thureau^{1,2,3} and David Gensanne^{1,2,3}

¹ Quantification en Imagerie Fonctionnelle-Laboratoire d'Informatique, du Traitement de l'Information et des Systèmes Equipe d'accueil 4108 (QuantIF-LITIS EA4108), University of Rouen, Rouen, France, ² Imaging Department, Henri Becquerel Cancer Center, Rouen, France, ³ Radiotherapy Department, Henri Becquerel Cancer Center, Rouen, France

OPEN ACCESS

Edited by:

Alessandro Stecco,
University of Eastern Piedmont, Italy

Reviewed by:

Luisa Altabella,
Azienda Ospedaliera Universitaria
Integrata, Italy
Chris Walker,
University of Texas MD Anderson
Cancer Center, United States

*Correspondence:

Pierrick Gouel
pierrick.gouel@chb.unicancer.fr

Specialty section:

This article was submitted to
Radiation Oncology,
a section of the journal
Frontiers in Oncology

Received: 22 December 2021

Accepted: 15 March 2022

Published: 20 April 2022

Citation:

Gouel P, Hapdey S,
Dumouchel A, Gardin I,
Torfeh E, Hinault P, Vera P,
Thureau S and Gensanne D
(2022) Synthetic MRI for
Radiotherapy Planning for
Brain and Prostate Cancers:
Phantom Validation and
Patient Evaluation.
Front. Oncol. 12:841761.
doi: 10.3389/fonc.2022.841761

Purpose: We aimed to evaluate the accuracy of T_1 and T_2 mappings derived from a multispectral pulse sequence (magnetic resonance image compilation, MAGiC[®]) on 1.5-T MRI and with conventional sequences [gradient echo with variable flip angle (GRE-VFA) and multi-echo spin echo (ME-SE)] compared to the reference values for the purpose of radiotherapy treatment planning.

Methods: The accuracy of T_1 and T_2 measurements was evaluated with 2 coils [head and neck unit (HNU) and BODY coils] on phantoms using descriptive statistics and Bland–Altman analysis. The reproducibility and repeatability of T_1 and T_2 measurements were performed on 15 sessions with the HNU coil. The T_1 and T_2 synthetic sequences obtained by both methods were evaluated according to quality assurance (QA) requirements for radiotherapy. T_1 and T_2 *in vivo* measurements of the brain or prostate tissues of two groups of five subjects were also compared.

Results: The phantom results showed good agreement (mean bias, 8.4%) between the two measurement methods for T_1 values between 490 and 2,385 ms and T_2 values between 25 and 400 ms. MAGiC[®] gave discordant results for T_1 values below 220 ms (bias with the reference values, from 38% to 1,620%). T_2 measurements were accurately estimated below 400 ms (mean bias, 8.5%) by both methods. The QA assessments are in agreement with the recommendations of imaging for contouring purposes for radiotherapy planning. On patient data of the brain and prostate, the measurements of T_1 and T_2 by the two quantitative MRI (qMRI) methods were comparable (max difference, <7%).

Conclusion: This study shows that the accuracy, reproducibility, and repeatability of the multispectral pulse sequence (MAGiC[®]) were compatible with its use for radiotherapy treatment planning in a range of values corresponding to soft tissues. Even validated for brain imaging, MAGiC[®] could potentially be used for prostate qMRI.

Keywords: synthetic MRI, radiotherapy planning, quantitative MRI, T_1 mapping, T_2 mapping

1 INTRODUCTION

MRI displays contrast that is principally dependent on 3 intrinsic parameters: T_1 , T_2 , and ρ . For diagnostic purposes, weighted sequences aim to obtain a contrast depending on the nature of the tissue studied by highlighting one of these 3 parameters. The drawback of such an approach is the complex nature of the signal. It differs from one manufacturer to another for the same types of weighted images, and it is not possible to extract the quantitative values of intrinsic parameters.

Meanwhile, quantitative magnetic resonance imaging (qMRI) (1) has been proposed for many years to obtain a mapping of the measurement of one of the intrinsic parameters. These sequences are based on a known mathematical expression of the signal, depending on only one of the 3 intrinsic parameters, to calculate the intrinsic parameter at the voxel level by solving the signal expression. qMRI has not been widely used because of the prohibitive time required for image acquisition, measurement uncertainties (2), and diagnostic success of weighted sequences.

qMRI allows the characterization of tissues and pathologies for a wide range of diagnostic applications (1, 3). It can provide quantitative T_1 and T_2 tissue mappings at high spatial resolution (4), which can be useful for radiotherapy to differentiate recurrent tumors from benign tissues (5), to improve contouring (6) and optimize treatment planning (7), or to detect early effects of irradiation (8).

Another application of qMRI after the acquisition of T_1 or T_2 mapping is in mathematically generating synthetic T_1 - or T_2 -weighted sequences (synMRI). This technique allows the operator to modify the repetition time (TR) and echo time (TE) values in order to obtain a multi-contrast MRI signal from a single acquisition. The main advantages of this technique are the reduction of the scan time and improvement of patient throughput. Evaluations of this new technique are essentially based on brain studies (9). Several authors have also proposed synMRI for the study of the knee (10, 11), lumbar intervertebral disc degeneration (12), and prostate cancer (13), but always with the acquisition parameters for diagnostic purposes favoring the signal-to-noise ratio (SNR).

The first quantitative methods proposed in the literature were inspired by the methods used in nuclear magnetic resonance (NMR) (1). For T_1 measurement, the reference technique is an inversion recovery (IR) sequence that remains too time-consuming for routine use. To reduce the acquisition time, a variable flip angle (VFA) method has been proposed (14). This method allows a rapid return to equilibrium magnetization of the repeated sequences with low tilt angles of longitudinal magnetization. At the end of each sequence, the signal is measured after the application of a gradient echo (GRE). The homogeneity of the B_1 field must be checked and corrected when necessary (14). For T_2 measurement, the reference sequence is based on a single spin echo (SE) sequence with signal recording after each multi-echo (ME-SE) (1).

The previous methods allow mapping of only one intrinsic parameter (T_1 or T_2), but not all three (T_1 , T_2 , and ρ). In recent years, several authors have proposed multispectral pulse

sequences that enable recording the signal several times in a single sequence in order to calculate the 3 intrinsic parameters while limiting the acquisition time. The characteristics are then mapped, and each voxel represents the value of T_1 , T_2 , or ρ . Warntjes et al. (15) proposed a quicker method based on a multi-parametric pulse sequence (QRAPMASTER) from a ME saturation recovery acquisition using a turbo spin echo (TSE) readout to generate T_1 , T_2 , and ρ mappings applied to brain imaging. At the same time, measurement of the B_1 field is performed to correct the inhomogeneity of the amplitude radiofrequency (RF) emission. Inspired by the QRAPMASTER sequence, the magnetic resonance image compilation (MAGiC[®]) sequence, available on General Electric Healthcare systems (GE Healthcare, Milwaukee, WI, USA), has been made commercially available (16).

Several publications evaluated the performance of MAGiC[®] compared to conventional sequences (IR and ME-SE) with a phantom on a 3-T MRI, with discordant results (10, 17, 18). Although the SNR is lower than that at 3 T (19), MRI at 1.5 T has advantages, such as the reduction of artifacts and a better homogeneity of the radiofrequency field, which has a direct impact on the qMRI image quality and which are of major interest for the purpose of anatomical segmentation radiotherapy planning. Furthermore, Guarnaschelli et al. showed that 3-T MRI may reveal a significantly smaller tumor volume for high-grade gliomas and that target volume segmentation for radiation treatment may be better at 1.5 T (20). West et al. (21) studied the similarities and differences of the QRAPMASTER[®] sequence at 1.5- and 3-T field strengths in brain tissue segmentations. This study showed that most of the different brain tissues were classified identically at both field strengths, although some regional differences were observed, such as variations in the segmented tissue volumes. They also noticed a better repeatability of measurements at 1.5 T.

To our knowledge, no study has evaluated the quality of MAGiC[®] measurements at 1.5 T compared to conventional qMRI measurement methods to obtain multi-contrast synthetic sequences applied to anatomic segmentation for radiotherapy treatment planning, given its mandatory quality assurance (QA) requirements (7, 22). In this work, we evaluated the accuracy, the range of use, and the reproducibility of T_1 (MAGiC[®] and GRE-VFA) and T_2 (MAGiC[®] and ME-SE) based on phantom studies. Performance was evaluated with two coils, a head and neck unit (HNU) coil and a BODY coil with the acquisition parameters for radiotherapy treatment. We also compared the *in vivo* T_1 and T_2 measurements in human brain and prostate tissues for radiotherapy application.

2 MATERIALS AND METHODS

2.1 Phantoms

The Magphan[®] SMR170 (The Phantom Laboratory, Salem, NY, USA) was used (Figure 1A). It has conventional cylindrical housing for test groups and a removable end plate for internal

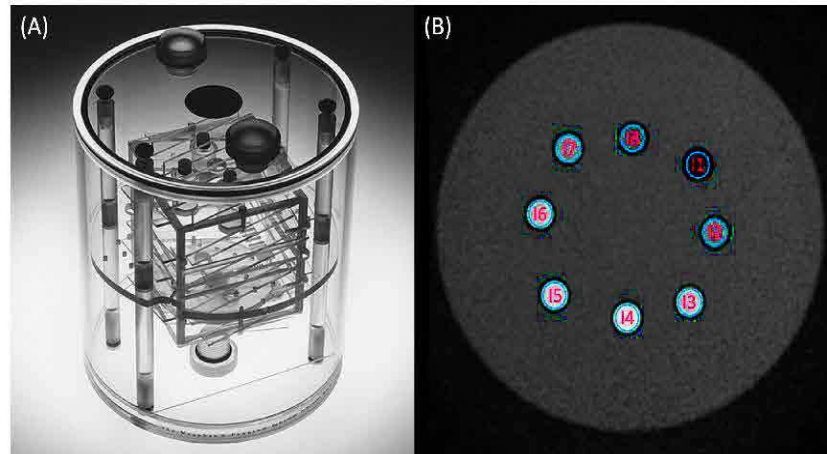


FIGURE 1 | (A) Magphan® SMR170 (The Phantom Laboratory, Salem, NY, USA). **(B)** Synthetic T_2 -weighted image of the homemade phantom used in this study. The blue volumes of interest (VOIs) **(B)** represent the different inserts measured in this study.

access. The acrylic cylinder has an outer diameter of 20 cm and an inner diameter of 19 cm. It contains features that allow comprehensive testing of achievable MRI scanner QA parameters (QAp). Geometric distortion, spatial linearity, pixel size, slice increment, slice thickness, high-contrast detectability, low-contrast detectability, and uniformity were measured. These parameters have already been described in previous publications (7, 22–24).

To cover a wider range of T_1 and T_2 values, a homemade phantom was developed (**Figure 1B**). It is a box composed of a 0.3-cm-thick plastic wall filled with water. It is composed of eight inserts, 5 cm high and 1 cm wide. Each sample contained a solution of 1.5 ml of gadoteric acid (DOTAREM®, 0.5 mmol/ml). The concentrations and the relaxation times (T_1 and T_2) were, respectively, for insert 1 (I1) = 8×10^{-3} mmol/ml (29.1 and 24.7 ms), I2 = 4×10^{-3} mmol/ml (57.7 and 48.8 ms), I3 = 2×10^{-3} mmol/ml (113.1 and 95.5 ms), I4 = 1.10^{-3} mmol/ml (217.8 and 181.7 ms), I5 = 4×10^{-4} mmol/ml (489.7 and 399.6 ms), I6 = 2×10^{-4} mmol/ml (838.9 and 665.6 ms), I7 = 1×10^{-4} mmol/ml (1,303.8 and 997.5 ms), and I8 = 0 mmol/ml (2,385.7 and 1,311.3 ms). The effective concentrations of each insert were verified by an MRI spectrometer (Biospec 47/40 imager; Bruker, Billerica, MA, USA) under clinical conditions at 1.5 T to define the values of the T_1 and T_2 reference relaxation times for a temperature of 22°C after the end of the measurement phantom study.

2.2 T_1 and T_2 Measurements

2.2.1 Phantom Data Acquisitions

All acquisitions were performed on a 1.5-T Optima MR450w clinical MRI (GE, software version DV26.0-R01) at a temperature of 22°C ($\pm 0.5^\circ\text{C}$) maintained by a continuous air conditioning system. The sequences were acquired on the phantoms in 2D axial orientation according to the acquisition parameters given in **Table 1**. It consisted of the MAGiC® sequence for generating T_1 , T_2 , and B_1 mappings (16) and conventional sequences. The conventional methods used were four GRE-VFA with a destructive gradient of the residual magnetization between each change of the tilt angle (14) for the measurement of T_1 and an ME-SE sequence with eight echoes for the measurement of T_2 (1). To compare the performance of the methods, the acquisition parameters of the MAGiC® sequence were similar to those of the conventional sequences (**Table 1**). Two coils were used for the qMRI evaluation: the HNU coil and the BODY coil in 24AA2 configuration (combination of coils anterior and posterior). Due to its size, the Magphan® SMR170 phantom could not be imaged with the HNU coil for the synMRI QA analysis.

2.2.2 qMRI Measurements From the MAGiC® Sequence

T_1 and T_2 mappings from the MAGiC® sequence were calculated using SyMRI® software (version 100.1.1; SyntheticMR AB,

TABLE 1 | Acquisition parameters of the phantom images.

Sequences	MAGiC®	GRE-VFA (T_1)	ME-SE (T_2)
No. of TE	2	1	8
TE values (ms)	21.8–87.1	2.2	8.1–16.2–24.3–32.2–40.3–48.4–56.4–64.5
TR values (ms)	4,000	8	1,000
Bandwidth (kHz)	31.25	31.25	31.25
Slice thickness (mm)	2.5	2.5	2.5
Flip angle (deg)	120–180–90	3–10–20–30	90
Pixel size (mm)	1.02 × 1.02	1.02 × 1.02	1.02 × 1.02

TE, echo time; TR, repetition time.

Linköping, Sweden) available on the MRI acquisition station. The expression of the signal, S_{MAGIC} , is given in Equation 1.

$$S_{\text{MAGIC}} = K_{\text{GE}} \cdot \rho \cdot e^{-\text{TE}/T_2} \cdot [1 - \cos(B_1\theta)] \cdot \frac{\exp(-\text{TI}/T_1) - \cos(B_1\theta) \cdot \exp(-\text{TR}/T_1)}{1 - \cos(B_1\alpha) - \cos(B_1\theta) \cdot \exp(-\text{TR}/T_1)} \quad (1)$$

where K_{GE} is a global intensity scaling factor taking into account coil sensitivity, RF chain amplification, and voxel volume that is specific to MRI. ρ is the proton density, B_1 is the radiofrequency field, TI is the macroscopic magnetization reversal time, TR is the repetition time, and TE is the echo time.

The algorithm for calculating T_1 and T_2 mappings is based on a least-squares adjustment of the signal intensity for each voxel. The volumes of interest (VOIs) of 200 voxels were positioned on the homemade phantom on each sample at slice 13/26. The mean T_1 and T_2 values, as well as the standard deviation (SD), were calculated for each VOI.

2.2.3 qMRI Measurements From Conventional Sequences

For T_1 measurements using the GRE-VFA sequence, the expression of the signal is given in Equation 2.

$$S_{T_1} = K_{\text{GE}} \cdot \rho \cdot \sin(\theta) \cdot \frac{1 - e(-\frac{\text{TR}}{T_1}) \cdot e(-\text{TE}/T_2^*)}{1 - \cos(\theta) \cdot \exp(-\text{TR}/T_1)} \quad (2)$$

The B_1 field uniformity correction using the Bloch-Siegert offset method (25) was evaluated on phantom once a week for 6 weeks for both coils. The mean values were calculated; the obtained calibration curves are given as supplementary data (Supplementary Figures S1, S2). Since the systematic errors for both coils were between -1.6% and 1.8% whatever the coil used, no correction of the B_1 field uniformity was applied to the data obtained with the T_1 mappings generated from the conventional sequences on phantoms and on patients.

For the T_2 measurement, the signal expression verified Equation 3.

$$S_{T_2} = K_{\text{GE}} \cdot \rho \cdot 1 - e^{-\text{TR}/T_1} \cdot e^{-\text{TE}/T_2} \quad (3)$$

T_1 and T_2 mappings were calculated using the OleaNova+[®] module of Olea Sphere[®] software (version 3.0; OLEA MEDICAL, La Ciotat, France) by solving Equations 2 (T_1) and 3 (T_2). The VOIs of 180 voxels on T_1 and T_2 mappings were defined on the homemade phantom on each sample at slice 13/26. The mean T_1 and T_2 values, as well as the SD, were calculated for each VOI.

2.2.4 synMRI Measurements

From the quantitative maps obtained, T_1 - and T_2 -weighted images were synthesized from these maps with the syMRI[®] software for the MAGIC[®] sequence and OleaNova+[®] for the conventional sequences. For both methods, values of TE = 25 ms

and TR = 600 ms were defined for the T_1 -weighted synthetic sequence and TE = 65 ms and TR = 1,900 ms for the T_2 -weighted synthetic sequence. All sequences were exported and saved in Artiscan[®] software (version 4.1.18; AQUILAB, Loos, France) for QA analysis. For each sequence, the 2D geometric distortion, spatial linearity, pixel size, slice increment, slice thickness, high-contrast detectability, low-contrast detectability, and uniformity were measured (24, 26).

2.2.5 In Vivo Measurements

After giving their free and informed consent (Institutional Review Board no. 2103B), 10 patients (2 women and 8 men) with oncologic diseases accepted additional acquisitions with MAGIC[®] and conventional sequences. Five patients imaged on the brain (mean age = 56 years, range = 39–76 years) had indications of glioblastoma, and five patients imaged on the pelvis (mean age = 67 years, range = 45–80 years) had indications of prostate cancer. The same acquisition parameters were used (Table 1), except for the pixel size, which was increased to 2 × 2 mm for both methods to make the acquisition time acceptable (5 min, 36 s for MAGIC[®] and 2 min, 36 s GRE-VFA + 3 min, 38 s for ME-SE). T_1 and T_2 mappings were calculated from the MAGIC[®] sequence and conventional sequences using the same procedures as in the phantom experiments. The VOIs measured for both patients on T_1 and T_2 mappings corresponded to the theoretical range of application of the MAGIC[®] sequence. For the brain and prostate, 3 VOIs (oval and identical of 44 voxels and size 2 × 2 × 2.5 mm) were manually positioned on the same anatomical and non-pathological areas at the identical slice number for each T_1 and T_2 mapping obtained with both methods. For the brain, the anatomical areas were white matter (WM), gray matter (GM), and cerebrospinal fluid (CSF). For 1 of the 5 patients, a VOI was positioned over the known calcium lesion. For the pelvis, anatomical areas of the prostate, gluteal muscle, and subcutaneous fat of the buttocks were studied.

2.3 Statistical Analysis

A descriptive statistic was carried out from the T_1 and T_2 maps obtained using the phantom at 1.5 T. This analysis focused on the calculation of the mean and relative percentage difference between the measured and the reference value of the VOIs positioned on the image of each insert. The standard deviation and coefficient of variation (CV) (27) representing the voxel-to-voxel measurement uncertainty were given as percentages in each insert for all measurement methods and for each coil. The agreement of the mean values of the T_1 and T_2 maps was compared to the reference values calculated at 1.5 T using a Bland-Altman graph (28) for each coil configuration. The mean relative difference of 14 repeated measurements (in percent) with respect to the first measurement was calculated and plotted in boxplot graphs (29). Repeatability was quantified with the CV within the VOIs over the 15 scan sessions, and the 95% confidence interval of the CV was calculated. A comparison was performed on the T_1 and T_2 maps obtained on the brain and prostate between the two measurement methods using a Bland-Altman graph (28) with the 95% limits of agreement as the mean

difference (a low limit represents the mean $- 1.96 \times \text{SD}$ and a high limit represents the mean $+ 1.96 \times \text{SD}$). The mean VOIs measured with the minimum and maximum values of the different anatomical areas, as well as the average of the relative differences with the minimum and maximum values, were given for analysis.

All statistical analyses were performed using Python[®] software (version 3.7.0).

3 RESULTS

3.1 Phantom Measurements

3.1.1 Accuracy and Range of T_1 and T_2 Measurements

Regarding the T_1 measurement, **Figure 2** and **Supplementary Tables S1, S2** show that the GRE-VFA sequence with the HNU coil provided a relatively accurate estimation of T_1 (relative differences ranged from -7.9% to $+16.0\%$). Larger biases were measured with the BODY coil, which systematically gave lower measurements with maximum errors from -2.8% to $+18.8\%$. The MAGIC[®] sequence gave T_1 measurements consistent with the expected values, with biases less than 20% in the range 490–2,386 ms. On the other hand, for $T_1 \leq 218$ ms, the measurements were highly overestimated (see outliers from 113 ms and below in **Figure 2**). The HNU coil gave better results than the BODY coil in the T_1 measurement from 490 to 2,386 ms.

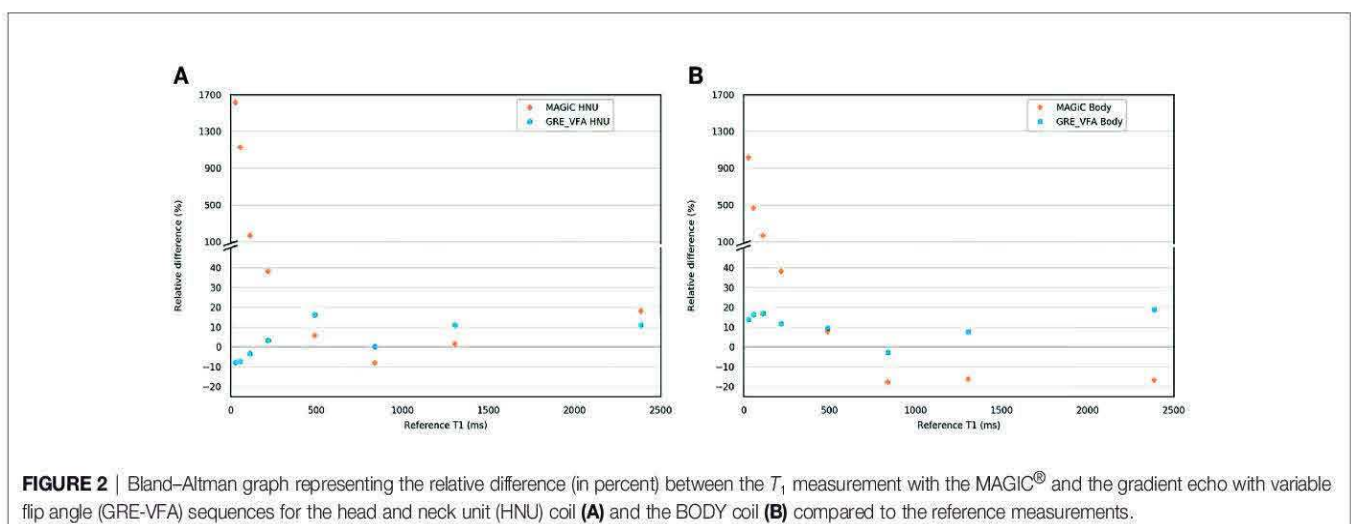
For the ME-SE sequence, between 25 and 400 ms, the HNU coil provided accurate T_2 measurements (relative differences ranged from -13.6% to $+6.8\%$) (**Figure 3** and **Supplementary Tables S1, S2**). For higher T_2 (>400 ms), the measurement was systematically underestimated, with maximum errors from -86.1% to -31.8% . With the BODY coil, the ME-SE sequence also gave good agreement for T_2 measurements ≤ 400 ms (relative differences ranged from $+3.9\%$ to $+8.2\%$). The MAGIC[®] sequence gave T_2 measurements with a bias less than 20% for $T_2 \leq 400$ ms (relative differences $\leq 15.7\%$) with the HNU coil. With the BODY coil, the MAGIC[®] sequence was less efficient, with biases lower than 20% on T_2 values lower than 95.2 ms.

The known ranges of relaxation times for human biological tissues at 1.5 T are listed in a database from various articles published in the literature (30) and presented in **Figure 4**. This figure shows that, in our study, the T_1 and T_2 values estimated with the conventional and MAGIC[®] methods with error less than 20% covered a wide range of known relaxation times of human biological tissues at 1.5 T. In particular, those of interest for radiotherapy treatment planning are between 30 and 2,883 ms and between 25 and 182 ms for T_1 and T_2 measurements, respectively. The MAGIC[®] method showed higher biases than those of the conventional method for T_1 values <490 ms and for T_2 values >95 ms.

3.1.2 Reproducibility and Repeatability of T_1 and T_2 Measurements

Figures 5A, B give the evolution of the T_1 and T_2 measurements over time for each insert for the conventional and MAGIC[®] methods using the HNU coil. The relative difference with the associated median, the first and third quartiles, and the minimum and maximum values are given between the first measurement and each of the 14 measurements repeated over 5 months. This figure shows that T_1 measurement with the MAGIC[®] sequence was stable over 5 months, with a median close to zero for all inserts, except for insert 2 (median error greater than -25%), and a dispersion between $\pm 10\%$, but with some extreme measurements. On the other hand, T_1 measurements with the GRE-VFA method were less reproducible for the first four inserts. The T_2 measurement of the inserts was globally reproducible over 5 months with the ME-SE method, with a median error less than 6% compared to the MAGIC[®] method, which showed worse results, especially for the last four samples (median errors between -13% and -63%). The dispersion and extreme values of the relative differences of each sample increased as the T_2 values increased for both methods.

Figures 6A, B give the CVs of repeated measurements ($n = 15$) over 5 months with the HNU coil of T_1 mapping for MAGIC[®] and GRE-VFA and T_2 mapping for MAGIC[®] and ME-SE, with the associated 95% confidence intervals. The figure



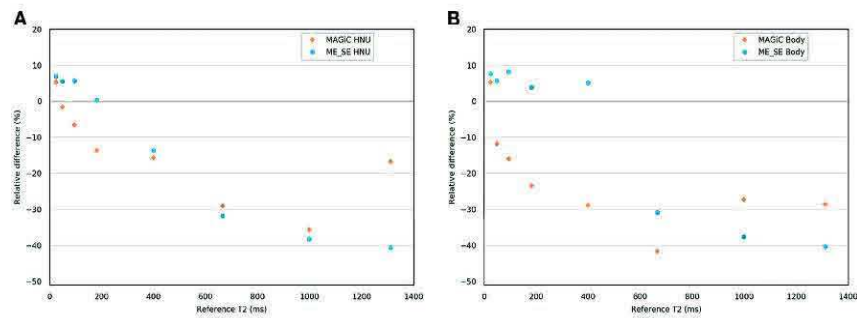


FIGURE 3 | Bland-Altman graph representing the relative difference (in percent) between the T_2 measurements with the MAGIC[®] and the multi-echo spin echo (ME-SE) sequences for the head and neck unit (HNU) coil (A) and the BODY coil (B) compared to the reference measurements.

shows that the CVs were elevated for T_1 measurement with the MAGIC[®] method for the first two inserts (29% and 66%). For the other inserts, all CVs were similar and lower than 16% for both measurement methods. The CVs were similar and comparable for the T_2 measurement for both measurement methods. The CV values were less than 10% for the first four inserts. Then, they degraded for the last four inserts with a maximum of 34% for MAGIC[®], whose CV values were higher than those of ME-SE for the last three inserts. An increase in the CV confidence interval for both T_1 and T_2 measurement methods was observed with higher relaxation times studied.

3.1.3 QA Analysis on Synthetic T_1 - and T_2 -Weighted Images

Synthetic T_1 - and T_2 -weighted images were obtained with the Magphan[®] SMR170 phantom. These images were synthesized from the T_1 and T_2 mappings with the symMRI[®] software for the MAGIC[®] sequence and OleaNova+[®] for the conventional sequences with the same TE and TR values. For each sequence, the geometric distortion, spatial linearity, pixel size, slice increment, slice thickness, high-contrast detectability, low-contrast detectability, and uniformity were measured and are shown in Table 2. The expected optimal values of each

parameter were given for comparison to the measurements of each sequence obtained from T_1 and T_2 .

The results showed a distortion lower than 0.5% for both T_1 and T_2 measurement methods. The measurement of spatial linearity showed good results (<1.5%), but was better for the MAGIC[®] measurement method for T_1 and T_2 . Pixel size was comparable for both T_1 and T_2 measurement methods. The slice thickness was slightly below the expected optimal value for the MAGIC[®] method (between -0.22 and -0.13 mm), while it was higher for the conventional method in T_1 and T_2 (+0.4 mm). The high-contrast detectability was comparable for both measurement methods in T_1 and worse for the MAGIC[®] method (7.55 pl/cm) compared to the conventional method (6.8 pl/cm). The conventional method showed better low-contrast detectability in T_1 and T_2 compared to the MAGIC[®] method with a similar noise level. The measured uniformity was good for both methods in T_1 and T_2 (>89%).

3.2 In Vivo Measurements

Figure 7 shows an example of a synthetic image obtained from the MAGIC[®] sequence for the study of the brain and prostate. The images offered a level of visual image quality that allows the study of the different tissues for radiotherapy treatment planning.

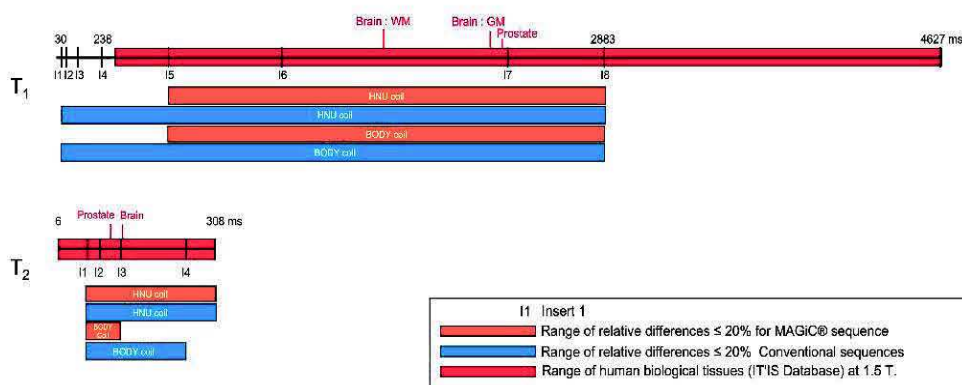


FIGURE 4 | Comparisons of the results of the relative differences $\leq 10\%$ (except inserts 5, 7, and 8, where the results were slightly higher and given on the diagram) of the T_1 and T_2 mappings for the MAGIC[®] method (thick orange line) and the conventional method (thick blue line) for the range of values measured on phantom compared to the reference values (dotted line mark), to the range of human biological tissues (30) at 1.5 T (thick red line mark), and to the range of human biological tissues of interest for radiotherapy planning at 1.5 T (green line mark).

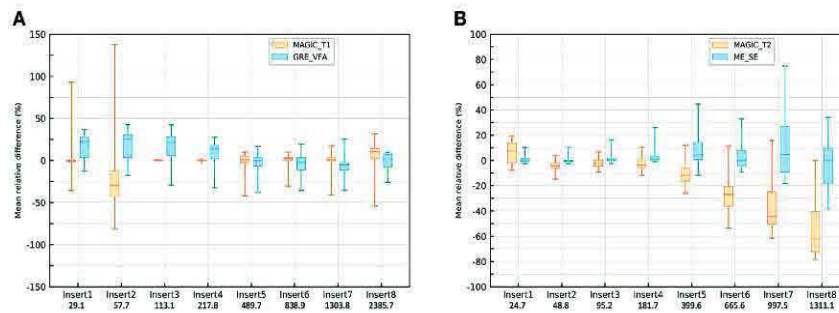


FIGURE 5 | Box plot of the repeated measurements ($n = 14$) with the head and neck unit (HNU) coil of T_1 mappings for the MAGIC[®] sequence and gradient echo with variable flip angle (GRE-VFA) **(A)** and T_2 mappings for the MAGIC[®] sequence and multi-echo spin echo (ME-SE) **(B)**. The values of the relative differences (in percent) are given with the associated medians, first and third quartiles, and the maximum and minimum values.

3.2.1 Comparison of T_1 and T_2 Measurements in the Human Brain

In **Figures 8A, B**, the overall results showed that the average differences between the two measurement methods for the different anatomical areas of the brain studied were -7% for the T_1 measurement and 7.2% for the T_2 measurement. All measurements were within the limits of agreement, except for one extreme measurement for a high T_2 value ($>30\%$) and one measurement at the limit of agreement for a high T_1 value (-19.8%). The results showed that the two measurement methods are comparable for obtaining T_1 and T_2 mappings. In **Figure 7A**, a brown star represents the measurement of a calcium lesion found in 1 of the 5 patients. We showed a significant difference in the T_1 measurement with a relative difference of $+69.6\%$ between the MAGIC[®] and GRE-VFA methods, whereas the T_2 measurement was comparable for both methods (22 ms for MAGIC[®] versus 21 ms for ME-SE).

3.2.2 Comparison of T_1 and T_2 Measurements in the Human Prostate

The overall results (**Figures 9A, B**) showed that the average differences between the two measurement methods for the different anatomical areas of the prostate studied were -3.2% for the T_1 measurement and 5.7% for the T_2 measurement. All measurements were within the limits of agreement. The results

showed that the two measurement methods were similar for obtaining T_1 and T_2 mappings.

4 DISCUSSION

Our study compared, at 1.5 T, the performance of T_1 and T_2 measurements using a combined method enabling a single acquisition to obtain T_1 and T_2 mappings (MAGiC[®]) and conventional sequences (GRE-VFA and ME-SE) with acquisition parameters adapted to radiotherapy planning. The results of the homemade phantom showed good agreement between the two measurement methods with respect to the reference values for a wide range of T_1 values, compatible with the biological tissues encountered in radiotherapy. The QAp evaluated on the T_1 and T_2 synthetic weighted images for both measurement methods are in agreement with the recommendations of imaging for contouring purposes for radiotherapy planning (7, 22), with a very low average distortion ($<1\%$) and spatial linearity ($<1.5\%$) and an excellent uniformity ($>89\%$). For both brain and prostate tissues, the estimations by the two qMRI methods of T_1 and T_2 mappings were comparable.

To our knowledge, this is the first study evaluating the feasibility of the MAGiC[®] method for radiotherapy imaging of the male pelvis and, in particular, the prostate (**Figure 6B**).

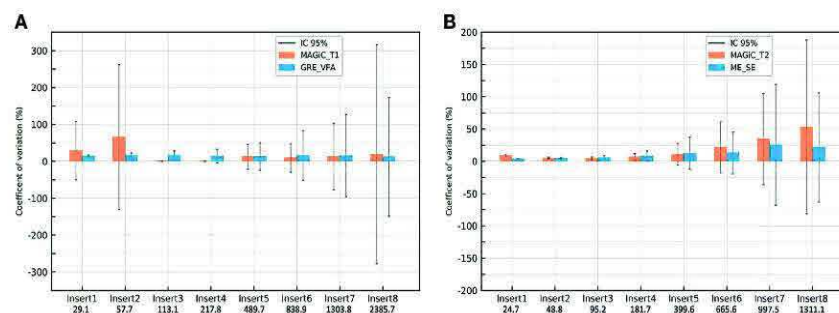


FIGURE 6 | Coefficients of variation of the repeated measurements ($n = 15$) with the head and neck unit (HNU) coil of T_1 mappings for MAGIC[®] and gradient echo with variable flip angle (GRE-VFA) **(A)** and T_2 mapping for MAGIC[®] and multi-echo spin echo (ME-SE) **(B)**. Vertical lines show the 95% confidence intervals.

TABLE 2 | Values of the quality assurance (QA) parameters for phantom.

		Optimal values	MAGiC [®] T_1	GRE-VFA	MAGiC [®] T_2	ME-SE
Geometric distortion	Mean diameter (mm)	190.00	190.38	189.47	190.11	189.47
	%	0.00	0.04	0.14	0.37	0.14
Spatial linearity	(%)	0.00	-0.13	-1.46	-0.16	-1.51
Pixel size	x (mm)	1.02	1.00	1.02	1.00	1.02
	y (mm)	1.02	1.02	1.02	1.02	1.01
Slice increment	(mm)	2.5	2.47	2.24	2.47	2.26
Slice thickness	(mm)	2.5	2.22	2.86	2.37	2.9
High-contrast detectability	Resolution (pl/cm)	Minimal value	6.95	6.77	7.55	6.80
Low-contrast detectability	SNR	Maximal value	58.64	267.02	79.29	353.94
	Noise (%)	0.00	3.73	5.98	5.52	5.41
Uniformity	(%)	100.00	92.08	89.30	89.34	89.35

GRE-VFA, gradient echo with variable flip angle; ME-SE, multi-echo spin echo; SNR, signal-to-noise ratio.

However, these results obtained on 5 patients need to be further evaluated on a larger number of patients.

For T_1 measurement, **Figure 2** demonstrates the good agreement between the reference values and the GRE-VFA sequence for the whole range of measurements (relative error, <18.8%), with a reproducibility close to 20% over 5 months for both coils. The MAGiC[®] sequence gave discordant values (>20%) for low T_1 values, below 218 ms. A more detailed analysis between 200 and 500 ms would refine this analysis, but caution should be taken when using this sequence for the study of low T_1 values. This issue was also found for the calcified lesion in one patient in the brain group (see brown star in **Figure 7A**), where the T_1 values measured by the MAGiC[®] method were 500 and 152 ms for GRE-VFA. However, it was not found for the measurement of subcutaneous fat in the patients of the prostate group (**Supplementary Table S3**), with average measurement differences between the MAGiC[®] method and EG-VFA ranging from 6% to 15%. Our results are in agreement with those of Li et al. (17) at 3 T, who found comparable results between the 2 methods in the range of T_1 values they studied (For T_1 values measured above 1131 ms).

Our results are also in agreement with the results of Kim et al. (18), showing that, at 3 T, the 2 methods gave comparable T_1 measurements below 433 ms. For T_1 values measured between 1,131 and 2,117 ms and T_2 values between 59 and 230 ms. This study showed relative differences between -8% and 25% for T_1 and -27% and +10% for T_2 compared to the phantom reference values. Kim et al. (18) also compared MAGiC[®] with conventional sequences (SE multi-TR for T_1 measurement and ME-SE for T_2 measurement) over a range of measured T_1 values from 70 to 2,875 ms and T_2 values from 51 to 1,437 ms. The results showed that the T_1 measurements were comparable for both methods over a range of values between 433 and 2,875 ms and were significantly different between the two methods for T_1 values measured between 70 and 382 ms and over the range of T_2 values. Lee et al. (10), whose phantom evaluation of T_2 measurements performed with the MAGiC[®] sequence in a value range between 30 and 110 ms, showed very good linear regression ($y = 1.022x + 0.9903$, $R^2 = 0.9985$) compared to the ME-SE sequence ($B_0 = 3$ T).

The accuracy and discrepancy between the 2 methods in the T_2 measurements above 95 ms were not adequate for

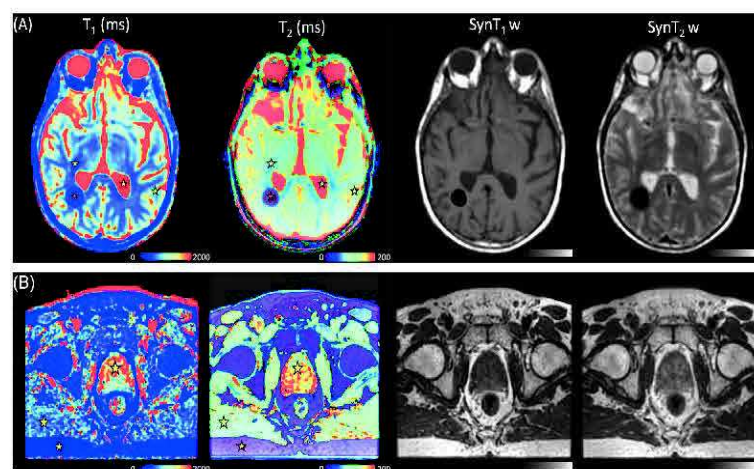


FIGURE 7 | (A) T_1 maps, T_2 maps, Syn T_1 w, and Syn T_2 w of the brain in a 39-year-old man with known calcified lesion. Stars represent the volume of interest (VOI) of the mean measured values, white matter (WM), gray matter (GM), and cerebrospinal fluid (CSF), for the MAGiC[®] method. (B) T_1 maps, T_2 maps, Syn T_1 w, and Syn T_2 w of the pelvis in a 72-year-old man with prostate cancer. Stars represent the VOI of the mean measured fat, muscle, and prostate for the MAGiC[®] method and conventional sequences.

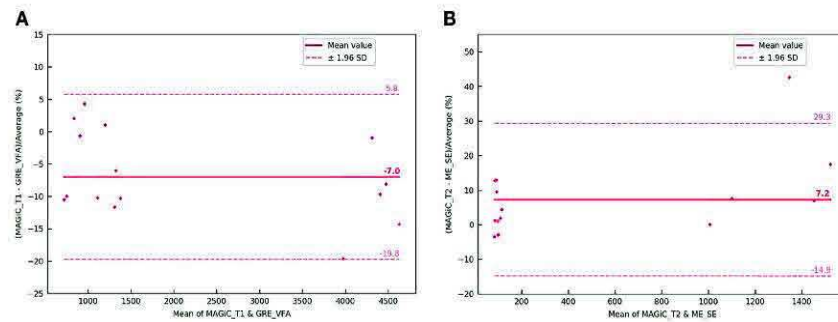


FIGURE 8 | Bland-Altman graph representing the relative difference (in percent) between the T_1 (A) and T_2 (B) maps with the MAGIC[®] method and conventional sequences for the five patients scanned on the brain with the head and neck unit (HNU) coil. The red solid line marks the mean of the difference; the red dotted lines mark the mean \pm 1.96 standard deviation of the difference.

radiotherapy planning (Figure 4). This result is well known in NMR, where it has been shown that T_2 measurement is very sensitive to magnetic field heterogeneities (31). The use of SE sequences can partly correct this effect, but the gradients required in imaging have a significant effect on transverse relaxation. Our results are in agreement with the results of Kim et al. (18) at 3 T, but discordant with those of Lee et al. (10), who found a very good linear relationship between the 2 methods for T_2 values between 30 and 110 ms.

Due to the measurement uncertainties of qMRI, reported by Nunez-Gonzalez et al. (2), and our final application for radiotherapy treatment planning for prostate and brain tissues (Figure 4), considering a quantitative accuracy below 20% in the T_1 and T_2 measurements seems to be sufficient. Indeed, Zavalla et al. (32) proposed a decision tree for the automatic segmentation-classification of prostate tissues in 3 T from T_1 and T_2 mappings. The application of this decision tree to our 5 patients who had pelvic scans was performed with the manually obtained VOIs of the different tissues on non-pathological areas (Supplementary Table S3). By considering that the relaxation times of T_1 and T_2 between 1.5 and 3 T were different (2, 33), our results showed correct classification of the prostate, fat, and muscle tissues regardless of the qMRI method. For other quantitative imaging modalities (positron emission

tomography), a reproducibility error of 25%–30% is accepted when interpreting the response to treatment of cancerous lesions (34). In addition, Stikov et al. (14) showed that the variability of T_1 measurements is about 10% higher *in vivo* than in the phantom.

The values measured with the MRI scanner were highly erroneous in relation to the theoretical values of relaxation times. The measurement accuracy of T_1 and T_2 degraded for high values of T_1 and T_2 , showing that there is significant scope for MRI to improve the accuracy of relaxation time measurement. However, these underestimates of T_2 measurements from theoretical values at 1.5 T of 500 ms can be explained by the choice of the TR value used for the ME-SE method, which does not allow correct sampling of the signal decay in T_2 . Additionally, to obtain correct T_2 measurements with this sequence, it would be necessary to increase the value of TE, and thus TR, at the detriment of the acquisition time. From a methodological point of view, we chose very similar acquisition times between MAGIC[®] and the conventional sequences for a relevant comparison. This duration corresponded to a clinically compatible acquisition time. For these same reasons, the GRE-VFA method was used for the conventional method instead of the IR method, which is acknowledged as the gold standard method for T_1 measurement. The VFA method may overestimate the T_1 values compared to IR

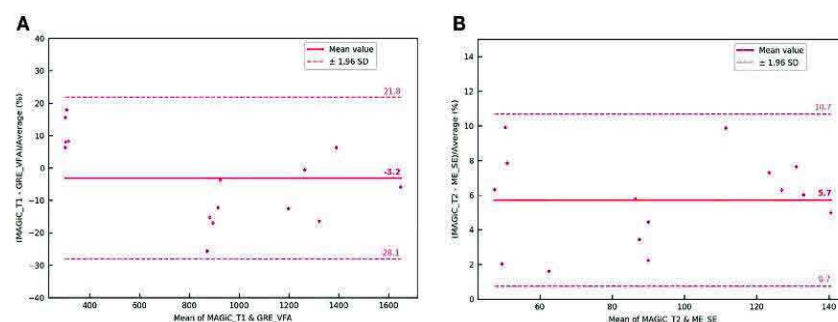


FIGURE 9 | Bland-Altman graph representing the relative difference (in percent) between the T_1 (A) and T_2 (B) maps with the MAGIC[®] method and conventional sequences for the five patients scanned on the prostate with the BODY coil. The red solid line marks the mean of the difference; the red dotted lines mark the mean \pm 1.96 standard deviation of the difference.

(35) and affect the measurements if there is not a perfect destruction of the transverse magnetization before each flip angle; otherwise, the signal may deviate from the expected value as the flip angle increases. But this method has the advantage of speed and can be applied in 3D (14), which is interesting for a radiotherapy planning use. Recently, Nunez-Gonzalez et al. (2) have compared the MAGiC[®] sequence to modified conventional methods based on a very short acquisition time (36). The results on phantoms were similar to ours, with 3 times faster acquisition time. However, this very promising sequence has to be evaluated under acquisition conditions dedicated to radiotherapy planning with an adapted voxel size and QAP analysis.

The results of our study showed the stability over time of qMRI measurement with MRI at 1.5 T for repeated measurements, which is a prerequisite for oncology follow-up. Our results suggest that a regular evaluation through quality control of the measurement of values over time is essential for such an application. The harmonization of this quality control on several MRI scanners would allow the comparison of the signal measurements in multicenter studies (37). Our results showed extreme values for T_1 measurements obtained with both methods between 489.7 and 1,303.8 ms at the time of one of our 14 measurements. Although the values varied in the same direction and modified the contrast between tissues, without altering the quality of the delineation, we believe that the insertion of a calibration object in the field of view (FOV) at the time of the acquisition of a patient could quantify the possible drift and allow an immediate correction of the obtained values. Thus, a fast quality control in real time could be performed before releasing the patient and performing a rescan, if necessary.

The QAP results revealed a slice thickness slightly away from the expected optimal value for both methods. This result can be very influential, especially in brain metastases for stereotactic radiosurgery (38), but can be compensated by a registration on a treatment planning CT (39). The SNR of the conventional method was significantly higher than that of the MAGiC[®] method for low-contrast detectability. It is known in MRI that the flip angle error due to imperfection of the slice profile and local changes in the B_1 field is a source of bias for quantitative MR (40). It has been shown that, in the conventional method, the distribution of flip angles across the slice can induce slice profile distortions and a large excess of signal from the slice edges in subsequent RF pulses and that this could be ameliorated by discarding the subsequent RF views (41). Other promising acquisition methods are currently being investigated, which could improve these results (2, 42). Geometric distortion was only evaluated in 2D in this study, whereas 3D sequences are recommended for radiotherapy to more easily reconstruct in multiple planes and to limit the occurrence of 2D-related artifacts (22) because the MAGiC[®] method is currently only available in 2D on MRI systems. Further evaluation of 3D distortion should be performed upon implementation in MRI machines. Furthermore, the distortion measurement would have been more complete by measuring it in all x and y directions in addition to the phantom diameter measurement, but the

Magphan[®] SMR170 version does not allow for this more accurate assessment.

In this work, quantitative MRI relaxometry techniques were evaluated for integration into radiotherapy treatment planning of the brain and prostate. We believe that this imaging technique could provide significant assistance to the radiation therapist in tumor contouring. For radiotherapy planning, quantitative MRI relaxometry allows the generation of several synthetic MRI contrasts that can distinguish several close contrast structures from a single acquisition (Videos S1 and S2). It thus offers the double advantage of contouring assistance and workflow optimization because it can replace the acquisition of several sequences requiring a longer time. qMRI could also evaluate changes induced by irradiation delivered in radiotherapy, as recently shown with MRI imaging of myelin water by multicomponent T_2 relaxometry (43). The MAGiC[®] method was initially proposed for the study of the brain. The results given in Figures 7B, 9 and Supplementary Table S3 showed that its use seems possible on the prostate. This result is interesting for prostate cancer, given that several studies (44, 45) have shown that T_2 mapping has good diagnostic performance and could provide an indication of the aggressiveness of the disease. The preliminary results on five patients presented here are encouraging and seem more favorable than those on phantoms compared to reference samples (Figure 3B). This result is counterintuitive as it is expected in MRI that the results on patients are worse than those on phantoms. The differences between the *in vitro* and *in vivo* measurements may be due to the design of the homemade phantom. Indeed, as the vials used were 1 cm in diameter, the proton environment may have been more sensitive to local variations in T_1 and T_2 relaxation times. This type of variation was not present in the *in vivo* measurements. Regardless, these results on patients must be confirmed by a clinical study on a larger number of patients. The sample concentrations of the T_1 and T_2 values of the homemade phantom were <2,386 and <24.7 ms, respectively, whereas minimum concentrations of 4,627 ms for T_1 and 6 ms for T_2 were required for the completeness of the range of human biological tissues. However, only the CSF for T_1 and the lung for T_2 had relaxation times at 1.5 T in this range (30). We verified on phantom that it was not necessary to apply a B_1 field uniformity correction from the GRE-VFA method. However, Stikov et al. (14) showed that the variability of the T_1 measurements was affected by the B_1 heterogeneity. However, it was not possible with our MRI system to parameterize the B_1 (25) measurement method used at a slice thickness less than 5 mm. Furthermore, this would have increased the global acquisition time of the conventional method. Errors in the absolute values of quantitative relaxometry MRI techniques may also arise from the software used to generate the T_1 maps (14, 46, 47). But an analysis of the performance of the software generating the maps is beyond the scope of this work. The study of the two patient groups of brain and male pelvis only included a small population. These results need to be confirmed by a study on a larger sample of patients, and it would be interesting to study other applications for radiotherapy such as dose

calculation and treatment simulation. In addition, we compared the relaxation time measurements between the two measurement methods by manually drawing VOIs in each anatomical area. Although we used average VOI values for our analyses, this method may have measurement variabilities between the different qMRI mappings obtained intra- and inter-patient.

5 CONCLUSIONS

Our results showed good agreement between the MAGiC[®] method and the conventional sequences with respect to the reference values for T_1 values between 500 and 1,304 ms and T_2 values between 25 and 95 ms, with good reproducibility and repeatability at 1.5 T. Along with the QAp results, our work showed that it is now possible to use these imaging methods for anatomical segmentation for radiotherapy treatment planning. The results of the patient study are encouraging for the use of the MAGiC[®] sequence with a BODY coil for prostate qMRI and should be confirmed in a study with a larger population.

DATA AVAILABILITY STATEMENT

The original contributions presented in the study are included in the article/**Supplementary Material**. Further inquiries can be directed to the corresponding author.

ETHICS STATEMENT

The studies involving human participants were reviewed and approved by IRB Henri Becquerel Center. The patients/

participants provided written informed consent to participate in this study. Written informed consent was obtained from the individual(s) for the publication of any potentially identifiable images or data included in this article.

AUTHOR CONTRIBUTIONS

PG, IG, and DG: conceived and designed this study. PG, AD, and DG: material preparation and data collection. PG and ET: statistical analysis. PG, SH, ST, PV, PH, and DG: visualization, manuscript writing, and submission. All authors contributed to the article and approved the submitted version.

ACKNOWLEDGMENTS

The authors thank Dr Lionel Nicol of SC IRM Petit Animal-IRIB Inserm U1096, Faculty of Medicine and Pharmacy, Rouen, France, and Sonia Saï of the Department of Radiology (Henri Becquerel Center), for their help in this study.

SUPPLEMENTARY MATERIAL

The Supplementary Material for this article can be found online at: <https://www.frontiersin.org/articles/10.3389/fonc.2022.841761/full#supplementary-material>

Supplementary Video 1 | MRI synthetic contrast obtained with the MAGiC[®] sequence on a brain.

Supplementary Video 2 | MRI synthetic contrast obtained with the MAGiC[®] sequence on a prostate.

REFERENCES

- Mills AF, Sakai O, Anderson SW, Jara H. Principles of Quantitative MR Imaging With Illustrated Review of Applicable Modular Pulse Diagrams. *RadioGraphics* (2017) 37(7):2083–105. doi: 10.1148/rg.2017160099
- Nunez-Gonzalez L, Koteck G, Gomez PA, Buonincontri G, Vogel M, Krestin GP, et al. Accuracy and Repeatability of QRAPMASTER and MRF-vFA. *Magn Reson Imag* (2021) 83(October 2021):196–207. doi: 10.1016/j.mri.2021.09.004
- Krauss W, Gunnarsson M, Andersson T, Thunberg P. Accuracy and Reproducibility of a Quantitative Magnetic Resonance Imaging Method for Concurrent Measurements of Tissue Relaxation Times and Proton Density. *Magn Reson Imag* (2015) 33(5):584–91. doi: 10.1016/j.mri.2015.02.013
- Palma G, Tedeschi E, Borrelli P, Coccozza S, Russo C, Liu S, et al. A Novel Multiparametric Approach to 3D Quantitative MRI of the Brain. *PLoS One* (2015) 10(8):1–20. doi: 10.1371/journal.pone.0134963
- Dinis Fernandes C, van Houdt PJ, Heijmink SWTPJ, Walraven I, Keesman R, Smolic M, et al. Quantitative 3T Multiparametric MRI of Benign and Malignant Prostatic Tissue in Patients With and Without Local Recurrent Prostate Cancer After External-Beam Radiation Therapy. *J Magn Reson Imag* (2019) 50(1):269–78. doi: 10.1002/jmri.26581
- West J, Warntjes JBM, Lundberg P. Novel Whole Brain Segmentation and Volume Estimation Using Quantitative MRI. *Eur Radiol* (2012) 22(5):998–1007. doi: 10.1007/s00330-011-2336-7
- Kurz C, Buizza G, Landry G, et al. Medical Physics Challenges in Clinical MR-Guided Radiotherapy. *Radiat Oncol* (2020) 15(1):1–16. doi: 10.1186/s13014-020-01524-4
- Foltz WD, Wu A, Chung P, Catton C, Bayley A, Milosevic M, et al. Changes in Apparent Diffusion Coefficient and T2 Relaxation During Radiotherapy for Prostate Cancer. *J Magn Reson Imag* (2013) 37(4):909–16. doi: 10.1002/jmri.23885
- Gonçalves FG, Serai SD, Zuccoli G. Synthetic Brain MRI: Review of Current Concepts and Future Directions. *Top Magn Reson Imag* (2018) 27(6):387–93. doi: 10.1097/RMR.0000000000000189
- Lee SH, Lee YH, Song H-T, Suh J-S. Quantitative T2 Mapping of Knee Cartilage: Comparison Between the Synthetic MR Imaging and the CPMG Sequence. *Magn Reson Med Sci* (2018) 17(4):1–6. doi: 10.2463/mrms.tn.2017-0121
- Kumar NM, Fritz B, Stern SE, Warntjes M, Chuah Y, Fritz J. Synthetic MRI of the Knee: Phantom Validation and Comparison With Conventional MRI. *Radiology* (2018) 289(2):465–77. doi: 10.1148/radiol.2018173007
- Jiang Y, Yu L, Luo X, Lin Y, He B, Wu B, et al. Quantitative Synthetic MRI for Evaluation of the Lumbar Intervertebral Disk Degeneration in Patients With Chronic Low Back Pain. *Eur J Radiol* (2020) 124:108858. doi: 10.1016/j.ejrad.2020.108858
- Cui Y, Han S, Liu M, Wu P, Zhang W, Zhang J, et al. Diagnosis and Grading of Prostate Cancer by Relaxation Maps From Synthetic MRI. *J Magn Reson Imag* (2020) 52(2):552–64. doi: 10.1002/jmri.27075
- Stikov N, Boudreau M, Levesque IR, Tardif CL, Barral JK, Pike GB. On the Accuracy of T1mapping: Searching for Common Ground. *Magn Reson Med* (2015) 73(2):514–22. doi: 10.1002/mrm.25135
- Warntjes JBM, Dahlqvist Leinhard O, West J, Lundberg P. Rapid Magnetic Resonance Quantification on the Brain: Optimization for Clinical Usage. *Magn Reson Med* (2008) 60(2):320–9. doi: 10.1002/mrm.21635

16. HealthCare GE. *MAGiC Technical Overview*. Milwaukee, WI, USA: GE Healthcare (2016).
17. Li C-W, Hsu A-L, Huang C-WC, Yang S-H, Shieh C-C, Chan W-P, et al. Reliability of Synthetic Brain MRI for Assessment of Ischemic Stroke With Phantom Validation of a Relaxation Time Determination Method. *J Clin Med* (2020) 9(6):1857. doi: 10.3390/jcm9061857
18. Kim S-H, Park J-S, Park C-R, Jang J-S, Kwon S-Y, Yang H-J. Accuracy Confirmation of Relaxation Time Mapping in Synthetic MRI. *J Korean Phys Soc* (2019) 74(9):892–900. doi: 10.3938/jkps.74.892
19. Chang KJ, Kamel IR, Macura KJ, Bluemke DA. 3.0-T MR Imaging of the Abdomen: Comparison With 1.5 T. *Radiographics* (2008) 28(7):1983–98. doi: 10.1148/rg.287075154
20. Guarnaschelli JN, Vagal AS, McKenzie JT, et al. Target Definition for Malignant Gliomas: No Difference in Radiation Treatment Volumes Between 1.5T and 3T Magnetic Resonance Imaging. *Pract Radiat Oncol* (2014) 4(5):e195–201. doi: 10.1016/j.prro.2013.11.003
21. West J, Blystad I, Engström M, Warntjes JBM, Lundberg P. Application of Quantitative MRI for Brain Tissue Segmentation at 1.5 T and 3.0 T Field Strengths. *PLoS One* (2013) 8(9):e74795. doi: 10.1371/journal.pone.0074795
22. Johnstone RI, Guerrero-Urbano T, Michaelidou A, et al. Guidance on the Use of MRI for Treatment Planning in Radiotherapy Clinical Trials. *Br J Radiol* (2020) 93(1105). doi: 10.1259/bjr.20190161
23. Firbank MJ, Harrison RM, Williams ED, Coulthard A. Quality Assurance for MRI: Practical Experience. *Br J Radiol* (2000) 73(868):376–83. doi: 10.1259/bjr.73.868.10844863
24. Stupic KF, Ainslie M, Boss MA, et al. A Standard System Phantom for Magnetic Resonance Imaging. *Magn Reson Med* (2021) 86(3):1194–211. doi: 10.1002/mrm.28779
25. Sacolick LI, Wiesinger F, Hancu I, Vogel MW. B1 Mapping by Bloch-Siegert Shift. *Magn Reson Med* (2010) 1322:1315–22. doi: 10.1002/mrm.22357
26. Keenan KE, Biller JR, Delfino JG, et al. Recommendations Towards Standards for Quantitative MRI (qMRI) and Outstanding Needs. *J Magn Reson Imaging* (2019) 49(7):e26–e39. doi: 10.1002/jmri.26598
27. Vangel MG. Confidence Intervals for a Normal Coefficient of Variation. *Am Stat* (1996) 50(1):21–6. doi: 10.1080/00031305.1996.10473537
28. Bland JM, Altman DG. Measuring Agreement in Method Comparison Studies. *Stat Methods Med Res* (1999) 8(2):135–60. doi: 10.1177/096228029900800204
29. Tukey JW. *Exploratory Data Analysis, Vol. 2*. Reading, Mass: Addison-Wesley Pub. Co. (1977).
30. Hasgall PA, Di Gennaro F, Baumgartner C, Neufeld E, Lloyd B, Gosselin MC, et al. *It's Database for Thermal and Electromagnetic Parameters of Biological Tissues*. , Version 4.0. doi: 10.13099/VIP21000-04-0.
31. Shah B, Anderson SW, Scaleria J, Jara H, Soto JA. Quantitative MR Imaging: Physical Principles and Sequence Design in Abdominal Imaging. *Radiographics* (2011) 31(3):867–80. doi: 10.1148/rg.313105155
32. Zavala J, Stéphanie B, François B, Paul B, Lalonde A. A Novel Alternative to Classify Tissues From T1 and T2 Relaxation Times for Prostate MRI. *Magn Reson Mater Phys Biol Med* (2016) 29(5): 777–88. doi: 10.1007/s10334-016-0562-3
33. Ullrich T, Quentin M, Oelers C, Dietzel F, Sawicki LM, Arsov C, et al. Magnetic Resonance Imaging of the Prostate at 1.5 Versus 3.0 T: A Prospective Comparison Study of Image Quality. *Eur J Radiol* (2017) 90:192–7. doi: 10.1016/j.ejrad.2017.02.044
34. Koopman D, Jager PL, Slump CH, Knollemans S, van Dalen JA. SUV Variability in EARL-Accredited Conventional and Digital PET. *EJNMMI Res* (2019) 9(1). doi: 10.1186/s13550-019-0569-7
35. Keenan K, Boos M, Jackson EF, Kown S-J, Jennings D, Russek S. NIST/ISMRM MRI System Phantom T1 Measurements on Multiple MRI System. *Proc 21th Sci Meet Int Soc Magn Reson Med* (2013) 21:4338.
36. Ma D, Gulani V, Seiberlich N, Liu K, Sunshine J-L, Duerk J-L, et al. Magnetic Resonance Fingerprinting. *Nature* (2013) 495(7440):187–92. doi: 10.1038/nature11971
37. Captur G, Bhandari A, Brühl R, Ittermann B, Keenan K-E, Yang Y, et al. T1 Mapping Performance and Measurement Repeatability: Results From the Multi-National T1 Mapping Standardization Phantom Program (TIMES). *J Cardiovasc Magn Reson* (2020) 22(1):1–17. doi: 10.1186/s12968-020-00613-3
38. Thrower SL, Al Feghali KA, Luo D, et al. The Effect of Slice Thickness on Contours of Brain Metastases for Stereotactic Radiosurgery. *Adv Radiat Oncol* (2021) 6(4):100708. doi: 10.1016/j.adro.2021.100708
39. Paštyková V, Novotný J, Veselký T, Urgošik D, Liščák R, Vymazal J. Assessment of MR Stereotactic Imaging and Image Co-Registration Accuracy for 3 Different MR Scanners by 3 Different Methods/Phantoms: Phantom and Patient Study. *J Neurosurg* (2018) 129(Suppl1):125–32. doi: 10.3171/2018.7.GKS181527
40. Wang J, Mao W, Qiu M, Smith MB, Constable RT. Factors Influencing Flip Angle Mapping in MRI: RF Pulse Shape, Slice-Select Gradients, Off-Resonance Excitation, and B0 Inhomogeneities. *Magn Reson Med* (2006) 56(2):463–8. doi: 10.1002/mrm.20947
41. Deppe MH, Teh K, Parra-Robles J, Lee KJ, Wild JM. Slice Profile Effects in 2D Slice-Selective MRI of Hyperpolarized Nuclei. *J Magn Reson* (2010) 202(2):180–9. doi: 10.1016/j.jmr.2009.11.003
42. Mai J, Abubrig M, Lehmann T, Hilbert T, Weiland E, Grimm M-O, et al. T2 Mapping in Prostate Cancer. *Invest Radiol* (2019) 54(3):146–52. doi: 10.1097/RLI.0000000000000520
43. Chatterjee A, Devaraj A, Mathew M, et al. Performance of T2 Maps in the Detection of Prostate Cancer. *Acad Radiol* (2018) 7:1–7. doi: 10.1016/j.acra.2018.04.005
44. Head J. Cooperative NRD. A Multi-Institutional Comparison of Dynamic Contrast-Enhanced Magnetic Resonance Imaging Parameter Calculations. *Sci Rep* (2017) 7(1):11185. doi: 10.1038/s41598-017-11554-w
45. Wang Y, Tadimalla S, Rai R, Goodwin J, Foster S, Liney G, et al. Quantitative MRI: Defining Repeatability, Reproducibility and Accuracy for Prostate Cancer Imaging Biomarker Development. *Magn Reson Imaging* (2020) 77:169–79. doi: 10.1016/j.mri.2020.12.018

Conflict of Interest: A scientific collaboration between Henri Becquerel Center and Olea Medical® allowed the use of OleaNova+® software for this study.

The authors declare that the research was conducted in the absence of any commercial or financial relationships that could be construed as a potential conflict of interest.

Publisher's Note: All claims expressed in this article are solely those of the authors and do not necessarily represent those of their affiliated organizations, or those of the publisher, the editors and the reviewers. Any product that may be evaluated in this article, or claim that may be made by its manufacturer, is not guaranteed or endorsed by the publisher.

Copyright © 2022 Gouel, Hapdey, Dumouchel, Gardin, Torfeh, Hinault, Vera, Thureau and Gensanne. This is an open-access article distributed under the terms of the Creative Commons Attribution License (CC BY). The use, distribution or reproduction in other forums is permitted, provided the original author(s) and the copyright owner(s) are credited and that the original publication in this journal is cited, in accordance with accepted academic practice. No use, distribution or reproduction is permitted which does not comply with these terms.

3.2.2.5. Acquisition et reconstruction des séquences quantitatives de l'hypoxie

Les séquences quantitatives pour l'obtention des cartographies quantitatives ADC, DCE (ktrans, kep, Vp et Ve) et de T1 et T2 ont été acquises, juste après l'acquisition des séquences pondérées. La durée totale d'acquisition était d'environ 20 minutes. L'ensemble des paramètres d'acquisition sont regroupés dans le Tableau 3.1.

	Diffusion	Cartographie T1	Cartographie T2	DCE-IRM
Plan	Axial	Axial	Axial	Axial
TR (ms)	8091	15	1000	8.4
TE (ms)	80.5	3	5.98 - 11.96 - 17.94 - 23.92 - 29.9 - 35.88 - 41.86 - 47.84	3.1
Angle de bascule (degrés)	90	3 - 10 - 20 - 30	90	25
Matrice (pixels)	256 x 256	128 x 128	128 x 128	256 x 256
Epaisseur de coupe (mm)	3	2	2	3.4
Espace entre les coupes (mm)	0.3	0	0	0
Taille Pixels (mm)	0.94 x 0.94	1.01 x 1.00	1.01 x 1.01	0.9 x 0.9

Tableau 3.1. Paramètres d'acquisition des séquences d'IRM quantitative.

3.2.3. Discussion de l'optimisation de l'imagerie TEP/TDM et IRM pour l'étude de l'hypoxie

Les conditions de l'essai clinique (objectif principal, critères d'inclusion, délais entre l'inclusion et l'acquisition des images), nous ont conduits à faire des choix techniques, pour être compatibles avec la clinique, et méthodologiques, pour optimiser l'imagerie quantitative.

En particulier, il n'a pas été possible de réaliser les acquisitions TEP au ^{18}F -FDG dans des conditions de positionnement identiques à celles de l'IRM et de la TEP au ^{18}F -FMISO. Cette difficulté a nécessité ultérieurement un recalage précis (voir Section 3.4.1.).

Lors d'une étude préliminaire de faisabilité portant sur les performances des antennes IRM (travaux non présentés dans le cadre de ce manuscrit, mais qui ont fait l'objet d'une publication en tant que 3^{ème} auteur (Hinault *et al.*, 2022), nous avons constaté que le module d'antennes dédiées pour la radiothérapie GEM RT RadOnco (GEM RT Open Array 8 canaux associés aux modules Phased Array Flex coil ou Receive Only Flex Coil de 6 canaux) présentait des sous-performances de détection importantes (inhomogénéités) pouvant compromettre l'analyse des images quantitatives. C'est la raison pour laquelle nous avons utilisé l'antenne HNU et usiné une contention spécifique pour l'acquisition des images TEP au ^{18}F -FMISO. Néanmoins, cette antenne ne permet pas d'utiliser le plateau plat de radiothérapie. Bien que l'industriel propose des solutions adaptées pour l'imagerie trimodalité à visée de radiothérapie, les solutions proposées nécessitent encore des améliorations pour inclure l'imagerie IRM quantitative dans la planification du traitement.

Idéalement, il aurait été préférable que l'ensemble des examens de trimodalité aient été réalisés en position de traitement de radiothérapie, avec un masque de contention limitant fortement la variabilité de positionnement. Malheureusement, cette contention n'était pas prévue pour la prise en charge thérapeutique des patients et sa mise en œuvre était difficilement réalisable en raison des courts délais imposés entre l'inclusion et l'acquisition des images. Par ailleurs, la réalisation des séquences quantitatives avec le masque de contention aurait nécessité l'utilisation des antennes GEM RT RadOnco qui ne sont pas optimales pour notre étude comme nous l'avons vu précédemment.

En l'absence de recommandation sur l'optimisation des séquences en qIRM, nous avons évalué une méthode conventionnelle (EG-VFA et ES-ME) et une méthode récente (MAGiC®). Malheureusement, cette dernière a montré une précision moindre dans la mesure de T1 et T2 par rapport à la méthode classique, pour une durée d'acquisition équivalente et compatible avec la routine clinique, laissant encore entrevoir une marge de progression importante à la qIRM.

Malgré que notre étude n'ait pas été réalisée dans des conditions parfaitement similaires à celles utilisées lors d'un traitement par radiothérapie, son élaboration est suffisante pour évaluer la faisabilité des techniques d'imagerie TEP/TDM au ^{18}F -FDG, ^{18}F -FMISO et de l'IRM quantitative pour l'étude de l'hypoxie dans les cancers ORL.

3.3. Bilan des inclusions

La période d'inclusion de l'étude RTEP8-Hyponeck s'étendait de mars 2019 à août 2021. L'objectif d'inclusion était de 20 patients. Au total, 38 patients ont été pré-inclus. 27 ont été planifiés au décours de la TEP/TDM au ^{18}F -FDG afin de réaliser une TEP/TDM au ^{18}F -FMISO et l'IRM à J-1 de la chirurgie exclusive (voir Figure 3.3). 12 patients n'ont pas réalisé les examens de trimodalité en raison d'un échec de production le jour de l'examen et 1 patient a été exclu pour des problèmes techniques en IRM. Au total, 16 patients ont été enregistrés pour l'analyse après arrêt des inclusions en raison du changement de la TEP/TDM sur laquelle a été réalisée l'étude.

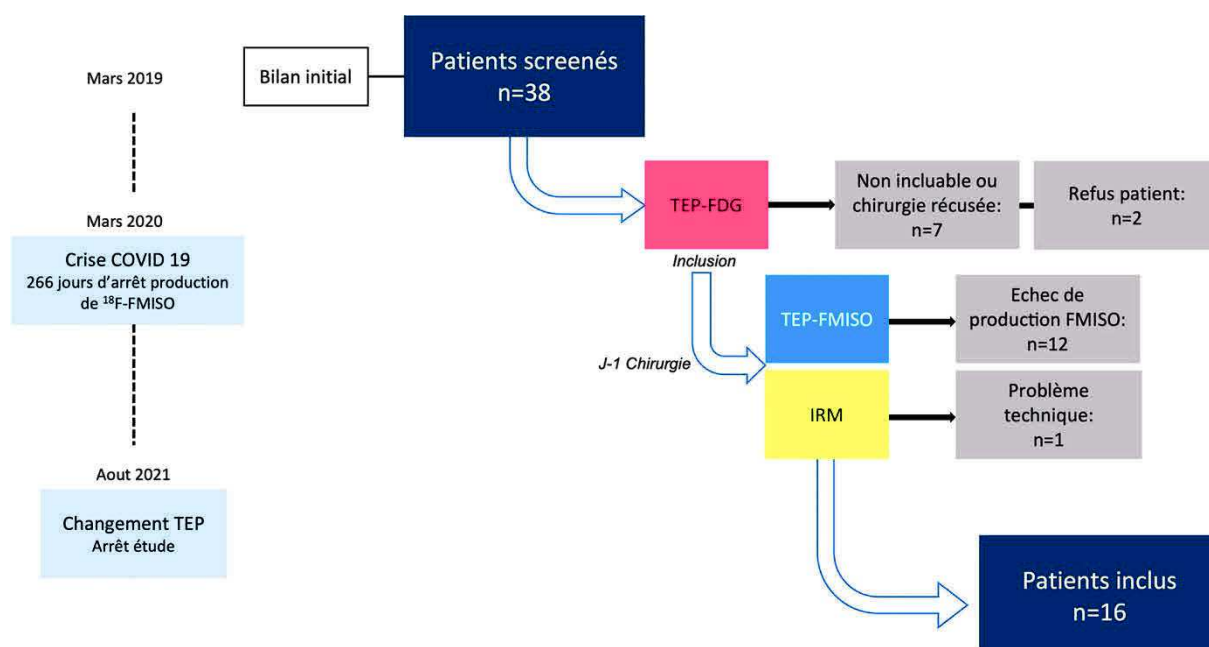


Figure 3.3. Bilan des inclusions du protocole clinique RTEP8-Hyponeck.

3.4. Traitement des images TEP/TDM et IRM

Notre travail a pour but d'analyser précisément les données de l'imagerie de l'hypoxie et de proposer des stratégies thérapeutiques adaptées essentiellement à la modification des volumes de radiothérapie et la possibilité d'une escalade de dose des sous-volumes hypoxiques radio-résistants.

L'ensemble des données TEP/TDM au ^{18}F -FDG, ^{18}F -FMISO et cartographies quantitatives IRM (IRM de diffusion, IRM-DCE, T1 et T2) ont été traitées et analysées sur une station de travail Dosisoft (v3.1, Oncoplanet, DosiSoft, Cachan, France).

3.4.1. Conditions de recalage

Dans notre étude, un recalage rigide a été effectué avec le module Planet d'Oncoplanet. Celui-ci a été réalisé sur un VOI, centré sur la tumeur, et non pas sur l'image totale afin d'optimiser le recalage sur la partie d'intérêt (voir Figure 3.4).

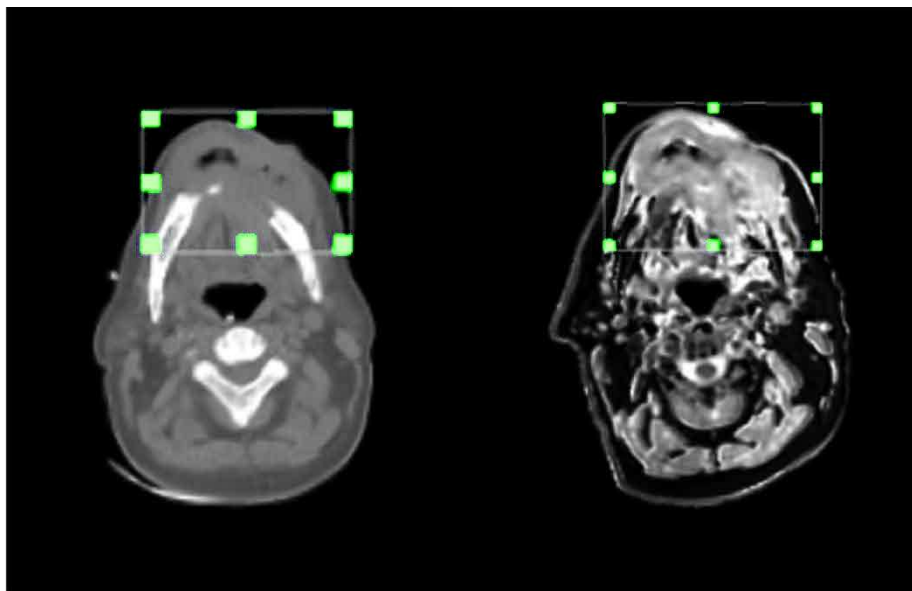


Figure 3.4. Exemple d'optimisation de l'algorithme de recalage sur une lésion d'un patient inclus dans l'étude RTEP8-Hyponeck.

L'ensemble des images TEP/TDM, IRM pondérées et quantitatives ont été recalées sur les images TDM de la TEP/TDM au ^{18}F -FMISO. Tous les recalages ont été vérifiés par un médecin onco-radiothérapeute spécialisé en imagerie et en ORL. Les défauts évidents ont été corrigés manuellement.

3.4.2. Segmentation des volumes tumoraux, hypoxiques et normoxiques

Segmentation des volumes tumoraux

Dans un 1^{er} temps, la lésion tumorale a été segmentée sur les images TEP au ^{18}F -FDG par un seuillage de 40 % de la valeur du SUVmax, pour donner le volume métabolique tumoral ($V_{\text{T-FDG}}$). Dans un 2^{ème} temps, la lésion tumorale a été segmentée à partir du jeu d'images IRM pondérées. Cette segmentation a été réalisée de façon manuelle par un radiologue expérimenté en ORL, pour donner le volume tumoral $V_{\text{T-IRM}}$. Un 3^{ème} volume, le volume tumoral total ($V_{\text{T-IRMuFDG}}$) a été défini à partir de l'opérateur booléen d'union des volumes $V_{\text{T-FDG}}$ et $V_{\text{T-IRM}}$. Enfin, un 4^{ème} volume a été généré par l'opérateur booléen de non inclusion du $V_{\text{T-FDG}}$ au sein du $V_{\text{T-IRM}}$ ($V_{\text{T-IRM}\setminus\text{T-FDG}}$) correspondant aux voxels définis dans le volume tumoral IRM, mais pas en TEP FDG.

Segmentation des volumes hypoxiques

Les volumes $V_{\text{T-FDG}}$, $V_{\text{T-IRM}}$ et $V_{\text{T-IRMuFDG}}$ ont été reportés sur les images TEP au ^{18}F -FMISO. Trois sous-volumes hypoxiques ont été définis dans chacun des volumes, par application d'un seuil fixe de 1,4 fois le SUVmean du muscle sterno-cléido-mastoïdien controlatéral à la lésion pour donner respectivement $SV_{\text{H-FDG}}$, $SV_{\text{H-IRM}}$ et $SV_{\text{H-IRMuFDG}}$.

Segmentation des volumes normoxiques

Trois sous-volumes normoxiques ont été définis à l'aide d'opérateurs booléens. Pour les deux premiers sous-volumes, l'opérateur booléen de non inclusion des sous-volumes hypoxiques au sein des volumes tumoraux a été utilisé. A savoir :

- $V_{T-FDG \setminus H-FDG}$, noté SV_{N-FDG} , le sous volume normoxique au sein de V_{T-FDG} ;
- $V_{T-IRM \setminus H-FDG}$, noté SV_{N-IRM} , le sous volume normoxique au sein de V_{T-IRM} .

Et enfin $SV_{N-IRM \cup FDG}$, le volume normoxique total correspondant à l'union de SV_{N-FDG} et de SV_{N-IRM} , a été défini.

L'ensemble des segmentations obtenues ont été propagées à l'ensemble des cartographies quantitatives TEP/TDM et IRM. Lors de la propagation, chaque segmentation a été mise à l'échelle de la matrice image de référence sur laquelle elle a été propagée.

3.4.3. Paramètres quantitatifs mesurés

Dans les segmentations obtenues, les paramètres quantitatifs suivants ont été calculés pour analyse. Pour chaque modalité d'imagerie, il s'agit :

- TEP au ^{18}F -FDG : V_{T-FDG} correspondant au MTV, V_{N-FDG} , SUVmax, SUVmean, SUVpeak, et la glycolyse totale de la lésion (TLG).
- TEP au ^{18}F -FMISO : Les sous-volumes hypoxiques SV_{H-FDG} , SV_{H-IRM} et $SV_{H-IRM \cup FDG}$. Puis, au sein de $SV_{H-IRM \cup FDG}$: SUVmax, SUVpeak, SUVmean et le produit de SUVmean avec $SV_{H-IRM \cup FDG}$ correspondant à l'hypoxie totale intra-tumorale (TLH pour *Total Lesion Hypoxic*). Le rapport tumeur/muscle (ou TMR pour *Tumor to Muscle Ratio*) obtenu en divisant le SUVmax de la lésion par le SUVmean du muscle sterno-cléido-mastoïdien controlatéral.
- IRM : V_{T-IRM} , SV_{N-IRM} , $SV_{N-IRM \cup FDG}$, les valeurs moyennes au sein de V_{T-IRM} de K_{trans} , K_{ep} , V_p , V_e pour l'IRM-DCE ; de l'ADC pour l'IRM de diffusion ; T1 et T2 moyen et maximum pour les cartographies de T1 et T2. Ces paramètres ont également été calculés au sein du volume hypoxique de référence et des trois sous-volumes normoxiques (SV_{N-IRM} , SV_{N-FDG} et $SV_{N-IRM \cup FDG}$).

A partir de V_{T-FDG} et V_{T-IRM} , les indices de similarité de Dice, Jaccard et la fraction de recouvrement ont également été calculés.

3.4.4. Analyses statistiques

Des statistiques descriptives ont été réalisées sur les volumes V_{T-FDG} , V_{T-IRM} et les sous-volumes hypoxiques, ainsi que pour tous les paramètres quantitatifs sur les différents volumes.

La comparaison de V_{T-FDG} et V_{T-IRM} a été réalisée par un test apparié de Wilcoxon. La comparaison des trois volumes hypoxiques (SV_{H-FDG} , SV_{H-IRM} et $SV_{H-IRMuFDG}$) a été réalisée à l'aide d'un test apparié de Friedman. Pour la comparaison 2 à 2 de ces volumes, un test de rang signé de Wilcoxon a été réalisé.

L'étude des corrélations entre les paramètres TEP au ^{18}F -FDG et les paramètres quantitatifs IRM a été réalisée par le calcul du coefficient de corrélation de Pearson, associée à un test permettant d'évaluer si le coefficient était significativement supérieur à 0,5.

Pour comparer les paramètres quantitatifs mesurés en TEP/TDM au ^{18}F -FDG, ^{18}F -FMISO ainsi que le V_{T-IRM} entre les 2 populations de patients (avec et sans volume hypoxique mesurable), un test de normalité a été réalisé, dans un premier temps. Lorsque la variable quantitative suivait une loi normale, un test de Student pour données indépendantes a été réalisé. Lorsque la variable quantitative ne suivait pas de loi normale, le test de comparaison non paramétrique de Wilcoxon-Mann-Whitney a été utilisé.

L'évaluation de la différence des paramètres quantitatifs IRM (K_{trans} , K_{ep} , V_e , V_p , ADC , $T1_{moyen}$ et $maximum$, $T2_{moyen}$ et $maximum$) entre les deux populations de patients a été réalisée par un test non paramétrique de Wilcoxon-Mann-Whitney pour données non appariées. Compte tenu de la multiplicité des tests réalisés sur les données IRM, une correction de Bonferroni a été appliquée.

La comparaison des paramètres quantitatifs IRM entre d'une part les volumes normoxiques (SV_{N-FDG} , SV_{N-IRM} et $SV_{N-FDGuIRM}$) et le volume hypoxique de référence ont été réalisés deux à deux par un test apparié non paramétrique de Wilcoxon suivi d'une correction de Bonferroni pour tenir compte de la multiplicité des tests.

Les différents tests ont été considérés comme significatifs pour des valeurs de $p < 0,05$.

3.5. Résultats de l'analyse de l'imagerie de l'hypoxie

Dans cette section, nous présenterons l'ensemble des résultats de nos investigations pour identifier l'hypoxie intra-tumorale en imagerie TEP/TDM et IRM. Certains de ces résultats ont donné lieu à un article joint (Gouel et al, soumission en cours à la revue *Radiotherapy & Oncology*, 2022). D'autres résultats qui n'ont pas pu être intégrés en raison de la taille limitée des publications scientifiques sont donnés Annexe A.

Objectifs de l'article :

- 1- Comparer les volumes tumoraux obtenus en TEP au ^{18}F -FDG et en IRM pondérée.
- 2- Identifier les patients présentant une lésion hypoxique mesurable et étudier les sous-volumes hypoxiques.
- 3- Comparer les valeurs des paramètres quantitatifs en trimodalité entre les patients avec et sans volume hypoxique mesurable.
- 4- Identifier les paramètres quantitatifs IRM permettant de différencier le volume tumoral hypoxique du tissu tumoral normoxique.

Synthèse des résultats de l'article et d'autres analyses

1. Comparaison des volumes tumoraux ($n = 16$)

- $V_{\text{T-IRM}}$ est en moyenne plus grand que $V_{\text{T-FDG}}$ (respectivement $35,3 \pm 43,2 \text{ cm}^3$ vs. $15,3 \pm 16,9 \text{ cm}^3$, $p < 0,01$) ;
- $V_{\text{T-FDG}}$ n'est que partiellement contenu dans $V_{\text{T-IRM}}$ (Fraction de recouvrement de $0,71 \pm 0,23$).

2. Définition des patients avec une tumeur hypoxique et comparaison des volumes hypoxiques définis à partir de la TEP/TDM au ^{18}F -FMISO

- Sur les 16 patients, 13 présentaient une lésion hypoxique mesurable avec un TMR $> 1,25$ sur l'imagerie TEP au ^{18}F -FMISO, et 3 étaient négatifs ;

- Les sous volumes hypoxiques étaient en moyenne de $1,4 \pm 1,8 \text{ cm}^3$ pour SV_{H-FDG} , $2,6 \pm 5,24 \text{ cm}^3$ pour SV_{H-IRM} et de $3,3 \pm 6,4 \text{ cm}^3$ pour $SV_{H-IRMuFDG}$.
- La comparaison des 3 sous volumes hypoxiques montre une différence statistiquement significative entre $SV_{H-IRMuFDG}$ et SV_{H-FDG} , ainsi qu'entre $SV_{H-IRMuFDG}$ et SV_{H-IRM} . Par contre, il n'existe pas de différence statistique significative entre SV_{H-FDG} et SV_{H-IRM} .

Par la suite, $SV_{H-IRMuFDG}$ nous a servi de volume de référence de l'hypoxie tumorale.

3. Comparaison des paramètres quantitatifs en TEP/TDM au $^{18}\text{F-FDG}$, $^{18}\text{F-FMISO}$ et IRM entre les patients avec et sans volume hypoxique mesurable

- Imagerie TEP : Des différences statistiquement significatives ont été constatées entre les patients avec (n=13) et sans lésion hypoxique (n=3) entre les paramètres mesurables suivants :
 - TEP au FDG : SUVmax, SUVmean et SUVpeak
 - TEP au FMISO : SUVmax.
 - Les volumes TEP au $^{18}\text{F-FDG}$ n'ont pas montré de différence statistiquement significative entre les deux groupes.
- En IRM : Il n'y a aucune différence statistiquement significative entre les patients avec (n=13) et sans lésion hypoxique (n=3) pour le volume lésionnel mesuré en IRM ainsi que pour les paramètres quantitatifs IRM (voir Figure A.2 - Annexe A).

4. Comparaison des paramètres quantitatifs obtenus en IRM quantitative entre le volume hypoxique de référence $SV_{H-IRMuFDG}$ et les trois sous-volumes normoxiques

- Seuls les paramètres quantitatifs IRM de l'ADC ($p < 0,01$), la valeur maximum du T1 ($p < 0,01$) et du T2 ($p < 0,01$) étaient statistiquement différents entre le sous-volume hypoxique de référence et les trois sous-volumes normoxiques (voir Figure A.3 - Annexe A).

3.6. Discussion et conclusion

Nous avons vu que notre étude souffre d'un manque d'effectif. Seuls 16 patients ont été inclus malgré les 38 pré-inclusions réalisées. L'acheminement et la production du $^{18}\text{F-FMISO}$ ont

échoué le jour de l'examen dans 41 % des cas, ce qui a été une limitation importante et montre les difficultés organisationnelles des examens ^{18}F -FMISO. De plus, la crise sanitaire du Covid 19 a stoppé la production de ^{18}F -FMISO pendant 266 jours, ce qui a également été limitant pour atteindre l'échantillon cible de 20 patients, avant le changement de notre imageur TEP/TDM. Ce manque d'effectif s'accompagne d'un déséquilibre entre nos 2 populations (avec et sans hypoxie), ce qui n'est pas sans conséquence sur les résultats des analyses statistiques.

La comparaison des volumes tumoraux définis à partir du ^{18}F -FDG et ceux avec les séquences IRM pondérées, montre qu'ils sont différents. Le volume IRM est statistiquement plus volumineux. Néanmoins $V_{\text{T-FDG}}$ n'est pas totalement inclus dans $V_{\text{T-IRM}}$. Nous n'avons pas comparé le volume tumoral obtenu en TDM, ni l'impact dosimétrique des différences de volumes entre les différentes modalités d'imagerie. Néanmoins, cela fera l'objet d'un travail ultérieur. Nos résultats sont comparables à (Subramanyam *et al.*, 2020) qui ont montré que le volume tumoral déterminé en TEP au ^{18}F -FDG dans les cancers de la tête et du cou, a tendance à être plus petit en moyenne que le volume déterminé en IRM et qu'il se rapproche du volume tumoral réel. Dans cette étude, les auteurs indiquent également que certaines régions tumorales identifiées en IRM peuvent ne pas être visibles en TEP au ^{18}F -FDG et que dans certains cas, une dépendance exclusive à la TEP pour la planification du traitement par radiothérapie pourrait conduire à une absence de couverture sur certaines zones de la lésion. L'utilisation de $V_{\text{T-IRM}}$ et $V_{\text{T-FDG}}$ associés au TDM de mise en place est donc recommandée pour définir la balistique du traitement par radiothérapie.

Nous avons constaté qu'une partie du volume hypoxique pouvait déborder sur le volume tumoral défini exclusivement sur le volume IRM ($V_{\text{T-IRM} \setminus \text{T-FDG}}$). Nous avons également trouvé une différence statistiquement significative entre $SV_{\text{H-IRM} \cup \text{FDG}}$ et $SV_{\text{H-FDG}}$, ainsi qu'entre $SV_{\text{H-IRM} \cup \text{FDG}}$ et $SV_{\text{H-IRM}}$. Ce résultat indique qu'il convient de réaliser la segmentation du sous-volume hypoxique tumoral au sein de l'union des volumes obtenus en ^{18}F -FDG et en IRM à visée de radiothérapie. Bien que plusieurs études mettent en évidence le caractère complémentaire de la TEP et de l'IRM pour la planification de la radiothérapie dans les cancers de la tête et du cou (Rogasch *et al.*, 2020; Jensen *et al.*, 2021), il s'agit, à notre connaissance, de la première

étude montrant l'intérêt de combiner les volumes tumoraux obtenus en TEP et en IRM ($V_{T-IRMuFDG}$) pour définir le sous volume hypoxique lésionnel.

On peut également constater que ce volume hypoxique est petit au regard de la précision et des limites de la RCMI ($3,3 \pm 6,4 \text{ cm}^3$ pour $SV_{H-IRMuFDG}$). Ce résultat est comparable aux travaux de notre équipe publiés récemment dans le cadre du protocole RTEP6 (Thureau *et al.*, 2021). En effet, chez 20 patients atteints d'un cancer du poumon, il a été montré que le rapport volume hypoxique/volume métabolique était en moyenne de 12 % (contre 10 % dans notre étude).

Seuls quelques paramètres quantitatifs en imagerie TEP ont montré des différences statistiquement significatives entre les 2 populations (avec et sans volume hypoxique mesurable) : SUVmax, SUVmean, SUVpeak pour la TEP au FDG et SUVmax, pour la TEP au FMISO (Voir Figure A.2 - Annexe A). Ces paramètres pourraient être utilisés pour caractériser la présence d'hypoxie. Ces résultats avaient déjà été mis en évidence par (Gagel *et al.*, 2006; Zimny *et al.*, 2006a; Thureau *et al.*, 2021) montrant que la présence d'hypoxie est associée à un SUVmax en TEP au ^{18}F -FDG élevé. Ces résultats confirment que ces deux radiotraceurs fournissent des informations différentes mais complémentaires.

Il est difficile d'interpréter l'absence de significativité des tests concernant les paramètres IRM, qui peut être due à la faible population de notre étude et au déséquilibre entre les deux populations de patients. Le manque de spécificité du test statistique est renforcé, dans le cas de l'IRM, par un ajustement de Bonferroni réalisé en raison du nombre important de paramètres étudiés. Néanmoins, ces résultats préliminaires laissent penser que l'imagerie IRM quantitative que nous avons réalisée ne permet pas de distinguer les patients avec une lésion hypoxique ou normoxique.

Les résultats de notre étude montrent des différences statistiquement significatives concernant l'IRM quantitative de la diffusion de l'eau libre entre les volumes hypoxiques et normoxiques. Ces résultats sont comparables aux résultats précliniques de (Dunn *et al.*, 1997) et (Miyasaka *et al.*, 2000) qui ont corrélé la présence d'hypoxie et la cartographie ADC. Dans une étude similaire à la nôtre, chez 21 patients avec une lésion hypoxique d'un cancer de la

tête et du cou ayant réalisé une imagerie avant, à 2 et à 5 semaines pendant la radiochimiothérapie, (Wiedenmann *et al.*, 2020) ont trouvé des valeurs d'ADC significativement plus faibles dans le sous-volume hypoxique comparativement au sous-volume normoxique, à la différence de nos résultats pour lesquels l'ADC était significativement plus élevé avant le traitement. D'un point de vue physiologique, l'hypothèse est que des valeurs élevées d'ADC dans les tumeurs pourraient correspondre à une diffusion élevée et refléter des zones nécrotiques ou hypoxiques au niveau microscopique (Thoeny and Ross, 2010; Swartz *et al.*, 2018). Ces différences de résultats peuvent néanmoins s'expliquer par la complexité du phénomène étudié, en particulier des phénomènes caractéristiques des lésions tumorales (voir Chapitre 1, section 1.3.3). Nos analyses futures immunohistochimiques de lames des tumeurs devraient permettre de nous éclairer, patient par patient, sur le phénomène biologique à l'origine des différences de mesure d'ADC entre les tissus.

Nos résultats montrent également des différences statistiquement significatives de la mesure du voxel maximum des cartographies de T1 et T2, avec des valeurs plus faibles dans les sous-volumes tumoraux hypoxiques comparativement aux sous volumes normoxiques. A notre connaissance, il s'agit de la première étude mettant en évidence ce résultat.

Par contre, nous n'avons pas trouvé de différence significative concernant les paramètres extraits de l'IRM de perfusion (voir Figure A.2 en Annexe), alors que (Wiedenmann *et al.*, 2020) ont montré que la fraction volumique de l'espace interstitiel V_e et le paramètre de perfusion k_{trans} étaient réduits dans le sous-volume hypoxique par rapport au sous-volume normoxique avant traitement. Cette différence entre nos résultats et ceux de (Wiedenmann *et al.*, 2020) pourrait s'expliquer par la faible population de notre étude et l'ajustement de Bonferroni concernant ces paramètres quantitatifs. On constate cependant sur la Figure A.2. que le paramètre V_e est à la limite de significativité. Néanmoins, nos résultats montrent que l'IRM-DCE semble moins pertinent pour l'étude de l'hypoxie que l'IRM de diffusion et la mesure de T1max et/ou T2max. Il serait intéressant d'étudier la valeur prédictive et pronostique de l'ADC, de T1max et de T2max.

Notre étude présente plusieurs limites, d'abord la réalisation des acquisitions TEP/TDM au ^{18}F -FDG n'a pas été réalisée dans la même position que les deux autres examens, nécessitant un

recalage important, potentiellement source d'erreurs. Le processus de recalage nécessite une interpolation et donc le ré-échantillonnage de la matrice de l'image cible à la résolution spatiale de l'image de référence. Cette opération modifie les valeurs originales des voxels de l'image cible nouvellement recalée, ce qui a un impact sur les mesures quantitatives de l'image. La spécificité du module Planet de la station Dosisoft est la possibilité d'effectuer une mesure quantitative des voxels originaux de l'image cible, même lorsqu'elle a été recalée sur une image de référence. De ce fait, les mesures que nous avons réalisées sur les séries d'images recalées ne sont pas biaisées par le processus d'interpolation effectuée lors du recalage.

Pour limiter le temps d'acquisition déjà important en imagerie trimodalité, nous n'avons pas réalisé d'acquisitions dynamiques en TEP/TDM au ^{18}F -FMISO qui auraient pu affiner nos analyses, comme on l'a vu dans le Chapitre 1 (voir section 1.3.2.2.1).

Nos mesures réalisées sur l'imagerie IRM DCE auraient potentiellement pu être plus précises si une correction de non-uniformité d'application du champ radiofréquence (B1) avait été réalisée. En effet, il n'a pas été possible avec notre système IRM de paramétrer la méthode de mesure de B1 pour une épaisseur de coupe inférieure à 5 mm. De plus, cela aurait doublé le temps d'acquisition de l'IRM-DCE.

Dans ce travail, il n'a pas été possible de réaliser de segmentations de l'hypoxie à partir des cartographies quantitatives IRM par manque d'expertise avancée dans l'utilisation de ce type d'images. Idéalement, il conviendrait de définir une méthode de segmentation semi-automatique, comme certaines méthodes utilisées en imagerie TEP, pour limiter la variabilité intra et inter-observateurs. Une segmentation de chaque cartographie IRM aurait permis des analyses volumiques potentiellement intéressantes, en comparaison avec les volumes hypoxiques obtenus en imagerie TEP au ^{18}F -FMISO.

Lors de la comparaison des paramètres quantitatifs obtenus en IRM, il n'a pas été possible d'étudier les valeurs minimales de T1 et T2 en raison de structures aériques physiologiques ou pathologiques (nécrose) dans la zone d'exploration avec des valeurs pouvant être nulles. Nous avons fait le choix d'analyser le voxel ayant la valeur maximale uniquement pour les

cartographies T1 et T2. L'utilisation d'une valeur moyenne pour l'ensemble des voxels d'un sous-volume peut ne pas être suffisamment fiable en raison de l'hétérogénéité intra-tumorale (Zegers *et al.*, 2015) pouvant expliquer le manque de significativité de nos résultats concernant les valeurs moyennes de T1 et T2 (voir Figure A.3). Les valeurs maximales ou minimales pour l'IRM de diffusion et la DCE n'ont pas été retenues en raison d'un niveau de bruit important. Ce niveau de bruit élevé a été limité par l'augmentation de la taille des voxels en IRM de diffusion et en IRM DCE limitant la précision anatomique de la mesure.

Quantitative MRI to characterize hypoxic tumor subvolumes in comparison to FMISO PET/CT for radiotherapy in oropharynx cancers.

Pierrick Gouel^{1*}, Françoise Callonnec¹, Franchel-Raïs Obongo-Anca², Pierre Bohn¹, Emilie Levêque³, David Gensanne⁴, Sébastien Hapdey¹, Romain Modzelewski¹, Pierre Vera¹ and Sébastien Thureau^{1,2}

¹Department of Radiology and Nuclear Medicine, Henri Becquerel Cancer Center and Rouen University Hospital, & QuantIF—LITIS [EA (Equipe d'Accueil) 4108—FR CNRS 3638], Faculty of Medicine, University of Rouen, 76000 Rouen, France

²Department of Surgery, Henri Becquerel Cancer Center and Rouen University Hospital, 76000 Rouen, France

³Department of Biostatistics, Henri Becquerel Cancer Center and Rouen University Hospital, 76000 Rouen, France

⁴Department of Radiation Oncology, Henri Becquerel Cancer Center and Rouen University Hospital, & QuantIF—LITIS [EA (Equipe d'Accueil) 4108], 76000 Rouen, France

*Correspondence: pierrick.gouel@chb.unicancer.fr ; Tel.: +33-2-76-67-30-36

Abstract: Intratumoral hypoxia is associated with poor prognosis and response to treatment in Head and Neck cancers. Its identification would allow increasing the radiation dose to hypoxic tumor subvolumes. There are no reference modalities. The main hypoxia imaging techniques are dominated by 18F-FMISO PET imaging however quantitative multiparametric MRI could show the presence of intratumoral hypoxia. 16 patients were prospectively included and underwent 18F-FDG PET/CT, 18F-FMISO PET/CT, and DCE-MRI, diffusion MRI, and relaxometry T1 and T2 techniques in the same position and before surgery. After rigid tumor-centered registration, all volumes of interest were segmented. PET and MRI subvolumes were classified as hypoxic or non-hypoxic volumes. Quantitative MRI parameters were calculated to compare normoxic and hypoxic volumes. 13 patients had hypoxic lesion. The Dice, Jaccard, and Overlap Fraction similarity indices were 0.43, 0.28, and 0.71, respectively, between PET-FDG and MRI-measured lesion volumes, showing that the PET-FDG tumor volume is partially contained within the MRI tumor volume. Results showed significant differences between patients with and without measurable hypoxic lesions (SUVmax, SUVmean, and TLG of FDG-PET; TLH of FMISO-PET; and Kep DCE-MRI with $p=0.01$). Quantitative MRI parameters of ADC ($p=0.01$), T1 max mapping ($p=0.01$) and T2 max mapping ($p=0.01$) were different between hypoxic and normoxic subvolumes.

Keywords: Hypoxia, H&N cancer, PET FMISO, Quantitative MRI, DCE-MRI, Diffusion-MRI, T1 mapping, T2 mapping, PET FDG, Dose painting.

1. Introduction

Definitive radiotherapy combined with concurrent chemotherapy is the contemporary standard of care in the nonsurgical management or adjuvant treatment of advanced Stage Head and Neck Squamous Cell Cancer (HNSCC) and is associated with variable 5-year disease-related outcomes ranging from 40% to 65%. Hypoxia is a major risk factor for local failure or distant metastasis, especially in head and neck cancer treated with radiotherapy¹. Recent data confirm the interest of personalized treatment according to tumor hypoxia data². Indeed, in case of absence of hypoxic lesion, a therapeutic deescalation could be considered. On the other hand, in case of hypoxia, the risk of recurrence is important, in particular for local recurrence, and a therapeutic optimization seems necessary.

PET scans remain today the reference examination to define hypoxic patients and areas that can benefit from therapeutic escalation³. Several tracers have been tested but FMISO remains the reference tracer despite a low tumor-to-background signal^{4,5}. A better definition of the hypoxic volume should allow to consider an adapted treatment. An escalation in tumor subvolumes is technically feasible with Intensity modulated Radiotherapy (IMRT) and adaptive radiotherapy make it possible to envisage personalized treatments to per-treatment response⁶⁻⁸.

However, the definition of hypoxic volume remains debated and there are no reference modalities^{4,9,10}. Indeed, the correlation with the analysis of tumor volume in anatomopathology is complex and many tracers have been tested according to variable modalities. In place of PET data, MRI may be an interesting examination to define the hypoxic volume and could provide additional data. However, concomitant analysis of hypoxia PET and MRI data is very unusual for head and neck cancer^{11,12}.

The objective of this work is to define from PET hypoxia data (FMISO) and MRI the hypoxic volume for which there would be an interest to increase the radiotherapy dose in head and neck cancers.

2. Materials and Method

2.1. Study

A total of 16 patients with histologically diagnosed with squamous cells carcinoma of oropharynx (operable primary tumor and measurable according to RECIST 1.1 evaluation criteria) were prospectively included (RTEP8 - HYPONECK; NCT04031534). Each patient underwent FDG PET and FMISO PET-MRI before surgery Table 1.

Patient	Sex	Age	T-Stage	HPV statut	T-Site
1	H	64	T2N3b	Positive	Oral cavity
2	H	56	T4aN0	Negative	Oral cavity
3	H	63	T4aN0	Negative	Oral cavity
4	H	76	T2N0	Negative	Oropharynx
5	H	60	T3N0	Negative	Oropharynx
6	H	72	T3N1	Negative	Oropharynx
7	H	59	T4aNx	Negative	Oral cavity
8	H	35	T2N3b	Negative	Oral cavity
9	H	54	T4aN2b	Negative	Oropharynx
10	H	70	T4aN0	Negative	Oral cavity
11	H	78	T3N0	Negative	Oral cavity
12	H	70	T4aN3b	Negative	Oral cavity
13	H	77	T4aN2b	Negative	Oropharynx
14	H	54	T4aN1	Negative	Oral cavity
15	F	75	T4aN3b	Negative	Oral cavity
16	F	64	T4aN0	Negative	Oral cavity

Table 1. Patient characteristics.

2.2. FDG PET Imaging

PET-CT whole-body images were acquired on a GE710 PET-CT device (General Electric, Milwaukee, USA), 60 ± 5 min after the injection of approximately 3.5 MBq/kg of FDG and the PET acquisition time was 2 min per bed position. Between intravenous injection FDG and TEP acquisition, patients rested in quiet waiting rooms. PET and CT acquisition parameters were adapted to the patient's habitus. For patients with a body mass index (BMI) < 30 kg/m², the corresponding x-ray computed tomography (CT) images was acquired immediately prior to commencement of the PET scan and with the following settings : 100 kVp, 90 mAs regulated

using the manufacturer's dose reduction software and 3-mm slice thickness. The raw PET data were reconstructed based on the corresponding CT dataset according to the OSEM protocol (2 iterations and 24 subsets with a 6.4 mm Gaussian filter, including time-of-flight, attenuation, scattering correction, and incorporating the point spread function-SarpIR).

2.3. FMISO PET-MRI Imaging

Within an interval of 10 ± 9 days after FDG PET, patients underwent successive FMISO PET/CT and MRI scans (13 ± 5 min delay), in no particular order. The exams were performed in the same position between the two acquisition systems using a flat table, skin markers, and a specific homemade wedge under the head that allowed precise repositioning. Patients received a bolus intravenous injection of 4 MBq/kg of FMISO. Patients received a bolus intravenous injection of 4 MBq/kg of FMISO. Head and Neck PET acquisition began 183 ± 6 min after injection on the GE710 PET-CT device (General Electric, Milwaukee, USA) with an imaging time of 4 min per bed position. The corresponding computed tomography (CT) images were acquired immediately before the start of the PET acquisition and with the following parameters: 100 kVp, 90 mAs regulated using the manufacturer's dose reduction software and 3.75-mm slice thickness. The raw PET data were reconstructed based on the corresponding CT dataset with the BPL algorithm parameter β set to 350 according to Texte et al¹³.

MRI scans were performed on a GE Optima MR450w 1.5 Tesla (T) MRI scanner (General Electric, Milwaukee, USA) using a 20-channel head coil. Multiplanar (axial, coronal, and sagittal) T2 (T2w) and T1 (T1w) weighted MRI sequences were acquired as recommended for diagnostic and target delineation in head and neck cancer were acquired^{14,15}. DW-MRI, T1 and T2 mapping, and DCE-MRI acquisitions were performed after standard T1w and T2w imaging. The total acquisition time was approximately 30 minutes for the entire MRI examination. DW-MRI data were acquired using spin-echo echo-planar imaging (SE-EPI). T1 mapping was obtained by the method of different flip angles repeated four times (VFA) using a gradient echo sequence with a gradient spoiler (GE-SPGR) and T2 mapping by a spin echo sequence with multiple echo times (SE-ME). DW-MRI data were acquired using spin-echo echo-planar imaging (SE-EPI) with different b-values (0, 500, and 1000 s/mm²). The apparent diffusion coefficient (ADC) mapping was calculated using ReadyView® software (version DV26.0-R03-

1831.b, General Electric, Milwaukee, USA). T1 mapping was obtained by the different flip angles repeated four times (VFA) method using a gradient echo sequence with a gradient spoiler (GE-SPGR) and T2 mapping by a spin echo sequence with multiple echo times (SE-ME). T1 and T2 mappings were calculated using the OleaNova+® module of Olea Sphere® software (version 3.0, OLEA MEDICAL, La Ciotat, FRANCE). The dynamic DCE-MRI series images were acquired after injection of a bolus of DOTAREM® (0.5 mmol/mL gadoteric acid concentration) through an antecubital venous catheter at a rate of 5cc/s followed by a 20-mL saline lavage after the acquisition of 5 images. A total of 48 dynamic images were obtained with a temporal resolution of 10 s/image. Ktrans, KEP, Vp and Ve mappings were calculated using the Permeability® module of Olea Sphere® software (version 3.0, OLEA MEDICAL, La Ciotat, FRANCE). The set of MRI parameters of the sequences used is given in Table 2.

Settings	DCE-MRI	T1 Mapping	T2 Mapping	DWI
Plane	Axial	Axial	Axial	Axial
TR (ms)	8.4	15	1000	8091
TE (ms)	3.1	3	5.98 - 11.96 - 17.94 - 23.92 - 29.9 - 35.88 - 41.86 - 47.84	80.5
Flip Angle (degrees)	25	3 - 10 - 20 - 30	90	90
Matrix size (pixels)	256 x 256	128 x 128	128 x 128	256 x 256
Slice thickness (mm)	3.4	2	2	3
Slice spacing (mm)	0	0	0	0.3
Pixels size (mm)	0.9 x 0.9	1.01 x 1.00	1.01 x 1.01	0.94 x 0.94

Table 2. Acquisition Parameters MRI

2.4. Registration, segmentation and definition of hypoxic sub-volumes.

FDG PET/CT, FMISO PET/MRI images were transferred to a Dosisoft workstation (v3.1, Oncoplanet, DosiSoft, Cachan, France). All series were co-registered without resampling the voxel size with a rigid block-matching method centered on the tumor. Physicians were allowed to manually correct obvious registration defects.

The tumor from FDG PET was segmented by thresholding 40% of the standardized maximum uptake value¹⁶ (SUVmax) (Figure 1.c). In MRI, the tumor was manually segmented by a radiologist with >30 years of experience from the recommended MRI sequences for diagnostic imaging (Figure 1.b). A segmentation from the union of FDG and MRI sequence (HsV_MRIuFDG) was generated (Figure 1.a). Three hypoxic sub-volumes were measured on FMISO PET within the three segmentations by a fixed threshold of 1.4 multiplied by the mean SUV (SUVmean) of the sternocleidomastoid muscle contralateral to the lesion¹⁷. A fourth segmentation was generated by excluding from the analysis the voxels of the FDG volume contained within the MRI volume (Figure 1.d).

All the obtained segmentations were propagated and registered to the quantitative MRI series for comparison.

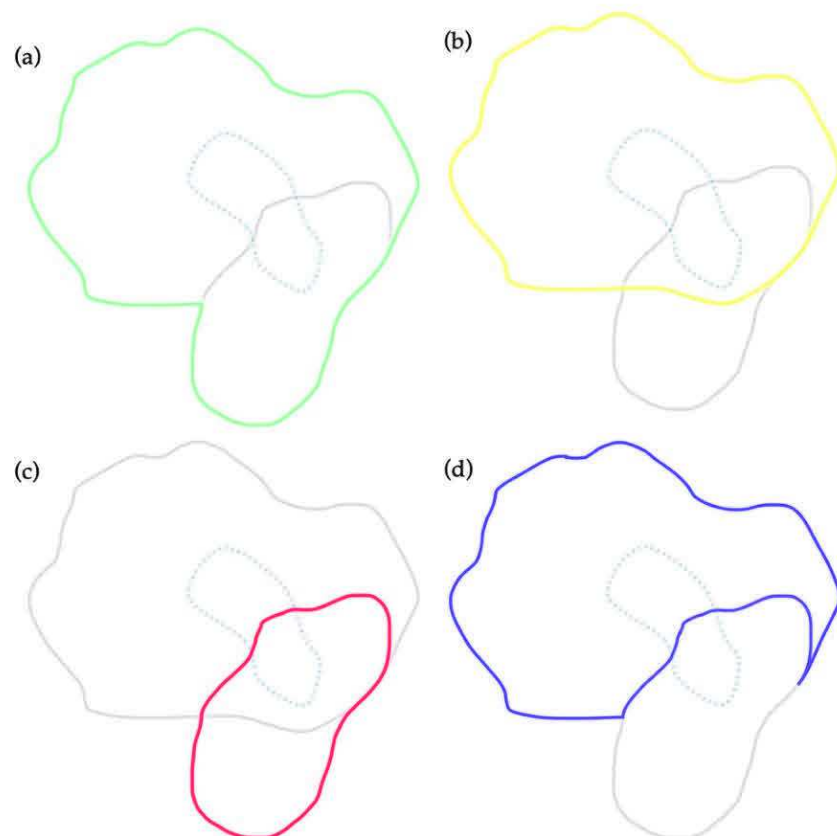


Figure 1. Segmentation of a patient's tumor in green (a) with MRI subvolume in yellow (b), PET-FDG subvolume in red (c), and FDG segmentation subtracted from the MRI segmentation in purple (d). The blue dotted segmentation in a, b, c and d represents the hypoxic subvolume obtained from the FMISO PET.

2.5. Quantitative parameters

Tumor volumes were measured for PET-FDG (MTV), PET-FMISO (HTV) and MRI. Within each segmentation obtained the parameters of the biodistribution of PET-FDG, PET-FMISO and quantitative MRI sequences were performed as follows: for PET-FDG the standardized maximum uptake value (SUV_{max}), the mean value (SUV_{mean}), the SUV_{peak}, which is the mean SUV calculated in a 1 mm³ VOI containing the SUV_{max} value, and the total lesion glycolysis (TLG) measured by multiplying the MTV and the SUV_{mean}. For FMISO-PET, SUV_{max}, SUV_{mean}, SUV_{peak}, total lesion hypoxia (TLH) measured by the product of HTV and SUV_{mean}, and the tumor-to-muscle ratio obtained by dividing the SUV_{max} of the lesion by the SUV_{mean} of the contralateral sternocleidomastoid muscle. MRI data analysis was performed by measuring the quantitative parameters by the mean DCE-MRI values (K_{trans}, K_{ep}, V_p, V_e), ADC, and mean and maximum T1 and T2 mapping values.

2.6. Statistical Analysis

Quantitative MRI parameters measured were compared between the baseline hypoxic segmentation and the MRI, FDG, and MRI-FDG segmentations. The Dice similarity index, Jaccard similarity index and overlap fraction were measured between the PET-FDG and MRI segmentations.

To determine the reference hypoxic volume, a Friedman paired-data test was performed to evaluate the three hypoxic volumes (HsV-MRI, HsV-FDG and HsV_MRIuFDG). In case of significant difference, Wilcoxon tests for 2-to-2 paired data were performed.

We compared the parameters measured in PET-FDG, PET-FMISO, and MRI between patients with and without measurable hypoxic volume by nonparametric Wilcoxon tests for independent data. SUV parameters and volumes were described using mean and standard deviation, median, minimum, and maximum value. Evaluation of the difference in parameters (K_{trans}, K_{ep}, V_e, V_p, ADC, T1mapping, T2mapping) was performed following the different segmentations in both populations. The results are given by boxplots. We did not consider segmentations involving hypoxic volume because we wanted to compare the two populations on the parameters of the different segmentations.

The correlation study between the SUV parameters of the PET-FDG and the quantitative parameters of the MRI and the volumes were calculated by Pearson correlation coefficients. All these results are represented through a correlogram, which represents the strength of correlations by color gradient. Darker colors for strong correlations and lighter colors for weaker correlations. The blue gradient represents positive correlations and the red gradient represents negative correlations.

3. Results

3.1. Quantitative parameters PET and MRI

3.1.1. Analysis of PET data and MRI volume

For FDG-PET, the SUV_{max} was 12.3 cm³ (± 6.6), and the volume at 40% threshold for SUV_{max} was 15.3 cm³ (± 16.9). In FMISO PET, 15 of the 16 lesions were considered hypoxic with a TMR greater than 1.25 and an SUV_{max} of 2.3 (± 0.56). On MRI, the measured volume was 35.3 cm³ (± 43.2). The tumour volume determined by FDG-PET was smaller than that determined by MRI. The Dice, Jaccard and overlap fraction similarity indices between the lesion volumes measured by FDG-PET and MRI were 0.43, 0.28 and 0.71 respectively. These results show that the PET-FDG tumour volume is partially contained within the MRI tumour volume. The hypoxic subvolumes were from the HsV-FDG segmentation of 1.4 cm³ (± 1.8), HsV-MRI of 2.6 cm³ (± 5.2) and HsV-MRIuFDG of 3.3 cm³ (± 6.4) (Table 3 and Figure 2). Of the 15 lesions with an MRT greater than 1.25, 5 were not measurable from HsV-FDG, 4 from HsV-MRI and 3 from HsV-MRIuFDG.

Patients	SUVmax	SUVpeak	MTV	TLG	SUVmax	SUVpeak	TLH	TMR	HSv_FDG	HSv_MRI	HSv-MRIuFDG	MRI
	FDG	FDG	cm ³		FMISO	FMISO			cm ³	cm ³	cm ³	Volume
												cm ³
1	8.4	NA	2.2	10.78	2.64	NA	1.72	2.0	0.0	0.0	0.0	2.63
2	15.4	13.58	71.54	676.77	2.08	NA	4.51	1.6	2.03	2.25	2.25	162.89
3	10.43	8.68	13.42	77.43	2.51	NA	2.4	2.0	0.86	1.22	1.22	29.1
4	13.32	11.24	7.82	66.08	2.24	NA	5.1	2.0	1.2	1.76	2.22	10.92
5	14.67	13.18	18.75	204.19	2.46	NA	10.86	2.3	2.59	4.3	4.84	49.96
6	10.87	8.84	11.86	92.98	2.12	NA	2.48	2.0	0.2	0.2	0.46	10.48
7	10.86	9.29	17.29	135.21	1.75	NA	1.22	1.6	0.17	0.83	0.83	59.19
8	11.32	NA	4.4	26.62	2.79	2.21	9.81	2.5	0.66	1.71	2.98	7.01
9	8.69	6.35	9.76	47.43	1.25	NA	0.49	1.2	0.0	0.0	0.0	30.51
10	11.14	9.95	31.59	219.87	2.44	NA	13.29	2.0	4.35	4.13	5.82	62.22
11	7.81	NA	1.8	8.17	1.92	NA	0.27	1.5	0.05	0.00	0.12	1.33
12	5.74	4.65	12.22	48.02	2.3	NA	2.2	1.8	0.4	0.00	0.51	6.72
13	14.18	12.05	20.12	179.47	3.56	2.85	66.82	2.4	5.75	21.49	26.16	93.59
14	9.52	7.62	7.09	38.71	1.84	NA	1.25	1.7	0.37	0.76	0.76	15.49
15	34.9	25.63	12.23	237.87	3.26	2.35	26.65	2.4	4.01	3.55	4.91	21.8
16	9.25	NA	2.01	15.74	2.28	NA	2.86	1.9	0.15	0.0	0.15	1.76
Mean	12.3	10.9	15.3	130.3	2.3	2.5	9.5	1.9	1.4	2.6	3.3	35.3
Median	10.9	9.6	12.1	71.8	2.3	2.3	2.7	2	0.5	1	1	18.6
[q1;q3]	[9.1; 13.5]	[8.4; 12.3]	[6.4; 17.6]	[35.7; 185.6]	[2; 2.5]	[2.3; 2.6]	[1.6; 10.1]	[1.7; 2]	[0.2; 2.2]	[0; 2.6]	[0.4; 3.4]	[6.9; 52.3]
min ; max	5.7 ; 34.9	4.6 ; 25.6	1.8 ; 71.5	8.2 ; 676.7	1.2 ; 3.6	2.2 ; 2.8	0.3 ; 66.8	1.2 ; 2.5	0 ; 5.7	0 ; 21.5	0 ; 26.2	1.3 ; 162.9

Table 3. Quantitative parameters SUV and MRI volumes extracted from FDG-PET, FMISO-PET and MRI.

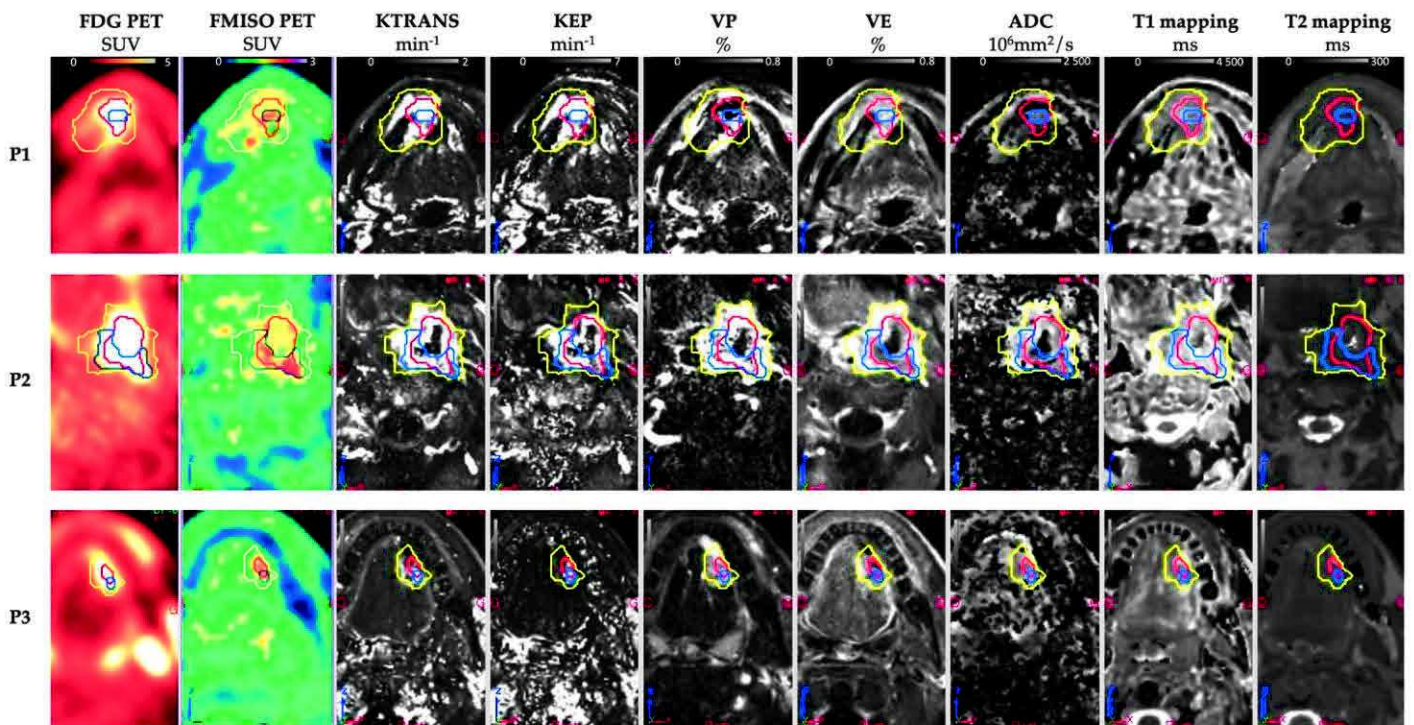


Figure 2. Patients multimodality PET/CT MR images (n=3).

3.1.2. Comparison of hypoxic subvolumes

The overall difference in the three hypoxic sub-volumes was assessed by a statistically significant difference between the Hsv-MRIuFDG volume and the other two volumes; Hsv-

FDG and HsV-MRI (Figure 3). We did not find a statistically significant difference between the HsV-FDG and HsV-MRI volume. The HsV-MRIuFDG segmentation was considered as the reference hypoxic sub-volume in our analyses.

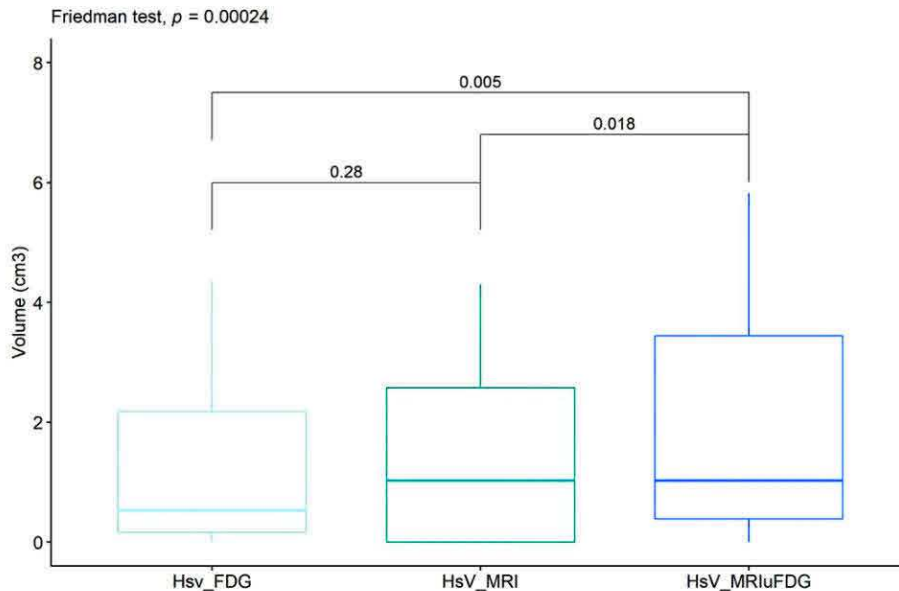


Figure 3. Wilcoxon paired data tests between the hypoxic sub volumes Hsv_FDG (light blue), Hsv_MRI (south sea blue) and Hsv_MRIuFDG (dark blue).

3.1.3. Comparison of PET and MRI parameters between patients with and without measurable hypoxic volume

Quantitative PET-FDG and PET-FMISO parameters were compared between patients with (n=13) and without (n=3) measurable hypoxic volume from HsV-MRIuFDG segmentation. Non-parametric Wilcoxon tests for unpaired data were performed (Table 4). In FDG-PET, there were statistically significant differences between the two groups of patients for SUVmax ($p=0.02$), SUVmean ($p=0.02$) and TLG ($p=0.02$), which were higher when the hypoxic sub volume was measurable. The same trend is found for MTV which is the limit of the statistically significant difference ($p=0.057$). In FMISO-PET, only the TLH shows a statically significant difference between the two groups ($p=0.01$) with a higher value in patients with a hypoxic lesion.

	Hypoxic volume not measurable (n=3)	Hypoxic volume measurable (n=13)	p.value
PET-FDG			
SUV max			0.02
mean (\pm standard deviation)	8.3 (\pm 0.4)	13.2 (\pm 7.0)	
median [q1;q3]	8.4 [8.1; 8.5]	11.1 [10.4; 14.2]	
min ; max	7.8 ; 8.7	5.7 ; 34.9	
SUV mean			0.02
mean (\pm standard deviation)	4.8 (\pm 0.2)	8.4 (\pm 3.8)	
median [q1;q3]	4.9 [4.7; 4.9]	7.8 [6.0; 8.9]	
min ; max	4.5 ; 4.9	3.9 ; 19.4	
SUV peak			0.33
n (NA)	1 (2)	11 (2)	
mean (\pm standard deviation)	6.3 (\pm NA)	11.3 (\pm 5.4)	
median [q1;q3]	6.3 [6.3; 6.3]	9.9 [8.8; 12.6]	
min ; max	6.3 ; 6.3	4.7 ; 25.6	
MTV			0.05
mean (\pm standard deviation)	4.6 (\pm 4.5)	17.7 (\pm 17.9)	
median [q1;q3]	2.2 [2.0; 6.0]	12.2 [7.8; 18.8]	
min ; max	1.8 ; 9.8	2.0 ; 71.5	
TLG			0.02
mean (\pm standard deviation)	22.1 (\pm 22.0)	155.3 (\pm 174.5)	
median [q1;q3]	10.8 [9.5; 29.1]	93.0 [48.0; 204.2]	
min ; max	8.2 ; 47.4	15.7 ; 676.8	
PET-FMISO			
Suv max			0.34
mean (\pm standard deviation)	1.9 (\pm 0.7)	2.4 (\pm 0.5)	
median [q1;q3]	1.9 [1.6; 2.3]	2.3 [2.1; 2.5]	
min ; max	1.2 ; 2.6	1.8 ; 3.6	
TLH			0.01
mean (\pm standard deviation)	0.8 (\pm 0.8)	11.5 (\pm 18.1)	
median [q1;q3]	0.5 [0.4; 1.1]	4.5 [2.4; 10.9]	
min ; max	0.3 ; 1.7	1.2 ; 66.8	
TMR			0.18
mean (\pm standard deviation)	1.6 (\pm 0.4)	2.0 (\pm 0.3)	
median [q1;q3]	1.5 [1.4; 1.8]	2.0 [1.8; 2.3]	
min ; max	1.2 ; 2.0	1.6 ; 2.5	
MRI			
Volume			0.19
mean (\pm standard deviation)	11.5 (\pm 16.5)	40.9 (\pm 46.0)	
median [q1;q3]	2.6 [2.0; 16.6]	21.8 [10.5; 59.2]	
min ; max	1.3 ; 30.5	1.8 ; 162.9	

Table 4. Nonparametric Wilcoxon tests for independent data between patients with and without measurable hypoxic volume.

MRI volume was not statically different between patients with and without hypoxic lesions. Among the quantitative MRI parameters, none showed a statistically significant difference between the two groups for all segmentations (data are shown in the supplemental data).

3.2. Quantitative MRI parameters according to hypoxic segmentation

The quantitative MRI parameters between the different non-hypoxic volumes (MRI, FDG and MRI-FDG) and the hypoxic HsV-MRIuFDG sub-volume were compared by non-parametric Wilcoxon tests for the 13 patients with TMR>1.25. The results show statistically significant differences between hypoxic and non-hypoxic volumes for the parameters ADC ($p=0.01$), T1mapping max ($p=0.01$) and T2 mapping max ($p=0.01$) (Figure 4). ADC values tended to be higher in the hypoxic volume than in the non-hypoxic volumes. Conversely, T1 and T2 max mapping values are lower in the hypoxic volume. The other parameters showed no statistically significant differences between the hypoxic subvolume and the nonhypoxic volumes.

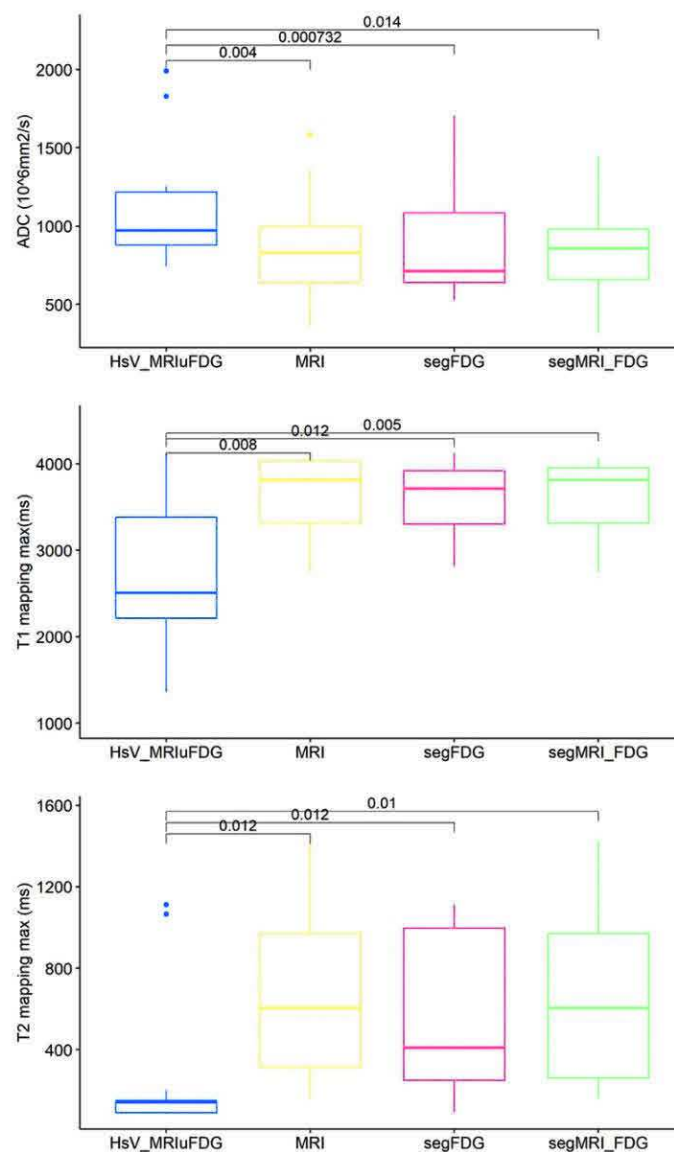


Figure 4. Wilcoxon non-parametric tests of quantitative MRI parameters between patients with (blue) and without (red, yellow and green) measurable hypoxic volume.

4. Discussion

Although several studies highlight the complementary nature of PET and MRI for radiotherapy planning in head and neck cancers, this is, to our knowledge, the first study showing the value of combining tumor volumes obtained on PET and MRI to define the hypoxic lesion subvolume^{12,18}.

We have seen that our study suffers from a lack of numbers. Only 16 patients were included despite the 38 pre-inclusions performed. Defects in the production of 18F-FMISO and the COVID crisis limited the inclusions. The vast majority of the patients included had hypoxic tumors (13 patients out of the 16 included).

The hypoxic volume is small than the metabolic. This result is comparable to the work of our team recently published in the framework of the RTEP6 protocol¹⁹. Indeed, in 20 patients with lung cancer, it was shown that the hypoxic volume/metabolic volume ratio was on average 12% (compared to 10% in our study). A recent study also found that the majority of patients had hypoxic tumors but that this volume was much lower than the metabolic volume (between 7 and 25%). In this work, the dose of radiotherapy could be increased by 10% with a constant spread and without significant increase in toxicity. This dose increase seemed to be related to a better control of the cancer²⁰.

Regarding tumor volume, comparison of volumes defined from 18F-FDG and those with weighted MRI sequences shows that they are different with a statistically larger MRI volume. The results of our study show statistically significant differences regarding quantitative MRI of free water diffusion between hypoxic and normoxic volumes. These results are comparable to the preclinical results of others studies who correlated the presence of hypoxia and ADC mapping^{21,22}. In a study similar, in 21 patients with a hypoxic head and neck cancer lesion who were imaged before and during radiotherapy (at 2 and at 5 weeks) found significantly lower ADC values in the hypoxic subvolume compared with the normoxic subvolume, in contrast to our results in which ADC was significantly higher before treatment¹². Our future immunohistochemical analyses of tumor slides should shed light, on a patient-by-patient basis, on the biological phenomenon behind the differences in ADC measurements between tissues.

There was no significant difference regarding the parameters extracted from perfusion MRI and the perfusion parameter k_{trans} between the hypoxic and normoxic subvolume before treatment. This lack of difference is probably secondary to our small number of patients. Nevertheless, our results show that DCE-MRI seems to be less relevant for the study of hypoxia than diffusion MRI and T1max and/or T2max measurement. It would be interesting to study the predictive and prognostic value of ADC, T1max, and T2max.

5. Conclusions

This study confirms the important prevalence of hypoxia in head and neck cancers but that the hypoxic volume is low compared to the metabolic volumes. MRI for free water and relaxometry quantification seems to be able to give complementary data to PET. Additional techniques, in particular for segmenting MRI images, will be necessary to better define hypoxic volumes.

Acknowledgements : The authors thank Dr Sébastien Vauclin, of DosiSoft, Cachan, France ; Dr Margarita Arango and Miss Manon Toumelin of Olea Medical, La Ciotat, FRANCE for their help in this study.

References

1. Thorwarth, D. et al. Prospective evaluation of a tumor control probability model based on dynamic ^{18}F -FMISO PET for head and neck cancer radiotherapy. *J. Nucl. Med.* 60, 1698–1704 (2019).
2. Lee, N. et al. Strategy of Using Intratreatment Hypoxia Imaging to Selectively and Safely Guide Radiation Dose De-escalation Concurrent With Chemotherapy for Locoregionally Advanced Human Papillomavirus-Related Oropharyngeal Carcinoma. *Int. J. Radiat. Oncol. Biol. Phys.* 96, 9–17 (2016).
3. Rischin, D. et al. Prognostic significance of ^{18}F -misonidazole positron emission tomography-detected tumor hypoxia in patients with advanced head and neck cancer randomly assigned to chemoradiation with or without tirapazamine: a substudy of Trans-Tasman Radiation Oncology Group Study 98.02. *J. Clin. Oncol. Off. J. Am. Soc. Clin. Oncol.* 24, 2098–2104 (2006).
4. Zschaek, S. et al. Individual patient data meta-analysis of {FMISO} and {FAZA} hypoxia {PET} scans from head and neck cancer patients undergoing definitive radio-chemotherapy. *Radiother. Oncol.* 149, 189–196 (2020).
5. Stieb, S., Eleftheriou, A., Warnock, G., Guckenberger, M. & Riesterer, O. Longitudinal {PET} imaging of tumor hypoxia during the course of radiotherapy. 45, 2201–2217.

6. Dolezel, M. et al. FMISO-Based Adaptive Radiotherapy in Head and Neck Cancer. (2022).
7. Qiu, J. et al. (18) F-Fluoromisonidazole positron emission tomography/CT-guided volumetric-modulated arc therapy-based dose escalation for hypoxic subvolume in nasopharyngeal carcinomas: A feasibility study. *Head Neck* 39, 2519–2527 (2017).
8. Lazzeroni, M. et al. Evolution of the hypoxic compartment on sequential oxygen partial pressure maps during radiochemotherapy in advanced head and neck cancer. *Phys. imaging Radiat. Oncol.* 17, 100–105 (2021).
9. Bittner, M.-I. et al. Analysis of relation between hypoxia {PET} imaging and tissue-based biomarkers during head and neck radiochemotherapy. 55, 1299–1304.
10. Hamming-Vrieze, O., Navran, A., Al-Mamgani, A. & Vogel, W. V. Biological PET-guided adaptive radiotherapy for dose escalation in head and neck cancer: a systematic review. *Q. J. Nucl. Med. Mol. imaging Off. Publ. Ital. Assoc. Nucl. Med. [and] Int. Assoc. Radiopharmacol. (IAR), [and] Sect. Soc. of...* 62, 349–368 (2018).
11. Ferda, J., Ferdová, E., Vítovec, M., Glanc, D. & Mírka, H. The imaging of the hypoxic microenvironment in tumorous tissue using PET/CT and PET/MRI. *Eur. J. Radiol.* 154, 110458 (2022).
12. Wiedenmann, N. et al. The utility of multiparametric MRI to characterize hypoxic tumor subvolumes in comparison to FMISO PET/CT. Consequences for diagnosis and chemoradiation treatment planning in head and neck cancer. *Radiother. Oncol.* 150, 128–135 (2020).
13. Texte, E. et al. Impact of the Bayesian penalized likelihood algorithm (Q.Clear®) in comparison with the OSEM reconstruction on low contrast PET hypoxic images. *EJNMMI Phys.* 7, (2020).
14. Widmann, G., Henninger, B., Kremser, C. & Jaschke, W. MRI Sequences in Head & Neck Radiology - State of the Art. *RoFo Fortschritte auf dem Gebiet der Röntgenstrahlen und der Bildgeb. Verfahren* 189, 413–422 (2017).
15. Jensen, K. et al. Imaging for Target Delineation in Head and Neck Cancer Radiotherapy. *Semin. Nucl. Med.* 51, 59–67 (2021).
16. Pyatigorskaya, N. et al. Are Gadolinium-Enhanced MR Sequences Needed in Simultaneous (18)F-FDG-PET/MRI for Tumor Delineation in Head and Neck Cancer? *AJNR. Am. J. Neuroradiol.* 41, 1888–1896 (2020).
17. Okamoto, S. et al. High reproducibility of tumor hypoxia evaluated by 18F-fluoromisonidazole pet for head and neck cancer. *J. Nucl. Med.* 54, 201–207 (2013).
18. Rogasch, J. et al. PET measured hypoxia and MRI parameters in re-irradiated head and neck squamous cell carcinomas: findings of a prospective pilot study. *F1000Research* 9, 1350 (2020).
19. Thureau, S. et al. First comparison between [18f]-fmiso and [18f]-faza for preoperative pet imaging of hypoxia in lung cancer. *Cancers (Basel).* 13, 1–12 (2021).
20. Welz, S. et al. Dose escalation to hypoxic subvolumes in head and neck cancer: A randomized phase II study using dynamic [(18)F]FMISO PET/CT. *Radiother. Oncol. J. Eur. Soc. Ther. Radiol. Oncol.* 171, 30–36 (2022).
21. Dunn, J. F. et al. Can NMR diffusion-weighted imaging provide quantitative information on tumor interstitial pO₂? *Adv. Exp. Med. Biol.* 411, 209–214 (1997).
22. Miyasaka, N. et al. Histopathologic correlates of temporal diffusion changes in a rat model of cerebral hypoxia/ischemia. *AJNR. Am. J. Neuroradiol.* 21, 60–66 (2000).

Annexe A

Annexe A

Dans cette partie sont compilés des résultats complémentaires au Chapitre 3.

A1. Étude des corrélations entre les paramètres ^{18}F -FDG et les paramètres quantitatifs IRM.

L'ensemble des résultats sont représentés à travers un corrélogramme, qui représente le coefficient de corrélation de Pearson sous forme de code couleur. Les couleurs foncées représentent les corrélations les plus fortes, et les couleurs plus claires, les corrélations les plus faibles. Le dégradé de bleu représente les corrélations positives et le dégradé de rouge les corrélations négatives.

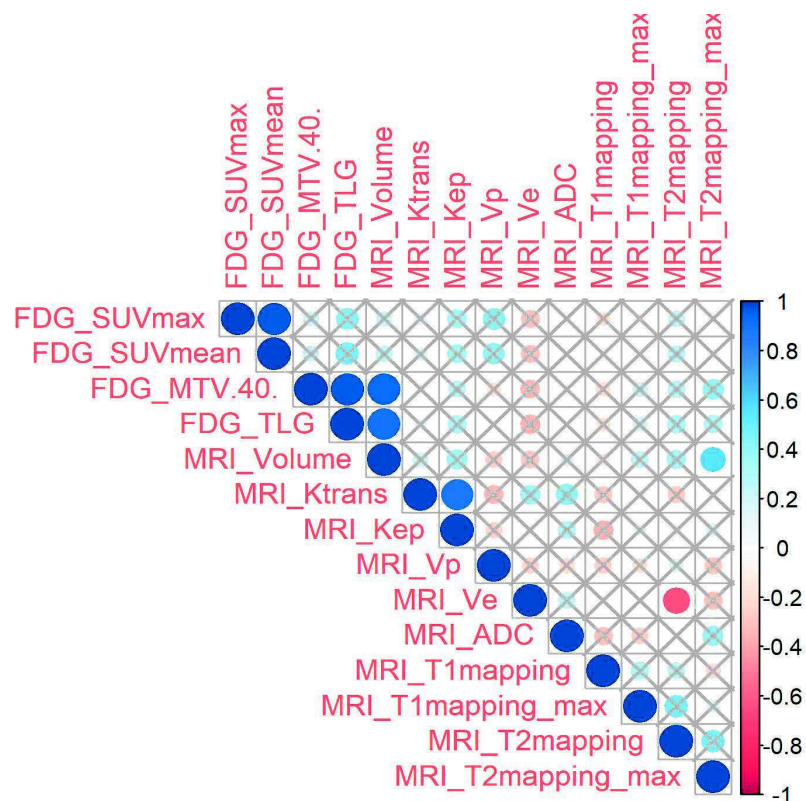


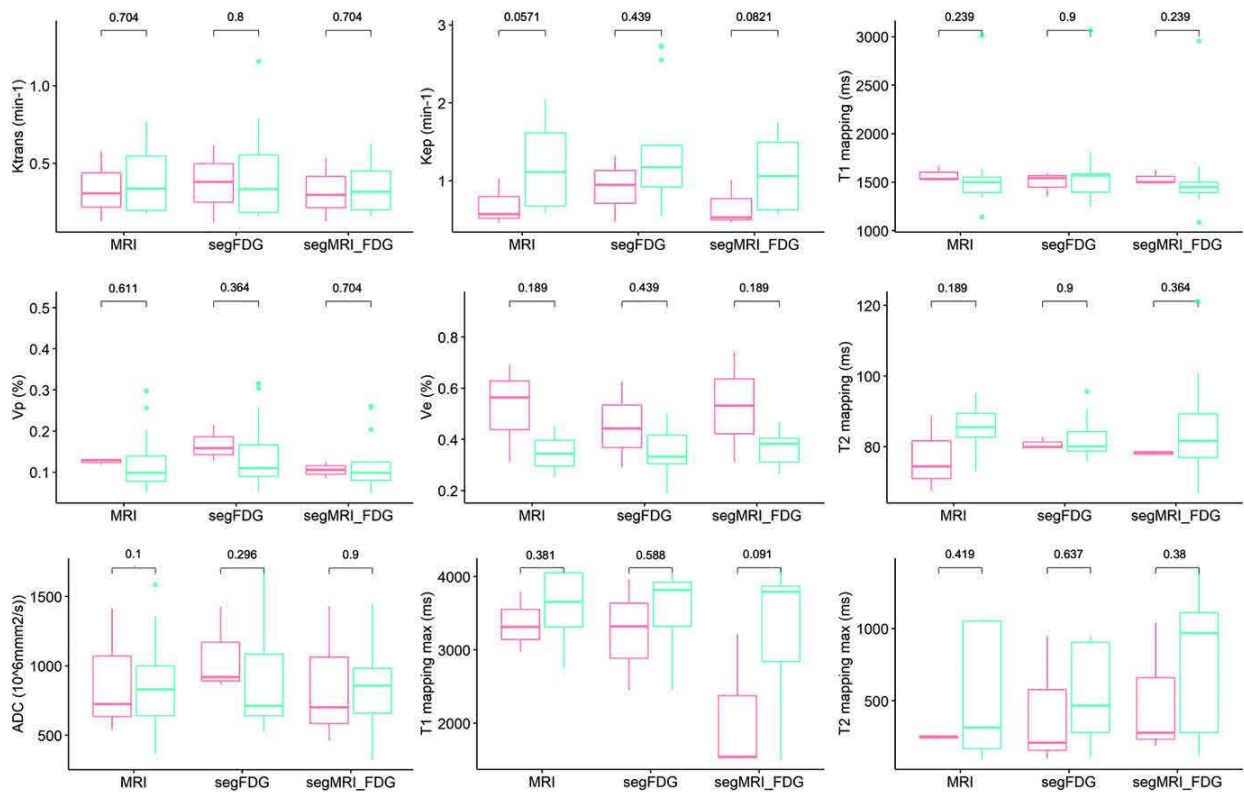
Figure A.1. Corrélogramme entre les paramètres obtenus en TEP/TDM au ^{18}F -FDG et en IRM quantitative.

On peut constater sur ce graphe que certains paramètres présentent des corrélations évidentes du fait de leur définition comme par exemple, la corrélation fortement positive entre le SUVmax et le SUVmean, le V_{T-FDG} (noté MTV40 dans la Figure A.1) et le TLG, ou entre Ktrans et kep. On observe également une forte corrélation positive attendue entre V_{T-FDG} et V_{T-IRM} , ainsi qu'entre le TLG et V_{T-IRM} .

On constate également une corrélation modérément positive entre V_{T-IRM} et le voxel ayant la valeur maximale de la cartographie T2 indiquant que plus le V_{T-IRM} augmente et plus la tumeur semble contenir des tissus ayant un temps de relaxation T2 élevé. Cela pourrait correspondre à une augmentation d'eau dans les tissus (inflammation et/ou œdème), ou du tissu graisseux dans ce contexte oncologique (à confirmer avec la séquence de suppression de la graisse). Enfin, on observe une corrélation modérément négative entre V_e et la mesure de T2 moyen indiquant que plus le volume interstitiel augmente et plus les valeurs de T2 diminuent. L'interprétation de ce résultat paraît plus complexe.

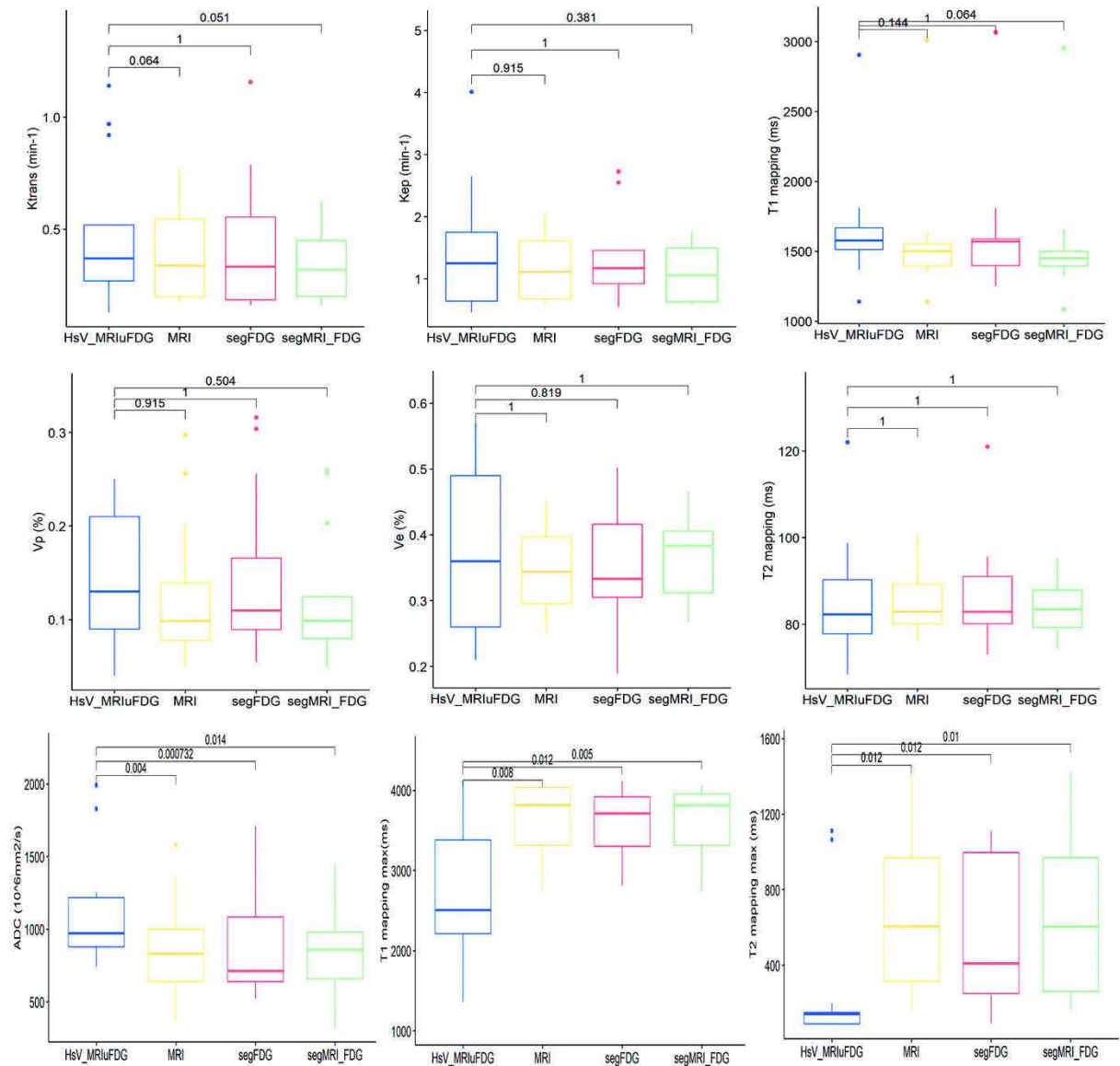
A.2. Comparaison des paramètres quantitatifs en TEP/TDM au ^{18}F -FDG, ^{18}F -FMISO et IRM entre les patients avec et sans volume hypoxique mesurable.

La Figure A.2 donne la comparaison des paramètres K_{trans} , K_{ep} , V_e , V_p , ADC, et le maximum des valeurs de T1 et T2 réalisés entre les deux populations, sur les trois volumes tumoraux normoxiques.



Figures A.2. Comparaison des paramètres quantitatifs en IRM entre les patients avec (en bleu) et sans volume hypoxique mesurable (en rouge) sur les 3 volumes tumoraux normoxiques.

La Figure A.3 donne la comparaison des paramètres quantitatifs obtenus en IRM quantitative entre le volume hypoxique de référence et les trois sous-volumes normoxiques (SV_{N-FDG} , SV_{N-IRM} et $SV_{N-FDGuIRM}$).



Figures A.3. Boîtes à moustaches entre le volume hypoxique $V_{H-IRMuFDG}$ (en bleu) et les volumes normoxiques V_{N-IRM} (jaune), V_{N-FDG} (rouge) et $V_{N-IRMuFDG}$ (vert) pour chaque paramètre quantitatif obtenu en IRM.

Conclusions et Perspectives

Conclusions et perspectives

Notre travail a débuté par une présentation de l'hypoxie intra-tumorale. Nous avons vu qu'il est utile de l'identifier pour la prise de décision thérapeutique, notamment dans les cancers ORL, car elle est associée à un mauvais pronostic et une mauvaise réponse au traitement. Son identification permettrait de proposer aux patients une stratégie thérapeutique personnalisée en augmentant la dose de rayonnement aux sous-volumes tumoraux hypoxiques ou au contraire des protocoles de désescalade chez les patients avec des tumeurs normoxiques (notamment en cas de statut HPV positif). Néanmoins, nous avons vu que les différents phénomènes physiologiques à l'origine de l'hypoxie sont complexes et que sa représentation spatiale *in vivo* reste un champ d'investigation important.

Les principales techniques d'imagerie sont dominées historiquement par l'imagerie TEP, en particulier au ^{18}F -FDG. Bien que plusieurs radiotraceurs pour identifier l'hypoxie aient été proposés dans la littérature, nous avons constaté qu'aucun n'était idéal et le développement de radiotraceurs présentant une fixation importante et spécifique des tissus hypoxiques reste à développer. Actuellement, le radiotraceur de référence est le ^{18}F -FMISO. Néanmoins, sa clairance est limitée dans les tissus normaux, donnant de faibles rapports tissus tumoraux hypoxiques/tissus sains ou tumoraux normoxiques, ayant pour conséquence l'obtention d'images peu contrastées pouvant limiter l'interprétation visuelle des zones hypoxiques.

L'IRM présente l'avantage de la disponibilité. Nous avons vu par l'étude de la littérature, que plusieurs techniques d'imagerie quantitative ont été proposées. Cependant, la relation entre le signal IRM et la $p\text{O}_2$ est complexe. Il n'existe à ce jour aucune approche directe basée sur l'IRM pour quantifier l'oxygénation des tissus. Parmi l'ensemble des techniques proposées dans la littérature, nous avons fait le choix de retenir l'étude de i) la diffusion de l'eau libre (avec la mesure de l'ADC), ii) l'IRM de perfusion dynamique (IRM-DCE avec la mesure de k_{trans} , k_{ep} , V_e et V_p), iii) l'IRM dite quantitative (qIRM permettant la mesure des temps de relaxation T1 et T2). A notre connaissance, aucune étude de la littérature n'a étudié le potentiel de la qIRM pour identifier l'hypoxie intra-tumorale comparativement à la TEP/TDM au ^{18}F -FMISO, ni la place de la qIRM par rapport à l'IRM de diffusion et de perfusion.

Nous avons passé en revue les différents biais quantitatifs associés à ces techniques d'imagerie, montré qu'ils étaient importants en raison de la complexité des images obtenues et qu'ils nécessitaient des optimisations et améliorations, laissant entrevoir d'importantes marges de progression technologique, principalement en IRM.

Nous avons également évoqué la complémentarité des modalités d'imagerie TEP, TDM et IRM, ainsi que l'intérêt de l'imagerie trimodalité en radiothérapie pour améliorer la balistique de traitement avec potentiellement une augmentation de dose de radiothérapie aux sous-volumes tumoraux hypoxiques.

Dans le but d'obtenir un meilleur contraste entre les tissus normoxiques et hypoxiques, nous avons évalué l'apport de l'algorithme de reconstruction BPL Q-Clear dans les images TEP/TDM de l'hypoxie au ^{18}F -FMISO. Nos résultats montrent que l'utilisation de l'algorithme BPL Q-Clear permet une amélioration significative de la mesure du SUVmax, du SUVmean et du contraste (*Contrast Recovery*), sans amélioration de la détectabilité des sous-volumes hypoxiques, ni de la perception visuelle de l'image TEP de l'hypoxie par rapport à l'algorithme OSEM.

Nous avons également évalué la précision, la plage d'utilisation et la reproductibilité des séquences quantitatives MAGiC[®] à 1,5 T par rapport à une méthode de mesure conventionnelle de T1 et T2. Nos résultats ont montré que les deux méthodes de mesures sont reproductibles (écart < 10 %) et comparables (biais moyens 8,4 %) dans une plage de valeurs de T1 comprises entre 490 et 2385 ms et de T2 comprises entre 25 et 400 ms, avec un temps d'acquisition cliniquement acceptable. Néanmoins, la méthode conventionnelle donne de meilleurs résultats d'ensemble que MAGiC[®] pour l'imagerie à visée de planification du traitement par radiothérapie ou de suivi des cancers de la tête et du cou.

La méthodologie d'acquisition et de reconstruction des données images trimodalité TEP/TDM-IRM optimisée pour identifier l'hypoxie intra-tumorale a été appliquée aux cancers ORL, dans le cadre de l'étude prospective monocentrique RTEP8-Hyponeck. Pour cette étude les données TEP au ^{18}F -MISO et IRM ont été acquises le même jour pour s'assurer d'un même état d'hypoxie tumorale pour les deux modalités d'imagerie. Sur les images TEP au ^{18}F -FMISO,

treize patients présentaient des tissus hypoxiques intra tumoraux et trois uniquement des tissus normoxiques.

Les volumes tumoraux obtenus en TEP au ^{18}F -FDG ($V_{\text{T-FDG}}$) et en IRM diagnostique ($V_{\text{T-IRM}}$) sont différents avec un volume IRM statistiquement plus volumineux que le volume TEP au FDG, par ailleurs le $V_{\text{T-FDG}}$ n'est pas totalement inclus dans $V_{\text{T-IRM}}$.

Nous avons constaté qu'une partie du volume hypoxique défini à partir des images TEP au ^{18}F -FMISO pouvait déborder sur le volume tumoral défini exclusivement sur l'IRM. Nous avons également trouvé une différence significative entre les sous-volumes hypoxiques $SV_{\text{H-IRMuFDG}}$ et $SV_{\text{H-FDG}}$, ainsi qu'entre $SV_{\text{H-IRMuFDG}}$ et $SV_{\text{H-IRM}}$. Ce résultat nous a permis de recommander de réaliser la segmentation du sous-volume hypoxique tumoral au sein de l'union des volumes obtenus en ^{18}F -FDG et en IRM à visée de radiothérapie.

Les paramètres quantitatifs en imagerie TEP ont montré des différences statistiquement significatives entre les volumes hypoxiques et non hypoxiques (SUVmax, SUVmean, SUVpeak pour la TEP au ^{18}F -FDG et SUVmax pour la TEP au ^{18}F -FMISO). Ces paramètres pourraient être utilisés pour distinguer les patients présentant une hypoxie tumorale, des patients normoxiques. Par contre, aucun des paramètres quantitatifs IRM n'a montré de différences significatives. Cependant, il est difficile d'interpréter l'absence de significativité des tests, qui peut être dû à la faible population de notre étude et au déséquilibre entre les populations de patients hypoxiques et normoxiques.

Notre étude montre des différences statistiquement significatives des paramètres IRM quantitatifs de la diffusion de l'eau libre, du maximum des mesures de T1 et T2 entre les lésions tumorales hypoxiques et normoxiques. A notre connaissance, il s'agit de la première étude mettant en évidence l'apport des mesures de T1max et T2max dans l'étude de l'hypoxie tumorale, montrant des résultats encourageants qu'il convient de confirmer et de mieux préciser. Par contre, nous n'avons pas trouvé de différences significatives entre les tissus hypoxiques et normoxiques dans la mesure des paramètres de perfusion en IRM. Cette différence entre nos résultats et les données de la littérature (Wiedenmann *et al.*, 2020) pourrait s'expliquer par la faible population de notre étude.

A notre connaissance, il n'existe pas de méthode de délimitation standardisée en IRM à des fins de planification de traitement de radiothérapie. Il semble nécessaire de développer des outils de segmentation semi-automatique pour l'onco-radiothérapeute afin de diminuer la durée de cette tâche et limiter les variabilités de définition du volume tumoral. Par ailleurs, il n'a pas été possible de réaliser de segmentations de l'hypoxie à partir des cartographies quantitatives IRM, en raison du bruit important dans chacune des cartographies et par manque d'expertise avancée dans l'utilisation de ce type d'images. Idéalement, il conviendrait, là aussi, de définir une méthode de segmentation semi-automatique pour limiter la variabilité intra et inter-observateurs. Une segmentation de chaque cartographie IRM aurait permis d'obtenir des analyses volumiques potentiellement intéressantes, en comparaison avec les volumes hypoxiques obtenus en imagerie TEP au ^{18}F -FMISO.

Notre étude, réalisée dans le cadre du protocole RTEP8-hyponeck, a également comme objectif des analyses sur la recherche de corrélations éventuelles entre les paramètres quantitatifs obtenus en trimodalité et des résultats immunohistochimiques. Cette étude pourrait permettre de mieux comprendre la place de chacune des différentes techniques d'imagerie de l'hypoxie.

Valorisation

Valorisation

Article de synthèse publié

Trimodality PET/CT/MRI and Radiotherapy: A Mini-Review.

Decazes P, Hinault P, Veresezan O, Thureau S, **Gouel P**, Vera P.
Front Oncol. 2020;10:614008. doi: 10.3389/fonc.2020.614008.

Article de synthèse soumis

MRI and PET imaging of tumor hypoxia.

Gouel P, Decazes P, Vera P, Gardin I, Thureau S, Bohn P.
Soumis Frontiers in Medicine 2022.

Articles originaux publiés

FDG and FMISO PET-guided dose escalation with intensity-modulated radiotherapy in lung cancer.

Thureau S, Dubray B, Modzelewski R, Bohn P, Hapdey S, Vincent S, Anger E, Gensanne D, Pirault N, **Gouel P**, Vera P.
Radiat Oncol. 2018 Oct 23;13(1):208. doi: 10.1186/s13014-018-1147-2.

Impact of the Bayesian penalized likelihood algorithm (Q.Clear®) in comparison with the OSEM reconstruction on low contrast PET hypoxic images.

Texte E, **Gouel P**, Thureau S, Lequesne J, Barres B, Edet-Sanson A, Decazes P, Vera P, Hapdey S.
EJNMMI Phys. 2020 May 12;7(1):28. doi: 10.1186/s40658-020-00300-3.

Synthetic MRI for Radiotherapy Planning for Brain and Prostate Cancers: Phantom Validation and Patient Evaluation.

Gouel P, Hapdey S, Dumouchel A, Gardin I, Torfeh E, Hinault P, Vera P, Thureau S, Gensanne D.
Front Oncol. 2022;12:841761. doi: 10.3389/fonc.2022.841761

Article original en cours de soumission

Quantitative MRI to characterize hypoxic tumor subvolumes in comparison to ¹⁸F-FMISO PET/CT for radiotherapy in oropharynx cancer.

Gouel P, Callonnec F, Bohn P, Leveque E, Gensanne D, Hapdey S, Obongo-Anga FR, Modzelewski R, Vera P, Thureau S.
Soumission en cours Radiotherapy & Oncology 2022.

Autres articles originaux sur cette thématique

How to work together between nuclear medicine and radiotherapy departments?

Modzelewski R, Gensanne D, Hapdey S, **Gouel P**, Vera P, Thureau S. Cancer Radiother. 2020 Aug;24(5):358-361. doi: 10.1016/j.canrad.2020.02.011. Epub 2020 Apr 8. PMID: 32278652.

First Comparison between [18f]-FMISO and [18f]-Faza for Preoperative Pet Imaging of Hypoxia in Lung Cancer

Thureau S, Piton N, **Gouel P**, Modzelewski R, Dujon A, Baste JM, Melki J, Rinieri P, Peillon C, Rastelli O, Lequesne J, Hapdey S, Sabourin JC, Bohn P, Vera P. Cancers (Basel). 2021 Aug 14;13(16):4101. doi: 10.3390/cancers13164101. PMID: 34439254; PMCID: PMC8392878.

Characterization of positioning uncertainties in PET-CT-MR trimodality solutions for radiotherapy.

Hinault P, Gardin I, **Gouel P**, Decazes P, Thureau S, Veresezan O, Souchay H, Vera P, Gensanne D.

J Appl Clin Med Phys. 2022 Apr 28;;e13617. doi: 10.1002/acm2.13617

Communications orales

Intérêt de la séquence quantitative MAGiC® pour la création d'images IRM synthétiques multi-contraste.

Gouel P ; Saï S ; Dubray B ; Defa D ; Benyoucef A ; Gardin I ; Vera P ; Gensanne D. Journées Francophones IRM. Mai 2019.

Étude comparative d'IRM quantitative à visée de planification du traitement par radiothérapie.

Gouel P, Gardin I, Vera P, Thureau S, Gensanne D. Axe 3 Cancéropôle Nord-Ouest. Dec 2021.

Imagerie médicale multimodalité (TEP-TDM/IRM) de l'hypoxie. Etude RTEP8 – HYPONECK.

Gouel P, Callonnec F, Modzelewski R, Gensanne D, Obongo-Anga FR, Vera P, Thureau S. Axe 3 Cancéropôle Nord-Ouest. Dec 2021.

Communications affichées

Imagerie médicale multimodalité (TEP-TDM/IRM) de l'hypoxie : Eude RTEP8 – HYPONECK.

Gouel P; Callonnec F; Modzelewski R; Leveque E; Gensanne D; Obongo-Anga FR; Vera P; Thureau S.

33ème Congrès de la SFRO, septembre 2022

Bibliographie

Bibliographie

Abolmaali, N. *et al.* (2011) 'Two or four hour [¹⁸F]FMISO-PET in HNSCC. When is the contrast best?', *Nuklearmedizin. Nuclear medicine*, 50(1), pp. 22–27. doi: 10.3413/nukmed-00328-10-07.

Aide, N. *et al.* (2017) 'EANM/EARL harmonization strategies in PET quantification: from daily practice to multicentre oncological studies.', *European journal of nuclear medicine and molecular imaging*, 44(Suppl 1), pp. 17–31. doi: 10.1007/s00259-017-3740-2.

Bailey, D. L., Karp, J. S. and Surti, S. (2005) 'Physics and Instrumentation in PET - Positron Emission Tomography: Basic Sciences', *Positron Emission Tomography*, pp. 13–39. Available at: http://dx.doi.org/10.1007/1-84628-007-9_2.

Bao, M. H. R. and Wong, C. C. L. (2021) 'Hypoxia, metabolic reprogramming, and drug resistance in liver cancer', *Cells*, 10(7), pp. 1–18. doi: 10.3390/cells10071715.

Baudelet, C. and Gallez, B. (2002) 'How does blood oxygen level-dependent (BOLD) contrast correlate with oxygen partial pressure (pO₂) inside tumors?', *Magnetic resonance in medicine*, 48(6), pp. 980–986. doi: 10.1002/mrm.10318.

Beaton, L. *et al.* (2019) 'How rapid advances in imaging are defining the future of precision radiation oncology', *British Journal of Cancer*, 120(8), pp. 779–790. doi: 10.1038/s41416-019-0412-y.

Bedogni, B. and Powell, M. B. (2009) 'Hypoxia, melanocytes and melanoma - survival and tumor development in the permissive microenvironment of the skin.', *Pigment cell & melanoma research*, 22(2), pp. 166–174. doi: 10.1111/j.1755-148X.2009.00553.x.

Beppu, T. *et al.* (2014) 'Standardized uptake value in high uptake area on positron emission tomography with ¹⁸F-FRP170 as a hypoxic cell tracer correlates with intratumoral oxygen pressure in glioblastoma.', *Molecular imaging and biology*, 16(1), pp. 127–135. doi: 10.1007/s11307-013-0670-7.

Le Bihan, D. *et al.* (1986) 'MR imaging of intravoxel incoherent motions: application to diffusion and perfusion in neurologic disorders.', *Radiology*, 161(2), pp. 401–407. doi: 10.1148/radiology.161.2.3763909.

Bollineni, V. R. *et al.* (2013) 'PET Imaging of Tumor Hypoxia Using ¹⁸F-Fluoroazomycin Arabinoside in Stage III–IV Non–Small Cell Lung Cancer Patients', *Journal of Nuclear Medicine*, 54(8), pp. 1175 LP – 1180. doi: 10.2967/jnumed.112.115014.

Brahimi-Horn, M. C., Chiche, J. and Pouysségur, J. (2007) 'Hypoxia and cancer.', *Journal of molecular medicine (Berlin, Germany)*, 85(12), pp. 1301–1307. doi: 10.1007/s00109-007-0281-3.

Brasse, D. *et al.* (2005) 'Correction methods for random coincidences in fully 3D whole-body PET: impact on data and image quality.', *Journal of nuclear medicine : official publication, Society of Nuclear Medicine*, 46(5), pp. 859–867.

Bristow, R. G. and Hill, R. P. (2008) 'Hypoxia and metabolism. Hypoxia, DNA repair and genetic instability.', *Nature reviews. Cancer*, 8(3), pp. 180–192. doi: 10.1038/nrc2344.

- Brizel, D. M. *et al.* (2001) 'Elevated tumor lactate concentrations predict for an increased risk of metastases in head-and-neck cancer.', *International journal of radiation oncology, biology, physics*, 51(2), pp. 349–353. doi: 10.1016/s0360-3016(01)01630-3.
- Bruehlmeier, M. *et al.* (2004) 'Assessment of hypoxia and perfusion in human brain tumors using PET with ^{18}F -fluoromisonidazole and ^{15}O -H $_2\text{O}$.', *Journal of nuclear medicine : official publication, Society of Nuclear Medicine*, 45(11), pp. 1851–1859.
- Buck, A. *et al.* (1998) 'Changes of cerebral blood flow during short-term exposure to normobaric hypoxia.', *Journal of cerebral blood flow and metabolism : official journal of the International Society of Cerebral Blood Flow and Metabolism*, 18(8), pp. 906–910. doi: 10.1097/00004647-199808000-00011.
- Burrell, J. S. *et al.* (2013) 'Exploring $\Delta R(2)$ * and $\Delta R(1)$ as imaging biomarkers of tumor oxygenation.', *Journal of magnetic resonance imaging : JMRI*, 38(2), pp. 429–434. doi: 10.1002/jmri.23987.
- Busk, M. *et al.* (2008) 'Aerobic glycolysis in cancers: implications for the usability of oxygen-responsive genes and fluorodeoxyglucose-PET as markers of tissue hypoxia.', *International journal of cancer*, 122(12), pp. 2726–2734. doi: 10.1002/ijc.23449.
- Bussink, J. *et al.* (2010) 'PET-CT for response assessment and treatment adaptation in head and neck cancer.', *The Lancet. Oncology*, 11(7), pp. 661–669. doi: 10.1016/S1470-2045(09)70353-5.
- Butler, E. B. *et al.* (1999) 'SMART (Simultaneous Modulated Accelerated Radiation Therapy) boost: A new accelerated fractionation schedule for the treatment of head and neck cancer with intensity modulated radiotherapy', *International Journal of Radiation Oncology Biology Physics*, 45(1), pp. 21–32. doi: 10.1016/S0360-3016(99)00101-7.
- Caribé, P. R. R. V *et al.* (2019) 'Noise reduction using a Bayesian penalized-likelihood reconstruction algorithm on a time-of-flight PET-CT scanner.', *EJNMMI physics*, 6(1), p. 22. doi: 10.1186/s40658-019-0264-9.
- Chan, S.-C. *et al.* (2011) 'Clinical utility of ^{18}F -FDG PET parameters in patients with advanced nasopharyngeal carcinoma: predictive role for different survival endpoints and impact on prognostic stratification.', *Nuclear medicine communications*, 32(11), pp. 989–996. doi: 10.1097/MNM.0b013e3283495662.
- Chapman, J. D. (1979) 'Hypoxic sensitizers--implications for radiation therapy.', *The New England journal of medicine*, 301(26), pp. 1429–1432. doi: 10.1056/NEJM197912273012606.
- Chapman, J. D., Franko, A. J. and Sharplin, J. (1981) 'A marker for hypoxic cells in tumours with potential clinical applicability', *British Journal of Cancer*, 43(4), pp. 546–550. doi: 10.1038/bjc.1981.79.
- Chatterjee, A. *et al.* (2018) 'Performance of T2 Maps in the Detection of Prostate Cancer', *Academic Radiology*, (7), pp. 1–7. doi: 10.1016/j.acra.2018.04.005.
- Chen, K. and Chen, X. (2010) 'Design and development of molecular imaging probes.', *Current topics in medicinal chemistry*, 10(12), pp. 1227–1236. doi: 10.2174/156802610791384225.
- Chen, L. *et al.* (2012) ' ^{18}F -{HX}4 hypoxia imaging with {PET}/{CT} in head and neck cancer: a comparison with ^{18}F -{FMISO}.'.', *Nuclear Medicine Communications*, 33(10), pp. 1096–1102. doi: 10.1097/MNM.0b013e3283571016.

- Chen, Y. and An, H. (2017) 'Attenuation Correction of PET/MR Imaging.', *Magnetic resonance imaging clinics of North America*, 25(2), pp. 245–255. doi: 10.1016/j.mric.2016.12.001.
- Cheng, J. *et al.* (2013) '18F-fluoromisonidazole PET/CT: a potential tool for predicting primary endocrine therapy resistance in breast cancer.', *Journal of nuclear medicine : official publication, Society of Nuclear Medicine*, 54(3), pp. 333–340. doi: 10.2967/jnumed.112.111963.
- Cher, L. M. *et al.* (2006) 'Correlation of hypoxic cell fraction and angiogenesis with glucose metabolic rate in gliomas using 18F-fluoromisonidazole, 18F-FDG PET, and immunohistochemical studies.', *Journal of nuclear medicine : official publication, Society of Nuclear Medicine*, 47(3), pp. 410–418.
- Cherk, M. H. *et al.* (2006) 'Lack of correlation of hypoxic cell fraction and angiogenesis with glucose metabolic rate in non-small cell lung cancer assessed by 18F-Fluoromisonidazole and 18F-FDG PET.', *Journal of nuclear medicine : official publication, Society of Nuclear Medicine*, 47(12), pp. 1921–1926.
- Chia, K., Fleming, I. N. and Blower, P. J. (2012) 'Hypoxia imaging with PET: which tracers and why?', *Nuclear medicine communications*. England, pp. 217–222. doi: 10.1097/MNM.0b013e32834each7.
- Christen, T., Lemasson, B., *et al.* (2012) 'Is T2* enough to assess oxygenation? Quantitative blood oxygen level-dependent analysis in brain tumor.', *Radiology*, 262(2), pp. 495–502. doi: 10.1148/radiol.11110518.
- Christen, T., Schmiedeskamp, H., *et al.* (2012) 'Measuring brain oxygenation in humans using a multiparametric quantitative blood oxygenation level dependent MRI approach.', *Magnetic resonance in medicine*, 68(3), pp. 905–911. doi: 10.1002/mrm.23283.
- Clavo, A. C., Brown, R. S. and Wahl, R. L. (1995) 'Fluorodeoxyglucose Uptake in Human Cancer Cell Lines Is Increased by Hypoxia', *Journal of Nuclear Medicine*, 36, pp. 1625–1632.
- Coleman, C. N. (1988) 'Hypoxia in tumors: A paradigm for the approach to biochemical and physiologic heterogeneity', *Journal of the National Cancer Institute*, 80(5), pp. 310–317. doi: 10.1093/jnci/80.5.310.
- Cooper, R. A. *et al.* (2000) 'Tumour oxygenation levels correlate with dynamic contrast-enhanced magnetic resonance imaging parameters in carcinoma of the cervix', *Radiotherapy and Oncology*, 57(1), pp. 53–59. doi: 10.1016/S0167-8140(00)00259-0.
- Crispin-Ortuzar, M. *et al.* (2018) 'Predicting hypoxia status using a combination of contrast-enhanced computed tomography and [18F]-Fluorodeoxyglucose positron emission tomography radiomics features', *Radiotherapy and Oncology*, 127(1), pp. 36–42. doi: 10.1016/j.radonc.2017.11.025.
- Damadian, R. (1971) 'Tumor detection by nuclear magnetic resonance', *Science*, 171(3976)(March), pp. 1151–1153.
- Dearling, J. L. J. and Packard, A. B. (2010) 'Some thoughts on the mechanism of cellular trapping of Cu(II)-ATSM', *Nuclear Medicine and Biology*, 37(3), pp. 237–243. doi: <https://doi.org/10.1016/j.nucmedbio.2009.11.004>.
- Decazes, P. *et al.* (2020) 'Interest of PET/CT/MRI trimodality for radiotherapy', *Medecine Nucleaire*, 44(2). doi: 10.1016/j.mednuc.2020.01.132.

- Defrise, M., Kinahan, P. E. and Michel, C. J. (2005) 'Image Reconstruction Algorithms in PET BT - Positron Emission Tomography: Basic Sciences', in Bailey, D. L. et al. (eds). London: Springer London, pp. 63–91. doi: 10.1007/1-84628-007-9_4.
- Defrise, M., Noo, F. and Kudo, H. (2000) 'A solution to the long-object problem in helical cone-beam tomography.', *Physics in medicine and biology*, 45(3), pp. 623–643. doi: 10.1088/0031-9155/45/3/305.
- Dehdashti, F. et al. (2003) 'In vivo assessment of tumor hypoxia in lung cancer with 60Cu-ATSM.', *European journal of nuclear medicine and molecular imaging*, 30(6), pp. 844–850. doi: 10.1007/s00259-003-1130-4.
- Dierckx, R. A. and Van De Wiele, C. (2008) 'FDG uptake, a surrogate of tumour hypoxia?', *European Journal of Nuclear Medicine and Molecular Imaging*, 35(8), pp. 1544–1549. doi: 10.1007/s00259-008-0758-5.
- Dietz, D. W. et al. (2008) 'Tumor hypoxia detected by positron emission tomography with 60Cu-ATSM as a predictor of response and survival in patients undergoing Neoadjuvant chemoradiotherapy for rectal carcinoma: a pilot study.', *Diseases of the colon and rectum*, 51(11), pp. 1641–1648. doi: 10.1007/s10350-008-9420-3.
- Dilworth, J. R. et al. (2015) 'Synthesis of sulfonamide conjugates of Cu(ii){,} Ga(iii){,} In(iii){,} Re(v) and Zn(ii) complexes: carbonic anhydrase inhibition studies and cellular imaging investigations', *Dalton Trans.*, 44(11), pp. 4859–4873. doi: 10.1039/C4DT03206C.
- Divgi, C. R. et al. (2007) 'Preoperative characterisation of clear-cell renal carcinoma using iodine-124-labelled antibody chimeric G250 (124I-cG250) and PET in patients with renal masses: a phase I trial.', *The Lancet. Oncology*, 8(4), pp. 304–310. doi: 10.1016/S1470-2045(07)70044-X.
- Donaldson, S. B. et al. (2011) 'Perfusion estimated with rapid dynamic contrast-enhanced magnetic resonance imaging correlates inversely with vascular endothelial growth factor expression and pimonidazole staining in head-and-neck cancer: a pilot study.', *International journal of radiation oncology, biology, physics*, 81(4), pp. 1176–1183. doi: 10.1016/j.ijrobp.2010.09.039.
- Doss, M. et al. (2010) 'Biodistribution and radiation dosimetry of the hypoxia marker 18F-{HX}4 in monkeys and humans determined by using whole-body {PET}/{CT}.', *Nuclear Medicine Communications*, 31(12), pp. 1016–1024. doi: 10.1097/MNM.0b013e3283407950.
- Dubois, L. J. et al. (2011) 'Preclinical evaluation and validation of [¹⁸F]HX4, a promising hypoxia marker for PET imaging', *Proceedings of the National Academy of Sciences*, 108(35), pp. 14620–14625. doi: 10.1073/pnas.1102526108.
- Dunn, J. F. et al. (1997) 'Can NMR diffusion-weighted imaging provide quantitative information on tumor interstitial pO₂?', *Advances in experimental medicine and biology*, 411, pp. 209–214. doi: 10.1007/978-1-4615-5865-1_25.
- Duyn, J. H. and Schenck, J. (2017) 'Contributions to magnetic susceptibility of brain tissue.', *NMR in biomedicine*, 30(4). doi: 10.1002/nbm.3546.
- Egeland, T. A. M. et al. (2009) 'Dynamic contrast-enhanced magnetic resonance imaging of tumors: preclinical validation of parametric images.', *Radiation research*, 172(3), pp. 339–347. doi: 10.1667/RR1787.1.

- Epel, B. *et al.* (2016) 'Towards Human Oxygen Images with Electron Paramagnetic Resonance Imaging.', *Advances in experimental medicine and biology*, 876, pp. 363–369. doi: 10.1007/978-1-4939-3023-4_45.
- Erlandsson, K. *et al.* (2012) 'A review of partial volume correction techniques for emission tomography and their applications in neurology, cardiology and oncology.', *Physics in medicine and biology*, 57(21), pp. R119–59. doi: 10.1088/0031-9155/57/21/R119.
- Evans, S. M. *et al.* (2004) 'Comparative measurements of hypoxia in human brain tumors using needle electrodes and EF5 binding.', *Cancer research*, 64(5), pp. 1886–1892. doi: 10.1158/0008-5472.can-03-2424.
- Evans, S. M. *et al.* (2006) 'EF5 binding and clinical outcome in human soft tissue sarcomas.', *International journal of radiation oncology, biology, physics*, 64(3), pp. 922–927. doi: 10.1016/j.ijrobp.2005.05.068.
- Featherstone, A. K. *et al.* (2018) 'Data-driven mapping of hypoxia-related tumor heterogeneity using DCE-MRI and OE-MRI', *Magnetic Resonance in Medicine*, 79(4), pp. 2236–2245. doi: 10.1002/mrm.26860.
- Fernández, S. *et al.* (2013) 'Synthesis, in vitro and in vivo characterization of two novel ⁶⁸Ga-labelled 5-nitroimidazole derivatives as potential agents for imaging hypoxia.', *Nuclear medicine and biology*, 40(2), pp. 273–279. doi: 10.1016/j.nucmedbio.2012.11.003.
- Ferrer Albiach, C. *et al.* (2010) 'Contribution of hypoxia-measuring molecular imaging techniques to radiotherapy planning and treatment.', *Clinical & translational oncology: official publication of the Federation of Spanish Oncology Societies and of the National Cancer Institute of Mexico*, 12(1), pp. 22–26. doi: 10.1007/s12094-010-0462-3.
- Fessler, J. (2002) 'Statistical Methods for Image Reconstruction'.
- Feuardent, J. *et al.* (2005) 'Reliability of uptake estimates in FDG PET as a function of acquisition and processing protocols using the CPET', *IEEE Transactions on Nuclear Science*, 52(5), pp. 1447–1452. doi: 10.1109/TNS.2005.858222.
- Fujibayashi, Y. *et al.* (1997) 'Copper-62-ATSM: a new hypoxia imaging agent with high membrane permeability and low redox potential.', *Journal of nuclear medicine: official publication, Society of Nuclear Medicine*, 38(7), pp. 1155–1160.
- Gagel, B. *et al.* (2004) 'pO₂ Polarography versus positron emission tomography ([¹⁸F] fluoromisonidazole, [¹⁸F]-2-fluoro-2'-deoxyglucose). An appraisal of radiotherapeutically relevant hypoxia.', *Strahlentherapie und Onkologie: Organ der Deutschen Rontgengesellschaft ... [et al]*, 180(10), pp. 616–622. doi: 10.1007/s00066-004-1229-y.
- Gagel, B. *et al.* (2006) '[¹⁸F] fluomisonidazole and [¹⁸F] fluorodeoxyglucose positron emission tomography in response evaluation after chemo-/radiotherapy of non-small-cell lung cancer: A feasibility study', *BMC Cancer*, 6, pp. 1–8. doi: 10.1186/1471-2407-6-51.
- Gagel, B. *et al.* (2007) 'pO polarography, contrast enhanced color duplex sonography (CDS), [¹⁸F] fluoromisonidazole and [¹⁸F] fluorodeoxyglucose positron emission tomography: Validated methods for the evaluation of therapy-relevant tumor oxygenation or only bricks in the puzzle o', *BMC Cancer*, 7, pp. 1–9. doi: 10.1186/1471-2407-7-113.
- Gammon, L. and Mackenzie, I. C. (2016) 'Roles of hypoxia, stem cells and epithelial-mesenchymal transition in the spread and treatment resistance of head and neck cancer.',

Journal of oral pathology & medicine : official publication of the International Association of Oral Pathologists and the American Academy of Oral Pathology, 45(2), pp. 77–82. doi: 10.1111/jop.12327.

Gatenby, R. A. *et al.* (1988) 'Oxygen distribution in squamous cell carcinoma metastases and its relationship to outcome of radiation therapy.', *International journal of radiation oncology, biology, physics*, 14(5), pp. 831–838. doi: 10.1016/0360-3016(88)90002-8.

Gatenby, R. A. and Gawlinski, E. T. (1996) 'A reaction-diffusion model of cancer invasion.', *Cancer research*, 56(24), pp. 5745–5753.

Gaustad, J. V. *et al.* (2020) 'DCE-MRI of tumor hypoxia and hypoxia-associated aggressiveness', *Cancers*, 12(7), pp. 1–14. doi: 10.3390/cancers12071979.

GE HealthCare (2016) 'MAGiC technical overview'.

Geets, X., Grégoire, V. and Lee, J. A. (2013) 'Implementation of hypoxia {PET} imaging in radiation therapy planning.', *Q J Nucl Med Mol Imaging*, 57(3), pp. 271–282.

Grassi, I. *et al.* (2014) 'Usefulness of ⁶⁴Cu-{ATSM} in head and neck cancer: a preliminary prospective study.', 2, 39(1), pp. 59–63. doi: 10.1097/RLU.0b013e3182a756f0.

Graves, E. E. *et al.* (2016) 'Quantitative and qualitative analysis of [18F]FDG and [18F]FAZA positron emission tomography of head and neck cancers and associations with HPV status and treatment outcome', *European Journal of Nuclear Medicine and Molecular Imaging*, 43(4), pp. 617–625. doi: 10.1007/s00259-015-3247-7.

Gray, L. H. *et al.* (1953) 'The Concentration of Oxygen Dissolved in Tissues at the Time of Irradiation as a Factor in Radiotherapy', *The British Journal of Radiology*, 26(312), pp. 638–648. doi: 10.1259/0007-1285-26-312-638.

Grönroos, T. *et al.* (2004) 'Comparison of the biodistribution of two hypoxia markers [18F]FETNIM and [18F]FMISO in an experimental mammary carcinoma.', *European journal of nuclear medicine and molecular imaging*, 31(4), pp. 513–520. doi: 10.1007/s00259-003-1404-x.

Gulliksrud, K. *et al.* (2010) 'Quantitative assessment of hypoxia in melanoma xenografts by dynamic contrast-enhanced magnetic resonance imaging: intradermal versus intramuscular tumors.', *Radiotherapy and oncology : journal of the European Society for Therapeutic Radiology and Oncology*, 97(2), pp. 233–238. doi: 10.1016/j.radonc.2010.09.005.

Halle, C. *et al.* (2012) 'Hypoxia-induced gene expression in chemoradioresistant cervical cancer revealed by dynamic contrast-enhanced MRI.', *Cancer research*, 72(20), pp. 5285–5295. doi: 10.1158/0008-5472.CAN-12-1085.

Hammond, E. M. *et al.* (2014) 'The Meaning, Measurement and Modification of Hypoxia in the Laboratory and the Clinic', *Clinical Oncology*, 26(5), pp. 277–288. doi: 10.1016/j.clon.2014.02.002.

Hanahan, D. and Weinberg, R. A. (2000) 'The hallmarks of cancer.', *Cell*, 100(1), pp. 57–70. doi: 10.1016/s0092-8674(00)81683-9.

Hanahan, D. and Weinberg, R. A. (2011) 'Hallmarks of cancer: the next generation.', *Cell*, 144(5), pp. 646–674. doi: 10.1016/j.cell.2011.02.013.

Handley, M. G. *et al.* (2014) 'Cardiac hypoxia imaging: second-generation analogues of ⁶⁴Cu-

ATSM.', *Journal of nuclear medicine : official publication, Society of Nuclear Medicine*, 55(3), pp. 488–494. doi: 10.2967/jnumed.113.129015.

Hasmim, M. *et al.* (2014) *L'hypoxie tumorale, Medecine/Sciences*. doi: 10.1051/medsci/20143004017.

Hatt, M. *et al.* (2010) 'Reproducibility of 18F-FDG and 3'-Deoxy-3'-18F-Fluorothymidine PET Tumor Volume Measurements', *Journal of Nuclear Medicine*, 51(9), pp. 1368–1376. doi: 10.2967/jnumed.110.078501.

Havelund, B. M. *et al.* (2013) 'Tumour hypoxia imaging with 18F-fluoroazomycinarabinofuranoside PET/CT in patients with locally advanced rectal cancer', *Nuclear Medicine Communications*, 34(2). Available at: https://journals.lww.com/nuclearmedicinecomm/Fulltext/2013/02000/Tumour_hypoxia_imaging_with.10.aspx.

Heuzé, S. (2018) *Extraction et analyse de biomarqueurs issus des imageries TEP et IRM pour l'amélioration de la planification de traitement en radiothérapie*.

Hicks, R. J. *et al.* (2005) 'Utility of FMISO PET in advanced head and neck cancer treated with chemoradiation incorporating a hypoxia-targeting chemotherapy agent.', *European journal of nuclear medicine and molecular imaging*, 32(12), pp. 1384–1391. doi: 10.1007/s00259-005-1880-2.

Hinault, P. *et al.* (2022) 'Characterization of positioning uncertainties in PET-CT-MR trimodality solutions for radiotherapy.', *Journal of applied clinical medical physics*, 23(7), p. e13617. doi: 10.1002/acm2.13617.

Höckel, M. *et al.* (1991) 'Oxygenation of carcinomas of the uterine cervix: evaluation by computerized O₂ tension measurements.', *Cancer research*, 51(22), pp. 6098–6102.

Hoeben, B. A. W. *et al.* (2010) 'PET of hypoxia with 89Zr-labeled cG250-F(ab')₂ in head and neck tumors.', *Journal of nuclear medicine : official publication, Society of Nuclear Medicine*, 51(7), pp. 1076–1083. doi: 10.2967/jnumed.109.073189.

Hoigebazar, L. *et al.* (2011) 'Synthesis of 68Ga-labeled DOTA-nitroimidazole derivatives and their feasibilities as hypoxia imaging PET tracers.', *Bioorganic & medicinal chemistry*, 19(7), pp. 2176–2181. doi: 10.1016/j.bmc.2011.02.041.

Hompland, T. *et al.* (2018) 'Combined mr imaging of oxygen consumption and supply reveals tumor hypoxia and aggressiveness in prostate cancer patients', *Cancer Research*, 78(16), pp. 4774–4785. doi: 10.1158/0008-5472.CAN-17-3806.

Horsman, M. R. *et al.* (2012) 'Imaging hypoxia to improve radiotherapy outcome.', *Nature reviews. Clinical oncology*, 9(12), pp. 674–687. doi: 10.1038/nrclinonc.2012.171.

Hoskin, P. J. *et al.* (2007) 'Hypoxia in prostate cancer: correlation of BOLD-MRI with pimonidazole immunohistochemistry-initial observations.', *International journal of radiation oncology, biology, physics*, 68(4), pp. 1065–1071. doi: 10.1016/j.ijrobp.2007.01.018.

Howe, F. A. *et al.* (2001) 'Issues in flow and oxygenation dependent contrast (FLOOD) imaging of tumours.', *NMR in biomedicine*, 14(7–8), pp. 497–506. doi: 10.1002/nbm.716.

Hu, M. *et al.* (2013) 'Hypoxia imaging with 18F-fluoroerythronitroimidazole integrated PET/CT and immunohistochemical studies in non-small cell lung cancer', *Clinical nuclear medicine*, 38(8), p. 591–596. doi: 10.1097/rlu.0b013e318279fd3d.

- Huang, Y.-E. *et al.* (2010) 'Interobserver variability among measurements of the maximum and mean standardized uptake values on (18)F-FDG PET/CT and measurements of tumor size on diagnostic CT in patients with pulmonary tumors.', *Acta radiologica (Stockholm, Sweden : 1987)*, 51(7), pp. 782–788. doi: 10.3109/02841851.2010.497772.
- Huang, Y. *et al.* (2021) 'Imaging of Tumor Hypoxia With Radionuclide-Labeled Tracers for PET', *Frontiers in Oncology*, 11(September), pp. 1–17. doi: 10.3389/fonc.2021.731503.
- Hudson, H. M. and Larkin, R. S. (1994) 'Accelerated image reconstruction using ordered subsets of projection data.', *IEEE transactions on medical imaging*, 13(4), pp. 601–609. doi: 10.1109/42.363108.
- Huetting, R. *et al.* (2014) 'A Comparison of the Behavior of ^{64}Cu -Acetate and ^{64}Cu -ATSM In Vitro and In Vivo', *Journal of Nuclear Medicine*, 55(1), pp. 128 LP – 134. doi: 10.2967/jnumed.113.119917.
- Huglo, D. (2002) 'Quantification de la fixation tumorale du fluoro-deoxyglucose', *Medecine Nucleaire-imagerie Fonctionnelle Et Metabolique*, 26, pp. 175–188.
- Hugonnet, F. *et al.* (2011) 'Metastatic renal cell carcinoma: relationship between initial metastasis hypoxia, change after 1 month's sunitinib, and therapeutic response: an 18F-fluoromisonidazole PET/CT study.', *Journal of nuclear medicine : official publication, Society of Nuclear Medicine*, 52(7), pp. 1048–1055. doi: 10.2967/jnumed.110.084517.
- likuni, S. *et al.* (2020) 'PET imaging and pharmacological therapy targeting carbonic anhydrase-IX high-expressing tumors using US2 platform based on bivalent ureidosulfonamide.', *PloS one*, 15(12), p. e0243327. doi: 10.1371/journal.pone.0243327.
- lima, M. (2021) 'Perfusion-driven Intravoxel Incoherent Motion (IVIM) MRI in Oncology: Applications, Challenges, and Future Trends.', *Magnetic resonance in medical sciences : MRMS : an official journal of Japan Society of Magnetic Resonance in Medicine*, 20(2), pp. 125–138. doi: 10.2463/mrms.rev.2019-0124.
- Iriarte, A. *et al.* (2016) 'System models for PET statistical iterative reconstruction: A review.', *Computerized medical imaging and graphics : the official journal of the Computerized Medical Imaging Society*, 48, pp. 30–48. doi: 10.1016/j.compmedimag.2015.12.003.
- Jacene, H. A. *et al.* (2009) 'Assessment of interobserver reproducibility in quantitative 18F-FDG PET and CT measurements of tumor response to therapy.', *Journal of nuclear medicine : official publication, Society of Nuclear Medicine*, 50(11), pp. 1760–1769. doi: 10.2967/jnumed.109.063321.
- Jalilian, A. R. *et al.* (2009) 'Preclinical studies of ^{61}Cu ATSM as a PET radiopharmaceutical for fibrosarcoma imaging.', *Acta pharmaceutica (Zagreb, Croatia)*, 59(1), pp. 45–55. doi: 10.2478/v10007-009-0008-9.
- Jensen, J. H. and Helpert, J. A. (2010) 'MRI quantification of non-Gaussian water diffusion by kurtosis analysis.', *NMR in biomedicine*, 23(7), pp. 698–710. doi: 10.1002/nbm.1518.
- Jensen, K. *et al.* (2021) 'Imaging for Target Delineation in Head and Neck Cancer Radiotherapy', *Seminars in Nuclear Medicine*, 51(1), pp. 59–67. doi: 10.1053/j.semnuclmed.2020.07.010.
- Jones, K. M. *et al.* (2018) 'Emerging Magnetic Resonance Imaging Technologies for Radiation Therapy Planning and Response Assessment', *International Journal of Radiation Oncology Biology Physics*, 101(5), pp. 1046–1056. doi: 10.1016/j.ijrobp.2018.03.028.

- Kaira, K. *et al.* (2011) 'Correlation between 18F-FDG uptake on PET and molecular biology in metastatic pulmonary tumors.', *Journal of nuclear medicine : official publication, Society of Nuclear Medicine*, 52(5), pp. 705–711. doi: 10.2967/jnumed.111.087676.
- Kamel, E. M. *et al.* (2001) 'Image fusion of whole-body FDG-PET and spiral CT in staging of bronchogenic carcinoma.', *Journal of Nuclear Medicine*, 42, pp. 35P-35P.
- Kaneta, T. *et al.* (2007) 'Initial evaluation of dynamic human imaging using 18F-FRP170 as a new PET tracer for imaging hypoxia.', *Annals of nuclear medicine*, 21(2), pp. 101–107. doi: 10.1007/BF03033987.
- Kastler, B. and Vetter, D. (2018) *Comprendre l'IRM : manuel d'auto-apprentissage*. Edited by Elsevier Health Sciences.
- Kerbel, R. and Folkman, J. (2002) 'Clinical translation of angiogenesis inhibitors.', *Nature reviews. Cancer*, 2(10), pp. 727–739. doi: 10.1038/nrc905.
- Kessler, R. M., Ellis, J. R. J. and Eden, M. (1984) 'Analysis of emission tomographic scan data: limitations imposed by resolution and background.', *Journal of computer assisted tomography*, 8(3), pp. 514–522. doi: 10.1097/00004728-198406000-00028.
- Kiffer, J. D. *et al.* (1998) 'The contribution of 18F-fluoro-2-deoxy-glucose positron emission tomographic imaging to radiotherapy planning in lung cancer.', *Lung cancer (Amsterdam, Netherlands)*, 19(3), pp. 167–177. doi: 10.1016/s0169-5002(97)00086-x.
- Kim, J., Gao, P. and Dang, C. V (2007) 'Effects of hypoxia on tumor metabolism.', *Cancer metastasis reviews*, 26(2), pp. 291–298. doi: 10.1007/s10555-007-9060-4.
- Kinahan, P.E. and Rogers, J. G. (1989) 'Analytic 3D image reconstruction using all detected events.', *IEEE transactions on medical imaging*, 36, pp. 964–968.
- Koch, C. J. *et al.* (2010) 'Biodistribution and dosimetry of 18F-EF5 in cancer patients with preliminary comparison of 18F-EF5 uptake versus EF5 binding in human glioblastoma', *European Journal of Nuclear Medicine and Molecular Imaging*, 37(11), pp. 2048–2059. doi: 10.1007/s00259-010-1517-y.
- Van der Kogel, A. and Joiner, M. (2009) *Basic Clinical Radiobiology (4th ed.)*. CRC Press.
- Koh, W. J. *et al.* (1992) 'Imaging of hypoxia in human tumors with [F-18]fluoromisonidazole.', *International journal of radiation oncology, biology, physics*, 22(1), pp. 199–212. doi: 10.1016/0360-3016(92)91001-4.
- Koh, W. J. *et al.* (1995) 'Evaluation of oxygenation status during fractionated radiotherapy in human nonsmall cell lung cancers using [F-18]fluoromisonidazole positron emission tomography.', *International journal of radiation oncology, biology, physics*, 33(2), pp. 391–398. doi: 10.1016/0360-3016(95)00170-4.
- Komar, G. *et al.* (2008) '18F-EF5: A New PET Tracer for Imaging Hypoxia in Head and Neck Cancer', *Journal of Nuclear Medicine*, 49(12), pp. 1944–1951. doi: 10.2967/jnumed.108.053785.
- Krainik, A. *et al.* (2013) 'Functional imaging of cerebral perfusion.', *Diagnostic and interventional imaging*, 94(12), pp. 1259–1278. doi: 10.1016/j.diii.2013.08.004.
- Krak, N. C. *et al.* (2005) 'Effects of ROI definition and reconstruction method on quantitative outcome and applicability in a response monitoring trial.', *European journal of nuclear*

- medicine and molecular imaging*, 32(3), pp. 294–301. doi: 10.1007/s00259-004-1566-1.
- Kroenke, M. *et al.* (2019) 'Voxel based comparison and texture analysis of 18 F-FDG and 18 F-FMISO PET of patients with head-and-neck cancer', *PLoS ONE*, 14(2), pp. 1–12. doi: 10.1371/journal.pone.0213111.
- Kroll, H. *et al.* (2017) 'Resting-State BOLD MRI for Perfusion and Ischemia.', *Topics in magnetic resonance imaging : TMRI*, 26(2), pp. 91–96. doi: 10.1097/RMR.000000000000119.
- Kumar, P. *et al.* (2002) 'Microwave-assisted (radio)halogenation of nitroimidazole-based hypoxia markers.', *Applied radiation and isotopes : including data, instrumentation and methods for use in agriculture, industry and medicine*, 57(5), pp. 697–703. doi: 10.1016/s0969-8043(02)00185-9.
- Laforest, R. *et al.* (2005) 'Dosimetry of 60/61/62/64Cu-ATSM: a hypoxia imaging agent for PET.', *European journal of nuclear medicine and molecular imaging*, 32(7), pp. 764–770. doi: 10.1007/s00259-004-1756-x.
- Larson, S. M. *et al.* (1999) 'Tumor Treatment Response Based on Visual and Quantitative Changes in Global Tumor Glycolysis Using PET-FDG Imaging. The Visual Response Score and the Change in Total Lesion Glycolysis.', *Clinical positron imaging : official journal of the Institute for Clinical P.E.T.*, 2(3), pp. 159–171. doi: 10.1016/s1095-0397(99)00016-3.
- Lawrentschuk, N. *et al.* (2011) 'Investigation of hypoxia and carbonic anhydrase IX expression in a renal cell carcinoma xenograft model with oxygen tension measurements and ¹²⁴I-cG250 PET/CT.', *Urologic oncology*, 29(4), pp. 411–420. doi: 10.1016/j.urolonc.2009.03.028.
- Leclerc, M. *et al.* (2013) 'A dose escalation study with intensity modulated radiation therapy (IMRT) in T2N0, T2N1, T3N0 squamous cell carcinomas (SCC) of the oropharynx, larynx and hypopharynx using a simultaneous integrated boost (SIB) approach.', *Radiotherapy and oncology : journal of the European Society for Therapeutic Radiology and Oncology*, 106(3), pp. 333–340. doi: 10.1016/j.radonc.2013.03.002.
- Lehtiö, K. *et al.* (2004) 'Imaging perfusion and hypoxia with PET to predict radiotherapy response in head-and-neck cancer.', *International journal of radiation oncology, biology, physics*, 59(4), pp. 971–982. doi: 10.1016/j.ijrobp.2003.12.014.
- Leibfarth, S. *et al.* (2013) 'A strategy for multimodal deformable image registration to integrate PET/MR into radiotherapy treatment planning.', *Acta oncologica (Stockholm, Sweden)*, 52(7), pp. 1353–1359. doi: 10.3109/0284186X.2013.813964.
- Lelandais, B. *et al.* (2012) 'Segmentation of biological target volumes on multi-tracer PET images based on information fusion for achieving dose painting in radiotherapy', *Lecture Notes in Computer Science (including subseries Lecture Notes in Artificial Intelligence and Lecture Notes in Bioinformatics)*, 7510 LNCS, pp. 545–552. doi: 10.1007/978-3-642-33415-3_67.
- Lewis, J. S. *et al.* (1999) 'Evaluation of 64Cu-ATSM in vitro and in vivo in a hypoxic tumor model.', *Journal of nuclear medicine : official publication, Society of Nuclear Medicine*, 40(1), pp. 177–183.
- Lewis, J. S. *et al.* (2001) 'Copper-64-diacetyl-bis(*N*⁴-methylthiosemicarbazone): An agent for radiotherapy', *Proceedings of the National Academy of Sciences*, 98(3), pp. 1206–1211. doi: 10.1073/pnas.98.3.1206.

- Lewis, J. S. *et al.* (2008) 'An Imaging Comparison of ^{64}Cu -ATSM and ^{60}Cu -ATSM in Cancer of the Uterine Cervix', *Journal of Nuclear Medicine*, 49(7), pp. 1177 LP – 1182. doi: 10.2967/jnumed.108.051326.
- Li, X.-F. *et al.* (2007) 'Visualization of hypoxia in microscopic tumors by immunofluorescent microscopy.', *Cancer research*, 67(16), pp. 7646–7653. doi: 10.1158/0008-5472.CAN-06-4353.
- Linnik, I. V *et al.* (2014) 'Noninvasive tumor hypoxia measurement using magnetic resonance imaging in murine U87 glioma xenografts and in patients with glioblastoma.', *Magnetic resonance in medicine*, 71(5), pp. 1854–1862. doi: 10.1002/mrm.24826.
- Lohith, T. G. *et al.* (2009) 'Pathophysiologic correlation between ^{62}Cu -ATSM and ^{18}F -FDG in lung cancer.', *Journal of nuclear medicine : official publication, Society of Nuclear Medicine*, 50(12), pp. 1948–1953. doi: 10.2967/jnumed.109.069021.
- Lopci, E. *et al.* (2014) 'PET radiopharmaceuticals for imaging of tumor hypoxia: a review of the evidence.', *American journal of nuclear medicine and molecular imaging*, 4(4), pp. 365–84. Available at: <http://www.ncbi.nlm.nih.gov/pubmed/24982822> <http://www.pubmedcentral.nih.gov/articlerender.fcgi?artid=PMC4074502>.
- Ma, M. *et al.* (2021) 'Monitoring Treatment Efficacy of Antiangiogenic Therapy Combined With Hypoxia-Activated Prodrugs Online Using Functional MRI.', *Frontiers in oncology*, 11, p. 672047. doi: 10.3389/fonc.2021.672047.
- Mai, J. *et al.* (2019) 'T2 Mapping in Prostate Cancer', *Investigative Radiology*, 54(3), pp. 146–152. doi: 10.1097/RLI.0000000000000520.
- Mancuso, A., Nimura, T. and Weinstein, P. R. (1997) 'Prediction of delayed ischemic injury with diffusion-weighted MRI following temporary middle cerebral artery occlusion in rats.', *Brain research*, 760(1–2), pp. 42–51. doi: 10.1016/s0006-8993(97)00274-6.
- Matsumoto, K. *et al.* (2006) 'MR assessment of changes of tumor in response to hyperbaric oxygen treatment.', *Magnetic resonance in medicine*, 56(2), pp. 240–246. doi: 10.1002/mrm.20961.
- Matti, A. *et al.* (2019) 'How Do the More Recent Reconstruction Algorithms Affect the Interpretation Criteria of PET/CT Images?', *Nuclear Medicine and Molecular Imaging*, 53(3), pp. 216–222. doi: 10.1007/s13139-019-00594-x.
- McDonald, D. M. and Baluk, P. (2002) 'Significance of blood vessel leakiness in cancer.', *Cancer research*. United States, pp. 5381–5385.
- McDonald, J. E. *et al.* (2017) 'Assessment of Total Lesion Glycolysis by ^{18}F FDG PET/CT Significantly Improves Prognostic Value of GEP and ISS in Myeloma.', *Clinical cancer research : an official journal of the American Association for Cancer Research*, 23(8), pp. 1981–1987. doi: 10.1158/1078-0432.CCR-16-0235.
- Mees, G. *et al.* (2009) 'Molecular imaging of hypoxia with radiolabelled agents', *European Journal of Nuclear Medicine and Molecular Imaging*, 36(10), pp. 1674–1686. doi: 10.1007/s00259-009-1195-9.
- Meikle, S. R. and Badawi, R. D. (2006) 'Quantitative Techniques in PET', *Positron Emission Tomography*, pp. 93–126. doi: 10.1007/1-84628-007-9_5.
- Merida, I. *et al.* (2015) 'Pseudo-CT generation in brain MR-PET attenuation correction:

comparison of several multi-atlas methods.', *EJNMMI physics*, 2(Suppl 1), p. A29. doi: 10.1186/2197-7364-2-S1-A29.

Mills, A. F. *et al.* (2017) 'Principles of Quantitative MR Imaging with Illustrated Review of Applicable Modular Pulse Diagrams', *RadioGraphics*, 37(7), pp. 2083–2105. doi: 10.1148/rg.2017160099.

Minagawa, Y. *et al.* (2011) 'Assessment of tumor hypoxia by ⁶²Cu-ATSM PET/CT as a predictor of response in head and neck cancer: a pilot study', *Annals of Nuclear Medicine*, 25(5), pp. 339–345. doi: 10.1007/s12149-011-0471-5.

Minn, H. *et al.* (2008) 'Imaging of tumor hypoxia to predict treatment sensitivity.', *Current pharmaceutical design*, 14(28), pp. 2932–2942. doi: 10.2174/138161208786404380.

Miyasaka, N. *et al.* (2000) 'Histopathologic correlates of temporal diffusion changes in a rat model of cerebral hypoxia/ischemia.', *AJNR. American journal of neuroradiology*, 21(1), pp. 60–66.

Moreau, M. (2019) *Introduction à l'imagerie par Tomographie d'Émission de Positons: définitions, approches de reconstruction et initiation aux isotopes complexes.*

Morey, A. M. and Kadrmas, D. J. (2013) 'Effect of varying number of OSEM subsets on PET lesion detectability.', *Journal of nuclear medicine technology*, 41(4), pp. 268–273. doi: 10.2967/jnmt.113.131904.

Mortensen, L. S. *et al.* (2010) 'Identifying hypoxia in human tumors: A correlation study between ¹⁸F-FMISO PET and the Eppendorf oxygen-sensitive electrode.', *Acta oncologica (Stockholm, Sweden)*, 49(7), pp. 934–940. doi: 10.3109/0284186X.2010.516274.

Mortensen, L. S. *et al.* (2012) 'FAZA PET/CT hypoxia imaging in patients with squamous cell carcinoma of the head and neck treated with radiotherapy: Results from the DAHANCA 24 trial', *Radiotherapy and Oncology*, 105(1), pp. 14–20. doi: 10.1016/j.radonc.2012.09.015.

Mottram, J. C. (1935a) 'On the Alteration in the Sensitivity of Cells Towards Radiation Produced by Cold and by Anærobiosis', *The British Journal of Radiology*, 8(85), pp. 32–39. doi: 10.1259/0007-1285-8-85-32.

Mottram, J. C. (1935b) 'Variations in the Sensitivity of the Cell to Radiation in Relation to Mitosis', *The British Journal of Radiology*, 8(94), pp. 643–651. doi: 10.1259/0007-1285-8-94-643.

Mottram, J. C. (1936) 'A Factor of Importance in the Radio Sensitivity of Tumours', *The British Journal of Radiology*, 9(105), pp. 606–614. doi: 10.1259/0007-1285-9-105-606.

Nahmias, C. and Wahl, L. M. (2008) 'Reproducibility of Standardized Uptake Value Measurements Determined by ¹⁸F-FDG PET in Malignant Tumors', *Journal of Nuclear Medicine*, 49(11), pp. 1804–1808. doi: 10.2967/jnumed.108.054239.

Nakashima, K. *et al.* (2021) 'Synthesis and evaluation of (⁶⁸Ga)-labeled imidazothiadiazole sulfonamide derivatives for PET imaging of carbonic anhydrase-IX.', *Nuclear medicine and biology*, 93, pp. 46–53. doi: 10.1016/j.nucmedbio.2020.11.008.

Nehmeh, S. A. *et al.* (2002) 'Effect of respiratory gating on quantifying PET images of lung cancer.', *Journal of nuclear medicine : official publication, Society of Nuclear Medicine*, 43(7), pp. 876–881.

- Nordsmark, M. *et al.* (2005) 'Prognostic value of tumor oxygenation in 397 head and neck tumors after primary radiation therapy. An international multi-center study.', *Radiotherapy and oncology : journal of the European Society for Therapeutic Radiology and Oncology*, 77(1), pp. 18–24. doi: 10.1016/j.radonc.2005.06.038.
- Nuyts, J. *et al.* (2002) 'A concave prior penalizing relative differences for maximum-a-posteriori reconstruction in emission tomography', *IEEE Transactions on Nuclear Science*, 49(1), pp. 56–60. doi: 10.1109/TNS.2002.998681.
- Nyflot, M. J. *et al.* (2012) 'Correlation of PET images of metabolism, proliferation and hypoxia to characterize tumor phenotype in patients with cancer of the oropharynx.', *Radiotherapy and oncology : journal of the European Society for Therapeutic Radiology and Oncology*, 105(1), pp. 36–40. doi: 10.1016/j.radonc.2012.09.012.
- O'Connor, J P B *et al.* (2007) 'DCE-MRI biomarkers in the clinical evaluation of antiangiogenic and vascular disrupting agents.', *British journal of cancer*, 96(2), pp. 189–195. doi: 10.1038/sj.bjc.6603515.
- O'Connor, James P B *et al.* (2007) 'Organ-specific effects of oxygen and carbogen gas inhalation on tissue longitudinal relaxation times.', *Magnetic resonance in medicine*, 58(3), pp. 490–496. doi: 10.1002/mrm.21357.
- O'Connor, J. P. B. *et al.* (2016) 'Oxygen-enhanced MRI accurately identifies, quantifies, and maps tumor hypoxia in preclinical cancer models', *Cancer Research*, 76(4), pp. 787–795. doi: 10.1158/0008-5472.CAN-15-2062.
- O'Connor, J. P. B., Robinson, S. P. and Waterton, J. C. (2019) 'Imaging tumour hypoxia with oxygen-enhanced MRI and BOLD MRI', *British Journal of Radiology*, 92(1096). doi: 10.1259/bjr.20180642.
- O'Donoghue, J. A. *et al.* (2005) 'Assessment of regional tumor hypoxia using 18F-fluoromisonidazole and 64Cu(II)-diacetyl-bis(N4-methylthiosemicarbazone) positron emission tomography: Comparative study featuring microPET imaging, Po2 probe measurement, autoradiography, and fluorescent mi', *International journal of radiation oncology, biology, physics*, 61(5), pp. 1493–1502. doi: 10.1016/j.ijrobp.2004.12.057.
- Obata, A. *et al.* (2005) 'Basic characterization of 64Cu-ATSM as a radiotherapy agent', *Nuclear Medicine and Biology*, 32(1), pp. 21–28. doi: <https://doi.org/10.1016/j.nucmedbio.2004.08.012>.
- Ogawa, S. *et al.* (1990) 'Brain magnetic resonance imaging with contrast dependent on blood oxygenation', *Proceedings of the National Academy of Sciences of the United States of America*, 87(24), pp. 9868–9872. doi: 10.1073/pnas.87.24.9868.
- Okamoto, S. *et al.* (2013) 'High reproducibility of tumor hypoxia evaluated by 18F-fluoromisonidazole pet for head and neck cancer', *Journal of Nuclear Medicine*, 54(2), pp. 201–207. doi: 10.2967/jnumed.112.109330.
- OleaMedical (2022) *Spin to the Limit*. Edited by Olea Medical.
- Oosterwijk, E. *et al.* (1986) 'Monoclonal antibody G 250 recognizes a determinant present in renal-cell carcinoma and absent from normal kidney.', *International journal of cancer*, 38(4), pp. 489–494. doi: 10.1002/ijc.2910380406.
- Ortiz-Prado, E. *et al.* (2019) 'Partial pressure of oxygen in the human body: a general review.',

American journal of blood research, 9(1), pp. 1–14. Available at: <http://www.ncbi.nlm.nih.gov/pubmed/30899601><http://www.pubmedcentral.nih.gov/articlerender.fcgi?artid=PMC6420699>.

Panichelli, P. *et al.* (2016) 'Imaging of Brain Tumors with Copper-64 Chloride: Early Experience and Results', *Cancer Biotherapy and Radiopharmaceuticals*, 31(5), pp. 159–167. doi: 10.1089/cbr.2016.2028.

Paquet, N. *et al.* (2004) 'Within-Patient Variability of 18F-FDG: Standardized Uptake Values in Normal Tissues', *Journal of Nuclear Medicine*, 45(5), pp. 784–788. Available at: <https://jnm.snmjournals.org/content/45/5/784>.

Peeters, S. G. J. A. *et al.* (2015) 'A Comparative Study of the Hypoxia PET Tracers [¹⁸F]HX4, [¹⁸F]FAZA, and [¹⁸F]FMISO in a Preclinical Tumor Model', *International Journal of Radiation Oncology, Biology, Physics*, 91(2), pp. 351–359. doi: 10.1016/j.ijrobp.2014.09.045.

Pelletier, J. (2014) *signalisation hypoxique et métabolisme tumoral, Memoire de thèse.*

Pinker, K., Riedl, C. and Weber, W. A. (2017) 'Evaluating tumor response with FDG PET: updates on PERCIST, comparison with EORTC criteria and clues to future developments.', *European journal of nuclear medicine and molecular imaging*, 44(Suppl 1), pp. 55–66. doi: 10.1007/s00259-017-3687-3.

Postema, E. J. *et al.* (2009) 'Initial results of hypoxia imaging using 1- α -d-(5-deoxy-5-[¹⁸F]-fluoroarabinofuranosyl)-2-nitroimidazole (18F-FAZA)', *European Journal of Nuclear Medicine and Molecular Imaging*, 36(10), pp. 1565–1573. doi: 10.1007/s00259-009-1154-5.

Poustchi-Amin, M. *et al.* (2001) 'Principles and applications of echo-planar imaging: a review for the general radiologist.', *Radiographics : a review publication of the Radiological Society of North America, Inc*, 21(3), pp. 767–779. doi: 10.1148/radiographics.21.3.g01ma23767.

Rajendran, J. G. *et al.* (2003) '[¹⁸F]FMISO and [¹⁸F]FDG PET imaging in soft tissue sarcomas: Correlation of hypoxia, metabolism and VEGF expression', *European Journal of Nuclear Medicine and Molecular Imaging*, 30(5), pp. 695–704. doi: 10.1007/s00259-002-1096-7.

Rajendran, J. G. and Krohn, K. A. (2005) 'Imaging hypoxia and angiogenesis in tumors.', *Radiologic clinics of North America*, 43(1), pp. 169–187. doi: 10.1016/j.rcl.2004.08.004.

Rasey, J. S. *et al.* (1996) 'Quantifying regional hypoxia in human tumors with positron emission tomography of [¹⁸F]fluoromisonidazole: a pretherapy study of 37 patients.', *International journal of radiation oncology, biology, physics*, 36(2), pp. 417–428. doi: 10.1016/s0360-3016(96)00325-2.

Remmele, S. *et al.* (2013) 'Dynamic and simultaneous MR measurement of R1 and R2* changes during respiratory challenges for the assessment of blood and tissue oxygenation.', *Magnetic resonance in medicine*, 70(1), pp. 136–146. doi: 10.1002/mrm.24458.

Roels, S. *et al.* (2008) 'Biological image-guided radiotherapy in rectal cancer: is there a role for FMISO or FLT, next to FDG?', *Acta oncologica (Stockholm, Sweden)*, 47(7), pp. 1237–1248. doi: 10.1080/02841860802256434.

Rogasch, J. *et al.* (2020) 'PET measured hypoxia and MRI parameters in re-irradiated head and neck squamous cell carcinomas: findings of a prospective pilot study', *F1000Research*, 9, p. 1350. doi: 10.12688/f1000research.27303.1.

Saalfeld, S. *et al.* (2013) 'Can we Distinguish Between Benign and Malignant Breast Tumors in

- DCE-MRI by Studying a Tumor's Most Suspect Region Only?', in *IEEE 26th International Symposium on Computer-Based Medical Systems (CBMS)*. doi: 10.1109/CBMS.2013.6627768.
- Sampaio Vieira, T. *et al.* (2017) 'The Impact of a Bayesian Penalized Likelihood Reconstruction Algorithm on the Evaluation of Indeterminate Pulmonary Nodules by Dual-Time Point 18F-FDG PET/CT.', *Clinical nuclear medicine*, 42(7), pp. e352–e354. doi: 10.1097/RLU.0000000000001713.
- Sanduleanu, S. *et al.* (2020) '[18F]-HX4 PET/CT hypoxia in patients with squamous cell carcinoma of the head and neck treated with chemoradiotherapy: Prognostic results from two prospective trials', *Clinical and Translational Radiation Oncology*, 23, pp. 9–15. doi: 10.1016/j.ctro.2020.04.004.
- Sano, K. *et al.* (2013) 'In vivo evaluation of a radiogallium-labeled bifunctional radiopharmaceutical, Ga-DOTA-MN2, for hypoxic tumor imaging.', *Biological & pharmaceutical bulletin*, 36(4), pp. 602–608. doi: 10.1248/bpb.b12-00982.
- Sasai, K. *et al.* (1989) 'A new, potent 2-nitroimidazole nucleoside hypoxic cell radiosensitizer, RP170.', *Japanese journal of cancer research: Gann*, 80(11), pp. 1113–1118. doi: 10.1111/j.1349-7006.1989.tb02267.x.
- Sato, J. *et al.* (2017) '(18)F-Fluoromisonidazole positron emission tomography ({FMISO}-{PET}) may reflect hypoxia and cell proliferation activity in oral squamous cell carcinoma.', *Oral Surgery, Oral Medicine, Oral Pathology and Oral Radiology*, 124(3), pp. 261–270. doi: 10.1016/j.oooo.2017.05.506.
- Sato, Y. *et al.* (2014) 'Assessing tumor hypoxia in head and neck cancer by {PET} with ⁶²Cu-diacetyl-bis(N⁴-methylthiosemicarbazone).', *Clinical Nuclear Medicine*, 39(12), pp. 1027–1032. doi: 10.1097/RLU.0000000000000537.
- Schaart, D. R. (2021) 'Physics and technology of time-of-flight PET detectors', *Physics in Medicine and Biology*, 66(9). doi: 10.1088/1361-6560/abee56.
- Schöder, H. *et al.* (2004) 'Clinical implications of different image reconstruction parameters for interpretation of whole-body PET studies in cancer patients.', *Journal of nuclear medicine : official publication, Society of Nuclear Medicine*, 45(4), pp. 559–566.
- Schöder, H. *et al.* (2009) 'PET monitoring of therapy response in head and neck squamous cell carcinoma.', *Journal of nuclear medicine : official publication, Society of Nuclear Medicine*, 50 Suppl 1, pp. 74S–88S. doi: 10.2967/jnumed.108.057208.
- Schuetz, M. *et al.* (2010) 'Evaluating repetitive 18F-fluoroazomycin-arabinoside (18FAZA) PET in the setting of MRI guided adaptive radiotherapy in cervical cancer', *Acta Oncologica*, 49(7), pp. 941–947. doi: 10.3109/0284186X.2010.510145.
- Schulz, V. *et al.* (2011) 'Automatic, three-segment, MR-based attenuation correction for whole-body PET/MR data.', *European journal of nuclear medicine and molecular imaging*, 38(1), pp. 138–152. doi: 10.1007/s00259-010-1603-1.
- Schwartz, J. *et al.* (2011) 'Repeatability of SUV measurements in serial PET.', *Medical physics*, 38(5), pp. 2629–2638. doi: 10.1118/1.3578604.
- Schwarz (1909) 'Über Desensibilisierung gegen Röntgen- und Radiumstrahlen.', *Munchner Medizinische Wochenschrift*, 56, pp. 1217–1217.
- Segard, T. *et al.* (2013) 'Detection of hypoxia with 18F-fluoromisonidazole (18F-FMISO) PET/CT

in suspected or proven pancreatic cancer.', *Clinical nuclear medicine*, 38(1), pp. 1–6. doi: 10.1097/RLU.0b013e3182708777.

Semenza, G. L. (2004) 'Hydroxylation of HIF-1: oxygen sensing at the molecular level.', *Physiology (Bethesda, Md.)*, 19, pp. 176–182. doi: 10.1152/physiol.00001.2004.

Senda, M. (2020) 'Standardization of PET imaging and site qualification program by JSNM: collaboration with EANM/EARL.', *Annals of nuclear medicine*, 34(11), pp. 873–874. doi: 10.1007/s12149-020-01518-y.

Serša, I. *et al.* (2018) 'Multiparametric high-resolution MRI as a tool for mapping of hypoxic level in tumors', *Technology in Cancer Research and Treatment*, 17, pp. 1–8. doi: 10.1177/1533033818797066.

SFMN (2018) *RECOMMANDATIONS DE BONNE PRATIQUE CLINIQUE POUR L'UTILISATION DE LA TEP EN CANCÉROLOGIE.*

Shepp, L. A. and Vardi, Y. (1982) 'Maximum likelihood reconstruction for emission tomography.', *IEEE transactions on medical imaging*, 1(2), pp. 113–122. doi: 10.1109/TMI.1982.4307558.

Shibahara, I. *et al.* (2010) 'Imaging of hypoxic lesions in patients with gliomas by using positron emission tomography with 1-(2-[18F] fluoro-1-[hydroxymethyl]ethoxy)methyl-2-nitroimidazole, a new 18F-labeled 2-nitroimidazole analog.', *Journal of neurosurgery*, 113(2), pp. 358–368. doi: 10.3171/2009.10.JNS09510.

Shu, C. Y. *et al.* (2016) 'Brain region and activity-dependent properties of M for calibrated fMRI.', *NeuroImage*, 125, pp. 848–856. doi: 10.1016/j.neuroimage.2015.10.083.

Shukla-Dave, A. *et al.* (2019) 'Quantitative imaging biomarkers alliance (QIBA) recommendations for improved precision of DWI and DCE-MRI derived biomarkers in multicenter oncology trials.', *Journal of magnetic resonance imaging : JMRI*, 49(7), pp. e101–e121. doi: 10.1002/jmri.26518.

Sneddon, D. *et al.* (2016) 'Synthesis and in Vivo Biological Evaluation of 68Ga-Labeled Carbonic Anhydrase IX Targeting Small Molecules for Positron Emission Tomography', *Journal of Medicinal Chemistry*, 59(13), pp. 6431–6443. doi: 10.1021/acs.jmedchem.6b00623.

Sonveaux, P. *et al.* (2009) 'Cancer: lorsque recycler devient une faiblesse', *Med Sci (Paris)*, 25(4), pp. 327–329. doi: 10.1051/medsci/2009254327.

Stieb, S. *et al.* (no date) 'Longitudinal {PET} imaging of tumor hypoxia during the course of radiotherapy.', 45(12), pp. 2201–2217. doi: 10.1007/s00259-018-4116-y.

Stikov, N. *et al.* (2015) 'On the accuracy of T1 mapping: Searching for common ground', *Magnetic Resonance in Medicine*, 73(2), pp. 514–522. doi: 10.1002/mrm.25135.

Subramanyam, P., Palaniswamy, S. and Numani, S. (2020) 'Precision Radiotherapy: 18 F-FDG PET-based radiotherapy planning in Head and Neck cancers ', *World Journal of Nuclear Medicine*, 19(3), p. 197. doi: 10.4103/wjnm.wjnm_91_19.

Swanson, K. R. *et al.* (2009) 'Complementary but distinct roles for MRI and 18F-fluoromisonidazole PET in the assessment of human glioblastomas.', *Journal of nuclear medicine : official publication, Society of Nuclear Medicine*, 50(1), pp. 36–44. doi: 10.2967/jnumed.108.055467.

- Swartz, J. E. *et al.* (2018) 'Influence of tumor and microenvironment characteristics on diffusion-weighted imaging in oropharyngeal carcinoma: A pilot study', *Oral Oncology*, 77(November 2017), pp. 9–15. doi: 10.1016/j.oraloncology.2017.12.001.
- Takahashi, N. *et al.* (2000) 'Evaluation of ⁶²Cu labeled diacetyl-bis(N4-methylthiosemicarbazone) as a hypoxic tissue tracer in patients with lung cancer.', *Annals of nuclear medicine*, 14(5), pp. 323–328. doi: 10.1007/BF02988690.
- Tateishi, K. *et al.* (2013) 'Application of ⁶²Cu-diacetyl-bis (N4-methylthiosemicarbazone) PET imaging to predict highly malignant tumor grades and hypoxia-inducible factor-1 α expression in patients with glioma.', *AJNR. American journal of neuroradiology*, 34(1), pp. 92–99. doi: 10.3174/ajnr.A3159.
- Tatum, J. L. *et al.* (2006) 'Hypoxia: importance in tumor biology, noninvasive measurement by imaging, and value of its measurement in the management of cancer therapy.', *International journal of radiation biology*, 82(10), pp. 699–757. doi: 10.1080/09553000601002324.
- Teoh, E. J. *et al.* (2015) 'Phantom and Clinical Evaluation of the Bayesian Penalized Likelihood Reconstruction Algorithm Q.Clear on an LYSO PET/CT System.', *Journal of nuclear medicine : official publication, Society of Nuclear Medicine*, 56(9), pp. 1447–1452. doi: 10.2967/jnumed.115.159301.
- Teoh, E. J. *et al.* (2018) 'Bayesian penalised likelihood reconstruction (Q.Clear) of (18)F-fluciclovine PET for imaging of recurrent prostate cancer: semi-quantitative and clinical evaluation.', *The British journal of radiology*, 91(1085), p. 20170727. doi: 10.1259/bjr.20170727.
- Thoeny, H. C. and Ross, B. D. (2010) 'Predicting and monitoring cancer treatment response with diffusion-weighted MRI', *Journal of Magnetic Resonance Imaging*, 32(1), pp. 2–16. doi: 10.1002/jmri.22167.
- Thomlinson, R. H. and Gray, L. H. (1955) 'The histological structure of some human lung cancers and the possible implications for radiotherapy', *British Journal of Cancer*, 9(4), pp. 539–549. doi: 10.1038/bjc.1955.55.
- Thorwarth, D. *et al.* (2006) 'Hypoxia Dose Painting Based on Functional FMISO PET Imaging for Head-and-Neck Cancer Patients: A Feasibility Study 1', *Radiation Oncology*, 66(3), pp. 186–187.
- Thureau, S. *et al.* (2021) 'First Comparison between [18f]-FMISO and [18f]-Faza for Preoperative Pet Imaging of Hypoxia in Lung Cancer.', *Cancers*, 13(16). doi: 10.3390/cancers13164101.
- Tofts, P. (2010) 'T1-weighted DCE Imaging Concepts: Modelling, Acquisition and Analysis', *Signal*, 500(450), p. 400.
- Tofts, P. S. *et al.* (1999) 'Estimating kinetic parameters from dynamic contrast-enhanced T(1)-weighted MRI of a diffusable tracer: standardized quantities and symbols.', *Journal of magnetic resonance imaging : JMRI*, 10(3), pp. 223–232. doi: 10.1002/(sici)1522-2586(199909)10:3<223::aid-jmri2>3.0.co;2-s.
- Tofts, P. S. and Kermode, A. G. (1991) 'Measurement of the blood-brain barrier permeability and leakage space using dynamic MR imaging. 1. Fundamental concepts.', *Magnetic resonance in medicine*, 17(2), pp. 357–367. doi: 10.1002/mrm.1910170208.

- Trinka, M. E. *et al.* (2013) 'Imaging of hypoxia with 18F-FAZA PET in patients with locally advanced non-small cell lung cancer treated with definitive chemoradiotherapy.', *Journal of medical imaging and radiation oncology*, 57(4), pp. 475–481. doi: 10.1111/1754-9485.12086.
- Troost, E. G. C. *et al.* (2010) 'Innovations in radiotherapy planning of head and neck cancers: role of PET.', *Journal of nuclear medicine : official publication, Society of Nuclear Medicine*, 51(1), pp. 66–76. doi: 10.2967/jnumed.108.061499.
- Tylski, P. *et al.* (2010) 'Comparative assessment of methods for estimating tumor volume and standardized uptake value in (18)F-FDG PET.', *Journal of nuclear medicine : official publication, Society of Nuclear Medicine*, 51(2), pp. 268–276. doi: 10.2967/jnumed.109.066241.
- Ulaner, G. A. (2020) 'The QIBA Profile for FDG PET/CT: Improving the Value of PET.', *Radiology*, pp. 658–659. doi: 10.1148/radiol.2019192409.
- Ureba, A. *et al.* (2018) 'Non-linear conversion of HX4 uptake for automatic segmentation of hypoxic volumes and dose prescription.', *Acta oncologica (Stockholm, Sweden)*, 57(4), pp. 485–490. doi: 10.1080/0284186X.2017.1400177.
- Valk, P. E. *et al.* (1992) 'Hypoxia in human gliomas: demonstration by PET with fluorine-18-fluoromisonidazole.', *Journal of nuclear medicine : official publication, Society of Nuclear Medicine*, 33(12), pp. 2133–2137.
- Vallot, D. (2019) *Reconstruction adaptative optimisée pour la quantification en tomographie de positons couplée à un tomodensitomètre.*
- Vanderhoek, M., Perlman, S. B. and Jeraj, R. (2012) 'Impact of the definition of peak standardized uptake value on quantification of treatment response.', *Journal of nuclear medicine : official publication, Society of Nuclear Medicine*, 53(1), pp. 4–11. doi: 10.2967/jnumed.111.093443.
- Vaupel, P. *et al.* (1991) 'Oxygenation of human tumors: evaluation of tissue oxygen distribution in breast cancers by computerized O₂ tension measurements.', *Cancer research*, 51(12), pp. 3316–3322.
- Vaupel, P. and Harrison, L. (2004) 'Tumor hypoxia: causative factors, compensatory mechanisms, and cellular response.', *The oncologist*, 9 Suppl 5, pp. 4–9. doi: 10.1634/theoncologist.9-90005-4.
- Vaupel, P., Schlenger, K. and Hoeckel, M. (1992) 'Blood flow and tissue oxygenation of human tumors: an update.', *Advances in experimental medicine and biology*, 317, pp. 139–151. doi: 10.1007/978-1-4615-3428-0_14.
- Velasquez, L. M. *et al.* (2009) 'Repeatability of 18F-FDG PET in a Multicenter Phase I Study of Patients with Advanced Gastrointestinal Malignancies', *Journal of Nuclear Medicine*, 50(10), pp. 1646–1654. doi: 10.2967/jnumed.109.063347.
- Vera, P. *et al.* (2011) 'Simultaneous positron emission tomography (PET) assessment of metabolism with ¹⁸F-fluoro-2-deoxy-d-glucose (FDG), proliferation with ¹⁸F-fluoro-thymidine (FLT), and hypoxia with ¹⁸fluoro-misonidazole (F-miso) before and during radiotherapy in patients wi', *Radiotherapy and oncology : journal of the European Society for Therapeutic Radiology and Oncology*, 98(1), pp. 109–116. doi: 10.1016/j.radonc.2010.10.011.
- Vercellino, L. *et al.* (2012) 'Hypoxia Imaging of Uterine Cervix Carcinoma With 18F-FETNIM

PET/CT', *Clinical Nuclear Medicine*, 37(11). Available at: https://journals.lww.com/nuclearmed/Fulltext/2012/11000/Hypoxia_Imaging_of_Uterine_Cervix_Carcinoma_With.6.aspx.

Vriens, D. *et al.* (2010) 'Methodological considerations in quantification of oncological FDG PET studies.', *European journal of nuclear medicine and molecular imaging*, 37(7), pp. 1408–1425. doi: 10.1007/s00259-009-1306-7.

Wahl, R. L. *et al.* (2009) 'From RECIST to PERCIST: Evolving Considerations for PET response criteria in solid tumors.', *Journal of nuclear medicine : official publication, Society of Nuclear Medicine*, 50 Suppl 1(Suppl 1), pp. 122S–50S. doi: 10.2967/jnumed.108.057307.

Waldron, B. P. *et al.* (2013) 'Structure and stability of hexadentate complexes of ligands based on AAZTA for efficient PET labelling with gallium-68', *Chem. Commun.*, 49(6), pp. 579–581. doi: 10.1039/C2CC37544C.

Warbug, O. (1956) 'On respiratory impairment in cancer cells.', *Science (New York, N.Y.)*, 124(3215), pp. 269–270.

Warntjes, J. B. M. *et al.* (2008) 'Rapid magnetic resonance quantification on the brain: Optimization for clinical usage', *Magnetic Resonance in Medicine*, 60(2), pp. 320–329. doi: 10.1002/mrm.21635.

Weber, W. A. *et al.* (1999) 'Reproducibility of Metabolic Measurements in Malignant Tumors Using FDG PET', *Journal of Nuclear Medicine*, 40(11), pp. 1771–1777. Available at: <https://jnm.snmjournals.org/content/40/11/1771>.

Weeks, A. J. *et al.* (2010) 'Radiobiological effects of hypoxia-dependent uptake of ⁶⁴Cu-ATSM: enhanced DNA damage and cytotoxicity in hypoxic cells.', *European journal of nuclear medicine and molecular imaging*, 37(2), pp. 330–338. doi: 10.1007/s00259-009-1305-8.

Wei, Y. *et al.* (2016) 'A Comparative Study of Noninvasive Hypoxia Imaging with ¹⁸F-Fluoroerythronitroimidazole and ¹⁸F-Fluoromisonidazole PET/CT in Patients with Lung Cancer.', *PloS one*, 11(6), p. e0157606. doi: 10.1371/journal.pone.0157606.

Widmann, G. *et al.* (2017) 'MRI Sequences in Head & Neck Radiology - State of the Art', *RoFo Fortschritte auf dem Gebiet der Rontgenstrahlen und der Bildgebenden Verfahren*, 189(5), pp. 413–422. doi: 10.1055/s-0043-103280.

Wiedenmann, N. *et al.* (2020) 'The utility of multiparametric MRI to characterize hypoxic tumor subvolumes in comparison to FMISO PET/CT. Consequences for diagnosis and chemoradiation treatment planning in head and neck cancer', *Radiotherapy and Oncology*, 150, pp. 128–135. doi: 10.1016/j.radonc.2020.06.013.

Wu, Y., Hao, G., Ramezani, S., Saha, D., Zhao, D., Sun, X. and Sherry, A. Dean (2015) '[(⁶⁸Ga)-HP-DO3A-nitroimidazole: a promising agent for PET detection of tumor hypoxia.', *Contrast media & molecular imaging*, 10(6), pp. 465–472. doi: 10.1002/cmml.1649.

Wu, Y., Hao, G., Ramezani, S., Saha, D., Zhao, D., Sun, X. and Sherry, A. Dean (2015) '[⁶⁸Ga]-HP-DO3A-nitroimidazole: A promising agent for PET detection of tumor hypoxia', *Contrast Media and Molecular Imaging*, 10(6), pp. 465–472. doi: 10.1002/cmml.1649.

Wyrzykowski, M. *et al.* (2020) 'Impact of the Q.Clear reconstruction algorithm on the interpretation of PET/CT images in patients with lymphoma.', *EJNMMI research*, 10(1), p. 99. doi: 10.1186/s13550-020-00690-6.

- Yang, D. J. *et al.* (1995) 'Development of F-18-labeled fluoroerythronitroimidazole as a PET agent for imaging tumor hypoxia.', *Radiology*, 194(3), pp. 795–800. doi: 10.1148/radiology.194.3.7862981.
- Young, I. R. *et al.* (1981) 'Enhancement of relaxation rate with paramagnetic contrast agents in NMR imaging.', *The Journal of computed tomography*, 5(6), pp. 543–547. doi: 10.1016/0149-936x(81)90089-8.
- Yuan, H. *et al.* (2006) 'Intertumoral differences in hypoxia selectivity of the PET imaging agent $^{64}\text{Cu}(\text{II})$ -diacetyl-bis(N4-methylthiosemicarbazone).', *Journal of nuclear medicine : official publication, Society of Nuclear Medicine*, 47(6), pp. 989–998.
- Yue, J. *et al.* (2012) 'Measuring tumor hypoxia with ^{18}F -FETNIM PET in esophageal squamous cell carcinoma: a pilot clinical study.', *Diseases of the esophagus : official journal of the International Society for Diseases of the Esophagus*, 25(1), pp. 54–61. doi: 10.1111/j.1442-2050.2011.01209.x.
- Zegers, C. M. L. *et al.* (2013) 'Hypoxia imaging with [^{18}F]HX4 PET in NSCLC patients: defining optimal imaging parameters.', *Radiotherapy and oncology : journal of the European Society for Therapeutic Radiology and Oncology*, 109(1), pp. 58–64. doi: 10.1016/j.radonc.2013.08.031.
- Zegers, C. M. L. *et al.* (2015) 'Repeatability of hypoxia PET imaging using [^{18}F]HX4 in lung and head and neck cancer patients: a prospective multicenter trial', *European Journal of Nuclear Medicine and Molecular Imaging*, 42(12), pp. 1840–1849. doi: 10.1007/s00259-015-3100-z.
- Zhang, J., Maniawski, P. and Knopp, M. V (2018) 'Performance evaluation of the next generation solid-state digital photon counting PET/CT system.', *EJNMMI research*, 8(1), p. 97. doi: 10.1186/s13550-018-0448-7.
- Zhang, Z. *et al.* (2017) 'Design, synthesis and evaluation of (^{18}F)-labeled cationic carbonic anhydrase IX inhibitors for PET imaging.', *Journal of enzyme inhibition and medicinal chemistry*, 32(1), pp. 722–730. doi: 10.1080/14756366.2017.1308928.
- Zhao, S. *et al.* (2005) 'Biologic correlates of intratumoral heterogeneity in ^{18}F -FDG distribution with regional expression of glucose transporters and hexokinase-II in experimental tumor', *Journal of Nuclear Medicine*, 46(4), pp. 675–682.
- Zhou, H. *et al.* (2017) 'Incorporating Oxygen-Enhanced MRI into Multi-Parametric Assessment of Human Prostate Cancer.', *Diagnostics (Basel, Switzerland)*, 7(3). doi: 10.3390/diagnostics7030048.
- Zhou, X. *et al.* (2014) 'Relationship between ^{18}F -FDG accumulation and lactate dehydrogenase A expression in lung adenocarcinomas.', *Journal of nuclear medicine : official publication, Society of Nuclear Medicine*, 55(11), pp. 1766–1771. doi: 10.2967/jnumed.114.145490.
- Zimny, M. *et al.* (2006a) '{FDG}--a marker of tumour hypoxia? A comparison with [^{18}F]fluoromisonidazole and {pO₂}2-polarography in metastatic head and neck cancer.', *EJNMMI*, 33(12), pp. 1426–1431. doi: 10.1007/s00259-006-0175-6.
- Zimny, M. *et al.* (2006b) 'FDG--a marker of tumour hypoxia? A comparison with [^{18}F]fluoromisonidazole and pO₂-polarography in metastatic head and neck cancer.', *European journal of nuclear medicine and molecular imaging*, 33(12), pp. 1426–1431. doi:

10.1007/s00259-006-0175-6.

Imagerie médicale multimodale (TEP/TDM-IRM) de l'hypoxie

L'hypoxie intra-tumorale est associée à un mauvais pronostic et une mauvaise réponse au traitement dans les cancers ORL. Son identification permettrait d'augmenter la dose de rayonnement aux sous-volumes tumoraux hypoxiques. Les principales techniques d'imagerie de l'hypoxie sont dominées par l'imagerie TEP/TDM au ^{18}F -FMISO. D'autre part, plusieurs techniques IRM ont été décrites comme pouvant mettre en évidence la présence d'hypoxie. Parmi ces techniques, nous avons étudié l'IRM de diffusion de l'eau libre (ADC), l'IRM de perfusion dynamique (DCE) et l'IRM quantitative (cartographies T1 et T2). Dans le but d'optimiser les conditions d'acquisitions et de reconstruction des images, nous avons montré que l'utilisation de l'algorithme BPL Q-Clear permet une amélioration de la mesure des images en TEP au ^{18}F -FMISO sans amélioration de la détectabilité des sous-volumes hypoxiques. Nous avons également montré, avec un temps d'acquisition cliniquement acceptable, que la mesure de T1 et de T2 était reproductible (écart < 10 %) associé à un biais moyen de 8,4 % pour une gamme de valeurs de T1 comprises entre 490 et 2385 ms, et de T2 comprises entre 25 et 400 ms. Notre méthodologie a été appliquée dans le cadre de l'étude RTEP8-Hyponeck (NCT04031534). Sur les 16 patients inclus, 13 présentaient des tissus hypoxiques intra-tumoraux (TMR > 1,25). Nos résultats montrent qu'il est recommandé de réaliser la segmentation du sous-volume hypoxique tumoral sur les images TEP/TDM au ^{18}F -FMISO, au sein de l'union des volumes obtenus en TEP au ^{18}F -FDG et en IRM. Le SUVmax, SUVmean, SUVpeak pour la TEP au ^{18}F -FDG et le SUVmax pour la TEP au ^{18}F -FMISO ont montré des différences statistiquement significatives entre les patients avec et sans sous-volume hypoxique. Notre étude montre également des différences statistiquement significatives des paramètres ADC, T1, et T2 entre les lésions tumorales hypoxiques et normoxiques, mais pas pour les paramètres d'IRM-DCE. A notre connaissance, il s'agit de la première étude mettant en évidence l'apport des cartographies de T1 et T2 dans l'étude de l'hypoxie tumorale, montrant des résultats encourageants qui devront être confirmés.

Mots clés : Hypoxie tumorale, Cancers ORL, TEP/TDM, IRM quantitative, Radiothérapie.

Multimodality medical imaging (PET/CT-MRI) of hypoxia

Intratumoral hypoxia is associated with poor prognosis and response to treatment in H&N cancers. Its identification would allow increasing the radiation dose to hypoxic tumor subvolumes. The main hypoxia imaging techniques are dominated by ^{18}F -FMISO PET/CT imaging. On the other hand, several MRI techniques have been described as being able to show the presence of hypoxia. Among these techniques, we studied diffusion MRI (ADC), dynamic perfusion MRI (DCE) and quantitative MRI (T1 and T2 mapping). In order to optimize the conditions of image acquisition and reconstruction, we have showed that the use of the Q-Clear GLP algorithm allows an improvement in the measurement of ^{18}F -FMISO PET images without improving the detectability of hypoxic subvolumes. We also have showed, with a clinically acceptable acquisition time, that T1 and T2 measurement are reproducible (<10% deviation) with an average bias of 8.4% for a range of T1 values between 490 and 2385 ms, and T2 between 25 and 400 ms. Our methodology was applied in the RTEP8-Hyponeck study (NCT04031534). 16 patients were included and 13 showed intra-tumoral hypoxic tissue (TMR > 1,25). Our results indicated that it is recommended to perform the hypoxic tumor subvolume segmentation on ^{18}F -FMISO PET/CT images, within the union of volumes obtained from ^{18}F -FDG PET and MRI. SUVmax, SUVmean, SUVpeak for ^{18}F -FDG PET and SUVmax for ^{18}F -FMISO PET have showed statistically significant differences between patients with and without hypoxic subvolume. Our study also have showed statistically significant differences in ADC, T1, and T2 between hypoxic and normoxic tumor lesions but not for DCE-MRI. To our knowledge, this is the first study highlighting the contribution of T1 and T2 mapping in the evaluation of tumor hypoxia. These encouraging results should be confirmed.

Key words: Tumor hypoxia, H&N cancers, PET/CT, quantitative MRI, radiotherapy.