



HAL
open science

La réduction de la biométrie cérébelleuse fœtale : modèle précoce de l'hypoplasie cérébelleuse de diagnostic postnatal ?

Mona Massoud

► **To cite this version:**

Mona Massoud. La réduction de la biométrie cérébelleuse fœtale : modèle précoce de l'hypoplasie cérébelleuse de diagnostic postnatal?. Neurosciences. Université Claude Bernard - Lyon I, 2022. Français. NNT : 2022LYO10012 . tel-04209088

HAL Id: tel-04209088

<https://theses.hal.science/tel-04209088>

Submitted on 16 Sep 2023

HAL is a multi-disciplinary open access archive for the deposit and dissemination of scientific research documents, whether they are published or not. The documents may come from teaching and research institutions in France or abroad, or from public or private research centers.

L'archive ouverte pluridisciplinaire **HAL**, est destinée au dépôt et à la diffusion de documents scientifiques de niveau recherche, publiés ou non, émanant des établissements d'enseignement et de recherche français ou étrangers, des laboratoires publics ou privés.



N° d'ordre NNT :
2022LYO10012

THÈSE de DOCTORAT DE L'UNIVERSITÉ CLAUDE BERNARD LYON 1

**École Doctorale n°476
Neurosciences et Cognition**

Discipline : Neurosciences

Soutenue publiquement le 02 septembre 2022, par :

Mona MASSOUD

La réduction de la biométrie cérébelleuse fœtale : Modèle précoce de l'hypoplasie cérébelleuse de diagnostic postnatal ?

Devant le jury composé de :

Pr Eléonore BLONDIAUX, Sorbonne Université

Examinatrice

Dr Amélie CLÉMENT

Examinatrice

Pr Irène CRISTOFORI, Université Claude Bernard Lyon 1

Rapporteuse

Pr Véronique DEBARGE, Université de Lille

Rapporteuse

Pr Vincent DESPORTES, Université Claude Bernard Lyon 1

Président

Pr Jean-Marie JOUANNIC, Sorbonne Université

Rapporteur

Pr Laurent GUIBAUD, Université Claude Bernard Lyon 1

Directeur de thèse

TABLE DES MATIÈRES enlever tout ce qui est VAE

I. REMERCIMENTS	3
II. MANUSCRIT DE THÈSE	4
II.1 RESUME	4
II.2 ABSTRACT	9
II.3 INTRODUCTION	11
II.3.1 GENERALITES SUR LES FONCTIONS DU CERVELET ET NOUVELLES DONNEES	12
II.3.2 GENERALITES SUR L'IMAGERIE ANTENATALE DE LA FOSSE CEREBRALE POSTERIEURE ET DES DIFFERENTES CLASSIFICATIONS PROPOSEES	19
II.4 OBJECTIF DE LA THESE	28
II.5 REVUE DE LA LITTERATURE ET ETUDES CLINIQUES	30
II.5.1 PREMIER ARTICLE	30
II.5.2 DEUXIÈME ARTICLE	58
II.5.3 TROISIEME ARTICLE	67
II.5.1 QUATRIÈME ARTICLE	82
II.5.2 CINQUIÈME ARTICLE	96
II.5.1 SIXIÈME ARTICLE	111
II.6 DISCUSSION GÉNÉRALE	134
II.7 CONCLUSION	137
II.8 REFERENCES	138

I. REMERCIMENTS

Je remercie le Professeur Laurent Guibaud, mon directeur de thèse, pour m'avoir accordé sa confiance et m'avoir transmis la passion de l'examen du cerveau fœtal, la rigueur et l'exigence dans le travail au quotidien. Je te remercie de m'avoir encouragée à initier et valoriser nos travaux, toujours dans l'intérêt d'améliorer nos connaissances dans cette cellule de bons conseils que nous formons autour de nos patientes. Mon parcours est marqué par ta rencontre, tu es un maître pour moi, je te remercie de ton soutien infaillible.

Je remercie particulièrement le Professeur Vincent Desportes d'avoir accepté de participer à ce jury de thèse. Votre expertise en neuropédiatrie, vos conseils, votre optimisme et votre bienveillance nous ont permis de mener tous ces travaux dans l'intérêt principal de mieux accompagner nos patientes.

Je remercie chaleureusement le Professeure Véronique Debarge d'avoir accepté de juger ce travail. Votre expertise en médecine fœtale, vos connaissances des malformations de la fosse cérébrale postérieure et votre travail au quotidien auprès des patientes nous seront d'une grande utilité dans l'évaluation de ce travail.

Toute ma gratitude au Professeur Jean-Marie Jouannic d'avoir accepté de juger ce travail. Les échanges d'expertise que nous réalisons avec vous et Catherine Garel autour des anomalies de la fosse cérébrale postérieure sont d'une grande utilité pour faire avancer la médecine foetale dans ce domaine.

Je remercie Mme Irène Cristofori de me faire l'honneur de juger ce travail. Votre expertise dans le domaine des neurosciences et en particulier dans le domaine de l'anatomie fonctionnelle du cervelet nous serait utile dans l'évaluation de ce travail.

Je remercie vivement le Professeur Eléonore Blondiaux d'avoir accepté d'examiner ce travail. Votre expertise en imagerie du cerveau fœtal et de l'enfant est précieuse pour faire évoluer nos connaissances de l'imagerie de la fosse cérébrale postérieure.

Je remercie infiniment le Dr Amélie Clément d'avoir accepté de participer à ce jury de thèse. Ta finesse d'analyse, ton acuité de jugement et ton travail dévoué auprès de nos jeunes patients sont impressionnants. Merci de ta présence !

II. MANUSCRIT DE THÈSE

II.1 Résumé

Les malformations et défauts de croissance du cervelet constituent un champ complexe et controversé des pathologies du neurodéveloppement. Alors que le cervelet était principalement reconnu pour son rôle dans la coordination motrice, les données plus récentes en électrophysiologie chez l'animal et en neuroimagerie fonctionnelle chez l'être humain ont mis en évidence son rôle en tant que co-processeur d'apprentissage et de régulateur dans toutes les fonctions cognitives et affectives telles que le langage, les compétences visuo-spatiales, l'attention, la cognition sociale et la régulation émotionnelle. L'hypoplasie cérébelleuse est définie comme un cervelet diminué de volume dont la morphologie est souvent normale. La prévalence de l'hypoplasie cérébelleuse à la naissance est mal connue à ce jour. Hormis les causes génétiques, certains facteurs de risque d'hypoplasie cérébelleuse ont été décrits durant la période prénatale (infections au Cytomégalovirus (CMV), consommation de drogues ou d'alcool chez la mère, virus Zika, l'acide valproïque, la prise de misoprostone ainsi que la prématurité) cependant leur corrélation précise à l'hypoplasie cérébelleuse n'est pas connue [1]. Des centaines de syndromes comportant une altération de la biométrie cérébelleuse sont associés à un large spectre de troubles du neurodéveloppement chez l'enfant de sévérité très variable selon les gènes en cause et les malformations cérébrales associées. Les atteintes des fonctions cognitives, motrices, du langage et de l'affect se manifestent par un retard global du développement, des séquelles motrices, un déficit intellectuel, des troubles du langage, des troubles du spectre autistique, des troubles de l'attention et l'hyperactivité. Inversement, des anomalies isolées du cervelet découvertes en prénatal, tels que dans certains cas de rhombencéphalosynapsis ou des certains cas de réduction focale d'un hémisphère cérébelleux d'origine disruptive peuvent avoir peu ou pas d'impact sur le développement moteur ou cognitif. En pratique, l'impact cognitif et moteur des anomalies congénitales du cervelet est évalué à partir des connaissances en neurosciences cognitives du cervelet normal ou lésé chez l'enfant et l'adulte et des données cliniques décrites chez des enfants malades après la naissance. Ainsi, l'hétérogénéité des caractéristiques phénotypiques en imagerie, la variabilité des signes cliniques, les étiologies multiples des HC expliquent la difficulté à ce jour d'atteindre un consensus sur leur classification et explique parfois les résultats contradictoires des données de la littérature concernant le devenir psychomoteur et cognitif de ces enfants. De la même façon, il n'existe pas à ce jour de modèle fœtal robuste utilisé en neurosciences cognitives permettant de comprendre les mécanismes et conséquences des lésions cérébelleuses acquises ou malformatives chez le fœtus.

Ce paradoxe clinique nous conduit à mener cette thèse dans le but de répondre à une première question portant sur la méthodologie de recherche dans l'objectif d'améliorer la valeur pronostique de la réduction des paramètres de biométries cérébelleuses en prénatal pour permettre aux couples de prendre une décision éclairée de poursuivre ou d'interrompre une grossesse. Notre hypothèse est de considérer que la réduction de la biométrie cérébelleuse constatée en prénatal ne correspond pas toujours à la même entité nosologique décrite en postnatal sous le terme d'hypoplasie cérébelleuse. La seconde question porte sur la neuroanatomie fonctionnelle en questionnant la corrélation entre la topographique de l'hypoplasie cérébelleuse découverte en prénatal et ses conséquences en terme troubles du développement cognitif, moteur, affectif. Nous émettons l'hypothèse que certaines lésions cérébelleuses précoces ne causent pas de séquelles probablement grâce à des processus de plasticité et de réorganisation fonctionnelle qu'il serait intéressant d'élucider.

Nous réalisons ce travail à partir d'une série exclusivement prénatale de patientes dont les fœtus avaient des biométries cérébelleuses réduites et dont l'imagerie anténatale, l'issue de la grossesse et le suivi du neurodéveloppement étaient investigués.

Dans le premier article publié, nous réalisons un premier travail de synthèse de la littérature récente pour proposer une classification de l'imagerie fœtale qui permette d'homogénéiser les pratiques et d'améliorer la fiabilité des comparaisons des données pré et postnatales. En effet, en absence de consensus sur une classification des anomalies de la FCP et en particulier des HC et compte-tenu des discordances des données pré et postnatales en lien avec la moindre précision de l'imagerie prénatale en comparaison avec l'imagerie postnatale, et notamment les techniques d'imagerie fonctionnelles de plus en plus sophistiquées utilisées, ce premier travail était essentiel pour notre projet. Nous confirmons que l'approche anatomique rigoureuse basée sur une caractérisation phénotypique précise en imagerie anténatale, proposée par Guibaud et Desportes, puis par Garel reste la plus adaptée pour la classification prénatale des anomalies de la fosse cérébrale postérieure (FCP), elle permet d'identifier des groupes de patientes homogènes au pronostic possiblement similaire. Cette approche constitue une base solide pour la caractérisation de l'imagerie des anomalies de la FCP et permettrait une comparaison des données pré et postnatales, elle est à privilégier lors de la démarche diagnostique en médecine fœtale. Cette classification permettrait de réaliser des analyses antomo-fonctionnelles chez le jeune enfant à partir d'un modèle de lésions cérébelleuses malformatives ou d'origine disruptive survenues durant la période anténatale afin d'étudier avec précision les séquelles de ces lésions et les mécanismes en cause. Par la suite, dans le second article publié, nous avons validé des paramètres anatomiques reproductibles et fiables pour quantifier la croissance cérébelleuse, en particulier la mesure du diamètre transverse du cervelet (DTC). Nous démontrons une corrélation allométrique entre la croissance du cervelet et celle de l'encéphale (périmètre crânien) à partir de données biométriques anténatales (troisième article, en cours de soumission). La croissance

cérébelleuse est souvent considérée comme stable au cours de la vie fœtale et suit une trajectoire linéaire en début de grossesse jusqu'à 22-24 semaines d'aménorrhée puis cette croissance devient asymptotique du fait de la multiplication neuronale active entre 24 et 31 semaines. Cependant, cette croissance reste corrélée à l'âge gestationnel. La corrélation entre ces deux paramètres biométriques semble évidente en pratique pour les experts en neuropédiatrie et neuroradiologie sans que cela n'ait pu être clairement établi dans la littérature. Son intérêt est essentiel pour affiner la valeur pathologique et pronostique de la réduction du DTC en imagerie prénatale surtout quand les réductions biométriques sont dans des valeurs limites entre le 3^e et le 5^e percentile pour l'âge gestationnel et que le bilan étiologique est resté négatif. En effet, cette corrélation pourrait être expliquée par la connectivité des boucles cérébro-cérébelleuse présentes chez le fœtus dès le 6^e mois (24 semaines d'aménorrhée) et augmenterait avec l'âge gestationnel, expliquant que des lésions cérébelleuses précoces entraînaient des défauts de croissance corticale dans des régions spécifiques de l'hémisphère cérébral controlatéral sain, dépendante de l'étendue de la lésion cérébelleuse initiale. Toutefois, des données discordantes ont été publiées concernant la connectivité fonctionnelle du cervelet et des différentes régions du cortex cérébral chez l'enfant, puisque la maturation des différents circuits semble être asynchrone en fonction de l'âge [2]. Du point de vue des neurosciences, l'examen en IRM de diffusion (la tractographie) et l'IRM fonctionnelle en « resting state » des enfants nés à terme, présentant une réduction des biométries cérébelleuses et cérébrales serait très intéressant afin d'établir une cartographie des projections nerveuses et fonctionnelle de la connectivité cérébello-cérébrale et évaluer leur évolution avec l'âge afin de mieux comprendre leurs conséquences sur le neurodéveloppement de ces enfants. Dans le quatrième article publié, nous rapportons le devenir des fœtus présentant un DTC inférieur au 5^e percentile aux second et troisième trimestre de la grossesse et établissons ainsi le seuil biométrique pour le diagnostic prénatal d'hypoplasie cérébelleuse. Nous montrons qu'un DTC inférieur au 5^e percentile est associé de manière significative à des malformations fœtales sévères, des anomalies chromosomiques et des syndromes génétiques. Nous avons poursuivi notre analyse du développement psychomoteur des enfants avec une hypoplasie cérébelleuse considérée comme isolée en imagerie prénatale (Calcul du quotient de développement (QD) de l'IDE (Inventaire du développement de l'enfant) et des profils IDE dans les domaines de la sociabilisation, la compréhension du langage, l'expression du langage, motricité fine, motricité globale, les lettres et les nombres). Nous avons étudié les corrélations entre le développement psychomoteur et la sévérité de l'hypoplasie cérébelleuse exprimée en Z-score du DTC (cinquième article, en cours de soumission). Nous constatons que Les principaux domaines affectés par ce retard sont le langage, la motricité fine, la socialisation et l'autonomie ce qui rejoint les séquelles connues des lésions cérébelleuses toutefois la sévérité de ces séquelles semble moins sévère lorsque l'HC est de découverte prénatale. Ce constat est très important pour différentes raisons dont les

principales est que nous confirmons certaines données de littérature décrites sur des cas isolés ou de petites séries d'HC isolées de découverte prénatale et dont le neurodéveloppement semblait favorable en postnatale ce qui corrobore notre hypothèse que les petits cervelets diagnostiqués durant la période prénatale ne correspondent pas toujours à l'hypoplasie cérébelleuse diagnostiquée en postnatal et dont le pronostic est souvent réservé. Ceci pourrait être expliqué par une différence intrinsèque des deux entités correspondant aux hypoplasies cérébelleuses de découverte pré ou postnatales, fort probablement en lien avec leurs étiologies ou leurs mécanismes de survenues différents. Cependant, nous notons que 20% des enfants avaient un développement psychomoteur strictement normal, sans que nous ayons pu mettre en évidence une corrélation entre la sévérité de l'hypoplasie et la survenue de séquelles, probablement par manque de cas d'HC extrêmement sévères isolées (DTC < 1^{er} percentile).

Enfin, dans le sixième article du projet de thèse, nous étudions les corrélations entre les caractéristiques de l'imagerie des lésions focales du cervelet et les séquelles neurocognitives et sensorimotrices chez l'enfant. Nous montrons que les lésions d'origine hémorragiques avaient un aspect évolutif en imagerie prénatale alors que l'aspect reste stable dans les lésions de cause infectieuses, toxiques ou dans le syndrome PHACE. Nous confirmons l'origine acquise, disruptive de ces lésions en général. Nous montrons que le volume de l'hémisphère cérébelleux perdu n'est pas corrélé à la sévérité des séquelles. Enfin, nous n'avons pas pu statuer de manière précise sur les conséquences des lésions vermiennes toutefois les enfants présentant une hypoplasie cérébelleuse unilatérale du cervelet avec un vermis normal avaient souvent un neurodéveloppement normal. Ces données sont particulièrement intéressantes puisqu'elles suggèrent qu'il existe des mécanismes de réorganisation fonctionnelle qui permettraient à l'hémisphère cérébelleux restant de compenser la fonction de l'hémisphère controlatéral alors même que les lésions cérébelleuses précoces semblent avoir un pronostic péjoratif sur le développement cognitif et moteur tel que attesté par les travaux sur les enfants opérés d'une tumeur d'un hémisphère cérébelleux [3]. De la même manière, la chronologie du développement des boucles cérébro-cérébelleuses suggèrent que les lésions cérébelleuses précoces pourraient impacter significativement le développement du cortex cérébral puisque le cervelet aurait un rôle crucial dans les fonctions exécutives, émotionnelles et sociales (EES) chez le jeune enfant alors qu'il assurerait un rôle de soutien plus tard dans la vie du fait de la maturation du cortex cérébral qui prend le relais et ainsi les fonctions EES dépendraient des fonctions cognitives supérieures et des processus conceptuels sociaux [4]. Certains auteurs ont décrit très peu ou pas de séquelles cognitives chez des adultes présentant des lésions cérébelleuses [5]–[8] sans avancer des hypothèses sur les mécanismes pouvant expliquer cela interrogeant ainsi les mécanismes par lesquels le cervelet assure les fonctions cognitives.

Ce travail de thèse enrichit clairement nos connaissances de l'hypoplasie cérébelleuse de découverte anténatale. Grâce à la description précise de l'imagerie des hypoplasies focales, globales, des différentes anomalies associées, des mécanismes physiopathologiques en cause, des anomalies chromosomiques, des associations syndromiques et des mutations génétiques et à l'analyse du devenir à partir de données exclusivement anténatales, ce travail contribue à préciser le conseil prénatal dans cette situation complexe. Nous constituons une base de données prénatales qui pourrait servir de modèle fœtal robuste pour des études en neurosciences cognitives afin de comprendre les mécanismes de modulation qui permettent au cervelet de compenser, dans certains cas, la perte fonctionnelle d'un hémisphère. De la même façon la corrélation entre la cartographie anatomo-fonctionnelle du cervelet présentant une hypoplasie d'origine congénitale, non génétique reste à clarifier. A partir de ce projet, il serait utile de constituer une cohorte nationale à partir de cas d'hypoplasie cérébelleuse de découverte prénatale dont la caractérisation phénotypique en imagerie serait rigoureuse et dont les enfants nés bénéficieraient d'un suivi clinique longitudinal jusqu'à l'âge de 7 ans, une imagerie fonctionnelle itérative avec des tests de développement psychomoteurs adaptés à l'âge afin de mieux comprendre l'ontogenèse du rôle du cervelet sain et hypoplasique chez l'humain dès la vie fœtale.

II.2 Abstract

Cerebellar hypoplasia (CH) refers to a cerebellum of reduced volume. It encompasses an extremely heterogeneous group of disorders with a wide spectrum of radiological features, variable clinical characteristics, neurodevelopmental outcomes, and diverse acquired and genetic etiologies. Young children with CH present high prevalence of neurodevelopmental disabilities, including motor, cognitive, language, and social behavioral deficits such as autism spectrum disorder (ASD) and attention deficit and hyperactivity. During prenatal period, decreased cerebellar biometry enables diagnosis of CH. Reduced cerebellar biometry during prenatal period raises the question of positive diagnosis of cerebellar hypoplasia, its etiology, to answer parent's demand regarding prognosis and then the follow-up or termination of pregnancy. Inconsistencies in the literature's data regarding developmental outcomes in children, absence of a unanimous consensus to classify CH and the lack of relevant prenatal data describing CH make prenatal counselling challenging.

In this PhD project, divided into two parts, we first aimed to improve our knowledge of CH of prenatal onset and its prognosis in a large series of fetuses with reduced cerebellar biometry, to refine our approach to the positive diagnosis, etiologic work-up and prognosis when facing a reduced cerebellar biometry during fetal imaging. Our hypothesis was that reduction of cerebellar biometry during prenatal period does not correspond exactly to cerebellar hypoplasia described during postnatal period. In the second part of the thesis, we assessed the correlation between the topography of the prenatal cerebellar hypoplasia and its consequences regarding the cognitive, motor, sensitive and affective outcome. Our hypothesis was that some isolated prenatal cerebellar injuries might not cause sequelae because of functional reorganization and cerebellar plasticity mechanisms that we should elucidate.

After a recent review of the literature, we confirm that anatomical approach remains the most appropriate during prenatal period to classify anomalies of posterior fossa. It identifies homogenous group of patients with possibly similar prognosis. We studied, then, and confirmed the feasibility and reliability of the transverse cerebellar diameter (TCD) measurement during routine US examination since it corresponds to the first step to diagnose CH. In the third study (under submission), we highlighted an allometric correlation between TCD and head circumference (HC). We established a nomogram of TCD adjusted to HC that constitutes an additional tool to be taken into consideration during prenatal counselling to confirm or invalidate a suspicion of CH in the particular case of moderate decreased growth of HC, when the diagnostic work-up remains normal. In the fourth study, we examined the outcome of pregnancy with TCD below the 5th percentile and showed that it was related to a high rate of fetal malformations, chromosomal anomalies and genetic disorders regardless of the severity of cerebellar small size. Small TCD seems to be a prognostic factor for fetal growth restriction. Therefore, The 5th percentile of TCD corresponds to the threshold that defines cerebellar hypoplasia

and then when facing TCD below the 5th percentile, patients should be referred for further imaging, biological and genetic work-up. We completed our analysis and studied in the fifth article (under submission), the neurodevelopmental outcome of children who had an isolated cerebellar hypoplasia during prenatal period. In these cases, when the etiological work-up remains negative, children had normal development in 20% of cases, we observed a high risk of developmental delay in 28% of cases. The main domain affected were language, fine motricity, socialization and autonomy. Our results were more optimistic than pediatric data that described the neurodevelopmental outcome of children with CH diagnosed during postnatal period.

In the last study, we described accurately fetal imaging pattern of unilateral cerebellar hypoplasia (UCH) that showed either a progression in imaging features in case of hemorrhagic origin or a constant imaging feature in case infectious, toxic origin or in cases of PHACE syndrome. The majority of the cases were of clastic origin. We showed that the amount of cerebellar hemisphere loss does not correlate with poor prognosis. UCH with normal vermis is often associated with normal outcome.

In conclusion, the present PhD project improves our knowledge of prenatal onset of cerebellar hypoplasia. In conclusion, we provide in this thesis a large amount of data that improved our knowledge of prenatal diagnosis of cerebellar hypoplasia and its postnatal diagnosis. Our data base could serve as a fetal model for neurocognitive sciences for a better understanding of the mechanisms of cerebellar modulation that may compensate, in some cases, for the loss of cerebellar volume during prenatal period. According to our data, we couldn't argue that reduction of cerebellar biometry during prenatal period always corresponds to the early onset pattern of cerebellar hypoplasia of postnatal diagnosis.

II.3 Introduction

L'hypoplasie cérébelleuse (HC) correspond à un cervelet diminué de volume dont la morphologie est souvent normale. Elle constitue un ensemble de pathologies hétérogènes dont l'histoire naturelle, l'imagerie, les étiologies et le pronostic diffèrent considérablement et demeurent imprécis. Le diagnostic de ces pathologies est possible durant la période prénatale et se base principalement sur la mesure du cervelet et l'analyse de sa morphologie. Ainsi, lors de la découverte anténatale d'une anomalie de la biométrie cérébelleuse dite « hypoplasie cérébelleuse », la caractérisation phénotypique précise de la lésion en imagerie (caractère focal, global, atteinte vermienne ou non), son association ou pas à d'autres anomalies anatomiques cérébelleuses, la recherche d'anomalies associées sont indispensables. Cependant, le cervelet peut être morphologiquement normal avec une biométrie réduite soulevant également la question du seuil diagnostique de la réduction de la biométrie cérébelleuse correspondant à « l'authentique hypoplasie cérébelleuse ». Cette question est effectivement propre à la période prénatale dans la mesure où en postnatal, la constatation de troubles du neurodéveloppement psychomoteur et cognitif orienterait vers une hypoplasie cérébelleuse vraie. En effet, le cas d'enfants avec une réduction des biométries cérébelleuses et un neurodéveloppement normal est très peu décrit dans la littérature. En prénatal, une suspicion d'hypoplasie cérébelleuse suspectée sur la sévérité de la réduction biométrique ou par son association à d'autres anomalies soulève la double question de son étiologie afin de répondre à l'interrogation parentale concernant le pronostic sous-jacent et donc à la poursuite ou non de la grossesse. Ces deux questions de l'étiologie et du pronostic sont abordées par la possibilité d'identification de la pathologie sous-jacente, grâce à l'analyse anatomique et aux examens biologiques, en particulier génétiques, permettant en cas de reconnaissance d'une entité syndromique ou malformative de tenter de répondre aux interrogations parentales.

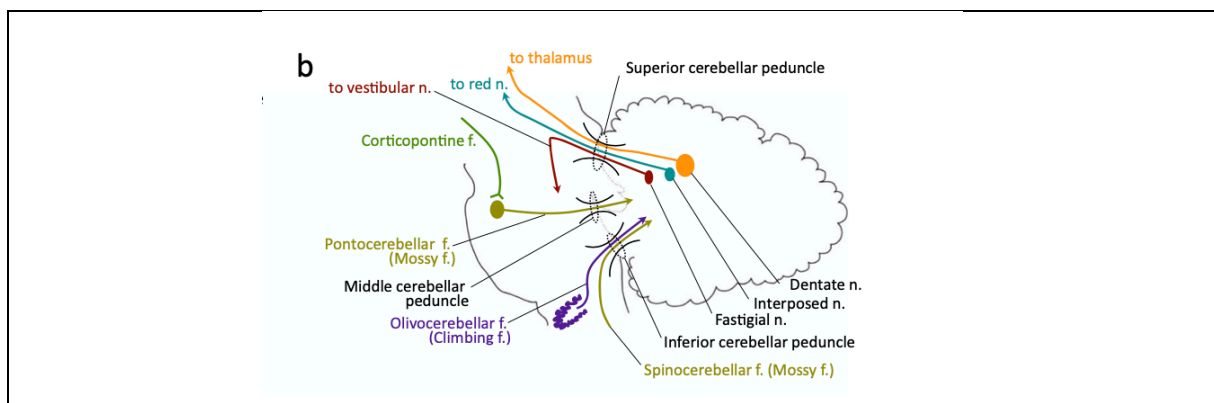
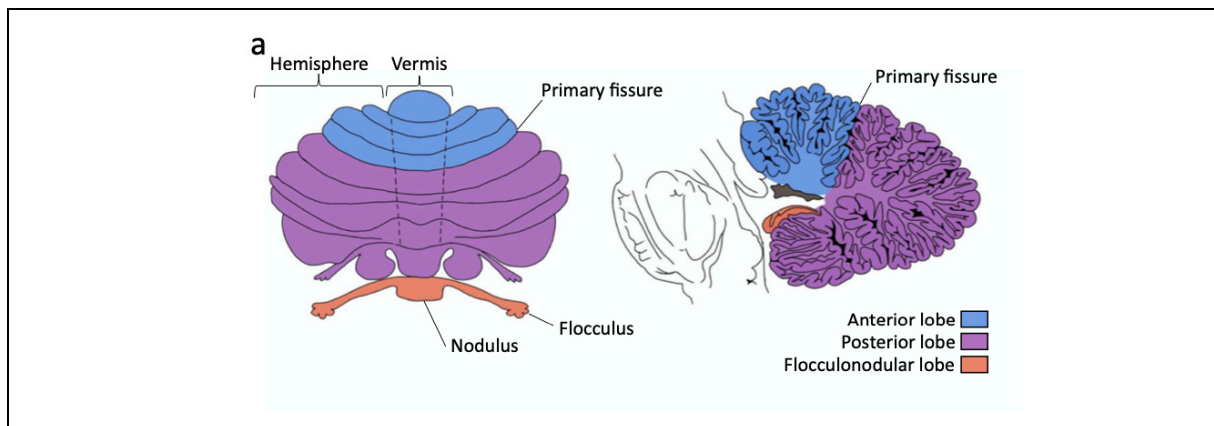
Cette démarche du diagnostic positif et étiologique et de la question du pronostic nous ont conduits, à la lumière des données récentes de neurosciences sur le rôle du cervelet, de la littérature pré et postnatale et de notre expérience de Centre de Référence Maladies Rares (CRMR) puis Centre de Compétence Maladies Rares (CCMR) des pathologies malformatives du cervelet, à nous interroger sur les causes des discordances entre les données pré et postnatales et les possibles mécanismes pouvant les expliquer. Nous verrons après un rappel d'embryologie et des travaux scientifiques récents sur les corrélations anatomo-fonctionnelles du cervelet sain et lésé et l'évolution du rôle du cervelet au cours de la vie, la différence entre le diagnostic positif d'une hypoplasie cérébelleuse durant les périodes pré et postnatales, les possibilités et les limites du bilan étiologique durant cette période, de même que les différences entre les démarches étiologiques entre les périodes anté et postnatales afin de

souligner, in fine, les différences en terme de conseil prénatal, dans l'abord du pronostic d'une réduction biométrique du cervelet foetal.

II.3.1 Généralités sur les fonctions du cervelet et nouvelles données

II.3.1.1 Rappels anatomiques

Le cervelet n'occupe que 10% du volume cérébral et pourtant il contient la moitié des 50 milliards de neurones du cerveau adulte. Il consiste en deux hémisphères latéraux et un vermis médian qui sont divisés en trois lobes (antérieur, postérieur et flocculo-nodulaire) Figure 1-a [9]. Il est connecté au tronc cérébral par les pédoncules cérébelleux supérieurs, moyens et inférieurs. La substance grise périphérique (le cortex) est constituée de trois couches, de l'intérieur à l'extérieur : la couche des grains internes, les cellules de Purkinje et la couche moléculaire externe. Le cortex cérébelleux est divisé en dix lobules (les lobules I-V constituent le lobe antérieur, les lobules VI- IX forment le lobe postérieur et le lobule X forme le lobe flocculo-nodulaire). La substance blanche est centrale et contient un ensemble de noyaux gris profonds pairs et symétriques. Les noyaux gris fastigiés sont localisés dans la profondeur du vermis. Les noyaux emboliforme (interposé antérieur) et globuleux (interposé postérieur) sont localisés dans le paravermis et les volumineux noyaux dentelés se situent dans les régions hémisphériques latérales (Figure 1-b).



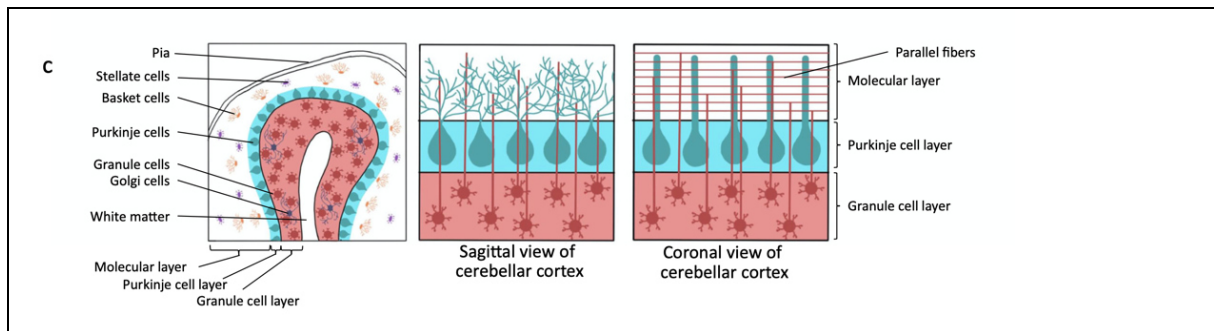


Figure 1. Description de l'anatomie cérébelleuse. 1.a. Le cervelet est constitué de trois lobes (antérieur, postérieur et flocculo-nodulaire) et dix lobules et il est divisé en un vermis median et deux hémisphères cérébelleux latéraux. 1.b. les pédicules cérébelleux inférieurs et moyens véhiculent les principales afférences au cervelet: (i) les fibres pontocérébelleuses et spinocérébelleuses constituent les fibres moussues qui établissent des synapses avec les cellules des grains et (ii) les fibres olivo-cérébelleuses forment les fibres grimpantes et établissent des synapses au contact des cellules de Purkinje. Toutes les efférences du cervelet sont relayées par trois noyaux cérébelleux (dentelé, interposé et fastigial) et sont portées par le pédoncule cérébelleux supérieur. 1.c. Le cortex cérébelleux est formé de trois couches: la couche moléculaire, la couche des cellules de Purkinje et la couche des grains. Les cellules des grains glutaminergiques excitatrices reçoivent les afférences de l'extérieur du cervelet et projettent leurs fibres axonales parallèles au contact des dendrites des cellules de Purkinje GABAergiques inhibitrices de la couche moléculaire. Les cellules de Purkinje se projettent dans les noyaux gris cérébelleux qui se connectent directement ou indirectement avec le tronc cérébral, la moelle épinière et d'autres régions cérébrales corticales ou sous-corticales. (Figure 1. Extraite de l'article d'Accogli et al; 2021)

II.3.1.2 Embryologie

Le développement cérébelleux suit une série de séquences très bien organisées. Ainsi entre 20 et 40 semaines d'aménorrhée, le cervelet présente une phase de croissance massive et très active, inégalée des autres structures cérébrales [10], [11], il croît d'un facteur 7, entre la 20 et la 31^e semaine. La croissance du cervelet se poursuit également après la naissance. Ce modèle de croissance particulier suggère l'existence d'une période de grande vulnérabilité du cervelet aux facteurs exogènes qui peuvent altérer le processus de croissance si bien organisé. Différents facteurs de transcription, tels que Atoh 1, Pax6, dans la lèvre rhombique et la couche des grains externes, Ptf1a dans le neuroépithélium ventriculaire, déterminent l'expression temporo-spatiale des progéniteurs des neurones cérébelleux [12]. La prolifération des cellules de la couche des grains qui constituent les circuits neuronaux les plus abondants dépend de la sécrétion de Sonic Hedgehog (SHH) par les cellules

de Purkinje [13], et enfin, le passage de la prolifération à la différenciation est régulé par la voie de signalisation Notch et Wnt [14]. Ainsi à la fin de la période embryonnaire, les précurseurs des cellules des grains auront migré de la lèvre rhombique et atteignent la surface du cervelet et la couche des grains externes [15]. Les afférences du cortex cérébelleux vers les noyaux gris centraux se font de proche en proche du vermis médian vers le noyau fastigial, des régions paravermiennes vers les noyaux emboliformes (interposé antérieur) et globuleux (interposé postérieur) et du cortex latéral des hémisphères cérébelleux vers les noyaux dentelés. Ces noyaux gris centraux projettent vers le cortex cérébral via le thalamus et vers la moelle épinière via les noyaux du tronc cérébral puis ces régions renvoient des projections vers le cervelet à travers le pont. Les pédoncules cérébelleux supérieurs contiennent des fibres nerveuses transportant les informations du cervelet au cortex cérébral à travers le thalamus alors que les pédoncules moyens contiennent des fibres nerveuses en provenance du cortex cérébral vers le cervelet en passant par les noyaux pontiques. Quant aux pédoncules cérébelleux inférieurs, ils contiennent des fibres nerveuses afférentes et efférentes connectant le cervelet à la moelle épinière et les afférences de l'olive inférieure vers le cervelet. L'organisation de ces circuits au sein du cervelet constitue la base de l'anatomie fonctionnelle par laquelle différentes régions du cervelet traitent l'acheminement des informations des différentes régions du cortex cérébral et de la moelle épinière [16].

II.3.1.3 Topographie fonctionnelle du cervelet- nouvelles données

Durant longtemps, le cervelet était reconnu principalement pour son rôle dans le contrôle de la motricité et la coordination [17]–[19]. Toutefois, la littérature récente le positionne comme un co-processeur d'apprentissage et un régulateur dans toutes les fonctions cognitives et affectives telles que le langage, les compétences visuo-spatiales, l'attention, la cognition sociale et la régulation émotionnelle [16], [20], [21]. La relativement nouvelle entité clinique correspondant au « syndrome cérébelleux cognitif et affectif » ou « Cerebellar Cognitive Affective Syndrom » (CCAS) décrit par Schmahmann en 1998 associe un déficit dans les fonctions cognitives et affectives en plus du déficit moteur en cas de lésions cérébelleuses [20], [22]. L'imagerie par résonance magnétique fonctionnelle (IRMf) et les différentes techniques développées récemment, ont permis de procéder in vivo chez l'humain à une segmentation anatomo-fonctionnelle du cervelet et d'identifier des circuits auxquels il participe [16], [23], [24]. Figure 2. Extraite de Stoodley et Limperopoulos 2016 et de Shmahmann et al.

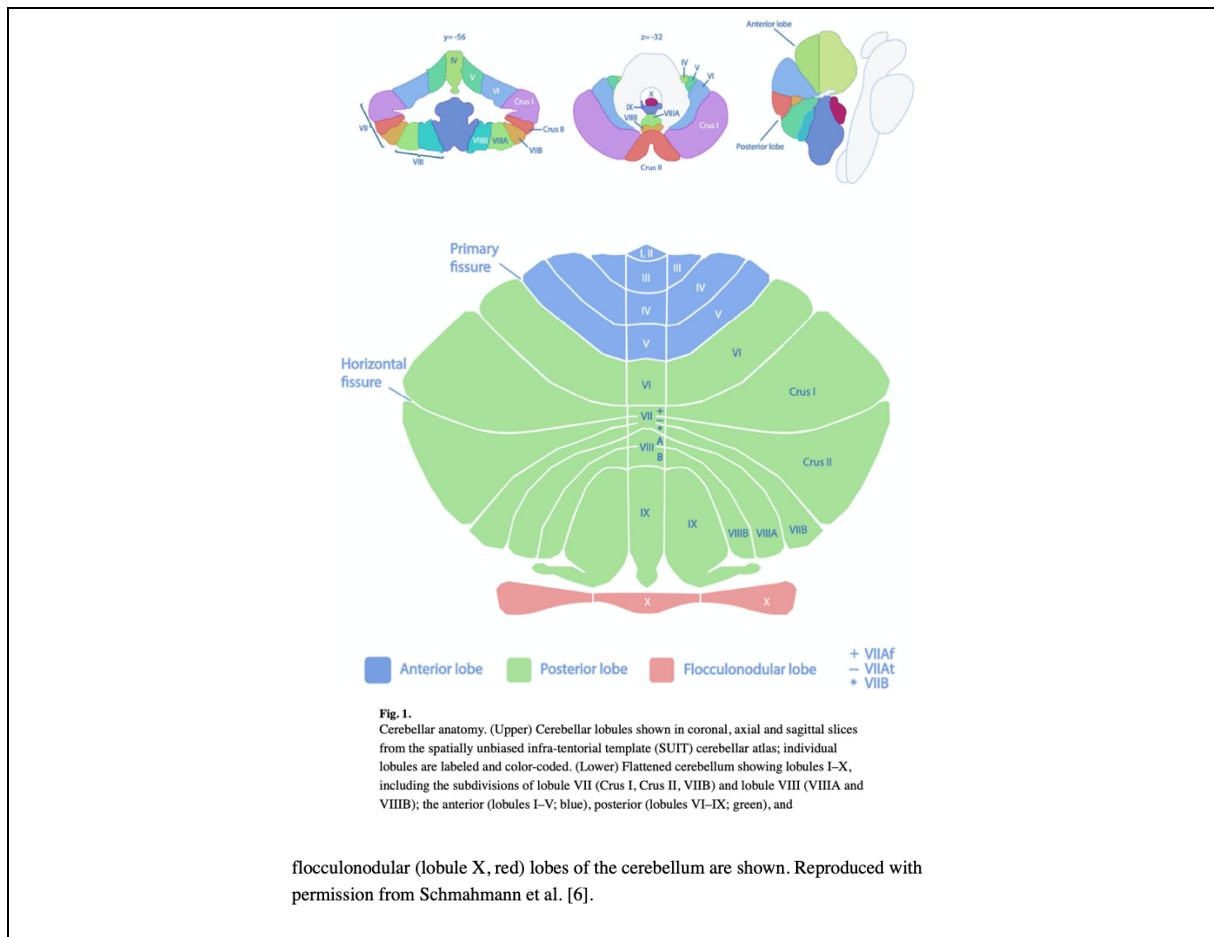


Figure 2. Anatomie cérébelleuse, la partie supérieure. Les lobules cérébelleux en coupes coronales, axiales et sagittales extraites de l'Atlas cérébelleux (Spatially unbiased infra-tentorial template (SUIT)). Les différents lobules sont annotés et colorés. A la partie inférieure, une vue du cervelet aplati montrant les lobules I à X, incluant les subdivisions des lobules VII (crus I et II, VIIB) et les lobules VIII (VIII A et VIII B). Les lobes antérieur (lobe I-V en bleu), postérieur (lobules VI-IX en vert) et le lobe flocculonodulaire (lobules X en rouge) sont représentés.

Ainsi, le cervelet serait divisé en quatre régions anatomo-fonctionnelles : le « cervelet moteur », le « cervelet vestibulaire », le « cervelet limbique » et le cervelet cognitif » [22], telles que illustré dans le Tableau 1.

Le cervelet « moteur » : de multiples études portant sur des analyses physiologiques sur modèles animaux [25] et sur l'imagerie fonctionnelle chez l'humain [19], [26], [27] ont délimité au moins deux représentations somatotopiques au niveau du cervelet : une région sensori-motrice primaire (lobe antérieur et lobules VI), et une région secondaire (lobule VIII). Ainsi, l'activité hémodynamique des régions corticales sensori-motrices interagissent avec le lobe cérébelleux antérieur controlatéral, le

lobule VI adjacent et le VIII. Différentes parties du corps humain sont représentées dans différentes régions cérébelleuses : Le membre supérieur dans les lobules hémisphériques VI, VIIb-IX ; le membre inférieur dans les lobules hémisphériques VIIb-IX, la face dans le lobule hémisphérique VI et la tête dans le lobule VI vermian [19], [28], [29]. Ainsi, le syndrome cérébelleux moteur est caractérisé par un trouble de l'équilibre, une ataxie, un trouble de la coordination au niveau des membres et une dysarthrie [30]. A ce jour, on ne sait pas dans quelle mesure une lésion cérébelleuse postérieure pourrait impacter le mouvement puisque les dommages causés par ces lésions seraient moins systématiquement associés à une altération de l'apprentissage du mouvement en comparaison avec les régions motrices antérieures [31] et la possibilité de déficits moteurs serait non durable [29].

Le cervelet « vestibulaire » comprend le flocculus-paraflocculus, les lobules IX et X et le vermis oculomoteur (V-VII) avec une grande partie constituée par le noyau fastigial. Le lobe flocculo-nodulaire reçoit les projections afférentes du noyau vestibulaire. Le syndrome cérébelleux vestibulaire est caractérisé par un déficit des mouvements oculo-moteurs, un malignement oculaire et une instabilité [22], [32].

Le cervelet « cognitif et affectif » : la mise en évidence de la connectivité du cervelet postérolatéral avec le cortex préfrontal associatif et limbique sous-tend le rôle du cervelet dans la cognition et l'affectivité. Les fonctions cognitives sont principalement associées au lobe postérieur (HVI, (H) VIIA Crus I/II, HVIIb et(H)IX). Le substrat anatomique qui corroborerait l'influence du cervelet dans les comportements affectifs, limbiques et l'autonomie est la connectivité du vermis et le noyau fastigial avec les aires limbiques sous-corticales, les régions corticales associatives et para-limbiques [16], [33]. Quant aux tâches cognitives sociales, plusieurs régions semblent impliquées avec plus d'évidence pour l'implication des subdivisions droites du lobule VII (crus I) et le lobule IX [34]. La connectivité cortico-cérébelleuse a été étudiée en IRM fonctionnelle (IRMf) avec des études en resting-state. De multiples réseaux cérébelleux existent au niveau du cervelet et sont similaires à ceux du cortex cérébral. Les réseaux du néo-cervelet seraient associés au cortex associatif préfrontal, postérieur pariétal, temporal moyen et supérieur ainsi qu'aux régions limbiques et paralimbiques [7], [35].

Toutefois, certaines notions restent à préciser, notamment les séquelles cognitives, les données sont très variables selon les domaines étudiés. Ces patients présentent des déficits modérés dans les fonctions exécutives tels que observés chez les patients ayant des lésions préfrontales alors que leurs performances dans les domaines de la perception et la mémoire sont conservées [36]. De la même manière, la composante affective est moins bien étayée, les modifications de l'affect notées chez ces patients semblent évoluer voire disparaître avec le temps, les données sont moins nombreuses et basées sur des faibles effectifs de patients.

A ce jour, de considérables progrès en termes de topographie fonctionnelle du cervelet ont permis l'élaboration de cartographies des lésions-symptômes, cependant la séparation anatomique grossière

en régions antérieures/postérieures, hémisphériques/vermienne ou même lobulaire pourrait bénéficier des progrès de nouvelles techniques sophistiquées de l'imagerie, VLSM (Voxel-based lesion symptom mapping) et permettrait de réaliser des analyses inférentielles qui prendraient en compte le chevauchement des voxel et de proposer des cartographies lésionnelles plus fines en incorporant les atteintes des noyaux gris profonds, en examinant les régions fonctionnelles intra et interlobulaires puisque les connexions ne semblent pas limitées aux frontières des lobules en IRM fonctionnelle en « resting-state ».

Tableau 1 de Stoodley et Limperopoulos 2016) illustre les corrélations anatomo-fonctionnelles au sein du cervelet et sa connectivité aux structures cérébrales.

Location	Anatomical connectivity	Tasks eliciting functional activation	Effects of damage	Associated neurodevelopmental disorder
“Sensorimotor” cerebellum				
Anterior lobe	Sensorimotor cortices	Sensorimotor	Cerebellar motor syndrome (ataxia, dysmetria)	Repetitive behaviors, motor symptoms in ASD
Medial lobules V–VI	Face area of sensorimotor cortices	Articulation	Dysarthria	
Vermal, paravermal and flocculonodular	Sensorimotor cortices; vestibular nuclei	Sensorimotor tasks	Postural instability	
“Cognitive” cerebellum				
Posterolateral cerebellar hemispheres	Fronto-parietal, default mode, dorsal and ventral attention networks	Cognitive tasks (e.g. language, theory of mind, working memory, mental rotation, executive function)	CCAS Cognitive impairments Social cognition deficits Language deficits (right cerebellum)	Developmental dyslexia ASD ADHD
Posterior vermis	Limbic networks		PFS Mutism Affective dysregulation Social deficits	ASD ADHD
Deep cerebellar nuclei				
Fastigial nuclei	Vestibular, oculomotor systems	Eye-blink conditioning	Postural instability Oculomotor deficits Gait ataxia	
Interpositus nuclei	Sensorimotor, spinal cord		Limb ataxia Gait ataxia	
Ventral (non-motor) dentate nuclei	Prefrontal, posterior parietal	Working memory	PFS	
Dorsal (motor) dentate nuclei	Sensorimotor, premotor	Sensorimotor tasks	PFS Limb ataxia	

ASD, autism spectrum disorder; ADHD, attention deficit hyperactivity disorder; CCAS, cerebellar cognitive affective syndrome; PFS, posterior fossa syndrome.

Note : *Le préfixe H est utilisé pour désigner le compartiment hémisphérique du lobule selon la nomenclature de Larsell et Jansen.

II.3.1.4 Évolution du développement et des fonctions du cervelet normal et pathologique au cours de la vie

Comme nous l'avons vu plus haut, Le développement cérébelleux suit une série de séquences très bien organisées au cours de la vie foetale avec une période de prolifération active entre 20 et 40 semaines d'aménorrhée le rendant vulnérable aux causes disruptives, toutefois le cervelet poursuit sa prolifération et sa maturation au-delà de l'âge de deux ans [4]. En accord avec les trajectoires du développement du cortex cérébral, les régions sensori-motrices du cervelet matureraient plus tôt que les régions postéro-latérales qui connectent avec des régions du cortex cérébral qui mûrent plus tardivement. Jusqu'à récemment, l'impact de la précocité de l'âge de la survenue d'une lésion cérébelleuse sur le devenir moteur et cognitif était débattu. La chronologie du développement des boucles de connexion cérébro-cérébelleuses suggèrent que des lésions cérébelleuses précoces pourraient impacter significativement le développement du cortex cérébral. Dès 2005, les travaux de Stoodley et Imperopoulos [11], [16], [37], [38] chez les grands prématurés retrouvaient des lésions clastiques cérébelleuses responsables d'hypoplasies uni ou bilatérales des hémisphères associées ou non à des atteintes vermiennes. Ces enfants présentaient un défaut de la croissance corticale dans des régions spécifiques de l'hémisphère cérébral controlatéral sain qui seraient dépendantes de l'étendue de la lésion cérébelleuse initiale et l'âge à la réalisation de l'IRM. Les auteurs ont montré que les séquelles cognitives, les performances motrices, les troubles du langage, du comportement augmentaient significativement avec la diminution du volume de la région concernée du cortex cérébral [37]. Ces données ont été décrites comme « le syndrome cérébelleux affectif et cognitif » secondaire à une hypoplasie cérébelleuse d'origine clastique survenant à une période critique du développement du cortex cérébral durant le troisième trimestre de la grossesse ou chez le grand prématuré. Ces lésions cérébelleuses précoces causeraient une déconnexion des circuits cérébello-corticaux empêchant ainsi le cervelet de contrôler le développement normal du cortex cérébral et qui seraient responsables des séquelles fonctionnelles observées [20], [39]. Ces données corroboreraient la théorie du rôle régulateur crucial du cervelet dans l'optimisation de la structure et la fonction du cortex cérébral en développement, en particulier les régions en lien avec la cognition et l'affect via des circuits néocorticaux [40]. C'est ce que les auteurs ont appelé le « developmental diaschisis » qui correspond à un terme utilisé en neurologie lorsqu'une lésion présente à un endroit entraîne une forte inhibition de l'activité d'un site à distance. Ces lésions seraient également responsables des séquelles cognitives et troubles du spectre autistique (TSA) souvent décrits chez ces enfants. Alors que les TSA semblent résulter d'une combinaison d'influences génétiques et environnementales, les causes spécifiques demeurent inconnues. Dans une revue de la littérature, DiCicco-Bloom et al [41] rapportent un élargissement de la substance grise et blanche cérébrale et cérébelleuse alors que le

vermis cérébelleux serait hypoplasique [42] et dans une étude récente, Welsh et al [43] mettent en évidence le rôle des circuits cérébello-cérébelleux et la corrélation entre l'hypoplasie cérébelleuse et les TSA et la déficience intellectuelle dans une série d'enfants.

De la même manière, Beuriat et al [3] avaient montré, à partir d'une série d'enfants opérés d'une tumeur du cervelet appariés sur les caractéristiques de la tumeur, du type de radiothérapie, de l'atteinte des noyaux gris, et la durée entre la chirurgie et l'évaluation, que l'âge de l'exérèse de la tumeur (< 7ans) était un facteur pronostic indépendant de devenir cognitif et moteur péjoratif. Ceci était expliqué par le rôle central du cervelet dans les apprentissages moteurs et cognitifs [44], [45] et par le fait que la petite enfance constitue une période critique de développement [46] durant laquelle « la machine à apprendre » cérébelleuse revêt une importance cruciale . De manière tout à fait intéressante, Beuriat et al ont décrit récemment le changement du rôle du cervelet au cours de la vie. A partir des modifications d'anatomie fonctionnelle avec le temps, de données cliniques et d'imagerie, les auteurs montrent que le rôle du cervelet est crucial durant la petite enfance dans les fonctions exécutives, émotionnelles et sociales (EES) et assure un rôle de soutien plus tard dans la vie.

II.3.2 Généralités sur l'imagerie anténatale de la fosse cérébrale postérieure et des différentes classifications proposées

L'examen de la FCP en imagerie anténatale aux second et troisième trimestre de la grossesse est recommandé en France. En échographie de dépistage, la FCP est explorée selon une coupe oblique axiale montrant les deux hémisphères cérébelleux latéraux et le vermis médian qui sépare le quatrième ventricule en avant, du lac rétro-cérébelleux en arrière. Pour une exploration plus complète de la FCP, une coupe sagittale médiane peut compléter la coupe axiale. L'analyse fine repose sur l'étude des espaces liquidiens de la fosse postérieure, de la biométrie cérébelleuse, de l'axe du vermis, de l'aspect du quatrième ventricule et du tronc cérébral ainsi que l'orientation de la tente du cervelet [47], [48]. L'examen peut également être complété par une IRM utilisant des séquences pondérées en T1, T2 et T2*. L'hypoplasie cérébelleuse est définie par une réduction de la biométrie cérébelleuse diagnostiquée le plus souvent en dépistage par une réduction du diamètre transverse du cervelet sans réel consensus sur le seuil à partir duquel le DTC est considéré réduit de manière significative, ni sur la courbe à utiliser pour cette mesure. Cependant, en échographie diagnostique, l'hypoplasie cérébelleuse peut être mise en évidence par la réduction de la biométrie vermienne (hauteur, diamètre antéro-postérieur ou surface). Ainsi, en cas de suspicion d'hypoplasie cérébelleuse, l'échographiste s'efforce de préciser au mieux son caractère global (portant sur les deux hémisphères et le vermis), focal (portant sur un seul hémisphère) ou l'hypoplasie vermienne isolée. La recherche

des malformations associées est importante pour orienter les bilans complémentaires et les hypothèses diagnostiques étiologiques dans l'objectif d'établir un pronostic et de tenter de répondre aux interrogations des parents. A ce jour, de multiples classifications des anomalies de la FCP et plus particulièrement des hypoplasies cérébelleuses ont été proposées sans qu'on ait pu atteindre un consensus du fait de la complexité et l'hétérogénéité des spectres phénotypiques en lien avec les anomalies de la FCP et en particulier les HC. Nous résumons ci-dessous les différentes classifications et démarches diagnostiques publiées durant les périodes pré et postnatales, afin de mieux comprendre les difficultés de classer ces anomalies, de comparer les données sur le neurodéveloppement et exposer l'évolution de nos connaissances des anomalies de la FCP et plus particulièrement des hypoplasies cérébelleuses.

II.3.2.1 Classification des anomalies de la FCP à partir de données pédiatriques

Durant les années 1990, les anomalies de la FCP étaient grossièrement divisées en syndrome de Dandy-Walker (SDW), le Dandy-Walker variant et la méga-grande citerne. Cette classification générait une grande confusion dans la compréhension de ces anomalies puisque le Dandy Walker variant constituait un groupe très hétérogène d'anomalies incluant les agénésies ou les hypoplasies vermiennes dont l'étiologie, les caractéristiques en imagerie et le pronostic sont différents [49]. Les autres anomalies telles que les syndromes de Joubert, le rhombencéphalosynapsis de même que les lésions focales des hémisphères cérébelleux et du vermis étaient peu décrites. En 2002, Patel et Barkovich [50] proposaient, à partir d'une série pédiatrique de 70 enfants, une classification des anomalies cérébelleuses en deux grandes catégories de « dysplasie cérébelleuse » et « d'hypoplasie cérébelleuse » qui sont elles-mêmes divisées en sous-groupes de lésions focales et globales. Cette classification regroupait également dans la même catégorie des enfants avec des pathologies très différentes, telles que la Dystrophie Musculaire Congénitale et les lésions cérébelleuses secondaires à une fœtopathie au Cytomégalovirus (CMV). Aussi, des enfants porteurs de la même mutation génétique se retrouvaient dans des catégories différentes du fait de la variabilité d'expression phénotypique de certaines mutations génétiques. Cette nouvelle classification n'a pas affiné la connaissance de ces pathologies, son intérêt pratique était ainsi très limité pour la démarche diagnostique et le conseil prénatal. Par la suite, en 2004, Bolthausen [51] proposait une autre classification, pédiatrique, séparant les anomalies d'origine malformative (le chiari I, le chiari II) des anomalies d'origine disruptive clastique, vasculaire ou infectieuse (vanishing cerebellum, les hypoplasies cérébelleuses et les agénésies cérébelleuses). Il a décrit les hypoplasies cérébelleuses comme un groupe hétérogène de lésions d'origine malformative ou acquise en anténatal. Il a évoqué

le caractère secondaire des hypoplasies unilatérales du cervelet qui seraient d'origine disruptive vasculaire. Il a défini l'hypoplasie cérébelleuse comme un cervelet diminué de volume dont la morphologie est souvent normale et a distingué l'hypoplasie cérébelleuse (conservation des fissures et de la foliation) de l'atrophie cérébelleuse (perte progressive du parenchyme cérébelleux entraînant un élargissement des fissures), l'hypoplasie cérébelleuse pouvant être causée par une infection anténatale, une exposition à des produits tératogènes, des anomalies chromosomiques, des désordres métaboliques, des causes génétiques, de certaines dystrophies musculaires congénitales et enfin faire partie des hypoplasies ponto-cérébelleuses. Récemment, Accogli et al [9] ont proposé une nouvelle approche diagnostique de l'hypoplasie cérébelleuse basée sur l'imagerie afin d'aider les cliniciens à orienter leur examen clinique, les examens complémentaires et les recherches génétiques dans l'objectif de préciser le diagnostic et améliorer le conseil donné aux parents en terme de pronostic, Figure 3.

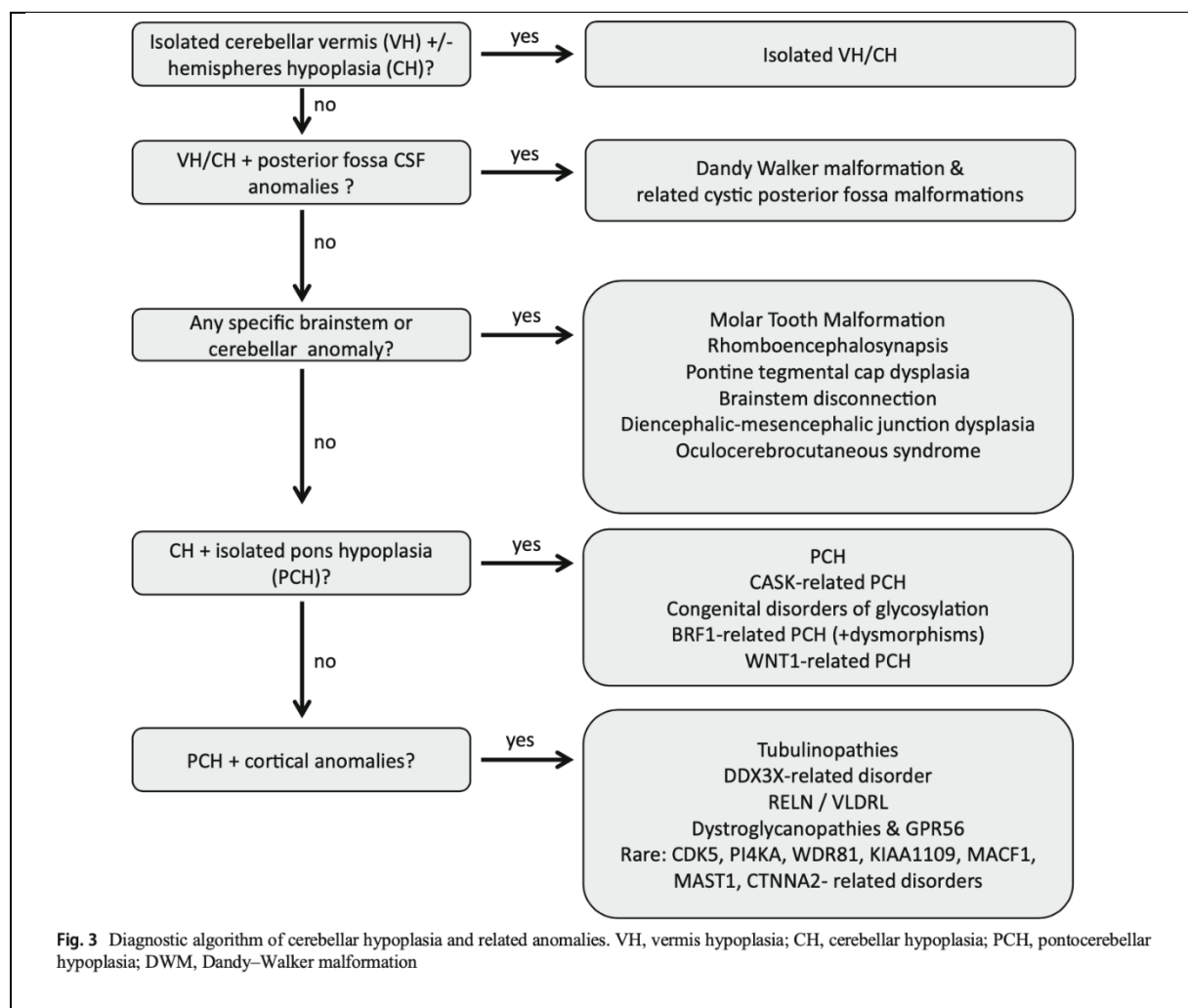


Figure 3. Algorithme diagnostique proposé par Accogli et al pour l'hypoplasie cérébelleuse et les anomalies associées. VH : vermis hypoplasia ; CH : cerebellar hypoplasia ; PCH : pontocerebellar hypoplasia ; DWM: Dandy-Walker malformation.

II.3.2.2 Classification anatomique anténatale des anomalies de la FCP

Avec les avancées techniques et l'amélioration de la résolution spatiale de l'imagerie anténatale, l'exploration de la FCP en échographie de dépistage s'est répandue. Ainsi en 2006, Guibaud et Desportes [52] proposaient une nouvelle classification basée sur une approche anatomique facilement applicable lors de l'exploration de la FCP en imagerie anténatale. Les auteurs ont rappelé l'intérêt d'utiliser une sémantique précise pour la description des anomalies visualisées en abandonnant les termes erronés de Dandy Walker variant, Dandy Walker continuum, en rappelant les définitions des termes « atrophie » (une structure anatomiquement complète qui aurait perdu secondairement du volume), « hypoplasie » (diminution congénitale du volume d'une structure), « agénésie » (absence totale ou partielle d'une structure anatomique) tout en précisant la difficulté de faire la différence entre ces entités dans certaines situations. Ainsi en partant de la pratique échographique de dépistage selon laquelle la FCP est examinée selon une coupe axiale, Guibaud et Desportes ont défini les critères de normalité par une anatomie normale (définie par la présence de deux hémisphères cérébelleux symétriques entourant un vermis qui sépare le quatrième ventricule en avant du lac rétro-cérébelleux en arrière), par une biométrie (mesure du DTC) conforme à l'âge gestationnel et l'absence d'élargissement du lac rétro-cérébelleux (définie par une grande citerne mesurant moins de 10mm de profondeur). La découverte d'une anomalie lors de l'examen permet à l'échographe de réaliser des coupes complémentaires sagittales, coronales et/ou de compléter l'examen par une IRM fœtale afin de pouvoir classer l'anomalie dans l'un des trois grands groupes portant sur « l'augmentation des espaces liquidiens de la FCP », la « diminution des biométries cérébelleuses » et les anomalies de la « morphologie cérébelleuse ». Cette approche anatomique permet d'orienter les examens à visée étiologique pour affiner le diagnostic afin d'essayer de répondre aux questionnements des parents sur le pronostic de l'enfant. En 2010, Garel proposait une approche complémentaire pour l'exploration anatomique de la FCP selon une coupe axiale et sagittale dans le but de vérifier les six structures de cette FCP (vermis, hémisphère cérébelleux, 4^e ventricule, espace liquidien rétro-cérébelleux, tente du cervelet et le tronc cérébral) [48].

II.3.2.4 Classifications, approches diagnostiques et devenir des enfants présentant une hypoplasie cérébelleuse

Les principales données publiées dans la littérature concernant les hypoplasies cérébelleuses proviennent des séries pédiatriques d'enfants malades chez qui l'imagerie a mis en évidence une hypoplasie cérébelleuse et qui ont contribué à l'élaboration des classifications. Cependant, certaines séries basées sur le suivi de grands prématurés avec des lésions cérébelleuses ont également été étudiées afin de mieux comprendre l'anatomie fonctionnelle du cervelet. Enfin, des rares cas ou de séries de cas d'hypoplasies cérébelleuses découvertes en anténatal sont rapportés dans la littérature.

II.3.2.4.1 Les séries pédiatriques

Avec l'évolution des connaissances sur les anomalies de la FCP, Poretti et al [53] proposaient de classer les hypoplasies cérébelleuses en quatre groupes « d'hypoplasie cérébelleuse unilatérale », « d'hypoplasie cérébelleuse avec atteinte vermienne prédominante », « d'hypoplasie cérébelleuse globale » et « d'hypoplasie ponto-cérébelleuse » Tableau 2. Les auteurs ont corrélé ces différents groupes d'hypoplasie aux multiples étiologies retrouvées chez des enfants malades. Les principales étiologies sont décrites dans le tableau ci-dessous, extrait de leur article. Les enfants avec une hypoplasie cérébelleuse, présentaient ainsi un large spectre de séquelles dépendant également des lésions associées [54]. Les principaux signes décrits comprenaient une ataxie du tronc (49-93%), une hypotonie (47-49%), des troubles des mouvements oculaires (40-46%), une dysarthrie (38%), une trémulation intentionnelle (9-35%) et une microcéphalie dans 20% des cas [55]. L'épilepsie était plus fréquente que dans la population générale (28-56%)[56]. Le déficit intellectuel était décrit dans plus de 60% des cas et considéré comme sévère dans 35%[55]. Les troubles du langage étaient fréquents de même que les troubles du comportement avec 5-20% des enfants qui présentaient des troubles du spectre autistique.

Tableau 2. Diagnostic différentiel de l'hypoplasie cérébelleuse en fonction de l'imagerie.

TABLE II. Differential Diagnosis of Cerebellar Hypoplasia Based on the Neuroimaging Pattern		
Neuroimaging pattern	Group of diseases	Diseases/anomalies
UCH		PHACE(S) syndrome; familial porencephaly (<i>COL4A1</i> mutation)
CH with mainly vermis involvement	Posterior fossa malformations	Dandy–Walker malformation; Joubert syndrome; rhombencephalosynapsis
	Genetic syndromes	Congenital ocular motor apraxia type Cogan Acrocallosal syndrome; Gillespie syndrome; Beckwith–Wiedemann syndrome; autism-associated chromosome 22q13 terminal deletion
Global CH	Prenatal infections	Congenital cytomegalovirus infection
	Prenatal teratogens	Antiepileptic drugs (phenytoin, valproic acid); retinoic acid; alcohol; cocaine
	Chromosomal anomalies	Trisomy (13, 18, 21); partial trisomy 12q and monosomy 21q; trisomy 17 mosaicism; monosomy 1p36; ring chromosome 6; de novo X;8 translocation; 13q12.3–q14.11 deletion
	Metabolic disorders	Adenylosuccinase deficiency; Smith–Lemli–Opitz syndrome; molybdenum cofactor deficiency and isolated sulfite oxidase deficiency; copper metabolism disease (<i>SLC33A1</i> mutation); Zellweger syndrome; nonketotic hyperglycinemia; mitochondrial disorders (Leigh disease, pyruvate dehydrogenase deficiency); Mucopolysaccharidoses (types I and II)
	Genetic syndromes	Ritscher–Schinzel (3C) syndrome; Hoyeraal–Hreidarsson syndrome; CHARGE syndrome; Endosteal sclerosis; oculocerebrocutaneous (Delleman) syndrome; microcephaly with simplified gyral pattern, epilepsy and permanent neonatal diabetes syndrome (<i>IER3IP1</i> mutation); neurofibromatosis type 1; pseudo-TORCH syndrome; velocardiofacial syndrome; oculodentodigital syndrome; Cohen syndrome; Cri du chat syndrome; Pallister–Killian syndrome; Galloway–Mowat syndrome; Sengers syndrome; <i>OPHN1</i> -related X-linked intellectual disability
	Non-progressive cerebellar ataxias (see Table III)	
PCH	PCH as defined by Barth	PCH types 1–8 (see Rudnik–Schöneborn and Zerres in this issue)
	Cortical malformations	Lissencephaly (<i>RELN</i> , <i>VLDRL</i> , tubulin genes \gg <i>LIS1</i> , <i>DCX</i> , <i>ARX</i>); polymicrogyria (tubulin genes, <i>GPR56</i>); periventricular nodular heterotopia (<i>FLNA</i>); primary microcephaly
	Metabolic diseases	Congenital disorders of glycosylation (mostly type 1a, but also in type 1q)
	Genetic disorders	<i>CASK</i> mutation; cerebellar agenesis (<i>PTF1A</i>)
	α -dystroglycanopathies	Walker–Warburg syndrome; muscle–eye–brain disease; Fukuyama disease
	Posterior fossa malformations	Pontine tegmental cap dysplasia
	Disruptive lesions	Cerebellar agenesis; cerebellar injury secondary to prematurity

CH, cerebellar hypoplasia; PCH, pontocerebellar hypoplasia; UCH, unilateral cerebellar hypoplasia.

Dans une série pédiatrique plus récente, Pinchefskey et al [57] ont souhaité établir des corrélations entre les différentes catégories d'hypoplasie cérébelleuse (l'hypoplasie vermienne, hypoplasie globale du cervelet et l'hypoplasie focale d'un hémisphère) et le neurodéveloppement des enfants. De manière étonnante, seulement 18% (12/67) des cas étaient diagnostiqués en anténatal, une IRM fœtale avait été réalisée dans 7 cas. Tous les enfants avec une hypoplasie globale du cervelet impliquant les deux hémisphères cérébelleux et le vermis (19/67 soit 28% de la série), présentaient un retard global du développement (défini comme un retard dans au moins deux domaines du développement selon l'évaluation d'un neuropédiatre ou selon des échelles standardisées telles que l'Alberta Infant Motor Scale ou la Bayley Scales of Infant Development dont les résultats ont été rapportés à l'âge chronologique réel) dont 61% est considéré comme sévère. Il est à noter que dans 32% des cas, l'HC était associée à d'autres anomalies cérébrales. Un déficit moteur était associé dans

74% des cas et seulement 32% des enfants étaient capables de déambuler de manière autonome. Aucun enfant ne présentait un trouble du spectre autistique mais 71% présentaient un déficit intellectuel. Quant aux enfants ayant une hypoplasie vermienne sans atteinte des hémisphères cérébelleux (19/67 soit 28%), ils présentaient un retard global dans 74% des cas et ce retard était majoritairement considéré comme léger (32%) et modéré (32%) ; seulement 10,2% des enfants avaient un retard considéré comme sévère. Globalement les enfants avaient un bon développement moteur et tous les enfants, excepté 2, avaient un retard du langage, un seul enfant était aphasique. Des troubles du spectre autistique étaient observés chez 31% des enfants alors que 47% avaient des troubles de l'attention. Des mutations génétiques étaient retrouvées chez 14/67 (21%) de la série, et la présence d'une mutation génétique associée à l'HC était corrélée significativement à un retard global du développement plus sévère. Les deux cas décrits avec une lésion focale du cervelet ne présentaient aucune séquelle sur le neurodéveloppement.

II.3.2.4.2 Le suivi des enfants avec une hypoplasie cérébelleuse de découverte anténatale

Des séries très limitées ont décrit le devenir d'enfants ayant présenté des lésions cérébelleuses visualisées dès la période anténatale, elles sont parfois mélangées à des séries pédiatriques [53], [54], [58][59]–[62]. Les hypoplasies décrites sont principalement unilatérales en rapport avec des causes clastiques hémorragiques ou infectieuses (Cytomégalovirus (CMV)). Les lésions focales sont facilement repérables en échographie de dépistage orientant ces patientes vers des échographies diagnostiques, toutefois la caractérisation phénotypique précise en imagerie de ces lésions n'est pas toujours décrite dans les publications. Le devenir de ces enfants est très variable allant d'un développement quasi normal à la présence de troubles des apprentissages sans épilepsie ou des troubles du spectre autistique dans la série de Poretti et al [58]. Les troubles des apprentissages seraient en rapport avec une atteinte vermienne. Parmi ces fœtus présentant des hypoplasies unilatérales, les auteurs ont décrit quelques cas de syndrome PHACE (Posterior fossa anomalies, Hemangioma, Arterial anomalies, Cardiac abnormalities/ aortic coarctation, eye abnormalities) [58], [63] sans préciser les caractéristiques de l'imagerie décrite dans ces cas en période anténatale. Enfin, l'hypoplasie cérébelleuse décrite dans les infections materno-fœtales à CMV constituait un critère de mauvais pronostic reconnu dans les formes sévères d'infection materno-fœtale à CMV [64].

L'analyse des données de la littérature, nous retrouvons très peu de cas décrits d'HC globales isolées (réduction isolée sans anomalies de l'anatomie cérébelleuse) durant la période anténatale. Cela est en partie dû à l'absence de recommandations formelles de mesure systématique du diamètre transverse

du cervelet (DTC) lors de l'échographie de dépistage. Cette mesure est systématique en échographie diagnostique réalisée sur facteurs de risques (prise de médicaments neurotoxiques (traitements antiépileptiques du groupe de la Phénytoïne et l'acide valproïque, l'acide rétinoïque)) ou en cas de consommation de drogues telles que la cocaïne ou l'alcool, ou dans les cas avérés d'infection materno-fœtale au CMV et enfin lorsque la patiente est référée pour une malformation fœtale. Dans le cas particulier des familles avec un cas index d'enfant porteur de mutation génétique connue responsable d'hypoplasie cérébelleuse avec risque de récurrence, les patientes bénéficient de mesure systématique du DTC. Dans ces cas, et du fait de l'altération de la prolifération neuronale intense après 24SA, l'hypoplasie cérébelleuse ne sera mise en évidence que tardivement, à partir de 26 SA justifiant un contrôle de la mesure du DTC entre 22-24SA, 26-27SA et à 32SA [65].

II.3.2.5 Génétique des hypoplasies cérébelleuses

Les avancées techniques considérables de la génétique, le séquençage d'exome et du génome réalisé de manière courante chez l'enfant malade dans certains centres ont permis d'identifier des nouvelles mutations, de variants pathogènes en cause dans certaines formes d'hypoplasie cérébelleuse. Néanmoins cette démarche n'est pas encore réalisable de manière courante lors du diagnostic prénatal d'une hypoplasie cérébelleuse, en partie, en rapport avec les délais de rendu de ces examens. Aussi, il est important de garder à l'esprit que l'avantage de la découverte d'une hypoplasie cérébelleuse en postnatal, permet une caractérisation phénotypique précise en imagerie, qui, en association avec l'examen clinique de l'enfant et la recherche de comorbidités associées permettrait d'orienter au mieux les examens complémentaires et les tests génétiques appropriés pour préciser au mieux le diagnostic positif, le pronostic et le risque de récurrence. Les principaux variants pathogènes connus et retrouvés dans les hypoplasies cérébelleuses incluent les variants CASK (MIM : 300172), OPHN1 (MIM : 300127), ZIC1-ZIC4 (MIM :220200) et FOXC1(MIM :601090) [66]. Cependant, dans un travail récent, Aldinger et al ont réalisé un séquençage étendu d'exome chez 282 individus, issus de 100 familles différentes, porteurs de syndrome de Dandy Walker (SDW) ou d'hypoplasie cérébelleuse. Ils ont identifié 41 variants pathogènes ou possiblement pathogènes impliquant 27 gènes différents dont 21 impliqués dans les troubles du neurodéveloppement, et 11 gènes impliqués dans les épilepsies de la petite enfance d'origine non syndromique, la déficience intellectuelle et l'autisme. Le rendement moléculaire était très élevé atteignant 49% (33/67). Ces résultats sont assez surprenants d'autant plus que nous interrogeons la fiabilité de la caractérisation phénotypique précise ayant conduit les auteurs à n'étudier que les SDW ou les HC en tant que malformations cérébelleuses les plus fréquentes, ce qui est en contradiction avec les données de la littérature anténatale [57], [67], [68]. Il est ainsi fort probable que les auteurs aient regroupé sous le terme général de SDW toutes les anomalies kystiques de la FCP telles que les kystes de la poche de Blake ou les hypoplasies vermiennes en reprenant la notion normalement abandonnée de « spectre de Dandy Walker ou de variants ou continuum » expliquant le faible rendement moléculaire retrouvé de 16% (7/43). Les auteurs rapportent des SDW d'origine vasculaire clastique qui correspondent fort probablement à des lésions clastiques de la FCP qui miment la malformation de DW telles que déjà décrites dans la littérature [57], [68], [69]. Enfin, dans leur approche diagnostique des hypoplasies cérébelleuses basées sur l'imagerie, Accogli et al [9] proposent une synthèse de la littérature récente portant sur les spectres cliniques, les mutations génétiques en cause dans les hypoplasies cérébelleuses isolées et associées à des anomalies de l'écoulement du liquide céphalorachidien, à l'hypoplasie du tronc cérébral et de la migration corticale et enfin l'HC associée à la dysplasie cérébelleuse.

II.4 Objectif de la thèse

L'hypoplasie cérébelleuse (HC) est accessible au diagnostic prénatal, elle est définie comme un cervelet diminué de volume dont la morphologie est souvent normale. Des centaines de syndromes comportant une altération de la biométrie cérébelleuse sont associés à un large spectre de troubles du neurodéveloppement chez l'enfant de sévérité très variable selon les gènes en cause et les malformations cérébrales associées. Les atteintes des fonctions cognitives, motrices, du langage et de l'affect se manifestent par un retard global du développement, des séquelles motrices, un déficit intellectuel, des troubles du langage, des troubles du spectre autistique, des troubles de l'attention et l'hyperactivité. Inversement, des anomalies isolées du cervelet découvertes en prénatal, tels que dans certains cas de rhombencéphalosynapsis ou des certains cas de réduction focale d'un hémisphère cérébelleux d'origine disruptive peuvent avoir peu ou pas d'impact sur le développement moteur ou cognitif. Cependant les données de la littérature portant sur le devenir neurodéveloppemental d'enfants présentant des hypoplasies cérébelleuses de découverte prénatale sont rares. L'hétérogénéité des caractéristiques phénotypiques en imagerie, la variabilité des signes cliniques, les étiologies multiples des HC expliquent la difficulté à ce jour d'atteindre un consensus sur leur classification et explique parfois les résultats contradictoires des données de la littérature concernant le devenir psychomoteur et cognitif de ces enfants. En pratique, l'impact cognitif et moteur des anomalies congénitales du cervelet est évalué à partir des connaissances en neurosciences cognitives du cervelet normal ou lésé chez l'enfant et l'adulte et des données cliniques décrites chez des enfants malades après la naissance. De la même façon, il n'existe pas à ce jour de modèle foetal robuste utilisé en neurosciences cognitives permettant de comprendre les mécanismes et conséquences des lésions cérébelleuses acquises ou malformatives chez le foetus.

Ce paradoxe clinique nous conduit à mener cette thèse dans le but de répondre à une première question portant sur la méthodologie de recherche dans l'objectif d'améliorer la valeur pronostique de la réduction des paramètres de biométries cérébelleuses en prénatal pour permettre aux couples de prendre une décision éclairée de poursuivre ou d'interrompre une grossesse. Notre hypothèse est de considérer que la réduction de la biométrie cérébelleuse constatée en prénatal ne correspond pas toujours à la même entité nosologique décrite en postnatal sous le terme d'hypoplasie cérébelleuse. La seconde question porte sur la neuroanatomie fonctionnelle en questionnant la corrélation entre la topographie de l'hypoplasie cérébelleuse découverte en prénatal et ses conséquences en terme troubles du développement cognitif, moteur, affectif. Nous émettons l'hypothèse que certaines lésions cérébelleuses précoces ne causent pas de séquelles probablement grâce à des processus de plasticité et de réorganisation fonctionnelle qu'il serait intéressant d'élucider.

Nous réalisons ce travail à partir d'une série exclusivement prénatale de patientes dont les fœtus avaient des biométries cérébelleuses réduites et dont l'imagerie anténatale, l'issue de la grossesse et le suivi du neurodéveloppement étaient investigués. Nous avons mené plusieurs travaux dont les objectifs étaient les suivants :

- 1. Réaliser une nouvelle revue de la littérature portant sur l'imagerie anténatale des anomalies de la FCP afin d'actualiser nos connaissances sur la classification de ces anomalies en général, et l'hypoplasie cérébelleuse en particulier.**
- 2. Évaluer la faisabilité de la mesure du diamètre transverse du cervelet aux second et troisième trimestre de la grossesse en échographie de dépistage. Cette mesure étant l'étape incontournable pour le diagnostic de l'hypoplasie cérébelleuse définie par la réduction de la biométrie cérébelleuse en imagerie.**
- 3. Vérifier une notion ancienne bien connue des fœtopathologistes corrélant la croissance du cervelet à celle de l'encéphale à partir de données biométriques anténatales. En mettant en évidence cette corrélation, nous pourrions l'utiliser pour affiner la démarche diagnostique, en particulier lors de la découverte d'une croissance limite du cervelet et de l'encéphale en imagerie prénatale.**
- 4. Rapporter le devenir des fœtus présentant un DTC inférieur au 5^e percentile aux échographies du second et troisième trimestre de la grossesse et d'établir un seuil biométrique pour le diagnostic de l'hypoplasie cérébelleuse.**
- 5. Rapporter le développement psychomoteur des enfants ayant présenté une hypoplasie cérébelleuse isolée durant la période anténatale et corréler le devenir à la sévérité de la mesure du DTC.**
- 6. Décrire les caractéristiques de l'imagerie de l'hypoplasie unilatérale du cervelet, discuter les mécanismes physiopathologiques en cause dans ces lésions et évaluer le pronostic associé.**

II.5 Revue de la littérature et études cliniques

II.5.1 PREMIER ARTICLE

Prenatal imaging of posterior fossa disorders. A review

Mona Massoud¹ and Laurent Guibaud^{1,2}

1. Fetal Medicine Unit, Université Claude Bernard, Lyon 1, Hospices Civils de Lyon, Hôpital Femme Mère Enfant, 59 boulevard Pinel 69500 Bron-Lyon, France
2. Department of Pediatric and Fetal Imaging, Centre de Compétence des malformations et maladies congénitales du cervelet
3. Université Claude Bernard, Lyon 1, Hospices Civils de Lyon, Hôpital Femme Mère Enfant, 59 boulevard Pinel 69500 Bron-Lyon, France

Article publié dans l'Eur J Paediatr Neurol. 2018 Nov;22(6):972-988

Abstract

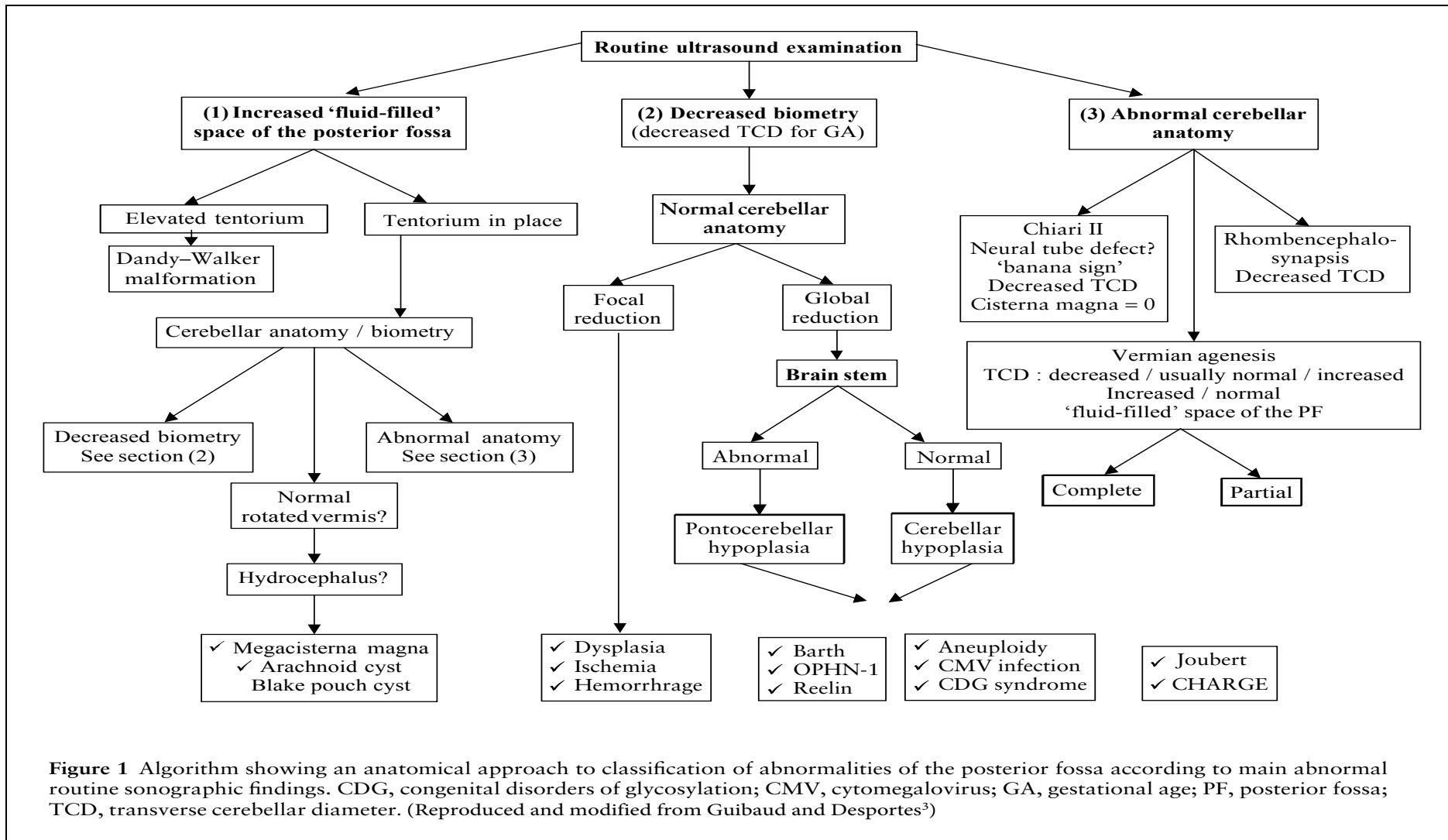
With advances in fetal imaging, prenatal diagnosis of posterior fossa anomalies has been greatly improved. Based on the anatomical approach proposed by Guibaud and Desportes in 2006, the main anomalies depicted according to the algorithm includes: (1) increased “fluid-filled” space of the posterior fossa, (2) abnormal biometry of the cerebellum, and (3) abnormal cerebellar anatomy. In this review, the spectrum of PF anomalies is covered to update this approach in the light of both our experience, more than a decade since this algorithm was published, and the latest data in the literature.

Introduction

During the last decade, advances in fetal imaging have greatly improved prenatal diagnosis of central nervous system (CNS) anomalies, especially those involving the posterior fossa (PF)¹⁻³. However, prenatal counselling of the latter often remains challenging due to confusion in the pre and postnatal literature related to heterogeneity of classifications which has resulted in a confusing division of malformations as Dandy-Walker malformation (DWM), Dandy-Walker variant, or mega cisterna magna (MCM)³. This classification, especially the Dandy-Walker variant malformation, which refers to a heterogeneous group of different aetiologies and different prognosis, has led to dramatically complex prenatal counselling. In 2006, Guibaud and Des Portes³ proposed an anatomical approach for PF prenatal imaging work-up, based on a systematic sonographic analysis via routine axial plane examination to correctly categorize these anomalies in the prenatal period, allowing identification of homogeneous groups of patients regarding embryology, anatomy, and aetiology. In keeping with the complexity of the spectrum of PF anomalies, the complementary anatomical approach proposed by Garel *et al.*^{4,5} underlined the use of precise PF landmarks to identify and differentiate between anomalies.

In this review, the spectrum of PF anomalies is covered in accordance with the algorithm proposed by Guibaud⁶, to update this approach in the light of both our experience, more than a decade since this algorithm was published, and the latest data in the literature.

The PF is assessed by routine screening using sonography on axial plane, as recommended by the International Society of Obstetrics and Gynaecology (ISUOG)⁷, the Royal College of Obstetricians and Gynaecologists (RCOG) guidelines⁸, and the French Conference Nationale d'Echographie Obstétricale et Foetale guidelines⁹. A normal PF is determined on the basis of a cisterna magna which does not exceed 10 mm in depth, normal transverse cerebellar diameter (TCD) for gestational age, and normal cerebellar anatomy, which refers to a distinct vermis, surrounded by two well defined hemispheres, with no communication between the fourth ventricle anteriorly and the cisterna magna posteriorly. Such analysis is valid for both second and third-trimester ultrasound examinations. The main anomalies depicted according to the algorithm (Figure 1) of Guibaud and Des Portes may be considered as the following: an increased cisterna magna, abnormal biometry of the cerebellum, and abnormal cerebellar anatomy. When facing one of these anomalies, the patient should be referred for further investigations, especially neurosonography on midsagittal plane to properly investigate the vermis, pons, tentorium, as well as the other cerebral and extra-cerebral structures. MRI examination may be recommended, as well as biological work-up including chromosomal micro-array analysis.



I. **The increased “fluid-filled” space of the posterior fossa (FFSPF)**

This “generic” term describes a retrocerebellar fluid-filled space, often assimilated to the cisterna magna, greater than 10 mm on axial plane. This increase in size can occur on the midline or be lateral, symmetric, or asymmetric. It is important to look for any communication between the fourth ventricle and the retrocerebellar fluid on axial plane and use a strict sagittal plane to assess the position of both the tentorium and the torcular, as well as carefully analyse the vermis.

I-1. Elevated tentorium suggestive of Dandy Walker malformation (DWM)

Identification of increased FFSPF with free communication with the fourth ventricle on axial plane, associated with both an elevation of the tentorium and torcular and vermian dysgenesis on midsagittal plane, is highly suggestive of DWM¹⁰ (Figure 2). DWM^{11,12} is characterized by: (1) enlargement of the PF with superior displacement of both cerebellar tentorium and torcular; (2) a cystic dilatation of the fourth ventricle; and (3) a malformed vermis. Both position of the tentorium and decrease in vermian biometry can be assessed on sonographic examination. However, MRI is a valuable tool, especially in the third trimester, to assess the position of the tentorium and the torcular, as well as to analyse vermian anatomy and look for associated cerebral malformations. DWM is associated with a high rate of CNS (60.9%) and extra-CNS structural anomalies (42.6%), as reported in the meta-analysis of D’Antonio *et al.*¹³. In the case of isolated DWM, Klein *et al.*¹⁴ emphasized good potential clinical and intellectual outcome for fetuses characterized by partial vermian agenesis (identified by two fissures and three lobes). However, Guibaud *et al.*¹⁵ have highlighted the limits of MRI for anatomical analysis of lobulation and fissuration of the vermis in the prenatal period, which makes prenatal counselling challenging even in cases of isolated DWM. Moreover, a potential high incidence of subtelomeric anomalies has been reported in the same series, especially 6p deletion, with investigation of *ZIC1-4* gene deletion in apparently isolated DWM. This has prompted chromosomal microarray analysis (CMA) for DWM instead of standard karyotyping. Obstructive ventriculomegaly is a common finding that has been detected in 31.3% of prenatal cases of DWM¹³, which may also develop after birth even if the ventricles were prenatally normal, leading to clinical monitoring of head perimeter during the first two years of life.

I-2. Position of the tentorium

When the fluid-filled space of the PF is greater than 10 mm on axial plane and the tentorium cerebelli is normally positioned on midsagittal plane, it is important to assess the cerebellar and vermian

anatomy and biometry in order to look for any communication between the fourth ventricle and retrocerebellar fluid, to differentiate between a Blake's pouch cyst (BPC), vermian agenesis/hypoplasia, an arachnoid cyst, and MCM.

Blake's pouch cyst (BPC)

An enlarged fourth ventricle with normal vermian biometry and morphology and increased tegmento-vermian angle suggests a BPC. A BPC is thought to result from inadequate fenestration of both Blake's pouch and the foramina of Luschka, leading to an inadequate cerebrospinal fluid egress, and consequently to enlargement of the pouch associated with a mass effect on the underlying vermian, which is displaced upwards (the so-called "rotated vermian"¹⁶⁻²⁰). This leads to a free communication between the inferior part of the fourth ventricle and the FFSPF, which is clearly depicted on axial and sagittal planes. As described by Garel⁵, the walls of the BPC are visible on axial plane within the retrocerebellar space, communicating anteriorly with the posterior and inferior part of the fourth ventricle. The midsagittal plane is mandatory in order to show the upward displacement of a normal vermian (Figure 3). Since the vermian is anatomically normal, a BPC is more like a normal variant than a true pathological condition. Spontaneous regression of the BPC is possible during pregnancy, related to delayed fenestration of both Blake's pouch and opening of the foramina of Luschka (Figure 3). On the other hand, in some cases, differentiating between BPC and DWM may be challenging since a large BPC may lead to a mass effect on the vermian, resulting in anatomical and biometric changes which could mimic DWM¹⁹⁻²³, as described in one case of the series of Guibaud *et al.*¹⁵ (Figure 3). In such cases, accurate analysis of the vermian anatomy may be difficult to assess and its biometry, especially height, may be decreased, leading to a false positive diagnosis of inferior vermian hypoplasia⁶. Moreover, this mass effect can lead to a focal elevation of the distal part of the tentorium, even if the orientation of its proximal part remains normal. Other confusing data relate to the tegmento-vermian angle which was thought to be an additional criterion used to differentiate between BPC and DWM, and can be dramatically increased in large BPCs, even though it has been described as a clue to diagnose DWM¹⁵. Finally, in our experience, one of the most discriminating criteria for difficult cases is the analysis of ascension of the tentorium cerebelli. This ascension is focal in BPCs and global in DWM. Regarding the prognosis, isolated BPC has been reported with good outcome, which is consistent with its similarity to normal anatomical variants. Even though D'Antonio *et al.*¹³ reported only one case of Down syndrome associated with BPC, with 2.2% overall aneuploidy based on their meta-analysis, in our referring centre, we do not perform karyotyping for cases of "isolated" BPC when such cases are already confirmed to be isolated following a second sonographic examination.

Figure 2. Patient referred at 27 gestational weeks, presenting with Dandy-Walker malformation. Prenatal midsagittal and axial (a, b, c) and postnatal T2-weighted magnetic resonance images (d) show posterior fossa enlargement, global upward displacement of the tentorium (red arrow), and a small malformed vermian, which are the three anatomical criteria for diagnosing Dandy-Walker malformation. Note that analysis of the vermian is limited on pre and postnatal MRI (c, d) and the presence of a dilated supra-pineal recess (*) directly connected to the lumen of an enlarged third ventricle that was associated with minor ventriculomegaly (11 mm). This was not present on previous examination and was suggestive of increased pressure in the ventricular system, which was confirmed on imaging follow-up, demonstrating a major increase in ventriculomegaly (20 mm) at 34 weeks of gestation. (Reproduced and modified from Azzi *et al.*⁵⁷, with permission)

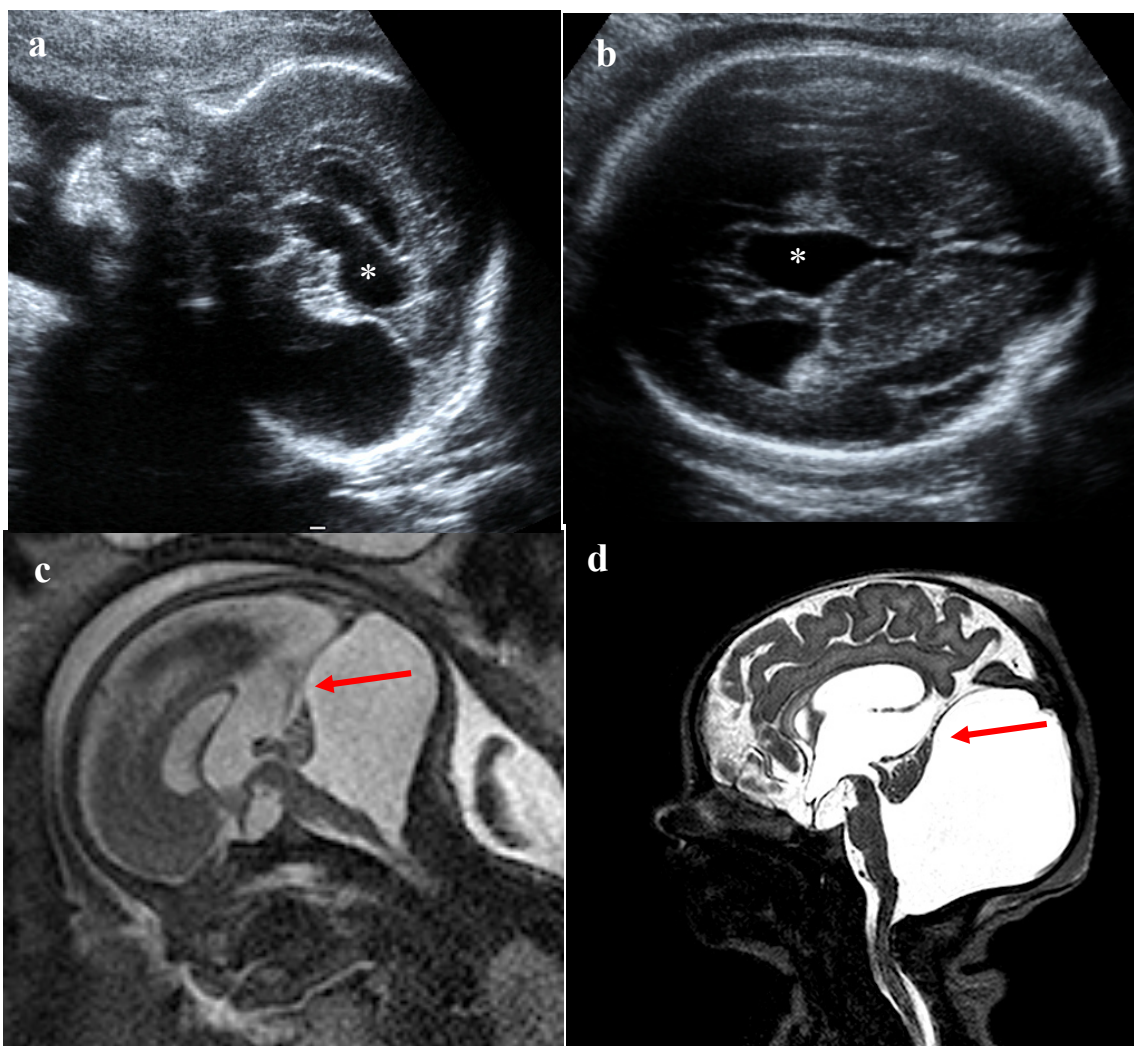
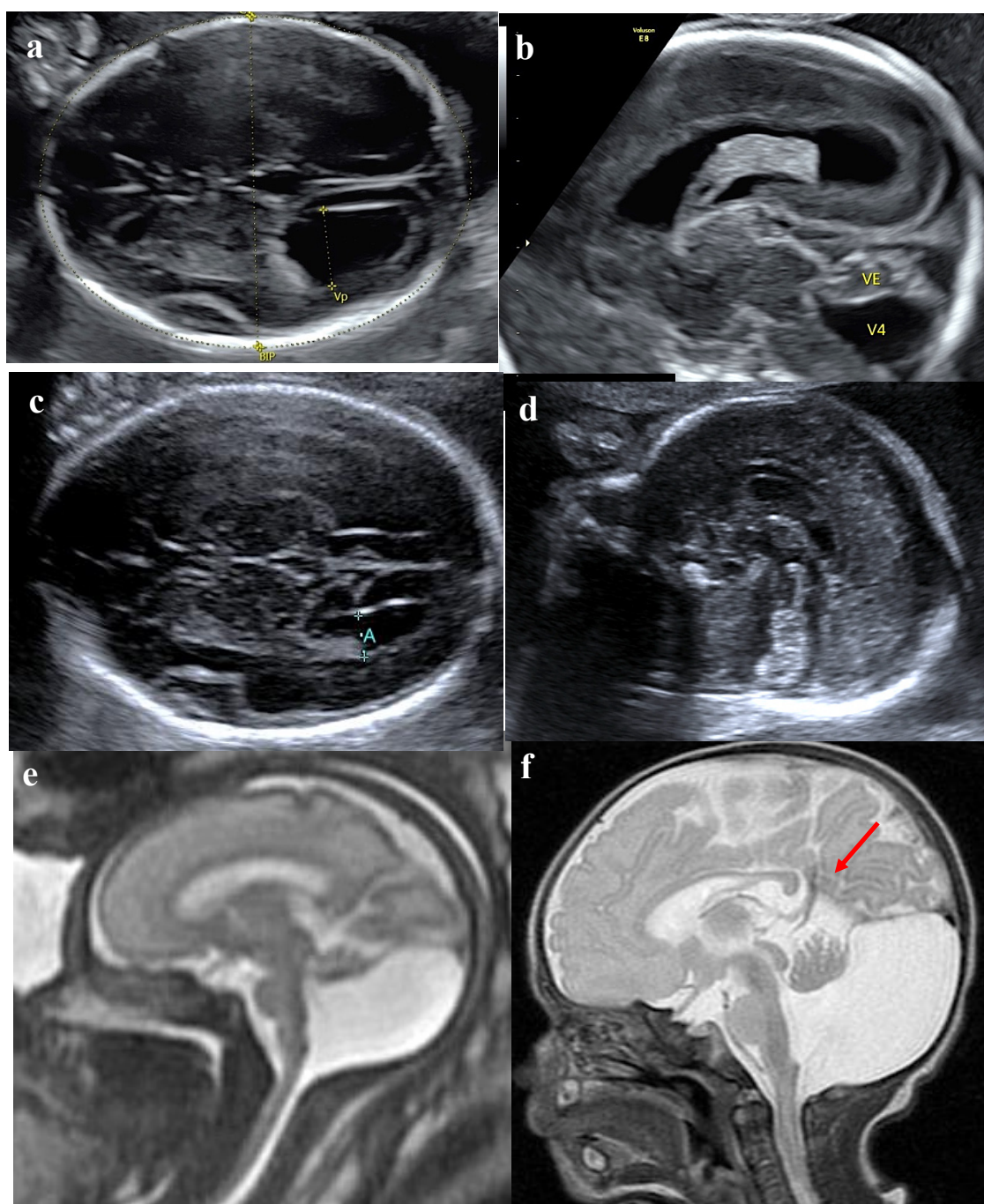


Figure 3. Axial and midsagittal sonographic examination at 21 gestational weeks (a, b) showing mild ventriculomegaly (13 mm) (a) associated with focal tentorium displacement and a complete vermis, suggestive of Blake pouch cyst (BPC) (b). Note the spontaneous regression of the BPC at 24 weeks of gestation (c, d) related to delayed fenestration of both Blake's pouch and opening of the foramina of Luschka. In contrast, a large BPC (e, f) (as shown for Case 4 of Guibaud *et al.*¹⁵) may lead to a focal mass effect on the vermis, resulting in biometric and anatomical changes that can mimic Dandy-Walker malformation, however, note that the orientation (f) of the proximal part (red arrow) of the tentorium remains normal. (Reproduced and modified from Guibaud *et al.*¹⁵, with permission).



Mega cisterna magna (MCM)

MCM is thought to result from a defect of the posterior membranous area during embryogenesis²⁴. The vermis is normal and the mildly deficient fenestration of Blake's pouch is insufficient to cause elevation of the vermis²⁰. The retrocerebellar fluid spaces communicate with perimedullary subarachnoid spaces²⁵. On prenatal imaging, MCM corresponds to an enlargement of the retrocerebellar fluid to >10 mm, without communication between the fourth ventricle and retrocerebellar fluid, the vermis is normal, and the tentorium cerebelli is usually in a normal position. Two septa, considered as remnants of the Blake's pouch, are usually visible from the cerebello-vestibular junction to the occipital vault. MCM often regresses *in utero*^{24,25} and is rarely associated with a mass effect or subsequent obstructive ventriculomegaly¹⁶.

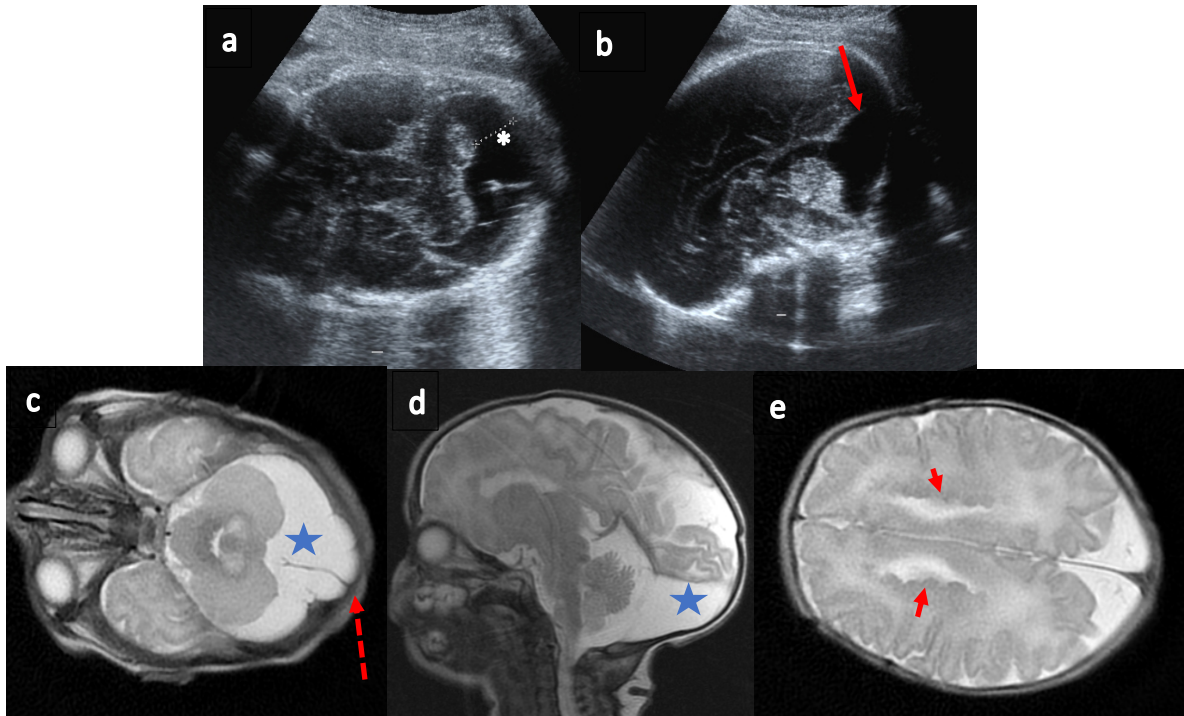
Retrocerebellar arachnoid cyst

PF arachnoid cysts (ACs) correspond to a duplication of the arachnoid between the cerebellum and the occipital vault²⁶. The cerebellar anatomy is normal, as is the shape of the fourth ventricle. A large AC may lead to a mass effect on both adjacent cerebellum and brainstem internally, cranial vault externally, and insertion of the tentorium superiorly. In some cases, focal ascension of the tentorium can be shown as in some large BPCs, even though the tentorium position has been reported to remain normal by most authors⁴. Such large ACs have been reported to be potentially associated with periventricular nodular heterotopia (PVNH) (Figure 4), as reported for 11 prenatal cases by Teixeira *et al*²⁶.

Such association was reported in 12% of postnatal cases. One should note that fetal MRI is more accurate than US for the detection of PVNH, even though sonographic diagnosis of such anomalies has been reported by Blondiaux *et al*.²⁷ Regarding the prognosis, PVNH is associated with normal intelligence or mild intellectual disability and epilepsy in 72% of cases, which may appear at a mean of 12 years of age²⁷. In general, the *FLNA* gene mutation, located on the X chromosome, is the major gene associated with bilateral PVNH^{28,29}. So, there is a female predominance in these cases in relation with the X inheritance from the mother, however *de novo* *FLNA* mutation was found in four cases of Teixeira 's series²⁶. Mutations in males are reported to be lethal in most cases²⁶.

Regarding the differential diagnosis, AC and MCM may be difficult to differentiate. However, such differential diagnosis has no impact on clinical management since both entities are associated with normal cerebellar anatomy. However, even though MCM is rarely associated with obstructive ventriculomegaly, in our practice, we recommend clinical follow-up of the head circumference during the first two years of life, to look for such obstructive ventriculomegaly, which we implement for patients with DWM and BPC³.

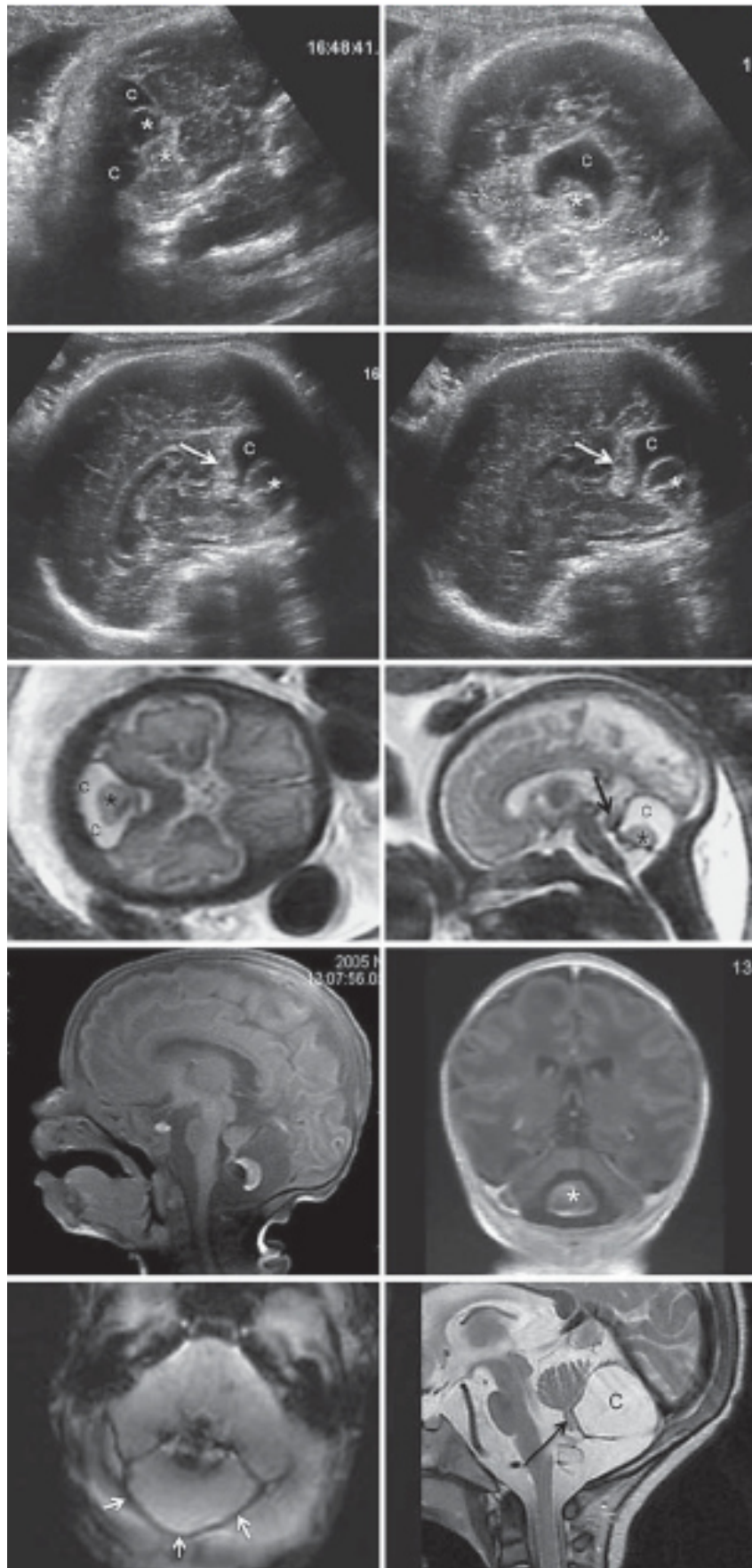
Figure 4. Patient referred at 34.5 gestational weeks due to a posterior fossa cyst. During ultrasound examination, on axial view (a), the retrocerebellar space is enlarged (white asterisk). On midsagittal view, the posterior fossa cyst leads to a focal elevation of the distal insertion of the tentorium (red arrow). On T2-weighted MR images, the cyst is visible on axial (c) and midsagittal view (d; star); note the integrity of the vermis and scalloping of the occipital vault in relation to the cyst (dotted arrow). Note also the irregular lateral borders of the lateral ventricles in relation to bilateral periventricular nodular heterotopia (short arrows) on axial MR T2-weighted images (e).



Expanding porencephalic cyst

One of the main challenges is to identify an AC with an expanding porencephalic cyst (Figure 5), as we recently reported³⁰. Indeed, when an AC is an extra-axial cyst associated with a normal cerebellum, the expanding porencephalic cyst results from an ischaemo-haemorrhagic parenchymal insult. This results in focal cerebellar liquefaction, leading to a cystic lesion, which can expand into the subarachnoid spaces and may therefore mimic an AC. One should note that this concept of expanding porencephalic cyst developed in the postnatal literature in the early 80s, and is more of an imaging than a pathological concept since such expanding cysts collapse upon pathological examination. In our practice, we have encountered some cases which were referred due to an arachnoid cyst of the PF; these were ultimately considered as expanding porencephalic cysts, which may clearly affect prognosis according to parenchymal involvement.

Figure 5. An expanding porencephalic cyst. Patient referred at 34 weeks due to an undetermined infratentorial cystic lesion (c). Infratentorial axial (a), coronal (b), and midsagittal (c, d) sonographic images confirmed an heterogeneous mixed cystic lesion with some solid hypo- and hyperechogenic components (*) located within a large cystic lesion, associated with a mass effect on otherwise normal cerebellar hemispheres, which were displaced apart by the lesion. On the midsagittal image (c, d), the vermis is severely reduced in size and is barely identified as a thin band of echogenic tissue (arrow), with upward displacement by the cystic lesion. Axial (e) and midsagittal (f) T2-weighted foetal MR images confirmed sonographic data, demonstrating an expanding infratentorial mixed cystic (c) and solid (*) lesion, surrounded by a discrete hypointense rim, suggestive of haemosiderin deposits. Identification of the vermis was limited to its anterior lobe on the midsagittal image (arrow). Neonatal MR images confirmed an intra-axial well-defined cystic lesion involving a major part of the caudal vermis, located below the primary fissure. This was associated with high T1-weighted hyperintensity (*) (g, h) and a T2* gradient-echo hypointense solid lesion within the cystic component (i), suggestive of a large clot or parenchymal haemorrhagic changes. Axial T2*-weighted MR images confirmed haemosiderin deposits, demonstrating hypointense signal on the wall of the cystic component (arrows). These postnatal MRI findings confirmed the diagnosis of an infratentorial expanding porencephalic cyst related to clastic ischaemo-haemorrhagic events and involving a major part of the caudal vermis. Sagittal T2-weighted MRI (j) at 16 months of life demonstrated an intra-axial unilocular cystic lesion (c), replacing a large part of the caudal vermis, which confirmed the prenatal and neonatal diagnosis of expanding infratentorial porencephalic cyst. Note the integrity of both the cranial part of the vermis and the flocculonodular lobe (black arrow). (Reproduced from Abergel *et al.*³⁰, with permission).



II. Decreased cerebellar biometry

Decreased cerebellar biometry, which defines cerebellar hypoplasia, can be associated with either normal or abnormal cerebellar anatomy³. When the cerebellar anatomy is normal (based on the presence of both a distinct vermis and two surrounding adjacent hemispheres), the decreased cerebellar biometry may be focal or global. This is related to different aetiologies and has therefore different prognoses. This decreased biometry is often associated with a subsequent enlargement of the retro-cerebellar fluid-filled space. As in a cystic lesion of the PF, the midsagittal plane is mandatory to assess biometry and anatomy of both the vermis and brainstem to differentiate cerebellar hypoplasia from pontocerebellar hypoplasia. In such situations, MRI is a complementary imaging tool, especially to assess the antero-diameter of the pons and to look for brainstem anatomy.

II-1. Normal cerebellar anatomy and focally decreased cerebellar biometry

Unilateral cerebellar hypoplasia is defined as a loss of volume of one cerebellar hemisphere. The sonographic diagnosis is based on asymmetry of the cerebellar hemispheres and/or a decrease in the TCD³¹. Barkovitch³² suggested in 1998 that unilateral cerebellar hypoplasia (UCH) is a primary disorder of cerebellar formation in relation to a malformative origin. However, as we already described in a previous series of 26 prenatal cases of UCH, this focal lesion is mainly caused by a vascular insult secondary to haemorrhage and/or ischemic insult, or a CMV infection leading to a disruptive cerebellar anomaly. Cerebellar haemorrhage is generally visualized as an echogenic cerebellar hemisphere or a mixed echogenic lesion within the cerebellum and/or hyposignal on T2*-weighted images (Figure 6). A subsequent liquefaction leading to a porencephalic lesion is often visualized and sometimes misdiagnosed as an arachnoid cyst, as previously reported, or a DWM³³. However, both the changes of imaging features over time and the additional value of T2*-weighted images, which may confirm the presence of haemorrhage, are clues for diagnosis of a clastic lesion. Defective foliation was also associated with UCH in some cases, as well as a contralateral asymmetric brainstem suggestive of Wallerian degeneration^{5,31}, associated with clastic lesions of the cerebellum. In some cases, the imaging pattern of UCH remains stable over time without any features of hemorrhage³¹. Prenatal work-up should include, as suggested by Malingier *et al.*³⁴, information regarding maternal drug use, alcohol consumption, recent trauma, thrombocytopenia, coagulation disorders, CMV infection, and pathological analysis of the placenta³¹. UCH is rarely a feature of genetic origin, such an association has only been reported for PHACES syndrome, Moebius syndrome, neurofibromatosis type 1, and patients with *COL4A1* mutations³⁵⁻³⁷. However, PHACES and Moebius syndrome have not been proven to be of genetic origin, and in *COL4A1* mutations and Moebius syndromes, the cerebellar hypoplasia is due to a disruptive lesion. karyotyping or CMA are not mandatory when facing UCH, in the absence

of associated anomalies. Regarding prenatal counselling, the volume loss of the cerebellar hemisphere does not correlate with poor prognosis. In our experience, and as reported in our series, UCH with normal vermis is often associated with normal outcome, whereas the prognosis is more uncertain in cases of extension of the clastic phenomenon to the vermis.

Interestingly, in this study, we highlighted that UCH may also be a clue for prenatal diagnosis of PHACES syndrome (OMIM 606519), a rare neurocutaneous disorder of yet unknown origin, named with the acronym based on Posterior fossa anomalies, segmental facial Haemangiomas, Arterial anomalies, Cardiac anomalies, Eye abnormalities, and Sternal ventral defects (PHACES). Based on a prenatal series of nine cases of PHACES syndrome, Leibovitz *et al.*³⁸ noted a specific pattern during the prenatal period in which UCH was associated with an ipsilateral PF cyst, communicating with an asymmetrically distended fourth ventricle that presented as a pathognomonic pattern resembling a “tilted telephone receiver” on MRI coronal plane (Figure 7). Prenatal diagnosis of PHACES syndrome is beneficial for prenatal counselling and optimizes neonatal management, which includes neonatal neuroimaging work-up (cerebral MRI and intracranial and cervical MR-angiography to look for the most severe anomalies of the large cerebral arteries, which is a risk factor for strokes), and enables initiation of early treatment using beta-blockers (as soon as precursor dermatological lesions of the underlying segmental infantile haemangioma appear).

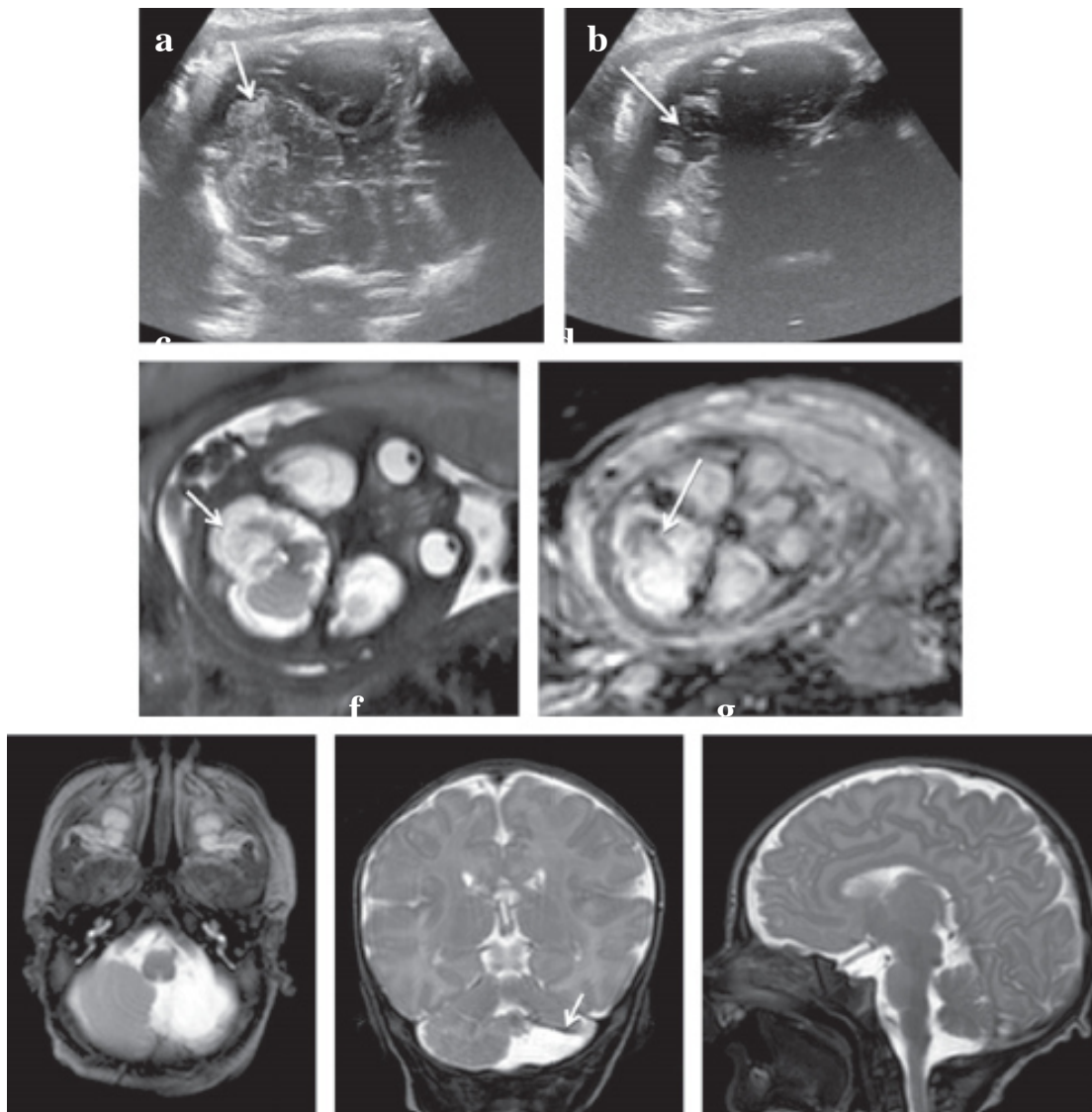


Figure 6. Unilateral cerebellar hypoplasia. Patient referred at 31 gestational weeks due to anatomical disorganization of the left cerebellar hemisphere. (a, b) Axial ultrasound images focusing on the left cerebellar hemisphere show both a focal decrease in volume and abnormal parenchymal echogenicity (arrow) of the upper part of the hemisphere (a), as well as a cystic lesion (arrow) on its inferior part (b), suggestive of a porencephalic lesion. (c) T2-weighted axial MR image demonstrates large parenchymal dysgenesis of the inferior part of the cerebellar hemisphere, which is replaced by a cystic lesion (arrow). (d) T2*-weighted axial MR image, at the same level as that in (c), shows hypointensity of the residual parenchyma, which confirmed haemosiderin deposits (arrow) related to an ischemohemorrhagic insult. Neonatal axial (e), coronal (f), and sagittal (g) T2-weighted MR images confirmed reduction of volume of the left cerebellar hemisphere associated with a porencephalic cyst (e), replacing the inferior part of the hemisphere, with hypointensity at the junction between the cyst and the residual cerebellar parenchyma (arrow) on the coronal image (f), suggestive of haemosiderin deposits. Note that the vermis was confirmed to be anatomically intact (g). (Reproduced from Massoud *et al.*³¹, with permission).

II-2. Normal cerebellar anatomy and globally decreased cerebellar biometry

Cerebellar hypoplasia is a heterogeneous group that includes cerebellar hypoplasia and ponto-cerebellar hypoplasia. Aetiologies include primary lesions and lesions related to aneuploidy, or metabolic or infectious origin. Decreased TCD should prompt careful analysis of the morphology of cerebellar hemispheres (borders and foliation), as well as biometry and anatomy of both the vermis and brainstem. MRI is the key imaging tool for performing accurate analysis of the brainstem, especially regarding the pons and pontine flexure to differentiate between cerebellar and ponto-cerebellar hypoplasia. Chromosomal Microarray Analysis (CMA) is more valuable in such cases, since Zhiyong Zou et al.³⁹ have reported recently, that cerebellar hypoplasia may occur in 5p15 (Cri-du-chat syndrome), 6q terminal and Xq28 microduplication [Syndromes L1CAM (*308840) and MECP2 (*300005)], and chromosome aberrations on CMA among isolated and non-isolated cerebellar hypoplasia with normal karyotype.

Regarding primitive cerebellar hypoplasia, one should note that it is not feasible to make this diagnosis before the sixth month of pregnancy due to late onset of such conditions. Indeed, one should keep in mind the particular growth of the cerebellum throughout pregnancy, especially the intense neuroblast proliferation after the sixth month of pregnancy⁶, leading to formation of the granular layer. Indeed, cerebellar hypoplasia related to a lack of formation of this granular layer (in often autosomal recessive conditions), cannot be recognized on the basis of decreased biometry of the cerebellum before 25-26 weeks of gestation (WG).

Primitive ponto-cerebellar hypoplasia is divided according to Barth's classification into different groups based on different genetic origin, often associated with other CNS anomalies. Early prenatal diagnosis of such conditions may be based on chromosomal or molecular markers. In the case of a proband without any positive biological marker, prenatal diagnosis is only based on close follow-up of TCD measurement at 20-22 WG, 26-27 WG, and 32 WG⁶.

Secondary hypoplasia is associated with different aetiologies including cytomegalovirus infection^{6,37}, teratogens (phenytoin and valproic acid)³⁷, aneuploidy (trisomies 13, 18, 21), 5p deletion (PCH), metabolic disease (Smith Lemli Opitz, Zellweger syndrome, adenylosuccinase deficiency, mucopolysaccharidoses [types I and II], and CDG syndrome), and genetic syndromes (CHARGE syndrome, Ritscher-Schnizel [3C], neurofibromatosis type 1, pseudo-TORCH syndrome, velocardiofacial syndrome, oculodentodigital syndrome, Cohen syndrome, Pallister-Killian syndrome, etc.)³⁷.

III. Abnormal cerebellar anatomy

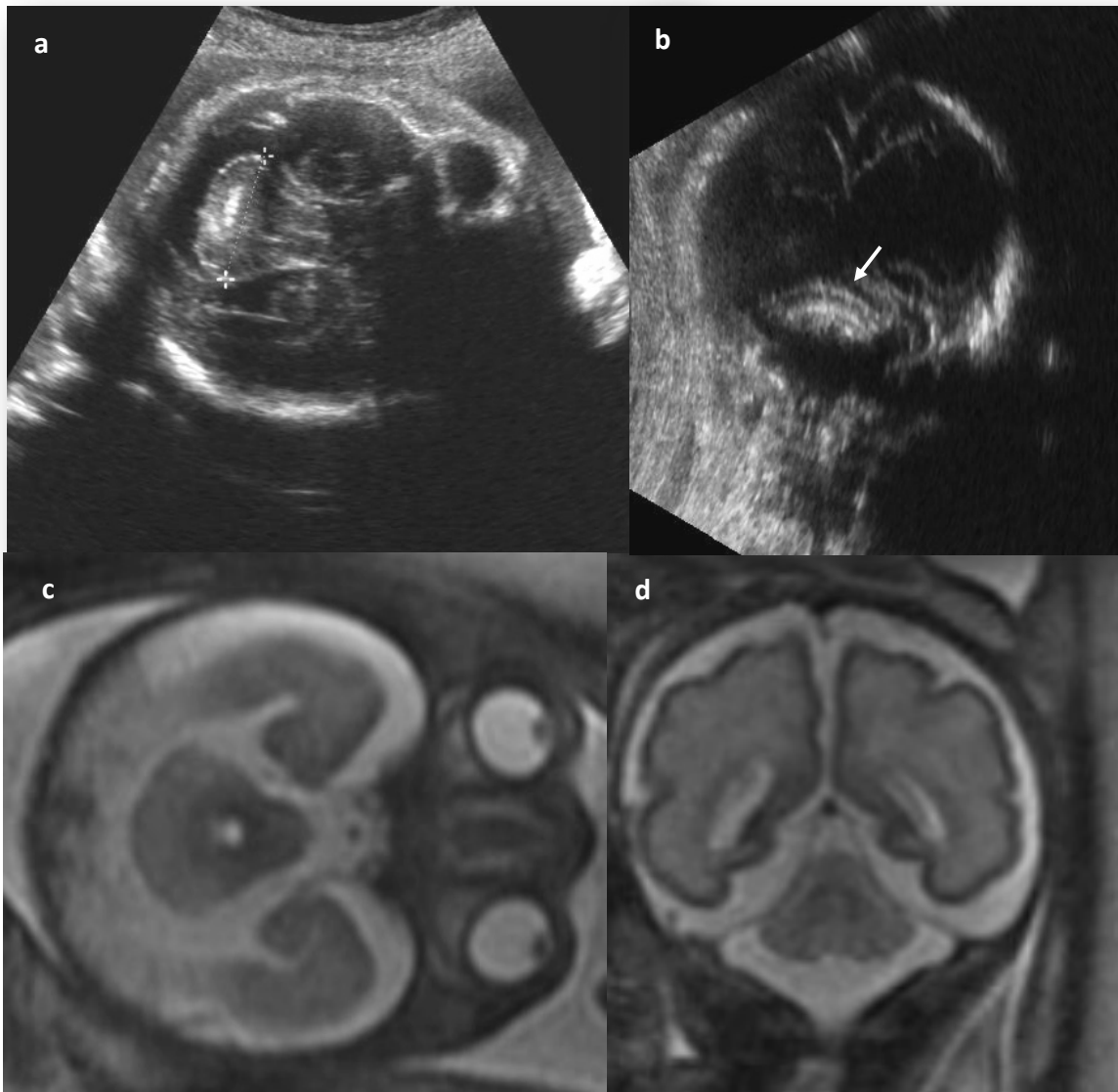
Abnormal cerebellar anatomy, defined as a lack of distinct vermis surrounded by two well defined hemispheres with no communication between the fourth ventricle anteriorly and the cisterna magna posteriorly, is often associated with decreased TCD and/or increased fluid-filled retrocerebellar space. Analysis of the fourth ventricle, the cerebellar foliations and borders, and the vermian fissures is helpful to refine the diagnosis.

III-1. Rhombencephalosynapsis

Rhombencephalosynapsis (RES) is a rare congenital malformation. This malformation is characterized by a fusion of the cerebellar hemispheres, with complete or partial lack of development of the vermis^{3,6}, resulting in fusion of the dentate nuclei. The genetic origin of RES is still unknown. RES may be an isolated finding, associated with the CNS (especially sylvius aqueduct stenosis, anomalies of the corpus callosum, and rare cases of holoprosencephaly), or an extra-CNS anomaly. RES is a key feature of Gomez-Lopez-Hernandez syndrome (parietal alopecia, trigeminal anaesthesia, and craniofacial dysmorphic signs)⁴⁰, and was also described in VACTERL-H syndromes. Few cases of prenatal diagnosis of RES have been reported based on ultrasound and MRI. The sonographic features include abnormal anatomy of the cerebellum characterized by transverse cerebellar folia that straddle the midline^{5,6,41,42} with unique transverse folding of the cerebellum, depicted at best on coronal view, associated with a variable decrease in TCD, a small round fourth ventricle, and absence of the vermis. Fusion of the cerebellar hemisphere and dentate nuclei, as well as the unique horizontal transverse foliation, are better demonstrated on T2-weighted MR images (Figure 8). Several forms of RES have been described, ranging from severe forms with an absence of vermis including the nodulus, to mild forms including partial RES with central fusion of the vermis or mainly involving the posterior vermis with some anterior vermis seen above the fusion⁴¹. However, in our experience, accurate analysis of the vermian fissures during prenatal imaging using MRI may be difficult. RES is often associated with ventriculomegaly, mostly due to aqueductal stenosis that may cause, in severe forms, a barotraumatic rupture of the cavum septum pellucidi. Based on a prenatal series of 11 fetuses referred due to severe obstructive ventriculomegaly, we have previously highlighted that anomalies of the diencephalon, mesencephalon, and rhombencephalon often occur together, most probably in relation to mutation of *PAX 6* gene⁴¹. According to these data, in cases of severe ventriculomegaly, we recommend careful analysis of the third ventricle, thalami, and aqueduct, as well as biometry and anatomy of the cerebellum in order to look for RES. One should be aware that in cases of isolated RES, the diagnosis may be difficult due to minor reduction of TCD, since complete fusion of the cerebellar hemisphere on midsagittal plane can mimic the presence of vermis. In such cases, the increased echogenicity of the

cerebellum relative to the adjacent hemisphere is not present and this should be a clue to suspect RES. Regarding prenatal counselling, prognosis should be discussed according to the severity of the ventriculomegaly (mainly related to aqueduct obstruction) or associated anomalies. When RES is isolated, symptoms can include truncal and/or limb ataxia, abnormal eye movements, head stereotypies, and delayed motor development⁴³. In our experience, minor reduction of cerebellar biometry in cases of isolated RES is an important feature associated with favourable developmental outcome, however, one should note that the literature on postnatal outcome of RES is extremely limited.

Figure 8. Patient referred at 28 weeks of gestation due to decreased biometry of the cerebellum. During ultrasound examination, an abnormal anatomy of the cerebellum (absence of a distinct vermis surrounded by two well defined hemispheres) was noted on axial view, associated with decreased biometry for gestational age (a) (reduced TCD of 28 mm). The unique transverse folding of the cerebellum visible on coronal sonographic view (white arrow) (b) was suggestive of rhombencephalosynapsis. On T2-weighted MR images, the fusion of the cerebellar hemisphere and dentate nuclei, as well as the unique horizontal transverse foliation, were clearly visible on axial and coronal views, respectively (c, d). (Reproduced and modified from Guibaud *et al.*⁶, with permission).



III-2. Agenesis-dysgenesis of the vermis

As previously reported, assessment of vermian biometry and anatomy is of major importance for prenatal counselling, in keeping with its implication in cognitive development. For anatomical analysis, identification of the primary fissure, which separates the first rostral third of the vermis from its two caudal thirds, is an important clue to assess the integrity of the vermis. Vermian height and surface are two important parameters to assess its biometric integrity.

Complete or partial vermian agenesis is associated, in the majority of cases, with an increased fluid-filled retrocerebellar space.

However, one should note that, in routine practice, partial inferior vermian agenesis can be overlooked on axial examination, in the absence of abnormal communication between the CM and fourth ventricle, since such conditions can be demonstrated on strict midsagittal plane which is not required for routine US examination. Interestingly, Haratz *et al.*⁴⁴ recently proposed to analyse the fourth ventricle index (4VI) as a sonographic marker for severe fetal vermian dysgenesis/agenesis in the absence of an open fourth ventricle on US axial plane.

When facing vermian agenesis, associated anomalies should be scrutinized on prenatal imaging, in particular, the presence of semicircular canals and the olfactory structures in order to diagnose CHARGE syndrome (OMIM 214800)³⁷, an autosomal dominant disorder characterized by colobomas, heart malformations, atresia of choanae, intellectual disability, as well as genital anomalies and ear anomalies, with or without deafness. In such conditions, semicircular canals are hypoplastic/absent and olfactory structures are absent in 94% and more than 76% cases, respectively⁴⁵. Most cases are caused by *de novo* mutations in the *CHD7* gene.

Dysgenesis of the vermis, which refers to a lack of normal anatomy of the vermis regarding its foliation or fissuration, often associated with reduced biometry, is also a common feature encountered in both Joubert and Walker-Warburg syndrome.

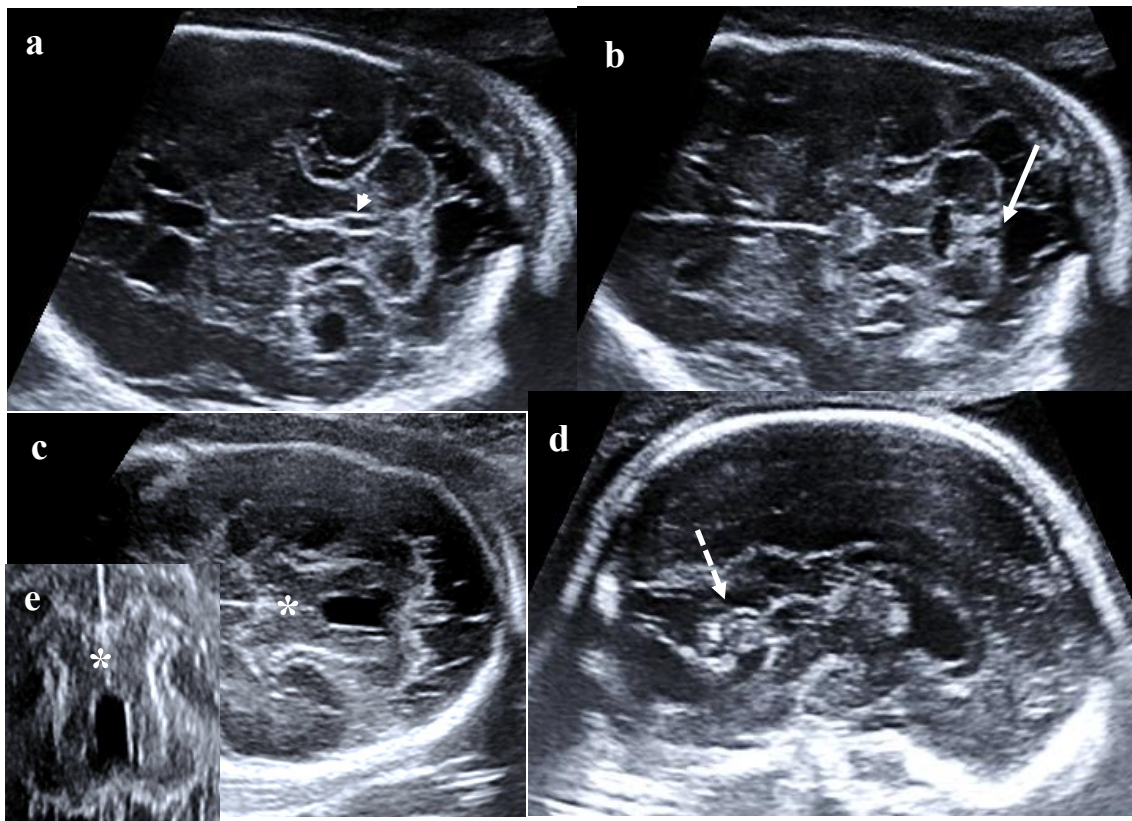
III-3. Joubert syndrome

Joubert syndrome (JS) is a congenital cerebellar ataxia with autosomal recessive or X-linked inheritance, in which vermian dysgenesis is associated with a diagnostic anatomical hallmark, the “molar tooth sign” (MTS) on neuroimaging⁴⁶, related to elongation and thickening of the superior cerebellar peduncles on both sides of the fourth ventricle. Moreover, with the knowledge of the broad spectrum of phenotypes of Joubert syndrome, Valente *et al.*⁴⁷ proposed a simplified nosological classification of JSRD (Joubert syndrome and related disorders) in which MTS is the common defining feature. These syndromes are related to impairment of ciliary function, and the spectrum of presentation may involve the retina, kidneys, fingers, mouth, liver, and brain structures. Several genes at different loci (6q23, 2q13, 12q21, 8q22, 16q12) as well as other loci (9q34, 11p12-q13) have been

identified as the cause of JSRD. Moreover, some of these genes are also involved in other syndromes, including nephronophthisis, Meckel syndrome, and Bardet-Biedl syndrome, which share certain features with JSRD^{46,47}.

Classically, JSRD is diagnosed during the postnatal period, most often in families at high risk. Few authors⁴⁸⁻⁵¹ have described prenatal diagnosis of the MTS on US and MRI. In 2014, Quarello *et al.*⁵¹ described a series of seven prenatal cases of JSRD with a specific deformity of the fourth ventricle which was highly suggestive of the diagnosis. Indeed, elongation of the superior cerebellar peduncles leads to modification of the shape of the fourth ventricle, characterized by an antero-posterior diameter which becomes greater than the transverse diameter, compared to normal fetuses in whom the transverse diameter is greater than the antero-posterior diameter of the fourth ventricle (Figure 9). During routine practice, this feature is more easily recognized on axial sonographic examination relative to vermian dysgenesis which requires a strict midsagittal plane.

Figure 9. Patient referred at 22 weeks of gestation due to an enlarged cisterna magna. (a) Axial ultrasound view of the cerebellum (a, b, c) shows normal biometry of the cerebellum (transverse cerebellar diameter: 23mm), with minimal communication between the fourth ventricle and cisterna magna (arrow) (b), in relation to dysgenesis of the vermis (d) (dotted arrow). Note the abnormal shape of the fourth ventricle which is enlarged; the ventricular floor is abnormal, pointing upwards due to the lack of decussation of the cerebellar peduncles in the tegmentum, with an antero-posterior diameter longer than transverse diameter (arrow head). This was suggestive of Joubert syndrome and related disorders (JSRD). The molar tooth sign (asterisk) is clearly visible on axial view with thickened superior peduncles and deepened interpeduncular fossa (c, e).

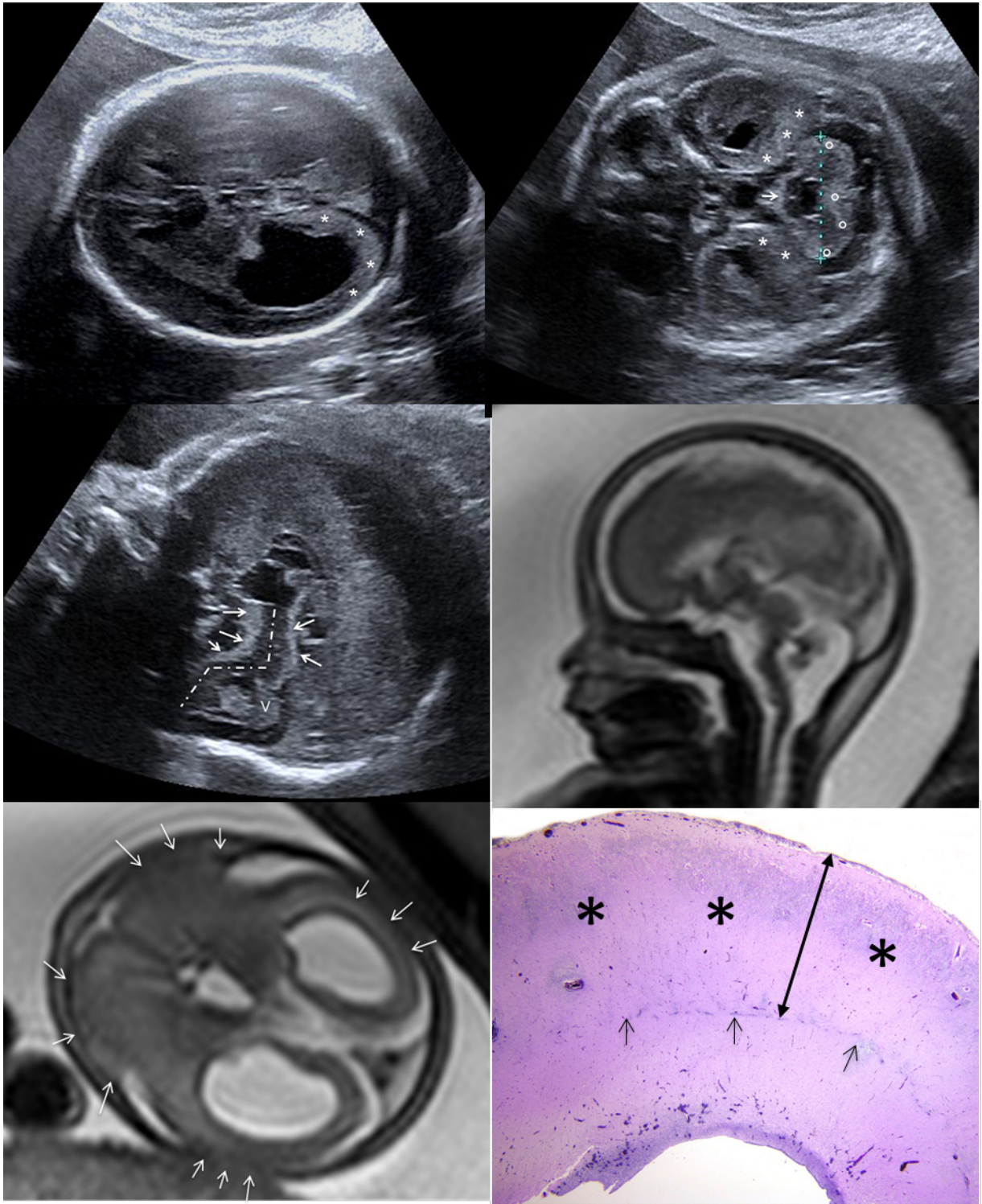


III-4. Cobblestone lissencephaly

Walker Warburg syndrome (WWS) is a rare, lethal, recessive autosomal disorder characterized by congenital brain, ocular, and muscular deficits⁵². Cobblestone lissencephaly associated with WWS corresponds to an α -dystroglycanopathy, attributed to a deficit in glycosylation of dystroglycans, resulting in neuroglial over-migration⁵³. Cobblestone lissencephaly refers to the irregular surface of the brain on pathological examination, related to aberrant neuroglial over-migration into the subarachnoid space, resulting in the formation of an extracortical agyric neuroglial layer. Mutations in *POM T1*, *POM T2* and *FKPR* are involved in two thirds of cases of Cobblestone, in particular WWS⁵². Prenatal diagnosis of WWS is considered challenging, since sonographic features of lissencephaly,

cerebellar hypoplasia, and sometimes meningocele are not specific and diagnosis is mainly suspected when a proband is present within the family. Based on a recent short series of four index cases, we reported that prenatal diagnosis of Cobblestone lissencephaly associated with WWS is feasible on the basis of a specific pattern which includes both a supra/infratentorial echogenic outer band of over-migration and a Z-shaped appearance of the brainstem (kinked brainstem) on sonographic examination (Figure 10). In association, in all our cases, the vermis showed severe dysgenesis with severely reduced biometry. We postulated that this pattern is pathognomonic for Cobblestone in the presence of ventriculomegaly, agyria or PF anomalies. The echogenic band that corresponds to neuroglial over-migration on pathological examination was more clearly identified on ultrasound examination than on fetal MRI, while the reduction or disappearance of the pericerebral space was more clearly visualized using MRI than ultrasound.

Figure 10. Patient referred at 25 gestational weeks for unexplained ventriculomegaly associated with an abnormal posterior fossa. Axial supratentorial (a) and infratentorial (b) sonographic images confirming ventriculomegaly and demonstrating an outer agyric echogenic band on the brain surface, with reduction in pericerebral space (*) (a,b), surrounding both the cerebellum (°) and the brainstem (arrow) (b). (c) Sonographic midsagittal image showing 'Z'-shaped appearance of the brainstem (dotted line), which is surrounded by an echogenic band (arrows); note short corpus callosum and dysgenesis of the vermis (v). (d) Midsagittal T2-weighted magnetic resonance (MR) image (d) confirming sonographic data regarding the kinked brainstem. (e) Axial T2-weighted MR image confirming agyria and demonstrating both reduction and focal lack of identification of the subarachnoid spaces (arrows); note that the echogenic band was not identified on MR imaging. (f) Microscopic neuropathological examination showed an extracortical agyric neuroglial layer (double-headed arrow, *) (original magnification, ×10), corresponding to the outer echogenic band. This pathological feature represented overmigration and its pathognomonic of cobblestone lissencephaly. Note disrupted glia limitans (short black arrows) is clearly identified, whereas the cortical plate is not more visible. (Reproduced from Lacalm and al with permission)

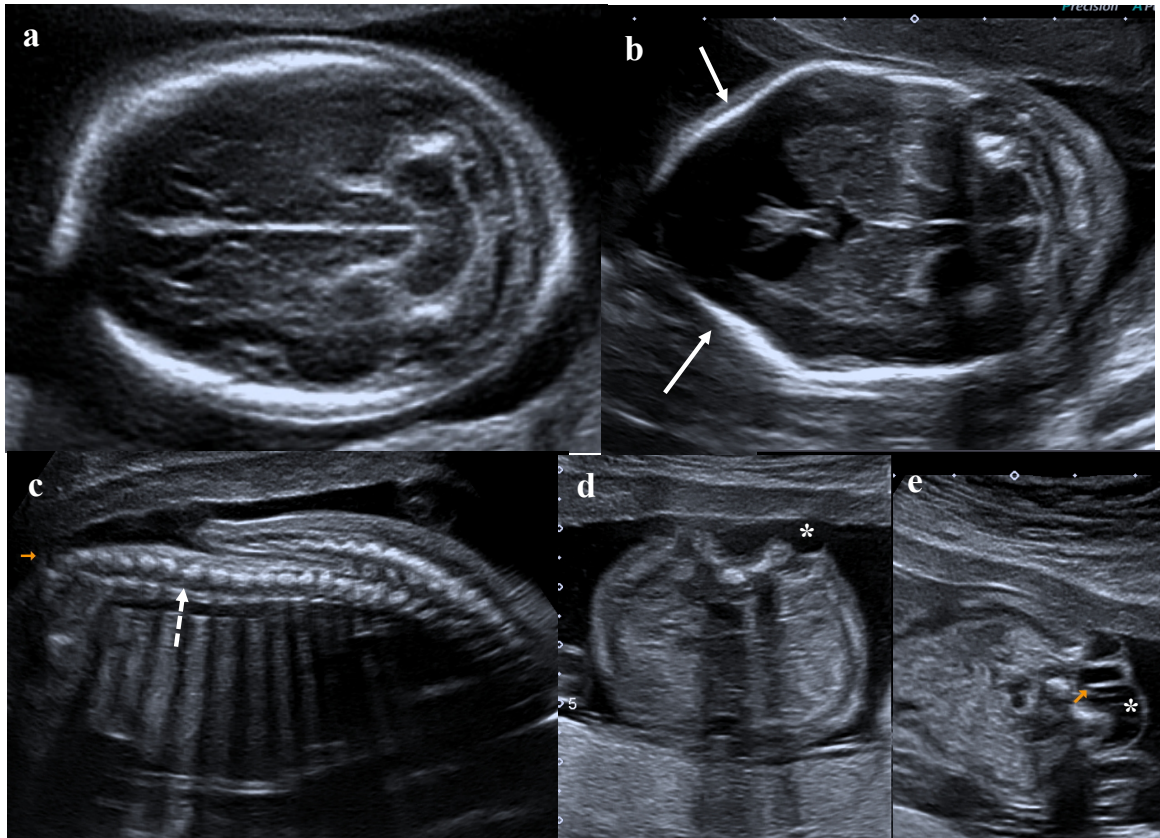


III-5. Chiari 2 malformation

Chiari 2 malformation is present in almost all cases of open neural tube defect, such as lumbo-sacral myelomeningocele (MMC). Features of Chiari 2 malformation include disappearance of the cisterna magna, decreased cerebellar biometry, and an abnormal shape of the cerebellum related to leakage of cerebrospinal fluid and subsequent caudal displacement of the brain, especially the infra-tentorial structures⁵⁴⁻⁵⁵.

Diagnosis is made upon sonographic examination, using axial plane, during the second trimester, based on a lack of cisterna magna, an abnormal shape of the cerebellum, the so-called “banana sign”, and reduced TCD, which is often difficult to measure, associated, on sagittal plane, with elongation and downward displacement of the fourth ventricle. Obstructive hydrocephaly, as well as cranium deformation, is often associated with the so called “lemon shape” deformation, related to indentation of the frontal bones. One should note that identification of such Chiari 2 malformation should prompt careful analysis of the spine, since such conditions are pathognomonic of neural tube defect and present in almost all such cases. Interestingly, Chaoui *et al.*⁵⁵⁻⁵⁶ showed that for open spina bifida, it is difficult to identify the fourth ventricle, which is normally observed as “intracranial translucency” on midsagittal plane during first-trimester ultrasound examination, due to its compression by caudal displacement of the brainstem (Figure 11). Prenatal counselling in the case of Chiari 2 malformation is mainly based on the prognosis of associated myelomeningocele and early onset of severe hydrocephaly, as well as associated CNS anomalies. In certain cases of MMC, the possibility of *in utero* surgical repair can be discussed which may result in a decreased rate of shunting, reversal of the Arnold Chiari malformation, and better neurological function, as reported in the MOMS trial⁵⁷.

Figure 11. Patient referred at 19 gestational weeks due to a Chiari 2 malformation that associated, on axial view, with an abnormal shape of the cerebellum, the so-called “banana sign” (a), with an absent cisterna magna and a cranium deformation related to the indentation of the frontal bones, leading to a “lemon shape” (b) (white arrows). Sagittal view of the lower spine (c) shows open spina bifida with a defect in the lumbosacral area at the level of L3 (dotted arrow); there is discontinuity of the posterior vertebral arches (c, d, e) and the transverse and coronal views show that the defect is covered by meninges (d, e) (asterisks).



Conclusion

In conclusion, more than one decade after its publication, the anatomical approach to explore PF malformations remains a practical diagnostic approach that allows identification of homogeneous groups of patients in relation to embryology, anatomy, and aetiology. Advances in fetal imaging resolution, as well as the contribution made by microarray analysis and pathological data regarding postnatal outcome of these malformations have enhanced our knowledge of PF anomalies. On a prenatal imaging point of view, among the most recent inputs regarding the prenatal diagnosis of the PF anomalies, we want to underline the following points:

Analysing the ascension of the tentorium cerebelli, focal or global, to differentiate between a large BPC and DWM.

One should scrutinize for bilateral periventricular nodular heterotopia in association with arachnoid cysts in relation to mutation in the *FLNA* gene

The shape of the fourth ventricle (to detect vermian dysgenesis in the absence of decreased cerebellar biometry)

One should recognize both the supra and infratentorial echogenic outer band of over-migration and the Z-shaped appearance of the brainstem to diagnose cobblestone lissencephaly which represent a pathognomonic pattern of WWS.

When facing asymmetry of the cerebellar hemisphere, the “tilted telephone receiver” sign leading to suggest PHACES syndrome, constitutes the most recent contribution regarding prenatal imaging of PF malformations.

However, one should keep in mind that subtle anomalies may remain underdiagnosed or overlooked especially in cases of normal cerebellar biometry. Therefore, prenatal diagnosis of PF anomalies remains challenging, and our understanding will continue to progress in the years to come.

II.5.1.1 Commentaires

L'intérêt de cet article est la mise à jour du premier article publié par Vincent Desportes et Laurent Guibaud en 2006 [52] sous forme d'une « Opinion » qui plaide pour l'utilisation d'une approche anatomique à partir de l'imagerie anténatale pour décrire les anomalies de la fosse cérébrale postérieure (FCP).

Concernant le groupe de la « réduction de la biométrie cérébelleuse », un des points de divergence avec les données de la littérature et qui perpétue la confusion dans la classification des anomalies de la FCP, est l'assimilation du syndrome de Dandy Walker (SDW) à une hypoplasie cérébelleuse à composante vermienne principale, par de multiples auteurs [9], [63], [70]. Le diagnostic différentiel entre le SDW et un volumineux kyste de la poche de Blake n'est pas toujours aisé et l'analyse du caractère focal ou global de l'ascension de la tente du cervelet semble être un élément discriminant, de même que le « tail sign » [71] qui correspond en IRM à l'élongation du lobe postérieur du vermis épaissi et étiré sous forme d'un hyposignal linéaire en séquence T2, prenant la forme d'une « queue de comète ». Cet aspect correspondrait en histologie à l'épaississement du toit du 4^e ventricule qui apparaît surélevé et dysplasique. Ces deux signes devraient améliorer la spécificité du diagnostic du SDW et affiner le conseil prénatal compte tenu du pronostic réservé du SDW. De la même manière, plusieurs classifications des anomalies de la FCP, intègre également aux hypoplasies cérébelleuses les cas de rhombencéphalosynapsis où la morphologie cérébelleuse est anormale et dont les étiologies et le pronostic sont différents [9], [72].

Ainsi, douze ans après sa première publication, et à la suite de cette actualisation des données de la littérature, la classification des anomalies de la FCP selon l'approche anatomique est la plus appropriée en diagnostic prénatal lors de la découverte d'une anomalie de la FCP. Elle a l'avantage d'être d'utilisation simple et pratique en cours de consultation et elle permet aux spécialistes d'homogénéiser les pratiques en identifiant des groupes de patients homogènes, présentant des lésions de la FCP avec des pronostics similaires et de permettre par la suite des corrélations solides entre les lésions décrites en prénatal, le devenir postnatal et les données foetopathologiques en cas d'interruption médicale de grossesse, améliorant ainsi le conseil prénatal.

II.5.2 DEUXIÈME ARTICLE

Mesure du diamètre transverse du cervelet en échographie de dépistage : faisabilité et fiabilité

C.Sciard¹ ; A.Lacalm² ; D.Combourieu¹ ; P.Gaucherand¹ ; C.Lajeunesse¹ ; J.Massardier¹ ; L.Guibaud² ;
M.Massoud¹

¹Centre Pluridisciplinaire Diagnostic Prénatal, Hôpital Femme Mère Enfants, Lyon

²Département d'imagerie pédiatrique et foetale, Hôpital Femme Mère Enfants, Lyon

Article publié dans le **Journal de Gynécologie Obstétrique et Biologie de la Reproduction (2016)45, 516-520.**

Abstract

Objectif : Évaluer la faisabilité et la fiabilité de la mesure du diamètre transverse du cervelet lors des examens échographiques de dépistage des second et troisième trimestre de la grossesse réalisés par des échographistes débutants et des référents.

Patientes et méthodes. – Étude prospective unicentrique (maternité de niveau 3 à Lyon) incluant des patientes consultant pour une échographie de dépistage au 2ème ou 3ème trimestre de grossesse. Le diamètre transverse du cervelet (DTC) a été mesuré par un junior (interne en 3e ou 4e semestre ou une étudiante sage-femme) et un senior (médecin échographiste exerçant au sein d'un CPDPN) en aveugle, selon le plan de coupe de l'International Society of Ultrasound Obstetrics and Gynecology (ISUOG). Les clichés ont été cotés selon 4 critères. La variabilité inter observateur entre chaque groupe a été calculée à partir du coefficient intra classe, pour les mesures du DTC et la qualité des clichés. La qualité des clichés a été analysée selon le terme et la présentation fœtale.

Résultats. – 66 patientes ont été incluses, 44 avant 30SA et 22 après. La variabilité inter observateur liée à la mesure du DTC était de 0,4%. Il n'existait pas de différence significative de moyenne de qualité des clichés entre juniors et seniors (p 0,66). La variabilité inter-observateur liée à la qualité des clichés était de 13,5%. La qualité des clichés n'était pas significativement différente selon l'âge gestationnel (p 0,42), ni selon la présentation fœtale (p 0,64).

Conclusion. – La mesure du DTC lors de l'examen échographique de dépistage est faisable et fiable. Elle constitue une porte d'entrée dans de nombreuses pathologies de la fosse cérébrale postérieure (FCP). Il serait pertinent de proposer sa mesure de manière systématique en échographie de dépistage.

Introduction

L'échographie fœtale a permis d'étudier la croissance fœtale et de dépister des anomalies pouvant révéler les malformations fœtales. Concernant le cervelet, Goldstein a été le premier en 1987 à évaluer sa croissance et créer un nomogramme [73] portant sur la mesure de son diamètre transverse. A partir des différents nomogrammes construits [74], [75], la biométrie du cervelet s'est avérée être un bon paramètre utilisé dans la datation de la grossesse en cas de découverte tardive de celle-ci et permettant le dépistage des anomalies du cervelet. Guibaud et Desportes ont proposé une approche pratique d'évaluation de la fosse cérébrale postérieure (FCP) incluant la mesure systématique du diamètre transverse du cervelet (DTC) [47] qui constituerait une porte d'entrée dans la pathologie de biométrie cérébelleuse. La mesure systématique du DTC attesterait également de la réalité de l'observation de la FCP telle que recommandé par le comité technique d'échographie lors de l'exploration de la FCP en échographie de dépistage [76]. Dans les guidelines de l'International Society of Ultrasound in obstetrics and gynecology (ISUOG), certains recommandent la mesure systématique du DTC [77] en plus des biométries habituelles. En France, le CTE n'a pas jugé nécessaire d'exiger cette mesure, notamment à cause des difficultés techniques rencontrées au 3^e trimestre de la grossesse, rapportées par certains auteurs [78], [79]. Toutefois, d'autres études portant sur l'analyse de la variabilité inter et intra-observateur de la mesure réalisée par des échographistes expérimentés ont montré de très bons résultats[80]. Nous avons souhaité réaliser ce travail afin d'évaluer la faisabilité et la fiabilité de la mesure du DTC lors des examens échographiques de dépistage des second et troisième trimestres de la grossesse par des échographistes débutants et des référents.

Matériel et méthodes

Il s'agit d'une étude prospective unicentrique portant sur des fœtus de 22 SA (semaines d'aménorrhée) à 38 SA. La population est constituée de patientes ayant consulté pour leur bilan échographique de dépistage ou une échographie de contrôle de croissance au centre hospitalo-Universitaire Femme Mère Enfant (HFME) de Lyon, maternité de niveau 3 dotée d'un centre pluridisciplinaire de diagnostic prénatal (CPDPN). Les données ont été récoltées du 1^{er} avril au 30 juin 2014. Le critère d'inclusion était la connaissance de l'âge gestationnel précis, déterminé par l'échographie du 1^{er} trimestre grâce à la longueur crânio-caudale. L'existence d'une pathologie cérébrale ou autre malformation fœtale et la gémellité étaient des critères d'exclusion. Les données ont été fournies après accord des patientes et après anonymisation.

Le paramètre biométrique concerné était le diamètre transverse du cervelet. Le plan de coupe recommandé (figure 1) était celui des guidelines de l'ISUOG, dérivé de celui de benaceraf [81]: plan axial passant par le complexe antérieur, les thalami, le 4^{ème} ventricule et la grande citerne. L'angle de

tir des ultrasons passait par la fontanelle mastoïdienne permettant ainsi d'éclairer le cervelet quel que soit le terme.

Trois seniors et trois juniors ont participé à l'étude. Les juniors étaient une étudiante sage-femme en dernière année et deux internes de gynécologie obstétrique, en 3 et 4ème année de spécialisation. Les seniors étaient des échographistes exerçant dans un Centre pluridisciplinaire de diagnostic pré natal. Le plan de coupe était défini par le sénior en début de consultation. Les mesures ont été retenues dès la 2ème patiente vue en consultation. Pour chaque patiente incluse, l'interne et le sénior effectuaient la mesure une fois. Les deux mesures étaient faites à l'aveugle l'une de l'autre et exprimées en millimètres.

L'âge gestationnel était mesuré en semaines. Les fractions de semaines ont été ramenées à la semaine précédente si la fraction est ≤ 4 jours et à la semaine suivante si la fraction est >4 jours. Le deuxième trimestre incluait les patientes jusqu'à 30SA exclu ; le troisième trimestre à partir de 30SA inclus.

Chaque cliché a été ensuite relu par un seul senior, à l'aveugle du statut interne ou senior. Celui-ci cotait les clichés sur 4 points: 1 point si la coupe était axiale stricte avec un orientation oblique prouvant le passage des ultrasons par la fontanelle mastoïdienne – 1 point pour les piliers du fornix ou le cavum du septum pellucidum - 1 point pour les thalami - 1 point pour le cervelet complet, mesuré selon la technique out to out. Le cliché était considéré de bonne qualité s'il était coté à 3 ou 4.

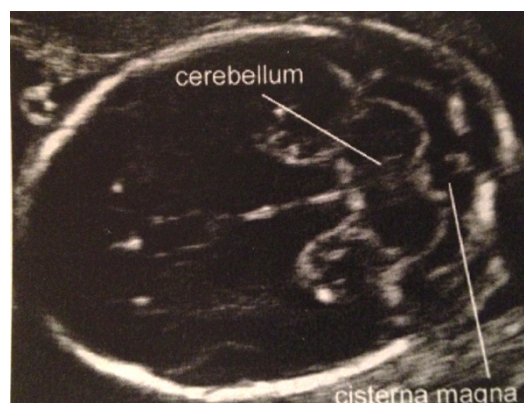
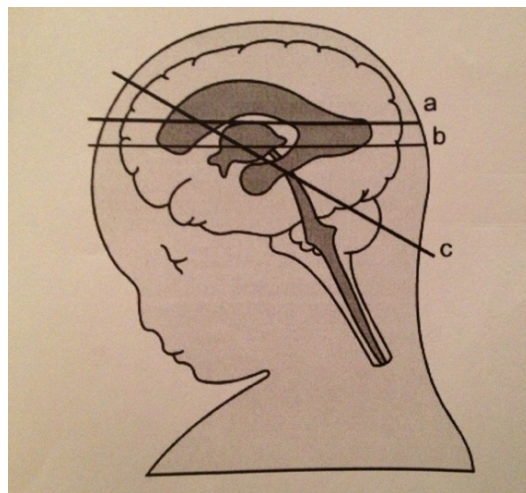


Figure 1. Plan transcérébelleux. ISUOG 2007, Wiley et sons, Ltd.

Les données qualitatives ont été décrites par leur moyenne et écart type; Les données qualitatives par les effectifs et leur fréquence. La variabilité interobservateur des mesures et de leur qualité a été obtenue en calculant le coefficient de variation intraclasse ($1 - \text{coefficient intraclasse} = \text{variabilité interobservateur}$). Nous avons comparé la variabilité de mesure entre interne et sénior de manière globale et selon le trimestre. Concernant la qualité des clichés, nous avons analysé l'impact du trimestre de grossesse et de la présentation en comparant les moyennes de qualité grâce aux tests de wilcoxon et les proportions de clichés de bonne qualité grâce au test de fisher. Les tests statistiques ont été analysés avec un risque alpha de 5%.

Résultats

Soixante-sept patientes ont été incluses. Les données ont été récoltées du 1^{er} avril au 30 juin 2014. Le cliché n'a pas été réalisable chez une patiente. La patiente était à 31SA, longiligne avec une présentation céphalique basse. La sonde butait contre l'os iliaque. La faisabilité était ainsi de 98,5%. L'analyse globale de fiabilité porte sur 66 patientes. Quarante-quatre patientes (66%) étaient au 2^{ème} trimestre, 22 (33%) au 3^{ème} trimestre. Le terme moyen des grossesses était de 27SA, allant de 16 à 36SA. Dix-huit fœtus étaient en présentation du siège, 39 fœtus en présentation céphalique, 6 en transverse et 3 étaient mobiles pendant l'échographie. Le coefficient de variation intra-classe pour la taille du cervelet était de 0,996 (IC 95% : [0.993 ; 0.997]). La variabilité de la mesure liée à l'opérateur (junior versus senior) est donc de 0,4%. Durant le 2nd trimestre de grossesse, le coefficient de variation intra-classe est de 0,993 (IC 95% : [0.987 ; 0.996]). Durant le 3^{ème} trimestre de grossesse, le coefficient de variation intra-classe est de 0,973 (IC 95% : [0.936 ; 0.989]). (Figure 2)



Concernant la qualité des clichés, l'analyse de l'impact de l'évaluateur a montré qu'il n'existait pas de différence de moyenne de qualité des clichés entre juniors et séniors (p-value = 0,66). Le coefficient de variation intra classe est de 0,865 (IC 95% : [0.832 ; 0.990]) (tableau 1)

Tableau 1 Qualité de l'image suivant l'opérateur junior ou senior.
Image quality of residents and seniors.

Qualité	Juniors n (%)	Seniors n (%)
Qualité 1	1 (1,5)	2 (3)
Qualité 2	4 (6,1)	4 (6)
Qualité 3	16 (24,2)	11 (17)
Qualité 4	45 (68,2)	49 (74)

L'analyse de l'impact du trimestre de grossesse a montré que les moyennes de qualité des clichés n'étaient pas différentes selon le trimestre (p-value = 0,42). La proportion de clichés de bonne qualité n'était pas différente entre les 2 trimestres (p-value = 0,39) (tableau 2).

Tableau 2 Cotation de la qualité des images réalisées par les seniors en fonction de l'âge gestationnel.
Image quality scoring of the seniors operators according to gestational age.

	2 ^e trimestre n = 44	3 ^e trimestre n = 22	Total n = 66
<i>Qualité (senior)</i>			
1	2 (4,5%)	0 (0,0%)	2 (3,0%)
2	1 (2,3%)	3 (13,6%)	4 (6,1%)
3	7 (15,9%)	4 (18,2%)	11 (16,7%)
4	34 (77,3%)	15 (68,2%)	49 (74,2%)
<i>Qualité binaire (senior)</i>			
1 et 2	3 (6,8%)	3 (13,6%)	6 (9,1%)
3 et 4	41 (93,2%)	19 (86,4%)	60 (90,9%)

L'analyse de l'impact de la présentation a montré que la qualité des clichés entre la présentation céphalique versus siège ou transverse n'était pas différente (p-value = 0,60). La proportion de clichés de bonne qualité n'était pas différente selon la présentation (p-value = 0,64) (tableau 3)

Tableau 3 Cotation de la qualité des images réalisées par des seniors en fonction de la présentation fœtale.
Image quality scoring of seniors operators according to the fetal presentation.

	Présentation céphalique n = 39	Siège/transverse n = 24	Total n = 63
<i>Qualité (senior)</i>			
1	1 (2,6%)	0 (0,0%)	1 (1,6%)
2	3 (7,7%)	1 (4,2%)	4 (6,3%)
3	6 (15,4%)	4 (16,7%)	10 (15,9%)
4	29 (74,4%)	19 (79,2%)	48 (76,2%)
<i>Qualité binaire (senior)</i>			
1 et 2	4 (10,3%)	1 (4,2%)	5 (7,9%)
3 et 4	35 (89,7%)	23 (95,8%)	58 (92,1%)

Discussion

Certains auteurs [82] ont noté qu'il était plus difficile de voir le cervelet au 3ème trimestre à cause de l'atténuation des ultrasons, mais que cela reste possible jusqu'à 38SA. D'autres [78], [79], [83] évoquent la difficulté de réalisation de la mesure liée à l'atténuation des ultrasons par l'ossification du crâne, à la position de la tête fœtale dans le bassin en fin de grossesse et à la foliation du cervelet rendant ses contours moins nets. Nous avons trouvé qu'il était possible et facile d'effectuer la mesure quel que soit le terme. Ceci a été nettement démontré par la rapidité d'acquisition du plan de coupe par les opérateurs juniors : les clichés ont été recueillis au bout de la 2^e patiente vue en consultation et par la qualité de leurs clichés qui est très similaire à celle des séniors, cette différence n'est pas significative à cause du faible effectif de l'échantillon. Au début du 2ème trimestre il est facile de mesurer le cervelet grâce aux différentes fenêtres acoustiques constituées par les sutures crâniennes assez larges à ce terme. Si la mesure est difficile à réaliser, cela doit alerter sur la possibilité de malformation du système nerveux central (6). Au-delà du 2^{ème} trimestre, cela devient plus difficile, sauf si l'on passe par la fontanelle mastoïdienne, permettant aisément le passage des ultrasons.

Face à ces difficultés de mesure évoquées, certains auteurs proposent de réaliser une échographie 3D ou une IRM. Tilea et al [79] ont retrouvé une excellente corrélation entre la mesure du DTC en échographie 2D versus IRM. Hatab et al [78] précisent que les mesures en échographie 2D sont 37% plus faibles que celles de l'IRM. Chang et al [83] trouvent une variabilité intra et inter observateur plus faibles en échographie 3D qu'en 2D. Nous avons choisi d'étudier le DTC en échographie 2D car celle-ci représente l'examen de routine recommandé.

La mesure du DTC présente plusieurs intérêts. Grâce à sa forte corrélation avec l'AG, elle constitue une aide dans la datation d'une grossesse en l'absence d'échographie précoce (9,15). Chavez et al [80] ont confirmé cette corrélation sur 24026 patientes. De son étude a découlé un nomogramme, validé sur 2597 patientes dans une 2^{nde} étude [75]. La capacité à prédire l'âge gestationnel à partir du DTC est évaluée à +/- 4j entre 22 et 28SA, +/- 2j entre 22 et 28SA, +/- 5j entre 22 et 28SA et +/- 9j au delà de 37SA.

Le DTC représente également une aide dans le diagnostic de sévérité du retard de croissance intra-utérin. Certains auteurs [73], [82], [84] mentionnent qu'il n'est pas altéré dans les RCIU. Dans ces études le RCIU est déterminé par une estimation de poids ou de périmètre abdominal inférieur au 10^{ème} percentile. L'origine du RCIU, sa sévérité et l'état du périmètre crânien n'étant pas précisé. Vinkesteinjn et al [85] ont montré que 26% des RCIU avaient un DTC <-2DS. Ce groupe avait une mortalité périnatale plus importante que lorsqu'il est normal (48% versus 20%). Cela rejoint l'hypothèse de Berman et al [86] formée à partir de modèles expérimentaux : le cervelet est la dernière

zone du cerveau à être affectée par une diminution de l'apport cérébral sanguin. Il permet aussi de dépister des anomalies de la fosse postérieure [47]. Une anomalie de biométrie focale ou globale pourrait avoir des étiologies différentes. Des examens complémentaires réalisés tels que l'IRM cérébrale pourront aider au diagnostic plus précis de dysplasie, de lésions clastiques ischémohémorragiques, d'hypoplasie cérébelleuse ou d'hypoplasie ponto-cérébelleuse. Enfin, la mesure du DTC systématique représente un garde fou pour montrer que la fosse cérébrale postérieure a bien été regardée.

Dans toutes les études portant sur la mesure du cervelet, les opérateurs sont entraînés et expérimentés. Nous avons mis en évidence que de jeunes étudiants en formation (internes ou élèves SF) étaient capables de mesurer le DTC, et de manière correcte, indépendamment de l'âge gestationnel ou de la présentation foetale. L'intérêt d'une mesure simple à réaliser et par tous est utile dans le dépistage. La mesure du DTC paraît donc avoir les critères pour être réalisée en routine.

Nous avons défini un plan de coupe précis et mentionné la position des calipers à effectuer. Nous avons suivi les recommandations de l'ISUOG. Cela permet d'uniformiser les mesures et de réduire la variabilité inter observateur. Nos résultats rejoignent ceux de Chavez et al [80] qui notent une variabilité inter observateur et intra observateur à respectivement 3,4% et 3,1% au 2nd trimestre et à 3,6 et 3,4% au 3^{ème} trimestre.

En conclusion, La mesure du DTC lors de l'examen échographique de dépistage est faisable et fiable. Elle constitue une porte d'entrée dans de nombreuses pathologies de la fosse cérébrale postérieure (FCP). Il serait pertinent de proposer sa mesure de manière systématique en échographie de dépistage.

II.5.2.1 Commentaires

Avec cette étude, nous montrons que la mesure du Diamètre Transverse du cervelet est faisable et fiable par des échographistes jeunes et plus expérimentés au second et troisième trimestre de la grossesse. Il s'agit d'un pré-requis indispensable avant de proposer la généralisation de cette mesure aux échographies de dépistage. Alors que la prévalence exacte des anomalies de la FCP est inconnue, S. Friszer et al [67] avaient réalisé en 2017 une étude dans le but d'évaluer les caractéristiques échographiques qui conduisaient au diagnostic des anomalies de la FCP. Les auteurs avaient conclu que la mesure du DTC et l'examen de la FCP selon le plan transcérébelleux de l'ISUOG [87] pourrait améliorer la détection des anomalies de la FCP. Alors que cette mesure n'est pas recommandée par la Conférence Nationale de l'Échographie Obstétricale et Foetale (CNEOF) en France, elle était réalisée dans 66,7% de leur série. Ce constat est d'autant plus intéressant qu'en 2018, Pinchevsky et al, ont

montré que seulement 18% (12/67) des enfants de leur série présentaient une anomalie de la FCP diagnostiquée en anténatal. Ces résultats plaident pour la mesure systématique du DTC au 2nd et troisième trimestre de la grossesse telle que recommandée par l'ISUOG par ailleurs.

II.5.3 TROISIEME ARTICLE

Nomogram of the Fetal Transcerebellar diameter adjusted to the fetal head circumference. Impact on the prenatal counselling

Mona Massoud^{1,2}, Audrey Lacalm³, Pierre-Adrien Bolze¹, Michel Duyme⁴, Danièle Combourieu^{1,2}, Pascal Gaucherand¹, Jérôme Massardier¹, Collège Français d'échographie Fœtale, Vincent Desportes⁵, Laurent Guibaud³

1. Centre Pluridisciplinaire de Diagnostic Prénatal, Hôpital Femme Mère Enfant, Bron- Lyon
2. Collège Français d'Échographie fœtale
3. Imagerie Pédiatrique et Fœtale, Hôpital Femme Mère Enfant, Bron-Lyon
4. aboratoire d'Épidémiologie CNRS, santé publique et recherche clinique, université Montpellier 1
5. Département de Neuropédiatrie, Centre de Référence des malformations du cervelet, Hôpital Femme Mère Enfant, Bron-Lyon

Corresponding author

Laurent Guibaud, MD, PhD

Université Claude Bernard Lyon I

Imagerie pédiatrique et foetale

Hôpital Femme Mère Enfant

59, Boulevard Pinel

69677 Lyon-Bron

France

Tel: (33) 04-27-85-54-11

e-mail : laurent.guibaud@chu-lyon.fr

Article en cours de révision pour une soumission à « **l'European Journal of Paediatrics and Neurology** »

What's already known about this topic?

Transverse cerebellar diameter (TCD) is a reliable parameter for estimating gestational age, and is often considered as independent of Head Circumference. Nevertheless, one could not state that cerebellar growth (TCD) is not related to encephalon growth. In clinical practice, TCD < 3th centile raises the suspicion of cerebellar hypoplasia. The main issue is to know if TCD < 3th centile based on current normograms should be considered regardless of the cephalic biometry, especially if this latter is decreased.

What does this study add ?

During the prenatal period, we highlighted an allometric correlation between the TCD and the HC. The nomogram of the TCD adjusted to the HC constitutes an additional tool to be taken into consideration during prenatal counselling to confirm or invalidate a suspicion of cerebellar hypoplasia in the particular case of decrease growth of the cephalic circumference when the diagnostic work-up remains normal.

This study has the approval of the local Ethical Committee

Abstract

Objectives Determine whether the growth of the cerebellum using the measurement of its transverse diameter is correlated or not to the growth of the cephalic circumference during the prenatal period to accurately diagnose cerebellar hypoplasia in the case of abnormal growth of the head circumference.

Methods It is a population based prospective cohort study. The transverse cerebellar diameter (TCD) and the head circumference (HC) were measured by five senior sonographers.

Results A cross-sectional nomogram was constructed using TCD measurements in 65250 fetuses by using linear regression models, from 16 to 38 weeks of gestation. The cerebellar growth has an exponential evolution in relation with the growth of the HC according to the formula: $TCD_{\text{expected}} = 0,7355 \cdot \text{EXP}(0,059 \cdot \text{HC})$. Considering the allometric relation between these two measurements, a nomogram of the ratio between the TCD observed/expected adjusted to the HC at a given gestational age is established.

Conclusion We highlighted an allometric relationship between the TCD and the HC. The nomogram of TCD adjusted to HC constitutes an additional tool to be taken into consideration during prenatal counselling to confirm or invalidate a suspicion of cerebellar hypoplasia in the particular case of mild increase/decrease growth of the cephalic circumference.

Introduction

It has been noted that the measurement of the transverse cerebellar diameter (TCD) is a reliable parameter for estimating gestational age¹⁻⁴. TCD measurement reflects the growth of the cerebellum that follows a linear growth from 18 to 24 weeks of gestation (WG) and an asymptotic curve after 24 WG that corresponds to the active phase of neuroblasts 's proliferation beginning from the sixth month⁵. The measurement of Head Circumference (HC) is commonly used to assess gestational age and growth and may be useful to identify some cerebral anomalies⁶. Considering the normative growth of the DTC, these two biometric parameters, TCD and HC, are very often used, as independent parameters⁴. Nevertheless in 1987, Goldstein and al³ have noted a curvilinear relationship between the growth of the TCD and the HC and Guihard-Costa and al⁷ have also shown a close relation between the cerebral and cerebellar weight according to gestational age. Since a decrease of the cerebellar biometry inferior to the 5th centile raises the suspicion of an underlying cerebellar hypoplasia, this relationship leads us to take in account the cephalic biometry to interpret mild decrease of TCD to avoid overdiagnosis of cerebellar hypoplasia during our routine practice. In consequence, we aimed to determine whether the growth of the cerebellum using the measurement of its transverse diameter is related to the growth of the cephalic circumference during the prenatal period in order to accurately diagnose cerebellar hypoplasia in the case of abnormal growth of the head circumference.

Material and method

It is a population based prospective cohort study that included a total of 65250 pregnant women from January 2008 to December 2013. The ultrasound biometry was used from a computerised database in the private clinic of four senior sonographers at the French College of Fetal Ultrasound in Lyon, Tours, Bordeaux and Grenoble and another senior sonographer at a fetal medicine department in a university hospital "Hopital Femme Mère Enfant" that constitutes a tertiary perinatal referral center with 4500 deliveries per year, in Lyon; France. As described in the ISUOG (International Society of Ultrasound in Obstetrics and Gynecology) guidelines⁶; the transverse cerebellar diameter was measured in the transcerebellar axial plane with the callipers placed outer to outer and the Head Circumference was assessed in the axial transthalamic plane⁶ at the level of the thalamus and the cavum septi pellucidi, using high resolution ultrasound equipment, Aloka alpha 10 and F75 (Walligford, Conn); a General Electric Voluson E8 (Zipf, Austria) and a Samsung Medison A30 (Daegon, Corea). Exclusion criteria were multiple pregnancies, unavailable dating data of first trimester based on crown-rump length according to Robinson⁸. Measurements were realized between 16 and 38 weeks of gestation. For

fetuses with multiple measurements at different gestational ages, only the first TCD measurement was included in the nomogram construction. The collected data were then recorded at the time of examination into Topecho database (version 2, Cogitop, France) or Viewpoint GE Healthcare (version 6, General Electric) and subsequently analyzed after anonymization.

First, we constructed a nomogram on the basis of the method described by Altman and Chitty⁹. Separate linear regression models for the mean and standard deviation (SD) were fit on the basis of gestational age. The regression model for the mean was a third-degree polynomial for GA of the following form:

$$Y_{ij}/GA = \beta_0 + \beta_1 GA + \beta_2 GA^2 + \beta_3 GA^3 + e_{ij}$$

Where Y_{ij} ($1 \leq i \leq 3$) corresponds to the TCD measurements, β_1 to the unknown regression parameters for gestational age and e_{ij} denotes the error function that is supposed to follow a normal distribution with mean 0 and variance σ^2 . The mean and standard deviation (SD) were modeled separately^{3, 10, 11}. At the same time, a polynomial regression model for the variability of TCD measurements at each GA was developed; results from these two models for the mean and variability were then combined to derive the centiles of the TCD. Regression equations were combined with the relationship mean $\pm z(\text{SD})$, from which the 5th, 10th, 50th, 90th and 97th centiles were derived. The standard normal deviate z was ± 1.645 for the 5th and 95th centiles; ± 1.281 for the 10th and 90th centiles and zero for the 50th centile. The normality of the distribution of TCD measurements was checked before using these models. Considering the variability in the TCD measurements with increasing gestational age, the variance of the mean was modeled while deriving centiles for accuracy. The models assume that TCD measurements have a normal distribution at each week of gestation. Goodness-of-fit of the regression models were performed by comparing the change in R^2 values between the raw and standardized residuals from each model.

The same procedure was then performed to establish a nomogram of the ratio between the TCD_{observed} and the TCD_{expected} using an exponential model of growth that has a better goodness-of-fit, $R^2 = 0,99$. For the head circumference, we used the nomogram published by LJ Salomon and al¹² with the French College of Fetal Ultrasound (CFEF).

Results

The fetal transcerebellar diameter nomogram

During the study period, 65250 routine ultrasound examinations that met inclusion criteria were analysed. The measurements of the transverse diameter of the cerebellum and head circumference were recorded from 16 until 38 weeks of gestation. In this study, the TCD was measured in all examinations as noted by the five sonographers. These data were available to build the TCD nomogram. There were 24100 measurements realised between 28 and 38 weeks. The centiles of TCD, based on weeks of gestation were derived by modelling separately the mean and the standard deviation, combining the following fitted regression models (**Table 1**)

$$\text{Mean: } -3,13+0,6909*x-0,0423*x^2+0,0013*x^3-1,3731E-5*x^4$$

$$R^2=0.99$$

$$\text{SD} = -0,2822+0,0399*x-0,0015*x^2+2,1778E-5*x^3$$

$$R^2=0.98$$

Using these regression equations, the predicted TCD for the 5th, 10th, 50th, 90th, and 95th centiles were calculated for each gestational age and reported in **Table 2**.

Table 1. TCD data characteristics

Gestational age WG	Number of patients N	Mean	Standard deviation SD
16	121	1,54	0,08
17	414	1,65	0,08
18	1076	1,76	0,08
19	564	1,86	0,09
20	380	2,00	0,09
21	6245	2,17	0,10
22	16715	2,28	0,11
23	8268	2,41	0,12
24	1465	2,55	0,13
25	777	2,73	0,14
26	1074	2,90	0,15
27	1294	3,07	0,15
28	1001	3,25	0,17
29	510	3,42	0,18
30	456	3,63	0,20
31	779	3,87	0,19
32	11709	4,09	0,19
33	9230	4,23	0,20
34	1434	4,39	0,21
35	472	4,55	0,25
36	656	4,75	0,27
37	444	4,92	0,29
38	134	5,04	0,31

Table 2. The TCD of centiles by gestational age

Gestational age (WG)	3rd	5th	10th	50th	90th	95th	97th
16	1,40	1,42	1,44	1,52	1,60	1,62	1,64
17	1,50	1,52	1,54	1,63	1,72	1,74	1,76
18	1,60	1,61	1,64	1,74	1,84	1,87	1,88
19	1,70	1,72	1,75	1,85	1,96	1,99	2,01
20	1,80	1,82	1,86	1,97	2,09	2,12	2,14
21	1,91	1,94	1,97	2,09	2,22	2,25	2,27
22	2,03	2,06	2,09	2,22	2,35	2,39	2,41
23	2,16	2,18	2,22	2,36	2,50	2,53	2,56
24	2,29	2,32	2,36	2,50	2,65	2,69	2,71
25	2,43	2,46	2,50	2,65	2,81	2,85	2,88
26	2,58	2,61	2,65	2,81	2,97	3,02	3,05
27	2,73	2,76	2,81	2,98	3,15	3,19	3,22
28	2,90	2,92	2,97	3,15	3,33	3,37	3,41
29	3,05	3,09	3,14	3,32	3,51	3,56	3,60
30	3,21	3,25	3,31	3,50	3,70	3,76	3,79
31	3,38	3,42	3,48	3,69	3,90	3,95	3,99
32	3,54	3,58	3,64	3,86	4,08	4,15	4,19
33	3,69	3,73	3,80	4,04	4,27	4,34	4,38
34	3,84	3,89	3,96	4,20	4,46	4,53	4,58
35	3,97	4,02	4,10	4,37	4,63	4,71	4,76
36	4,09	4,14	4,22	4,51	4,80	4,88	4,94
37	4,18	4,24	4,33	4,64	4,95	5,04	5,10
38	4,25	4,31	4,41	4,75	5,08	5,18	5,24

Nomogram for ratio between the TCD_{observed} and the TCD_{expected} (Table 3)

First, an exponential relationship was found between the transverse cerebellar diameter and the head circumference (Figure 1). The exponential formula that predicts the TCD_{expected} according to the Head circumference is the following

$$TCD_{\text{expected}} = 0,7355 * \text{EXP}(0,059 * HC)$$

The standard deviation is

$$SD = -0,2822 + 0,0399 * x - 0,0015 * x^2 + 2,1778E-5 * x^3$$

Figure 1. The exponential formula that predicts the TCD_{expected} according to the Head circumference
 $TCD_{\text{expected}} = 0,7355 * \text{EXP}(0,059 * PC)$

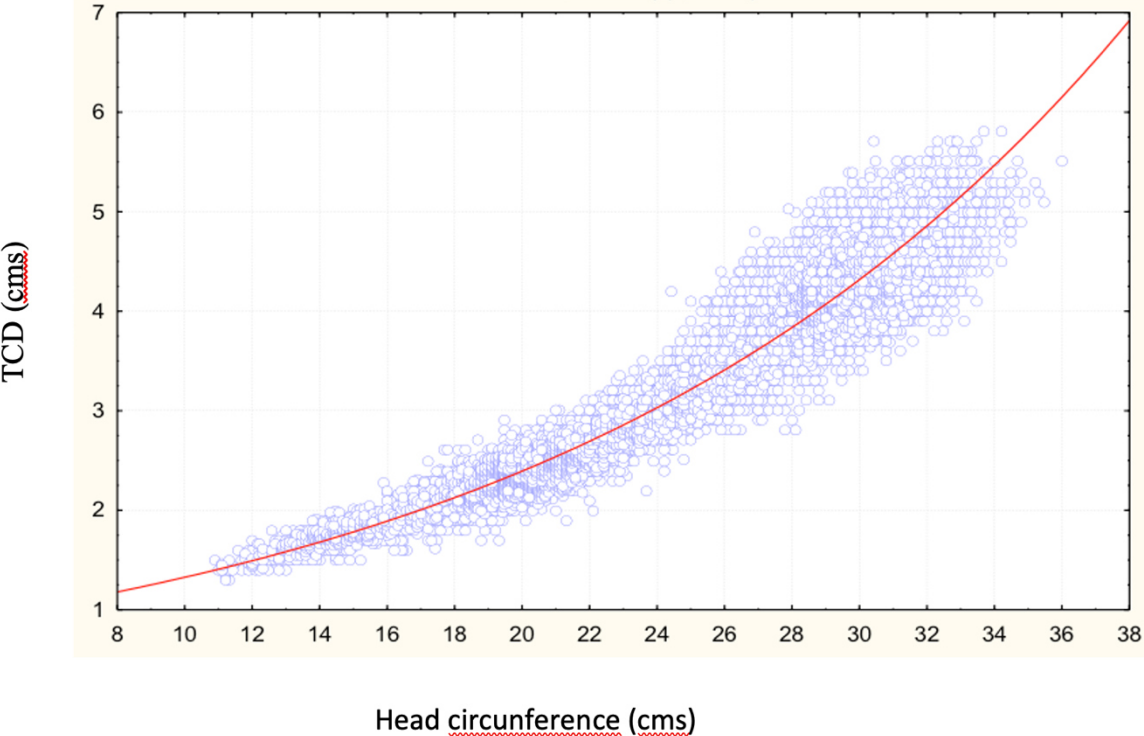


Table 3. Nomogram of the ratio $TCD_{observed}/TCD_{expected}$

Gestational Age (WG)	Means	Standard Deviation	3 rd	5 th	10 th	50 th	90 th	95 th	97 th
16	1,005	0,046	0,93	0,95	1,00	1,057	1,072	0,918	1,092
17	1,005	0,044	0,94	0,95	1,01	1,059	1,078	0,923	1,088
18	1,005	0,043	0,94	0,95	1,01	1,059	1,079	0,925	1,085
19	0,999	0,043	0,94	0,95	0,999	1,050	1,067	0,919	1,078
20	0,998	0,042	0,93	0,94	0,998	1,053	1,068	0,9178	1,079
21	0,999	0,045	0,93	0,94	0,999	1,055	1,071	0,916	1,082
22	0,996	0,045	0,92	0,94	0,996	1,052	1,069	0,910	1,081
23	0,994	0,047	0,92	0,93	0,994	1,051	1,069	0,904	1,083
24	0,992	0,052	0,91	0,923	0,991	1,055	1,075	0,899	1,085
25	0,996	0,052	0,91	0,93	0,997	1,061	1,081	0,899	1,093
26	0,992	0,054	0,90	0,92	0,991	1,058	1,083	0,891	1,093
27	0,988	0,055	0,90	0,92	0,987	1,059	1,079	0,883	1,092
28	0,985	0,059	0,89	0,91	0,984	1,063	1,082	0,877	1,094
29	0,991	0,060	0,89	0,92	0,991	1,069	1,098	0,880	1,103
30	0,993	0,066	0,88	0,91	0,995	1,074	1,094	0,878	1,108
31	0,995	0,064	0,888	0,91	0,996	1,076	1,099	0,877	1,114
32	1,006	0,064	0,90	0,93	1,004	1,088	1,113	0,883	1,128
33	1,013	0,066	0,91	0,93	1,012	1,098	1,123	0,886	1,140
34	1,016	0,070	0,90	0,93	1,016	1,107	1,131	0,884	1,148
35	1,035	0,080	0,91	0,93	1,034	1,132	1,172	0,897	1,173
36	1,035	0,078	0,91	0,94	1,036	1,134	1,165	0,890	1,180
37	1,033	0,082	0,90	0,93	1,029	1,142	1,166	0,878	1,188
38	1,040	0,087	0,90	0,93	1,039	1,145	1,1650	0,873	1,207

And then, this equation was used to establish a nomogram of the ratio « $TCD_{observed}/TCD_{expected}$ » for every weeks of gestation and the 5th, 10th, 50th, 90th and 95th centiles, (Table 3 and Figure 2).

In the **Figure 3**, we propose the clinical path to follow when facing a reduced TCD.

Figure 2. The ratio « $TCD_{observed} / TCD_{expected}$ » for every weeks of gestation and the 5th, 10th, 50th, 90th and 95th centiles.

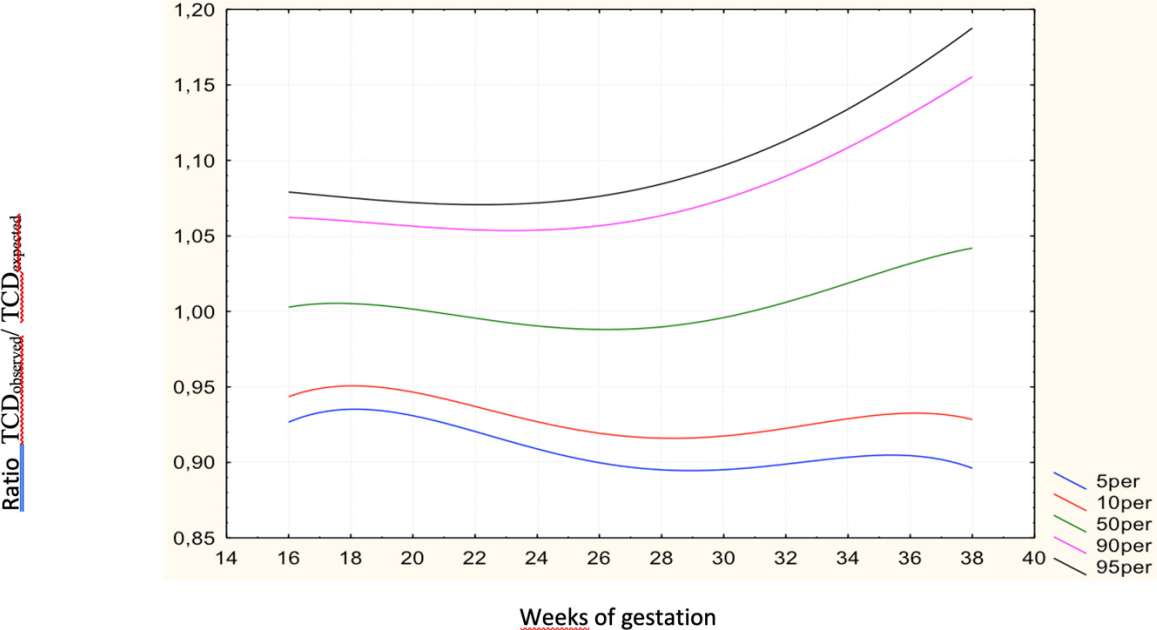
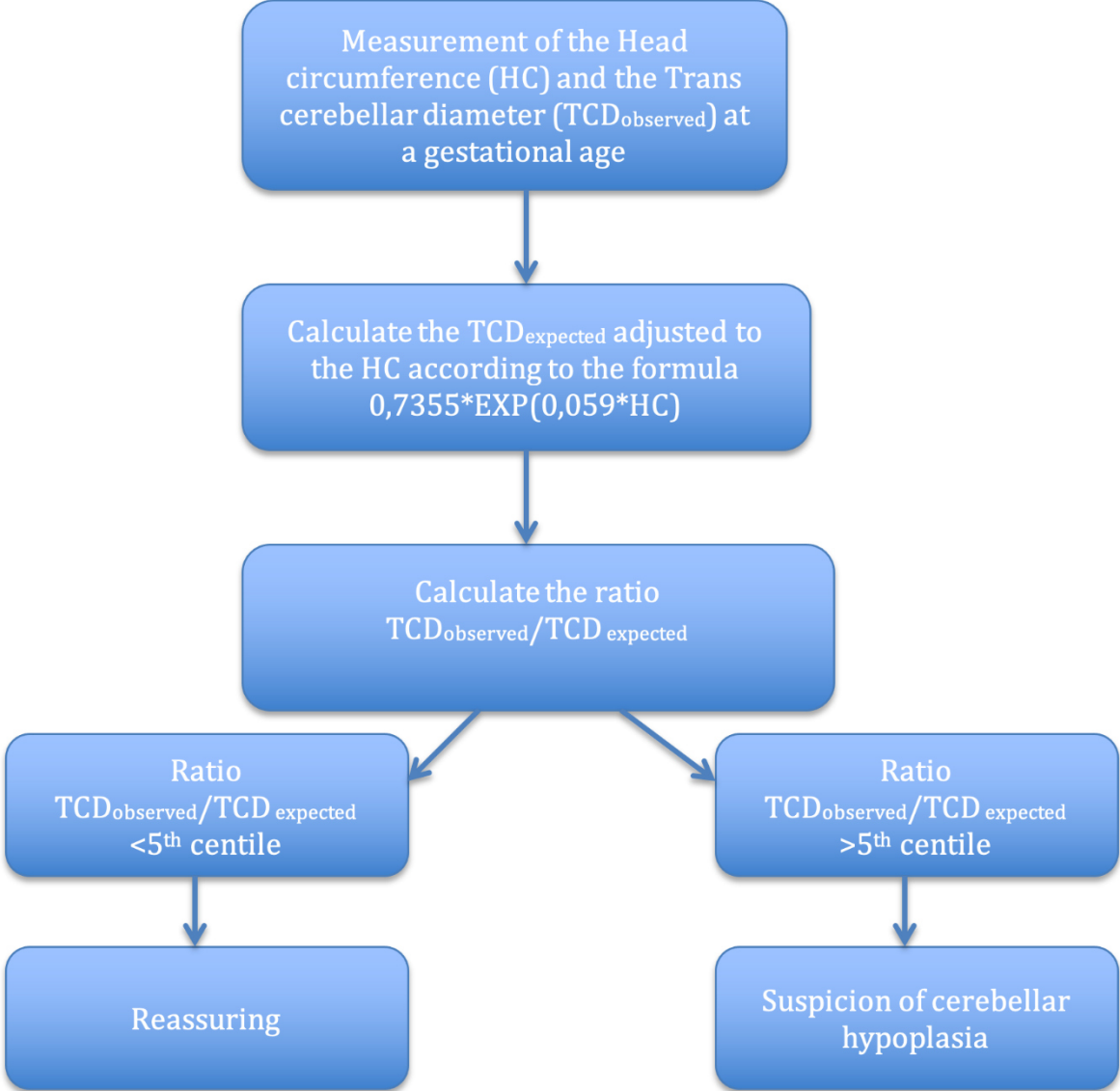


Figure 3. Clinical path to follow during prenatal counselling when facing a reduced fetal transcerebellar diameter.



Discussion

The results of our study confirm previous data concerning the normative growth of the cerebellum through gestation¹⁻⁴ and provide a nomogram of cerebellar growth based on a large population of 65250 measurements whose 26825 measurements realised after 31 WG (Table 1 and Figure 1). Several authors have reported reference nomograms of the Transverse Cerebellar Diameter (TCD) according to gestational age; nevertheless, except the nomogram of Chavez and al¹, these data were based on small samples of patients with a limited number of measurements during the third trimester^{1,3,9}. Goldstein and al³ have suggested that posterior fossa was not affected by external pressure causing dolicho or brachycephaly, thus the measurement of TCD is more reliable than the other biometric parameters of the fetal head, (Biparietal diameter (BIP) and head circumference (HC)) to predict gestational age. However, different authors¹³⁻¹⁵ have noted that the feasibility of the TCD measurement was compromised during the third trimester of pregnancy because of the low pelvic position of the fetal head and the attenuation of the ultrasound beam at the bony interface of the skull. We reported recently¹⁶ that the TCD is a simple and reliable measurement that could be realised by senior and junior sonographers at the second and third trimester of pregnancy. TCD measurement seems to remain accurate in predicting GA during the third trimester and late pregnancy², in the extremes of growth⁴; in case of discordant growth in multiple pregnancies⁴; in twins and triplets. The stability of the cerebellar growth was explained by Berman and al¹⁷ who have shown in experimental animal models that the cerebellum is the last parameter to be affected by a decrease in blood flow in case of asphyxia. Nevertheless, despite the stability of the correlation between TCD and gestational age in these different conditions, one could not state that cerebellar growth (TCD) is an independent parameter and not related to encephalon growth mainly represented by the head circumference. Different authors^{3,7} have noted a correlation between these two parameters on autopsy material and sonographic measurements. Thereby, we have noted in our routine practice, as one of the national referral center for cerebellar malformations (Hôpital Femme Mère Enfants, Lyon) that in some cases referred for cerebellar hypoplasia, the TCD had a growth close to the 5th centile in accordance with a similar growth of the cephalic head at the 5th centile without any other malformations in the work-up, which tends to keep us reassuring in the prenatal counselling.

Cerebellar hypoplasia is (CH) defined as a cerebellum that is reduced in volume^{5, 18,19}. Even if we have not found a precise biometric definition of cerebellar hypoplasia, it is recognized that a TCD < 5th centile needs further investigations and raises the suspicion of cerebellar hypoplasia that is at high risk of associated diseases. CH is associated to a wide spectrum of clinical features since the

cerebellum is involved in higher cognitive functions, in motor control and coordination^{20,21}. The clinical phenotype associated with cerebellar hypoplasia goes from a normal development²² to severe forms (including developmental delay, poor fine motor difficulties, hypotonia, titubations, tremor, dysmetria, nystagmus, ataxia, oculo-motor apraxia, synkinesis, microcephaly and intellectual disability^{20,21, 22}); which makes the prenatal counselling challenging. In term of diagnostic work up, a complete examination of the fetus is mandatory since the prognosis depends on associated brain malformations or additional unrelated symptoms¹⁸. When the whole work up remains normal, the main issue is to know if a TCD <5th centile based on the TCD normogram should be considered as a true cerebellar hypoplasia regardless of the cephalic biometry? The allometric relationship between the TCD and HC that we highlighted in this study offers an additional tool that could be of a good help for the clinician during the prenatal period. So, when the measurement of the TCD is <5th centile without other anomalies, the use of nomogram of the TCD adjusted to the fetal head circumference should be taken into consideration during prenatal counselling. For example, when facing a decreased TCD close to the 5th or 3rd centile, we propose to measure the HC and calculate the TCD predicted by the HC, once the TCD expected is calculated, the ratio of the $TCD_{\text{observed}}/TCD_{\text{expected}}$ is calculated and placed on the nomogram of the ratio (Figure 3). If the ratio is superior to the 5th centile, we can reassure the parents while a ratio inferior to the 5th centile should raise the suspicion of cerebellar hypoplasia. Using this approach aims to minimise misdiagnose of cerebellar hypoplasia in the particular case of isolated increase /decrease growth of the cephalic circumference.

There is an interesting study of Deloison and al²⁴ where the authors have examined outcomes of fetuses with small head circumference (<5th centile) on second trimester ultrasonography, since these fetuses were at risk of neurological disorders. They conclude that an isolated HC Z score below -1.645 (5th centile) but above -2 (3rd centile) seems to be reassuring for favorable neonatal outcome. So, when a HC is between the 5th and the 3rd centile, the expected TCD might be in the same ranges according to the allometric relationship between these two parameters. Indeed, in these cases, in the absence of other anomalies, it seems relevant to be reassuring during the prenatal period without worrying unnecessarily the parents.

Conclusion

TCD is a reliable predictor of gestational age in most of the cases. Nevertheless, during the prenatal period, we highlighted an allometric correlation between the TCD and the HC. The nomogram of the TCD adjusted to the HC constitutes an additional tool to be taken into consideration during prenatal counselling to confirm or invalidate a suspicion of cerebellar hypoplasia in the case of decrease growth of the cephalic circumference, when the diagnostic work-up remains normal.

II.5.3.1 Commentaires

Dans cette étude, nous avons vérifié à partir de données échographiques anténatales, des notions anciennes décrites par Goldstein en 1987, et par Guihard-Costa en 1990 à partir de données fœtopathologiques affirmant une corrélation entre la croissance de l'encéphale et celle du cervelet. Alors que le cervelet est souvent décrit en anténatal comme un marqueur de l'âge gestationnel dont la biométrie est conservée dans le retard de croissance intra-utérin, les grossesses multiples et au troisième trimestre de la grossesse, il n'était pas habituel en pratique de la médecine fœtale de corréler ces deux éléments biométriques.

A ce jour, la prise en charge d'une hypoplasie cérébelleuse globale sans étiologie retrouvée en consultation de médecine fœtale reste une situation très difficile. Les spécialistes de médecine fœtale et les neuropédiatres sont généralement très prudents dans le conseil prénatal et le pronostic annoncé est globalement très incertain, plutôt réservé quand on se base sur les données de la littérature pédiatrique portant sur les HC. Le conseil est encore plus difficile lorsque mesure du DTC supérieure au 3^e percentile soit les 2DS, considérés comme le seuil pathologique par les pédiatres. Dans la pratique des spécialistes experts en neuropédiatrie et neuroradiologie, la corrélation de la mesure du DTC au PC semble évidente, sans que cela ne soit clairement établi dans la littérature de la médecine fœtale. Cela nous a conduits à mener ce travail afin de vérifier cette hypothèse et fournir un outil supplémentaire qui nous permettrait de corréler le DTC au PC avant d'aborder abusivement le terme d'hypoplasie cérébelleuse dans le cas particulier des fœtus ayant une biométrie céphalique limite entre le 3 et le 5^e percentile.

II.5.1 QUATRIÈME ARTICLE

Fetal and perinatal outcome associated with small cerebellar diameter based on second or third-trimester ultrasonography

Atallah A¹, Guibaud ^{1,2}, Gaucherand P¹, Massardier J¹, Desportes V³, Massoud M¹

1. Hospices Civils de Lyon, Department of Obstetrics and Gynecology, Université Claude Bernard, Lyon 1, Hôpital Femme Mère Enfant, 59 boulevard Pinel 69500 Bron-Lyon, France
2. Hospices Civils de Lyon, Department of Radiology and Fetal Imaging, Université Claude Bernard, Lyon 1, Hôpital Femme Mère Enfant, 59 boulevard Pinel 69500 Bron-Lyon, France
3. Hospices Civils de Lyon, Department of Neuropediatrics, Université Claude Bernard, Lyon 1, Hôpital Femme Mère Enfant, 59 boulevard Pinel 69500 Bron-Lyon, France

Article publié dans Prenatal Diagnosis. 2019; 39:536–543.

ABSTRACT

Objective: To examine the outcome of pregnancy with fetal transverse cerebellar diameter (TCD) below the 5th percentile based on routine second or third-trimester ultrasonography.

Methods: We retrospectively analyzed the outcomes of 12,344 women according to TCD Z-scores based on systematic second or third-trimester ultrasound examination between 2007 and 2015. Information on major malformations, chromosomal anomalies, intrauterine or neonatal demise, and other abnormal findings were collected.

Results: In total, 408 fetuses with small prenatal TCD underwent clinical investigation; 160 major malformations were noted, consisting mainly of neurological or cardiac anomalies (22.7%). Chromosomal anomalies were reported in 39 (9.5%) and intrauterine or neonatal demise in 41 cases (10%). Major malformations and chromosomal anomalies were found in 46,4% and 10% of fetuses with extremely small TCD (Z-score <-2.5) respectively, 31,3% and 12,7% of fetuses with small TCD (Z-score between -2.0 and -1.645), and 39,6 % and 7,7% of fetuses with subnormal TCD (Z-score between -2.0 and -1.645). Intrauterine or neonatal demise was noted in 22%, 8.8%, and 4.8% of fetuses with extremely small, small, and subnormal TCD, respectively ($p<0.05$). Among intrauterine growth-restricted fetuses, fetal demise or neonatal adverse outcome was reported in 75%, 81.8%, and 18.5%, respectively. Of all the fetuses, 2.2% were lost to follow-up.

Conclusion: A small cerebellar diameter below the 5th percentile is a relevant marker to detect associated anomalies during routine ultrasound examination in the second or third trimester. This is related to a high rate of fetal malformations, chromosomal anomalies, and genetic disorders, regardless of the severity of the cerebellar small size. Small TCD seems to be a prognostic factor for fetal growth restriction. Therefore, when facing a TCD below the 5th percentile, patients should be referred for further sonography and fetal karyotyping.

INTRODUCTION

The cerebellum is cited as one of the recommended structures to examine during routine (basic) ultrasound scan, there is evidence in the literature to indicate the relevance of this measurement [87], [90], [91]. However, the measurement of transverse cerebellum diameter (TCD) is not mandatory during second-trimester examination [92], [93], although TCD is a standard measurement which is commonly included in most sonographic fetal biometric measurements during the second trimester. A significant decrease in TCD is the key feature to diagnose cerebellar hypoplasia, even if this measurement is not included in all guidelines [87]. The definition of cerebellar hypoplasia relies on a decrease in the entire, or part of the, cerebellar volume [51], the postnatal literature does not offer a biometric cut-off to establish this diagnosis. The diagnostic criteria for cerebellar hypoplasia are mainly subjective; cerebellar involvement is heterogeneous and may include the whole cerebellum, one cerebellar hemisphere, and/or the vermis [53]. Although the 5th percentile is commonly used as a threshold to indicate further investigation for most biometric data, to date, there are no clear biometric criteria for the diagnosis of fetal cerebellar hypoplasia. Indeed, compared to the decrease in cephalic biometry and diagnosis of microcephaly (which corresponds to a head circumference (HC) more than three standard deviations below the average ($Z_{score} < 3$) [94]), the cut-off to assess pathological cerebellar hypoplasia is not well established. In routine practice, an anatomical approach has been proposed [95], to explore the posterior fossa, in which decreased TCD for gestational age is one of the main features of the algorithm which may lead to the diagnosis of cerebellar and pontocerebellar hypoplasia. Such conditions are associated with a broad group of etiologies [96] including primary (malformative and genetic) lesions, such as chromosomal anomalies, metabolic disorders, genetic syndromes, and some brain malformations, but may also be secondary to disruptive processes [96]. The outcome of fetuses with cerebellar hypoplasia is variable, mainly related to etiology and/or associated malformations, ranging from normal development to serious developmental impairment [58], [97]. The main determinants of outcome are the degree of hypoplasia in the cerebellum/vermis and brainstem, and the presence of associated abnormalities [95]. The aim of this study was to examine the outcomes of fetuses with a TCD below the 5th percentile during routine second or third-trimester ultrasound and to evaluate the prognosis of this finding relative to TCD Z-score.

MATERIALS AND METHODS

We retrospectively reviewed and analyzed the outcomes of 12,344 fetuses based on consecutive second or third-trimester transabdominal routine ultrasound examinations (between 16 and 28 weeks

or after 28 weeks of gestation, respectively), performed between April 2007 and December 2015 in a tertiary referral center in Lyon. Routine ultrasound examinations were performed without any particular level of ultrasound expertise. Exclusion criteria were: unavailable first-trimester dating based on crown-rump length [98] and unavailable ultrasound images which precluded control of the quality of the measurement or TCD measurement in accordance with the recommended plane. All biometric measurements were made in accordance with published methodologies and reference charts [99]. Transverse views of the fetal intracranial anatomy were obtained for each fetus using high-resolution ultrasound equipment (Toshiba aplio™ 300 [before 2011]/aplio™500 [after 2011] and GE Voluson™ E8 [before 2014]/GE Voluson™ E10 [after 2014]). The transcerebellar plane is obtained at a slightly lower level than the transventricular plane with slight posterior tilting, and includes visualization of the frontal horns of the lateral ventricles, cavum septum pellucidi, thalami, cerebellum, and cisterna magna. The cerebellum appears as a butterfly shape joined in the middle by the slightly more echogenic cerebellar vermis [87]. The TCD measurement is obtained by placing the sonographic machine's on-screen calipers at the outer margins of the cerebellum via a track ball [100]. All TCD values were then transformed into Z-scores using published gestational age-related size charts and equations according to Chavez *et al.* [100](Figure 1).

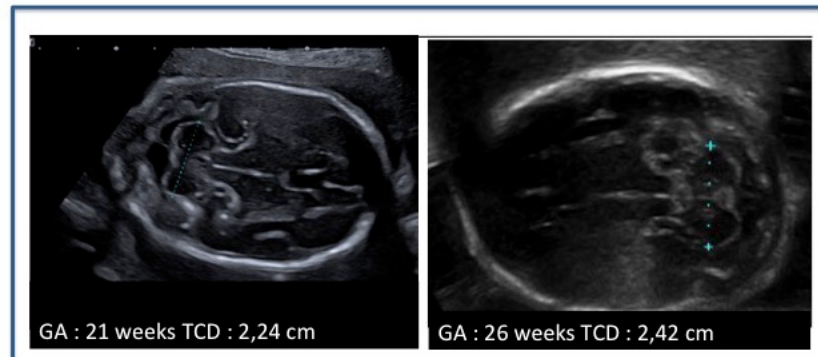


Figure 1: A) Left: normal transverse cerebellar diameter (TCD) at 21 weeks, measured at 2.24 cm. Right: abnormal TCD at 26 weeks, measured at 2.42 cm (5th percentile for gestational age: 2.53 cm).

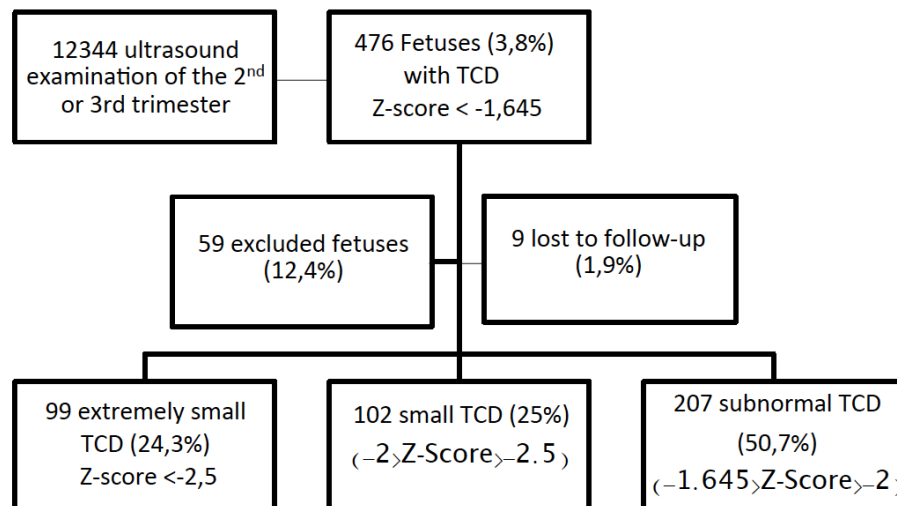
Fetuses with a TCD below the 5th percentile were then stratified into three groups: subnormal TCD (Z-score between -1.645 and -2.0; TCD between 5th and 2,5th percentile), small TCD (Z-score between -2.0 and -2.5; TCD between 2,5th and 0,6th percentile), and extremely small TCD (Z-score below -2.5; TCD < 0,6th percentile). All ultrasound examinations were reviewed, including biometric examinations, based on stored ultrasound images and reports. When the fetuses underwent several ultrasounds, only the last one was retained. Information on pregnancy and perinatal outcomes were collected. Major malformations were described in the absence of associated chromosomal anomalies. Delivery records

were reviewed and neonatal follow-up data were retrieved from pediatric and/or genetic records. For live-born infants, findings were collected until neonatal discharge from the hospital. Otherwise, major anomalies were confirmed at autopsy. When the TCD was below the 5th percentile, in the absence of any other significant abnormalities based on prenatal and neonatal examination, it was classified as “isolated”. Chromosomal anomalies included karyotype and/or comparative genomic hybridization abnormalities. Information on intrauterine or neonatal demise and termination of pregnancies was also collected. Outcomes were analyzed in relation to TCD Z-scores [101]. Mean or percentages of the total were used to describe outcomes of interest. The Chi-squared test and Fisher’s test were used for analysis of categorical variables. All tests were two-tailed, and p values <0.05 were considered statistically significant. Bonferroni correction was performed when required. Statistical analysis was performed using GraphPad Prism Version 7.0, 2017 (GraphPad Software, San Diego, CA, USA). The study was approved by the local ethics board.

RESULTS

During the study period, 12,344 ultrasound examinations during the second/third trimester were performed. In total, 476 (3.8%) had a TCD below the 5th percentile. In this group of 476 fetuses, 59 had either a suspected inaccurate gestational age, because a first-trimester scan was not performed (25/476; 5%), or suboptimal ultrasound images that were insufficient to provide accurate measurement (34/476; 7.1%), and were excluded. Nine fetuses were lost to follow-up. Four hundred and eight fetuses with prenatal measurement of TCD <5th percentile underwent clinical investigation and neonatal follow-up (Figure 2). Of these 408 fetuses, 207 (50.7%) had a subnormal TCD, 102 (25%) had a small TCD, and 99 (24.3%) had an extremely small TCD. In nine fetuses lost to follow-up, three (2.9%) fetuses had a small TCD and six (4.04%) had an extremely small TCD. TCD below the 5th percentile was associated with 160 major malformations (39.2%) and 39 chromosomal anomalies (9.5%). Forty-one cases of intrauterine or neonatal demise (10%) were noted.

Figure 2 Flow chart according to Z-Scores



Pregnancy outcomes were further stratified according to Z-scores and are presented in Tables 1 and 2. In the group of extremely small TCD, there were 46 major malformations (47.5%), 10 chromosomal anomalies (10%), 22 intrauterine or neonatal deaths (22%), 41 “isolated” cases (41%), and 31 (31%) terminations of pregnancy. In the group of small TCD, there were 32 major malformations (31.3%), 13 chromosomal anomalies (12.7%), nine intrauterine or neonatal deaths (8.8%), 63 “isolated” cases

(61.7%), and 29 (28%) terminations of pregnancy. In the group of subnormal TCD, there were 82 major malformations (39.6%), 16 chromosomal anomalies (7.7%), 10 intrauterine or neonatal deaths (4.8%), 103 “isolated” cases (74.5%), and 55 (26.5%) terminations of pregnancy (Table 1).

TABLE 1 Prenatal findings at second or third trimester according to prenatal TCD Z score

	Extremely Small TCD (n = 99) Score < -2.5	Small TCD (n = 102)	Subnormal TCD (n = 207)	P ₁	P ₂	P ₃
Major malformations	46.4% (46)	31.3% (32)	39.6 % (82)	.02*	.25	.15
Chromosomal anomalies	10% (10)	12.7% (13)	7.7% (16)	.55	.48	.10
Intrauterine or neonatal demise	22% (22)	8.8% (9)	4.8% (10)	.008*	.01*	.16
Termination of pregnancy	31% (31)	28% (29)	26.5%(55)	.65	.38	.72
Considered as isolated	41% (41)	61.7% (63)	49.7% (103)	.003*	.17	.05

Note. P₁: Statistical test between extremely small TCD and small TCD. P₂: Statistical test between group extremely small and subnormal TCD. P₃: Statistical test between small and subnormal TCD.

Abbreviation: TCD, transverse cerebellar diameter.

*Statistical significance.

The prevalence of major malformation was significantly higher in extremely small TCD when compared to small and subnormal TCD. The rate of major malformations among fetuses with extremely small TCD was 46.4% while this was estimated at 31.3% in the small TCD group ($p=0.02$). Moreover, no difference was found when the latter was compared to that of subnormal TCD ($p=0.25$) (Table 1). No significant differences in the prevalence of chromosomal anomalies were found between the groups. The rate of chromosomal anomalies among fetuses with extremely small TCD was 10% while this was estimated at 12.7% in the small TCD group ($p=0.55$). Moreover, no difference was found when the latter was compared to that of subnormal TCD ($p=0.10$) (Table 1). The prevalence of intrauterine or neonatal demise was statistically higher in the extremely small TCD group compared to the small or subnormal TCD group ($p=0,008$ and $p=0,01$, respectively). Adjusted p-values through Bonferroni correction were significant in both groups ($p=0,024$ and $0,03$ respectively). The prevalence of intrauterine or neonatal demise decreased inversely to TCD, ranging from 22% in the extremely small TCD group to 4.8% in the subnormal TCD group (Table 1).

Aneuploidy was found in 7/10 cases in the extremely small TCD group, 10/13 in the small TCD group, and 12/16 in the subnormal TCD group (Table 2). Severe intrauterine growth restriction (IUGR) was defined by an estimated fetal weight <3rd percentile [102] based on the local charts [103]. Fetuses identified with IUGR demonstrated biometry <10th percentile, prevailing at the abdominal pole and limbs. Among those fetuses, 100% (54/54) were early-onset IUGR, diagnosed between 22 and 32 weeks. It is interesting to note that, in the extremely small TCD group, 62.5% of fetuses had a head circumference <10th percentile, while abdominal circumference was <10th percentile in 100% of cases (Table 3). In the small TCD group, cephalic circumference was decreased in 72.7% of fetuses, associated with decreased abdominal circumference <10th percentile in 90.9%. In the subnormal TCD group, 37%

of fetuses had decreased head circumference, while 81.4% presented with a reduced abdominal circumference <10th percentile (Table 3). Among intrauterine growth-restricted fetuses (54 fetuses), fetal demise or neonatal adverse outcome was reported in 75%, 81.8% and 18.5% of fetuses with Z scores of <-2.5, -2.5 to -2.0, and -2 to -1.645, respectively.

TABLE 2 Prenatal findings at second or third trimester according to prenatal TCD Z score

	Extremely small TCD (n = 99)	Small TCD (n = 102)	Subnormal TCD (n = 207)
Chromosomal anomalies	10 (10%)	13 (12.7%)	16 (7.7%)
Aneuploidy	7 (7%)	10 (9.8%)	12 (5.7%)
Deletion or translocation	3 (3%)	3 (2.9%)	4 (1.9%)
Major anomalies^a	46 (46.4%)	32 (31.3%)	82 (39.6%)
Nervous system abnormality	33 (33%)	12 (11.7%)	23 (11.1%)
Congenital heart malformation	3 (3%)	8 (7.8%)	14 (6.7%)
Urinary tract abnormality	5 (5%)	5 (4.9%)	13 (6.2%)
Polymalformative syndrome	3 (3%)	5 (4.9%)	19 (9.1%)
Digestive tract abnormality	2 (2%)	1 (1%)	10 (4.8%)
Others	0	1 (1%)	3 (1.4%)
Severe IUGR^b	16 (16%)	11 (10.7%)	27 (13.0%)
Severe IUGR with fetal demise or neonatal adverse outcome	12 (75%)	9 (81.8%)	5 (18.5%)
Infectious fetopathy	3 (3%)	0	4 (1.9%)
Involving:			
Cytomegalovirus	3 (100%)	0	3 (75%)
Parvovirus B19	0	0	1 (25%)

Abbreviation: TCD, transverse cerebellar diameter.

^aMajor anomalies are described in the absence of chromosome anomalies.

^bIUGR: intrauterine growth restriction, defined according to guidelines for clinical practice from the French College of Gynecologists and Obstetricians.¹⁵ Severe IUGR was defined by estimated fetal weight < 3rd percentile on local chart.¹⁶

TABLE 3 Detail of fetal biometry in severe IUGR at last ultrasound before delivery

Fetal Biometry in Severe IUGR at Last Ultrasound Before Delivery	Extremely Small TCD (n = 16)	Small TCD (n = 11)	Subnormal TCD (n = 27)
Estimated fetal weight < 3rd percentile	16 (100%)	11 (100%)	27 (100%)
Cephalic circumference <10th percentile	10 (62.5%)	8 (72.7%)	10 (37%)
Cephalic circumference <3rd percentile	7 (43.7%)	5 (45.4%)	5 (18.5%)
Abdominal circumference <10th percentile	16 (100%)	10 (90.9%)	22 (81.4%)
Abdominal circumference <3rd percentile	14 (87.5%)	5 (45.4%)	16 (29.2%)
Short femur length <10th percentile	16 (100%)	10 (90.9%)	27 (100%)
Short femur length <3rd percentile	8 (50%)	8 (72.7%)	24 (88.8%)

Note. Intrauterine growth restriction (IUGR) is defined according to guidelines for clinical practice from the French College of Gynecologists and Obstetricians.¹⁵ Severe IUGR was defined by estimated fetal weight <3rd percentile on local chart.¹⁶

TABLE 4 Details of chromosomal anomalies and major associated ultrasound abnormalities in subnormal TCD group (Z score between -2.0 and -1.645)

Chromosomal Anomalies	n	Major Associated Ultrasound Abnormality
Trisomy 21	5	1 Hygroma coli 2 CHM 1 Microcephaly 1 severe IUGR and CHM
Trisomy 18	5	2 Omphalocele 1 Diaphragmatic hernia 2 CHM
5pTer and Trisomy 2	1	CHM and esophageal atresia
del 7	1	Polymalformation including DSD and major ventriculomegaly
Triploidy	2	1 severe IUGR 1 Polymalformation
22q11	2	DiGeorge Syndrome
Total	16	

Abbreviations: CHM, congenital heart malformation; DSD, disorder of sex development; IUGR, intrauterine growth restriction.

In all 16 cases with subnormal TCD and chromosomal anomalies, ultrasound examination at referral showed significant malformations including congenital heart malformations, microcephaly or ventriculomegaly, and diaphragmatic hernias (Table 4). In Parallel, in all 13 cases with small TCD and chromosomal anomalies, ultrasound examination at referral showed significant malformations including diaphragmatic hernias, bilateral renal hypoplasia, congenital heart malformation, and severe IUGR (Table 5).

TABLE 5 Details of chromosomal anomalies and major associated ultrasound abnormalities in small TCD fetuses (Z score between -2.5 and -2.0)

Chromosomal Anomalies	n	Major Associated Ultrasound Abnormality
Trisomy 18	5	2 Diaphragmatic hernia 2 Omphalocele 1 Spina bifida
Trisomy 22	1	Polymalformation including hypoplastic kidneys and CHM
Monosomy X mosaicism (20%)	1	CHM
Chromosome 3 inversion with		Ventriculomegaly
2 Balanced chromosomal translocation	1	Polymicrogyria
18q Monosomy	1	CHM
10qter deletion and 16qter Trisomy	1	Polymalformation including microcephaly and ventriculomegaly
Trisomy 21	3	1 CHM 2 Severe IUGR
Total	13	

Abbreviations: CHM, congenital heart malformation; IUGR, intrauterine growth restriction.

Regarding malformations with no evident chromosomal anomaly, the main ultrasound findings were related to nervous system abnormalities, congenital heart malformations, urinary tract abnormalities, digestive tract abnormalities, and polymalformative syndromes. Three limb malformations were

reported in the subnormal TCD group and one case of non-infectious fetal anasarca in the small TCD group (Table 2).

Of the extremely small, small, and subnormal TCD groups, 17 (17.1%), 13 (12.7%), and 39 (18.8%) were twins, respectively. Among twin pregnancies (69 cases), 14 (20.2%) were monochorionic and 55 (79.8%) were dichorionic (Table 6). However, only 4/69 (5.7%) twin pregnancies led to both twins having TCD <5th percentile; all were monochorionic.

TABLE 6 Description of twin pregnancies with cerebellar hypoplasia on second and third trimester ultrasonography

	Extremely small TCD (n = 99)	Small TCD (n = 102)	Subnormal TCD (n = 207)	n
Twin pregnancies (%)	17.1% (n = 17)	12.7 (n = 13)	18.8 (n = 39)	69
Monochorionic twins (%)	29.4% (n = 5)	30.7% (n = 4)	12.8% (n = 5)	14
Dichorionic twins (%)	70.6% (n = 12)	69.3% (n = 9)	87.2% (n = 34)	55

Major malformations and adverse neonatal outcome were found in 68.6% of fetuses with extremely small TCD (Z-score <-2.5), 40.1% of fetuses with small TCD (Z-score between -2.0 and -1.645), and 44.4% of fetuses with subnormal TCD (Z-score between -2.0 and -1.645).

DISCUSSION

This study confirms that small TCD, a common finding during second or third-trimester ultrasound, is associated with various, potentially severe anomalies. Our results confirm that fetuses with a subnormal, small or extremely small TCD are at an elevated risk of perinatal mortality and a high risk of major malformations [104]. Moreover, this study reports, for the first time, the frequency of fetal anomalies associated with a small TCD based on a large, unselected population, thus providing useful information for prenatal counseling for a common, yet underdiagnosed, situation.

The frequency of fetal adverse outcomes varied with the extent of TCD; extremely small TCD was significantly associated with a higher risk of major malformations and perinatal mortality when compared to the small and subnormal TCD groups. These data are of great interest and highlight the relevance of precise systematic measurement of TCD in routine scans. Knowing that TCD measurement is simple and reliable [105], we advocate diameter measurement based on the outer margin during routine screening, and decreased biometry should carefully be evaluated as a warning sign of fetal malformations that require further sonography and other investigations. As already reported by other authors, spina bifida or ventriculomegaly were more frequent in fetuses with small and extremely small TCD [106], [107].

The prevalence of chromosomal anomalies was similar between the three groups. Trisomy 21 and trisomy 18 were the most frequent chromosomal anomalies with no statistical significance between the groups. Therefore, the relevance for referral of fetuses with subnormal TCD in terms of chromosomal anomalies is similar to that of fetuses with extremely small and small TCD, and chromosomal anomalies should therefore be considered by the clinician in such cases.

In our series, chromosomal anomalies included two deletions of chromosome region 22q11, one deletion at 5pTer, one large deletion of chromosome 7, and one 13-16 translocation. All of these cases had associated malformations. Recently, Zou *et al.* reported that cerebellar hypoplasia may occur in patients with 5p15 (Cri-du-chat syndrome), 6q terminal and Xq28 microduplication (L1CAM [*308840] and MECP2 [*300005] syndromes), and chromosome anomalies based on chromosomal microarray analysis (CMA) among those with isolated and non-isolated cerebellar hypoplasia and normal karyotype [90]. In two of their cases, cerebellar hypoplasia was considered isolated and in two other cases, it was associated with either unilateral ventriculomegaly or pachygyria and ependymal cysts that could have been misdiagnosed if the TCD had not been measured [90]. This raises the issue of systematic routine TCD measurement and the need for CMA in addition to standard karyotyping for complementary work-up.

Among the reported infectious fetopathies, 6/7 cases involved cytomegalovirus (CMV) (3/7 with extremely small TCD and three with subnormal TCD) and 1/7 cases involved parvovirus B19. CMV

infection is widely known to cause cerebellar hypoplasia based on the immune inflammatory response and direct cytopathic effect of CMV on precursor cells of the neuroepithelium [108]–[110]. Vermian hypoplasia has been reported in congenital CMV infection [111], [112]. Cerebellar hypoplasia is considered as an important factor for poor prognosis in congenital CMV infection [112]. Parvovirus B19 was found in one case with subnormal TCD associated with fetal hydrops related to severe anemia with cerebellar hypoplasia of clastic origin.

While Goldstein and Chavez have noted the relative preservation of normal cerebellar growth in growth-restricted fetuses [113], [114], 12/22 fetuses with extremely small TCD, 9/9 fetuses with small TCD, and 5/10 fetuses with subnormal TCD, who presented with intrauterine or neonatal demise, were growth restricted. Despite the relative resistance of cerebellar growth to chronic hypoxemia, due to a brain sparing mechanism, the decrease in diameter in growth-restricted fetuses is symptomatic of reduced blood flow towards the cerebellum, and the preferential physiological mechanism to preserve cerebellar growth is avoided [115]. In addition, in our study, fetuses with restriction of growth were exclusively related to placental insufficiency, with no morphologic or chromosomal anomalies. Fetal restriction of growth was not related to an isolated decrease in head circumference, but a decrease in all biometric parameters with mainly a decrease in abdominal circumference in most cases (Table 3). Thereby, measurement of TCD <5th percentile in growth-restricted fetuses may be considered as a factor of poor prognosis and should be taken into account in prenatal counseling.

As previously published studies [116] have demonstrated a reliable and accurate correlation between TCD and gestational age in twins and growth-restricted fetuses, we chose not to exclude these subjects from the study. The proportion of fetuses with a TCD below the 5th percentile was slightly lower than expected (3.8%), probably because the majority of the included fetuses underwent first-trimester screening for Down syndrome. This study concerns exclusively patients with a reassuring ultrasound examination during the first trimester (11-13+6 weeks). The population therefore cannot be considered as entirely unselected. Other limitations of the study are based on its retrospective and monocentric characteristics that have, nevertheless, provided a low rate of subjects lost to follow-up (2.2%).

Currently, TCD measurement is not mandatory during second-trimester examination and is not included in either the International Society of Ultrasound in Obstetrics and Gynaecology (ISUOG) [87], Royal College of Obstetricians and Gynaecologists (RCOG) [117], or the *French Conference Nationale d'Echographie Obstétricale et Foetale* guidelines [118], in which diagnosis of anomalies of the cerebellum or cisterna magna is based solely on images of the posterior fossa. As previously reported by some authors [90], [104], our study underlines the additional value of including TCD measurement in routine practice. According to our results, the 5th percentile represents a valuable cut-off below which a more detailed sonographic examination should be performed.

We intentionally used the nomograms described by Chavez *et al.* which rely on a prospective validation of retrospectively established nomograms [100].

In conclusion, TCD below the 5th percentile during the second or third trimester is related to a high rate of fetal malformations, severe IUGR, chromosomal anomalies, and genetic disorders. Therefore, these data should be taken into consideration during prenatal counseling, and, when facing a TCD below the 5th percentile, women should be referred for further sonography, fetal karyotyping and CMA.

II.5.1.1 Commentaires

Dans cette étude, nous rapportons le devenir des petits cervelets mesurés en anténatal afin d'évaluer les risques liés à la réduction du diamètre transverse du cervelet. Dans notre institution, cette mesure est largement réalisée lors des échographies de dépistage. En partant des 12344 mesures de DTC réalisées durant la période étudiée de 2007 à 2015, nous avons colligé les cas où le DTC était inférieur au 5^e percentile. Nous avons fixé un seuil arbitraire au 5^e percentile alors qu'aucune étude portant sur des données pré ou postnatales n'ait définie de seuil à partir duquel la diminution de volume cervelet serait significative et conclurait à une hypoplasie cérébelleuse. Nous avons ainsi choisi ce seuil par comparaison au seuil du 5^e percentile du PC, décrit dans la littérature pour proposer aux parents des bilans complémentaires [94]. Ainsi, nous pouvons conclure que le du 5^e percentile du DTC constitue un seuil pertinent puisqu'un DTC <5^e est associé à 22,7% de malformations sévères, à 9,5% d'anomalies chromosomiques et 10% d'issues néonatales défavorables. Ce taux élevé de malformations associées, d'anomalies chromosomiques, génétiques n'était pas corrélé à la sévérité de la mesure et nous conduit à proposer aux cliniciens de référer les patientes en consultation de médecine fœtale pour une imagerie diagnostique complémentaire, un prélèvement fœtal pour une ACPA voire un séquençage d'exome quand cela est possible dès la mesure d'un DTC <5^e percentile.

II.5.2 CINQUIÈME ARTICLE

Neurodevelopmental outcome in children with isolated decreased cerebellar biometry during prenatal ultrasound examination

Mona Massoud ¹, Myriam Kheniche¹, Sara Cabet ², Anthony Atallah¹, Laurent Guibaud², Vincent Desportes ³.

1. Hospices Civils de Lyon, Department of Obstetrics and Gynecology, Université Claude Bernard, Lyon 1, Hôpital Femme Mère Enfant, 59 boulevard Pinel 69500 Bron-Lyon, France
2. Hospices Civils de Lyon, Department of Radiology and Fetal Imaging, Université Claude Bernard, Lyon 1, Hôpital Femme Mère Enfant, 59 boulevard Pinel 69500 Bron-Lyon, France
3. Hospices Civils de Lyon, Department of Neuropediatrics, Université Claude Bernard, Lyon 1, Hôpital Femme Mère Enfant, 59 boulevard Pinel 69500 Bron-Lyon, France

Article en cours de révision pour une soumission à « **l'European Journal of Paediatrics and Neurology** »

Abstract

Objective: To assess the long-term neurodevelopmental outcome of children with isolated cerebellar hypoplasia (Transverse Cerebellar Diameter (TCD) below the fifth percentile) diagnosed during prenatal period and correlate outcome to prenatal TCD Z-score measurement

Subjects and methods: A prospective monocentric study carried out between 2007 and 2015. We reviewed outcomes of 204 fetuses with a TCD inferior to the 5th percentile, according to TCD Z-scores during second and third trimester routine ultrasound examinations. Information on parity, socio-economical level of the parents, complementary fetal imaging, MRI findings, fetal karyotype or CMA when realized, delivery records and perinatal outcomes were collected. The French version of CDI (Ireton's Child Developmental Inventory), IDE questionnaire (Inventaire du Développement de l'Enfant) was used to assess neurodevelopmental outcome. DQ-IDE (developmental quotient), IDE-profile and school knowledge score (for children within four and six years) were calculated. A qualitative evaluation of global development was performed in children above six. Values of these scores were compared between groups and correlated to TCD Z-scores.

Results: In total, 35 children with small prenatal TCD underwent clinical investigations. Two (5,7%) cases have an extremely small TCD (Z-score below -2.5), 13 (37,1%) have small TCD (Z-score between -2.0 and -2.5), and 20 (57,1%) have subnormal TCD (Z-score between -1.645 and -2.0). DQ-IDE was calculated in 28 (80%) children between two- and six-years age. Mean DQ-IDE is of 94, eight (28,6%) children have developmental delay with a QD-IDE inferior to 86. There was no statistical correlation between DQ-IDE and TCD Z-score ($p=0,63$), neither between groups of TCD Z-score ($p=0,07$). Socio-economic category of the mothers and parity were not correlated to DQ-IDE. When analyzing IDE-profile, seven (20%) children have no delay in any of the areas studied, six (21,4%) have high risk of delay in one domain, 3 (10,8%) in two domains and 12 (42,8%) in more than two domains. Language comprehension (12/28) 42,8%, expressive language (11/28) 39,2%, fine motricity (10/28) 35,7%, socialization (9/28) 32,1% and autonomy (8/28) 28,5% were the most affected area. Score of school knowledge was calculated in 18 infants, five (17,8%) has scholar level superior to the median, while the level of 13 (72,2%) infants was inferior to the median. Six (33,3%) infants have very high risk of scholar delay. There was no significant correlation between TCD Z-score and school knowledge score ($p=0,82$). Regarding qualitative evaluation of global development, two of seven children have concentration and reading difficulties, they benefit of speech therapy. Mean follow-up was of 73,6 months (51-119). None of the 35 infants has neurological disease, autism spectrum disorder or epilepsy.

In conclusion: TCD below the 5th percentile is a reliable threshold to diagnose CH. Isolated CH may be associated with normal developmental outcome. MRI, biological and genetic work-up should be

proposed. There is high risk of delay in language, fine motricity, socialization and autonomy in children which could benefit from an early management when isolated CH is diagnosed during prenatal period.

Introduction

Cerebellar hypoplasia (CH) refers to a cerebellum of reduced volume with an almost normal anatomy [9], [52], [57]. CH is associated with a broad heterogeneity in neuroradiologic features, etiologies, clinical manifestation, neurodevelopmental outcomes challenging fetal medicine experts during prenatal counseling and clinicians when evaluating children with CH. Over the past years, various neuroradiological approaches have been proposed to classify CH and related anomalies but there is no unanimous consensus yet, given the overlapping phenotypic spectrum among them[9], [63]. Prenatal diagnosis of cerebellar hypoplasia is feasible and is mainly based on the reduction of transverse cerebellar diameter (TCD) measurement during routine ultrasound (US) examination or the reduction of vermian volume (height or surface) during referral US. Despite the easily achievable measurement of TCD [119] and in consequence, diagnosis of CH when TCD measurement is reduced, few studies have described prenatal cases of isolated CH [120]. Thus, most of classifications and diagnostic approaches to cerebellar hypoplasia are based on postnatal data [9], [50], [57], [63]. Therefore, discrepancies between pre and postnatal classifications to diagnose CH, limited biological workup with genetic exploration during prenatal period and variable neurodevelopmental outcomes mainly described within postnatal series, have contributed to maintain the confusion regarding our knowledge of this complex group of CH-related disorders. During prenatal period, a normal posterior fossa is assessed sonographically on an axial plane by a normal cisterna magna which does not exceed 10mm in depth, a normal TCD for gestational age, and identification of normal cerebellar anatomy, including a distinct vermis surrounded by two well-defined hemispheres, with no communication between the fourth ventricle anteriorly and the cisterna magna posteriorly [52], [121]. Therefore, decreased cerebellar biometry during second and third trimester ultrasound examination is the main parameter to diagnose cerebellar and pontocerebellar hypoplasia. Prenatal diagnosis of cerebellar hypoplasia relies on the subjective evaluation of neuroradiologists who identify either an isolated small vermis or an overall significant reduction of TCD measurement in comparison with brainstem and the other brain structures. However, there is no threshold of reduced TCD to define CH. We described recently, that TCD below 5th centile at second or third trimester scan is a reasonable threshold to refer patients for oriented sonogram, fetal MRI, and fetal karyotyping reduced TCD was related to a high rate of fetal malformations, severe intrauterine restriction in growth, chromosomal anomalies, and genetic disorders. However, prenatal counseling in case of an isolated decreased cerebellar biometry remains challenging since there are no available data in the literature describing the

neurodevelopmental outcome of these newborns. The aim of this study was to assess the long-term neurodevelopmental outcome of children with isolated decreased cerebellar biometry diagnosed during prenatal period and correlate outcome to prenatal TCD Z-score measurement.

Subjects and methods

This is a prospective monocentric study carried out in a tertiary referral university hospital in Lyon, France. We retrospectively reviewed and analyzed outcomes of 204 fetuses with an isolated TCD measurement inferior to the 5th percentile (between 16 and 36WG), based on consecutive second and third trimester routine ultrasound examinations between April 2007 and December 2015. Routine ultrasound examinations were performed without any particular level of ultrasound expertise. Exclusion criteria were as follows: unavailable first-trimester dating based on crown-rump length and unavailable ultrasound images which precluded quality control of TCD measurement on the required transcerebellar plane, the discovery of fetal associated malformations or chromosomal, infectious, genetic, metabolic anomalies. Transcerebellar plane was obtained for each fetus using high resolution ultrasound equipment (Toshiba Aplio 300 (before 2011)/ Aplio 500 (after 2011) and GE Voluson E8 (before 2014) / GE Voluson E10 (after 2014). Transcerebellar plane was obtained at a slightly lower level than the transventricular plane with slight posterior tilting of the probe and includes visualization of the frontal horns of the lateral ventricles, cavum septum pellucidi, thalami, cerebellum and the cisterna magna. The cerebellum appears as a butterfly shape joined in the middle by a more echogenic cerebellar vermis [122]. The TCD measurement is obtained by placing the calipers at the outer margins of the cerebellum via a track ball [123]. All TCD values were then transformed into Z-scores using published gestational age-related size charts and equations according to Chavez *et al.* Fetuses with a TCD below the 5th percentile were then stratified into three groups: subnormal TCD (Z-score between -1.645 and -2.0; TCD between 5th and 2,5th percentile), small TCD (Z-score between -2.0 and -2.5; TCD between 2,5th and 0,6th percentile), and extremely small TCD (Z-score below -2.5; TCD < 0,6th percentile). Images of ultrasound examinations were reviewed, including biometric examinations, based on stored ultrasound images and reports, information on pregnancy (parity, socio-economical level, referral of the patients to fetal medicine expert during pregnancy, MRI findings, fetal karyotype or CMA when realized) and perinatal outcomes were collected. Delivery records were reviewed, and neonatal follow-up data were retrieved from pediatric and medical records. This retrospective data review was already done for a previous study published by Atallah and al, in order to assess fetal and perinatal outcome associated with small TCD on second- or third-trimester ultrasonography

[124]. For the current study, only isolated cases of small TCD measurement (< 5th percentile) were analyzed. The isolated nature of the small TCD was defined by the absence of other neurological and extraneurological anomalies noted in the US record. We excluded all cases with unavailable data regarding pregnancy, family history of neurodevelopmental delay, prematurity (<33WG), severe cases of intra uterine growth restriction (IUGR), neonatal asphyxia (PH on the cord <7), neonatal transfer to the neonatal intensive care unit (NICU).

Outcome measures

Medical records regarding the follow up of children were analyzed. We systematically noted neurological examination abnormalities, follow up in a pediatric unit for autism spectrum disorder (ASD), intellectual disability, seizures and extraneurological comorbidities.

The neurodevelopmental outcome was assessed using the French version (IDE: Inventaire du Développement de l'Enfant) of CDI (Ireton's Child Development Inventory) [125]. Parents consented to answer a questionnaire during a telephone conversation. The CDI assesses the general level of a child's development in 8 developmental domains as socialization, autonomy, gross motor functions, fine motor functions, expressive language, language comprehension, letters, and numbers. The IDE has a sensitivity of 84% and specificity of 92% for screening for severe as well as borderline neuropsychological disorders. It is an assessment level tool designed to be used in children whose neuropsychological development is questionable or delayed [126]. From it, DQ-IDE (development quotient) is calculated. DQ-IDE correlates well with the IQ WPPSI test (Wechsler preschool and primary scale of intelligence, intelligence quotient) ($r=0,85$).

The IDE consists of a set of statements describing child's behavior. The parent must tick "Yes" or "No" for each statement in the answer grid according to what his child does or does not do. Each "Yes" answer scores 1 point and the score obtained for each scale is calculated by totaling the number of points. Scores were then transformed into developmental age according to French normal values and then into the DQ-IDE, defined as development age/ chronological age $\times 100$. The average was 100 and the SD of 15 for the general population. The threshold of DQ-IDE <86 (< 15th percentile) corresponds to a high risk of developmental delay and corresponds to the limit below which the IQ is considered as low (borderline or intellectual disability), while a DQ-IDE < 70 (<5^e percentile) corresponds to a very high risk of developmental delay that also corresponds to mental retardation. To make the most appropriate clinical decision for the child's requirements, it is essential to establish a profile on several areas of the child's development. The scores evaluated in each area of the child's development are plotted at the corresponding number on the scale. The IDE-profile enables to specify in terms of developmental age, the area of development in which the child is slow compared with the normal

development at the same age and to offer the parents an appropriate therapeutic examination. The IDE is valid for children aged from 15 to 72 months. For children within four and six years, the school knowledge score was calculated according to their scores of expressive language (EXL), language comprehension (LCO), letters (LE) and numbers (NUM) as described in the complete form of IDE questionnaire. The school knowledge score = (score EXL x 1,2) + score LCO + (score LE x 4) + (score NUM x 3,3). A qualitative evaluation of the global development was performed in children above six. It is a questionnaire that was developed with the neuropediatrician (VD) to assess the scholar development of the child, with additional questions regarding difficulties encountered requiring to have specialized help at school, speech therapy, or psychomotrician support.

Statistical analysis

The DQ-CDI (IDE) was calculated for every child. A logistic regression was performed to correlate TCD Z-scores to DQ-CDI (IDE). Mean DQ-CDI (IDE) was calculated for every group. Analysis of variance was performed to compare mean DQ-CDI (IDE). *p* values <0.05 were considered statistically significant. Statistical analysis was performed using SAS (SAS 9.4; SAS Institute Inc., Cary, NC, USA). The study was approved by the local ethics committee (2018-A01017-48).

Results

During the study period, 204 cases of isolated TCD below the 5th percentile between 16 and 36WG were registered. In total, 147 cases were excluded: 66 (44,9%) cases had suboptimal ultrasound images that were insufficient to provide accurate measurements, 18 (38,3%) cases were excluded because of medical history of neurodevelopmental delay, prematurity (<33WG), severe cases of intra uterine growth restriction (IUGR), neonatal asphyxia (PH on the cord <7), neonatal transfer to the neonatal intensive care unit (NICU), in 52 (35,3%) cases, TCD measurement was normalized on further US examination and 11 (7,5%) cases were lost to follow up. In total, 57 cases were included in the study, 35 (61,4%) families have accepted to participate to the study by responding to the CDI-IDE questionnaire. The 22 (38,6%) remaining families were lost to follow up because not reachable neither by phone neither by mail. Of these 35 patients, two (5,7%) cases had an extremely small TCD, 13 (37,1%) infants had a small TCD, and 20 (57,1%) patients had a subnormal TCD. The flow chart of the study is described in **Figure 1**. The description of prenatal cases stratified according to TCD Z-Scores is summarized in **Table 1**. In any case, patients were referred during prenatal period to fetal medicine unit for further exploration or suspicion of cerebellar hypoplasia, so no fetal MRI was performed during prenatal nor postnatal period.

Among the 35 infants with prenatal diagnosis of small TCD, DQ-IDE was calculated in 28 (80%) cases between two- and six-years age. In the seven (20%) remaining cases who were older than six years, a complementary questionnaire of qualitative evaluation was analyzed. The school knowledge score was calculated in 18 infants between four and six years.

Mean DQ-IDE is of 94 and eight (28,6%) children have QD-IDE inferior to 86. There was no statistical correlation between the DQ-IDE and TCD Z-score ($p=0,63$). Correlation between TCD Z-score and DQ-IDE is illustrated in **Figure 2**. There was no significant correlation between DQ-IDE and the three groups of TCD Z-score ($p=0,07$). The socio-economic category of the mothers, parity was not correlated to the DQ-IDE. When analyzing IDE-profile, seven (20%) children have no delay in any of the areas studied, six (21,4%) have delay in one domain, 3 (10,8%) in two domains and 12 (42,8%) in more than two domains. Language comprehension (12/28) 42,8%, expressive language 11/28 (39,2%), fine motricity (11/28) 39,2%, socialization (9/28) 32,1% and autonomy (9/28) 32,1% were the most affected area. Children with high risk and very high risk of delay in each domain of development are described in **Figure 3**. Score of school knowledge was calculated in 18 infants; five (17,8%) have a scholar level superior to the median, while 13 (72,2%) infants have a level inferior to the median. Six (33,3%) infants have a very high risk of scholar delay. There was no significant correlation between TCD Z-score and school knowledge score ($p=0,82$). We performed a qualitative evaluation of the global development in seven children above six years old. Among them, one was in group 2 of very small TCD and six were in group 3 of subnormal TCD. The child of group 2 is seven years old and presented concentration and reading difficulties, he benefits from a speech therapy follow-up. Within the six remaining cases, two of them have specific follow-up. One child of six years has speech therapy and another child of 9 years old has serious concentration difficulties and a scholar delay requiring his transfer to a specialized scholar system. None of the 35 infants has neurological disease, autism spectrum disorder or epilepsy.

Figure 1. Flow chart of the study according to Z-scores

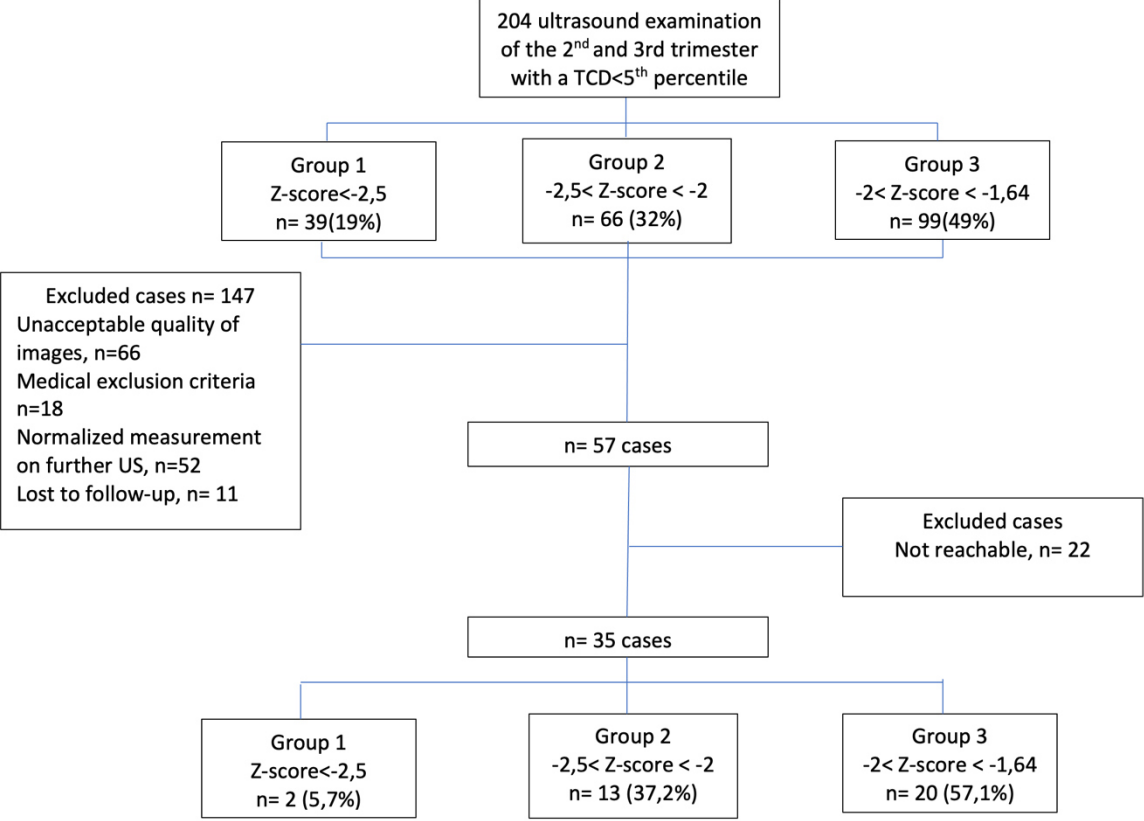


Table 1. Description of the prenatal cases according to TCD Z-Scores

	Group 1 Z-score<-2,5 n= 2 (5,7%)	Group 2 -2,5< Z-score < -2 n= 13 (37,2%)	Group 3 -2< Z-score < -1,64 n= 20 (57,1%)
Singleton	2	10	16
Multiple pregnancies	0	3	4
GA at diagnosis			
22-24,6WG	2	2	3
25-31,6WG	0	6	10
32-37WG	0	5	7
Prenatal MRI	0	0	0
CMA	0	0	0
Postnatal MRI	0	0	0
Duration of follow up (Median range) months	60 (56-64)	65,5 (56-64)	72,9 (51-119)

GA: Gestational age; CMA: chromosomal microarray analysis; MRI: magnetic resonance imaging

Figure 2. Correlation between the TCD Z-score and the DQ-IDE

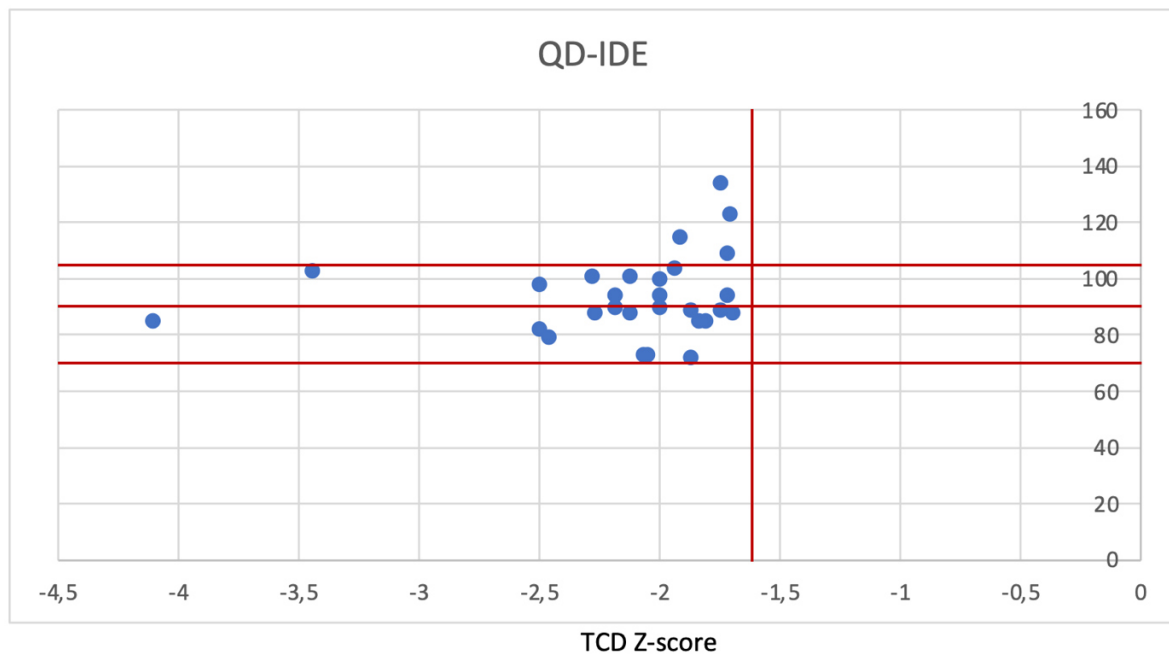
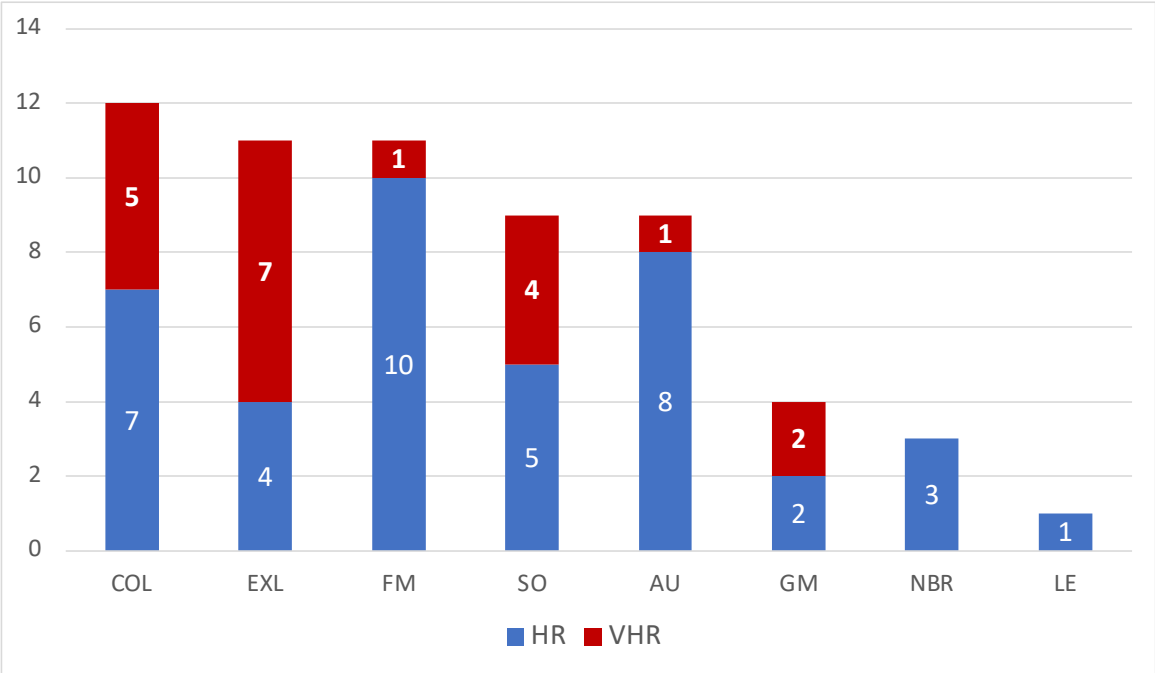


Figure 3 Children with high risk and very high risk of delay in each domain of development



Discussion

We conducted this study with the aim to assess long-term neurodevelopmental outcome of children with isolated reduced cerebellar biometry (TCD below the fifth percentile) diagnosed during prenatal period and correlate outcome to prenatal TCD Z-score measurement. Overall, 28,6% of children showed high risk of developmental delay with DQ-IDE inferior to 86, however none of them has DQ-IDE inferior to 70 which corresponds to mental retardation. None of the children presented neurological disease, ASD, nor epilepsy.

Beyond the well-characterized role of the cerebellum in motor coordination, recent studies have recognized the role of different cerebellar subregions in many neurocognitive functions, such as language and behavior [16] suggesting that the impairment of specific cerebro-cerebellar circuits is relevant to the development of several neurodevelopmental disorders like ASD [127], language disorders [128], attention deficit and hyperactivity (ADHD)[129]. In our study, when cerebellar biometry is decreased starting prenatal period, without any associated morphological malformations, mean DQ-IDE is of 94 and eight (28,6%) children have DQ-IDE inferior to 86 which corresponds to high risk of developmental delay, while mean DQ-IDE is of 104 in the general population. They have high and very high risks of delay in Language comprehension (12/28) 42,8%, expressive language 11/28 (39,2%), fine motricity (11/28) 39,3%, socialization (9/28) 32,1% and autonomy (8/28) 28,5%.-One child of nine years old, presented concentration difficulties suggestive of ADHD. Thus, when comparing our results to those of Pinchefskey and al., in their series, all individuals with “isolated cerebellar hypoplasia” (18/18 of their series) had global developmental delay, being mainly severe (11/18, 61%), 74% (14/19) with severe gross motor delay (only 32% were able to ambulate independently) and almost half of the children had severe intellectual disability. However, additional cerebral malformations were observed in 32% of their cases. Our results are much more optimistic, since 28,6% (8/28) of children presents high risk of developmental delay, and 12/28 (42,5%) have very high risk of delay in the language area, four cases have high (2 cases) and very high risk (2 cases) of delay in gross motor area and none of our children have severe intellectual disability. Discrepancies in neurodevelopmental outcome between these two series might be related to the prenatal onset of the decreased cerebellar biometry in our cases and the overall not isolated cases of CH described in the literature. During prenatal period, cerebellar hypoplasia is based on significant diminution of TCD, however there is no threshold below which we define, strictly speaking, cerebellar hypoplasia. We already showed that the 5th percentile of TCD is a reliable threshold to perform complementary examination, in comparison to other biometric parameters, we could consider cerebellar hypoplasia below the third percentile of TCD measurement, however, in our series, 21.43% (3/14) children in the group 3 of TCD between -2 and -1.645 (which

corresponds to the 3rd and the 5th percentile) have $QD < 86$, which leads us to be cautious and consider TCD below the 5th percentile as the threshold to define CH. Unfortunately, there was no statistical correlation between DQ-IDE and TCD Z-score ($p=0,63$) in our series, partly related to small sample size of the group of extremely small cerebellum. Although, TCD measurement is achievable during prenatal period [119], there are no published series, to date, describing postnatal outcome of isolated global CH diagnosed during prenatal period. This could be related to the lack of systematic measurement of TCD in routine by sonographers in the absence of strict guidelines recommending it. Also, sonographers are more aware of recognizing abnormal anatomy or and increased “fluid-filled” spaces anomaly when exploring posterior fossa, than global decreased cerebellar biometry without morphological cerebellar anomalies as reported by Friszer et al [67] who have showed that systematic measurement of TCD would improve detection of posterior fossa malformations.

In this study, we excluded 52 (25,5%) measures of $TCD < 5^{\text{th}}$ percentile during the second trimester that were normalized on further examinations. This was due either to an inaccurate measurement of TCD or to active cerebellar growth after 24 weeks of gestation (WG) that may compensate a mild delay in cerebellar growth. Thus, reduced cerebellar biometry at 22WG should be controlled around 24-26WG before considering cerebellar hypoplasia. In some forms of cerebellar hypoplasia associated with cytomegalovirus fetopathy or karyotype anomaly, TCD reduction is diagnosed as early as 20-22WG [65], [124]. However, in some autosomal recessive genetic hypoplasia, diagnosis is made during third trimester as these hypoplasia are thought to be due to abnormal development of the definitive cerebellar cortex arising during differentiation of the internal granular layer after the sixth month of pregnancy that corresponds to an intense neuroblast proliferation [130] making authors recommend to perform regular measurement of TCD during third trimester in case of a proband in the family.

During pre and postnatal period, decreased TCD should prompt careful analysis of the morphology of cerebellar hemispheres (borders, foliation) as well as anatomy and biometry of both vermis and brainstem to differentiate between cerebellar hypoplasia from pontocerebellar hypoplasia. Focal decrease in cerebellar biometry is related to a unilateral cerebellar hypoplasia (loss of volume of one hemisphere), in some rare cases only the vermis is reduced. When we diagnose CH on fetal imaging, investigating its primary (genetic, malformative, developmental) or secondary origin (disruptive, acquired) is important. At absence d'IRM dCaractère retrospectif this stage of the diagnostic process, clinical investigations, biological work-up are different during pre and postnatal period. Few prenatal series have described cases of focal cerebellar hypoplasia [88], [89], [131], [132], mainly of acquired/disruptive cause as hemorrhage, CMV infection, or of dominant mutation of COL4A1 that causes microangiopathy and predisposition to hemorrhage, or few cases of PHACE syndrom (acronym: posterior fossa anomalies, hemangioma, arterial anomalies, cardiac abnormalities/aortic coarctation, and abnormalities of the eye). In a previous study, we analyzed the outcome of pregnancy with

decreased TCD below the 5th percentile during prenatal period, and confirmed its association with an elevated risk of perinatal mortality, high rate of fetal malformations, chromosomal anomalies, and genetic disorders, confirming the interest of TCD measurement [124]. Several studies have highlighted syndromic associations with CH, such as CHARGE syndrome (MIM 214800), X-linked mental retardation with CH and distinctive facial appearance (MIM 300486) due to mutations of OPHN1, Galloway-Mowat syndrome 1 (MIM 251300), MARCH syndrome (MIM 236500) associated with bi-allelic CEP55 mutation, and WDR37-associated disorder presenting with global developmental delay and/or intellectual disability, epilepsy, CH, coloboma, and facial dysmorphisms reminiscent of CHARGE syndrome [9], [133]. Also, recent studies have revealed a high detection rate of clinically significant copy number variants (CNVs) in fetuses with CH (19,6-54,6%) and VH (6,5-33,3%), justifying the realization of chromosomal microarray. Indeed, once the neuroradiological pattern of small cerebellum is defined on US examination and MRI to search for associated anomalies, investigations for risk factors of clastic lesions (with any maternal drug use, alcohol consumption or recent trauma, a biological work-up for thrombocytopenia or coagulation disorders factor VII and X deficiencies, a platelet cross-matching and CMV infection), as well as genetic work up with chromosomal microarray, and when available, whole exome or genome sequencing (WES, WGS) are recommended.

In the current study, isolated small TCD without additional cerebellar, or other malformations haven't alerted sonographers during routine US and no additional examinations were realized. Because of the retrospective design of the study, we couldn't complete the etiologic workup if not realized during prenatal period. For this reason, we reviewed (MM, AA and MK) all the TCD images and excluded all cases with unacceptable quality of image or an inaccurate position of the caliper, we also checked the subsequent US examination in order to confirm that TCD remains below the fifth percentile. We excluded cases with well-known acquired causes of cerebellar hypoplasia such as prematurity, perinatal hypoxia, or family history of neurodevelopmental delay that may affect neurodevelopmental outcome of children. We limited our study to the analysis of isolated small cerebellum. This might explain partly, the reason why children of our series have milder symptoms. By interviewing parents, none of the children has required a consultation with a neuropsychiatrist or any genetic exploration while the median range of follow up was between 60 and 72,9 months.

We compared our results to the study by Mangione et al [134] who documented long-term neurodevelopmental outcome following prenatal diagnosis of isolated anomaly of the corpus callosum (ACC) with IDE questionnaire in a French population. Additional anomalies were found in 15% of cases the analysis of IDE-profile, showed a significant difference between children with ACC and the control group of normal children, regarding gross motor, fine motor, language comprehension, numbers, and letters. Seven of their 26 (27%) infants with ACC have neurodevelopmental delay. If we compare IDE-profile of children with ACC to children with small cerebellum, area of concerns was different (Figure

3) since the cerebellum is involved in motor coordination, language, affect and socialization. In our series, children within four and six years have high rate of scholar delay with 13 (72,2%) infants who have a scholar level inferior to the median, this could be explained by the high and very high risk of delay in language comprehension (12/28) 42,8%, expressive language 11/28 (39,2%), and 15/28 (53,6%) children have high risk of delay in at least two domains; that might significantly impact their scholarship and their global development. It is important to note that in our population, since small cerebellum was misdiagnosed during prenatal period, parents were not particularly aware of the reduction of cerebellar diameter during prenatal period, which means that children didn't benefit from any early intervention.

Our study has several limits which include the small sample of children with extremely small TCD, absence of postnatal MRI to confirm small TCD or to check the presence/absence of additional anomalies. This is inherent its retrospective character and the finding that sonographers haven't consider reduction of TCD as abnormal since it was isolated and most probably because of their lack of knowledge of this cerebellar pathology. We also lost to follow up 38,6% (22/57) children. Nevertheless, this study has a particular interest since, it assessed the psychomotor development of a series of 35 children with a confirmed prenatal reduced TCD, and to our knowledge, this hasn't been described to date in the literature.

In conclusion, prenatal diagnosis of isolated TCD measurement inferior to the 5th percentile, with normal MRI excluding pontocerebellar hypoplasia and associated anomalies on fetal imaging, requires an exhaustive biological and genetic work-up to investigate any chromosomic, genetic, metabolic etiology, to define isolated cerebellar hypoplasia. If the exhaustive etiological workup remains negative, children may have a normal development in 20% of cases, there is high risk of developmental delay in 28% of cases. The main domain affected were Language comprehension (12/28) 42,8%, expressive language 11/28 (39,2%), fine motricity (11/28) 39,3%, socialization (9/28) 32,1% and autonomy (8/28) 28,5%. Parents should be informed that children may have high risk of delay in one domain (21,4%), two domains (10,8%) and more than two domains (42,8%). A very high risk of scholar delay was observed in 30% of cases. Thus, improving prenatal diagnosis of isolated CH would allow earlier intervention that may improve psychomotor development of these children.

II.5.2.1 Commentaires

Ce travail est réalisé dans la continuité de la précédente étude clinique dont le but était d'évaluer le devenir des fœtus dont les DTC étaient inférieurs au 5^e percentile en échographie anténatale. Nous avons confirmé que la réduction du DTC en dessous du 5^e percentile constituait un seuil à partir duquel l'association à d'autres malformations, à des anomalies chromosomiques et génétiques était significative. Il nous semblait primordial d'évaluer le devenir postnatal des enfants dont DTC était considéré isolé en échographie anténatale. Nous sommes étonnés de l'absence de données de la littérature portant sur le devenir d'enfants avec un petit cervelet mesuré en anténatal alors qu'il s'agit d'une donnée biométrique, qui par définition devrait concerner 5% des fœtus examinés. Nous constatons que la réduction isolée de la biométrie cérébelleuse, en absence d'anomalie morphologique du cervelet ou d'élargissement du lac rétro-cérébelleux, ne constitue pas un signal d'alerte pour l'échographiste et ne le conduit pas à référer la patiente pour une imagerie de référence et des examens complémentaires. Il est probable que lorsque les DTC sont extrêmement petits, le lac rétro-cérébelleux est artificiellement élargi ce qui peut alerter plus facilement l'opérateur. Malheureusement, nous n'avons pas pu déterminer à partir de cette étude, un seuil à partir duquel, la réduction de la biométrie cérébelleuse serait corrélée au pronostic. De la même manière, aucun des enfants suivis ne présentaient une maladie neurologique, un trouble du spectre autistique ou de l'épilepsie selon l'interrogatoire des parents permettant d'exclure une maladie génétique associée telle que décrite dans les classifications postnatales des hypoplasies cérébelleuses qui se manifestent généralement par des tableaux cliniques assez sévères. Bien que présentant de multiples limites, cette étude est très intéressante puisqu'elle nous permet de conclure qu'il est possible d'avoir un développement psychomoteur normal en cas d'hypoplasie cérébelleuse isolée, que les enfants ont des hauts risques de retard dans les domaines du langage, la motricité fine, la socialisation et l'autonomie accessibles à une prise en charge plus précoce qui pourrait limiter la sévérité du retard. Ainsi, il est important de considérer un DTC inférieur au 5^e percentile comme un cervelet hypoplasique, d'informer les parents en leur proposant des investigations complémentaires une IRM, des examens biologiques et génétiques et si l'hypoplasie demeure isolée avec un bilan négatif, leur proposer une surveillance postnatale pour une prise en charge précoce et adaptée d'un syndrome cérébelleux.

II.5.1 SIXIÈME ARTICLE

Prenatal unilateral cerebellar hypoplasia in a series of 26 cases: significance and implications for prenatal diagnosis

Mona Massoud², Maud Cagneaux^{1,2}, Catherine Garel^{4,6}, Nathalie Varene⁶, Marie-Laure Moutard⁴, Thierry Billette⁴, Audrey Benezit³, Christelle Rougeot³, Jean –Marie Jouannic⁷, Jérôme Massardier², Pascal Gaucherand², Vincent Desportes^{3,4}, Laurent Guibaud^{1,2,4}.

1- Département d’Imagerie Pédiatrique et Fœtale, Hôpital Femme Mère Enfant, Université Claude Bernard Lyon

2- Centre Pluridisciplinaire de Diagnostic Prénatal, Hôpital Femme Mère Enfant, Université Claude Bernard Lyon

3- Département de Neuropédiatrie, Hôpital Femme Mère Enfant, Université Claude Bernard Lyon

4- Centre de référence des malformations du cervelet, Hôpital Femme Mère Enfant, Lyon et Hôpital Armand Trousseau, Paris.

5- Département d’Obstétrique, Hôpital Femme Mère Enfant, Université Claude Bernard Lyon
Institutions

6- Service de Radiologie, Hôpital d’Enfants Armand-Trousseau, Paris, France.

7- Service d’Obstétrique, Hôpital Armand Trousseau, Paris, France

Article publié dans le journal *Ultrasound in Obstetrics and Gynecology*, 2014; 44: 447–454

ABSTRACT

Objective. To define imaging patterns of unilateral cerebellar hypoplasia (UCH), discuss possible physiopathological mechanisms, and underline the aetiology and prognosis associated with these lesions.

Material and methods. Retrospective study of 26 fetuses with asymmetric cerebellar hemispheres.

Results. Our series could be divided into two groups according to imaging follow-up. In the first group (8/26), the progression of imaging features, echogenic cerebellar changes and/or hypointensity in T2*-weighted images were highly suggestive of ischaemic/haemorrhagic insult. In the second group (18/26), imaging features remain constant during follow up; UCH was associated with abnormal foliation in three proven cases of clastic lesions, a cystic lesion was noted in three cases of PHACE syndrome and in the remaining cases, UCH was constant without imaging pattern typical of haemorrhage. Of the 24 living infants investigated, neurological complications were identified in 1/7 (mean 46 months) patients in Group 1 and 6/16 (mean 35 months) patients in Group 2 (follow-up data was not available for one infant). The surface loss of cerebellar hemisphere was >50% in 19/24 fetuses and the vermis clearly appeared normal in 19/24. Predisposing factors for foetal vascular insult were identified in eight cases and included alcohol addiction, diabetes mellitus, congenital CMV infection and pathological placenta with thrombotic vasculopathy and infarctions.

Conclusion. UCH is defined as a focal lesion of the cerebellum that may be secondary to either haemorrhage or/and ischaemic insult, suggesting a clastic origin, particularly when imaging follow-up reveals changes over time. UCH may also be a clue for prenatal diagnosis of PHACE syndrome. The surface loss of cerebellar hemisphere does not correlate with poor prognosis, and UCH with normal vermis is often associated with normal outcome.

Introduction

Unilateral cerebellar hypoplasia (UCH) is defined as a loss of volume of cerebellar hemisphere (CH). The sonographic diagnosis is based on asymmetry of the CH and/or decrease of the transverse cerebellar diameter (TCD).¹UCH is a rare pathological condition and its underlying aetiopathogenesis remains unclear and confusing.² As described by Barkovich *et al.*,³ UCH is suggestive of a primary disorder of cerebellar formation, however, advances in prenatal imaging, as reported in a few prenatal case reports^{4,5,6,7,8,9} and postnatal short series,^{10,11} have allowed us to conclude that the onset of UCH is prenatal, probably caused by vascular insult secondary to multiple aetiologies, leading to a disruption in cerebellar development.^{11,12} These clastic lesions of CH can mimic cerebellar malformations,^{3,8,12,13} however, the pathogenesis and consequent prognosis may differ. Based on the largest series of UCH to date, our objective was to define the imaging patterns of these cerebellar lesions, discuss their possible physiopathological mechanisms (clastic versus malformative origin), and determine their aetiology and associated prognosis.

Materials and Methods

Among all fetuses included in the register of our national reference centre for cerebellar malformations (Hospital Femme-Mère Enfants, Lyon and Hôpital Armand Trousseau, Paris) between 2003 and 2011, we retrospectively reviewed the charts of 26 fetuses with UCH, defined by asymmetric cerebellar hemispheres with/without decreased TCD. Indeed, according to the anatomical approach proposed by Guibaud and des Portes,¹ the posterior fossa was assessed in an axial plane by measuring the transverse cerebellar diameter (TCD), the cisterna magna, and by analysing cerebellar anatomy, which normally included a distinct vermis surrounded by two well-defined symmetric hemispheres with no communication between the fourth ventricle, anteriorly, and the cisterna magna, posteriorly. The imaging data of the 26 patients were reviewed by two experienced paediatric neuroradiologists (LG and CG). The anatomy of the cerebellar hemisphere was analysed, including foliation, borders and parenchymal echogenicity. The severity of the cerebellar hypoplasia was assessed on MRI by calculating the surface of the reduced CH compared to the normal contralateral hemisphere. This surface estimation was calculated by measuring the orthogonal diameters of the hypoplastic CH relative to the surface of the contralateral hemisphere on the MRI axial views. Data from clinical and biological work-up and follow-up were provided by the respective corresponding physicians.

Results

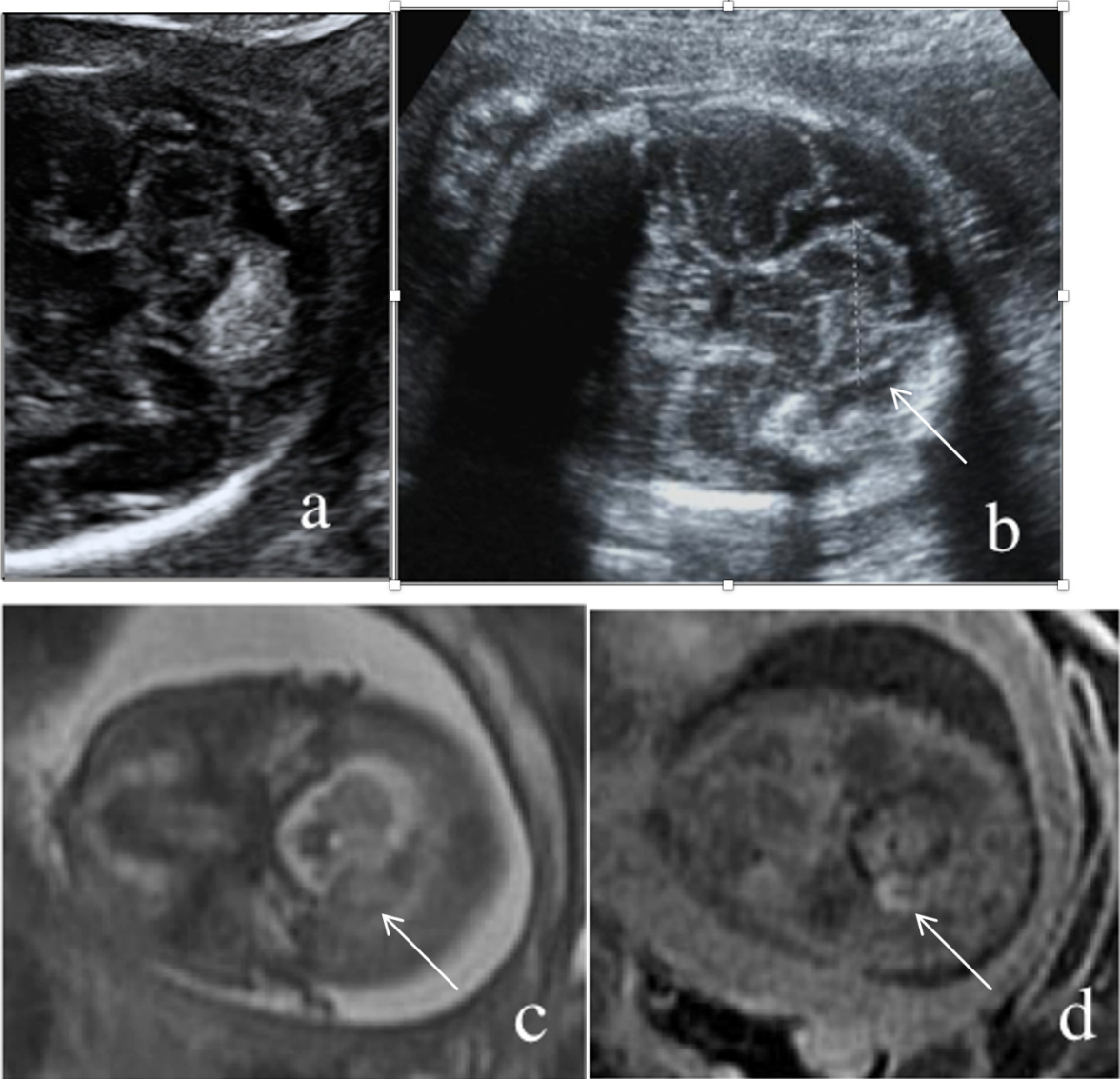
Our series included 26 fetuses with UCH, diagnosed at a mean gestational age of 26 weeks of gestation (WG), ranging from 21 to 34 WG. The diagnosis was made between 21 and 26 WG for 18 patients (72%), 28 and 32 WG for six patients (20%), and after 32 WG for two patients (8%) while a normal second trimester ultrasound was noted all the cases diagnosed after 28WG except two cases; case 16 with no follow up during pregnancy and the case 22 in which a malformative cardiopathy with a normal posterior fossa were noted. UCH was observed in the left CH in 17 patients and the right CH in nine patients.

Our series could be divided into two groups according to imaging follow-up; Group 1 with a progressive change of features during follow-up ($n=8$) and Group 2 with constant lesions over time ($n=18$). For the eight patients of Group 1 (Table 1), the progression of imaging features during follow-up, as well as echogenic cerebellar changes and/or hyposignal in T2*-weighted images, were highly suggestive of ischaemic/haemorrhagic insult. For the 18 patients of Group 2 (Table 2), the cerebellar lesion remained constant on prenatal imaging follow-up. In Group 2, three cases of proven clastic lesions, four cases of PHACE syndrome, one case of congenital CMV infection; and ten cases of possible clastic lesions of undetermined origin were identified.

Concerning the imaging pattern, UCH was associated with the central nervous system (CNS) and non-CNS lesions. Associated CNS lesions included abnormal foliation, which was noted in eight cases (Cases 1, 9, 10, 11, 17, 18, 21 and 23) on prenatal imaging and confirmed in two cases on postnatal MRI (Case 17 and 23) and one case on pathological examination of cerebellar hemisphere (Case 9). Abnormal foliation was also noted on postnatal MRI in two additional cases (Cases 16 and 24). Contralateral asymmetric brainstem suggestive of Wallerian degeneration was noted in two prenatal cases (Cases 24, 25) and four additional cases on postnatal MRI (Cases 2, 5, 14 and 25). Anomalies of the supratentorial level were found in two cases; severe ventriculomegaly in a case of congenital CMV infection (Case 16), and a cystic lesion close to the splenium in a case of PHACE syndrome (Case 12) (acronym: posterior fossa anomalies, hemangioma, arterial anomalies, cardiac abnormalities/aortic coarctation, and abnormalities of the eye). A cystic lesion of the posterior fossa was associated with UCH in four cases including three cases of PHACE syndrome and one case of clastic insult with a porencephalic cyst. Typically, the diagnosis of PHACE syndrome is made in the postnatal period on the basis of facial infantile haemangioma, associated with arterial anomalies.

Figure 1 (Case 2)

Patient with medical history of alcohol addiction referred at 23 WG for abnormal echogenicity of the left cerebellar hemisphere, which was confirmed in our department (a). Ultrasound follow-up at 25 WG showed partial amputation of the left cerebellar hemisphere, as well as echogenic thickening of the meninges facing the abnormal hemisphere (b). Axial fetal MR images confirmed both focal decrease of volume of the left cerebellar hemisphere and thickening of adjacent meninges, which demonstrated hypo- and hyperintensity on T2-(c) and T1-weighted (d) sequences respectively, suggestive of ischaemo-haemorrhagic insult.



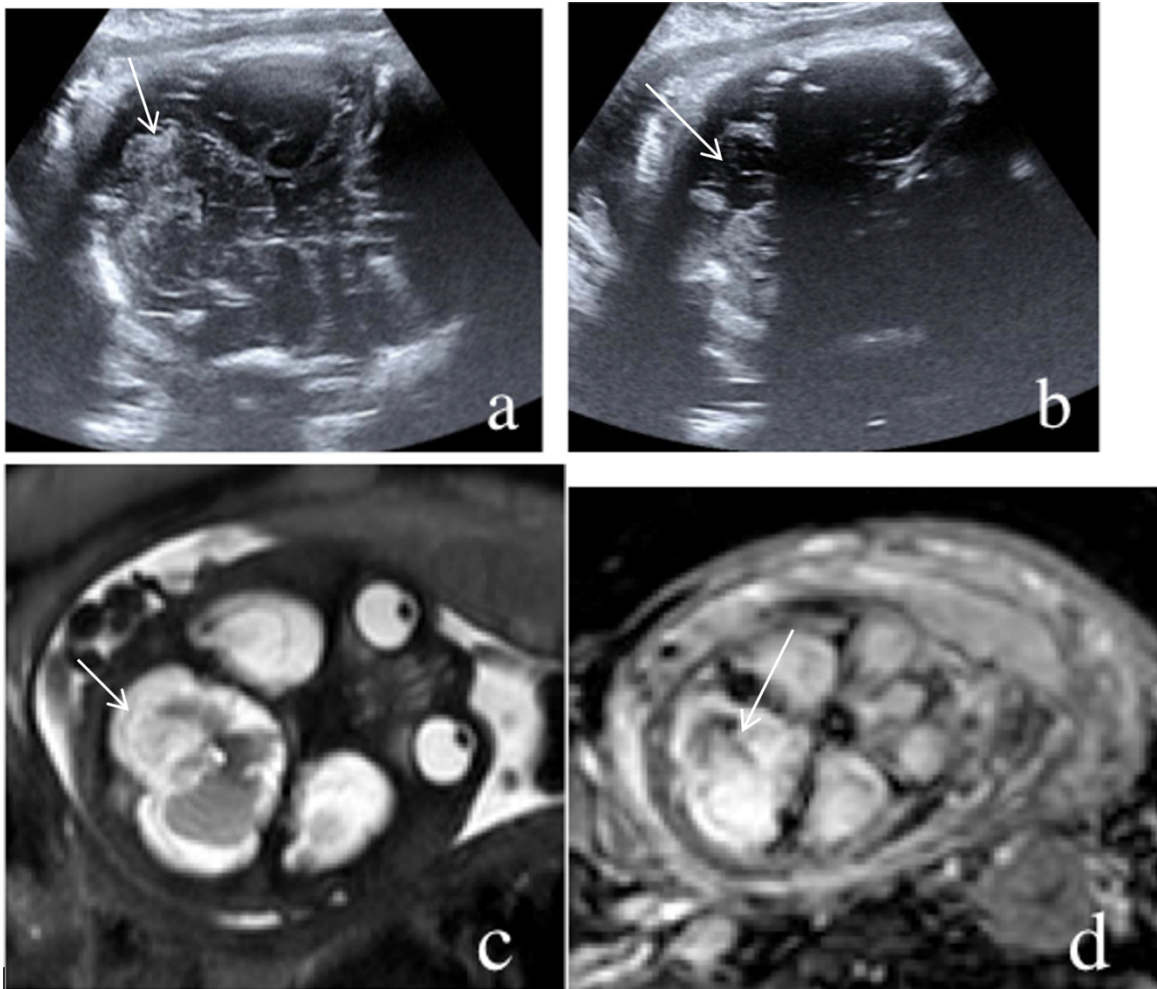
Associated non-CNS findings were found in three cases including echogenicity of the left colon in one case (Case 23), conotruncal heart malformation in one case (Case 22), and severely restricted growth in a foetus of a twin pregnancy complicated by Twin-to-Twin Transfusion Syndrome (TTTS) which benefited from selective laser photocoagulation of chorionic vessels at 23 WG (Case 11).

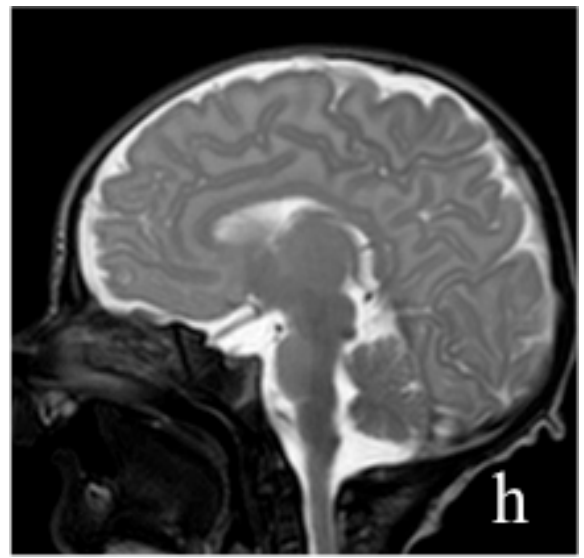
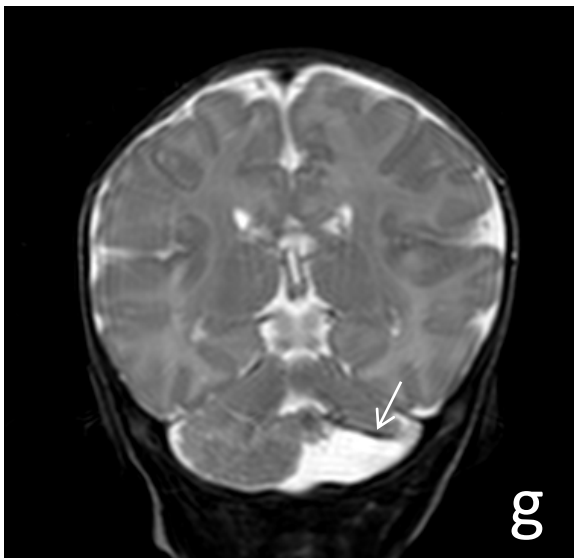
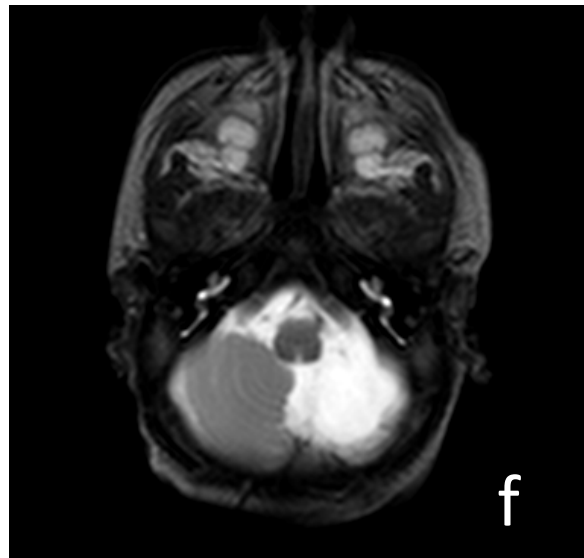
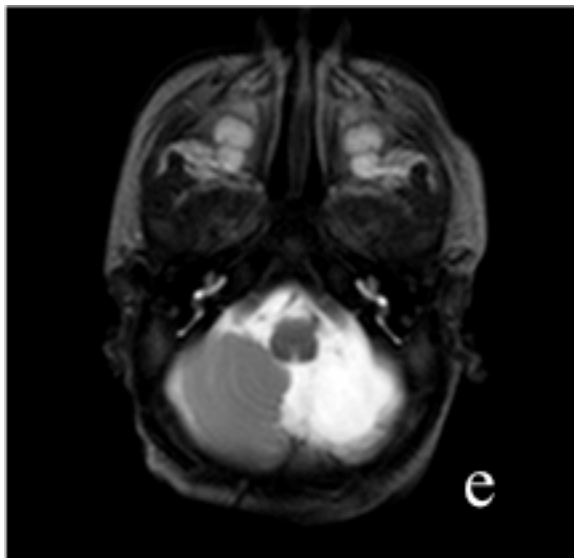
Foetal karyotyping was performed in 11 cases with normal results. Predisposing maternal factors for foetal vascular insult were found in eight cases, including alcohol addiction in one case (Case 2), diabetes mellitus in two cases (Cases 2-6), congenital CMV infection in one case (Case 16), abnormal coagulopathy in three cases with a heterozygous mutation in the methylene tetra hydro folate reductase (*MTHFR*) gene in both parents in one case (Case 9), antiphospholipid syndrome in one case (Case 7), positive platelet cross-matching in one patient (Case 6), and a mother with hypertension treated by calcium inhibitor in one case (Case 24). A pathological placenta with thrombotic vasculopathy and infarctions was identified on pathological examination in two cases (Cases 7 and 10). Regarding prenatal counselling, postnatal outcome was characterised, as suggested in the literature,^{11,12} on the basis of extension of the clastic process to the vermis and the severity of surface loss of the affected hemisphere. The surface loss of CH was below 25% in one case, between 25 and 50% in five cases, and above 50% in 19 cases. The vermis appeared normal in 19 cases, abnormal in four cases, and difficult to evaluate in three cases. Among the 19 foetuses with normal vermis on prenatal imaging, normal vermis was reported for 18 infants on postnatal MRI and focal hypoplasia of the vermis was noted in one case (Case 2) with normal development. Among the four foetuses with abnormal vermis, termination of pregnancy was performed in one case and a stillbirth occurred in another; the vermian lesion was confirmed on pathological examination in these two cases. In the remaining two cases, postnatal MRI was not performed; in one case (Case 6), the infant demonstrated normal development at 24 months while in the other case (Case 1), follow-up was not possible. Among the three foetuses in which the analysis of the vermis was limited during the prenatal period, the postnatal imaging showed normal vermis in two cases (Cases 24 and 25) and confirmed the suspicion of a caudal lesion of the vermis in another (Case 7). Parents elected for termination of pregnancy in one case in which UCH was associated with a vermian lesion (Case 9) and a stillbirth was diagnosed at 32 WG in another case (Case 10).

The mean gestational age at delivery was 38 WG, ranging from 34 to 41 WG. One newborn (Case 11) presented with restricted growth and weighed 930g at 35WG; all the remaining newborns were eutrophic.

Figure 2 (Case 8)

Patient referred at 31 WG for anatomical disorganization of the left cerebellar hemisphere. Ultrasound axial images focusing on the left cerebellar hemisphere showed both focal decrease of volume and abnormal parenchymal echogenicity (arrow) of the upper part of the hemisphere (a), as well as a cystic lesion (arrow) on its inferior part (b), suggestive of a porencephalic lesion. T2-weighted axial MR image demonstrated large parenchymal amputation of the inferior part of the cerebellar hemisphere, which was replaced by a cystic lesion (c). T2*-weighted axial MR image (arrow), at the same level as (c), showed hypointensity of the residual parenchymal (d) which confirmed hemosiderin deposits (arrow) related to an ischaemo-haemorrhagic insult. Neonatal axial (e,f), coronal (g) and sagittal (h) T2-weighted MR images confirmed reduction of volume of the left cerebellar hemisphere (e) associated with porencephalic cyst (f), replacing the inferior part of the hemisphere, with hypointensity at the junction between the cyst and the residual cerebellar parenchyma (arrow) on coronal image (g), which was suggestive of hemosiderin deposits. Note that the vermis was confirmed to be anatomically intact (h).





Based on the collected data, UCH was most likely associated with primitive haemorrhagic or ischaemic/haemorrhagic insults in 11 cases (Cases 1-11), PHACE syndrome in four cases (Cases 12-15), and a congenital CMV infection in one case (Case 16). Regarding the clinical follow-up, among the 24 living infants, 16 had normal neurological outcome, seven had abnormal outcome (including mild speech delay [$n=2$], serious delay in developmental milestones [$n=3$], oculo-motor disorders [$n=1$], and dyspraxia [$n=1$]), and regular follow-up visits were not possible for one infant. The mean follow-up period was three years, ranging from two months to nine years.

Discussion

Among lesions of the posterior fossa, UCH is a rare and of unclear physiopathological mechanisms.² Cerebellar injuries have been mainly described as a complication of low birth weight and extreme prematurity,^{9,10,11} however, similar lesions have been reported throughout pregnancy^{12,13,14}. To date, this is the largest prenatal series of focal reduction of one CH referred to as UCH according to the anatomical approach proposed by Guibaud and des Portes.¹

Even though cerebellar clastic lesions have been previously described as early as 17 WG,⁴ in our series, the mean gestational age at diagnosis was 26 WG. Between 24 and 32 WG, the cerebellum exhibits asymptotic growth related to high proliferation of neuroblasts and differentiation of the adult cerebellar cortex,^{14,15,16} which leads to a significant susceptibility to vascular insults and abnormalities. Our series could be divided into two groups according to imaging follow-up. In the eight patients of Group 1 (Table 1), the progression of imaging features, as well as echogenic cerebellar changes and/or hyposignal in T2*-weighted images (Figure 1, Case 2), were highly suggestive of haemorrhagic insult. Cerebellar haemorrhage is mainly described as an echogenic cerebellar hemisphere, or a mixed echogenic lesion within the cerebellum, with subsequent liquefaction leading to a porencephalic lesion,^{5,6} as typically shown in Case 8 (Figure 2). In Case 7, UCH was associated with a cystic lesion, reported at 25 WG, as an arachnoid cyst with a mass effect on the vermis, suggestive of malformative origin. However, repeated imaging at 33 WG revealed a porencephalic cyst associated with destruction of the LCH in relation to clastic phenomenon, which was confirmed by postnatal MRI. Yuksel and Katuban⁸ described a similar case, which was misdiagnosed as a Dandy Walker malformation. Although ultrasound examination can depict changes in parenchymal echogenicity over time, suggestive of clastic lesions, MRI may more accurately confirm the presence of haemorrhage, especially when using T2*-gradient echo sequences (Cases 2, 6 and 8). However, it is not possible to assess whether these lesions are inherently haemorrhagic or related to haemorrhagic changes of an underlying ischaemic insult.¹⁷

In the 18 patients of Group 2, the lesion remained constant on prenatal imaging follow-up. The clastic origin was confirmed in two cases, associated with abnormal vermis (Cases 9 and 10), leading to termination of pregnancy (Case 9) (Figure 3) and stillbirth (Case 10) in one case respectively. Pathological examination showed important ischaemic/haemorrhagic lesions in both cases. In a third case (Case 11), UCH was encountered in a severe growth restricted ex-donor of a monochorionic twin pregnancy, which was treated by laser coagulation at 23WG for Twin-to-Twin Transfusion Syndrome (TTTS). Postnatal MRI demonstrated hemosiderin deposition suggestive of clastic infarction, secondary to TTTS.

Interestingly, in Group 2, we reported four cases of PHACE syndrome (Figure 4), a vascular neurocutaneous disorder of undetermined origin.¹⁸ A spectrum of congenital malformations of the posterior fossa has been described for PHACE syndrome, ranging from Dandy-Walker malformation to focal dysplasia-hypoplasia of the cerebellum. In such cases, it is hypothesized that UCH is related to underdevelopment of the cerebellar hemisphere, because of arterial anomalies, resulting in reduction of cerebellar arterial supply. UCH was associated with a cystic lesion in three cases (Case 13-15). Only three prenatal cases suggestive of PHACE syndrome have been previously described in the literature, in which UCH was reported in one case¹⁹⁻²⁰

Congenital CMV infection was associated with UCH in one case (Case 16). Initial ultrasound examination performed at 34 WG, immediately before premature delivery, demonstrated right UCH associated with severe ventriculomegaly. Postnatal MRI confirmed prenatal findings and showed typical pattern of cytomegalovirus foetopathy, which was confirmed by serological testing. Vermian hypoplasia has been reported in Congenital CMV infection^{20, 21}. The immune inflammatory response and the direct cytopathic effect of CMV on precursor cells of the neuroepithelium are responsible for brain damage.^{22,23} However, in our case, UCH is most likely due to inflammatory vasculopathy, rather than direct cytotoxicity of CMV, since the lesion was unilateral.

In our ten remaining patients (Cases 16-26), the imaging pattern of UCH was constant without any features to suggest the presence of haemorrhage. Imaging findings were confirmed in the postnatal period in only seven cases since MRI was not performed in three infants. Postnatal outcome was normal in all cases, except Case 17 (Figure 5), thus genetic or syndromic entities, in which UCH was exceptionally reported²⁴⁻²⁷ were excluded.

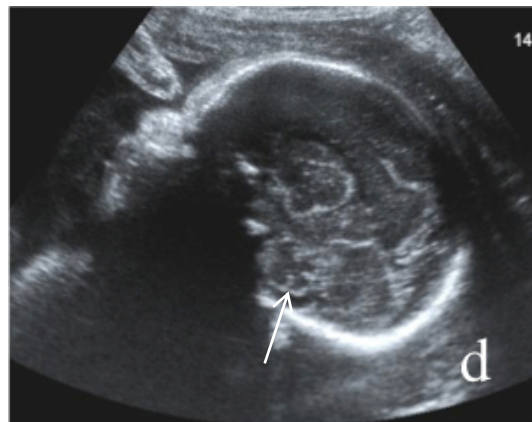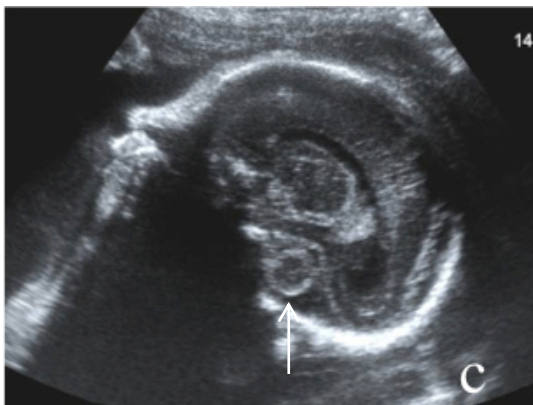
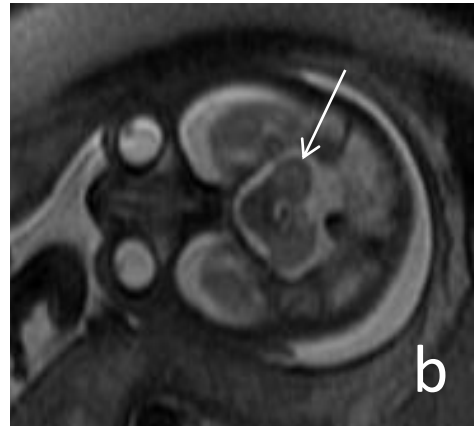
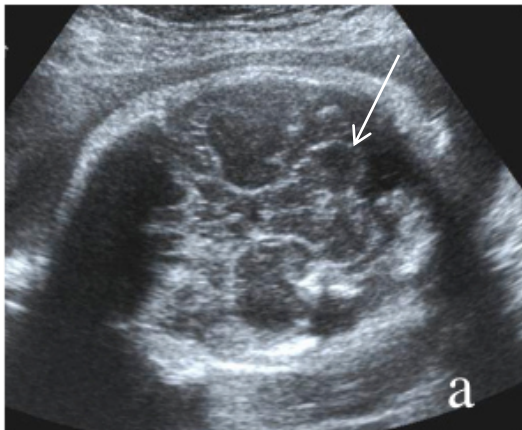Defective foliation was associated with UCH in eight cases. The possible vascular injury in our cases may have caused abnormal migration and misorientation of Purkinje cells, and subsequent disorganisation of external granular cells, leading to abnormal foliation, as described in the mutant rat.²⁸

Contralateral asymmetric brainstem, suggestive of Wallerian degeneration as described in two prenatal (Cases 24, 25) and four postnatal cases (Cases 2, 5, 14 and 25) of our series, was also noted in association with clastic lesions of the cerebellum.²⁹

Since risk factors for clastic lesions have previously been described¹⁷ and further identified in eight cases of our series, we recommend, in accordance with Malingier *et al.*,⁶ to investigate mother's drug use, alcohol consumption, and recent trauma, thrombocytopenia and coagulation disorders (including factor VII and X deficiencies,¹⁷ platelet cross-matching, or CMV infection), and pathological analysis of the placenta is important.¹⁷

Figure 3 (Case 9)

Patient referred at 28.5 WG for focal decreased cerebellar biometry. Ultrasound (a) and T2-weighted MR (d) axial images showed focal volume loss (arrow) of the left cerebellar hemisphere without any anomaly of echogenicity or intensity, respectively. Ultrasound sagittal images showed both a reduction of volume and lack of foliation (arrow) of the left cerebellar hemisphere (c), compared to normal volume and foliation (arrow) of the contralateral right cerebellar hemisphere (d). Mid-sagittal ultrasound image demonstrated decreased height of the vermis (11-12 mm) with an abnormally distal fourth ventricle (e), compared to a normal fourth ventricle on normal vermis (height 16 mm) at the same gestational age (f). These imaging findings, demonstrated also on mid-sagittal T2-weighted MR images (g), were suggestive of an extent of a clastic lesion to the cranial part of the vermis, which was confirmed on the pathological specimen (h).



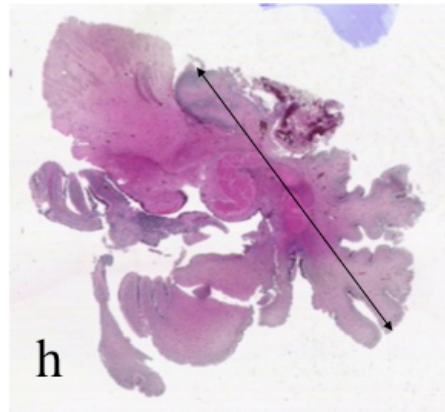
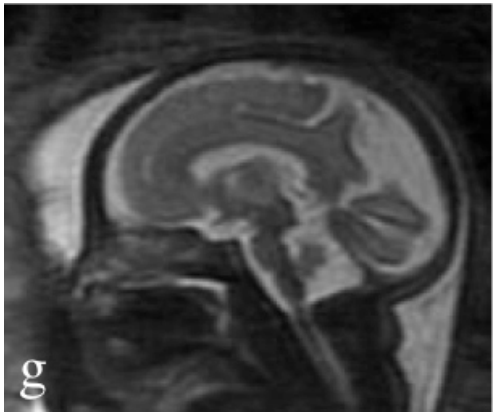
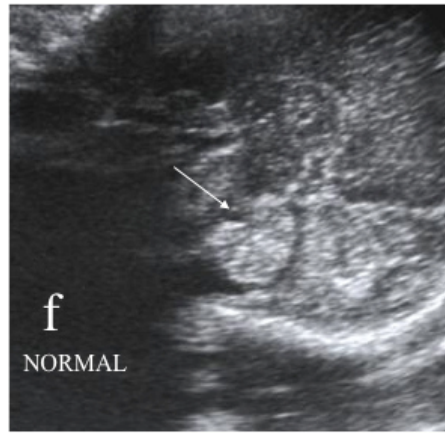
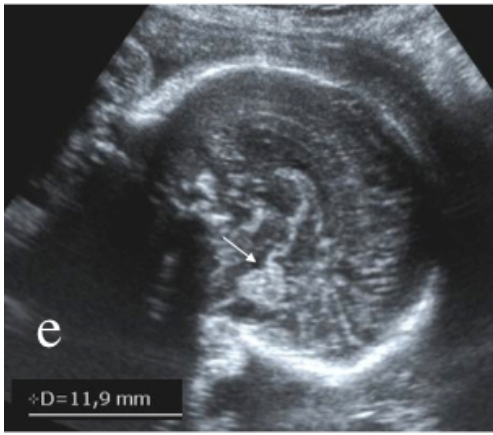


Figure 4 (Case 13)

Patient referred at 27 WG for anatomical disorganization of the posterior fossa. Ultrasound axial image showed focal decrease of volume of the left cerebellar hemisphere and a cystic lesion facing the left cerebellar hemisphere (arrow), demonstrating mass effect on the adjacent vault of the skull (a). T2-weighted axial images showed discrete focal low signal (arrow) of the left cerebellar hemisphere suggestive of a clastic lesion (b). Postnatal clinical follow-up demonstrated development of segmental hemangioma on the left part of the face in the first days of life (c), which led to a diagnosis of PHACE syndrome.

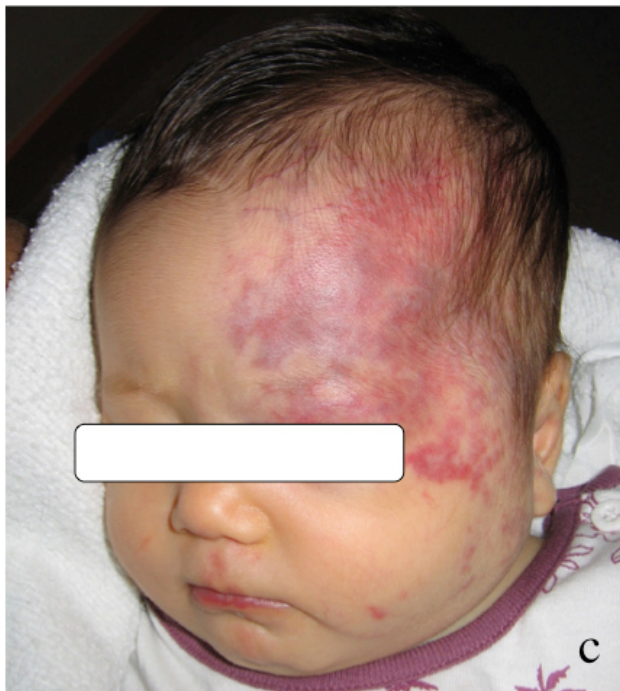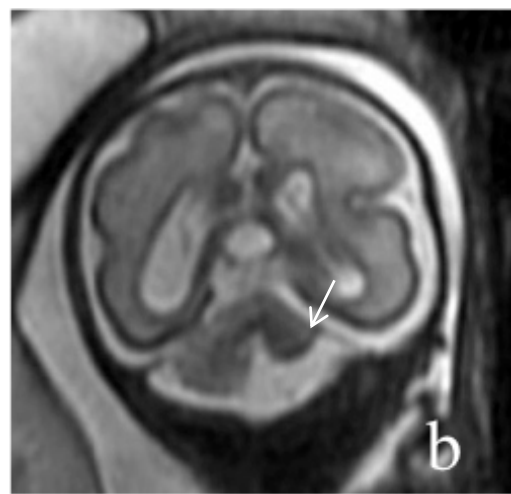
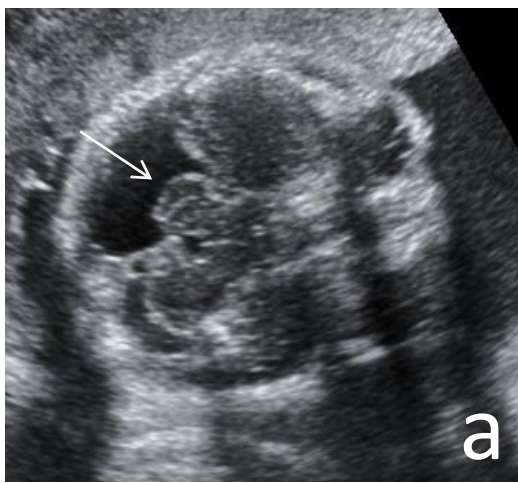
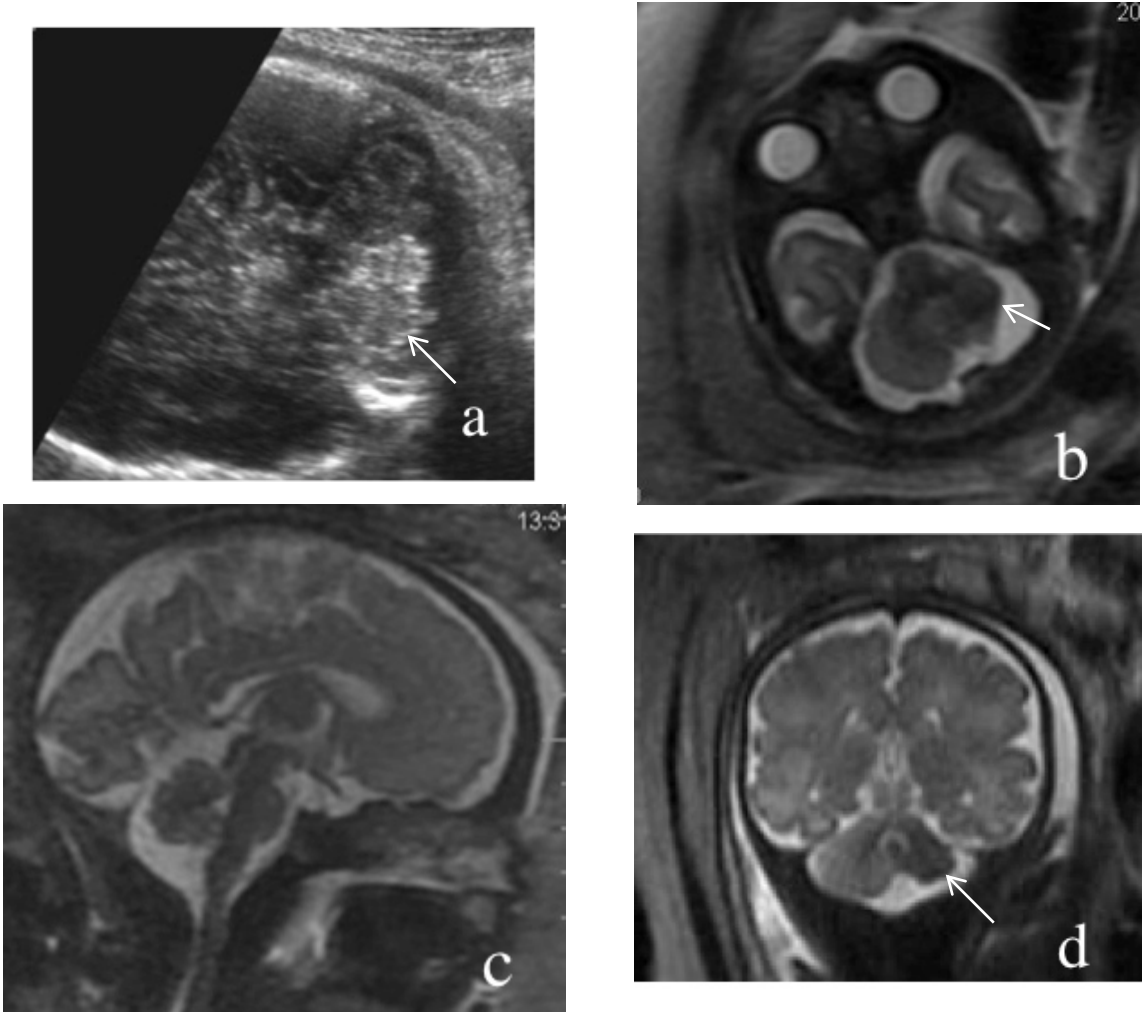


Figure 5 (Case 17)

Patient referred at 35 WG for focal decreased cerebellar biometry (TCD 41 mm; 50th percentile 46 mm). Ultrasound axial image confirmed abnormal cerebellar biometry and showed focal volume loss and increase echogenicity (arrow) of the left cerebellar hemisphere. Axial (b), mid-sagittal (c) and coronal (d) T2-weighted fetal MR images confirmed decreased volume (arrow) of the left hemisphere and showed focal low signal, suggestive of a clastic lesion. The vermis was otherwise normal.



Regarding prenatal counselling, postnatal outcome may be characterised, as suggested in the literature^{10,11} based on extension of the clastic process to the vermis and the severity of surface loss of the affected hemisphere. Many of our children were alive ($n=24$) and presented with normal development (16 infants), even though cerebellar surface loss was $>50\%$ in most cases ($n=19$). The vermis was normal in 14 of these 16 cases, based on postnatal MRI. The three infants with severe developmental delay (Cases 11, 12 and 16) presented with severely restricted growth, PHACE syndrome, and congenital CMV infection, respectively, with normal vermis on postnatal MRI. In the remaining four patients with abnormal outcome (speech delay [Cases 5, 19], ocular disorders [Case 24], and dyspraxia [Case 17]), the postnatal MRI showed normal vermis in three cases and asymmetric brainstem in two cases (Cases 5, 25). Postnatal MRI was not performed for Case 17. Indeed, based on our collection of data, the surface loss of CH did not correlate with poor prognosis, and UCH with normal vermis was often associated with normal outcome in the absence of associated pathologies. However, despite the normal outcome of our two infants with abnormal vermis, we believe that in these cases, the prognosis is of concern, as noted by Poretti *et al.*,¹⁰ since the vermian lesion is often associated with poor cognitive outcome.

Table 1. Summary of clinical and imaging findings and neonatal outcome of patients in Group 1.

GA: gestational age; WG: weeks gestation; US: Ultrasound; TFU: Transfontanellar ultrasound; CNS: central nervous system; TOP: termination of pregnancy; CH: cerebellar hemisphere; LCH: left cerebellar hemisphere; RCH: right cerebellar hemisphere; NR: nor recorded

Case	GA	Indication	Prenatal CNS imaging findings	Surface of CH	Vermis	TOP	Final diagnosis: neuropathological data and postnatal MRI diagnosis	Risk factors/Aetiology	Neurological outcome
1	23	CH asymmetry	25 WG: LCH hypoplasia, irregular borders with abnormal foliation, hypo/hyperintensity on T2/T1-weighted sequences.	46%	Abnormal hypoplastic vermis: 5th percentile. Hypointensity on T2-weighted sequence in inferior part	No	TFU: isolated hypoechogenic lesion of LCH with hypoplasia of LCH. Normal vermis.	Haemorrhage	Normal EEG at birth
2	23	Abnormal echogenicity of LCH	25 WG: partial amputation of LCH, echogenic thickening of meninges with irregular borders.		2	23	Abnormal echogenicity of LCH	25 WG: partial amputation of LCH, echogenic thickening of meninges with irregular borders.	4 years: normal development
3	23	Abnormal echogenicity of RCH	24 WG: RCH hypoplasia with irregular borders with increased echogenicity at the centre. Hyposignal on T2 and T2* sequences.	42%	Normal	No	MRI at 6 months: homogenous hypoplasia of RCH. Normal signal. Normal vermis	Haemorrhage	26 months: normal outcome
4	21	Abnormal LCH	24 WG: increased echogenicity of LCH, with regular borders and normal foliation. 27 WG: LCH hypoplasia (MRI).	70%	Normal	No	MRI at 2 months: homogenous hypoplasia of LCH.	Haemorrhage	2 years: normal outcome

Case	GA	Indication	Prenatal CNS imaging findings	Surface of CH	Vermis	TOP	Final diagnosis:	Risk factors/Aetiology	Neurological
5	25	CH asymmetry	25 WG: LCH hypoplasia, increased echogenicity of borders. 31 WG: LCH hypoplasia, normal borders.	26%	Normal	No	MRI at 1 month: hypoplasia of LCH, mild contralateral asymmetry of brainstem. Normal vermis.	Haemorrhage	4 years: speech delay
6	32	LCH hypoplasia Normal 2 nd trimester US	32 WG: LCH hypoplasia, regular borders with hypointensity on T2 and T2* weighted sequences.	NR	Abnormal hypointensity on T2 and T2* of caudal part	No		Alloimmunisation antiplatelets: haemorrhage	20 months: normal development
7	25	Arachnoid cyst with mass effect on LCH and vermis	33 WG: Porencephalic cyst communicating with cisterna magna and UCH of LCH.	<5%	Abnormal mass effect on vermis?	No	MRI at 3 days: clastic lesion of entire LCH, lesion of caudal part of vermis.	Pathological placenta with thrombotic vasculopathy with villitis of unknown aetiology. Antiphospholipid syndrome.	18 months: normal development
8	31	Disorganisation of LCH Normal 2 nd trimester US	31 WG: abnormal echogenicity with decrease of volume of upper part of LCH with cystic lesion of inferior part. Hypointensity on T2*-weighted sequence of residual parenchyma.	48%	Normal	No	MRI at one month: reduction of volume of LCH with porencephalic cyst replacing its inferior part with hypointensity on T2weighted MRI at the junction between the cyst and the residual parenchyma suggestive of hemosiderin deposition.	Ischaemic/haemorrhagic insult	Normal outcome at 2 months

Table 2. Summary of clinical and imaging findings and neonatal outcome of patients in Group 2.

Case	GA	Indication	Prenatal CNS imaging findings	Surface of CH	Vermis	TOP	Final diagnosis:	Risk factors/Aetiology	Neurological
9	23	CH asymmetry	28.5 WG: LCH hypoplasia, abnormal foliation, regular borders.	71%	Abnormal: hypoplasia of cranial part; absence of primary fissure.	Yes	Ischaemic/haemorrhagic lesions of superior part of cerebellum and vermis with dysplasia.	Clastic Heterozygous mutation in MTHFR in the 2 parents	
10	31	CH asymmetry Normal 2 nd trimester US	32 WG: LCH hypoplasia, abnormal foliation with irregular borders, normal signal on MRI.	15%	Abnormal: extension to inferior part of caudal vermis.	No; stillbirth at 32 WG	Major atrophy of LCH, hypoplastic vermis with dysplasia. Important ischaemic/haemorrhagic lesions of LCH.	Clastic lesions Multiple infarctions of the placenta	
11	23	Ventriculomegaly in mono chorionic twin pregnancy with a TTTS and laser coagulation at 23 WG.	26 WG: no ventriculomegaly found, but moderate LCH hypoplasia, irregular borders, abnormal foliation, hyperintensity on T2-weighted sequences with artefact.	35%	Normal	No	Delivery at 35 WG: severely restricted growth (930g). MRI at 2 months: LCH hypoplasia with hemosiderin deposition.	Clastic; Ischaemic/haemorrhagic infarction, TTTS and laser coagulation of chorionic vessels.	3 years: delay in developmental milestones, speech delay, autistic behaviour.
12	25	CH asymmetry and suspicion of vermian agenesis.	27 WG: LCH hypoplasia, regular borders, normal foliation. Mass-effect on adjacent vault of skull and cerebellar tentorium, cystic image behind the splenium. Hypointensity on T2-weighted sequences. 31 WG: similar images.	42%	Normal	No	MRI: LCH hypoplasia, cyst of cisterna magna, with focal elevation of tentorium, normal vermis.	PHACE Syndrome Left hemifacial haemangioma	5 years: delay in developmental milestones.

Case	GA	Indication	Prenatal CNS imaging findings	Surface of CH	Vermis	TOP	Final diagnosis:	Risk factors/Aetiology	Neurological
13	25	<i>Disorganisation of posterior fossa: CH asymmetry. Cystic lesion facing small CH.</i>	<i>27 WG: RCH hypoplasia, regular borders, normal foliation. Discrete focal low signal on T2-weighted sequences: clastic lesion?</i>	35%	Normal	No	<i>MRI at 45 days: RHC hypoplasia, normal vermis.</i>	<i>PHACE syndrome, right hemifacial haemangioma, angioma of right thigh.</i>	<i>8 months: good outcome.</i>
14	32	<i>CH asymmetry with cerebellar dysplasia? Abnormal image of tectal plate? Normal 2nd trimester US</i>	<i>33 WG: LCH hypoplasia without dysplasia, regular borders and normal signal. Laterocerebellar cyst that deviates the LCH.</i>	30%	Normal	No	<i>MRI at 1 month: LCH dysplasia with hypoplasia, hypoplasia of left brainstem, associated with dysplasia of left vertebral artery and 4 intracranial haemangiomas, normal vermis.</i>	<i>PHACE syndrome</i>	<i>12 months: normal evolution.</i>
15	25	<i>Persistence of Blake's pouch</i>	<i>26 WG: RCH hypoplasia with regular borders, normal foliation associated with persistence of Blake's pouch.</i>	82%	Normal	No	<i>MRI at 2 months: homogenous hypoplasia of RCH.</i>	<i>PHACE syndrome, haemangiomas of the right orbit, left arm and pectoral area.</i>	<i>2 months: normal development.</i>

Case	GA	Indication	Prenatal CNS imaging findings	Surface of CH	Vermis	TOP	Final diagnosis:	Risk factors/Aetiology	Neurological
16	34	Severe ventriculomegaly and abnormal cerebellum 2 nd trimester US not performed	RCH hypoplasia, regular borders, normal foliation.	65%	Normal	No	MRI at 5 months: RCH hypoplasia, abnormal foliation, large cisterna magna, germinolysis cysts of occipital and temporal horns, diffuse abnormalities of white matter, normal vermis	Congenital CMV infection	5 months: bilateral hearing, loss and delay in developmental milestones.
17	35	CH asymmetry Normal 2 nd trimester US	LCH hypoplasia, irregular borders, abnormal foliation, increased echogenicity with focal low signal on T2-weighted sequences.	62%	Normal	No	MRI at 2 weeks of life: isolated hypoplasia and dysplasia of left CH, normal vermis.		8 years: dyspraxia
18	23	CH asymmetry	33 WG: LCH hypoplasia, abnormal foliation, regular borders, normal echogenicity.	36%	Normal	No	MRI at 3 weeks: LCH hypoplasia, normal foliation, normal vermis.		18 months: normal development.
19	28	CH asymmetry	30 WG: LCH hypoplasia, normal foliation, regular borders. 32 WG: constant lesions.	41%	Normal	No	MRI at one month: LCH hypoplasia, normal foliation, normal vermis.	Diabetes mellitus	14 months: normal development.
20	23	CH asymmetry	28 WG: RCH hypoplasia, regular borders, normal foliation.	28%	Normal	No	/		5 years: mild speech delay.

Case	GA	Indication	Prenatal CNS imaging findings	Surface of CH	Vermis	TOP	Final diagnosis:	Risk factors/Aetiology	Neurological
21	23	Small cerebellum	29 WG: RCH hypoplasia with abnormal foliation, irregular borders.	42%	Normal	No	MRI at 45 days: RCH hypoplasia, T2 hyperintensity in cerebellar cortex, normal vermis.		3 years: normal outcome.
22	26	CH asymmetry, Conotruncal heart malformation	27 WG: LCH hypoplasia, regular borders, normal signal.	59%	Normal	No	MRI at 1 week: LCH hypoplasia, tiny left vertebral artery.	Normal karyotype Del 22q1.1 negative	18 months: normal outcome.
23	22	CH asymmetry	28 WG: LCH hypoplasia, irregular borders, abnormal foliation, normal signal associated with increased echogenicity of rectosigmoid colon.	33%	Normal	No	MRI at 2 months: severe hypoplasia with cortical dysplasia of LCH.		24 months: normal outcome.
24	22	CH asymmetry	29 WG: RCH hypoplasia, irregular borders, normal foliation, small mid cerebellar peduncle. 32 WG: stable images.	11%	Non-visualisation of primary fissure.	No	MRI at 4 months: RCH hypoplasia with irregular borders and abnormal foliation, normal vermis.	Hypertension treated with calcium inhibitor	14 months: normal outcome.

Case	GA	Indication	Prenatal CNS imaging findings	Surface of CH	Vermis	TOP	Final diagnosis:	Risk factors/Aetiology	Neurological
25	30	CH asymmetry Normal 2 nd trimester US	30 WG: RCH hypoplasia, regular borders, normal signal and contralateral asymmetric brainstem. 37 WG: constant lesions.	31%	Non-visualisation of primary fissure	No	MRI at 2 months: Hypoplasia RCH, left asymmetric brainstem. Abnormal aspect of right peduncle. Normal vermis.		4 years: ocular disorders.
26	22	RCH hypoplasia, abnormal corpus callosum and restricted growth.	29 WG: moderate RCH hypoplasia with regular borders and normal foliation.	49.5%	Normal	No	MRI at 7 months: homogenous hypoplasia of RCH, normal vermis		9 years: normal outcome.

GA: gestational age; WG: weeks gestation; CNS: central nervous system; TTTS: Twin To Twin Transfusion Syndrom; TOP: termination of pregnancy; CH: cerebellar hemisphere; LCH: left cerebellar hemisphere; RCH: right cerebellar hemisphere; NR: nor recorded.

II.5.1.1 Commentaires

Dans cette étude, nous réalisons un travail collaboratif et nous colligeons une série de 26 fœtus présentant une hypoplasie unilatérale du cervelet (HUC) dans le but de décrire avec précision les caractéristiques de l'imagerie anténatale de ces lésions, discuter les mécanismes physiopathologiques en cause et évaluer le pronostic associé.

Il s'agit d'une étude dont l'intérêt demeure majeur en pratique de la médecine fœtale, puisque nous avons corroboré l'hypothèse d'une cause disruptive secondaire (vasculaire, infectieuse, toxique..) à l'origine des hypoplasies focales du cervelet. Cette hypothèse était émise par différents auteurs sur des courtes séries de cas rapportés dans la littérature. Nous avons décrit avec précision les deux types d'imagerie (l'imagerie typique évolutive en cas d'une cause hémorragique et le caractère stable des lésions en cas de lésions d'origine infectieuse (CMV), en cas de syndrome PHACE ou clastique sans stigmate d'hémorragie). Nous avons confirmé l'absence de cause génétique aux HUC. Nous avons mis en évidence quatre cas de syndrome PHACE qui se présentaient avec une HUC, un kyste de la FCP en regard ce qui a permis à l'équipe de Leibovitz et al, de publier la série de syndrome PHACE ainsi que le signe du « tilted telephone receiver sign » qui permet d'évoquer le diagnostic de PHACE en anténatal [88]. Enfin, nous avons montré que le devenir psychomoteur de ces enfants n'était pas corrélé au volume de l'hémisphère cérébelleux perdu, et qu'une HUC sans atteinte vermiennne pourrait être associée à un bon développement psychomoteur. Depuis cette publication, une équipe italienne a publié une série de 14 cas d'HUC d'origine hémorragique dont 10 enfants ont pu être suivis en postnatal [89]. Les auteurs concluent qu'en cas d'HUC isolée d'origine hémorragique, le pronostic neurodéveloppemental semblait favorable avec un risque faible à modéré de déficit neurologique portant sur la coordination et la latéralisation. De manière tout à fait intéressante, ils ont retrouvé que l'atteinte vermiennne chez quatre enfants de leur série ne semblait pas aggraver le pronostic, nous avons également fait le même constat sur deux cas de notre série. Il s'agit d'une donnée très importante puisqu'habituellement le développement cognitif est décrit comme péjoratif dans les atteintes vermiennes [58], probablement à tort. Nous travaillons actuellement sur l'analyse du devenir des enfants avec des atteintes focales et en particulier vermiennes en imagerie anténatale.

II.6 DISCUSSION GÉNÉRALE

Nous avons mené ce travail de thèse avec comme premier objectif d'améliorer la valeur pronostique de la réduction des paramètres de biométries cérébelleuses en prénatal pour permettre aux couples de prendre une décision éclairée de poursuivre ou d'interrompre une grossesse, puis un second objectif de corrélation antomo-fonctionnelle entre la topographie de l'hypoplasie cérébelleuse (HC) et les conséquences en termes de troubles du développement cognitif, moteur, affectif. Nous avons réalisé ce travail à partir de données exclusivement prénatales, de fœtus présentant une réduction des biométries cérébelleuses en imagerie anténatale. Ce travail enrichit clairement nos connaissances de l'hypoplasie cérébelleuse de découverte prénatale. Il confirme notre hypothèse que la réduction de la biométrie cérébelleuse constatée en prénatal ne correspond pas toujours à la même entité nosologique décrite en postnatal sous le terme d'hypoplasie cérébelleuse, il s'agit en effet de deux entités différentes. L'hypoplasie cérébelleuse est définie par un seuil de DTC inférieur au 5^e percentile pour l'âge gestationnel, le pronostic de l'HC de découverte prénatale est principalement lié aux anomalies morphologiques, chromosomiques et génétiques associées et que les hypoplasies focales d'origine clastique et les hypoplasies globales isolées peuvent avoir un développement psychomoteur normal ou un haut risque de retard dans les domaines de la motricité fine, le langage et la sociabilisation et l'autonomie alors que l'hypoplasie cérébelleuse décrite chez l'enfant est principalement d'origine génétique ou métabolique avec un pronostic cognitif souvent réservé. Nous avons également confirmé que les lésions focales acquises en prénatal ne respectent pas souvent les corrélations anatomo-fonctionnelles connues du cervelet et que la majorité des enfants que nous avons suivi avaient un développement cognitif et moteur normal alors qu'ils avaient une perte significative du volume de l'hémisphère cérébelleux, cela est probablement en lien avec des processus de plasticité et de réorganisation fonctionnelle qu'il serait intéressant d'élucider.

Dans le premier article publié, nous réalisons un premier travail de synthèse de la littérature récente pour proposer une classification de l'imagerie fœtale qui permette d'homogénéiser les pratiques et d'améliorer la fiabilité des comparaisons des données pré et postnatales. En effet, en absence de consensus sur une classification des anomalies de la FCP et en particulier des HC et compte-tenu des discordances des données pré et postnatales en lien avec la moindre précision de l'imagerie prénatale en comparaison avec l'imagerie postnatale, et notamment les techniques d'imagerie fonctionnelles de plus en plus sophistiquées utilisées, ce premier travail était essentiel pour notre projet. Nous confirmons que l'approche anatomique rigoureuse basée sur une caractérisation phénotypique précise en imagerie anténatale, proposée par Guibaud et Desportes, puis par Garel reste la plus adaptée pour la classification prénatale des anomalies de la fosse cérébrale postérieure (FCP), elle

permet d'identifier des groupes de patientes homogènes au pronostic possiblement similaire. Cette approche constitue une base robuste pour la caractérisation de l'imagerie des anomalies de la FCP, permettrait une comparaison des données pré et postnatales, elle est à privilégier lors de la démarche diagnostique en médecine fœtale. Cette base permettrait de réaliser des analyses antomo-fonctionnelles chez le jeune enfant à partir d'un modèle de lésions cérébelleuses malformatives ou d'origine disruptive d'origine prénatale afin d'étudier avec précision les séquelles de ces lésions et les mécanismes en cause. Par la suite, dans le second article publié, nous avons validé des paramètres anatomiques reproductibles et fiables pour quantifier la croissance cérébelleuse, en particulier la mesure du diamètre transverse du cervelet (DTC). Nous démontrons une corrélation allométrique entre la croissance du cervelet et celle de l'encéphale (périmètre crânien) à partir de données biométriques anténatales (sixième article, en cours de soumission). La croissance cérébelleuse est souvent considérée comme stable au cours de la vie fœtale et suit une trajectoire linéaire en début de grossesse jusqu'à 22-24 semaines d'aménorrhée puis cette croissance devient asymptotique du fait de la multiplication neuronale active entre 24 et 31 semaines. Cependant, cette croissance reste corrélée à l'âge gestationnel. La corrélation entre ces deux paramètres biométriques semble évidente en pratique pour les experts en neuropédiatrie et neuroradiologie sans que cela n'ait pu être clairement établi dans la littérature. Son intérêt est essentiel pour affiner la valeur pathologique et pronostique de la réduction du DTC en imagerie prénatale surtout quand les réductions biométriques sont dans des valeurs limites entre le 3^e et le 5^e percentile pour l'âge gestationnel et que le bilan étiologique est resté négatif. En effet, cette corrélation entre ces deux paramètres biométriques pourrait être expliquée par la connectivité des boucles cérébro-cérébelleuse présentes chez le fœtus dès le 6^e mois (24 semaines d'amenorrhée) et augmenterait avec l'âge gestationnel, expliquant que des lésions cérébelleuses précoces entraînaient des défauts de croissance corticale dans des régions spécifiques de l'hémisphère cérébral controlatéral sain, dépendante de l'étendue de la lésion cérébelleuse initiale. Toutefois, des données discordantes ont été publiées concernant la connectivité fonctionnelle du cervelet et des différentes régions du cortex cérébral chez l'enfant, puisque la maturation des différents circuits semble être asynchrone en fonction de l'âge [2]. Du point de vue des neurosciences, l'examen en IRM de diffusion (la tractographie) et l'IRM fonctionnelle en « resting state » des enfants nés à terme, présentant une réduction des biométries cérébelleuses et cérébrales serait très intéressant afin d'établir une cartographie des projections nerveuses et fonctionnelle de la connectivité cérébello-cérébrale et évaluer leur évolution avec l'âge afin de mieux comprendre leurs conséquences sur le neurodéveloppement de ces enfants. Dans le quatrième article publié, nous rapportons le devenir des fœtus présentant un DTC inférieur au 5^e percentile aux second et troisième trimestre de la grossesse et établissons ainsi le seuil biométrique pour le diagnostic prénatal d'hypoplasie cérébelleuse. Nous montrons qu'un DTC inférieur au 5^e percentile est associé de manière

significative à des malformations fœtales sévères, des anomalies chromosomiques et des syndromes génétiques. Nous avons poursuivi notre analyse du développement psychomoteur des enfants avec une hypoplasie cérébelleuse considérée comme isolée en imagerie prénatale (Calcul du quotient de développement (QD) de l'IDE (Inventaire du développement de l'enfant) et des profils IDE dans les domaines de la sociabilisation, la compréhension du langage, l'expression du langage, motricité fine, motricité globale, les lettres et les nombres). Nous avons étudié les corrélations entre le développement psychomoteur et la sévérité de l'hypoplasie cérébelleuse exprimée en Z-score du DTC (cinquième article, en cours de soumission). Nous constatons que Les principaux domaines affectés par ce retard sont le langage, la motricité fine, la socialisation et l'autonomie ce qui rejoint les séquelles connues des lésions cérébelleuses toutefois la sévérité de ces séquelles semble moins sévère lorsque l'HC est de découverte prénatale. Ceci pourrait être expliqué par une différence intrinsèque des deux entités correspondant aux hypoplasies cérébelleuses de découverte pré ou postnatales, fort probablement en lien avec leurs étiologies ou leurs mécanismes de survenues différents. En effet, les données de la littérature pédiatrique du devenir psychomoteur des enfants avec une HC est alarmant, décrivant des enfants des retards globaux du développement constants et sévères, des déficiences intellectuelles et des troubles moteurs sévères. Toutefois, très peu de ces cas décrits sont suivis depuis la période anténatale et ainsi l'imagerie anténatale est rarement décrite. Cependant, nous notons que 20% des enfants avaient un développement psychomoteur strictement normal, ce qui questionne les mécanismes de réorganisation fonctionnelle ou de plasticité cérébelleuse en jeu.

Enfin, dans le troisième article du projet de thèse, nous étudions les corrélations entre les caractéristiques de l'imagerie des lésions focales du cervelet et les séquelles neurocognitives et sensorimotrices chez l'enfant. Nous montrons que les lésions d'origine hémorragiques avaient un aspect évolutif en imagerie prénatale alors que l'aspect reste stable dans les lésions de cause infectieuses, toxiques ou dans le syndrome PHACE. Nous confirmons l'origine acquise, disruptive de ces lésions en général. Nous montrons que le volume de l'hémisphère cérébelleux perdu n'est pas corrélé à la sévérité des séquelles. Enfin, nous n'avons pas pu statuer de manière significative sur les conséquences des lésions vermiennes toutefois les enfants présentant une hypoplasie cérébelleuse unilatérale du cervelet avec un vermis normal avaient souvent un neurodéveloppement normal. Ces données sont particulièrement intéressantes puisqu'elles suggèrent qu'il existe des mécanismes de réorganisation fonctionnelle qui permettraient à l'hémisphère cérébelleux restant de compenser la fonction de l'hémisphère controlatéral alors même que les lésions cérébelleuses précoces semblent avoir un pronostic péjoratif sur le développement cognitif et moteur tel que attesté par les travaux sur les enfants opérés d'une tumeur d'un hémisphère cérébelleux [3]. De la même manière, la chronologie du développement des boucles cérébro-cérébelleuses suggèrent que les lésions cérébelleuses précoces pourraient impacter significativement le développement du cortex cérébral puisque le

cervelet aurait un rôle crucial dans les fonctions exécutives, émotionnelles et sociales (EES) chez le jeune enfant alors qu'il assurerait un rôle de soutien plus tard dans la vie du fait de la maturation du cortex cérébral qui prend le relais et ainsi les fonctions EES dépendraient des fonctions cognitives supérieures et des processus conceptuels sociaux [4]. Certains auteurs ont décrit très peu ou pas de séquelles cognitives chez des adultes présentant des lésions cérébelleuses [5]–[8] sans avancer des hypothèses sur les mécanismes pouvant expliquer cela interrogeant ainsi les mécanismes par lesquels le cervelet assure les fonctions cognitives.

II.7 Conclusion

Ce travail de thèse enrichit clairement nos connaissances de l'hypoplasie cérébelleuse de découverte anténatale. Grâce à la description précise de l'imagerie des hypoplasies focales, globales, des différentes anomalies associées, des mécanismes physiopathologiques en cause, des anomalies chromosomiques, des associations syndromiques et des mutations génétiques et à l'analyse du devenir à partir de données exclusivement anténatales, ce travail contribue à préciser le conseil prénatal dans cette situation complexe. Nous constituons une base de données prénatales qui pourrait servir de modèle fœtal robuste pour des études en neurosciences cognitives afin de comprendre les mécanismes de modulation qui permettent au cervelet de compenser, dans certains cas, la perte fonctionnelle d'un hémisphère durant la période anténatale. De la même façon la corrélation entre la cartographie anatomo-fonctionnelle du cervelet présentant une hypoplasie d'origine congénitale d'origine non génétique reste à clarifier. A partir de ce projet, il serait utile de constituer une cohorte nationale à partir de cas d'hypoplasie cérébelleuse de découverte prénatale dont la caractérisation phénotypique en imagerie serait rigoureuse et dont les enfants nés bénéficieraient d'un suivi clinique longitudinal jusqu'à l'âge de 7 ans, une imagerie fonctionnelle itérative avec des tests de développement psychomoteurs adaptés à l'âge afin de mieux comprendre l'ontogenèse du rôle du cervelet sain et hypoplasique chez l'humain dès la vie fœtale.

II.8 Références

- [1] M. M. Howley, K. M. Keppler-Noreuil, C. M. Cunniff, M. L. Browne, et National Birth Defects Prevention Study, « Descriptive epidemiology of cerebellar hypoplasia in the National Birth Defects Prevention Study », *Birth Defects Res.*, vol. 110, n° 19, p. 1419-1432, nov. 2018, doi: 10.1002/bdr2.1388.
- [2] J. A. Kipping, T. A. Tuan, M. V. Fortier, et A. Qiu, « Asynchronous Development of Cerebellar, Cerebello-Cortical, and Cortico-Cortical Functional Networks in Infancy, Childhood, and Adulthood », *Cereb. Cortex N. Y. N 1991*, vol. 27, n° 11, p. 5170-5184, nov. 2017, doi: 10.1093/cercor/bhw298.
- [3] P.-A. Beuriat *et al.*, « Cerebellar lesions at a young age predict poorer long-term functional recovery », *Brain Commun.*, vol. 2, n° 1, p. fcaa027, 2020, doi: 10.1093/braincomms/fcaa027.
- [4] P.-A. Beuriat, I. Cristofori, B. Gordon, et J. Grafman, « The shifting role of the cerebellum in executive, emotional and social processing across the lifespan », *Behav. Brain Funct. BBF*, vol. 18, n° 1, p. 6, avr. 2022, doi: 10.1186/s12993-022-00193-5.
- [5] L. S. K. Hokkanen, V. Kauranen, R. O. Roine, O. Salonen, et M. Kotila, « Subtle cognitive deficits after cerebellar infarcts », *Eur. J. Neurol.*, vol. 13, n° 2, p. 161-170, févr. 2006, doi: 10.1111/j.1468-1331.2006.01157.x.
- [6] M. Gomez-Beldarrain, « The cerebellar cognitive affective syndrome », *Brain*, vol. 121, n° 11, p. 2202-2205, nov. 1998, doi: 10.1093/brain/121.11.2202.
- [7] F. M. Krienen et R. L. Buckner, « Segregated fronto-cerebellar circuits revealed by intrinsic functional connectivity », *Cereb. Cortex N. Y. N 1991*, vol. 19, n° 10, p. 2485-2497, oct. 2009, doi: 10.1093/cercor/bhp135.
- [8] J. Malm, B. Kristensen, T. Karlsson, B. Carlberg, M. Fagerlund, et T. Olsson, « Cognitive impairment in young adults with infratentorial infarcts », *Neurology*, vol. 51, n° 2, p. 433-440, août 1998, doi: 10.1212/WNL.51.2.433.
- [9] A. Accogli, N. Addour-Boudrahem, et M. Srour, « Diagnostic Approach to Cerebellar Hypoplasia », *The Cerebellum*, vol. 20, n° 4, p. 631-658, août 2021, doi: 10.1007/s12311-020-01224-5.
- [10] C. Clouchoux, N. Guizard, A. C. Evans, A. J. du Plessis, et C. Limperopoulos, « Normative fetal brain growth by quantitative in vivo magnetic resonance imaging », *Am. J. Obstet. Gynecol.*, vol. 206, n° 2, p. 173.e1-8, févr. 2012, doi: 10.1016/j.ajog.2011.10.002.
- [11] C. Limperopoulos *et al.*, « Late gestation cerebellar growth is rapid and impeded by premature birth », *Pediatrics*, vol. 115, n° 3, p. 688-695, mars 2005, doi: 10.1542/peds.2004-1169.
- [12] M. Yamada *et al.*, « Specification of spatial identities of cerebellar neuron progenitors by *ptfla* and *atoh1* for proper production of GABAergic and glutamatergic neurons », *J. Neurosci. Off. J. Soc. Neurosci.*, vol. 34, n° 14, p. 4786-4800, avr. 2014, doi: 10.1523/JNEUROSCI.2722-13.2014.

- [13] A. De Luca, V. Cerrato, E. Fucà, E. Parmigiani, A. Buffo, et K. Leto, « Sonic hedgehog patterning during cerebellar development », *Cell. Mol. Life Sci. CMLS*, vol. 73, n° 2, p. 291-303, janv. 2016, doi: 10.1007/s00018-015-2065-1.
- [14] L. Wang et Y. Liu, « Signaling pathways in cerebellar granule cells development », *Am. J. Stem Cells*, vol. 8, n° 1, p. 1-6, 2019.
- [15] H. J. Ten Donkelaar et M. Lammens, « Development of the human cerebellum and its disorders », *Clin. Perinatol.*, vol. 36, n° 3, p. 513-530, sept. 2009, doi: 10.1016/j.clp.2009.06.001.
- [16] C. J. Stoodley et C. Limperopoulos, « Structure–function relationships in the developing cerebellum: Evidence from early-life cerebellar injury and neurodevelopmental disorders », *Semin. Fetal. Neonatal Med.*, vol. 21, n° 5, p. 356-364, oct. 2016, doi: 10.1016/j.siny.2016.04.010.
- [17] M. K. Horne et E. G. Butler, « The role of the cerebello-thalamo-cortical pathway in skilled movement », *Prog. Neurobiol.*, vol. 46, n° 2-3, p. 199-213, juin 1995.
- [18] D. Timmann et I. Daum, « How consistent are cognitive impairments in patients with cerebellar disorders? », *Behav. Neurol.*, vol. 23, n° 1-2, p. 81-100, 2010, doi: 10.3233/BEN-2010-0271.
- [19] C. Mottolèse, N. Richard, S. Harquel, A. Szathmari, A. Sirigu, et M. Desmurget, « Mapping motor representations in the human cerebellum », *Brain J. Neurol.*, vol. 136, n° Pt 1, p. 330-342, janv. 2013, doi: 10.1093/brain/aws186.
- [20] J. Schmahmann, « The cerebellar cognitive affective syndrome », *Brain*, vol. 121, n° 4, p. 561-579, avr. 1998, doi: 10.1093/brain/121.4.561.
- [21] J. D. Schmahmann, « The role of the cerebellum in cognition and emotion: personal reflections since 1982 on the dysmetria of thought hypothesis, and its historical evolution from theory to therapy », *Neuropsychol. Rev.*, vol. 20, n° 3, p. 236-260, sept. 2010, doi: 10.1007/s11065-010-9142-x.
- [22] G. P. D. Argyropoulos *et al.*, « The Cerebellar Cognitive Affective/Schmahmann Syndrome: a Task Force Paper », *The Cerebellum*, vol. 19, n° 1, p. 102-125, févr. 2020, doi: 10.1007/s12311-019-01068-8.
- [23] C. J. Stoodley, E. M. Valera, et J. D. Schmahmann, « An fMRI study of intra-individual functional topography in the human cerebellum », *Behav. Neurol.*, vol. 23, n° 1-2, p. 65-79, 2010, doi: 10.3233/BEN-2010-0268.
- [24] C. J. Stoodley et J. D. Schmahmann, « Evidence for topographic organization in the cerebellum of motor control versus cognitive and affective processing », *Cortex J. Devoted Study Nerv. Syst. Behav.*, vol. 46, n° 7, p. 831-844, août 2010, doi: 10.1016/j.cortex.2009.11.008.
- [25] R. Snider et E. Eldred, « Electro-anatomical studies on cerebro-cerebellar connections in the cat », *J. Comp. Neurol.*, vol. 95, n° 1, p. 1-16, août 1951, doi: 10.1002/cne.900950102.
- [26] C. J. Stoodley et J. D. Schmahmann, « Functional topography in the human cerebellum: a meta-analysis of neuroimaging studies », *NeuroImage*, vol. 44, n° 2, p. 489-501, janv. 2009, doi: 10.1016/j.neuroimage.2008.08.039.
- [27] W. Grodd, E. Hülsmann, et H. Ackermann, « Functional MRI localizing in the cerebellum »,

- Neurosurg. Clin. N. Am.*, vol. 16, n° 1, p. 77-99, v, janv. 2005, doi: 10.1016/j.nec.2004.07.008.
- [28] C. Mottolese, A. Szathmari, P.-A. Beuriat, A. Sirigu, et M. Desmurget, « Sensorimotor mapping of the human cerebellum during pineal region surgery », *Neurochirurgie.*, vol. 61, n° 2-3, p. 101-105, juin 2015, doi: 10.1016/j.neuchi.2013.05.004.
- [29] B. Schoch, A. Dimitrova, E. R. Gizewski, et D. Timmann, « Functional localization in the human cerebellum based on voxelwise statistical analysis: a study of 90 patients », *NeuroImage*, vol. 30, n° 1, p. 36-51, mars 2006, doi: 10.1016/j.neuroimage.2005.09.018.
- [30] P. P. Urban *et al.*, « Cerebellar speech representation: lesion topography in dysarthria as derived from cerebellar ischemia and functional magnetic resonance imaging », *Arch. Neurol.*, vol. 60, n° 7, p. 965-972, juill. 2003, doi: 10.1001/archneur.60.7.965.
- [31] O. Donchin *et al.*, « Cerebellar regions involved in adaptation to force field and visuomotor perturbation », *J. Neurophysiol.*, vol. 107, n° 1, p. 134-147, janv. 2012, doi: 10.1152/jn.00007.2011.
- [32] M. Manto et P. Mariën, « Schmahmann's syndrome - identification of the third cornerstone of clinical ataxiology », *Cerebellum Ataxias*, vol. 2, p. 2, 2015, doi: 10.1186/s40673-015-0023-1.
- [33] M. Manto, D. L. Gruol, J. D. Schmahmann, N. Koibuchi, et F. Rossi, Éd., *Handbook of the cerebellum and cerebellar disorders*. New York: Springer, 2012.
- [34] F. Van Overwalle, K. Baetens, P. Mariën, et M. Vandekerckhove, « Cerebellar areas dedicated to social cognition? A comparison of meta-analytic and connectivity results », *Soc. Neurosci.*, vol. 10, n° 4, p. 337-344, août 2015, doi: 10.1080/17470919.2015.1005666.
- [35] J. X. O'Reilly, C. F. Beckmann, V. Tomassini, N. Ramnani, et H. Johansen-Berg, « Distinct and overlapping functional zones in the cerebellum defined by resting state functional connectivity », *Cereb. Cortex N. Y. N 1991*, vol. 20, n° 4, p. 953-965, avr. 2010, doi: 10.1093/cercor/bhp157.
- [36] D. Timmann et I. Daum, « Cerebellar contributions to cognitive functions: a progress report after two decades of research », *Cerebellum Lond. Engl.*, vol. 6, n° 3, p. 159-162, 2007, doi: 10.1080/14734220701496448.
- [37] C. Limperopoulos, G. Chilingaryan, N. Sullivan, N. Guizard, R. L. Robertson, et A. J. du Plessis, « Injury to the premature cerebellum: outcome is related to remote cortical development », *Cereb. Cortex N. Y. N 1991*, vol. 24, n° 3, p. 728-736, mars 2014, doi: 10.1093/cercor/bhs354.
- [38] C. Limperopoulos, G. Chilingaryan, N. Guizard, R. L. Robertson, et A. J. Du Plessis, « Cerebellar injury in the premature infant is associated with impaired growth of specific cerebral regions », *Pediatr. Res.*, vol. 68, n° 2, p. 145-150, août 2010, doi: 10.1203/PDR.0b013e3181e1d032.
- [39] N. Ramnani *et al.*, « The evolution of prefrontal inputs to the cortico-pontine system: diffusion imaging evidence from Macaque monkeys and humans », *Cereb. Cortex N. Y. N 1991*, vol. 16, n° 6, p. 811-818, juin 2006, doi: 10.1093/cercor/bhj024.
- [40] S. S.-H. Wang, A. D. Kloth, et A. Badura, « The cerebellum, sensitive periods, and autism », *Neuron*, vol. 83, n° 3, p. 518-532, août 2014, doi: 10.1016/j.neuron.2014.07.016.
- [41] E. DiCicco-Bloom *et al.*, « The developmental neurobiology of autism spectrum disorder », *J.*

- Neurosci. Off. J. Soc. Neurosci.*, vol. 26, n° 26, p. 6897-6906, juin 2006, doi: 10.1523/JNEUROSCI.1712-06.2006.
- [42] E. Courchesne *et al.*, « Unusual brain growth patterns in early life in patients with autistic disorder: an MRI study », *Neurology*, vol. 57, n° 2, p. 245-254, juill. 2001, doi: 10.1212/wnl.57.2.245.
- [43] J. P. Welsh *et al.*, « Relationship of Impairments in Associative Learning With Intellectual Disability and Cerebellar Hypoplasia in Children With Autism », *Neurology*, p. 10.1212/WNL.0000000000201496, nov. 2022, doi: 10.1212/WNL.0000000000201496.
- [44] M. Ito, « Cerebellar circuitry as a neuronal machine », *Prog. Neurobiol.*, vol. 78, n° 3-5, p. 272-303, avr. 2006, doi: 10.1016/j.pneurobio.2006.02.006.
- [45] L. F. Koziol *et al.*, « Consensus Paper: The Cerebellum's Role in Movement and Cognition », *The Cerebellum*, vol. 13, n° 1, p. 151-177, févr. 2014, doi: 10.1007/s12311-013-0511-x.
- [46] V. Anderson, M. Spencer-Smith, et A. Wood, « Do children really recover better? Neurobehavioural plasticity after early brain insult », *Brain J. Neurol.*, vol. 134, n° Pt 8, p. 2197-2221, août 2011, doi: 10.1093/brain/awr103.
- [47] L. Guibaud et V. des Portes, « Plea for an anatomical approach to abnormalities of the posterior fossa in prenatal diagnosis », *Ultrasound Obstet. Gynecol. Off. J. Int. Soc. Ultrasound Obstet. Gynecol.*, vol. 27, n° 5, p. 477-481, mai 2006, doi: 10.1002/uog.2777.
- [48] C. Garel, « Posterior fossa malformations: main features and limits in prenatal diagnosis », *Pediatr. Radiol.*, vol. 40, n° 6, p. 1038-1045, juin 2010, doi: 10.1007/s00247-010-1617-7.
- [49] J. A. Estroff, M. R. Scott, et B. R. Benacerraf, « Dandy-Walker variant: prenatal sonographic features and clinical outcome », *Radiology*, vol. 185, n° 3, p. 755-758, déc. 1992, doi: 10.1148/radiology.185.3.1438757.
- [50] S. Patel et A. J. Barkovich, « Analysis and classification of cerebellar malformations », *AJNR Am. J. Neuroradiol.*, vol. 23, n° 7, p. 1074-1087, août 2002.
- [51] E. Boltshauser, « Cerebellum-small brain but large confusion: a review of selected cerebellar malformations and disruptions », *Am. J. Med. Genet. A.*, vol. 126A, n° 4, p. 376-385, mai 2004, doi: 10.1002/ajmg.a.20662.
- [52] L. Guibaud et V. des Portes, « Plea for an anatomical approach to abnormalities of the posterior fossa in prenatal diagnosis », *Ultrasound Obstet. Gynecol. Off. J. Int. Soc. Ultrasound Obstet. Gynecol.*, vol. 27, n° 5, p. 477-481, mai 2006, doi: 10.1002/uog.2777.
- [53] A. Poretti, E. Boltshauser, et D. Doherty, « Cerebellar hypoplasia: differential diagnosis and diagnostic approach », *Am. J. Med. Genet. C Semin. Med. Genet.*, vol. 166C, n° 2, p. 211-226, juin 2014, doi: 10.1002/ajmg.c.31398.
- [54] A. Poretti, E. Boltshauser, et T. A. G. M. Huisman, « Pre- and Postnatal Neuroimaging of Congenital Cerebellar Abnormalities », *The Cerebellum*, vol. 15, n° 1, p. 5-9, févr. 2016, doi: 10.1007/s12311-015-0699-z.
- [55] E. Wassmer, P. Davies, W. P. Whitehouse, et S. H. Green, « Clinical spectrum associated with

cerebellar hypoplasia », *Pediatr. Neurol.*, vol. 28, n° 5, p. 347-351, mai 2003, doi: 10.1016/S0887-8994(03)00016-X.

[56] P. Ventura, A. Presicci, T. Perniola, M. G. Campa, et L. Margari, « Mental retardation and epilepsy in patients with isolated cerebellar hypoplasia », *J. Child Neurol.*, vol. 21, n° 9, p. 776-781, sept. 2006, doi: 10.1177/08830738060210091301.

[57] E. F. Pinchevsky, A. Accogli, M. I. Shevell, C. Saint-Martin, et M. Srour, « Developmental outcomes in children with congenital cerebellar malformations », *Dev. Med. Child Neurol.*, vol. 61, n° 3, p. 350-358, mars 2019, doi: 10.1111/dmcn.14059.

[58] A. Poretti *et al.*, « Outcome of severe unilateral cerebellar hypoplasia », *Dev. Med. Child Neurol.*, vol. 52, n° 8, p. 718-724, août 2010, doi: 10.1111/j.1469-8749.2009.03522.x.

[59] G. Benbir *et al.*, « Unilateral Cerebellar Hypoplasia with Different Clinical Features », *The Cerebellum*, vol. 10, n° 1, p. 49-60, mars 2011, doi: 10.1007/s12311-010-0225-2.

[60] G. Gorincour, F. Rypens, C. Lapierre, T. Costa, F. Audibert, et Y. Robitaille, « Fetal magnetic resonance imaging in the prenatal diagnosis of cerebellar hemorrhage », *Ultrasound Obstet. Gynecol.*, vol. 27, n° 1, p. 78-80, déc. 2005, doi: 10.1002/uog.2682.

[61] J. B. Robins, G. C. Mason, J. Watters, et D. Martinez, « Case report: cerebellar hemi-hypoplasia », *Prenat. Diagn.*, vol. 18, n° 2, p. 173-177, févr. 1998, doi: 10.1002/(sici)1097-0223(199802)18:2<173::aid-pd227>3.0.co;2-a.

[62] G. Malinger *et al.*, « Fetal cytomegalovirus infection of the brain: the spectrum of sonographic findings », *AJNR Am. J. Neuroradiol.*, vol. 24, n° 1, p. 28-32, janv. 2003.

[63] A. Poretti, E. Boltshauser, et D. Doherty, « Cerebellar hypoplasia: Differential diagnosis and diagnostic approach: AMERICAN JOURNAL OF MEDICAL GENETICS PART C (SEMINARS IN MEDICAL GENETICS) », *Am. J. Med. Genet. C Semin. Med. Genet.*, vol. 166, n° 2, p. 211-226, juin 2014, doi: 10.1002/ajmg.c.31398.

[64] M. Leruez-Ville et Y. Ville, « Fetal cytomegalovirus infection », *Best Pract. Res. Clin. Obstet. Gynaecol.*, vol. 38, p. 97-107, janv. 2017, doi: 10.1016/j.bpobgyn.2016.10.005.

[65] L. Guibaud, « Practical approach to prenatal posterior fossa abnormalities using MRI », *Pediatr. Radiol.*, vol. 34, n° 9, p. 700-711, sept. 2004, doi: 10.1007/s00247-004-1248-y.

[66] K. A. Aldinger et D. Doherty, « The genetics of cerebellar malformations », *Semin. Fetal. Neonatal Med.*, vol. 21, n° 5, p. 321-332, oct. 2016, doi: 10.1016/j.siny.2016.04.008.

[67] S. Friszer, F. Dhombres, E. Blondiaux, M.-L. Moutard, C. Garel, et J.-M. Jouannic, « Patterns of Detection of Fetal Posterior Fossa Anomalies: Analysis of 81 Cases in the Second Half of Gestation », *Fetal Diagn. Ther.*, vol. 44, n° 4, p. 247-255, 2018, doi: 10.1159/000484316.

[68] G. Gandolfi Colleoni *et al.*, « Prenatal diagnosis and outcome of fetal posterior fossa fluid collections », *Ultrasound Obstet. Gynecol. Off. J. Int. Soc. Ultrasound Obstet. Gynecol.*, vol. 39, n° 6, p. 625-631, juin 2012, doi: 10.1002/uog.11071.

[69] A. Yüksel et C. Batukan, « Fetal cerebellar hemorrhage in a severely growth-restricted fetus:

natural history and differential diagnosis from Dandy-Walker malformation », *Ultrasound Obstet. Gynecol. Off. J. Int. Soc. Ultrasound Obstet. Gynecol.*, vol. 22, n° 2, p. 178-181, août 2003, doi: 10.1002/uog.180.

[70] C. Adamsbaum *et al.*, « MRI of the fetal posterior fossa », *Pediatr. Radiol.*, vol. 35, n° 2, p. 124-140, févr. 2005, doi: 10.1007/s00247-004-1316-3.

[71] S. Bernardo *et al.*, « Dandy-Walker Malformation: is the “tail sign” the key sign? », *Prenat. Diagn.*, vol. 35, n° 13, p. 1358-1364, déc. 2015, doi: 10.1002/pd.4705.

[72] M. Bonnetain *et al.*, « Normal intellectual skills in patients with Rhombencephalosynapsis. », *Eur J Paediatr Neurol*, vol. 29, p. 92-100, 2020, doi: 10.1016/j.ejpn.2020.09.007.

[73] E. A. Reece, I. Goldstein, G. Pilu, et J. C. Hobbins, « Fetal cerebellar growth unaffected by intrauterine growth retardation: a new parameter for prenatal diagnosis », *Am. J. Obstet. Gynecol.*, vol. 157, n° 3, p. 632-638, sept. 1987.

[74] I. Goldstein, E. A. Reece, et A. Tamir, « Cerebellar growth in normal fetuses of multiple gestations », *J. Matern.-Fetal Neonatal Med. Off. J. Eur. Assoc. Perinat. Med. Fed. Asia Ocean. Perinat. Soc. Int. Soc. Perinat. Obstet.*, vol. 11, n° 3, p. 188-191, mars 2002, doi: 10.1080/jmf.11.3.188.191.

[75] M. R. Chavez, C. V. Ananth, J. C. Smulian, L. Yeo, Y. Oyelese, et A. M. Vintzileos, « Fetal transcerebellar diameter measurement with particular emphasis in the third trimester: a reliable predictor of gestational age », *Am. J. Obstet. Gynecol.*, vol. 191, n° 3, p. 979-984, sept. 2004, doi: 10.1016/j.ajog.2004.06.046.

[76] Président: Professeur Jaques Lansac, « Rapport du Comité national technique de l'échographie de dépistage prénatal ». mars 2010.

[77] International Society of Ultrasound in Obstetrics & Gynecology Education Committee, « Sonographic examination of the fetal central nervous system: guidelines for performing the “basic examination” and the “fetal neurosonogram” », *Ultrasound Obstet. Gynecol. Off. J. Int. Soc. Ultrasound Obstet. Gynecol.*, vol. 29, n° 1, p. 109-116, janv. 2007, doi: 10.1002/uog.3909.

[78] M. R. Hatab, S. W. Kamourieh, et D. M. Twickler, « MR volume of the fetal cerebellum in relation to growth », *J. Magn. Reson. Imaging JMRI*, vol. 27, n° 4, p. 840-845, avr. 2008, doi: 10.1002/jmri.21290.

[79] B. Tilea *et al.*, « Cerebral biometry in fetal magnetic resonance imaging: new reference data », *Ultrasound Obstet. Gynecol. Off. J. Int. Soc. Ultrasound Obstet. Gynecol.*, vol. 33, n° 2, p. 173-181, févr. 2009, doi: 10.1002/uog.6276.

[80] M. R. Chavez, C. V. Ananth, J. C. Smulian, S. Lashley, E. V. Kontopoulos, et A. M. Vintzileos, « Fetal transcerebellar diameter nomogram in singleton gestations with special emphasis in the third trimester: a comparison with previously published nomograms », *Am. J. Obstet. Gynecol.*, vol. 189, n° 4, p. 1021-1025, oct. 2003.

[81] B. R. Benacerraf, « The role of the second trimester genetic sonogram in screening for fetal Down syndrome », *Semin. Perinatol.*, vol. 29, n° 6, p. 386-394, déc. 2005, doi:

10.1053/j.semperi.2005.12.003.

- [82] M. R. Chavez, C. V. Ananth, J. C. Smulian, et A. M. Vintzileos, « Fetal transcerebellar diameter measurement for prediction of gestational age at the extremes of fetal growth », *J. Ultrasound Med. Off. J. Am. Inst. Ultrasound Med.*, vol. 26, n° 9, p. 1167-1171; quiz 1173-1174, sept. 2007.
- [83] C. H. Chang, F. M. Chang, C. H. Yu, H. C. Ko, et H. Y. Chen, « Three-dimensional ultrasound in the assessment of fetal cerebellar transverse and antero-posterior diameters », *Ultrasound Med. Biol.*, vol. 26, n° 2, p. 175-182, févr. 2000.
- [84] I. Goldstein et E. A. Reece, « Cerebellar growth in normal and growth-restricted fetuses of multiple gestations », *Am. J. Obstet. Gynecol.*, vol. 173, n° 4, p. 1343-1348, oct. 1995.
- [85] A. S. Vinkesteijn, P. G. Mulder, et J. W. Wladimiroff, « Fetal transverse cerebellar diameter measurements in normal and reduced fetal growth », *Ultrasound Obstet. Gynecol. Off. J. Int. Soc. Ultrasound Obstet. Gynecol.*, vol. 15, n° 1, p. 47-51, janv. 2000, doi: 10.1046/j.1469-0705.2000.00024.x.
- [86] R. E. Behrman, M. H. Lees, E. N. Peterson, C. W. De Lannoy, et A. E. Seeds, « Distribution of the circulation in the normal and asphyxiated fetal primate », *Am. J. Obstet. Gynecol.*, vol. 108, n° 6, p. 956-969, nov. 1970.
- [87] L. J. Salomon *et al.*, « Practice guidelines for performance of the routine mid-trimester fetal ultrasound scan », *Ultrasound Obstet. Gynecol. Off. J. Int. Soc. Ultrasound Obstet. Gynecol.*, vol. 37, n° 1, p. 116-126, janv. 2011, doi: 10.1002/uog.8831.
- [88] Z. Leibovitz *et al.*, « The cerebellar "tilted telephone receiver sign" enables prenatal diagnosis of PHACES syndrome. », *Eur J Paediatr Neurol*, vol. 22, p. 900-909, 2018, doi: 10.1016/j.ejpn.2018.08.006.
- [89] B. Scelsa *et al.*, « Prenatal Diagnosis and Neurodevelopmental Outcome in Isolated Cerebellar Hypoplasia of Suspected Hemorrhagic Etiology: a Retrospective Cohort Study », *The Cerebellum*, nov. 2021, doi: 10.1007/s12311-021-01341-9.
- [90] Z. Zou *et al.*, « Prenatal diagnosis of posterior fossa anomalies: Additional value of chromosomal microarray analysis in fetuses with cerebellar hypoplasia », *Prenat. Diagn.*, vol. 38, n° 2, p. 91-98, 2018, doi: 10.1002/pd.5190.
- [91] T. Lei, J.-L. Feng, Y.-J. Xie, H.-N. Xie, J. Zheng, et M.-F. Lin, « Chromosomal aneuploidies and copy number variations in posterior fossa abnormalities diagnosed by prenatal ultrasonography », *Prenat. Diagn.*, vol. 37, n° 11, p. 1160-1168, nov. 2017, doi: 10.1002/pd.5159.
- [92] International Society of Ultrasound in Obstetrics & Gynecology Education Committee, « Sonographic examination of the fetal central nervous system: guidelines for performing the "basic examination" and the "fetal neurosonogram" », *Ultrasound Obstet. Gynecol. Off. J. Int. Soc. Ultrasound Obstet. Gynecol.*, vol. 29, n° 1, p. 109-116, janv. 2007, doi: 10.1002/uog.3909.
- [93] « AIUM-ACR-ACOG-SMFM-SRU Practice Parameter for the Performance of Standard Diagnostic Obstetric Ultrasound Examinations », *J. Ultrasound Med. Off. J. Am. Inst. Ultrasound Med.*,

vol. 37, n° 11, p. E13-E24, nov. 2018, doi: 10.1002/jum.14831.

[94] B. Deloison, G. E. Chalouhi, J.-P. Bernard, Y. Ville, et L. J. Salomon, « Outcomes of fetuses with small head circumference on second-trimester ultrasonography », *Prenat. Diagn.*, vol. 32, n° 9, p. 869-874, sept. 2012, doi: 10.1002/pd.3923.

[95] M. Massoud et L. Guibaud, « Prenatal imaging of posterior fossa disorders. A review », *Eur. J. Paediatr. Neurol. EJPN Off. J. Eur. Paediatr. Neurol. Soc.*, vol. 22, n° 6, p. 972-988, nov. 2018, doi: 10.1016/j.ejpn.2018.07.007.

[96] M. Massoud *et al.*, « Prenatal diagnosis of cerebellar cortical dysplasia associated with abnormalities of foliation », *Ultrasound Obstet. Gynecol. Off. J. Int. Soc. Ultrasound Obstet. Gynecol.*, vol. 40, n° 2, p. 243-244, août 2012, doi: 10.1002/uog.11210.

[97] G. Benbir *et al.*, « Unilateral cerebellar hypoplasia with different clinical features », *Cerebellum Lond. Engl.*, vol. 10, n° 1, p. 49-60, mars 2011, doi: 10.1007/s12311-010-0225-2.

[98] H. P. Robinson, E. M. Sweet, et A. H. Adam, « The accuracy of radiological estimates of gestational age using early fetal crown-rump length measurements by ultrasound as a basis for comparison », *Br. J. Obstet. Gynaecol.*, vol. 86, n° 7, p. 525-528, juill. 1979.

[99] R. J. Snijders et K. H. Nicolaides, « Fetal biometry at 14-40 weeks' gestation », *Ultrasound Obstet. Gynecol. Off. J. Int. Soc. Ultrasound Obstet. Gynecol.*, vol. 4, n° 1, p. 34-48, janv. 1994, doi: 10.1046/j.1469-0705.1994.04010034.x.

[100] M. R. Chavez, C. V. Ananth, J. C. Smulian, L. Yeo, Y. Oyelese, et A. M. Vintzileos, « Fetal transcerebellar diameter measurement with particular emphasis in the third trimester: a reliable predictor of gestational age », *Am. J. Obstet. Gynecol.*, vol. 191, n° 3, p. 979-984, sept. 2004, doi: 10.1016/j.ajog.2004.06.046.

[101] « Physical status: the use and interpretation of anthropometry. Report of a WHO Expert Committee », *World Health Organ. Tech. Rep. Ser.*, vol. 854, p. 1-452, 1995.

[102] C. Vayssière *et al.*, « Fetal growth restriction and intra-uterine growth restriction: guidelines for clinical practice from the French College of Gynaecologists and Obstetricians », *Eur. J. Obstet. Gynecol. Reprod. Biol.*, vol. 193, p. 10-18, oct. 2015, doi: 10.1016/j.ejogrb.2015.06.021.

[103] M. Massoud, M. Duyme, M. Fontanges, French College of Fetal Sonography (CFEF), et D. Combourieu, « [Chart for estimation of fetal weight 2014 by the French College of Fetal Sonography (CFEF)] », *J. Gynecol. Obstet. Biol. Reprod. (Paris)*, vol. 45, n° 1, p. 80-85, janv. 2016, doi: 10.1016/j.jgyn.2015.01.006.

[104] S. Friszer, F. Dhombres, E. Blondiaux, M.-L. Moutard, C. Garel, et J.-M. Jouannic, « Patterns of Detection of Fetal Posterior Fossa Anomalies: Analysis of 81 Cases in the Second Half of Gestation », *Fetal Diagn. Ther.*, vol. 44, n° 4, p. 247-255, 2018, doi: 10.1159/000484316.

[105] C. Sciard *et al.*, « [Fetal transcerebellar diameter measured in screening ultrasound: Feasibility and reproducibility] », *J. Gynecol. Obstet. Biol. Reprod. (Paris)*, vol. 45, n° 5, p. 516-520, mai 2016, doi: 10.1016/j.jgyn.2015.07.003.

- [106] A. J. Robinson et M. A. Ederies, « Diagnostic imaging of posterior fossa anomalies in the fetus », *Semin. Fetal. Neonatal Med.*, vol. 21, n° 5, p. 312-320, oct. 2016, doi: 10.1016/j.siny.2016.04.007.
- [107] N. deSouza, R. Chaudhuri, J. Bingham, et T. Cox, « MRI in cerebellar hypoplasia », *Neuroradiology*, vol. 36, n° 2, p. 148-151, 1994.
- [108] M. Massoud *et al.*, « Prenatal unilateral cerebellar hypoplasia in a series of 26 cases: significance and implications for prenatal diagnosis », *Ultrasound Obstet. Gynecol. Off. J. Int. Soc. Ultrasound Obstet. Gynecol.*, vol. 44, n° 4, p. 447-454, oct. 2014, doi: 10.1002/uog.13217.
- [109] G. Malinger, L. Ben-Sira, D. Lev, Z. Ben-Aroya, D. Kidron, et T. Lerman-Sagie, « Fetal brain imaging: a comparison between magnetic resonance imaging and dedicated neurosonography », *Ultrasound Obstet. Gynecol.*, vol. 23, n° 4, p. 333-340, avr. 2004, doi: 10.1002/uog.1016.
- [110] G. Yaniv *et al.*, « Region-specific reductions in brain apparent diffusion coefficient in cytomegalovirus-infected fetuses », *Ultrasound Obstet. Gynecol.*, vol. 47, n° 5, p. 600-607, mai 2016, doi: 10.1002/uog.14737.
- [111] Y. Dogan, A. Yuksel, I. H. Kalelioglu, R. Has, B. Tatli, et A. Yildirim, « Intracranial ultrasound abnormalities and fetal cytomegalovirus infection: report of 8 cases and review of the literature », *Fetal Diagn. Ther.*, vol. 30, n° 2, p. 141-149, 2011, doi: 10.1159/000330636.
- [112] M. Leruez-Ville *et al.*, « In utero treatment of congenital cytomegalovirus infection with valacyclovir in a multicenter, open-label, phase II study », *Am. J. Obstet. Gynecol.*, vol. 215, n° 4, p. 462.e1-462.e10, oct. 2016, doi: 10.1016/j.ajog.2016.04.003.
- [113] I. Goldstein et E. A. Reece, « Cerebellar growth in normal and growth-restricted fetuses of multiple gestations », *Am. J. Obstet. Gynecol.*, vol. 173, n° 4, p. 1343-1348, oct. 1995.
- [114] M. R. Chavez, C. V. Ananth, J. C. Smulian, et A. M. Vintzileos, « Fetal transcerebellar diameter measurement for prediction of gestational age at the extremes of fetal growth », *J. Ultrasound Med. Off. J. Am. Inst. Ultrasound Med.*, vol. 26, n° 9, p. 1167-1171; quiz 1173-1174, sept. 2007.
- [115] A. s. m. Vinkesteyn, P. g. h. Mulder, et J. w. Wladimiroff, « Fetal transverse cerebellar diameter measurements in normal and reduced fetal growth », *Ultrasound Obstet. Gynecol.*, vol. 15, n° 1, p. 47-51, janv. 2000, doi: 10.1046/j.1469-0705.2000.00024.x.
- [116] M. R. Chavez, C. V. Ananth, L. M. Kaminsky, J. C. Smulian, L. Yeo, et A. M. Vintzileos, « Fetal transcerebellar diameter measurement for prediction of gestational age in twins », *Am. J. Obstet. Gynecol.*, vol. 195, n° 6, p. 1596-1600, déc. 2006, doi: 10.1016/j.ajog.2006.03.062.
- [117] Royal College of Obstetricians and Gynaecologists, *Ultrasound Screening for Fetal Abnormalities: Report of the RCOG Working Party*. London: RCOG Press, 1997.
- [118] P. Viossat, « Échographie : le nouveau rapport 2016 de la CNEOF. Recommandations sur le contenu de l'examen de dépistage », *Rev. Sage-Femme*, vol. 16, n° 2, p. 137-144, avr. 2017, doi: 10.1016/j.sagf.2017.01.002.
- [119] C. Sciard *et al.*, « [Fetal transcerebellar diameter measured in screening ultrasound: Feasibility

and reproducibility]. », *J Gynecol Obstet Biol Reprod Paris*, vol. 45, p. 516-20, 2016, doi: 10.1016/j.jgyn.2015.07.003.

[120] F. D'Antonio *et al.*, « Systematic review and meta-analysis of isolated posterior fossa malformations on prenatal imaging (part 2): neurodevelopmental outcome », *Ultrasound Obstet. Gynecol. Off. J. Int. Soc. Ultrasound Obstet. Gynecol.*, vol. 48, n° 1, p. 28-37, juill. 2016, doi: 10.1002/uog.15755.

[121] M. Massoud et L. Guibaud, « Prenatal imaging of posterior fossa disorders. A review. », *Eur J Paediatr Neurol*, vol. 22, p. 972-988, 2018, doi: 10.1016/j.ejpn.2018.07.007.

[122] L. J. Salomon *et al.*, « Practice guidelines for performance of the routine mid-trimester fetal ultrasound scan », *Ultrasound Obstet. Gynecol. Off. J. Int. Soc. Ultrasound Obstet. Gynecol.*, vol. 37, n° 1, p. 116-126, janv. 2011, doi: 10.1002/uog.8831.

[123] Z. Zou *et al.*, « Prenatal diagnosis of posterior fossa anomalies: Additional value of chromosomal microarray analysis in fetuses with cerebellar hypoplasia », *Prenat. Diagn.*, vol. 38, n° 2, p. 91-98, janv. 2018, doi: 10.1002/pd.5190.

[124] A. Atallah, L. Guibaud, P. Gaucherand, J. Massardier, V. des Portes, et M. Massoud, « Fetal and perinatal outcome associated with small cerebellar diameter based on second- or third-trimester ultrasonography. », *Prenat Diagn*, vol. 39, p. 536-543, 2019, doi: 10.1002/pd.5465.

[125] M. Duyme, M. Zorman, R. Tervo, et C. Capron, « French norms and validation of the Child Development Inventory (CDI): Inventaire du Developpement de l'Enfant (IDE) », *Clin. Pediatr. (Phila.)*, vol. 50, n° 7, p. 636-647, juill. 2011, doi: 10.1177/0009922811398390.

[126] H. Ireton et F. P. Glascoe, « Assessing children's development using parents' reports. The Child Development Inventory », *Clin. Pediatr. (Phila.)*, vol. 34, n° 5, p. 248-255, mai 1995, doi: 10.1177/000992289503400504.

[127] T. C. Ramos, J. B. Balardin, J. R. Sato, et A. Fujita, « Abnormal Cortico-Cerebellar Functional Connectivity in Autism Spectrum Disorder », *Front. Syst. Neurosci.*, vol. 12, p. 74, 2018, doi: 10.3389/fnsys.2018.00074.

[128] P. Mariën *et al.*, « Consensus paper: Language and the cerebellum: an ongoing enigma », *Cerebellum Lond. Engl.*, vol. 13, n° 3, p. 386-410, juin 2014, doi: 10.1007/s12311-013-0540-5.

[129] A. Wyciszkievicz, M. A. Pawlak, et K. Krawiec, « Cerebellar Volume in Children With Attention-Deficit Hyperactivity Disorder (ADHD) », *J. Child Neurol.*, vol. 32, n° 2, p. 215-221, févr. 2017, doi: 10.1177/0883073816678550.

[130] K. D. Mathews, A. K. Afifi, et J. W. Hanson, « Autosomal Recessive Cerebellar Hypoplasia », *J. Child Neurol.*, vol. 4, n° 3, p. 189-194, juill. 1989, doi: 10.1177/088307388900400307.

[131] A. Poretti *et al.*, « Outcome of severe unilateral cerebellar hypoplasia: Outcome of Severe Unilateral Cerebellar Hypoplasia », *Dev. Med. Child Neurol.*, vol. 52, n° 8, p. 718-724, oct. 2009, doi: 10.1111/j.1469-8749.2009.03522.x.

[132] M. Massoud *et al.*, « Prenatal unilateral cerebellar hypoplasia in a series of 26 cases:

significance and implications for prenatal diagnosis. », *Ultrasound Obstet Gynecol*, vol. 44, p. 447-54, 2014, doi: 10.1002/uog.13217.

[133] O. Kanca *et al.*, « De Novo Variants in WDR37 Are Associated with Epilepsy, Colobomas, Dysmorphism, Developmental Delay, Intellectual Disability, and Cerebellar Hypoplasia », *Am. J. Hum. Genet.*, vol. 105, n° 3, p. 672-674, sept. 2019, doi: 10.1016/j.ajhg.2019.07.017.

[134] R. Mangione *et al.*, « Neurodevelopmental outcome following prenatal diagnosis of an isolated anomaly of the corpus callosum: Anomaly of corpus callosum and neurodevelopment », *Ultrasound Obstet. Gynecol.*, vol. 37, n° 3, p. 290-295, mars 2011, doi: 10.1002/uog.8882.