



**HAL**  
open science

# La nécropole néolithique de Rouazi à Skhirat (Maroc) : étude archéo-anthropologique

Jean-Paul Lacombe

► **To cite this version:**

Jean-Paul Lacombe. La nécropole néolithique de Rouazi à Skhirat (Maroc): étude archéo-anthropologique. Archéologie et Préhistoire. Université Toulouse le Mirail - Toulouse II, 2023. Français. NNT: 2023TOU20034 . tel-04516866

**HAL Id: tel-04516866**

**<https://theses.hal.science/tel-04516866>**

Submitted on 22 Mar 2024

**HAL** is a multi-disciplinary open access archive for the deposit and dissemination of scientific research documents, whether they are published or not. The documents may come from teaching and research institutions in France or abroad, or from public or private research centers.

L'archive ouverte pluridisciplinaire **HAL**, est destinée au dépôt et à la diffusion de documents scientifiques de niveau recherche, publiés ou non, émanant des établissements d'enseignement et de recherche français ou étrangers, des laboratoires publics ou privés.



# THÈSE

En vue de l'obtention du  
**DOCTORAT DE L'UNIVERSITÉ DE TOULOUSE**

Délivré par l'Université Toulouse 2 - Jean Jaurès

---

Présentée et soutenue par  
**Jean-Paul LACOMBE**

Le 8 septembre 2023

**La nécropole néolithique de Rouazi à Skhirat (Maroc) :  
étude archéo-anthropologique**

---

Ecole doctorale : **TESC - Temps, Espaces, Sociétés, Cultures**

Spécialité : **Archéologie**

Unité de recherche :

**TRACES - Travaux et Recherches Archéologiques sur les Cultures, les  
Espaces et les Sociétés**

Thèse dirigée par  
**Thomas PERRIN et Bruno MAUREILLE**

Jury

Mme AURORE SCHMITT, Rapporteur  
M. ABDELOUAHED BEN-NCER, Rapporteur  
Mme DOMINIQUE CASTEX, Examinatrice  
Mme JESSIE CAULIEZ, Examinatrice  
Mme ALINE THOMAS, Examinatrice  
M. THOMAS PERRIN, Directeur de thèse  
M. BRUNO MAUREILLE, Co-directeur de thèse



## Remerciements

-----

Aux quatre découvreurs de ce site : messieurs Bruno Cahuzac, Jacques Collina-Girard, Michel Dufour et Jean-Luc Lesage, ainsi qu'aux responsables des trois campagnes de fouilles de sauvetage : monsieur Jean-Pierre Daugas et madame Fatima-Zohra Sbihi-Alaoui.

A mon directeur Thomas Perrin (DR CNRS), qui m'a accepté comme doctorant au sein du laboratoire TRACES et Bruno Maureille (DR CNRS) co-directeur et membre de l'UMR PACEA, ainsi que mes rapporteurs, Aurore Schmitt (DR CNRS UMR ASM) et Abdelouahed Ben-Ncer (Pr INSAP) et les membres du jury qui ont accepté de juger ce travail, Dominique Castex (DR CNRS UMR PACEA), Jessie Cauliez (CRCN UMR TRACES) et Aline Thomas (MC MNHN).

J'ai une pensée émue pour nos disparus, qu'ils trouvent dans cette thèse toute ma considération : madame la professeure Joudia Hassar-Benslimane (directrice-fondatrice de l'INSAP), et messieurs Jean Roche, André Debénath et Jean-Pierre Daugas.

Je tiens aussi à remercier toutes les personnes, tant au Maroc qu'en France, qui ont accompagné et suivi mes recherches durant toutes ces années et m'ont encouragé à les poursuivre, en particulier mesdames les professeures Aïcha Oujaa, Christine Couture-Veschambres, mesdames Anne Delagnes, Dominique Castex, ainsi que messieurs les professeurs Bernard Vandermeersch, Abdelouahed Ben-Ncer, Abdeljalil El Hajraoui, Abdeljalil Bouzouggar, Aomar Akerraz, Nicolas Valdeyron, Olivier Dutour, Antony Colombo et messieurs Jean-Paul Raynal, Roland Nespoulet, Jean-Pierre Texier, Henri Duday, Pascal Murail, David Cochard, Abdelaziz Touri, Abdelkarim Moutmir, Mathieu Langlais... Cette liste est très incomplète et je prie celles et ceux que je ne cite pas d'accepter toutes mes excuses.

Cette thèse n'aurait pas pu aboutir sans le soutien et la compréhension du laboratoire TRACES (UMR 5608, Université Toulouse Jean-Jaurès) et de ses deux directeurs Nicolas Valdeyron (Pr UTJJ) puis Sandrine Costamagno (DR CNRS) et plus particulièrement de l'équipe « *Premières Sociétés Holocènes : innovation, anthropisation et complexification* ».

Elle a aussi été possible grâce aux personnels d'appui et de soutien à la recherche et à l'enseignement, post-doctorants et doctorants, enseignants-chercheurs et chercheurs de l'UMR PACEA de Bordeaux et auparavant du Laboratoire d'Anthropologie des Populations du Passé et encore auparavant de l'URA *Homo sapiens*. J'ai été accueilli par les différentes directions de ces structures de recherches avec bienveillance et intérêt. J'espère y avoir joué mon rôle, qui a bien sûr évolué depuis octobre 1973, lorsque le professeur Raymond Riquet m'a proposé le poste de moniteur de Travaux pratiques et en 1976 celui de Chargé de cours complémentaires.

J'ai une pensée pour toutes les personnes de l'UMR PACEA, étudiants en master, fouilleurs bénévoles de l'équipe américaine dirigée par le Pr. H. Dibble et les membres de cette équipe et autres volontaires qui ont œuvré au sauvetage et au nettoyage des collections de PACEA, conservées dans les locaux en sous-sol du bâtiment A22 suite à des inondations catastrophiques liées à un orage centennal en juillet 2013, ce fut un travail considérable et remarquablement effectué.

Cette thèse a bénéficié du soutien fondamental de l'Institut des Sciences de l'Archéologie et du Patrimoine (Rabat), du Musée Archéologique (rue Al Brihi - Rabat), du Centre National de la Recherche Scientifique, ainsi que du Service Culturel de l'Ambassade de France au Maroc, de la Direction du Patrimoine (Ministère de la jeunesse, de la Culture et de la Communication - Rabat), du Centre Jacques Berque (Rabat)...

Enfin, j'avais dédié en 1979 ma première thèse (Médecine) à mon épouse, la deuxième en 2000 (Anthropologie biologique) à mes deux fils Quentin et Corentin-Clément, c'est donc avec beaucoup de logique que je dédie cette troisième thèse (Archéo-anthropologie) à mes deux petits-fils, Antoine et Adrien. Qu'ils trouvent dans ce travail le fruit de la persévérance et des efforts auxquels ils ont participé directement ou indirectement...



Professeur Raymond Riquet

%%%%%%%%%



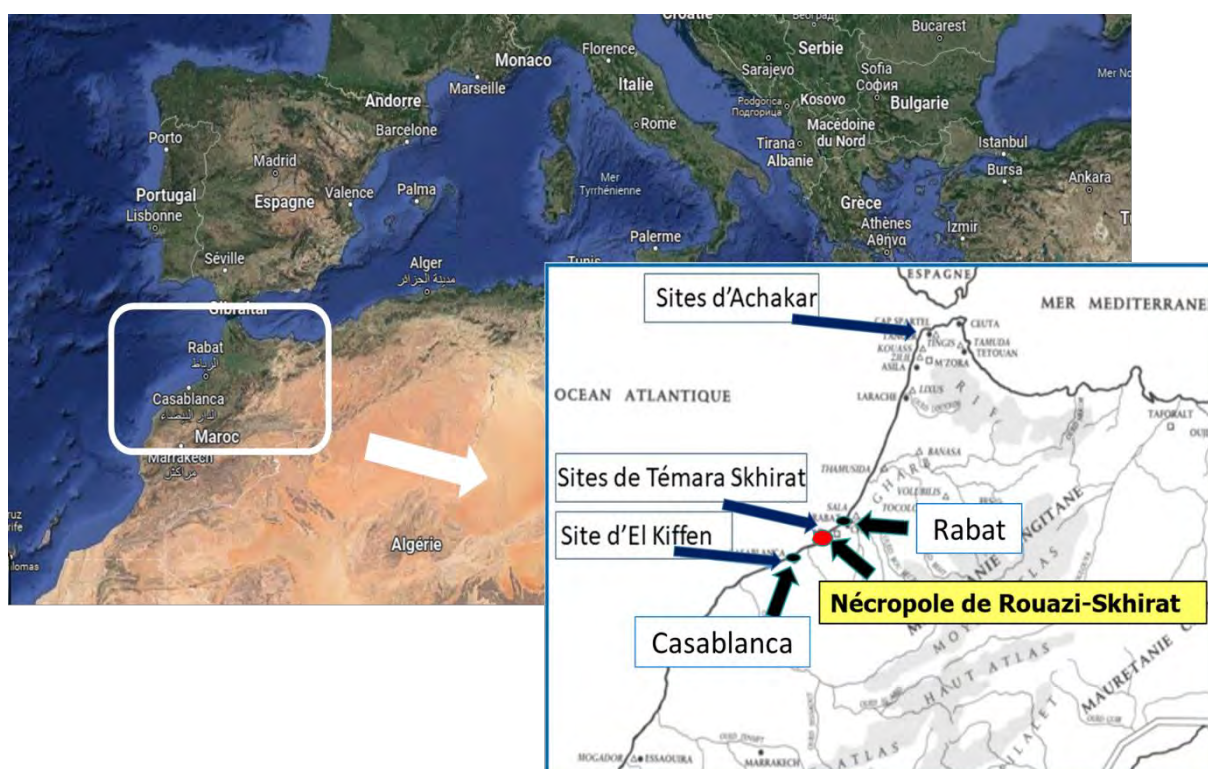
# **LA NECROPOLE NEOLITHIQUE DE ROUAZI A SKHIRAT (MAROC) : ETUDE ARCHEO-ANTHROPOLOGIQUE**

-----

**Jean-Paul Lacombe**



**Volume 1 : Archéo-anthropologie**



**Figure 1 : page précédente - dégagement de la sépulture S61, université de Bordeaux 1, laboratoire d'Anthropologie (1990)**  
- les photos non référencées dans cette thèse sont de l'auteur -

**Figure 2 : Ci-dessus, carte du nord du Maroc avec les principaux sites archéologiques (D'après Google-map et Collectif 1990, modifiées)**

# *La nécropole néolithique de Rouazi à Skhirat (Maroc): étude archéo-anthropologique*

**Jean-Paul Lacombe**

-----

<p><b>Volume 1 :</b> <i>Etude archéo-anthropologique</i></p>
--

	<i>Pages</i>
<b>Sommaire</b>	5
<b>Prolégomènes</b>	17
<b>Avant-propos</b>	21
<b><u>Chapitre 1</u> : INTRODUCTION</b>	25
<i>1.1. Du Pléistocène final au début de l'Holocène...</i>	
<i>1.2. La période néolithique...</i>	
<i>1.3. Données générales sur le site de Rouazi à Skhirat et objectifs</i>	



- 1.3.1. Historique de la découverte de la nécropole*
- 1.3.2. La nécropole*
- 1.3.3. L'habitat*
- 1.3.4. Contexte environnemental*
- 1.3.5. Les datations de la nécropole de Rouazi à Skhirat*
- 1.3.6. Commentaires sur la période d'utilisation de l'espace funéraire*
- 1.3.7. Les nombreux immatures découverts à Rouazi à Skhirat...*

## **Chapitre 2 : Méthodologie** 45

**2.1 Intégration de la nécropole de Rouazi-Skhirat dans le contexte archéologique du Maghreb et originalités influençant l'approche méthodologique**

**2.2 Sur le dégagement et les relevés des sépultures** 47

**2.3 Méthodologie et relevés**

**2.4 Remarques sur les reconstitutions des parties « molles » des individus inhumés...**

**2.5 Sur la dénomination des sépultures** 52

**2.6. Méthodologie biométrique**

**2.7. Données méthodologiques sur la détermination de l'âge et du sexe** 54

*2.7.1. Concernant l'âge au décès*

*2.7.2. Concernant la diagnose du sexe*

**2.8. Objectifs : détermination biologique et caractérisation d'une population**

**2.9. Sur les classes d'âge et l'utilisation des abaques de Ledermann comme éléments de références.**

**2.10. Remarques complémentaires sur ce processus d'analyse**

**2.11. Quelques définitions méthodologiques complémentaires** 59

**2.12. Autres données méthodologiques**

**2.13. Remarques sur les nombreux biais pouvant altérer cette approche méthodologique**

**2.14. Exemple d'application de cette méthode d'analyses aux populations préhistoriques de Taforalt et Columnata** 62

*2.14.1. Le gisement épipaléolithique de Taforalt (Maroc - fouilles Roche)*

*2.14.2. Le gisement capsien de Columnata (Algérie – fouilles Cadenat)*

**2.15. Remarques concernant les analyses paléodémographiques des populations de Taforalt et de Columnata**

**Chapitre 3 : Sexe, âge et organisation spatiale : premiers éléments de caractérisation de la population inhumée à Rouazi-Skhirat** 73

**3.1. Présentation des résultats**

**3.2. Résultats concernant la répartition selon l'âge au décès de la population de Rouazi-Skhirat**

*3.2.1. Bilan des répartitions par tranches d'âge selon Ledermann*

*3.2.2. Interprétation*

**3.3. Sur le sex-ratio de la population de Rouazi-Skhirat**

**3.4. Composition et remarques sur l'échantillon global** 79

**3.5. Sur l'organisation spatiale de la nécropole**

*3.5.1. Commentaires*

*3.5.2. Conclusions sur l'organisation spatiale* 84

*Tableau récapitulatif de la répartition par âge et par sexe à Rouazi* 85

**Chapitre 4 : ANALYSE ARCHEOLOGIQUE DES SEPULTURES** 87

**4.1. Les modes d'inhumation**

**4.2. Les positions des corps et leurs modalités d'inhumations** 90

- *En décubitus latéral*
- *En décubitus ventral*
- *Hyper contractée en « fagot »*
- *Sujet « assis » et « demi-assis » (ou « assis-couché »)*
- *Inhumations en fosse*
- *Les effets de parois, « colmatage » ou non des fosses*
- *Linzeuls et contentions des cadavres d'enfants*
- *Remarques sur l'orientation des sépultures*
- *Les différents « colorants » retrouvés au sein des tombes* 106
- *La coloration rouge limoneuse*
- *La coloration beige argileuse et les traces de vanneries*
- *A propos des dépôts cendro-charbonneux et de manganèse*

**4.3. Les sépultures multiples et les regroupements sépulcraux en « unités conceptuelles » et leur sépulture « fondatrice »** 111

*4.3.1. Organisation intrinsèque des tombes et espaces funéraires*

*4.3.2. Structures architecturales par « unités conceptuelles »* 115  
*a - Unité "A" centrée sur S100*

- b - Unité "B" centrée sur S66*
- c - Unité "C" centrée sur S11*
- d - Unité "D" centrée sur S13-S14*
- e - Unité "E" centrée sur S78*
- f - Unité "F" centrée sur S97*
- g - Sous Unité "G" centrée sur S96*
- h - Unité S19 – S20*

<i>4.3.3. Synthèse sur les « unités conceptuelles » de Rouazi-Skhirat</i>	126
---	-----

#### **4.4. Comparaisons avec les autres sites néolithiques du Maroc atlantique** 128

- 4.4.1. La Grotte d'Achakar (Cap Spartel, fouilles Koehler)*  
*Données générales et remarques taphonomiques*

<i>4.4.2. Le site d'El Kiffen : Grotte Peltier – les Tamaris – Dar Bou Azza (Fouilles Mieg de Boofzheim et Bailloud)</i>	130
--	-----

- 4.4.3. La grotte de Témara - Contrebandiers (Fouilles Roche)*  
*Données taphonomiques et biologiques*

<i>4.4.4. Site d'El Harhoura I et II</i>	135
--	-----

- 4.4.4.1. Données générales*
- 4.4.4.2. La Grotte Zourah – El Harhoura I (Fouilles Debénath)*
- 4.4.4.3. La Grotte d'El Harhoura II (Fouilles El Hajraoui, Nespoulet et Oujaa)*

<i>4.4.5. La Grotte de Témara - El M'Nasra II</i>	138
---	-----

- (Fouilles El Hajraoui, Nespoulet et Lacombe)*
- 4.4.5.1. Données générales*
- 4.4.5.2. L'occupation humaine néolithique de la grotte d'El Mnasra*

- 4.4.6. Les grottes de Dar Es Soltan (Fouilles Debénath)*  
*Données générales*

#### **4.5. Données taphonomiques comparatives avec les principaux gisements épipaléolithiques du Maghreb** 141

- 4.5.1. La grotte de Tatoralt –Maroc (Fouilles Roche)*

<i>4.5.2. L'abri sous roche n°3 d'Afalou Bou Rhummel</i>	144
--	-----

- 4.5.3. La nécropole de Columnata – Algérie (Fouilles Cadenat)*

#### **4.6. Et sur le contexte taphonomique des nécropoles sahariennes...** 146

## **CHAPITRE 5 : Autres paramètres biologiques de la population de Rouazi-Skhirat** 151

### **5.1. Introduction**

### **5.2. Données sur le squelette crânien des adultes**

#### **5.2.1. Étude anthropologique du squelette crânien** 152

- *Vue supérieure*
- *Vue de profil*
- *Vue antérieure*
- *Vue postérieure*
- *Vue inférieure*
- *Épaisseur de la paroi crânienne*
- *Capacité crânienne*
- *Remarques sur l'extroversion goniale*

#### **5.2.2 Etude du profil facial, des rapports squelettiques et du prognathisme facial** **Etudes téléradiographiques des crânes** 164

- *Crâne C1*
- *Crâne C2*
- *Crâne C3*
- *Crâne S8*
- *Crâne S22*
- *Crâne S44 (sujet immature)*
- *Crâne S47*
- *Crâne S59*
- *Crâne S89*
- *Crâne S90*

#### **5.2.3. Discussion sur le squelette facial** 167

- *Dans le sens antéro-postérieur*
- *Dans le sens vertical*
- *Les rapports alvéolo-dentaires et dento-dentaires*
- *Synthèse sur le profil crânio-facial*

#### **5.2.4. Descriptions des dentures des crânes**

- *La denture de C*
- *La denture de S89*
- *La denture de S8*
- *La denture de S22*
- *La denture de S59*
- *Synthèse concernant les dentures examinées* 171

### **5.3. Stature des adultes et des enfants** 172

#### **5.3.1. Stature des adultes et commentaires**

#### **5.3.2. Taille des enfants de Rouazi-Skhirat**

*Commentaires sur un éventuel différentiel âge dentaire/âge statural*

*Interprétation comme indicateur de stress biologique*

**5.4. Commentaires généraux et données comparatives concernant l'étude anthropologique des Hommes de Rouazi-Skhirat** 175

**5.5. Paléopathologie des individus de Rouazi-Skhirat** 176

*5.5.1. Les trépanations incomplètes ou « cupules crâniennes »*

*5.5.1.1 Description de ces lésions crâniennes à Rouazi- Skhirat*

- Crâne S12
- Crâne C7
- Crâne S46
- Crâne S59

*5.5.1.2. Remarques et commentaires*

*5.5.1.3. Les cupules crâniennes: comparaisons avec d'autres sites* 179

*Afalou Bou Rhummel (Epipaléolithique Algérie)*

*Taforalt (épipaléolithique Maroc)*

*5.5.1.4. Remarques et commentaires généraux sur ces lésions crâniennes volontaires et sur ces techniques chirurgicales particulières*

*5.5.2. Commentaires sur les petites perforations circulaires rencontrées sur les ossements néolithiques du Maghreb* 182

*Remarque sur ces perforations régulières*

*5.5.3. Les dépressions bipariétales circonscrites à Rouazi-Skhirat* 185  
*(depressio biparietalis circumscripta)*

- Crâne S12
- Crâne C5
- Crâne C6

*5.5.3.1. Remarques sur ces lésions bipariétales : hérédité et migrations...*

*5.5.3.2. Depressio parietalis circumscripta et foramens pariétaux élargis*

*5.5.4. Autres sites ayant présentés des amincissements pariétaux* 193

*5.5.4.1 Le site d'El Harhoura II et le squelette H3 (sépulture 2)*

*5.5.4.2 Le site de Castellar-Pendimoun (Alpes Maritimes)*

*1/ Lésions crâniennes de l'Homme de Castellar*

*2/ Lésions crâniennes du crâne Pendimoun n°1*

*3/ Lésions crâniennes du crâne Pendimoun n°2*

5.5.4.3	<i>Le crâne du Pharaon Khéty (9<sup>ème</sup> dynastie – Egypte)</i>	201
5.5.4.4	<i>Au sujet du crâne bi-trépané de Montpellier-le-vieux (Lozère)</i>	
5.5.4.5	<i>Le crâne chalcolithique de Merdeplau (Aveyron)</i>	
5.5.5.	<i>Chrono-géographie de cette variation anatomique</i>	203
5.5.6.	<i>Les dysplasies sincipito-obéiliaques</i>	204
5.5.6.1.	<i>Définition et historique</i>	
5.5.6.2.	<i>Commentaire</i>	
5.5.6.3.	<i>Les différents crânes porteurs de cette variation anatomique</i>	
a)	<i>Le crâne Skhirat C5</i>	
b)	<i>Le crâne de Castellar</i>	
c)	<i>Le crâne de Pendimoun 1</i>	
d)	<i>Le crâne des Baumes Chaudes</i>	
e)	<i>Le crâne du Pharaon Khety (11<sup>ème</sup> dynastie)</i>	
f)	<i>Le crâne de Son Oms (Majorque – Espagne)</i>	
g)	<i>Le crâne de I Sapari "β" (Corse du Sud)</i>	
h)	<i>Les autres crânes de Rouazi-Skhirat présentant des formes mineures des états dysplasiques obéiliaques</i>	211
	- Crâne SSR2	
	- Crâne S18	
	- Crâne S59	
	- Crâne C10	
	- Crâne S89	
	- Crâne S96	
	- Crâne C9	
5.5.6.4	<i>Hypothèse d'un groupe commun associant toutes les dysplasies pariéto-obéiliaques</i>	
5.5.7.	<i>Autres lésions pathologiques observées à Rouazi</i>	212
5.5.7.1.	<i>Les lésions hyperostosantes (S93 et S16)</i>	
5.5.7.2.	<i>Les lésions dépressives (autres que les dysplasies (S46)</i>	
5.5.7.3.	<i>Les lésions traumatiques (S88, S59, S23)</i>	213
5.5.7.4.	<i>Autres aspects pathologiques :</i>	
a)	<i>Sur la notion d'anémie chronique</i>	214
	- Remarque sur l'ancienneté du Plasmodium falciparum	
	- Les causes acquises des anémies	
b)	<i>sur les usures dentaires naturelles et culturelles</i>	
c)	<i>Sur les traces d'usure de l'émail dentaire</i>	
d)	<i>« Mutilation » dentaire incisive culturelle</i>	
e)	<i>Traces d'hypoplasies de l'émail dentaire (stress biologiques)</i>	
f)	<i>Autres lésions dentaires (malpositions dentaires)</i>	

<b>6. Synthèse et conclusion : la communauté humaine de Rouazi-Skhirat dans le contexte anthropologique du Néolithique atlantique marocain et africain</b>	223
6.1. <i>Sur l'organisation architecturale de la nécropole de Rouazi-Skhirat et son fonctionnement</i>	
6.2. <i>Ce que nous a apporté l'étude paléodémographique</i>	225
6.3. <i>Sur les modalités des inhumations, les « unités conceptuelles » et des sépultures fondatrices...</i>	
6.4. <i>Biologie et diversité phénotypique des Hommes néolithiques</i>	229
6.5. <i>Sur les apports paléogénomiques</i>	231
6.6. <i>Sur l'étude des isotopes stables</i>	233
6.7. <i>Paléopathologie des Hommes néolithiques...</i>	
6.8. <i>Données culturelles comparatives avec les nécropoles sahariennes : Implications culturelles et chronologiques suite à la découverte des nécropoles de Gobéro (Niger)</i>	
6.9. <i>Perspectives de recherches</i>	242
<b>6.10. Conclusion</b>	245
<b>6.11 Remarques sur les annexes présentées dans cette thèse</b>	251
<b>7. <u>BIBLIOGRAPHIE :</u></b>	253
<b>8. <u>Liste des figures</u></b> (incluses dans le texte)	272
<b>9. <u>Liste des tableaux</u></b> (inclus dans le texte)	282
<b>10. <u>Liste des planches</u></b> (Volumes 2 et 3)	285

**Volume 2 :**  
**Corpus des sépultures Rouazi - Skhirat**  
*Texte et Planches*

**Partie 1 - Planches numérotées de I à XV :**

*Données récapitulatives concernant des données générales sur la nécropole de Rouazi, quelques figures sont déjà incluses dans le texte mais incomplètes ou de qualité moindre.*

<b><u>Partie 2 - Texte du Corpus suivi des 101 planches :</u></b>	291
<i>Avertissement et présentation</i>	293
<i>Planche XXIX : Plan général de la nécropole (d'après Daugas, modifié)</i>	297
<i>Planche XXX : Essai de répartition des « unités conceptuelles d'après le plan initial, Daugas et Sbihi-Alaoui, 1984, modifié Lacombe)</i>	298
<b><u>Répertoire des sépultures de S1 à S101</u></b>	
<i>Les planches correspondantes sont référencées de 1 à 101 à la suite du texte du corpus (partie 3)</i>	
<i>Annexes au corpus: découvertes hors fouilles</i>	453
<i>Découvertes récentes depuis 2002 (travaux INSAP)</i>	455

**Partie 3 :**

*Planches de 1 à 101<sup>1</sup> : relatives au corpus avec le numéro correspondant au N° de la sépulture (Fouilles et prospections 1981 - 1984)*

*Planche 102 : (découvertes postérieures) (Sépultures 102 à 105)*

**Partie 4 : Planches XVI à XXII**

*Planches complémentaires relatives aux données biologiques*

---

<sup>1</sup> Les planches relatives aux tombes sont numérotées de 1 à 101 (et correspondent aux numéros de références des sépultures (corpus), pour ne pas les confondre avec les autres planches qui sont numérotées en chiffres romains).



**Volume 3 (Annexes) :**  
***Les autres gisements : 1<sup>e</sup> partie (texte)***

- Annexe 1 : La grotte d'ACHAKAR – LES IDOLES -**  
(Fouilles Koehler) 467
- *La grotte des Idoles à Achakar (Cap Spartel)*
  - *Historique des découvertes des restes humains et taphonomie*
  - *Inventaire des restes humains Grottes des Idoles à Achakar*
  - *Remarques anthropologiques sur les ossements humains d'Achakar*
  - *Sujet n°1*
  - *Sujet n°2*
  - *Remarques sur les individus n°3 n°4 et n°5*
  - *Synthèse sur l'ensemble des restes humains de la grotte des Idoles*
- **Annexe 2 : La grotte PELTIER - EL KIFFEN** 483  
(Fouilles Mieg de Boofzeim et Bailloud)
- *La grotte Peltier d'El Kiffen (à Dar Bouazza)*
  - *Nouvelles datations*
  - *Discussion sur le nombre d'individus inhumés à El Kiffen*
  - *Contexte taphonomique*
  - *Données anthropologiques*
  - *Remarques paléopathologiques*
  - *Synthèse de l'étude des sépultures d'El Kiffen*
  - *Conclusion*
- **Annexe 3 : La grotte des CONTREBANDIERS – El Mnasra 1 –**  
(Fouilles Roche) 499
- *Données générales*
  - *Remarques anthropologiques sur les restes humains des Contrebandiers*

- *Les perforations osseuses*

- *Conclusion*

➤ **Annexe 4 : La grotte de TEMARA - EL HARHOURA 2**

507

➤ **Annexe 5 : La grotte de TEMARA - EL MNASRA 2 (grotte du Casino)**

509

-*Introduction*

-*Listing des sépultures (cf. VESAM 2012, pages 122 à 131)*

-*Commentaires sur l'espace sépulcral*

-*Données anthropologiques sur les squelettes mis au jour*

--*Eléments anthropologiques concernant EMS1*

-*Eléments anthropologiques concernant EMS4 et EMS5*

-*Inventaire des ossements de la sépulture EMS10 (mission MPPF 1996)*

*Lésions crânienne et mandibulaire*

*Concernant les perforations osseuses*

*L'hyperplasie diploïque*

*Les traces d'hypoplasie de l'émail dentaire à El Mnasra*

-*Synthèse concernant la grotte d'El M'Nasra 2*

➤ **Annexe 6 : La grotte d'IFRI OUBERRID**

521

-*Historique des découvertes*

-*Mensurations faces et mandibules d'Ifri Ou Berrid*

-*Données descriptives anthropologiques et remarques*

*Etude des crânes (Planches hors texte « annexes » 4 à 9)*

- *Vue supérieure*

- *Vue de profil*

○ *Descriptif du profil sagittal crânien*

○ *Remarques quant au profil sagittal des crânes d'Ifri ou Berrid*

○ *Etude du profil squelettique crânio-facial*

- *Vue postérieure*

- *Vue de face*

*Le squelette postcrânien*  
*Remarques sur les pathologies traumatiques (crânes)*  
*Pathologie relevée sur le squelette postcrânien*  
*Synthèse concernant cet ossuaire « de circonstance »*

- **Tableau hors texte en annexe** : Nouvelle répartition par tranches d'âge de l'échantillon des individus immatures et adultes de la nécropole de Taforalt  
549

**Volume 3 (Annexes)**  
**2<sup>e</sup> partie : Planches de XXIII à XXVIII**

551

%%%%%%%%%

## *Prolégomènes*

---

*Ces absents, sont-ils réellement morts ?  
Ou sont-ils simplement des Invisibles oubliés ? ...  
(Saint-Augustin)*

L'étude qui va suivre est le fruit d'un long cheminement qui dure depuis 1984... Longue période nécessaire au dégagement des sépultures de cet ensemble funéraire unique, à l'étude et à l'interprétation des données biologiques et taphonomiques de chaque élément et de l'ensemble sépulcral, ainsi que de l'approche architecturale de cette nécropole originale en plein air, implantée et concentrée à l'origine sur un haut de plage et en bordure d'estuaire, probablement aussi en limite d'estran, se démarquant ainsi des autres sites néolithiques qui se trouvent le plus souvent en grottes ou dans des abris sous-roches. Le site de Rouazi à Skhirat se remarque aussi par son riche contexte culturel associé aux inhumations d'adultes mais aussi d'enfants.

Il est certain qu'au fil de ces longues années de recherche, plus de trois décennies... les différentes problématiques anthropologiques, qu'elles soient biologiques ou culturelles, ont profondément évolué : sur le plan paléodémographique, sur la notion d'espace funéraire, d'approche taphonomique, de génétique des populations, de liens de parenté, de diète notamment avec les analyses isotopiques, et des comparaisons paléo-ethnologiques tellement décriées mais pourtant indispensables... et sans parler (entre autres) des méthodes de datations absolues qui depuis un demi-siècle ont été largement utilisées.

Mais, un des éléments majeurs qui a le plus évolué concerne la méthodologie archéologique et l'étude archéo-anthropologique des sépultures. Jusque dans les

années 1970, l'intérêt des fouilles des stations néolithiques était plus orienté sur le contexte culturel que sur les restes humains, oubliant l'élément central de la tombe pour lequel il avait été créé... Edgar Morin faisait remarquer dès la première phrase de son introduction de son ouvrage « L'homme et la mort », que ...*les sciences de l'homme négligent toujours la mort...* (Morin 1970). Les restes humains plus anciens du Pléistocène, qui pouvaient être organisés autour d'éventuels rites funéraires, faisaient l'objet d'une attention plus particulière, mythe « rousseauiste » du bon sauvage chasseur-cueilleur... ; par contre, les restes holocènes plus récents étaient plus négligés (sans parler des périodes médiévales), peut-être parce qu'appartenant à des ancêtres trop directs, peut-être trop civilisés, peut-être aussi trop proches de nous, souvent liés à des objets archéologiques qui restent familiers... Cette négligence est aussi certainement liée, entre autres, à un contexte culturel et psychologique particulier (freudien ?) où les racines émotionnelles de l'inconscient des chercheurs jouent un rôle majeur. Médecin, j'ai souvent été étonné par un comportement thanatophobique, exprimé de manière directe ou indirecte par quelques collègues anthropologues ou préhistoriens ; pour cette catégorie de scientifiques, ce ressenti est probablement à l'origine du choix déterminant de leur avenir professionnel (de leurs recherches personnelles), et l'entretien et la persistance d'une sensibilité qui reste au-delà du fait « pathologique relatif » sous-jacent, un élément passionnel de création, permettant à l'intelligence émotionnelle de s'exprimer dans toute sa force.

Depuis la deuxième moitié du XX<sup>e</sup> siècle les anthropologues ont progressivement montré un intérêt majeur, et justifié pour les relevés de terrain précis et documentés, à la fois biologiques, culturels, environnementaux et taphonomiques, complétant ainsi les données archéologiques classiques. Ainsi il est désormais normal de considérer l'anthropologue comme un scientifique de terrain, étudiant les restes humains *in situ*, dans leur contexte d'inhumation, en incluant dans leurs relevés les artefacts et leurs interactions éventuelles avec les restes humains. Médecin légiste spécialisé, il relève, note, dessine et interprète les données biologiques, directement sur le terrain si possible, discutant des positions et des modes d'inhumation originelles, du contexte sédimentaire et de l'environnement culturel, du milieu de décomposition, des différentes causes des déplacements des fragments osseux... (Duday et *al.* 1987 ; Duday 2009). Ainsi, il recrée le contexte taphonomique de manière dynamique, relevant les traces de « rites » en les imaginant sur des bases factuelles, tout en s'aidant parfois de représentations imagées forcément subjectives, mais aussi pédagogiques. Ceci sans déborder sur des surinterprétations, souvent faciles (et tentantes) notamment avec des comparaisons ou des parallèles ethnographiques indispensables, toujours critiquables il est vrai... Une remarque concerne les relevés métriques, descriptifs et dessins faits *in situ*, qui sont souvent les seules données qui restent lorsque l'on reprend plusieurs années après des données non publiées.

L'étude d'un ensemble funéraire ne fait que considérer le monde des morts, dans sa globalité et dans son contexte à la fois biologique et culturel. Mais, à partir du monde des défunts, il est nécessaire de « faire revivre » sur un plan théorique tous ces individus qui ont vécu il y a plusieurs millénaires, jeunes et adultes, en franchissant de manière allègre la barrière des générations, avec mélange d'affinités affectives, sociales et familiales, où les mêmes individus peuvent être à la fois enfants et grands parents... : l'aphorisme qui me vient à l'esprit exprime que ... *les parents ne sont souvent que les enfants de leurs propres enfants...* Cet aphorisme, évoqué par Sigmund Freud dans un contexte concernant l'univers préconscient et bien évidemment différent de celui qui fait l'objet de notre réflexion, pourrait s'appliquer, toutefois jusqu'au jour où des approches génomiques remettront de l'ordre dans la séquence des générations...

Malgré toutes ces remarques prolégomènes un peu inhabituelles, le cours de mes recherches a été toujours bercé par l'alternative doute et recherche d'objectivité. Si le principe même de mon travail est sous-tendu par le fait archéologique, il n'oublie pas pour autant le fait humain propre aux populations étudiées. Notre humble et trop partielle interprétation des traces est sous-tendue par le respect pour les personnes inhumées et pour la pensée morale. Écoutons Théodore Monod (Monod 1992 ; 1996) reprendre avec justesse une des pensées philosophiques du théologien anglican J.-H. Newman, qui considère et affirme la présence permanente et complémentaire de deux certitudes, l'une basée sur les faits et l'autre basée sur ce que l'on sent... Notre monde actuel, où le principe même du factuel reste un élément dominant, profiterait beaucoup de l'incertitude et de la créativité des doutes exprimés par des chercheurs, à travers de simples traces lues dans un contexte sépulcral, parfois très évanescences ou même simplement suggérées. Ces indices peuvent leur faire évoquer des données rencontrées dans un autre contexte ; d'où l'intérêt de la subjectivité et de la force interprétative de l'observation.

Une dernière remarque concerne la sépulture comme simple œuvre d'art, en excluant toutes données scientifiques et factuelles, où les *inhumateurs* préparent le corps et son environnement immédiat de manière à recréer un ensemble conceptuel affectif et social, à la fois matériel et spirituel, sans oublier l'évidente dimension artistique et émotionnelle des rites funéraires. Cette interprétation créatrice de lien social est née de la lutte contre l'angoisse de la solitude et de la mort, de la perte de l'Autre mais aussi et surtout de la perte de soi, de la même manière que Boris Cyrulnik (cité par Ulmann 2003) exprime clairement : ...*ceci est une sépulture, je n'ai pas jeté le corps de celui que j'aime encore...*

Ce sujet sera aussi abordé lors de l'interprétation de ce que j'ai défini sous le terme d'unités conceptuelles, qui sont des regroupements de sépultures ayant une histoire commune, qu'elle soit familiale, sociale ou simplement affective.

Ces unités conceptuelles renforcent la notion communautaire symbolique et émotionnelle et peuvent expliquer le contexte phobique de la solitude et de passage dans un autre monde inconnu pour un être ou pour une communauté.

Les sépultures restent pour leurs créateurs une innovation permanente (pour ne pas dire perpétuelle), dans un contexte de règles sociales complexes et évolutives, avec ...*une métamorphose de l'horreur en œuvre d'art...* (Cyrulnik *op. cit.*). Il est donc évident que les à priori interprétatifs de nos principes rigoureux de recherches du factuel resteront de nature à être largement insuffisants pour tracer tous les éléments comportementaux des populations étudiées...

%%%%%%%%%

## *Avant-propos*

---

Cette thèse rassemble la plupart des données archéo-anthropologiques concernant le site de Rouazi-Skhirat, nécropole exceptionnelle découverte en 1980 qui a fait l'objet de 3 campagnes de fouilles de sauvetage entre 1980 et 1984. Si l'inventeur de ce site est Bruno Cahuzac<sup>2</sup>, la responsabilité des fouilles avait été confiée à une équipe franco-marocaine dirigée par J.-P. Daugas (MPPF<sup>3</sup>) et F.-Z. Sbihi-Alaoui (SNA<sup>4</sup>). Une grande majorité de sépultures a fait l'objet de coffrages sur site, sépultures conservées depuis 1984 au Musée Archéologique de Rabat (rue Al Brihi), mais une partie avait été transportée en France en 1985 pour étude et analyses (université de Bordeaux1) et rapatriée en 2019 (INSAP).

La fouille de sauvetage a permis de mettre au jour 101 loci dont 87 sépultures, 14 dépôts funéraires sans restes humains et 3 meules dormantes, ceci sur une surface de 900 m<sup>2</sup>. Le site a été classé et protégé immédiatement après sa découverte. Elles ont été rapatriées au printemps 2019 à Rabat, et ces restes humains sont conservés depuis dans les réserves de l'INSAP, les autres sépultures sont toujours entreposées dans les réserves du Musée Archéologique.

Cette étude anthropologique qui m'a été confiée et que j'ai menée depuis 1985, fait l'objet de trois volumes :

---

<sup>2</sup> Cf. Chapitre 1.

<sup>3</sup> Mission préhistorique et paléontologique française au Maroc (directeurs André Debénath de 1978 à 1989 et Jean-Paul Raynal de 1990 à 1995), à laquelle a succédé la mission "Littoral" (direction Jean-Paul Raynal de 1996 à 2015).

<sup>4</sup> Service National de l'Archéologie, Ministère de la Culture, Royaume du Maroc (directrice Mme Joudia Benslimane) le SNA deviendra en 1985 l'Institut National des Sciences de l'Archéologie et du Patrimoine - INSAP).



## **Le premier volume:**

Le premier volume concerne l'étude archéo-anthropologique comprenant le contexte archéologique et environnemental, l'histoire des découvertes, les datations, l'étude biologique des individus de Rouazi, la synthèse, les perspectives de recherches et la conclusion. Cette étude fera référence à d'autres complexes archéologiques méditerranéens et sahariens, tant sur le plan biologique que culturel, ceci dans un but comparatif et d'intégration de la communauté de Rouazi dans le monde du 5<sup>e</sup> et 4<sup>e</sup> millénaire avant notre ère.

En fin du Volume 1 (texte) se trouve la bibliographie, la liste des figures et des tableaux, en format A3 pour le listing des tombes avec répartition par âge et par sexe, ainsi que plusieurs tableaux anthropométriques.

## **Le deuxième volume:**

Ce deuxième volume comprend 4 parties: en premier lieu, seront présentées des planches correspondant à des données générales récapitulatives sur des données archéologiques taphonomiques et biologiques (numérotée de I à XV<sup>5</sup> - chiffres romains pour les différencier des numéros des tombes numérotées en chiffres arabes).

Ensuite ce récapitulatif est suivi du texte concernant le corpus des tombes mises au jour entre la découverte du site (1980) et la 3<sup>e</sup> campagne de fouille de 1984. Les tombes (descriptif) sont numérotées de S1 à S101 (les dépôts funéraires et les loci sont référencés dans le listing sépultures) mais ne font pas partie de cette étude. Ce corpus sera complété par des commentaires concernant des découvertes récentes sur ce site depuis 2003.

La partie 3 de ce deuxième volume concerne les planches elles aussi numérotée de 1 à 101 (photos et dessins) de chaque sépulture. Une planche numérotée « 102 » récapitule les découvertes postérieures.

La partie 4 comprend les planches XVI à XXI, qui reprennent des éléments relatifs aux données biologiques en rapport avec les restes humains de Rouazi-Skhirat<sup>6</sup>.

---

<sup>5</sup> Les planches numérotées en chiffres romains reprennent des récapitulatifs en rapport avec le texte. Mais, certains éléments (photos ou dessins) peuvent se retrouver en doublon car déjà intégrés dans le texte, mais en définition inférieure.

<sup>6</sup> Comme pour la remarque de bas de page précédente, certaines figures peuvent se retrouver déjà intégrées dans le texte, mais en définition inférieure.

**Le troisième volume:**

Le troisième volume concerne uniquement les annexes, qui font état de données sur d'autres sites néolithiques de la région nord-ouest du Royaume du Maroc ainsi que de l'étude anthropologique du gisement protohistorique d'Ifri Ou Berrid près d'Azrou.

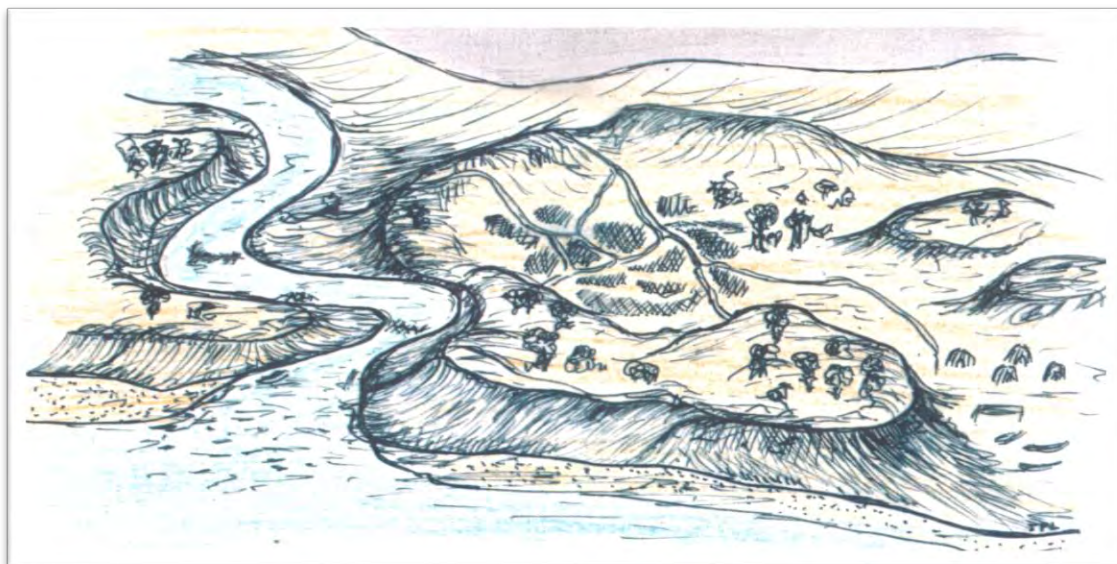
A la suite du texte une série de planches permettent d'accompagner les études successives de ces gisements, et pour éviter toute confusion avec le listing des tombes de Rouazi à Skhirat, ces planches poursuivent la numérotation en chiffres romains (de XXII à XXXI).

-----

Enfin cette étude anthropologique, biologique et thanatologique ne concerne pas l'étude du matériel archéologique (céramiques, haches polies et autres artefacts inventés au sein des tombes), même si quelques commentaires au fil de l'étude thanatologique en feront état. Il en est de même pour les 14 dépôts funéraires, qui ont été mis au jour lors des fouilles de sauvetage de 1980 à 1984 et qui sont en cours d'étude (J.-P. Daugas et F.-Z. Sbihi-Alaoui).

%%%%%%%%%%%%%%%%%%%%%%%%%%%%%%%%%





*Figure 3 : Représentation subjective du site dans le contexte du delta de l'Oued Cherrat  
Au début du 4<sup>e</sup> millénaire avant notre ère (Dessin Lacombe)*

## **Chapitre 1 : Introduction**

*... du monde des morts au monde des vivants...*

### **1.1. Du Pléistocène final au début de l'Holocène**

La fin du Pléistocène et le début de l'Holocène ont vu se succéder dans l'Afrique méditerranéenne plusieurs « civilisations » dont les deux classiquement les plus représentatives restent l'Ibéromaurusien et le Capsien. L'Ibéromaurusien (- 18 000 à - 10 000 B. C.) a été reconnu sur le plan archéologique dans toute la région nord du Maghreb (Afalou Bou Rhummel, Mechta El Arbi, Taforalt...). Les individus associés à cette culture sont classiquement définis sur le plan morphologique sous le terme de « type de Mechta-Afalou ». Cette culture de la fin du Paléolithique supérieur est contemporaine du réchauffement climatique post glaciaire, d'abord plutôt froid et aride puis tempéré et surtout plus humide

(Cheddadi *et al.* 2021 ; Camps 2000 ; Bon 2018 ; Lezine *et al.* 2011 ; Aoudia-Chouakri 2013). Ces derniers « chasseurs-collecteurs » du nord-ouest africain, sont donc représentés classiquement et de manière distincte par les Ibéromaurusiens et les Capsiens, ces derniers apparentés au groupe typologique appelé anciennement et bien qu'obsolète « protoméditerranéens », l'ensemble de cette population montrant une hétérogénéité certaine, mais qui apparaît globalement plus gracile que le groupe précédent : une filiation des Capsiens à partir des Natoufiens du Proche-Orient avait été avancée.

La notion de filiation entre les groupes Ibéromaurusien et Capsien est souvent contestée, même si chronologiquement elles se succèdent. Mais comme l'explique Aoudia-Chouakri (2013) il est assez surprenant que ces deux populations si différentes, notamment avec des modes d'habitats et des artefacts archéologiques qui leur sont propres, montrent toutefois des éléments communs concernant le traitement des cadavres, même si les dépôts funéraires pluriels ibéromaurusiens sont inconnus chez les capsiens ainsi que sur leur organisation de l'espace funéraire, mais comme le précise Aoudia-Chouakri : ... *L'héritage ibéromaurusien est fort dans la culture capsienne : une norme constituée de gestes complexes tels que la découpe du cadavre, le dépôt en blocs anatomiques disloqués et le surmodelage des crânes. Ces gestes nécessitent un long travail d'apprentissage et constituent en ce sens de bons marqueurs de transmissions...* (Aoudia-Chouakri 2013, 425). Ces deux populations que l'on a pendant longtemps différenciées, montrent des éléments communs, mis en avant par l'analyse des sépultures et des données de l'archéologie funéraire qui restent le seul témoin factuel sur les comportements des populations paléolithiques et épipaléolithiques. Une incorporation d'éléments culturels est mise en évidence montrant de fait une transmission de culture, comme un métissage culturel.

## **1.2. La période néolithique...**

Dire que le néolithique est une étape fondamentale de l'Histoire de l'Humanité serait un euphémisme. De chasseurs-cueilleurs-collecteurs, les groupes humains se sont progressivement sédentarisés au début de l'Holocène, au gré des ressources vitales et de la démographie, avec apparition de nouveaux modes de vie qui s'associent à un changement total de comportements quotidiens, non seulement sur le plan de l'agriculture et du pastoralisme mais aussi sur le plan symbolique. Il s'agit d'une étape bien définie de « cette période de la grande histoire humaine », quoique complexe à décrire; en fait, il vaudrait mieux parler d'un processus de néolithisation qui s'est produit dès les premiers millénaires de l'Holocène ; processus qui a évolué différemment en fonction des régions du fait

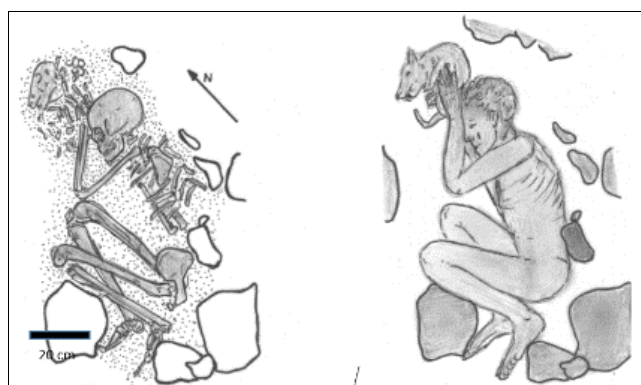
des mouvements de populations et de leur culture propre, des modifications climatiques avec un réchauffement global, des ressources naturelles, de la pression démographique, avec nécessité de modifier leur mode de vie et des comportements, passant d'un mode de vie nomade à un mode de vie plus sédentaire (au début par l'intermédiaire d'habitats saisonniers), sans omettre le fait que les groupes pouvaient se sédentariser tout en restant « chasseurs-collecteurs » dans des écosystèmes favorisant. Dans le contexte du Maghreb, Roubet (2020), précise ... *que l'état actuel de nos connaissances sur la néolithisation nord-africaine durant l'Holocène est insuffisant. Les données de la subsistance montrent que le pastoralisme ne dût pas partout précéder l'agriculture... l'élevage a assuré la diffusion des troupeaux en zones montagneuses... avec la mise en place par essaimage de petites structures communautaires pastorales autonomes, dynamiques... avec une diversité socio-économique enracinée et qui seront transmises...*

Néanmoins, tous ces différents comportements devaient influencer la diète par le développement d'une proto-agriculture entre-autres (par sélection spontanée de céréales sauvages et d'arbres fruitiers) et des prémices d'un système s'apparentant à des essais d'élevage (notamment de caprins, suidés et bovins) permettant un apport plus régulier de lait, de viande et s'associant à la création d'un patrimoine familial ou clanique. Dans le cadre de travaux actuels, il est certain que les nouvelles approches paléogénétique, non seulement concernant l'ADN humain mais aussi celui de l'ADN animal, apporteront des éléments nouveaux et explicatifs sur cette période riche en changements (Rivollat 2016 ; Budja 2008 ; Vigne *et al.* 2004).

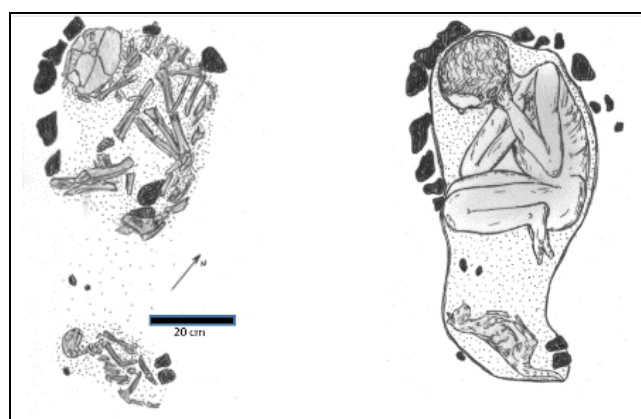
Dans un cadre d'exemple, ne serait-ce que pour élargir le contexte social agropastoral de la vie communautaire, ceci en parallèle avec les animaux utilisés dans un but alimentaire, il est intéressant d'y associer la domestication d'autres espèces (Canidés et Félidés notamment). Ces derniers deviennent utiles pour d'autres fonctions au sein de ces nouvelles structures communautaires humaines, pour protéger les habitats, surveiller les troupeaux pour les Canidés, et chasser les rongeurs pour les Félidés... Précisons toutefois que les Canidés ont été « domestiqués » bien avant la néolithisation et bien qu'anecdotique, le choix arbitraire de ces deux exemples reste toutefois caractéristique de ces changements; cette domestication, ou plutôt ce compagnonnage, car se surajoute une dimension affective dans cette relation, se manifeste très tôt, probablement dès le Pléistocène, d'abord de manière erratique, puis prenant progressivement une dimension plus pérenne dès les périodes néolithiques précéramiques (Proche et Moyen-Orient). Ceci avec des éléments archéologiques incontestables, citons par exemple des sépultures bien connues, associant animal-humain, qui ont été mises au jour, comme à Mallaha (Eynan - Israël), où en 1976, une sépulture natoufienne, datée de 12000 avant notre ère, montre un chien manifestement enterré avec un humain (Vallat 1975, communication personnelle 1978). Le squelette adulte est mis au jour la main gauche posée sur le cadavre d'un animal

immature appartenant à l'espèce *Canis lupus*, couché en boule sur le côté droit au contact de l'extrémité céphalique de l'adulte, le lien affectif entre les deux individus ne fait aucun doute. L'animal a sans doute été sacrifié et déposé auprès de son maître pour l'accompagner dans l'au-delà (Figure 4a).

Concernant les Félidés (Figure 4b), les auteurs s'accordent pour reconnaître *Felis sylvestris libyca* comme l'ancêtre du chat domestique actuel (Vigne et Guilaine 2004). Ces petits et sympathiques félins hantent les habitats et leur pourtour chassant les rongeurs opportunistes des greniers et de sauvages ils deviendront d'abord semi-sauvages, puis domestiques au fil des millénaires ce que les néolithiques favoriseront en acceptant au début leur présence nécessaire, mais qui d'utile deviendra agréable, ceci de manière progressive. En côtoyant et vivant au sein des communautés familiales humaines, ils sauront se faire accepter comme animaux de compagnie en élevant les chatons au sein des habitats.



**Figure 4a : Sépulture natoufienne provenant du site de Mallaha (Eynan – Israël) datée de 12000 ans a.n.è. montrant un chien inhumé auprès d'un humain la paume de la main gauche reposant sur le corps de l'animal (dessins Lacombe d'après F. Vallat 1975)**



**Figure 4b : Sépulture chypriote (Shillourokambos) datée du 8<sup>e</sup> millénaire a.n.è. montrant un chat de 8 mois inhumé auprès d'un humain (dessins Lacombe d'après Vigne 2004)**

Cette présence utile et ludique auprès des humains est attestée au 8<sup>e</sup> millénaire avant notre ère où un chat (*Félis s. lybica*) âgé de 8 mois environ est découvert au sein d'une sépulture, déposé sur le côté gauche au pied d'un individu adulte inhumé, lui, dans un probable contenant en forme de sac (Vigne *et al.* 2004). Cette association montre que le statut entre l'Humain et l'animal était non seulement basé sur un plan d'utilité domestique mais aussi sur un plan quasi familial, bien que le jeune chat ait été probablement sacrifié avant d'être déposé pour l'éternité auprès de son ami et maître.

Durant cette longue période de l'histoire, autant fondamentale que passionnante, il faut bien reconnaître que rien n'est simple et si des explications rationnelles suffisent à expliquer ces changements de mode de vie, il s'avère que ces changements se sont produits dans différents endroits du globe, de manière quasi simultanée, en lien probablement avec le changement climatique et les déplacements des populations. Concernant le bassin méditerranéen, les auteurs s'accordent pour fixer le début du phénomène de néolithisation vers 11.000 avant notre ère, au niveau de la région proche-orientale du croissant fertile avec présence archéologique factuelle d'une modification du mode de vie qui apparaît plus sédentaire (Perrot 1997). Ce n'est qu'au cours des 5 millénaires qui suivent, que se mettent en place progressivement la sédentarité en premier lieu par des habitats saisonniers, avec apparition de techniques de polissage lithique, de la domestication des animaux, des débuts de processus agricoles et d'utilisation de semences sélectionnées, et bien sûr de la céramique. Tous ces éléments sont classiquement référencés sous le terme de package néolithique même si tous les marqueurs ne sont pas d'apparition synchrone. Une période transitionnelle précéramique est bien reconnue notamment au Proche-Orient ou à Chypre (Vigne *et al.* 2011 ; Vigne *et al.* 2017), où sont retrouvés tous les critères de la néolithisation (habitat, élevage, agriculture), mais sans matériel céramique.

Ce n'est que vers le 9<sup>e</sup> millénaire avant notre ère qu'apparaissent les premières migrations vers l'Europe et l'Afrique en lien probablement avec les évolutions démographiques (sociales et culturelles) ceci dans un probable contexte de changements climatiques qui, bien que présents, ne sont pas les seuls phénomènes induisant ces déplacements communautaires. Vers -4500 avant notre ère, l'Europe est entièrement néolithisée (Rivollat 2016), ainsi que le bassin méditerranéen. Quant à la région occidentale du Maghreb, depuis trois décennies, plusieurs gisements ont été mis au jour ou ont bénéficié d'une révision complète des collections qui en ont été issus. Ces études ont permis d'exploiter ou d'aborder avec un nouveau regard les niveaux néolithiques, notamment dans la région de Rabat pour des sites déjà connus (El Hajraoui *et al.* 2012), dont celui de Rouazi à Skhirat qui fait l'objet de ce travail, ainsi que pour le Maroc septentrional avec les sites de Ifri N'Amr O'Moussa (Ben Ncer *et al.* 2019), de Kaf Taht el-Ghar, Kaf Boussaria, Gar Kahal, Achakar (Idoles, El Khil, El Alya), Tahadart (Daugas *et al.*



2008 ; Ballouche *et al.* 2012), ou encore au sein des régions orientales méditerranéennes avec les sites de Hassi Ouenzga (Linstädter 2004, 2008), Ifri Oudadane, Ifri Armas, El Heriga, Oued Isly, Grotte du Rhafas, Guenfouda (Ballouche *et al. op. cit.*)<sup>7</sup>.

Le cadre chronologique fourni par Ballouche *et al.* (2012) cale cette néolithisation entre la fin de 7<sup>e</sup> millénaire et celle du 5<sup>e</sup> millénaire avant notre ère (Tableau 1, Ballouche *et al.* 2012). Comme le disent ces auteurs le néolithique ancien du Maroc est pour ce secteur évidemment loin *de constituer un ensemble cohérent et homogène*, se basant sur des éléments culturels (dont la diffusion du cardial), avec de fortes différences régionales (témoignant d'influences multiples...). Une diffusion depuis les régions ibériques par voie maritime doit être complétée par des *influences plus complexes non linéaires*, l'hétérogénéité « culturelle » ne pouvant expliquer *l'ensemble de la néolithisation du Maroc septentrional* (Linstädter 2010). Les auteurs donnent des éléments factuels évoquant aussi des influences matérielles « africaines » : *forme en sacs, fonds coniques, certains décors imprimés, le traitement thermique du silex et l'abondance des armatures en segments...* (Manen *et al.* 2007 ; Carvalho 2010).

### 1.3. Données générales sur le site de Rouazi à Skhirat et objectif

L'objectif de ce mémoire est multiple, mais son rôle est surtout de faire une synthèse des travaux effectués depuis plus de trente ans et aussi d'homogénéiser les résultats et études réalisés sur la population de Rouazi à Skhirat, en les intégrant dans le contexte de travaux anciens, souvent inédits, concernant d'autres stations néolithiques du Maroc septentrional.

Ainsi au fil de ces années, des recherches anthropologiques connexes ont été effectuées sur d'autres gisements de cette région, notamment sur ceux de Témara El Mnasra I et II, El Harhoura II, mais aussi ceux d'El Kiffen, d'Achakar, d'Ifri Ou Berrid (Oujaa et Lacombe 2012 ; Lacombe et Oujaa 2012 ; Rapports Mission préhistorique et paléontologique française au Maroc et Mission Littorale 1984 - 1997).

Concernant les données générales sur le gisement néolithique de Rouazi-Skhirat, et avant d'aborder l'étude démographique, taphonomique et biologique, il est nécessaire de retracer l'historique de la découverte de ce site, les cadres géographique et chronologique ainsi que le milieu environnemental de ce haut lieu préhistorique.

---

<sup>7</sup> Cf. Figure 1 de l'article de Ballouche *et al.* 2012

### *1.3.1. Historique de la découverte de la nécropole*

Cette nécropole a été découverte fortuitement au cours de l'hiver 1979 - 1980 par Bruno Cahuzac<sup>8</sup>, alors accompagné par trois autres enseignants français, de la Faculté des Sciences et du Lycée René Descartes de Rabat (J. Collina-Girard, M. Dufour et J.-L. Lesage). La mise au jour de ce site s'est effectuée lors des travaux d'exploitation d'une sablière implantée dans un cordon littoral. Convaincu de l'intérêt majeur de sa découverte, Bruno Cahuzac a aussitôt alerté le Service National de l'Archéologie (SNA).

Une prospection du site a été réalisée en 1980 et en 1981 par A. Debénath, directeur de la Mission Préhistorique et Paléontologique Française au Maroc (MPPF) et Mme J. Benslimane, directrice du Service National de l'Archéologie (SNA<sup>9</sup> - Ministère des Affaires culturelles du Royaume du Maroc). L'évaluation effectuée à cette occasion a confirmé l'importance du site et a amené la directrice du SNA d'une part, à arrêter l'exploitation de la sablière et d'autre part, à faire engager très rapidement une fouille de sauvetage.



*Figure 5 : La sablière de Rouazi-Skhirat ; zone de la nécropole. Période de découverte de la nécropole en 1980. Vue de droite dirigée vers le nord-est (Photos Jacques Collina-Girard<sup>10</sup>)*

Celle-ci, a débuté en 1982 sous la direction conjointe de J.P. Daugas (MPPF) et F.Z. Sbihi-Alaoui (SNA), et a été suivie par deux autres campagnes de fouilles en 1983 et 1984. Ces travaux ont permis de mettre au jour une véritable nécropole avec 87 sépultures et 14 dépôts funéraires sur les 900 m<sup>2</sup> fouillés (Cf. Rapports annuels Mission MPPF 1982, 1983 et 1984). La plupart des sépultures ont été coffrées sur place, après prélèvement des objets mis au jour au sein des tombes, permettant ainsi de différer le dégagement des squelettes.

<sup>8</sup> Bruno Cahuzac, enseignant au département de géologie de la Faculté des sciences de Rabat.

<sup>9</sup> Le SNA est devenu en 1985, l'Institut National des Sciences de l'Archéologie et du Patrimoine (INSAP, Hay Riyad, Rabat Institut, Madina al Irfane, Rabat).

<sup>10</sup> Les photos du site faites en 1980 m'ont été transmises par Jacques Collina-Girard, co-inventeur du site, et publiées avec son autorisation.

### 1.3.2. La nécropole

La nécropole de Rouazi à Skhirat (Province de Témara - Skhirat, 33°50N ; 7°09W) est située à 25 kilomètres au sud-ouest de la ville de Rabat. Ce gisement est localisé à l'embouchure de l'oued Cherrat, actuellement positionné sur sa rive droite et inclus dans le cordon dunaire littoral faiblement consolidé pouvant atteindre 80 mètres de large. Il est scellé par plusieurs couches d'amas coquilliers s'accumulant depuis plusieurs millénaires et recouvrant la zone funéraire et dont les plus récentes sont subactuelles, le niveau funéraire se trouvant à 6 mètres sous la surface actuelle du sol. Ce cordon dunaire borde la plage et culmine à 9m NGM. Ainsi c'est l'exploitation du sable dunaire servant à la construction d'immeubles de la région de Rabat qui a fortuitement permis de mettre en évidence ce niveau funéraire néolithique exceptionnel dont la position stratigraphique correspond au niveau *...des sables soufflés du sommet d'une paléo-plage*. Les squelettes reposent *...dans des fosses creusées à 0.80 mètres de profondeur...* (Texier *et al.* 2008 ; Daugas *et al.* 1989). Les prospections et la fouille de sauvetage (1981 à 1984) ont permis de réunir la plus importante série céramique du Maroc (132 vases) avec un ensemble archéologique comprenant aussi d'après Daugas (2010); *... trente haches polies, vingt poinçons, quatre tubes et huit lissoirs en os, cinq gobelets et deux bracelets en ivoire de défense d'éléphant (Figures 8a et 8b), quatorze éclats de silex et une parure de plusieurs milliers de rondelles de tests d'œufs d'autruche ; le tout réparti entre quatre-vingt-treize sépultures et huit dépôts de mobiliers. En outre trente-trois vases ou fragments de vases, quatre haches polies, une pointe de flèche et un vase en dolérite ont été découverts hors stratigraphie.*

A ce descriptif, Daugas (in Rapport d'activités 1983 de la MPPF), précise qu'il faut ajouter trois meules dormantes (dites « fixes »), de forme rectangulaire de 40 par 10 cm environ, dont le matériau utilisé serait *originnaire des affleurements locaux de roche verte du secteur de Bouznika* ; ces meules dormantes ont été mises au jour en position stratigraphique élevée à environ 1 mètre au-dessus du niveau moyen de la nécropole. Daugas précise *...qu'elles ne balisent aucune sépulture et ne sont associées à aucun matériel...*

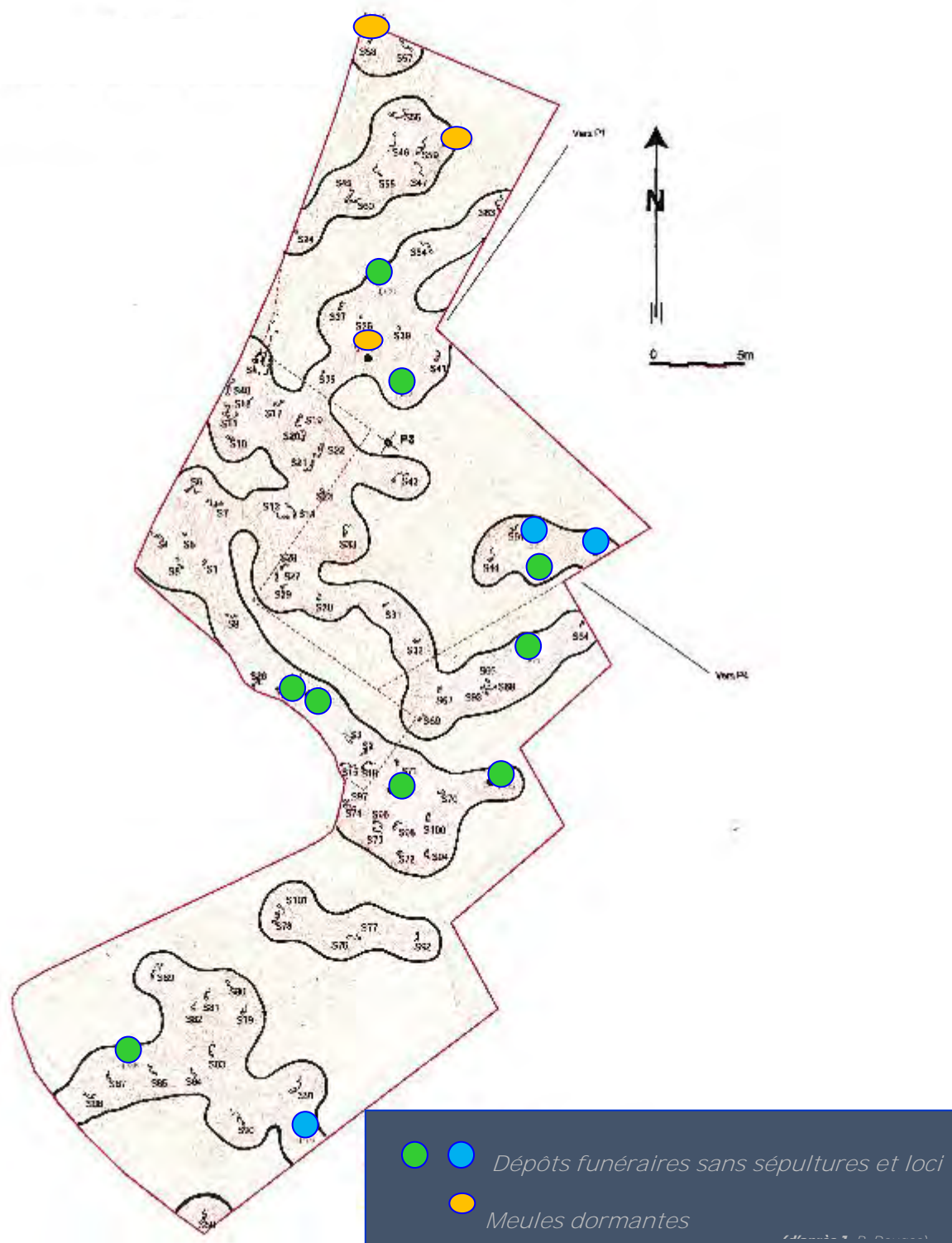
La céramique est donc très bien représentée au sein de ce site avec de nombreux vases et de petites urnes. Il faut aussi noter la présence d'un vase en dolérite verte poli sur ses faces externe et interne (Figure 8c) ; ces vases en pierre de même nature sont classiquement rencontrés dans les sites sahariens et plus tardivement et de manière plus habituelle au sein du bassin nilotique. A Rouazi, les décors sont multiples (Figure 8d, e, f et Figure 7) : au peigne, à la cordelette, au cardium rotatif, les formes des vases restent classiques et elles aussi variées dont certains sont à fond conique. Ces éléments descriptifs permettent à Daugas et El Idrissi

(2008) de penser à une évolution finale de la période cardiale, avec persistance de critères néolithiques anciens au sein d'un ensemble culturel typique du néolithique moyen-récent.

Daugas, en 2010, précisait les origines de ce qu'il nommait alors le *corpus céramique à l'origine du groupe Skhirat*, ce qu'il suggérait déjà depuis 2002 (Daugas communication personnelle) en évoquant : ... *des apports sahariens vers le Maroc atlantique qui gagnent le littoral mauritanien à l'occasion de mouvements pendulaires initiés notamment à la faveur de la pulsation humide du 6<sup>e</sup> millénaire avant notre ère, et devenus réguliers vers 4500 avant notre ère, ceci avant d'atteindre la latitude de Casablanca et de Rabat autour de 4400 / 4300 avant notre ère ...* Ces datations évoquées par Daugas seront revues (cf. paragraphe 1.3.6.) suite à de nouvelles calibrations (Tableau 1) dans l'attente des résultats isotopiques. Cette période correspondrait d'après Daugas à l'optimum d'utilisation de la nécropole, avec un argumentaire pour une diffusion du Néolithique ancien qui atteint ces régions côtières (sites d'El Kiffen et de Rouazi-Skhirat) à la charnière du 5<sup>e</sup> et du 4<sup>e</sup> millénaire avant notre ère. Mais cette vision ne peut être défendue actuellement, le Néolithique ancien au Maroc arrivant dès la seconde moitié du 7<sup>e</sup> millénaire, soit plus de deux millénaires avant la période d'utilisation de la nécropole. D'éventuelles convergences décoratives sont possibles sans pouvoir pour autant donner un sens chrono-culturel (Ballouche *et al.* 2012 ; Ben Ncer *et al.* 2019).

Les sépultures mettent en évidence dès la fouille des dépôts colorés surtout rougeâtres, dépôts qui ont été précisés qualitativement et quantitativement lors du dégagement des sépultures au laboratoire. Ces dépôts colorés apparaissent rouge argileux (limoneux), gris-noirâtre d'aspect cendro-charbonneux qui se sont avérés contenir du manganèse (Daugas communication personnelle), ou encore jaune rosé ou blanchâtre (argiles d'origines diverses mais locales).

Après bilan, ce site a donc livré 87 tombes primaires dont 79 seront répertoriées sur le plan initial ainsi que les 14 dépôts mobiliers et 3 meules dormantes. Mais sept à neuf individus supplémentaires ont été identifiés lors des opérations de sauvegarde, antérieures aux fouilles officielles ; ils ne sont représentés que par des éléments crâniens. Au total soixante-douze tombes ont livré un matériel funéraire.






*Figure 7 : Pot et vase en céramique (avec impressions au peigne, à la cordelette et au cardium), haches polies (ou herminettes ?) découverts sur le site de la nécropole (Photo J. Collina-Girard)*




*Figure 8 a : Bracelets cylindriques à bords plats (ivoire) mis au jour au sein de la sépulture S100 (Diamètre 6.5 cm) ; Toutes les photos de cette page et de la page suivante sont extraites de « Publications Paris-Musée » 1990 (catalogue exposition 6000 ans d'art au Maroc)*



*Figure 8b : Gobelet en ivoire de 6.5 cm de diamètre (Sépulture S87)*




*Figure 8c : Vase en pierre (dolerite polie) typologie d'influence saharienne et nilotique.  
Diamètre 16 cm.*



*Figure 8 d : Petite urne à fond plat et panse à 4 perforations  
Mis au jour au sein de la Sépulture S81 / Diamètre 11 cm.*



*Figure 8 e : Vase ovoïde avec un col orné d'impressions obliques et deux trous suspensoirs  
(Sépulture S96) Diamètre 20 cm.*



*Figure 8 f : Vase large et circulaire avec perforations permettant une suspension  
(Sépulture S81) Diamètre 19 cm.*



*Figure 9 : Vase avec impression découvert hors stratigraphie en 1980  
(Photo J. Collina-Girard)*

Les 14 dépôts mobiliers évoquent fortement un contexte « funéraire votif » mais peu d'éléments nous ont été transmis ce qui limite leur interprétation si ce n'est l'absence de restes humains et leur localisation incluse dans l'environnement direct de la nécropole et avec des dépôts d'ossements d'animaux (ovins, caprins, suidés...) associés à des fragments de céramiques. Tous ces éléments témoigneraient toutefois de manière factuelle leur parfaite intégration dans cet ensemble architectural funéraire et leur rôle en rapport direct avec les rituels de cette population préhistorique.

### **1.3.3. L'habitat**

La situation du lieu d'habitat des Néolithiques de Rouazi à Skhirat (Planche IV), a été localisée ... *au niveau du kjökkenmödding ancien repéré dès 1982 dans la butte témoin à 80 mètres au sud-ouest de la nécropole, en position stratigraphique concordante et a fait l'objet d'une fouille sur une centaine de mètres carrés en 1983 (...) avec dégagement d'un niveau cendreux et coquillier, à 5 mètres de profondeur sous la surface de la dune vive actuelle (...) cette couche de 20 cm en moyenne a livré deux fragments d'os longs d'animaux et une demi-douzaine de tessons de faibles dimensions, de facture néolithique. Aucun aménagement n'a été observé dans cette couche d'extension limitée, puisqu'en partie détruite par les formations deltaïques postérieures à l'habitat...* (Rapport MPPF 1983 ; Planche IV).

Précisons que cette zone d'habitat néolithique se trouve à proximité immédiate de l'aire deltaïque actuelle et de l'estran, et qu'il est tout à fait légitime de penser que



cette zone d'habitat ait pu être détruite en partie, même si on considère que le niveau marin était sensiblement le même.



**Figure 10 : Vue vers en direction du sud-ouest, localisation de l'habitat néolithique au pied de la dune se situant au centre de la photo (Photo Collina-Girard).**

La plupart des sépultures ont bénéficié d'un prélèvement sur site avec coffrage en plâtre lors de la première campagne de fouille, puis en mousse de polyuréthane lors des deux suivantes, ces coffrages ont été préparés sur le site même par mélange et polymérisation de Di-isocyanate de diphénylméthane et de Fréon 11 en part égale ; cette préparation à des fins de coffrage a été conduite par J.-P. Daugas et F.-Z. Sbihi Alaoui, permettant de différer le dégagement des restes humains en condition de laboratoire. La mise au jour des sépultures et leur étude se sont échelonnées de 1985 à 1998 et ont permis la publication de plusieurs articles (Lacombe *et al.* 1988 ; 1990 ; Lacombe 1999 ; Lacombe 2001 ; Lacombe 2004 ; Daugas 2002 ; Daugas 2010 ; Lacombe *et al.* 2014). Cet ensemble funéraire datant du début du Néolithique-moyen apparaît de première importance, tant sur le plan anthropologique que sur le plan du matériel archéologique associé.

#### **1.3.4. Contexte environnemental**

La nécropole de Rouazi s'intègre dans le contexte néolithique du Maghreb occidental. Les autres sites littoraux de la région septentrionale les plus connus et contenant des niveaux néolithiques sont ceux d'Achakar (Grottes des Idoles), Dar es Soltan, El Harhoura 1 et 2, El Mnasra, Contrebandiers et plus au sud d'El Kiffen<sup>11</sup>. Mais Rouazi, par sa localisation en plein air et situé à l'origine sur un haut de plage, diffère des autres gisements néolithiques, qui sont presque toujours associées à un contexte d'abri sous roche ou de grottes. Située sur la rive droite

<sup>11</sup> Auxquels il faut rajouter les découvertes récentes, comme le site de d'Ifri N'Amra ou Moussa à Aït Siberne, Province de Khemisset (Ben-Ncer *et al.* 2019) mais localisé dans un cadre plus « continental » à 80 km environ du littoral.

actuelle de l'oued Cherrat, mais dans un contexte deltaïque à chenaux tressés, la zone funéraire fouillée est incluse dans la partie médiane du cordon littoral actuel qui borde l'estran et recouvert par 5 à 6 mètres environ de dune vive.

La moyenne du niveau sédimentaire « contenant » les sépultures montre d'après Daugas un pendage régulier de 4% environ sur toute la longueur de la zone fouillée avec une pente toutefois assez irrégulière dirigée vers le sud.

L'étude stratigraphique et morpho-dynamique menée sur ce secteur côtier a montré que les installations humaines néolithiques ont été implantées ... *sur une terrasse de haut de plage, immédiatement au nord d'un paléo-estuaire qui limitait probablement le bord sud de l'espace funéraire. Ces occupations ont eu lieu alors que le trait de côte était relativement stable et que cette portion de littoral bénéficiait d'un taux de sédimentation élevé...* (Texier *et al.* 2008). Ces caractéristiques paléo-environnementales, de même que le contexte sédimentaire carbonaté, expliquent aussi le bon état de conservation *in situ* des restes osseux (mais aussi *leur fragilité* dès leur exhumation...) et des objets archéologiques qui leur sont associés.

La nécropole et l'habitat sont inclus actuellement dans un banc de sable massif et les observations réalisées en cours de fouille ont montré que ce banc était bipartite : constitué de sables jaunes au sommet, et à la base, de sables gris dans lesquels sont inclus les éléments funéraires de la nécropole. Le niveau océanique actuel serait sensiblement le même (Texier *et al. op. cit.*) que celui existant à l'époque d'occupation (-5m ?)<sup>12</sup>. La période climatique précédant la période d'occupation de ce site correspond à un lent réchauffement global, avec remontée du niveau marin, diminution de la végétation et désertification progressive des zones continentales influençant les déplacements ou les migrations des populations vers des régions plus « accueillantes ». Les changements climatiques concernant le continent africain se font en parallèle avec les grandes variations climatiques de l'hémisphère nord, dont les phases froides sont concomitantes de l'élargissement important de la région désertique saharienne avec diminution des forêts et des zones « habitables ». Par contre, durant les phases de réchauffement de l'hémisphère Nord, les zones désertiques deviennent plus humides avec formation de paléolacs, permettant le regroupement et la sédentarisation des populations.

Ainsi deux périodes humides principales (Figure 11) seront classiquement reconnues<sup>13</sup>, la première du 12<sup>e</sup> à la moitié du 8<sup>e</sup> millénaire avant notre ère (classiquement appelée « Grand Humide »), et une seconde du début du 5<sup>e</sup> millénaire jusqu'à la fin du 4<sup>e</sup> millénaire avant notre ère, reconnue sous le vocable

---

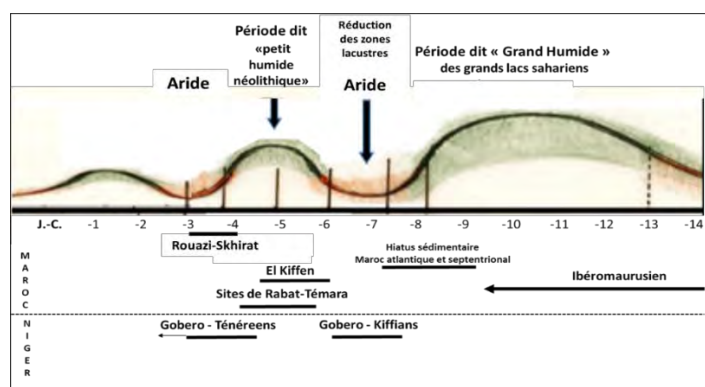
<sup>12</sup> Mais toute variation de quelques mètres peut entraîner des conséquences importantes sur le trait de côte et la zone d'estran, et notamment sur le lieu d'habitat se trouvant à l'époque au cœur du delta.

<sup>13</sup> Suivies de périodes humides plus récentes de moindre intensité.

de « Petit Humide néolithique » (Roubet 2020; Darfeuillet et Bouchez 2015; Maley et Vernet 2013; Sereno *et al.* 2008; Commelin *et al.* 1993; Wengler *et al.* 1994)<sup>14</sup>.

L'espace occupé par la nécropole est limité géographiquement par une zone sableuse de rivage à l'ouest, au sud par un bras de l'estran, à l'est par la plaine argileuse et au nord par l'ancien bras de l'oued. Définir avec précision l'espace fouillé par rapport à l'extension réelle de la nécropole reste délicat. Cependant, plusieurs sondages effectués en dehors de la zone fouillée ainsi que la concentration des tombes découvertes et leur disposition, permettent de considérer, malgré une fouille non exhaustive dans son extension, que l'emprise de la zone funéraire fouillée peut être considérée comme représentative de la nécropole, mais ceci ne reste toutefois qu'une hypothèse.

Le milieu environnemental de la région côtière durant la période d'utilisation de la nécropole, correspondrait d'après les spécialistes palynologues (Ballouche 1986) à une végétation arbustive de moyenne importance, certainement proche de celle existant de nos jours sur les bords des oueds : (herbacées, chénopodiacées, autres plantes buissonnantes plus ou moins grasses, avec possibilité de présence sur les zones sableuses de genévriers et de tamaris...). Des chênes lièges seraient attestés à l'intérieur des terres. Cette végétation de type savane, témoigne d'une période à tendance aride, sauf près des points d'eau (oueds, zone d'estuaires et région littorale). Lors des fouilles de nombreuses racines fossilisées ont été trouvées, de dimensions très variables, allant de 0,5 cm à 10 cm de diamètre, témoignant une végétation avec de gros arbustes à croissance lente.



**Figure 11 : Essai de synthèse climatique et chronologique estimée et évolution des cycles humidité / aridité et communautés néolithiques du Maroc et du Niger au cours de l'Holocène (d'après les travaux de Petit-Maire et Riser (1983), Wengler (1993), Commelin et al. (1993), Sereno et al. (2008), modifié Lacombe).**

<sup>14</sup> Les travaux récents sur la paléoclimatologie du Sahara et de l'Afrique du Nord (Cheddadi *et al.* 2021; Lezine *et al.* 2011) apportent des précisions quant au « Sahara vert », secondaire depuis le début de l'Holocène et jusqu'à -5000 BP, à une conjonction entre une expansion septentrionale de la mousson africaine et une pluviométrie saisonnière active, alimentant entre autre les lacs sahariens qui se sont ainsi constitués. Les auteurs cités précisent que l'augmentation de la pluviométrie saisonnière aurait certainement une action prépondérante.

### ***1.3.5. Les datations de la nécropole de Rouazi à Skhirat***

Une première série de datations ont été réalisées sur les dépôts sableux encaissants (OSL), sur les éléments fauniques et les charbons de bois qu'ils contenaient (C14), sur les ossements issus de deux sépultures de la nécropole (S45 - UQ 1888- ; S61 - UQ 1868-), ou encore sur les poteries du mobilier funéraire et de l'habitat (TL) ; elles se répartissent entre 2500 et 7000 ans avant notre ère (Daugas *et al.* 1989 ; Daugas *et al.* 1998 ; Occhietti *et al.* 1998 ; Daugas *et al.* 1998 et 1999, Daugas 2002, Daugas *et al.* 2008). Les résultats sont présentés dans le tableau 1.

Une seconde série de datations radiocarbone ont été faites directement sur os humains et ont été effectuées sur 7 sépultures (S55 - Ly10748- ; S10 - Ly 10472- ; S21 - Ly10746- ; S13 - Ly10743- ; S43 - Ly 10747- ; S15 - Ly 10744 - ; S16 - Ly 10475-). Ces datations permettent de compléter les datations initiales. Les résultats calibrés et concernant uniquement la nécropole, indiquent une « utilisation » de la nécropole au cours du 4<sup>e</sup> millénaire avant notre ère, et centrées sur l'intervalle 3891 et 3103 BCE, avec un ensemble de résultats homogènes (Tableau 1), mais qui risquent être modifiés si les résultats isotopiques confirment une diète préférentiellement « carnée » (cf. 6.6).

### ***1.3.6. Commentaires sur la période d'utilisation de l'espace funéraire***

La notion de Néolithique moyen/récent avait été proposée dès 1982 en se fondant sur l'examen de la série mobilière provenant de la nécropole de Rouazi-Skhirat (Daugas *et al.* 1989), les nouvelles investigations archéologiques et les datations absolues réalisées depuis 2001 placent sa position chronologique et fonctionnelle réelle entre 3800 / 3300 avant notre ère; communication personnelle 2023, mais ceci en attente des résultats isotopiques) J.-P. Daugas précisait de manière hypothétique qu'il fallait dissocier la période d'utilisation « continue » d'une utilisation plus occasionnelle qui pouvait perdurer au-delà de ces quelques siècles d'utilisation « intensive ». Les datations plus récentes obtenues concernant les dépôts votifs, plaideraient en ce sens...

Dans une de ses dernières publications, Daugas (2010) précisait *...que le mobilier qui définit le groupe de Skhirat est essentiellement caractérisé par ses poteries à anses funiculaires à renfort interne et décors au peigne, apparaît donc comme appartenant à une phase initiale du Néolithique moyen, sans doute issue d'une évolution du Néolithique ancien d'El Kiffen, tandis que son extension typologique - style Skhirat - et géographique (de la Meseta côtière à la péninsule tingitane) n'interviendra qu'ultérieurement au cours du Néolithique moyen/récent (autour de 3200/2500 avant notre ère)...*

Codes laboratoires	Anciennes dates				cal.BP courbe Marine20 avec delta R 126 +- 70		cal.BP courbe IntCal20		BCE	
	contexte	Nature	datation BP	sigma	inf	sup	inf	sup	inf	sup
LY-10748	S55	os humain	5545	30	5841	5391	-	-	3891	3441
LY-10742	S10	os humain	5470	39	5729	5301	-	-	3779	3351
LY-10746	S21	os humain	5295	60	5570	5053	-	-	3620	3103
LY-10743	S13	os humain	5615	35	5889	5471	-	-	3939	3521
LY-10747	S43	os humain	5400	60	5691	5208	-	-	3741	3258
LY-10744	S15	os humain	5435	59	5722	5256	-	-	3772	3306
LY-10475	S16	os humain	5450	45	5717	5284	-	-	3767	3334
UQ-1868	S61	os humain	5350	150	5762	4938	-	-	3812	2988
UQ-1888	S45	os humain	5350	150	5764	4939	-	-	3814	2989
LYon-1621	locus D 95 dépôt	os herbivore	4610	50	-	-	5472	5054	3522	3104
LY-4097	Paleo sol sous kjoekk	Mat organique/sol	7710	180	-	-	8999	8179	7049	6229
	zone delta	coquille marine	4950	150	5316	4452	-	-	3366	2502
LY-3087	zone delta	os Rhino	4480	190	-	-	4825	3765	2875	1815
LYon-4096	base Kjoekk	Charbon	4580	150	-	-	5581	4873	3631	2923
Cle-137	Kjoekk (TL)	Poterie	5260	350	-	-	-	-	3660	2960
Cle-138	Kjoekk (TL)	Poterie	5500	1500	-	-	-	-	5050	2050
Cle-139	Kjoekk (TL)	Poterie	4400	850	-	-	-	-	3300	1600
Cle-140	Poterie S35 (TL)	Poterie	5400	450	-	-	-	-	3900	3000
Ox-725	Dépôt sous jacent au locus 75 (OSL)	Sable dunaire encaissant	5600	2500	-	-	-	-	6150	1150

**Tableau 1** : Synthèse des datations obtenues pour le site de Rouazi à Skhirat (radiocarbone, thermoluminescence) et calibrées avec le logiciel ChronoModel centrant l'occupation de la nécropole au cours du 4<sup>e</sup> millénaire avant notre ère (calibrations BP courbe marine 20, Perrin communication personnelle 2023). La datation référencée en italique n'a pas été retrouvée sur la base des données du laboratoire (<https://banadora.mom.fr/fr/search>) mais est citée par Daugas et al. (1998 : pages 349-353) ; la référence Ox-725 est issue de Smith et al, citée par Daugas, 2002.

Codes laboratoires	Anciennes dates			
	contexte	Nature	datation BP	sigma
LY-10748	S55	os humain	5545	30
LY-10742	S10	os humain	5470	39
LY-10746	S21	os humain	5295	60
LY-10743	S13	os humain	5615	35
LY-10747	S43	os humain	5400	60
LY-10744	S15	os humain	5435	59
LY-10475	S16	os humain	5450	45
UQ-1868	S61	os humain	5350	150
UQ-1888	S45	os humain	5350	150

<b>DATATIONS</b>	<b>BP</b>
<b>Base amas coquilliers</b>	<b>5316 / 4452 (Cal. BP courbe marine 20)</b>
<b>Sépultures (moyenne 9 sépultures)</b>	<b>5800 / 5300 (Cal. BP courbe marine 20)</b>
<b>Paleo sol</b>	<b>8999 / 8179 (OSL)</b>

**Tableaux 2 et 3** : En haut résultats de base sur ossements humains avant calibration.  
En bas période d'activité de la nécropole (cf. Tableau 1).

### ***1.3.7. Les nombreux immatures découverts au sein de l'ensemble funéraire de Rouazi à Skhirat...***

Dès cette introduction, on ne peut que parler du nombre important de restes d'immatures trouvés dans cette nécropole, qui reste une des spécificités de ce gisement exceptionnel, et qui a été mis en évidence dès la découverte de la nécropole et la mise au jour des sépultures avant leur coffrage et qui a fait l'objet de nombreuses discussions, cette problématique étant un des objectifs de ce travail. Nous reviendrons ainsi sur cette particularité dans tous les chapitres suivants, que ce soit dans le chapitre méthodologie, le chapitre répartition spatiale des sépultures et l'étude statistique correspondante, le chapitre concernant l'étude des sépultures, leur contexte taphonomique et celui concernant les regroupements de sépultures, ou encore lors de l'analyse globale et la synthèse...

Dès la mise au jour des sépultures de nombreux artefacts funéraires ont été mis en évidence, et la présence de ces éléments mobiliers ont modifiés la position des corps (appuis, effets de paroi...) et dont certains ont disparus en ne laissant que

leurs empreintes. Notamment lorsqu'il s'agit de corps d'immatures. Dès la découverte des premières sépultures il est apparu que les sépultures de périnataux et de nourrissons ont bénéficié des mêmes artifices d'inhumation que les adultes, fait peu commun en archéologie funéraire, avec notamment du colorant limoneux rouge, des céramiques, des perles faites à partir de coquilles d'œufs d'autruche (S66) et des coquillages (S84) portés en pendentifs au poignet ou à la ceinture, des haches polies (ou d'herminettes...).

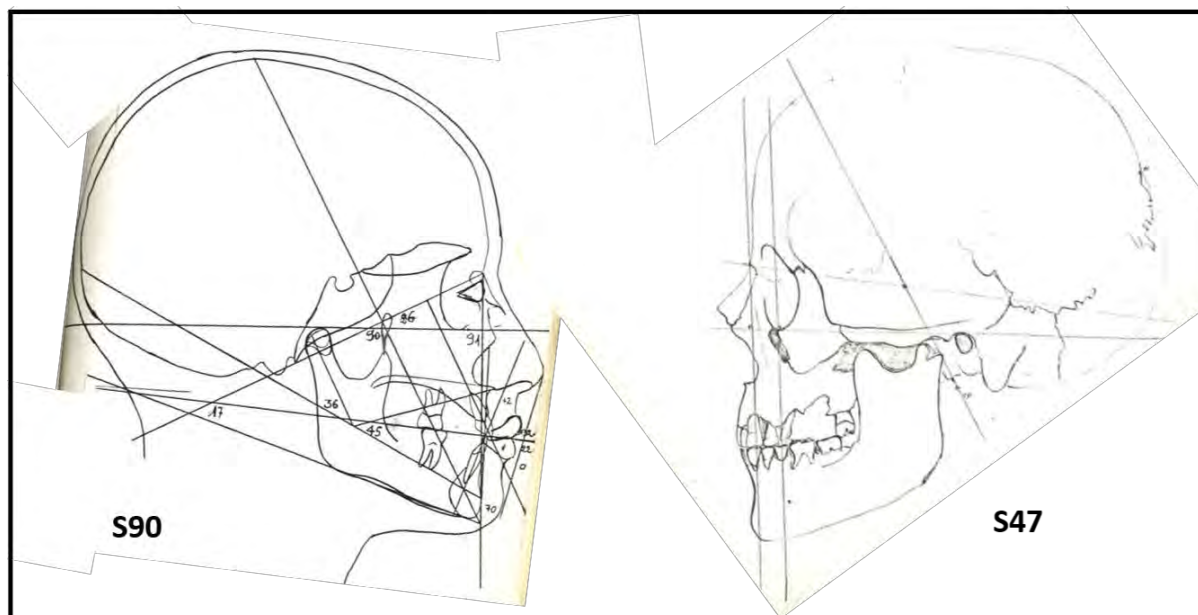
Ces associations d'artefacts archéologiques témoignent d'éléments distinctifs et de personnalisation des individus inhumés, comme s'il s'agissait de « marquages de signes distinctifs » sorte « de signature ou témoignage », ou de « représentations symboliques », définissant soit la personnalité ou le rang du défunt, son appartenance à sa famille, à son clan, ou encore à des caractéristiques physiques caractéristiques corporelles ou bien encore son « rôle » au sein de la communauté, et autres activités qui lui seraient propres et qui caractériseraient le défunt...<sup>15</sup> Tous ces éléments restent donc à étudier, même si beaucoup de questions resteront probablement sans réponse.

Ainsi cette étude sectorisera les éléments méthodologiques et les éléments factuels caractérisant la population de Rouazi-Skhirat (spatiale, organisationnelle, taphonomique, biologique et paléopathologique...) pour ainsi permettre, avec les caractéristiques phénotypiques et culturelles, d'intégrer cette communauté dans le contexte des 5<sup>e</sup> et 4<sup>e</sup> millénaires avant notre ère.

%%%%%%%%%

---

<sup>15</sup> Prenons comme exemple les déformations rachidiennes de plusieurs individus au sein de la nécropole prédynastique d'Adaïma (Haute-Egypte) présentant une gibbosité d'origine pathologique mycobactérienne et qui est évoquée par des poteries dont le goulot apparaît déformé par une rupture angulaire de continuité de l'arc d'embouchure (Crubézy *et al.* 2003). Ces poteries déposées sur la sépulture, personnalisent l'individu en tant qu'être social et personnalisent aussi les pratiques funéraires. En fait, il s'agit d'éléments funéraires universels bien connus au fil des communautés, citons pour autre exemple les périodes précolombiennes ; poteries expressives et représentatives comme celles de la culture « Moché », issues de sites péruviens de la région de Chan Chan, région de Trujillo (Pérou).



*Figure 12 : Exemple d'analyses de profils crâniens : à gauche S90 d'après téléradiographie, à droite S47 d'après dioptrigraphie.*

## Chapitre 2 : Méthodologie

### **2.1 Intégration de la nécropole de Rouazi à Skhirat dans le contexte archéologique du Maghreb et originalités influençant l'approche méthodologique**

L'approche méthodologique est tributaire de nombreux facteurs de base qu'il convient de rappeler. Comme nous l'avons introduit dans le chapitre précédent, la nécropole de Rouazi à Skhirat est différente des autres gisements préhistoriques, d'une part des autres sites néolithiques du Maghreb, et d'autre part des nécropoles épipaléolithiques (Afalou, Taforalt, Columnata), sans oublier les nombreuses nécropoles plus récentes, qu'elles soient proto-berbères, phéniciennes, romaines ou préislamiques. Rouazi-Skhirat est un site de plein air, positionné à l'origine sur un haut de plage dominant le littoral atlantique, alors que les autres lieux d'inhumation néolithiques sont souvent des abris sous roche ou des grottes littorales ou encore localisés dans des zones plus éloignées. Elle est



donc unique par sa situation géographique, son organisation spatiale et sa répartition démographique avec présence de nombreux immatures. Elle apparaît aussi comme une population isolée et culturellement différente des autres gisements néolithiques de cette région, même si sur le plan du matériel archéologique on retrouve une parenté avec ces autres sites (El Kiffen par exemple), notamment en ce qui concerne la céramique (cf. chapitre 1). Cette particularité va donc nécessiter un traitement global particulier que ce soit par le coffrage des sépultures ou par l'étude de l'ensemble de la nécropole. Sa structure architecturale et géologique n'est pas sans rappeler les nécropoles néolithiques libyques ou du bassin nilotique (datées du IV<sup>ème</sup> au II<sup>ème</sup> millénaires avant notre ère), ainsi que les nécropoles sahariennes plus anciennes du VII<sup>ème</sup> et V<sup>ème</sup> millénaires avant notre ère exemple des paléolacs de Gobero (Sereno 2008) qui montrent d'ailleurs aussi de très nombreuses inhumations d'enfants en bas âge ainsi que des unités conceptuelles avec regroupement de tombes et organisation spatiale analogue (cf. chapitre 4).

De manière habituelle, ce qui n'est pas le cas à Rouazi, les inhumations d'immatures sont souvent retrouvées au sein des habitats ou en périphérie immédiate (Duday et *al.* 1995). Mais de nombreux contre-exemples existent :

- comme la nécropole prédynastique égyptienne d'Adaïma (Crubézy et *al.* 2003 ; Midant-Reynes et *al.* 2007), secteur où le néolithique est peu représenté sinon absent (notamment dans la vallée du Nil), avec une diffusion très rapide des cultures prédynastiques.

- celles méroïtique et napatéenne de l'île de Saï au Soudan (Geus et *al.* 1996), et d'autres sites datées du Néolithique ancien du désert de l'extrême sud-ouest égyptien (Eiwanger, communication personnelle 1998) qui retrouvent, comme à Chantambre (Murail 1996), à Rouazi-Skhirat, à Taforalt (Férembach 1962) et à Columnata (Chamla 1970) les inhumations d'enfants décédés en période de périnatalité intégrées dans l'ensemble funéraire. La mortalité infantile est importante au naissant et avant le sevrage, mais à première vue, on note aussi une faible proportion d'adolescents et de préadolescents. Cela avait d'ailleurs été déjà relevé pour d'autres ensembles funéraires. Notamment par Dutour (1989), peut-être pour des raisons différentes, sur les différents sites sahariens qu'il a étudiés, où il avait retrouvé une faible proportion d'adolescents. Ce fait avait aussi été noté par Chamla pour le site capsien de Columnata. Ainsi contrairement à ce qui a été dit, nous verrons, au terme de l'étude paléodémographique, que la faible proportion des 10-19 est « normale », et peut appartenir au contraire à un « système équilibré ». Tous ces contextes demandent donc une approche méthodologique globale.

A Taforalt (grotte) et à Columnata (ancien abri sous roche), où l'on retrouve aussi toutes les tranches d'âge, les ossements sont apparemment plus protégés, avec des variations thermiques et hygrométriques (physico-chimiques *sensu lato*) plus faibles et surtout plus progressives et donc moins altérantes. Pour les sites de plein air avec des sépultures quasiment de surface, il serait tout à fait logique que les

sépultures d'enfants soient détruites par phénomène éolien, surtout si les corps sont déposés dans des fosses peu profondes comme on peut le voir dans des régions désertiques, notamment pour les sites de plein air du Mali septentrional où les tombes sont parfois difficiles à repérer (Dutour 1989). A Rouazi, l'action éolienne aurait eu plutôt tendance à recouvrir la zone funéraire, avec une couche de sable de plusieurs mètres protégeant le niveau funéraire. Mais la carbonatation des ossements implique un traitement particulier pour le dégagement.

Sur le plan méthodologique et malgré le fait qu'il s'agisse d'un site de plein air, la conservation des restes d'immatures a été dans l'ensemble correcte *in situ*, et la reconnaissance des tombes n'a posé globalement aucun problème aux archéologues lors de la fouille. On peut donc admettre que dans cette aire géographique fouillée, l'archéologue a inventorié quasiment toutes les tombes.

## 2.2. Sur le dégagement et les relevés des sépultures

Les sépultures provenant de la nécropole de Rouazi à Skhirat, ont demandé une gestion de travail et d'analyse très spécifique et dont l'étude s'est échelonnée de 1985 à 1997, ceci pour plusieurs raisons qu'elles soient quantitatives ou qualitatives.

Sur le plan quantitatif, le nombre de sépultures (87 ; auxquelles il faut ajouter les restes crâniens de 11 individus supplémentaires isolés de leur contexte taphonomique mais issus de la nécropole ou de son environnement immédiat) nous a obligé de considérer l'ensemble comme une suite discontinue de dégagements avec des difficultés techniques variables en fonction des conditions de stockage et de l'état des coffrages. Ceci dû entre autres à leur état de conservation (plâtre ou mousse de polyuréthane) ; de nombreux plâtres avaient pris l'humidité notamment dans les sous-sols du musée archéologique de Rabat, fragilisant leur rigidité nécessaire à la conservation des sépultures et par ce fait, rendait leur transport et leur déplacement très délicats, ce qui nous a obligé plusieurs fois à dégager les sépultures en condition de fouille de sauvetage sur leur lieu de stockage...

Une partie des sépultures et des restes humains avaient été transportée par A. Debénath à l'Université de Bordeaux en 1984 afin d'études<sup>1</sup>. En juillet 2013, un dégât des eaux, exceptionnel par sa violence et son volume suite à un orage centennal avait entraîné le débordement d'un bassin souterrain de rétention des eaux de pluie qui se sont alors mélangées à des eaux usées, en impactant toutes les réserves archéologiques du laboratoire PACEA. Certaines des sépultures de Rouazi-Skhirat ont été submergées et recouvertes d'une fine couche de sédiments après retrait de l'eau et séchage. Si des études chimiques, biochimiques ou

---

<sup>1</sup> La liste des restes humains ayant été transportés à l'université de Bordeaux en 1984 se trouve dans l'introduction du corpus.

biologiques sont envisagées dans le futur, il faudra tenir compte de potentielles pollutions suite à cette inondation. Heureusement, l'UMR 5199 PACEA a pu entreprendre une restauration (dont un nettoyage de surface) par des services spécialisés au cours de l'année 2015. Ces restes humains ont été ensuite rapatriés à Rabat (INSAP) au printemps 2019 où ils sont actuellement conservés. Les autres sépultures ont été étudiées au Maroc et sont actuellement entreposées dans les réserves du musée archéologique de Rabat (Rue Al Brihi).

Sur le plan qualitatif, les sépultures sont conservées dans un sédiment de consistance et de structure très inégales et en fait, la plupart des prévisions de gestion du temps de fouilles et de relevés se sont avérées souvent faussés. Le dégagement de sépultures très carbonatées, avec un sédiment très dense pelliculé autour des ossements, a nécessité l'utilisation de micro burins (outillages dentaires) ainsi que de nombreuses heures de patience, qu'il est difficile de comptabiliser ! C'est une des raisons pour lesquelles certaines sépultures ont été simplement mises au jour et dégagées de façon à permettre une étude descriptive et métrique *in situ*, sans démontage intégral du squelette. Une deuxième raison réside dans le fait que les sépultures gardées *ad integrum* autorisent une relecture positionnelle à distance et par d'autres chercheurs, permettant des comparaisons taphonomiques avec d'autres sépultures du même site (ou issues d'autres sites). Pour exemple, cette relecture à distance a permis de mieux interpréter pour S9 et S100 les empreintes laissées sur des blocs d'argile (rouge ou jaunâtre) correspondant à des dépôts volontaires se retrouvant intégrés aux ossements.

Aux différents problèmes techniques dus aux dépôts très denses et compacts de carbonatation, se surajoute la situation inverse, c'est à dire la présence d'un sable trop fluide, qui ne maintenait pas les différents ossements en place. Dans ce cas, chaque déplacement, volontaire ou non, du coffrage, qu'il soit en mousse de polyuréthane ou en plâtre, déstabilisait les ossements et entraînait des déplacements secondaires intempestifs rendant impropre toute interprétation de tout relevé (cas de la sépulture S87).

Le problème du stockage découle directement de cette situation. Les sépultures entièrement démontées n'ont pas pu être conservées correctement. Les ossements ne présentant que très peu de matières organiques, sont très vite rendus à l'état de matière poussiéreuse, même après traitement avec application d'un mélange acétone et acétate, qui forme une couche qui finit par desquamer, en provoquant des décollements des couches superficielles des ossements. Ce phénomène est moins visible sur les os d'enfants, où la notion de stockage apparaît plus pratique pour des raisons de poids et de dimensions plus réduites. Toujours en ce qui concerne la conservation, plusieurs sépultures d'enfants ont été remises, après dégagement, dans leur coffrage en mousse d'origine réintégrant leur milieu sableux, ce qui permet un stockage commode, d'une part par leur faible encombrement, et d'autre part en les protégeant d'intervention extérieure et permettant une conservation plus naturelle.

Malgré ces quelques notes pessimistes, les résultats globaux vont largement au-delà de nos espérances, et le fait de maintenir de nombreuses sépultures *in situ*, notamment pour les sépultures d'enfants, permet de garder des témoignages indiscutables de ce site exceptionnel.

Concernant ces restes d'immaturs mis au jour, un traitement spécifique a été nécessaire tant sur le dégagement des restes osseux que sur le traitement conservatoire. Outre le problème de la conservation physico-chimique très variable des ossements, il est plus courant de retrouver les restes d'enfants décédés en période périnatale dans ou en périphérie des habitats pré et protohistoriques, ceci jusqu'aux périodes médiévales (Duday *et al.* 1995). A Rouazi-Skhirat, le contexte sédimentaire sableux a favorisé une carbonatation des matières organiques permettant, par une consolidation (parfois excessive), une conservation des ossements (y compris ceux de périnatals, même si cette fossilisation rend plus délicat le dégagement) ; à cela s'ajoute la présence de la couche de kjökkenmödding qui a permis de protéger le niveau archéologique contenant les sépultures. Depuis 1984 ce nombre d'immaturs a été - à juste titre - l'objet de nombreuses discussions (souvent contradictoires) entre chercheurs. D'abord considérée comme nécropole ayant un recrutement particulier sur le plan démographique au vu du nombre d'enfants inhumés, ce ne sera que vers 1998 que la notion de population « naturelle » (ou « pré-jennérienne ») sera évoquée, ceci suite à de nombreuses discussions avec des spécialistes en paléo-démographie (Murail, communication personnelle 2002). Une étude statistique d'information géographique (cf. Chapitre 3) sur l'organisation spatiale de l'échantillon, permettra d'évoquer pour cette population prise dans sa globalité, l'absence d'élément sélectif apparent ni de recrutement spécifique (a priori) par âge ou par sexe. Toutefois au sein de cet ensemble funéraire des clusters seront mis en évidence, caractérisant des secteurs préférentiels en fonction de l'âge et du sexe, ainsi qu'une répartition spatiale spécifique « en quartier » sur laquelle nous reviendrons dans un chapitre ultérieur. Concernant la population inhumée et le fait de considérer cet ensemble comme une population naturelle, il convient de rappeler qu'il ne s'agit que d'une hypothèse qui sera discutée dans le chapitre 3, en considérant les nombreux barrages existants entre la population vivante et les restes humains étudiés.

### 2.3. Méthodologie et relevés

Concernant le dégagement des restes humains nous avons utilisé la méthode « d'étude et de fouilles » des sépultures appliquée au dégagement dans le coffrage (cf. figure 1), telle que nous l'a proposé Henri Duday, depuis les années 1980, avec une approche méthodologique d'études des restes humains dans leur contexte sédimentaire et environnementaux. Cette méthode depuis, reste un

principe méthodologique incontournable (Duday et Masset 1987 ; Duday *et al.* 1990 ; Duday 2009 ; Moinat 2011).

Nous avons apporté un soin particulier aux dessins relevés-plan et quand cela était possible, nous les avons complétés par des coupes frontales, par l'ouverture verticale des coffrages en mousse ou en plâtre, quand le sable ne présentait pas une trop grande fluidité. Le relevé plan a été effectué de manière classique par mini carroyage de 10 cm x 10 cm, et sur le plan vertical, en utilisant comme point "0", le point le plus haut de la sépulture de manière à n'avoir que des valeurs négatives, afin de réduire les risques d'erreurs. Beaucoup de dessins ont été faits à l'échelle 1, mais, au fur et à mesure de l'avancement des travaux, il est apparu plus simple de les réduire soit à l'échelle 1/2 ou à l'échelle 1/3, de manière à ne pas dépasser le format A3, ce qui a largement simplifié d'une part les reproductions (et les réductions), et d'autre part l'archivage.

Ces travaux ont évolué, entre la phase 1 (coffrage sur site par les archéologues), la phase 2 (dégagements et dessins) et la phase 3 (analyses des données et interprétations), qui se sont étalées sur plusieurs années, entre 1983 et 1998. Entre temps, il est certain que la méthodologie a évolué, la fouille des dernières sépultures ayant bénéficié de l'expérience des précédentes, notamment sur la technique de dégagement des ossements très compacts nécessitant un micro-burinage.

#### **2.4. Remarques sur les reconstitutions virtuelles des parties « molles » des individus inhumés**

Au fil de nos travaux, il nous est apparu nécessaire, sinon évident, d'effectuer de manière subjective mais sur la base de la position des ossements, une représentation physique des individus inhumés et de leurs parties molles, c'est-à-dire de tous les tissus qui se sont dégradés au fil des années et qui ont disparus, ne laissant que les tissus durs carbonatés ou non au sein des tombes, seuls témoins physiques des hommes préhistoriques. Il est certain que nous sommes largement conscients de la part subjective de ces représentations virtuelles qui restent toutefois très réalistes... Il s'agit d'une représentation concrète du cadavre dans son contexte funéraire direct. Malgré les réserves de la communauté scientifique du dernier quart du XX<sup>e</sup> siècle, nous sommes intimement persuadés de leur intérêt, dans un but non seulement pédagogique mais aussi pour visualiser de façon claire les positions d'inhumation parfois complexes (parfois évidentes) et du contexte sépulcral. C'est, en l'absence de matériel informatique performant (et qui n'existait pas à l'époque), le seul moyen de travailler en 3 dimensions, si ce n'est en 4 dimensions dans la mesure où dans certains cas (exemple de S9), l'étude biodynamique de la dégradation des parties molles et des déplacements secondaires effectués par les ossements lors de la mise

à plat du squelette, peuvent être schématisés en plusieurs dessins, de manière à visualiser la dynamique de dégradation du corps du défunt.

Pour en revenir à la réticence des scientifiques des années 1980, celle-ci a fini par évoluer et il est maintenant courant de voir agrémenter leurs relevés archéologiques de dessins représentatifs subjectifs, en y incluant les parties molles cadavériques. Une dernière remarque concerne l'aspect et la qualité esthétique de ces dessins subjectifs. En prenant comme bases les relevés squelettiques, les dessins obtenus représentant les tissus mous montrent souvent des disproportions, en partie dues aux modifications positionnelles ligamentaires ainsi qu'à « la mise à plat » des ossements lors des dégradations des parties molles. Les individus sont souvent représentés avec un tronc trop long par rapport aux membres et des extrémités distales disproportionnées par rapport au reste du corps. Ce fait avait déjà été mentionné par Pierre Laurent, dessinateur scientifique professionnel, à qui nous devons un des premiers essais de représentation des parties molles des cadavres sur la double sépulture d'El Harhoura II (Debénath et Lacombe 1986). Ces représentations doivent rester scientifiques et un peu schématiques pour rester dans une dimension estimative et pédagogique.

Lors de mes recherches, il est apparu que certaines sépultures étaient très remaniées et trop dégradées pour permettre des relevés précis sur le plan taphonomique. Cela m'a permis de mettre au point une technique simple de relevé par ellipses positionnelles et posturales qui permet de localiser les différentes parties du corps du cadavre, en zonant les os de l'extrémité céphalique, du thorax du bassin des épaules, des bras et cuisses, des avant-bras et des jambes, des extrémités distales des membres. Ainsi on retrouve, en reconstruisant le corps comme un puzzle, *une estimation* de la position du cadavre inhumé. Si elle ne tombe pas dans un excès d'interprétation, cette technique commode peut être toutefois très précise en permettant secondairement de reconstruire les différentes parties du corps avec ses parties molles (Oujaa et Lacombe 2012).

Il est courant de voir dans des publications scientifiques, notamment depuis les années 2000, des représentations plus ou moins schématiques, soit par des représentations artistiques, soit de type modèle en bois comme des « pantins articulés », utilisés par les artistes peintres et autres dessinateurs. Tout ceci évoque une impression de gêne pour représenter un corps disparu, le scientifique « évitant » parfois l'image d'un corps d'un défunt devenu trop réaliste, tel qu'il fut au moment de l'inhumation, avec toute ... *la souffrance affective environnante et toute son histoire sociale et familiale...* (R. Riquet, communication personnelle, 1978). L'expressivité et le réalisme de la représentation d'éléments émotionnels de la mort pourraient apparaître « d'un ressenti pénible » de par l'interprétation subjective qu'on peut en faire dans un ouvrage scientifique ; ce point touche l'aspect psycho-émotionnel des représentations de corps inhumés, témoignant de l'aspect du cadavre, tel qu'il fut au moment de l'inhumation, avec la notion de deuil, de souffrance...

## 2.5. Sur la dénomination des sépultures

Nous avons simplement utilisé la lettre « S » pour Skhirat suivie du numéro donné à la sépulture. Concernant les fouilles entre 1981 et 1984, les sépultures sont donc répertoriées de S1 à S101.

Une sépulture supplémentaire a été mise au jour de manière naturelle dans les années 2006 dans le secteur nord de la nécropole (cf. introduction du corpus), sépulture qui a été détruite malgré le fait qu'elle ait été protégée par une épaisse couche de sable et par des parpaings. Elle se situait à 5 mètres environ au Sud du témoin placé par Jean-Pierre Dugas en 1984. Elle a reçu la dénomination de S102, il s'agissait a priori d'un immature de 2 à 4 ans, d'après la dentition. Trois autres sépulture ont été référencée S103, S104 et 105 : il s'agit de sépultures découvertes ultérieurement et qui ont été dégagées dans le cadre de travaux d'enseignements pratiques sous la direction d'enseignants chercheurs de l'INSAP ; le dégagement de S103<sup>2</sup> a été conduit sous la direction des professeurs A. Oujaa et A. Bouzouggar en avril 2015, S104 et S105 sous la direction du professeur A. Oujaa en 2019.

Certains loci référencés *a priori* comme des sépultures se sont avérés correspondre à des dépôts funéraires sans restes humains (S51, S52 et S53 par exemple), et de fait au sein de la nécropole, seules 87 sépultures au sens strict seront recensées (hormis les découvertes postérieures). Dans leur ensemble, leur état de conservation est très variable, pour des raisons diverses.

Dans le cas où les numéros de références sur les plâtres ont été effacés ou détériorés, les ossements ont été dénommées SSR1 et SSR2 (pour Skhirat Sans Référence n°1 ou n°2), ceci éventuellement dans l'attente de retrouver les références d'origine (ce qui a été fait pour SSR2). Pour ce qui est des crânes prélevés en front de sablière lors de la découverte du site, ils ont été dénommés de C1 à C11 (7 crânes avaient été référencés en 1983).

## 2.6. Méthodologie biométrique

Dans le cadre de ce travail, ce sont les principes anatomiques et anthropométriques classiques qui seront utilisés, notamment pour les données ostéométriques et morphologiques crâniennes et postcrâniennes (Olivier 1960 ; Muller 1986) et la détermination de l'âge, de la stature et du sexe, tout en connaissant les limites de ces évaluations qui restent surtout très statistiques

---

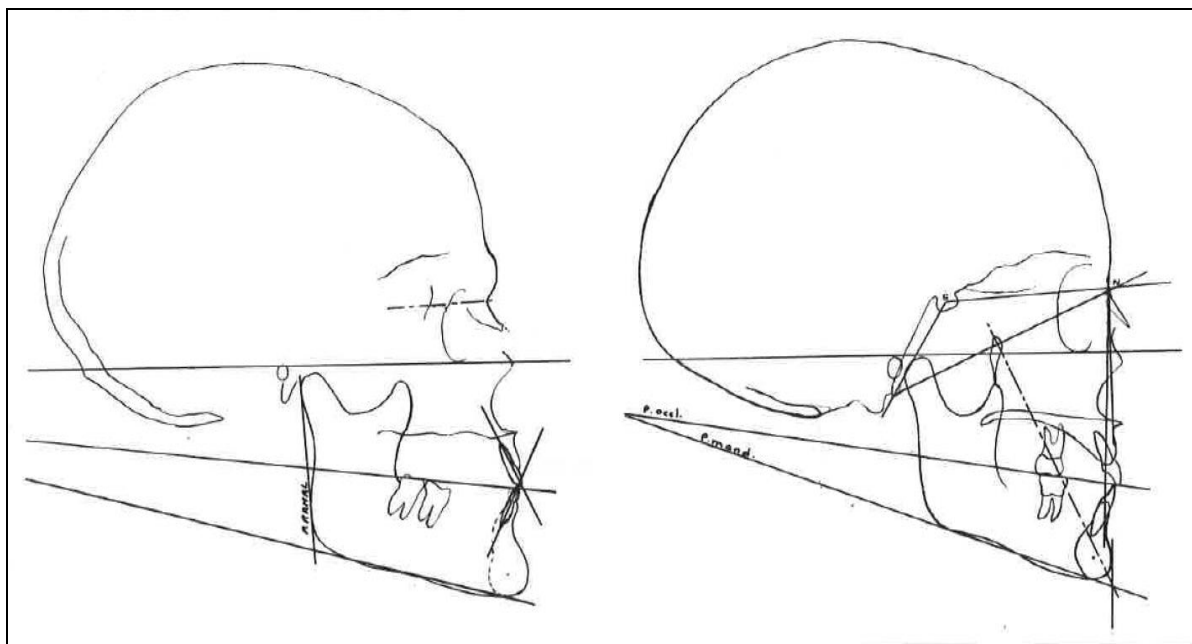
<sup>2</sup> S103 correspond à un adulte féminin «jeune» déposé en décubitus latéral droit dans une fosse étroite L'étude de cette sépulture a fait l'objet d'un mémoire de fin d'étude par H. Lakhlifi soutenu en juillet 2019 (INSAP) (Cf. intra Volume 2).

comme par exemple l'oblitération des sutures crâniennes (Schmitt 2002 ; Masset 1971, 1982, 1986). Ces éléments méthodologiques de base seront précisés au fur et à mesure avec des références plus spécialisés. Les mesures énoncées sont référencées suivant le codage selon Martin (Knußmann 1988).

Mais au fil de cette étude, qui rappelons-le, a duré plusieurs décennies dans un contexte d'évolution très rapide des techniques, nous avons fait aussi appel à des méthodes spécifiques comme par exemple l'étude anatomique classique sur téléradiographies des crânes avec pour objectif, entre autres, d'établir une base de données bien référencée afin de pouvoir la comparer avec d'autres populations, qu'elles soient plus anciennes ou plus récentes (Lacombe 2000). Ces comparaisons nous semblent importantes pour la population de Rouazi-Skhirat qui s'avère être une des premières populations agro-pastorales semi-nomades en cours de sédentarisation.

Ces données ont été complétées par des dessins orthonormés, notamment pour les crânes axés sur le plan de Francfort. L'étude du prognathisme a associé les relevés au dioptographe, les téléphotographies et l'utilisation des méthodologies utilisées par les orthodontistes sur téléradiographies (clichés de profil à 4m) qui définissent une morphologie par comparaison avec des standards (Muller 1986), mais pour eux, dans un but thérapeutique (Figures 12 et 13). Cette méthode est basée sur une méthodologie rigoureuse et bien définie et permet d'associer les profils à partir de téléradiographies ou de relevés sur dioptographe. Les analyses utilisent la méthodologie par repérages des points téléradiographiques (A, B, S, N, B, ...) et des plans de référence : Francfort, plan occlusal, plan mandibulaire basal, plan palatin, etc... Les analyses utilisées sont celles de Tweed, de Steiner et de Ricketts (Muller *op. cit.*), notamment à partir des points A, B, N et S qui permettent par les angles SNA, SNB et ANB, d'évaluer le développement antéro-postérieur de la face et par les angles formés par les plans palatin, occlusal, mandibulaire et Francfort d'évaluer le développement vertical.





**Figure 13 : Exemple d'analyses de profils téléradiographiques de S89 (gauche) et S90 (droite).**

L'étude sur téléradiographies des profils crânio-faciaux, permet un apport de données sur la morphologie du prognathisme et des éventuelles dysharmonies dentaires, qu'elles soient constitutionnelles ou acquises, mais aussi apporte des données objectives, factuelles et référentielles sur le phénotype des populations. Enfin en ce qui concerne le diagnostic du sexe et de l'âge, les éléments méthodologiques seront cités dans le chapitre suivant.

## **2.7. Données méthodologiques sur la détermination de l'âge et du sexe**

### **2.7.1. Concernant l'âge au décès**

L'âge au décès des enfants a été estimé par le stade de maturation dentaire et leur apparition sur l'arcade (Moorrees C.-F. et *al.* 1963a et 1963b ; Ubelaker 1984), complété par les différentes soudures des épiphyses (Fazekas et Kosa, 1978). Les dimensions des diaphyses nous ont permis aussi d'estimer la taille des immatures. La détermination de la classe adolescents a été aussi réalisée à partir des critères de maturation osseuse (Férembach op. cit.). Pour les individus adultes, la distinction entre adultes jeunes (20-30 ans) et les adultes décédés après 30 ans la maturation de la crête iliaque de l'os coxal et de l'extrémité sternale de la clavicule a été prise en compte (Owings-Wee et Suchey 1985).

Une remarque concerne le problème de la détermination de l'âge permettant de différencier les périnataux des enfants décédés plus tardivement, au cours de la

première année de vie. Mais de nombreuses imprécisions existent : les données classiques définissent les périnatals comme les enfants décédés entre la 25<sup>ème</sup> semaine gestationnelle et le premier mois civil après terme. En fait, ces données sont théoriques et arbitraires, en fonction des écarts - parfois importants - du développement de l'enfant, la précision de la valeur maximale (1 mois civil) est très aléatoire... l'âge dentaire apparaissant souvent en avance sur l'âge « statural ». De fait, la différence entre « périnatal » et « nourrisson » se fera avec une imprécision telle (2 à 6 mois), qu'il sera souvent nécessaire de créer une classe intermédiaire (cf. infra).

Pour les adolescents, quand cela était possible nous avons retenu l'examen des fusions métaphysaires et sphéno-occipitale et le degré de maturation des couronnes et des racines dentaires, avec par exemple l'émergence de la 2<sup>ème</sup> molaire définitive qui permet de différencier les préadolescents (avant 12 ans) et adolescents (après 12 ans).

Pour les adultes, la détermination de l'âge au décès, notamment par le degré de synostose des sutures crâniennes, ne montrant qu'une précision très relative (Masset 1971 ; 1986), nous pensons qu'il est plus sage de répartir l'âge des adultes en 3 classes, adultes « jeunes », adultes « matures » et adultes « vieux ».

### **2.7.2. Concernant la diagnose du sexe**

La diagnose sexuelle est une des choses les plus imprécises qu'il soit, hormis les cas de diagnostics évidents où le dimorphisme sexuel ne prête pas à discussions, mais il existe de nombreux cas où la diagnose reste plus délicate, sur la détermination du sexe à partir des ossements crâniens et postcrâniens. La concordance diagnostique entre tous les ossements d'un même individu peut créer des confusions. Précisons aussi que la notion de genre (notion culturelle) se surajoute à la notion de sexe biologique et que cela n'aide pas le scientifique, qui règle ses résultats sur des données factuelles (Augeraud 2021). Concernant les individus adultes le sexe a été précisé en prenant en compte le dimorphisme sexuel de l'os coxal (Férembach et al. 1979 ; Bruzek et al. 1999; Murail et al. 2005). Pour les individus non-adultes, il n'existe en revanche aucune méthode fiable de détermination du sexe. Sur le plan biologique cet aspect n'a pas été abordé, même si sur le plan culturel la présence de 16 haches polies (ou herminettes ?) découvertes au sein des sépultures orienterait vers le sexe masculin <sup>3</sup> pour les adultes (par exemple S74 et S97) et par correspondance pour les non-adultes (exemple S67), mais il ne s'agit que d'une interprétation et nous retombons dans l'ambivalence de la notion de genre ou de sexe...

---

<sup>3</sup> Bien que la notion de sexe (biologique) soit *relative* à la notion de genre (culturel), notamment pour les enfants en bas âge qui ne sont "sexés" que tardivement dans certaines populations africaines, souvent après la période de sevrage...

## ***2.8. Objectifs : détermination biologique et caractérisation d'une population***

Concernant les objectifs de ce mémoire et au vu de l'importance de l'échantillon de Rouazi-Skhirat, il est nécessaire de préciser sa composition afin de détecter et d'évaluer d'éventuelles sélections liées aux pratiques funéraires (concernant l'âge et le sexe). Cette étude a été effectuée grâce au soutien et à la compétence de Pascal Murail et de David Cochard (PACEA, Université de Bordeaux).

La compréhension des pratiques funéraires des populations anciennes intègre la notion de population inhumée. Nombre de nécropoles, quelle que soit la civilisation considérée, démontrent une sélection en fonction de l'âge au décès ou du sexe à l'intérieur de l'espace funéraire. Il s'agira aussi de discuter d'éventuels liens entre le statut individuel et l'organisation spatiale, qui sont le reflet des pratiques funéraires et de la gestion de la mort dans les sociétés préhistoriques. Cette problématique, d'importance majeure, a fait l'objet d'un article, dont l'essentiel des éléments et des conclusions seront reproduits dans ce mémoire (Lacombe et *al.* 2014).

L'analyse de la répartition par âge (Simon 1986; Sellier 1995, 1996 et 2011) consiste à répartir les individus non-adultes en classes d'âge en fonction de leur âge au décès et à calculer les quotients de mortalité correspondants. Ceux-ci sont ensuite comparés à un schéma de mortalité archaïque issu des tables de mortalité de S. Lederman (1969) dans le but de préciser si la répartition par âge est compatible ou non avec ce modèle. Ce schéma prend en compte les quotients de mortalité moyens pour une espérance de vie à la naissance minimale de 25 ans et maximale de 35 ans, soit un intervalle correspondant au domaine des « possibles » pour les populations dites pré-jennériennes (Sellier 1996 ; Blaizot 2018), c'est-à-dire avant la fin du XVIII<sup>ème</sup> siècle. Dans le cas où des différences significatives seraient observées en comparaison avec les courbes « types », servant de référentiel, elles sont alors interprétées en termes de pratiques funéraires différentielles (sélection des inhumés en fonction de l'âge). Dans le cas inverse, cela signifie qu'aucune sélection en rapport avec l'âge ne peut être démontrée.

Les données biologiques et culturelles de la nécropole seront intégrées dans un système d'information géographique afin de faciliter l'étude exploratoire de la distribution des sépultures dans la zone funéraire. Une approche statistique a été menée sur le jeu de coordonnées (x, y) dans l'optique notamment de déterminer objectivement le rôle de l'âge et du sexe des individus dans la répartition spatiale observée. Une première analyse faite par D. Cochard<sup>4</sup>: ... *a consisté à caractériser la structure et l'échelle spatiale de chaque classe d'âge par le biais*

---

<sup>4</sup> Maître de conférences, université de Bordeaux (PACEA UMR 5199).

*d'une fonction modifiée de Ripley, mise en œuvre dans le logiciel Passage (Rosenberg et Anaderson 2011). En cas d'identification d'une structure agrégée, une recherche des clusters statistiquement significatifs (Probabilité > 0,05) est menée en utilisant une classification spatiale hiérarchique sur les coordonnées planaires (Simek 1984). Cette approche est complétée par le calcul d'une surface de densité (i.e. régression de Kernel) des distributions. Ces deux opérations sont effectuées avec le logiciel Crimestat 3.3 et la visualisation des résultats s'opère directement dans le logiciel d'information géographique (Mapinfo). Du fait de l'interdépendance des données spatiales, des simulations de Monte Carlo (minimum 100) sont employées pour définir les différents intervalles de confiance. La seconde analyse concerne la caractérisation et la comparaison de la distribution des individus dans l'espace. A cet effet, un indicateur de tendance centrale (barycentre) et une ellipse de déviation standard ont été établis pour les deux distributions (via Crimestat 3.3). Le barycentre obéissant à une formule de moyenne non pondérée (Zaninetti 2005), la position relative des centroïdes des distributions sont comparées statistiquement en utilisant un test T de Student sur les coordonnées moyennes de chaque sexe...*

## **2.9. Sur les classes d'âge et l'utilisation des abaques de Ledermann comme éléments de références**

Depuis quelques années (Simon 1986 ; Sellier 1995, 1996 ; Castex 1994 ; Murail 1996), les études paléodémographiques comparatives et analytiques utilisent les abaques de Ledermann (1969), rares éléments documentés et statistiquement fiables, qui prennent comme références les données historiques des registres paroissiaux, mais avec des classifications d'âge « civiles » par tranches de 5 années, différentes de celles utilisées par les biologistes.

Par souci de comparaison, les tranches d'âges utilisées dans notre étude démographique seront réparties comme suit :

<i>classe 0</i>	<i>(de la naissance à l'âge de 1 an)</i>
<i>classe 1-4</i>	<i>(de l'âge de 1an au 5ème anniversaire)</i>
<i>classe 5-9</i>	<i>(de l'âge de 5 ans au 10ème anniversaire)</i>
<i>classe 10-14</i>	<i>(de l'âge de 10 ans au 15ème anniversaire)</i>
<i>classe 15-19</i>	<i>(de l'âge de 15 ans au 20ème anniversaire)</i>
<i>classe adultes</i>	<i>(adultes jeunes / adultes matures / adultes âgés)</i>

**Tableau 5 : Répartition par tranches d'âge.**

Ces classes d'âges, concernant des années « civiles », entraînent des risques d'erreurs de répartition si on les superpose avec des classes qui utilisent les méthodes anthropologiques classiques d'estimation de l'âge. Prenons l'exemple des classes 10 - 14 et 15 - 19, où on peut intégrer des immatures de moins de 10 ans dans la classe 10 - 14, ainsi que des individus de plus de 15 ans. Il en est de même pour la tranche 15 - 19, où de très jeunes adultes seront certainement intégrés car matures, ainsi que des adolescents de 13 - 14 ans.

Ces risques d'imprécision sont prévus statistiquement dans l'analyse paléodémographique avec la création, éventuelle, de classes intermédiaires.

Sur le plan méthodologique, il est envisagé dans le cadre de la répartition en tranche d'âge, d'envisager les cas extrêmes, en déplaçant les individus intermédiaires (à cheval sur deux classes) vers la proposition la plus « favorable » pour une répartition dite théorique. Ainsi, si la situation la plus favorable réfute les données, on pourra assurer que l'hypothèse s'avère impossible. Dans le cas inverse, la discussion sera ouverte, en fonction des différentes possibilités de répartition, pour tenter d'expliquer les éventuelles anomalies.

Ensuite il est nécessaire de rappeler que même si la paléo-démographie apparaît comme une science aléatoire, elle est incontournable, surtout quand il s'agit d'une nécropole préhistorique, de par le manque d'exemple d'ensembles funéraires bien documentés.

A l'examen de la répartition des âges, avec un pourcentage élevé de sujets immatures, il nous est apparu évident d'essayer d'évaluer l'aspect démographique de la population vivante avec, bien sûr, toutes les réserves d'usage. En effet de nombreux facteurs interviennent qui viennent contrarier la rigueur statistique. Les données démographiques et comparatives des populations anciennes ne sont pas connues et les seules données utilisables concernent l'inventaire des restes osseux contenus dans les ensembles funéraires médiévaux ou paléochrétiens qui, seuls, peuvent servir de références (Castex 1994 ; Coqueugniot *et al.* 1998 ; Murail, 1996 ; Sellier 1996). Malgré les nombreuses critiques méthodologiques dont certaines sont justifiées (Bocquet-Appel 2008), cette méthode apparaît fiable et surtout très utile car elle nous apporte des données sur l'aspect paléolithique funéraire des populations du passé.

## ***2.10. Remarques complémentaires sur ce processus d'analyse***

L'analyse de la caractérisation des pratiques funéraires d'une nécropole nécessite plusieurs hypothèses méthodologiques selon lesquelles (Murail 1996) :

- *La population archéologique est représentative de la population inhumée,*
- *La population inhumée est représentative de la population décédée,*

- *L'importance (quantitative) de la fouille est représentative de l'ensemble de la nécropole originelle,*
- *La notion de filtres, qu'ils soient naturels ou culturels ; c'est à dire conservatoire différentiel modifiant les pourcentages de certaines tranches d'âge ou par des pratiques funéraires spécifiques pour un sexe ou une tranche d'âge (ou des deux). D'après les divers auteurs cités plus haut les exemples de telles sélections sont nombreux, ce qui peut rendre souvent délicate les interprétations des données démographiques.*

Malgré toutes ces limites, l'étude des différentes tranches d'âge permettra de vérifier si la population archéologique étudiée est assimilable à une population naturelle, et / ou identifier un éventuel recrutement particulier au sein de l'ensemble archéologique, en fonction de l'âge et / ou du sexe, témoignant d'éventuelles pratiques funéraires.

A partir du schéma de mortalité archaïque appliqué aux populations pré jennériennes (Sellier, 1996), des tables de mortalité historique ont été définies, permettant de construire des tables types de mortalité. Toutes les courbes utilisées dépendent de nombreux paramètres comme l'espérance de vie à la naissance, le taux de fertilité, la mortalité maternelle, le taux d'accroissement.

### ***2.11. Quelques définitions méthodologiques complémentaires***

- ***Espérance de vie à l'âge  $x(eOx)$***  : correspond au nombre moyen d'années restant à vivre après le  $x^{\text{ème}}$  anniversaire :  $e^{\circ 0}$  représente ainsi l'espérance de vie à la naissance ( $e^{\circ 25}$  représente l'espérance de vie à 25 ans).
- ***Quotient de mortalité ( $aqx$ )*** : probabilité de décès des individus vivants entre l'âge  $x$  et  $x + a$ . Ainsi  $1q0$  représente le quotient de mortalité entre la naissance et 1 an (avant le premier anniversaire) et  $5q5$  le quotient de mortalité après le 5<sup>ème</sup> anniversaire et avant le 10<sup>ème</sup>.
- ***D (x-y)*** : effectif décédé entre les âges  $x$  et  $y$ , en années révolues.  $D (5-9)$  correspond au nombre d'individus dont l'âge au décès est supérieur à 5 ans (à partir du 5<sup>ème</sup> anniversaire) et inférieur à 10 ans (avant le 10<sup>ème</sup> anniversaire).

## **2.12. Autres données méthodologiques (Murail 1996 ; Sellier 1996)**

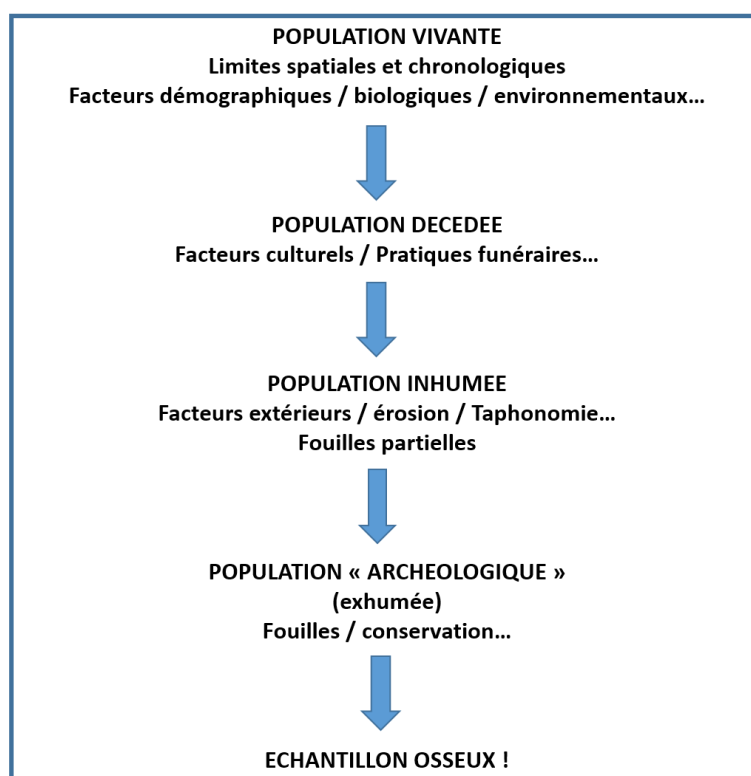
- *En terme de « population » l'espérance de vie à la naissance n'est jamais inférieure à 20 / 24 ans. En deçà, statistiquement, une population ne peut prétendre à sa survie, puisque le décès se manifeste avant l'âge « théorique » de reproduction.*
- *L'espérance de vie à la naissance la plus haute, pour une population pré jennérienne ne peut dépasser 40 ans (maximum enregistré, qu'elle que soit la région du globe, ceci uniquement pour des populations pré jennériennes).*
- *C'est la mortalité au sein des individus immatures qui varie le plus en fonction de l'espérance de vie à la naissance.*
- *La construction de la table de mortalité à partir de la répartition par âge nécessite une « population stationnaire » (taux de natalité identique au taux de mortalité).*

## **2.13. Remarques sur les nombreux biais pouvant altérer cette approche méthodologique**

Mais il est majeur d'insister sur les nombreux biais concernant l'approche paléodémographique d'une nécropole et de la nécropole de Rouazi-Skhirat en particulier. La zone fouillée (900 m<sup>2</sup>) peut ne représenter qu'une part limitée de la nécropole originelle, et il est souvent très délicat de juger de l'importance de la zone d'inhumation et de sa représentation dans l'espace. La forte proportion d'enfants en bas âge (dont les périnataux), n'est en fait que représentative de la zone archéologique fouillée et il est toujours possible d'admettre que les périnataux ne se retrouvent qu'à cet endroit avec la notion éventuelle de « quartiers préférentiels ».

Effectivement, si la notion de hasard incite à penser l'inverse, le concept de regroupement des sépultures et la création volontaire « d'unités » au sein de la zone fouillée plaident fortement en faveur de la représentativité de la fouille, ce qui évoque des similitudes avec d'autres nécropoles possédant de nombreuses inhumations d'enfants en bas âges, comme celles d'Égypte, de Libye ou du Soudan. Ces sites montreraient, comme à Rouazi, des « agencements » analogues. Cette « utilisation de l'espace », au sens architectural du terme, ne montre en aucun cas ni une surpopulation d'inhumation, ni de remaniements secondaires involontaires avec perturbation de sépultures existantes, du moins pour Rouazi-Skhirat, et pour cette nécropole, ces indices seraient en faveur d'une population n'ayant utilisé ce secteur funéraire que l'espace de « quelques » générations, du

moins pour la zone fouillée, et n'ayant pu excéder plusieurs siècles correspondant à un intervalle de 1 sigma ? (Période d'utilisation intensive). Nous ne faisons qu'abonder dans le sens des hypothèses émises par Daugas, qui se basait uniquement sur des faits archéologiques et chronologiques avec un pic d'utilisation de cette nécropole entre 3700 / 3300 avant notre ère. Mais cette période ne concernerait que la période d'activité « intense » de ce secteur funéraire, mais sans exclure une utilisation plus occasionnelle, du fait de l'écart chronologique 3900 / 3200, activité votive et peut-être postérieure.



*Figure 15 : Facteurs de biais de premier ordre : de la population vivante à l'échantillon osseux. Modifiée d'après Sellier (2011)*

L'étude de la répartition par âge et par sexe d'une nécropole demande aussi à être tempérée du fait des nombreux biais qui se doivent d'être évoqués (Simon 1963; Murail 1996 ; Sellier 2011), biais pouvant altérer la démarche interprétative de la structure et l'organisation spatiale de cet ensemble funéraire. Ainsi rappelons qu'entre « la population vivante » et « l'échantillon osseux étudié » (Figure 15), il faut traverser (entre autres) les barrages suivants:



- L'importance quantitative de la population décédée « sur place » : est-elle représentative de la population vivant sur la zone d'habitat ? Plusieurs sépultures évoquent d'éventuels transports de cadavres (s'agit-il de corps appartenant à des communautés « extérieures » ou s'agit-il de corps rapatriés sur le village d'origine ?), sans oublier les individus « disparus ».
- Les éventuels flux migratoires, représentés ici par le fait qu'il s'agit d'une zone de confluence culturelle, avec contacts entre différentes communautés.
- L'importance quantitative et qualitative de la population « inhumée » qui reste une variable très délicate à apprécier.
- Ceci dans un contexte de « fouilles partielles », la zone fouillée est-elle représentative de l'ensemble de la nécropole ?
- Il faut aussi évoquer les filtres naturels (milieu de conservation) avec destruction ou disparition pure et simple de tombes... sans oublier la notion de population « exhumée » par rapport à la population « inhumée » (leur représentation qualitative et quantitative et possibilité de secondes funérailles).

Ainsi après cette liste, il est évident que la probabilité que l'échantillon osseux étudié par le paléoanthropologue soit représentatif de la population vivante est plus aléatoire, l'échantillon « osseux » restant pourtant le seul témoin de cette longue histoire.

#### **2.14. Exemple d'application de cette méthode d'analyses aux populations préhistoriques de Taforalt et de Columnata**

Sur le plan méthodologique et à titre de présentation et d'exemple, la méthode décrite précédemment a été appliquée à deux grands ensembles funéraires préhistoriques bien connus du Maghreb : Taforalt et Columnata. Sur le plan bibliographique ces deux gisements possèdent des données utilisables concernant l'âge au décès des individus. Même si l'approche de l'analyse par classe d'âge reste imprécise du fait d'éléments anthropologiques concernant l'âge au décès des immatures, ces deux analyses restent des exemples méthodologiques. Concernant la bibliographie on peut faire référence aux travaux d'Aoudia-Chouakri (2013) qui cite dans sa thèse toutes les références relatives à ces deux sites.

### **2.14.1. Le gisement épipaléolithique de Taforalt<sup>5</sup>, Grotte des Pigeons, fouilles J. Roche (1956)**

Pour ce site nous avons exploité les données anthropologiques publiées par D. Férembach (1962). Située dans une vaste grotte, cette nécropole, datée de la fin du paléolithique supérieur a fonctionné globalement au cours du 11<sup>e</sup> millénaire avant notre ère. Elle a livré 178 individus dont 80 adultes d'après le décompte de D. Férembach.

Pour pouvoir effectuer cette étude, il a été nécessaire de reprendre la répartition des immatures par tranches d'âge établie par Férembach et de l'adapter pour pouvoir les intégrer dans les abaques de Ledermann (Figure 6). Nous avons complété les données de Férembach par les résultats obtenus par E. Gros (2000)<sup>6</sup> dans le cadre de son mémoire de DEA et avait affiné les données de Férembach (cf. Tableau 30, pages 549-550).

#### ***Interprétation des résultats***

Le calcul des quotients de mortalité de la population inhumée à Taforalt montre une courbe ne mettant pas en évidence de recrutement préférentiel. Toutes les tranches d'âge des immatures sont représentées et la proportion de sujets immatures par rapport aux adultes apparaît « normale ». Le  $20q^{\circ}$  (550,56 ‰) évoque une population « naturelle » même si l'échantillon en lui-même est complexe et discutable. Les divergences avec les courbes théoriques ne se font que sur quelques unités et concernent des tranches d'âge délicates à classer ; 5-9, 10-14 et 15-19. Par contre les tranches 0 et 1-4 se situent entre les courbes de mortalité  $e^{\circ}25$  et  $e^{\circ}35$  (figures 16a et 16b).

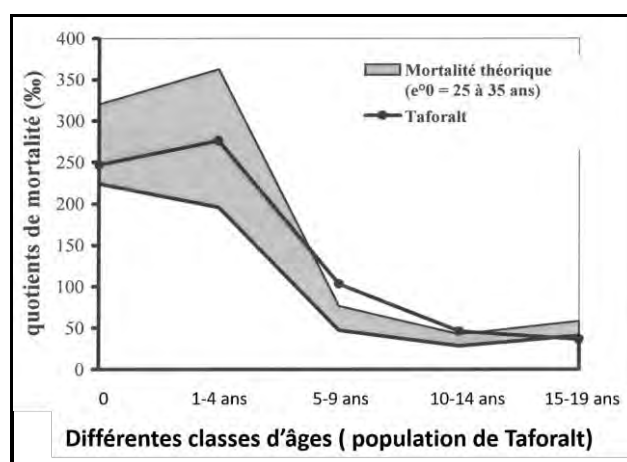
---

<sup>5</sup> Située au Maroc oriental, dans le massif des Beni Snassen, à 55 Km au nord-ouest de la ville d'Oujda (34°48'38'' N, 2°24', 30'' W); la grotte se trouve à 500 m du village du même nom; la grotte s'ouvre à une altitude de 720 m et à 40 Km de distance de la côte méditerranéenne; fouilles Ruhlmann (1944-1947); Roche (1950-1955 et 1969-1977); Raynal (1980); INSAP Rabat et université d'Oxford (2003 - à nos jours) (Aoudia-Chouakri 2013, 129).

<sup>6</sup> Mémoire de DEA, année 2000, (université de Bordeaux, sous la direction de D. Gambier, D R CNRS (UMR 5199)).

TAFORALT (Ibéromaurusiens)		Répartitions des immatures par tranches d'âge				
		0 – 1an	1– 4ans	5 - 9ans	10-14 ans	15-19 ans
Sujets immatures (dont 1 d'âge indéterminé)	111	40	45	13	7	5
	<b>98</b>	<b>44</b>	<b>37</b>	<b>10</b>	<b>4</b>	<b>3</b>
adultes masculins	39					
adultes féminins	29					
Sexe indéterminés	12					
<b>Total adultes</b>	<b>80</b>					

*Tableau 6 : Répartition par tranches d'âge de la population de Taforalt, en haut les valeurs proposées par Férembach (1962), avec les correctifs de Gros en bas (2000).*



*Figure 16 a : Courbe de mortalité de la population ibéromaurusienne de Taforalt (fouilles Roche) en comparaison avec une table type de Ledermann (espérance de vie à la naissance comprise entre 25 et 35 ans)*

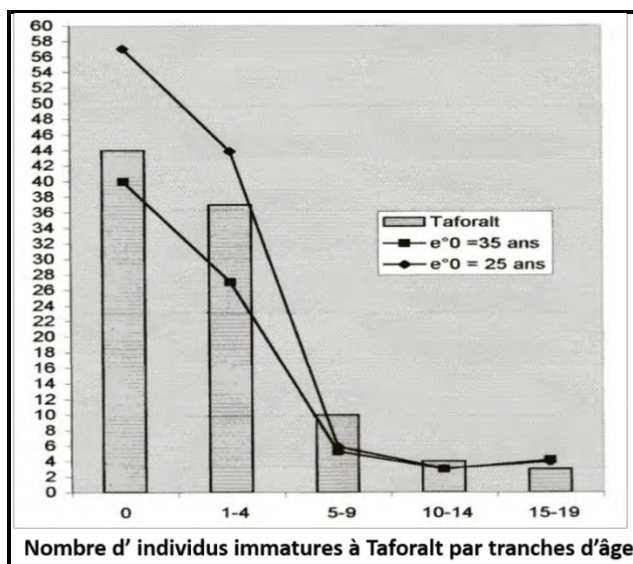


Figure 16b : Histogramme de fréquence par classes d'âge d'après les données de Férebach 1962 affinées par Gros 2000 en comparaison avec les tables de référence de Ledermann (espérance de vie à la naissance comprise entre 25 et 35 ans).

POPULATION DE TAVORALT							
Classe	D(x)	q(x)	S(x)	D'(x)	V(x)	T(x)	e°(x)
0	44	247.19	1000.00	247.19	876.40	26463.48	26.46
1-4	37	276.12	752.81	207.87	648.88	25587.08	33.99
5-9	10	103.09	544.94	56.18	516.85	22991.57	42.19
10-14	4	45.98	488.76	22.47	477.53	20407.30	41.75
15-19	3	36.14	466.29	16.85	457.87	18019.66	38.64
20-90	80	1000.00	449.44	449.44	224.72	15730.34	35.00
total	178		oq15	511.24			
		98			20q0	0.5505618	
					98/178		
Mortalité théorique (e°0 = 25 à 35 ans)							
Tavoralt				Mortalité théorique (e°0 = 35 ans)			
0	44	247.19	320	224			
1-4	37	276.12	363	196			
5-9	10	103.09	77	48			
10-14	4	45.98	43	28			
15-19	3	36.14	58.44	40.8			

Figures 16 c : Tableur de référence ayant servi à l'étude des quotients de mortalité : travaux Murail (communication personnelle 2002).

### 2.14.2. Le gisement de Columnata (Algérie - Fouilles Cadenat)

Cette nécropole<sup>7</sup>, a livré 110 individus dont 48 adultes (et 5 compris entre 15 et 19 ans). Le site a été fouillé par P. Cadenat de 1937 à 1939 et de 1954 à 1962. (Cadenat *et al.* 1994). A l'origine il s'agissait d'un abri sous roche, écroulé depuis et se situant actuellement au pied d'une falaise. Son occupation humaine s'est étalée dans le temps entre le 9<sup>e</sup> millénaire et le 4<sup>e</sup> avant notre ère ; le Néolithique (4<sup>e</sup> millénaire a.n.è.), le Capsien supérieur (5<sup>e</sup> millénaire a.n.è.) puis le Columnatien (7<sup>e</sup> et 6<sup>e</sup> millénaire a.n.è.). Le niveau plus ancien a fait l'objet de fouilles plus récentes par C. Brahimî et concerne une occupation ibéromaurusienne datée du 9<sup>e</sup> millénaire avant notre ère.

Ainsi les restes humains (116 individus) sont chronologiquement répartis sur une période de transition entre le paléolithique supérieur et le néolithique.

Sur le plan démographique, Aoudia-Chouakri (2013) fait référence aux interprétations initiales de J.-N. Biraben (1969), qui vont dans le même sens que ses propres travaux : ... *Nous avons comme acquis le fait qu'une population pré-jennérienne a rarement une espérance de vie à la naissance inférieure à 20 ans (ceci pour des raisons de survies de la population). Le résultat de la comparaison des deux courbes montre que celle de la population de Columnata, s'insère dans l'intervalle de confiance d'une courbe de mortalité type, avec une espérance de vie à la naissance de 30 ans (Figure 17a). De ce fait, nous concluons que l'outil démographique n'a décelé aucune anomalie dans la composition de la population de Columnata. Ceci va dans le même sens des résultats déjà obtenus par Biraben en (1969) par d'autres moyens. Cet ensemble funéraire a donc accueilli tous les individus sans sélection par âge.*

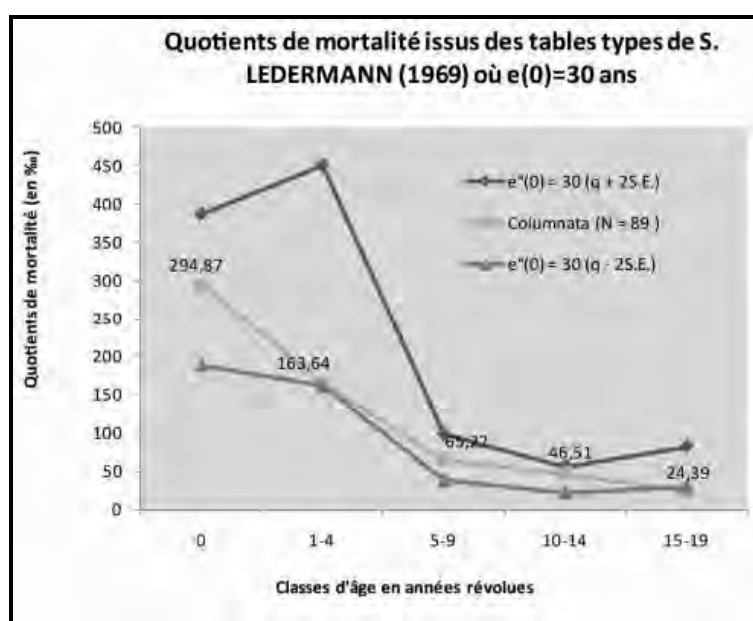
Nous avons, dès 2004 fait une première approche paléodémographique à partir des données publiées par M.C. Chamla en 1970. La répartition des immatures par tranches d'âge est représentée dans le tableau 7.

---

<sup>7</sup> Station de plein air (750m<sup>2</sup>) au pied d'une falaise, à l'origine abrité par un surplomb rocheux qui s'ouvre vers le nord-ouest, sur le haut plateau du Sersou, à environ 1,5 km au sud sud-est de la commune de Sidi Hosni; coordonnées géodésiques : 35°66' Nord / 1°96' Est; Cadenat fouille en quatre campagnes: de 1937 à 1961; fouilles reprises par Brahimî de 1969 à 1971 (*in* Aoudia-Chouakri 2013, 345), puis depuis 2017 par Y. Chaid Saoudi.

<b>Columnata</b>	<b>0 – 1an</b>	<b>1– 4ans</b>	<b>5 - 9ans</b>	<b>10-14 ans</b>	<b>15-19 ans</b>
<b>Sujets immatures Total 62 (et 36 adultes)</b>	<b>31</b>	<b>18</b>	<b>5</b>	<b>3</b>	<b>5</b>

**Tableau 7 : Répartition quantitative par tranches d'âge de la population des sujets immatures issus de la nécropole de Columnata (d'après Chamla 1970).**

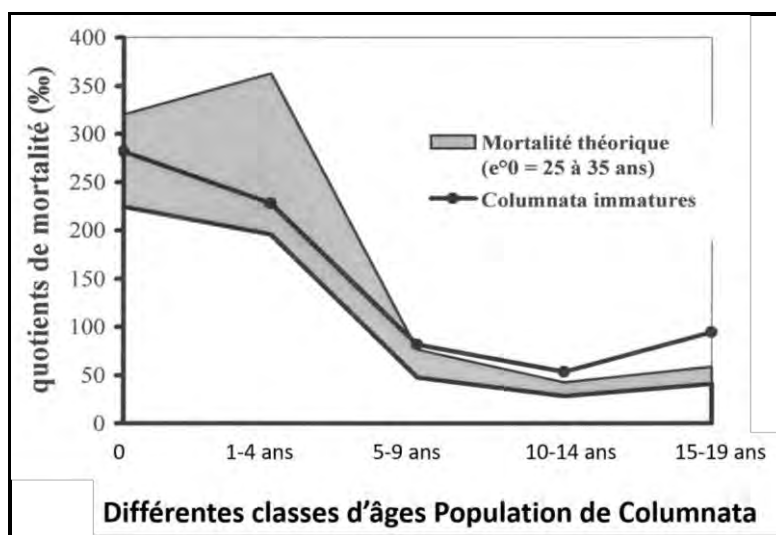


**Figure 17a : Courbe de mortalité de la population de Columnata en comparaison d'une table type de Ledermann avec espérance de vie à la naissance de 30 ans (Tableau 96 d'Aoudia-Chouakri 2013, 355).**

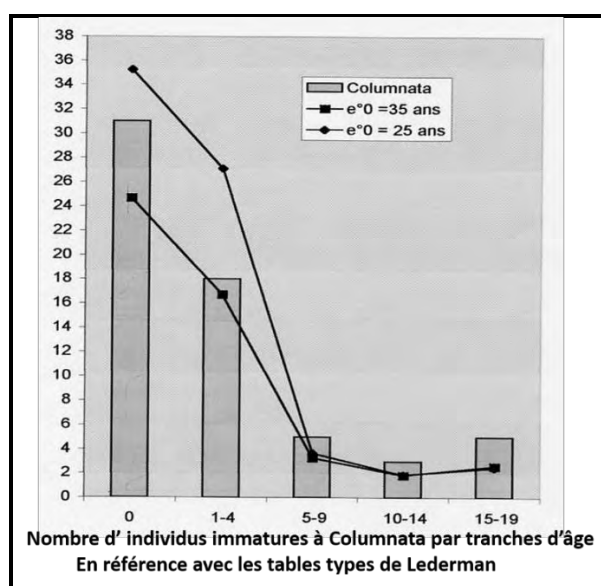
### **Interprétation des résultats**

En prenant directement les résultats de Chamla et la répartition par tranches d'âge, on remarque que la courbe obtenue suit globalement les courbes extrêmes de Ledermann (25-35), évoquant l'aspect d'une population « naturelle », mais avec une surévaluation du nombre d'adolescents (Figures 17b et 17c). Cette surévaluation des adolescents est-elle représentative de la population ? Car les tranches d'âge 5-9 ans et 10-14 ans, se situent à la limite supérieure pour une espérance de vie de 25 ans ( $e^0$ ).

Comme pour Taforalt, les classes 5-9, 10-14 et 15-19 sont surreprésentées, mais de quelques individus seulement, ne modifiant pas l'aspect global de la courbe. La proportion des 1-4 ans ( $n=19$ ) par rapport aux périnataux ( $n=31$ ), montre un quotient de mortalité pour les périnataux de 172,73 ‰, ce qui est légèrement inférieur aux standards pour une population traditionnelle, mais tout à fait compatible avec une population dite « naturelle » avec toutes les mesures et biais.



*Figure 17 b : Courbe de mortalité de la population capsienne de Columnata (Fouilles Cadenat) comparaison avec les tables types de Ledermann (espérance de vie à la naissance comprise entre 25 et 35 ans)*



*Figure 17c : Histogramme de fréquence par classes d'âge des immatures de Columnata d'après les données de Chamla (1970) en comparaison avec les tables de référence de Ledermann (espérance de vie à la naissance comprise entre 25 et 35 ans).*

POPULATION DE COLUMNATA							
Classe	D(x)	q (x)	S (x)	D'(x)	V(x)	T(x)	e°(x)
0	31	281.82	1000.00	281.82	859.09	26109.09	26.11
1-4	18	227.85	718.18	163.64	636.36	25250.00	35.16
5-9	5	81.97	554.55	45.45	531.82	22704.55	40.94
10-14	3	53.57	509.09	27.27	495.45	20045.45	39.38
15-19	5	94.34	481.82	45.45	459.09	17568.18	36.46
20-90	48	1000.00	436.36	436.36	218.18	15272.73	35.00
total	110		oq15	490.91			
62					20q0 0.5862069 68/116		
Mortalité théorique (e° = 25 à 35 ans)							
Columnata immatures				Mortalité théorique (e° = 35 ans)			
0	31	281.82	320	224			
1-4	18	227.85	363	196			
5-9	5	81.97	77	48			
10-14	3	53.57	43	28			
15-19	5	94.34	58.44	40.8			

*Figure 17d : Tableur de référence ayant servi à l'étude des quotients de mortalité de la population de Columnata : travaux Murail (communication personnelle 2002)*

## 2.15. Remarques concernant les analyses paléodémographiques des populations de Taforalt et de Columnata

Il est délicat de conclure sur la notion de populations naturelles pour Taforalt et Columnata, malgré les résultats statistiques précédents et leur interprétation qui plaideraient dans ce sens. Effectivement l'interprétation des résultats ne permet pas de mettre en évidence un recrutement concernant une tranche d'âge particulière.

Ces deux populations montrent un point d'inflexion constant sur les courbes théoriques de mortalité de Ledermann, qui est manifeste pour la tranche d'âge 10-14, et qui correspond à la période de faible valeur de mortalité. Il est vrai que la détermination de l'âge des tranches 10-14 et 15-19 est assez délicate et reprendre des travaux anciens n'arrange pas les choses ; cette imprécision peut sensiblement modifier les histogrammes de fréquences.

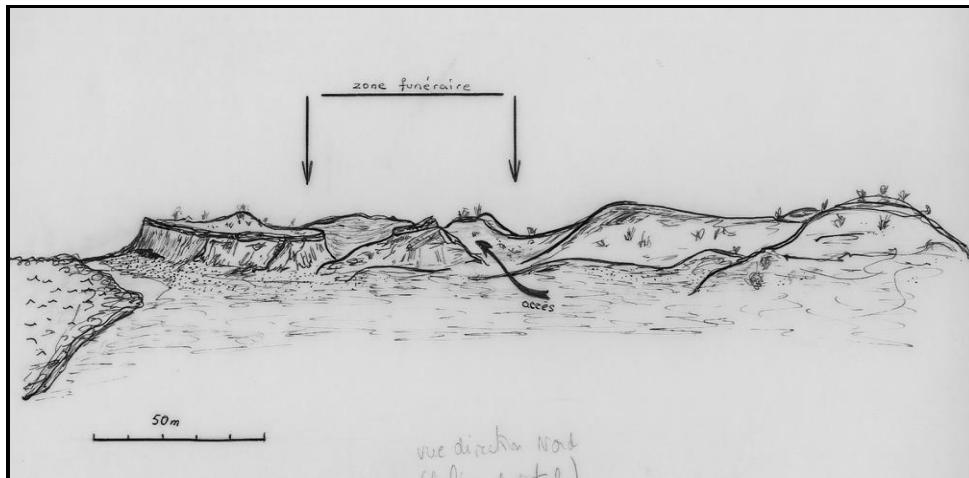
La forte mortalité infantile est malheureusement classique, en atteignant des valeurs maximales théoriques, encore d'actualité dans de nombreuses régions du globe... Pour ces populations préhistoriques, elle ne correspond que très rarement à une réalité archéologique du fait, d'une part, de la fragilité de conservation des restes humains immatures et, d'autre part, de la non volonté de déposer le corps des enfants avec celui des adultes (sauf cas particuliers comme par exemple une mère décédée en couches et inhumée avec son enfant).



L'étude comparative de ces deux exemples paléo-démographiques de nécropoles préhistoriques du Maghreb est donc intéressante sur le plan méthodologique. En ce qui concerne les autres nécropoles sahariennes, qu'elles soient marocaines, maliennes septentrionales, nigériennes, ou orientales (soudanaises ou égyptiennes), les données concernant les répartitions âges au décès et sexe sont souvent incomplètes (ou non publiées). Leur « recrutement » archéologique ne permet pas le plus souvent de cerner l'aire géographique des nécropoles avec suffisamment de précision (notamment pour les nécropoles sahariennes, et s'agissant le plus souvent de gisement de surface, les squelettes immatures disparaissent (s'ils avaient été inclus dans l'espace funéraire...), biaisant ainsi les données démographiques. Le recrutement, évident dans ces cas, n'est pas uniquement lié à des pratiques funéraires, mais aussi à diverses causes archéologiques.

Ces deux exemples sur des populations quantitativement importantes, et dans un contexte de fouilles bien cadrés sur le plan archéologique, permettent d'étayer ces principes méthodologiques qui seront appliqués à la nécropole de Rouazi-Skhirat, du fait de l'importance quantitative de l'échantillon, et de son contexte archéologique limité dans l'espace.

%%%%%%%%%



*Figure 18 : Dessin à main levée de la dune littorale actuelle et de la zone funéraire, vue vers le nord.*

## **Chapitre 3 : Sexe, âge et organisation spatiale : premiers éléments de caractérisation de la population inhumée à Rouazi**

### **3.1. Présentation des résultats :**

Pour des raisons pratiques ce chapitre est placé à la suite de la dernière partie du chapitre « méthodologie » et il concerne les résultats globaux et analyses des effectifs par tranche d'âge et par sexe de tous les individus exhumés de la nécropole de Rouazi-Skhirat au cours des campagnes de fouilles entre 1980 et 1984<sup>1</sup>. Les données concernant les études démographiques et de la répartition spatiale seront faites en utilisant le tableau 8 comme référence.

Ce chapitre concernera en premier lieu le récapitulatif complet des sépultures (Tableau 8) puis un tableau simplifié concernant la répartition par tranche d'âge (Tableau 9), mais le tableau 8 fait la synthèse de la répartition par sexe et par tranches d'âge des individus.

<sup>1</sup> Concernant le Tableau 4 (fin du chapitre 2), les sépultures 102 et 103 mis au jour ultérieurement ont été rajoutées aux sépultures mises au jour entre 1981 et 1984, mais qui ne seront pas pris en compte dans l'étude statistique (cf. corpus).

<b>POPULATION NEOLITHIQUE DE ROUAZI-SKHIRAT</b>			
<b>Classes d'âge</b>	<b>Effectifs</b>		
<b>Total sujets immatures</b>	<b>54</b>		
Classe 0-1 an	30 <i>( Dont périnatals 21)</i>		
Classe 1-4 ans	11		
Classe 5-9 ans	5		
Classe 10-14 ans	3		
Classe 15-19 ans	2		
<i>Immatures non déterminés (non classés)</i>	3		
<b>Total Adultes</b>	<b>38</b>		
	<b>Hommes</b>	<b>Femmes</b>	<b>Indéterminés</b>
	<b>12</b>	<b>22</b>	<b>4</b>
20-30 ans	0	8	1
> à 30 ans	12	14	
sans précision	0	0	3
<b>Individus d'âge indéterminé (non classés)</b>	<b>2</b>		
<b>TOTAL EFFECTIF ROUAZI</b>	<b>94</b>		

*Tableau 8 : Répartition corrigée de tous les individus de Rouazi-Skhirat par tranches d'âges.*

### 3.2. Résultats concernant la répartition selon l'âge de la population de Rouazi-Skhirat

L'étude de la répartition par tranches d'âge des individus issus de la nécropole de Rouazi, met en évidence une forte proportion d'enfants, nourrissons et périnataux, cette répartition prendra comme référence les tables de Ledermann et un outil informatique *ad hoc* permettra d'inclure les données démographiques de la population archéologique dans un abaque préétabli (Simon 1986 ; Sellier 1996 et 2011 ; Murail communication personnelle 2002 et 2012), avec des données d'espérance de vie (à la naissance) et considérées, pour une population archaïque, comme maximales (soit 35 ans) et minimales (soit 25 ans). Ces deux courbes extrêmes déterminent une zone intermédiaire où se situent théoriquement toutes les possibilités auxquelles peuvent prétendre les populations traditionnelles relevant d'un schéma de mortalité archaïque (pré jennérienne).

C'est à dire depuis les origines jusqu'au 18<sup>e</sup> siècle. En effet, l'avènement des vaccinations (vaccination antivariolique depuis 1796) et les progrès de l'hygiène et de la médecine « faussent » les courbes « naturelles » de mortalité (dans le bon sens... !).

Ainsi si la courbe reste dans les limites proposées, la population inhumée peut être considéré comme « naturelle » et estimée comme « représentative » de la population « vivante », par contre si la courbe montre une ou des divergences par rapport aux standards d'espérance de vie à la naissance ( $e^0 = 25$  à 35 ans), pour une ou plusieurs tranches d'âge, dans ce cas, la zone archéologique fouillée sera dite « sélective », avec un recrutement particulier, en faveur d'une ou plusieurs tranches d'âge, témoignages probables de pratiques funéraires différentielles.

### **3.2.1. Bilan des répartitions par tranches d'âge selon Ledermann (1969) :**

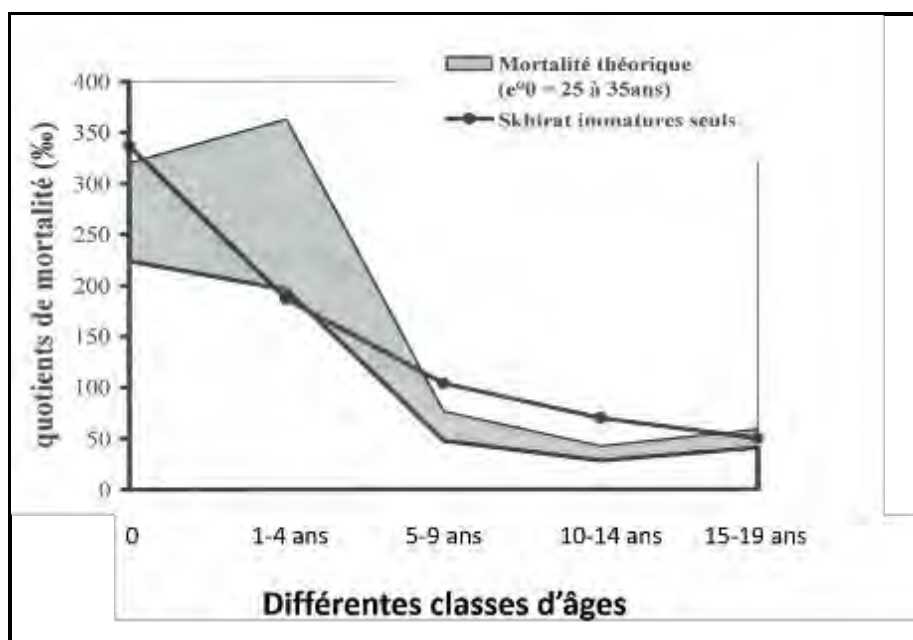
Dans cette étude paléodémographique, les effectifs de chaque tranche d'âge (en années civiles révolues) de la population néolithique de Rouazi-Skhirat, mis au jour dans la zone archéologique sont récapitulés dans le tableau 8. Sur 94 sujets référencés pour cette étude, 54 sont des immatures (57,4%), 38 des adultes (40,4%) et 2 indéterminés (2,1%). La répartition au sein des immatures est la suivante :

- 30 appartiennent à la classe "0" (0 au premier anniversaire) soit 55,5 % des immatures et 31,9 % de la population totale :
  1. Parmi eux 22 immatures sont décédés en période de périnatalité (40,7% des immatures soit 23,4 % de l'ensemble de la population).
  2. Et 8 immatures appartenant à la classe « nourrisson » (3 / 4 mois à 1 an), soit 14,8 % des immatures et 8,5 % de la population de Skhirat.
- 11 immatures appartiennent à la classe 1 an / 5<sup>e</sup> anniversaire (20,4% des immatures et 11,7% de l'ensemble).
- 5 immatures appartiennent à la classe 5 ans / 10<sup>e</sup> anniversaire (9,3% des immatures et 5,3 % de l'ensemble).
- 3 immatures appartiennent à la classe 10 ans / 15<sup>e</sup> anniversaire (5,6% des immatures et 3,2 % de l'ensemble).
- 2 immatures appartiennent à la classe adolescente 15 ans / 20<sup>e</sup> anniversaire (3,7% des immatures, et 2,1 % de la population).

- Enfin 3 immatures ont un âge indéterminé (5,6% des immatures et 3.2% de l'ensemble).

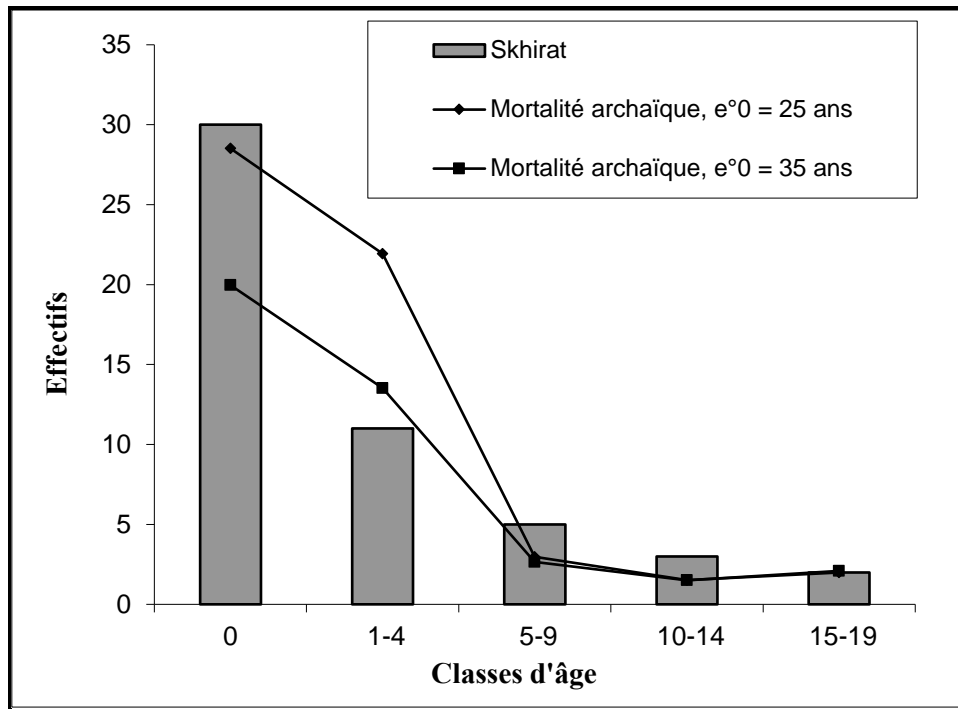
### 3.2.2. *Interprétation*<sup>2</sup> :

Cette répartition par différentes tranches d'âge et la courbe correspondante de l'évolution de la mortalité de la population de Rouazi-Skhirat, sont comparées aux tables type de Ledermann ( $e^0$  comprise entre 25 et 35 ans, cf. graphe). Le résultat est en accord avec une population « naturelle », avec un  $20q^0$  de 586,9 ‰, compatible aux standards. Ainsi, il n'apparaît pas d'éléments en faveur d'un recrutement particulier lié à une tranche d'âge (Figure 19 a). Toutefois, si on affine l'interprétation, la courbe se caractérise par : une classe "0" légèrement supérieure aux valeurs autorisées (pour  $e^0$  de 25 à 35), une classe 1 - 4 légèrement inférieure, une classe 5 - 9 supérieure, ainsi que la classe 10 - 14, la classe 15 - 19 apparaît dans la moyenne. Mais en fait, les divergences avec la courbe théorique « naturelle » ne se font que de quelques unités, rendant ces divergences peu significatives.



**Figure 19a : Répartition par tranche d'âge de la population de Rouazi à Skhirat**

<sup>2</sup> Ces résultats ont été établis avec la collaboration de P. Murail (Lacombe *et al.* 2014)



**Figure 19b : Comparaison des effectifs de Skhirat avec des effectifs théoriques selon un schéma de mortalité archaïque (Ledermann 1969)**

Ceci est attesté par le graphe n°2 (histogramme Figure 19 b). Ces éléments ne sont pas en faveur d'un recrutement particulier lié à une tranche d'âge.

Une remarque supplémentaire concerne la proportion de « périnataux » par rapport aux « post-néonataux » à Rouazi-Skhirat ; les valeurs « normales » (pour une population archaïque ou « pré jennérienne ») sont classiquement comprises entre 200 et 300 % ; valeurs - références données pour différentes régions françaises du milieu du 17<sup>ème</sup> siècle (Castex 1994). Pour la nécropole de Rouazi-Skhirat, le nombre de périnataux est de 21, soit un quotient de mortalité infantile de 235,96 %, ce qui correspond à la moyenne des standards admis pour une population traditionnelle.

### **3.3. Sur le sex-ratio de la population de Rouazi-Skhirat**

La diagnose du sexe des adultes a été déterminée à partir des os coxaux quand la conservation des ossements le permettait (bien que cela n'ait pas pu être fait de manière systématique, d'où un nombre d'indéterminés).

Ainsi sur 38 adultes (Tableaux 8 et 9), 22 apparaissent féminins (6 femmes jeunes, 9 matures, 2 âgées et 5 d'âge indéterminé). 11 apparaissent masculins (0 homme

jeune, 7 hommes matures, 3 vieillards et 1 d'âge indéterminé) et 5 de sexe indéterminé (1 adulte jeune, 0 matures, 1 âgé et 3 indéterminés). Le sex-ratio calculé (11/33) est donc de 33 %, ce qui est faible par rapport à une mortalité habituelle (soit 50%), mais si on considère, arbitrairement, que la majorité des indéterminés sont des hommes, le sex-ratio s'élève à 42 %, ce qui, a priori, donnerait une valeur qui se rapprocherait des valeurs normales, tout en restant un peu faible. Dans le cas inverse, il faudrait admettre un recrutement particulier avec une surpopulation féminine, bien que cela soit peu probable, mais ne peut être éliminé.

<i>Répartition par âge et sexe (Rouazi-Skhirat)</i>			
<i>Hommes</i>	<b>11</b>	<i>Hommes jeunes</i>	<b>0</b>
		<i>Hommes matures</i>	<b>7</b>
		<i>Hommes âgés</i>	<b>3</b>
		<i>Hommes d'âge indéterminé</i>	<b>1</b>
<i>Femmes</i>	<b>22</b>	<i>Femmes jeunes</i>	<b>6</b>
		<i>Femmes matures</i>	<b>9</b>
		<i>Femmes âgées</i>	<b>2</b>
		<i>Femmes d'âge indéterminé</i>	<b>5</b>
<i>Adultes indéterminés</i>	<b>5</b>	<i>Plutôt jeunes</i>	<b>1</b>
		<i>Plutôt matures</i>	<b>0</b>
		<i>Plutôt âgés</i>	<b>1</b>
		<i>D'âge indéterminé</i>	<b>3</b>
<i>Total adultes</i>	<b>38</b>		

*Tableau 9 : Répartition par âge et sexe des adultes (Rouazi-Skhirat)*

Ainsi sur 38 adultes, 22 sont féminins (6 femmes jeunes, 9 matures, 2 âgées et 5 d'âge indéterminé), 11 sont masculins (0 homme jeune, 7 hommes matures, 3 vieillards et 1 d'âge indéterminé) et 5 de sexe indéterminé (1 adulte jeune, 0 matures, 1 âgé et 3 indéterminés). Le sex-ratio calculé (11 adultes masculins pour 22 adultes féminins) est donc de 33 %, ce qui est faible par rapport à une mortalité habituelle (50%), mais si on considère, arbitrairement, que la majorité des indéterminés sont des hommes, le sex-ratio s'élève à 42 %, ce qui, a priori, donne une valeur qui se rapprocherait des valeurs normales, tout en restant un peu faible. Dans le cas inverse, il faudrait admettre un recrutement particulier avec une

surpopulation féminine, à moins que les sépultures masculines soient inhumées dans un autre secteur funéraire.

### 3.4. Composition et remarques sur l'échantillon global :

Les tableaux 6, 7 et 8 récapitulent la composition de l'échantillon étudié en fonction de l'âge et du sexe. L'âge estimé de quelques individus non matures ( $n = 6$ ) correspondrait à deux classes d'âge contiguës. Ils ont été classés selon le principe de minimalisation des anomalies, défini par Sellier (*op. cit.*) dans le cadre de l'analyse des quotients de mortalité. C'est-à-dire que si un individu se trouve « entre » deux classes, on le placera dans la classe la moins « favorable ». Ainsi trois individus non matures (identifiés comme tels lors de la fouille, mais dont les restes ont disparu) ne sont pas classés précisément et deux indéterminés correspondent à des vestiges osseux pour lesquels aucune information n'est disponible (fouilles de sauvegarde préalables).

- La représentation relative des hommes et des femmes, montre un sex-ratio déséquilibrée et éloignée du taux théorique de 1, mais avec un écart qui se réduit si on considère que les « indéterminés » sont masculins. Cette différence n'apparaît cependant pas statistiquement significative ( $\chi^2 = 2,94$ ,  $p < 0,086$ ).
- Le quotient de mortalité avant 20 ans ( ${}_{20}q_0$ ) égale 586‰, ce qui est compatible avec une démographie « archaïque ». En considérant chaque classe d'âge (cf. tableau), les quotients de mortalité des classes d'âge de moins de 20 ans apparaissent proches des valeurs moyennes pour des espérances de vie à la naissance entre 25 et 35 ans. Les légers décalages observés sont inclus dans la variabilité maximale (à 95%) proposée dans les tables de Ledermann (1969). De plus, les différences observées avec les valeurs médianes ne concernent que quelques unités et ne sont pas statistiquement significatives et peuvent être aisément compensées par les trois individus non matures non déterminés de manière précise.
- Un élément particulier concerne la proportion, pour la première classe d'âge, entre les décédés avant le premier mois après la naissance (périnataux) et ceux décédés entre cette période et un an. Pour la nécropole de Rouazi-Skhirat, cette proportion serait de 66 %. ce pourcentage n'apparaissant pas statistiquement différent des données de référence pour les populations pré-jennériennes (Séguy 2011).



- En ce qui concerne la fraction adulte de l'échantillon, une anomalie importante est constatée. La proportion de femmes décédées avant l'âge de 30 ans est ici très importante (36%), et s'éloigne de celles observées pour une mortalité dite archaïque ( $\chi^2 = 13,6$  ;  $p = 0,0002$  et  $\chi^2 = 6,4$  ;  $p = 0,01$  en fonction des espérances de vie à la naissance considérées). Cette anomalie contraste particulièrement avec l'absence d'hommes « jeunes » dans la nécropole, ce qui n'apparaît pas statistiquement significatif pour le groupe masculin.

POPULATION DE SKHIRAT							
Classes	D(x)	q(x)	S(x)	D'(x)	V(x)	T(x)	e°(x)
0	30	337.08	1000.00	337.08	831.46	25258.43	25.26
1-4	11	186.44	662.92	123.60	601.12	24426.97	36.85
5-9	5	104.17	539.33	56.18	511.24	22022.47	40.83
10-14	3	69.77	483.15	33.71	466.29	19466.29	40.29
15-19	2	50.00	449.44	22.47	438.20	17134.83	38.13
20-90	38	1000.00	426.97	426.97	213.48	14943.82	35.00
total	89		0q15	516.85			
					20q0	0.5869565	
					54/92		
Mortalité théorique (e° = 25 à 35ans)							
Skhirat immatures seuls				Mortalité théorique (e° = 35 ans)			
0	30	337.08	320	224			
1-4	11	186.44	363	196			
5-9	5	104.17	77	48			
10-14	3	69.77	43	28			
15-19	2	50.00	58.44	40.8			

**Figure 20 : Rouazi-Skhirat : répartition par classes d'âge (servant de références et de base de calcul, travaux Murail, communication personnelle 2002)**

L'échantillon exhumé de la nécropole de Rouazi-Skhirat présente au final une distribution relative à l'âge au décès et au sexe complexe. La représentation des individus non adultes s'intègre dans un schéma de mortalité archaïque, ce qui est un élément rarissime dans les nécropoles anciennes. Notamment, la présence en proportion normale des individus décédés avant l'âge de 5 ans, et plus particulièrement des enfants de moins d'un an est à ce titre remarquable, avec une proportion de périnataux compatible avec une mortalité archaïque. Mais en ce qui concerne l'échantillon adulte, la forte proportion de femmes, bien que non

significative sur le plan statistique, trouve un écho dans la surreprésentation attestée des femmes décédées avant 30 ans. Une sélection des inhumés est ici patente et peut être résumée par une inhumation préférentielle de femmes jeunes dans cette nécropole (P. Murail, communication personnelle 2012).

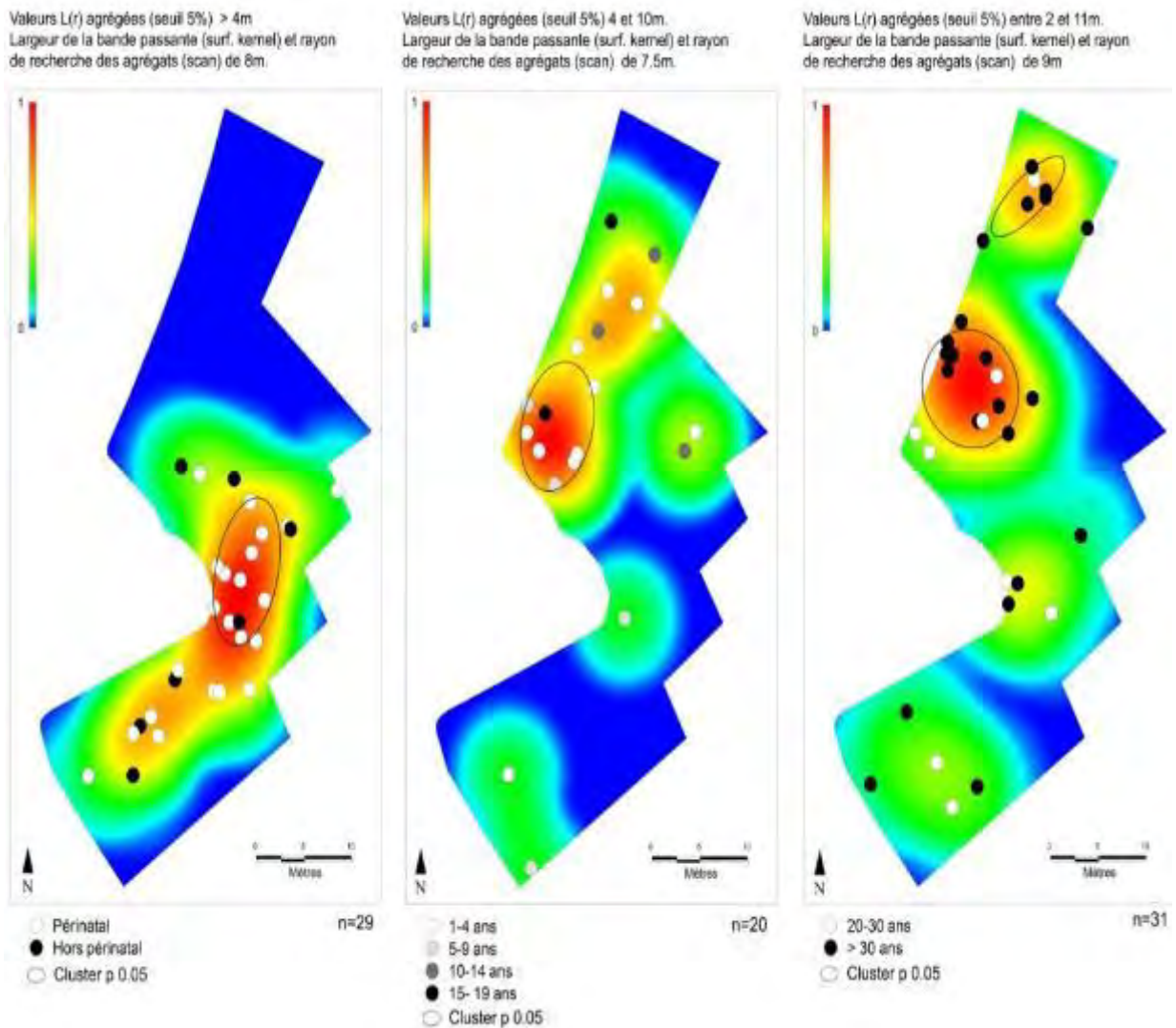
### 3.5. Sur l'organisation spatiale de la nécropole

#### 3.5.1. Commentaires

Le plan général de la nécropole (Figure 6) mérite, à première vue quelques commentaires. En premier lieu, la répartition des sépultures semble présenter différents groupes séparés par des espaces vierges ou de moindre densité. Une étude SIG précise la répartition des individus dans l'espace funéraires fouillé (cf. méthodologie chapitre 2.8., travaux D. Cochard) et donne les résultats suivants :

- On identifie notamment un groupe au nord, deux groupes intermédiaires et un groupe au sud. En prenant en compte l'identification individuelle des inhumés, la présence d'une zone préférentiellement composée de très jeunes enfants se dégage dans la partie sud du site. Cette zone contraste avec la partie nord qui montre une surreprésentation des hommes adultes et des non-adultes de différentes classes d'âge, exception faite des enfants de moins de 1 an.
- Ces données visuelles ont été quantifiées et confirmées par des analyses statistiques. Il apparaît que l'âge au décès est un paramètre essentiel dans l'organisation de la nécropole de Rouazi (Figures 21a et 21 b). Ainsi, les individus décédés en période périnatale et avant l'âge de 1 an s'agrègent de manière significative dans la moitié sud de la nécropole (Figure 21a). Les autres individus non-adultes (hors classe 0 -1 an) se localisent quant à eux préférentiellement au nord-ouest de la nécropole avec une concentration dans sa partie centrale. Cette zone est également occupée par une forte densité d'adultes matures (âge au décès supérieur à 30 ans, alors que les jeunes adultes (20-30 ans), constitués exclusivement de femmes, tendent à se distribuer de manière moins concentrée.
- On notera également l'existence d'un cluster composé quasi exclusivement d'adultes matures à l'extrémité nord du site.
- Les divers clusters représentés (Figure 21b) sont définis au risque statistique de 5% (1% pour le cluster périnatal au sud et pour le cluster adulte au nord) et n'offrent donc qu'une très faible probabilité d'être le résultat de regroupements aléatoires.

- La répartition spatiale des individus adultes démontre aussi une organisation spécifique en fonction du sexe. En effet, les femmes apparaissent localisées plus au sud que les hommes et distribuées de manière plus étendue. Du fait du faible effectif des hommes (n=12) il n'a pas été possible de tester cette répartition comme précédemment. Une comparaison des coordonnées des barycentres et une définition des ellipses de déviation ont donc été réalisées. A ce niveau, et sur l'axe nord-sud, il existe une différence significative (test T de Student,  $p = 0,03$ ).



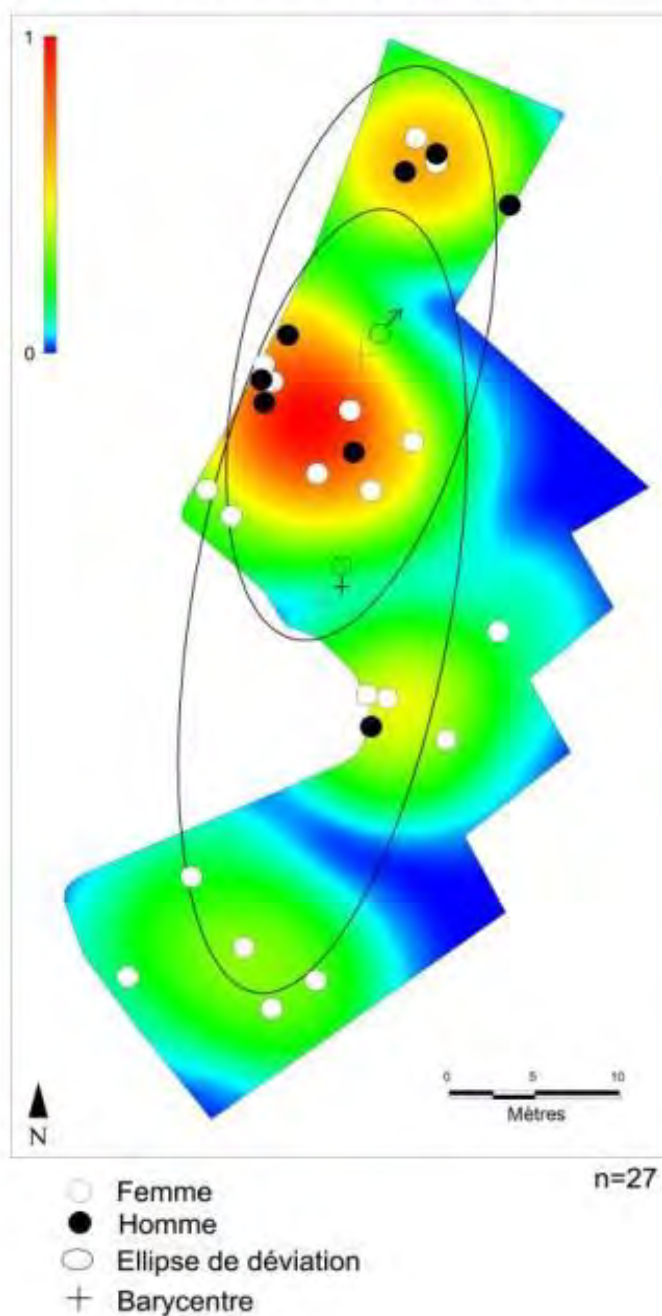
*1<sup>ère</sup> planche*

*2<sup>ème</sup> planche*

*3<sup>ème</sup> planche*

- Figure 21a : Répartition spatiale par âge et sexe des sépultures (Travaux D. Cochard) :**
- zone de concentration maximale des périnatals (*1<sup>ère</sup> planche*)
  - zone de concentration maximale de la classe 1 - 4 ans (*2<sup>ème</sup> planche*)
  - zone de concentration maximale des adultes « jeunes » (*3<sup>ème</sup> planche*)

Coordonnées des baricentres différentes (T de student) sur l'axe des Y (seuil 5%) et non significative sur l'axe des X  
Largeur de la bande passante (surf. Kernel) de 9m



*Figure 21b : Répartition spatiale par âge et sexe des sépultures (Travaux D. Cochard)  
4<sup>ème</sup> planche : Visualisation de la zone de concentration maximale des adultes féminins*

### 3.5.2. Conclusions sur l'organisation spatiale

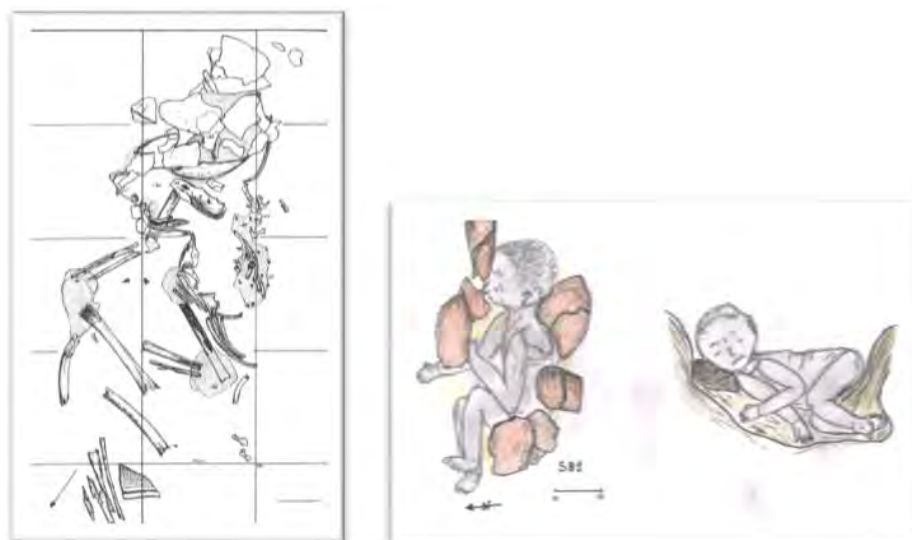Au final de cette étude statistique concernant l'analyse spatiale de cet ensemble funéraire, les éléments avancés confirment une structuration *non aléatoire de la zone funéraire*, l'âge et le sexe des individus participant de manière incontestable au rapprochement spatial des sépultures. Ainsi, la moitié sud de la nécropole est réservée préférentiellement aux femmes et aux enfants décédés en très bas âge (avant 1 an), alors que la moitié nord comporte un panel plus diversifié vis-à-vis de ces mêmes critères. On notera aussi un groupe d'adultes significativement plus représentés dans la partie la plus septentrionale de la nécropole, et les sépultures « masculines » se retrouvant plutôt sur la zone « nord » proche de l'ancien chenal de l'oued Cherrat comblé actuellement, et qui bordait la zone de l'espace funéraire.

Mais cela ne reste qu'une analyse globale, qui reste incomplète au vu des différents filtres que nous avons évoqués dans le chapitre méthodologie. Le filtre majeur est lié à la notion de fouilles « partielles » de cet ensemble, fouilles intéressant 900 m<sup>2</sup> et traitées dans un contexte de fouilles de sauvetage, même si on considère que cette zone est représentative de l'ensemble funéraire d'origine. Enfin l'analyse SIG, si d'évidence elle nous apporte au premier degré des éléments concrets et factuels sur la structure spatiale générale, elle ne prend pas en compte la notion de regroupement de tombes dont nous parlerons dans le chapitre suivant, qui reste au second degré d'analyse un élément primordial offert par l'archéologie funéraire pour la connaissance des comportements sociaux d'une des premières populations agro-pastorales qui occupent cette région du monde.

%%%%%%%%%







*Figure 22 : Sépulture S81 dessin relevé et représentation du corps inhumé  
(Relevés et dessins Lacombe)*

## **Chapitre 4 : Analyses archéologiques des sépultures de Rouazi**

### **4.1. Les modes d'inhumation à Rouazi**

Le terme « mode » représente dans sa définition générique la manière d'être, la forme et la méthode : dans le contexte archéothanatologique, la notion de « mode d'inhumation » recouvre de multiples données descriptives ; position globale du corps, orientation et position des différents éléments corporels constitutifs (membres, extrémités distales, tête, tronc et rachis...) sans oublier les artefacts ou autre dépôts volontaires associés au contexte funéraire... (Duday 2006 ; Duday 2009; Duday et Masset 1987 ; Courtaud et Duday 2011).

A cela se rajoute la dynamique de décomposition des constituants du corps au sein de la fosse sépulcrale, ainsi que tous les éventuels déplacements des restes humains au cours du processus plus ou moins rapide de la dégradation des parties molles. Cette « désorganisation » est d'origine multiple, du fait des contentions, des effets de parois de la fosse, du colmatage sédimentaire et de la présence de



dépôts, d'artefacts et de gestes funéraires. A ces éléments il faut ajouter les conséquences peu poétiques mais bien réelles du pourrissement *des chairs et des écoulements des liquides corporels* qui déterminent plusieurs phases chronologiques en rapport avec l'action de micro-organismes qui s'y développent (Duday *et al.* 2013). Ces dégradations bien connues des médecins légistes évoluent de manière très variables en fonction de la nature du terrain et du contexte environnemental, de l'état et des constituants du corps, qui peuvent aussi entraîner des déplacements intrinsèques en dérangeant les connexions articulaires et l'ordre initial ; au début par la prolifération des micro-organismes endogènes qui entraînent un gonflement du corps, bien visible sur les cadavres déposés à l'air libre, mais qui dans un espace contraint peuvent entraîner des déplacements plus diversifiés comme par exemple dans le cadre de sépultures d'enfants ou les connexions évoluent de manière très différentes de celles d'adultes, a fortiori si le corps de l'enfant est déposé dans un « sac », ou si le corps est déjà maigre et plutôt cachectique au moment de la mort... a contrario d'un corps possédant une masse grasseuse plus importante. Dire que tout peut s'expliquer par la notion d'espace vide ou d'espace colmaté reste très insuffisant, même si cette explication peut paraître pratique...

Tous ces éléments descriptifs font partie de l'étude analytique des sépultures qui comprend les observations de *tout* le contexte taphonomique, permettant d'acquérir des données complémentaires sur les pratiques funéraires. Dans ce chapitre, nous essayerons d'étudier et d'analyser l'ensemble des données en regroupant les critères communs des sépultures de la nécropole. Nous serons amenés à définir la notion d'*unités conceptuelles*, regroupant plusieurs sépultures et constituant de véritables *sous-ensembles funéraires*, eux-mêmes organisés avec de sépultures dites initiales (ou fondatrices) autour desquelles d'autres corps ont été inhumés.

Les principales positions d'inhumation rencontrées au sein de la nécropole de Rouazi-Skhirat restent classiques pour les périodes néolithiques. Notamment la position de décubitus latéral fléchi ou dorsal avec les membres plus ou moins fortement ployés. Il n'y a aucun cas d'incinération (mode d'inhumation plutôt rencontré durant les périodes protohistoriques plus tardives).

Aucun cas de décharnement osseux pré-sépulcral n'a été reconnu à Rouazi-Skhirat, comme cela a pu être rapporté par G. Camps pour les classiques sites ibéromaurusiens de Columnata et Taforalt (Camps 2001; Aoudia-Chouakri 2013), ainsi que pour les périodes protohistoriques (premier et second millénaires avant notre ère) où ces rites ont été décrits dans des nécropoles et dans les dépôts guerriers comme à Ifri à Berrid (Lacombe cf. annexes).

A Rouazi nous n'avons pas reconnu de traces d'inhumations secondaires avec prélèvement d'ossements ou de remaniements secondaires au sein des sépultures, comme cela a pu être décrit à El Kiffen (cf. annexes).

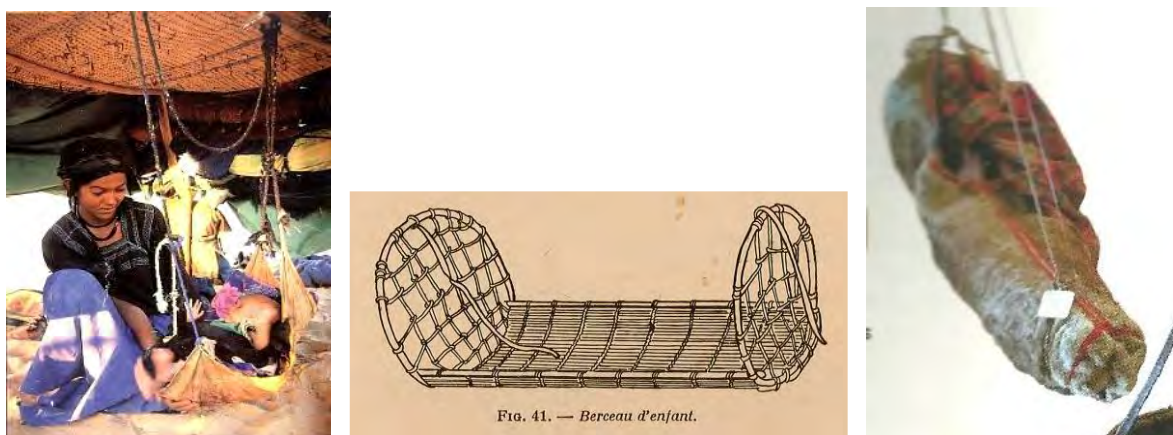
La nécropole de Rouazi-Skhirat montre des corps déposés de manière très variée comme nous le verrons dans ce chapitre mais globalement en position de

décubitus, de procubitus, mais aussi avec des positions plus diversifiées sur lesquelles nous reviendrons (fagotées, contractées, assises...), positions imposées volontairement au cadavre par les *inhumateurs* à l'aide de liens ou autre fagotage, mais aussi par la forme de la tombe creusée, totalement ou seulement de manière partielle, contraignant une partie du corps.

Ces positions initiales peuvent être plus ou moins modifiées secondairement par diverses causes exogènes : animaux fouisseurs, racines végétales ou ce qui a été que très rarement rencontré à Rouazi-Skhirat par le creusement d'une autre tombe à proximité immédiate ou ce qui est plus courant pour cette nécropole par un moyen de contention ou par des objets déposés auprès du défunt. Dans ce même ordre d'idée, il conviendra d'apporter des précisions sur certaines positions particulières résultants d'un fagotage ; ce terme est classiquement utilisé dans le cadre de description taphonomique par les historiens notamment américanistes pour exprimer une position fortement contractée, comme par exemple pour les sépultures d'adultes S4, S12, S33 ou S93 (cf. planches correspondantes hors texte), par des linceuls ou des liens fortement serrés compactant tout ou partie du cadavre. A l'origine le terme hispanisant de *fardo* était utilisé pour décrire les momies précolombiennes apparaissant entourés de plusieurs couches de tissus serrés, présentant la momie sous la forme d'un « ballot » conique à base large de dimensions très variables, pouvant atteindre 60 cm de diamètre à la base et de hauteur ; la momie se retrouvant ainsi emmaillotée et fortement contractée au sein de nombreuses couches de tissus épais. Mis à part les 4 sépultures citées plus haut qui montrent d'évidence une préparation particulière en leur conférant un aspect très compacté, à Rouazi-Skhirat, dans la plupart des cas, ce sont plus des contraintes partielles que des fagotages, notamment lorsqu'il s'agit de sujets immatures. Un cadavre de nourrisson ou d'enfant est plus facilement mobilisable qu'un sujet adulte et demande moins de manipulations, en étant le plus souvent enterré avec ce qui lui servait de « hamac-berceau », élaboré avec des couvertures en peaux ou en tissus suspendues par les quatre coins. Nous connaissons nombres de populations vivant actuellement en bordure de désert qui utilisent ces hamacs suspendus pour protéger les nourrissons du froid, de l'humidité du sol et des animaux rampants (Figure 23). Ainsi lors du décès il est aisé de replier le hamac en le liant et qui deviendra son linceul. Ce comportement pratique est souvent appelé par le terme peu poétique d'économie de moyen.... Une autre pratique pourrait être reconnue, en utilisant de petits berceaux en fibres végétales ou en écorce d'arbre, mais difficile à mettre en évidence dans la mesure où la notion de contrainte sur le corps est moins visible. Concernant les communautés vivant dans un environnement climatique plus froid, ces « hamacs » sont plus allongés en entourant l'enfant de plusieurs couches de toile, de laine ou peaux mettant l'enfant en position allongée et se retrouvant serré et enroulé dans ce contenant isolant. A l'opposé d'un environnement « chaud » ou l'enfant se retrouve plus libre de ses mouvements (Figure 23). Ces contenants sont déterminants dans le cadre d'une éventuelle inhumation.

## 4.2. Les positions des corps et leurs modalités d'inhumations

Au sein de la population de Rouazi-Skhirat, les positions d'inhumation sont variées témoignant d'un contexte culturel et rituel complexe et surtout de l'intérêt qu'avait cette communauté de traduire dans le mode d'inhumation une volonté d'exprimer un témoignage, une « caractéristique graphique » liée à un individu (et / ou à un groupe...). Toutefois la position d'inhumation restera indéterminable pour près d'un quart des individus pour les raisons citées.



**Figure 23:** *Système de « suspension » avec un berceau-hamac et peau (Sahel) photo de gauche (d'après Google), dessin au centre « berceau en fibres végétales » dans une communauté touarègue (Lhote 1947) et berceau lapon en fourrure de renne, toile et laine (Pievani et Zeitoun 2022, p. 150), photo de droite.*

Mais dans 76% des cas cette position sera définie avec plus ou moins de précisions, avec de nombreuses situations associant plusieurs modes de dépôts et de dégradations par diagenèse du corps au sein de la fosse ; par exemple par latéralisation accentuée d'une position originelle lors de la décomposition du corps. Mais aussi lorsqu'il s'agit d'immatures, la détermination d'une position restera souvent délicate, de par la malléabilité du cadavre et par le fait aussi que le corps est souvent enveloppé dans un linceul déposé directement dans la fosse, en augmentant la variabilité positionnelle qui devient alors aléatoire.

Le tableau 11 montre une estimation de classification dont il faut reconnaître ses limites, beaucoup de sépultures pouvant se retrouver dans deux registres... ; exemple de l'adulte S63 qui apparaît en décubitus latéral droit avec l'extrémité céphalique calée par la paroi (comme dans un caisson), et S59 qui est à la fois en décubitus latéral gauche et en procubitus.

### *En décubitus latéral*

Elle représente à Rouazi-Skhirat le plus fort pourcentage des inhumations (estimation 57%), avec plus de décubitus latéral droit (41%) que de gauche (16%). Ces pourcentages sont semblables à ceux reconnus à Hassi El Abiod (Mali) (Dutour 1986). Pour les sépultures néolithiques du Niger, François Paris (1996) décrit un côté préférentiel en fonction du sexe, les sujets de sexe féminin reposant sur le côté gauche, les sujets masculins reposant préférentiellement sur le côté droit. Si ce fait semble significatif, l'effectif limité reste cependant une limite théorique.

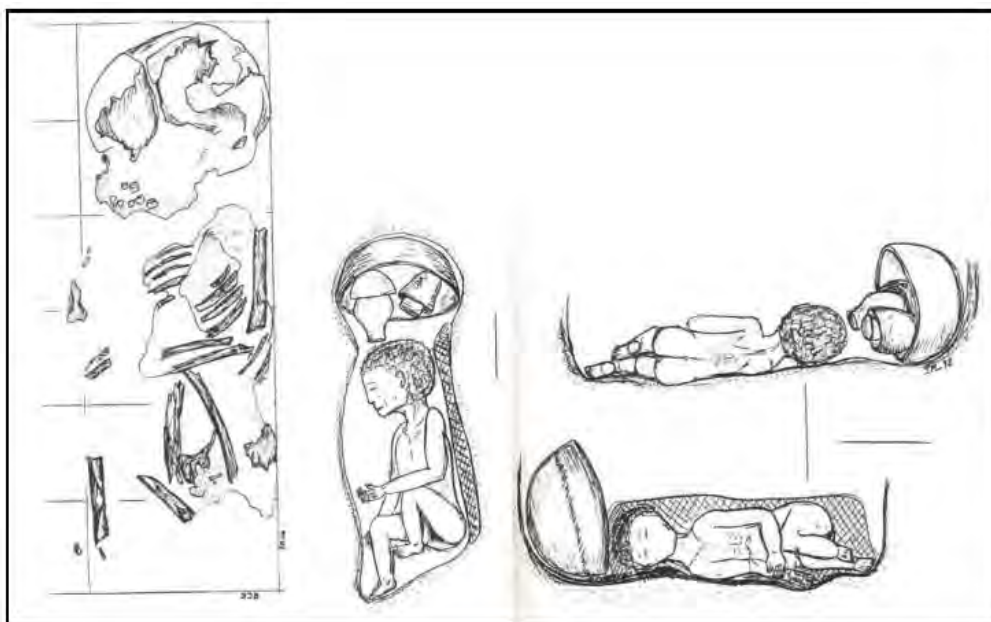
A Rouazi, les corps présentent le plus souvent les membres inférieurs fléchis, plus ou moins contractés, les mains en avant du visage ou devant l'abdomen. En fait, il s'agirait souvent d'une position classique en rapport avec leurs habitudes de vie (et de posture au moment de la mort...), position accroupie lors des actes de la vie ; repas, activités diverses ou position fléchie lors des moments de repos ou de sommeil (Camps 2001), sans oublier que la position fléchie du corps ou des membres, présente une économie de moyen lors du creusement d'une fosse et du déplacement du corps...

<i>Positions</i>	<i>Pourcentages estimés</i>	<i>Exemples</i>
Décubitus latéral droit	41% ?	S31 / S33 / S38 / S43 / S46 / S55 / S63 / S82 / S83/ S87 / S91/ S94 ...
Décubitus latéral gauche	16% ?	S59 / S78 / S79 ...
Procubitus	8% ?	S9 / S59 / S85...
Décubitus dorsal		S40 / S 76 ...
Fagot	5% ?	S12 / S33/ S44 / S93/ S96 ...
Assis ou assis-couché	3% ?	S6 / S74 ...
Caisson avec effet de parois	3% ?	S23 / S37 / S61 / S63 ...
Inhumation en sacs ou linceuls	?	S71 / S72 / S77 / S101...

**Tableau 10 : Pourcentages (estimatifs) des positions d'inhumation, certaines sépultures peuvent apparaître sous plusieurs références positionnelles.**

Souvent, mais pas toujours, l'extrémité céphalique reposant sur un fond sableux est surélevée par rapport au reste du corps, le cadavre épousant le fond de la fosse en forme de cuvette. Cette structure intrinsèque de la tombe est bien visible sur les coupes analytiques frontales qui permettent de mettre en évidence une courbure régulière du rachis cervical et du fond de la fosse (exemple de S6, S61 et S63). Précisons toutefois que la mise à plat du squelette par effondrement de la

région thoracique, peut modifier les courbures physiologiques rachidiennes en objectivant des ruptures de continuité articulaire et des déplacements secondaires.



*Figure 24 : Exemple de la sépulture S38 - décubitus latéral droit - relevé plans à gauche et vues frontales à droite (cf. planche 38 hors texte)*



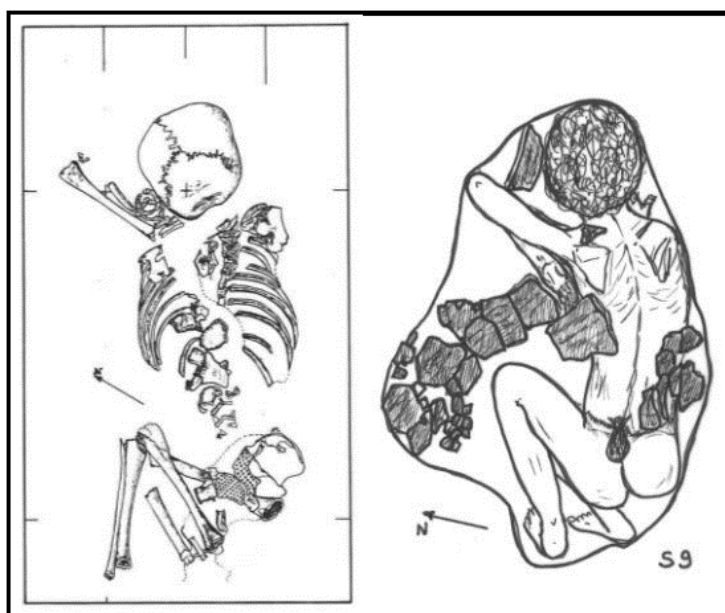
*Figure 25 : Exemple de coupes frontales, sépulture S63 (cf. planche S63 hors texte)*

La différence de coloration du sédiment, par ajout intentionnel (rituel) de terre rouge limoneuse sur le cadavre, permet de bien visualiser la stratigraphie en coupe frontale, la forme de la fosse creusée dans le sable (S63 par exemple ; Figure 25). Henri Lhote (Lhote 1947 et 1951) explique avec beaucoup de précisions ce qu'il a pu observer au sein des communautés touarègues et subsahariennes au sein desquelles il a vécu durant de nombreux mois durant les années 1938-1939, sur le fait d'utiliser comme coussin ...un sac rectangulaire en tissu ou en peau rempli de sable fin ou d'excréments de chèvres.... Mais le plus souvent, les communautés occupant ces zones sahariennes, se font un « matelas » avec du sable fin ...spécialement recueilli dans le lit des oueds..., qui permet un contact « moelleux » avec le sol et pour encore améliorer leur confort se font ...un petit

*oreiller avec un monticule de sable fin...* (Lhote *op.cit.*). On peut y voir une similitude d'habitus avec le mode d'inhumation décrit à Rouazi-Skhirat, enfants ou adultes, déposés au fond de leur fosse avec la tête surélevée comme sur un coussin de sable fin. Il sera intéressant lors de fouille ultérieure de mieux déterminer la différence de qualité du sable entre le sable de l'encaissant, celui du remplissage de la fosse et celui servant de coussin... peut-être a-t-il été prélevé dans le lit de l'oued Cherrat...

### ***En décubitus ventral***

Cette position en procubitus ou décubitus ventral, plus simplement dit à plat ventre, est rarement rencontrée à Rouazi (environ 8%). En fait, le plus souvent, elle semble correspondre à des positions plus complexes, avec déplacements secondaires de tout ou partie du corps. La position dite « en procubitus vrai » n'est évidente que pour deux sépultures, S9 (Figure 26 et Planche 9 hors texte) et S85 (Planche 85 hors texte). Dans ces deux cas il s'agit d'enfants respectivement décédés vers l'âge de 7 ans et 2 ans 1/2. Ces enfants ont été trouvés avec de l'argile rouge, sous la forme d'une boule écrasée pour S9 au niveau de la ceinture, ou sous la forme de coloration diffuse pour S84 associée avec un ensemble de 2 coquillages colorés et percés de type porcelaine.



**Figure 26 : Sépulture S9 : exemple de procubitus « vrai » (cf. Planche S9 hors texte)**

Dans son ouvrage, H. Lhote (1947) explique aussi avoir observé dans certaines communautés touarègues, une position de sommeil en procubitus, position « imposée » aux bébés et aux enfants par des contentions avec : ... *de jeunes*

*enfants placés sur une claie, couchés sur le ventre, les bras en croix et ficelés dans cette position, ne pouvant pas bouger...* ; ceci sans amener plus d'explications sur l'intérêt de cette position curieuse imposée aux enfants.

En fait, hormis les cas de S9 et S85 la position de procubitus n'est souvent qu'une position de décubitus latéral avec déplacement en oblique postérieure du tronc. Cette position, si elle n'est pas volontaire, est due à une contrainte de la fosse et peut être due à un colmatage incomplet de la fosse. De par ses bords et du fond sableux arrondi en forme de cuvette elle impose un déplacement du tronc qui a tendance « à rouler » latéralement sur lui-même lors de la dégradation progressive des parties molles.

Ce phénomène est aussi présent lors de la mise en terre, surtout si le colmatage de la fosse n'est que partiel, par exemple par dépôt au sein de la tombe et contre le tronc du cadavre, d'offrandes représentées par une masse végétale ou autre matériau biodégradable. Prenons l'exemple de S90 (jeune femme adulte ; Planche 90 hors texte), qui est en position de décubitus latéral gauche, avec le tronc apparaissant en oblique postérieure droite et qui de par l'affaissement du tronc suite à la dégradation des parties molles, devient une position « tronc en procubitus » ...

### ***Hyper contractée en « fagot »***

La discussion serait semblable à celle décrite dans le paragraphe précédent, pour définir les positions en décubitus dorsal contracté..., mais au lieu de se retrouver en oblique postérieure, le tronc se retrouve en oblique antérieure. Cette position dite en fagot est moins représentée à Rouazi-Skhirat, avec seulement cinq sépultures pouvant prétendre à cette identification posturale, ce qui représenterait une fréquence de 5% environ de la population exhumée.

Sont concernées les sépultures S4 (jeune femme adulte), S12 (homme mature), S44 (enfant de 9 ans environ) et S93 (femme mature). Pour S33 (femme plutôt âgée), le fagotage ne semble que partiel mais évident et il est probable que le corps de la défunte ait été « simplement roulé » dans une natte ou une couverture, fortement serrée et déposé ainsi dans sa fosse sépulcrale... (cf. planches correspondantes hors texte)

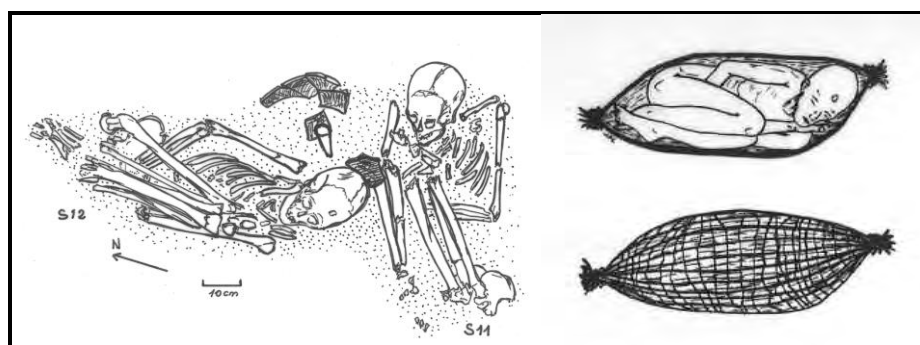
Certaines sépultures montrent des squelettes fortement contractés, en apparaissant repliés sur elles-mêmes, les membres en flexion forcée et mis au jour dans la fosse d'inhumation en décubitus dorsal ou latéral. Dans cette position, le corps est replié et serré par un système de contention qui oblige le cadavre à être compacté dans un contexte de colmatage complet de l'environnement du corps et ne permettant plus de déplacement ultérieur des ossements.

Cette position d'inhumation est intéressante sur le plan paléo-ethnologique, car elle demande une préparation spécifique du cadavre, dont le but reste à préciser mais en lien direct avec un rituel, et lié à la conservation du corps (funérailles

secondaires ou périodes de latence avant la mise en terre ?), mais pouvant aussi témoigner d'un éventuel transport, de manière à différer l'inhumation lors de funérailles primaires liées au fait que le lieu de décès ou de préparation du corps n'est pas le lieu d'inhumation.

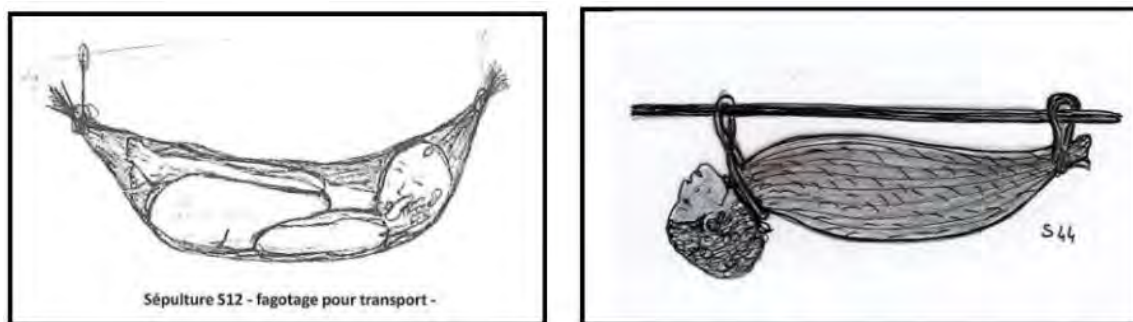
Les éléments ethno comparatifs sont là pour attester avec de nombreux exemples de transports de cadavres ou de pratiques funéraires avec funérailles multiples, d'une part par simple économie de moyen, et d'autre part ... *pour retarder le pourrissement du corps en limitant les odeurs et les écoulements d'humeurs putrides...* (Gauthier 2000), qui peuvent outre les désagréments sociaux, attirer les animaux sauvages opportunistes. Il peut très bien s'agir aussi d'une nécessité de conservation du corps avant la mise en terre. Ce phénomène est connu dans de nombreuses régions du globe et nous amène tout naturellement à évoquer la notion de prémices de momification, qu'elle soit volontaire ou naturelle...

Si on prend l'exemple de la forme observée de la sépulture de S12 (Figures 27a et 27b), lors du dégagement, l'ensemble du corps montre de manière exemplaire une position de fagotage qui prend la forme d'un hamac. Dans l'éventualité d'un transport deux possibilités de « suspension » sont vraisemblables, soit dans un hamac « roulé » en forme de banane et attaché aux deux bouts à un petit tronc d'arbre, soit tenu de part et d'autre par les deux personnes chargées de transporter le corps; dans ce cas il faudrait admettre une rigidité suffisante, avec début de dessiccation du corps sous la forme d'un ensemble compact nécessaire dans l'éventualité d'un transport. Il serait simple d'expliquer ce fait par un décès de l'individu à distance de son village et de la nécropole, et de son transport permettant de rapatrier le corps vers son lieu d'inhumation ?...



**Figure 27a : Sépulture S12 (unité conceptuelle S11-S12 cf. planches S11 et S12 hors texte) avec fagotage de S12 dans un but probable de transport.**





**Figure 27b : Sépultures S12 (à gauche) et S44 (à droite) (et planches 12 et 44 hors texte)  
(Essais d'interprétation de la position du corps par un éventuel transport ?)**

Le cas de S44 (Figure 27b et Planche 44 hors texte) présente un point particulier. Le corps tel qu'il a été exhumé, présente des traces de contention, mais ne prenant en compte que le tronc et les membres. Effectivement, la tête apparaît « pendante », et évoque l'image classique du corps serré dans son linceul mais sans entourer l'extrémité céphalique, situation bien connue pour les enfants « emmaillottés », ou portés dans un boubou sur le dos des mères africaines. Le cadavre voit sa tête déjetée vers le bas et est déposé ainsi dans la fosse d'inhumation. La sépulture S44 appelle une seconde remarque : elle n'est pas sans évoquer certains « fago » amérindiens (*cf. supra*), où le cadavre est entouré de nombreuses couches de tissus tassant dans tous les sens le corps, déjà ligoté par des cordelettes, y compris dans le sens longitudinal avec pression métopique et caudale, positionnant l'extrémité céphalique en hyper extension forcée, le pelvis en rotation antérieure avec lordose négative. On peut citer comme exemple démonstratif la momie de l'adolescent inca de la collection du Comte Baudoin de Grünne qui a inspiré Hergé pour son œuvre (Figure 28) ; dans le cas de S44, le rachis lombaire est en position quasi-physiologique, montrant une contention surtout par enveloppement transversal (comme S33), évoquant une contention avec une natte serrée...

Concernant les sujets fagotés, plusieurs appartiennent à des sépultures multiples (unités conceptuelles) ; S12 est inhumé avec S11, et S93 est inhumée en étroite relation avec les enfants S66 et S68 (et S67). On peut évoquer un « rapatriement » dans le cadre d'un regroupement de sépultures. Pour terminer ce paragraphe, une remarque concerne la position décubitus dorsal, cette position n'est rencontrée que dans le cadre de la position dite en fagot avec les membres fléchis et plaquée sur le corps. Dans ce cadre, bien que des variantes latéralisées soient présentes on peut reconnaître à Rouazi-Skhirat environ 12% de décubitus dorsal mais cette valeur reste très relative, en fonction de l'interprétation des positions dans le cadre de la dynamique de décomposition.



*Figure 28 : Exemple de position hyper contractée <sup>1</sup>*

### ***Sujets « assis » et « demi-assis » (ou « assis-couché »)***

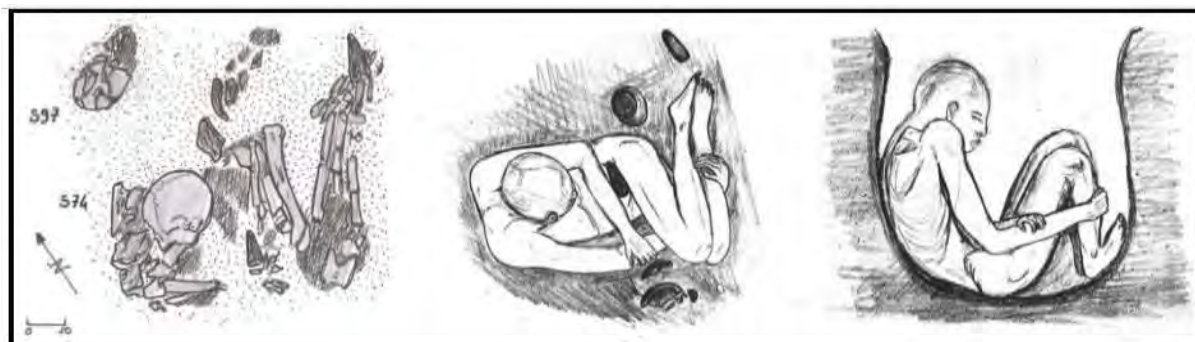Comme nous le disions précédemment, faire une typologie des positions d'inhumation reste assez délicat, car certains individus pourraient être reconnus aussi bien dans une classe que dans une autre. Mis à part la position assise, à Rouazi-Skhirat, certaines sépultures montrent une position originale que nous avons définie comme « demi-assis » (ou « assis-couché ») dans la fosse d'inhumation. Celle-ci est attestée pour plusieurs tombes ; si le cadavre peut apparaître assis *sensu stricto* (S74, homme adulte âgé), certaines sépultures montrent une position « demi-assis », le thorax et la tête relevés et fléchis en avant comme l'enfant S6 (8 - 9 ans), et dans une moindre mesure comme la jeune femme S4.

Pour l'enfant S6 la fosse apparaît étroite les bords quasi-verticaux calant latéralement le corps inhumé, la main droite fléchie se retrouvant sur le bord du thorax, la gauche sur le membre inférieur gauche. Lors de la dégradation des parties molles, il y a eu tassement progressif et glissement du squelette dans le sens céphalo-pelvien, l'extrémité céphalique se positionnant en flexion, le rachis en cyphose, mais toutes les articulations apparaissent en connexion. Cet exemple représente un décubitus dorsal tête fléchie en avant les membres inférieurs en

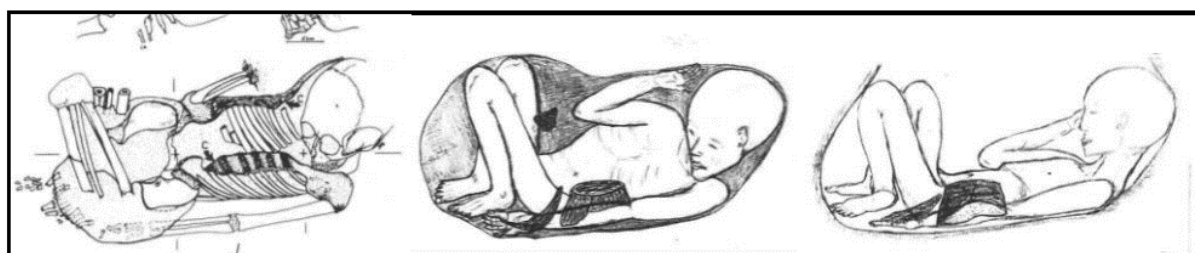
---

<sup>1</sup> Momie de la civilisation péruvienne Paracas (200 avant J.-C.) présentée lors de l'exposition « Le musée imaginaire de Tintin » au Palais des Beaux-arts de Bruxelles, en 1979 : « Les premières représentations de la momie ayant inspiré Hergé, remontent à 1840. Le Baron Jean-Baptiste Popelaire de Terloo, célèbre ornithologue, a ramené trois momies d'Amérique du Sud, il céda l'une d'elles au Musée d'Histoire Naturelle de Bruxelles où elle serait d'ailleurs toujours exposée. » (Catalogue d'exposition, musée de Bruxelles 1979).

flexion et les membres supérieurs en extension ou fortement fléchis contre le thorax.

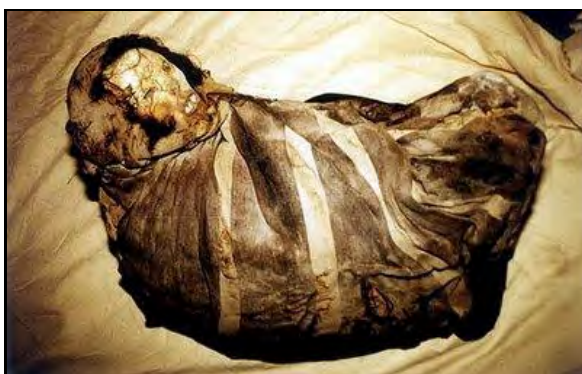

**Figure 29 : Exemple de la sépulture S74 inhumée en position assis (Planche S74 hors texte)**



**Figure 30: Exemple de la sépulture S6 immature inhumé en position sujet « assis-couché » : Vues planes à gauche avec reconstitution et vue frontale à droite (Planche S6 hors texte).**

Ces positions *verticalisées* sont courantes dans diverses régions du globe, notamment en Amérique du Sud pour les populations précolombiennes. Sans parler des individus inhumés « assis en position fortement contractée », comme, de manière imagée mais très réaliste, la momie de l'Inca Rascar Capac dans *Les sept boules de cristal* (Hergé 1999) qui montre le cadavre assis et contractée dans la position originelle d'un *fago* péruvien. Comme nous le disions précédemment la momie est contrainte et déposée ainsi dans cette position dans la fosse d'inhumation. Mais d'autres exemples de momies précolombiennes inhumées en position « sujet assis-couché » sont bien connues tels la momie inca datant du XV<sup>ème</sup> siècle de notre ère, *l'adolescente Juanita* découverte en 1995 dans les Andes péruviennes, et déposée ainsi entre des rochers à 5000 m d'altitude où elle a été transportée pour y être sacrifiée (B. Francou et P. Wagnon 1996). Cette sépulture représente une position analogue à celle de S6, rendant tout à fait crédible d'une part la représentation des parties molles du corps que nous avons faite, et d'autre part la notion d'un transport du corps.



**Figure 31: Momie « Juanita » Pérou - Mont Ampato  
(National Geographic, juin 1996)**

La position « sujet demi-assis ou assis-couché » est moins classiquement évoquée au sein des sépultures préhistoriques africaines. Mais elle a déjà été citée, notamment par Chamla (1968) pour des populations protohistoriques sahariennes, qui en fait une variante de la position contractée, en position dite *verticalisée* ou proclive par appui dorsal (possibilité de transport). Cette position est aussi rencontrée en Afrique noire subactuelle notamment au Cameroun septentrional avec des variantes positionnelles locales, notamment en ce qui concerne les membres, qui peuvent être fléchis (population Kapsiki), ou en extension complète en avant du cadavre (population Fali, Gauthier 1974 et 1988).

Enfin, il est important de noter que les positions accroupies sont peu connues au Maghreb et mises à part les populations protohistoriques sahariennes septentrionales décrites par Chamla (*op. cit.*), elles ne sont pas rencontrées dans les autres zones sahariennes du Mali (Dutour 1989), du Niger (Paris 1996) et dans les régions occidentales du Sahara (Petit-Maire, *in* Paris, *op. cit.*). En outre, elles sont exceptionnelles dans les régions orientales africaines, mais d'après F. Treinen-Claustre (cité par Paris 1989), ces positions (et leurs variantes) ont été relevées de manière fréquente dans les régions tchadiennes (notamment au Tibesti), pour des sites « néolithiques anciens » et protohistoriques. Dans toutes ces régions précitées il faut préciser qu'il s'agit de découvertes de sépultures de surface avec tous les aléas de la conservation des restes humains.

### ***Les inhumations « en fosse »***

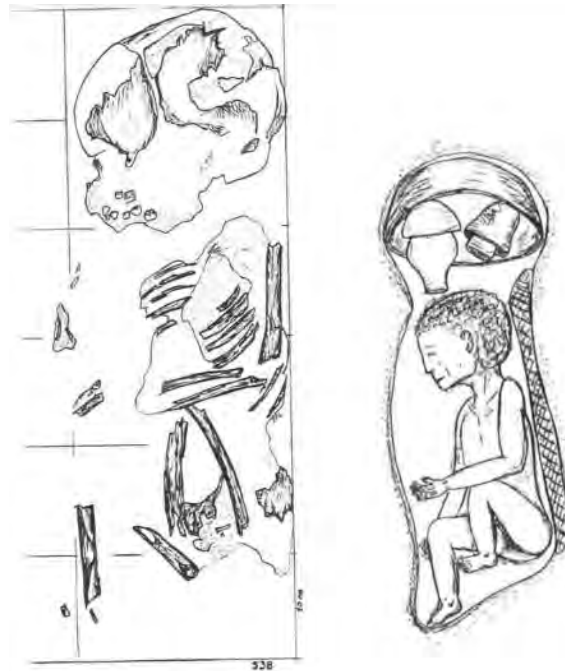
Elles sont évidentes pour de nombreuses sépultures d'adultes (S63, S91, S100...), mais souvent, en ce qui concerne les sépultures des enfants, il peut être aisé de confondre un effet de paroi de fosse avec la présence d'un contenant souple ou semi-rigide servant de linceul, comme pour les sépultures S6, S17 et S38 ou suite à la présence de tout autre objet périssable déposé auprès du cadavre...

La sépulture S63 (homme adulte coloré avec du limon rouge) montre une position en décubitus latéral droit jambes fléchies, la partie supérieure du tronc et l'extrémité céphalique nettement surélevés, le thorax en oblique postérieure gauche. La tête est positionnée face au sol exposant l'occiput au dégagement. En fait, cette position peu commune, montre le même aspect qu'une inhumation en caisson comme par exemple pour les tombes phéniciennes décrites par Ponsich (1967). Une question peut se poser : la paroi sableuse de la fosse peut-elle permettre un maintien du corps dans cette position ou bien peut-on évoquer une paroi (ou un contenant) en matériau putrescible rigide comme une vannerie, claie en bois ou autre maintien en matériau périssable par exemple, servant d'appui pour le corps (ou ayant contenu le corps). Aucun artefact tangible et factuel n'a été reconnu à la fouille si ce n'est une coloration rouge très intense (limon poudreux) de la partie supérieure du corps du défunt et délimitant de manière nette et précise le fond et les contours de la fosse (Figure 25). Cela peut être la preuve de la présence d'un contenant disparu depuis, limitant l'expansion du sable rouge de remplissage durant la période de décomposition des parties molles ; le sable « encaissant » apparaît grisâtre, beaucoup moins fluide sur cette zone et très différent du sable très rouge recouvrant et englobant le corps. Cette caractéristique nous amène directement au paragraphe suivant qui concerne les effets de paroi.

### *Les effets de paroi et divers « appuis » calant le corps*

Les effets de paroi sont manifestes pour certaines sépultures, notamment pour les sépultures des enfants S38, S78 et S98 ou celle des adultes comme S46. La rectitude d'un côté du cadavre comme S38, exprime la présence d'un soutien rigide, qui peut être représentée par la paroi de la fosse elle-même, l'enfant étant appuyé contre un côté de cette fosse, l'autre côté restant libre pour pouvoir y déposer des objets (?), permettant au cadavre « d'être calé ».

L'aspect et la position des ossements montrent le plus souvent un comblement quasi-immédiat de la fosse. Il s'agit de sable dont « la fluidité » est plus importante et qui permet un comblement plus ou moins rapide des creux et des vides laissés par la dégradation puis la disparition des parties molles, mais laissant les ossements dans leur position originelle.



**Figure 32: Exemple d'effet de paroi notamment au niveau dorsal de l'enfant S38**

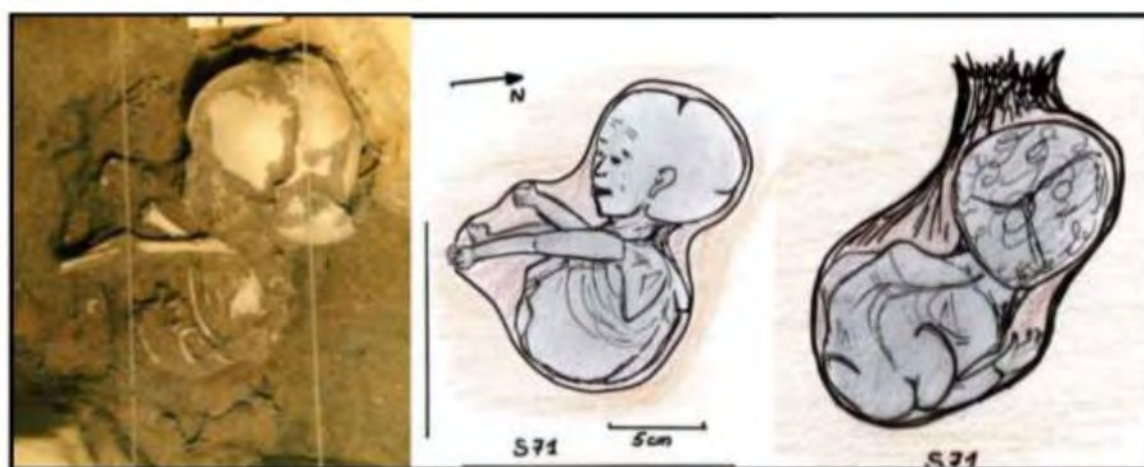
Outre les parois sableuses, qui peuvent effectivement combler immédiatement les espaces vides, les effets de paroi peuvent trouver leurs origines dans différents objets ou matériaux représentés par des céramiques (le plus souvent) dont certaines apparaissent brisées volontairement, mais aussi par des ensembles qui ont disparu, végétaux tressés ou non, vanneries, objet en cuir, nattes diverses ou autres matériaux en bois (claires ou autres objets) ... Si tous ces éléments sont absents, leurs empreintes restent toutefois visibles au sein des quelques sépultures. C'est le cas par exemple de S9 et de S100, où des empreintes de vannerie sont visibles à la fouille rappelant la forme laissée par des paniers en bois de châtaignier déposés sur de l'argile (ou l'inverse, c'est à dire des boules d'argiles déposées dans des vanneries). Ces empreintes peuvent aussi être laissées par des nattes. Les traces de S9 montrent plutôt l'empreinte dans une masse argileuse aplatie contre la face interne d'une peau animale avec l'aspect « d'arborescence vasculaire ».

D'autres nécropoles de Haute-Egypte et Soudan, quasi-contemporaines - Adaïma - (Crubezy *et al.* 2003), ou plus récentes - Île de Say - (Maureille *et al.* 2007) montrent une meilleure conservation des matériaux dits périssables ou de leurs empreintes (comme l'emplacement de pieds de berceau), avec présence de vanneries, linceuls, cuirs, objets en bois, dont les résidus seraient découverts à la fouille. Ces sépultures issues d'un autre monde communautaire servent de

« modèles comparatifs », et peuvent expliquer les postures des corps inhumés à Rouazi-Skhirat, mais évoquent surtout des concepts d'inhumation universels.

### *Linceuls et contentions des cadavres d'enfants*

Pour ce qui est de certaines sépultures d'immatures, la notion de linceul apparaît évidente et représentée la plupart du temps par un contenant en forme de sac, comme l'atteste le dégagement de la sépulture de S71. Dans d'autres cas, les données archéologiques sont en faveur d'éléments de type « contenant souple », qui peuvent prendre l'aspect d'un sac, mais aussi la forme d'un hamac (qui devait servir à l'origine de berceau pour le nourrisson), et qui, de fait, finira par lui servir de linceul, comme nous l'avons déjà expliqué.



**Figure 33 : Sépulture S71 enfant inhumé dans un « sac »,  
Vue plane à gauche et vue frontale à droite (cf. planche S71 hors texte)**

L'utilisation de hamac pour les nourrissons est bien connue des populations des contrées sahariennes, car en suspendant l'enfant à la charpente de la tente ou de la hutte, on isole sa progéniture des animaux rampants ou autres insectes nuisibles. Ce système de « suspension » est bien décrit par les ethnographes, citons pour exemple Henri Lhote (1947, p. 47) qui explique cette utilisation chez les populations touarègues et subsahariennes nomades : ... *que les enfants en bas âge sont quelquefois placés dans des petits hamacs suspendus aux piquets de tente par les extrémités, hamacs confectionnés avec des morceaux de vieilles couvertures...* Il précise aussi avoir observé (*op.cit.*, p. 107) ... *de véritables petits berceaux suspendus par deux lanières de peau aux faîtières de la tente, berceaux faits en rotin, le fond fixé sur deux cercles de bois formant claies (...)* que comme le fond n'est pas très profond, les mamans prennent le soin de passer

*transversalement sur l'enfant une bande de tissu qu'elles nouent en dessous, le bébé se trouvant fixé sans risquer de tomber...* (Figure 23).

Et il précise (1947, p. 74) que d'une manière plus générale et surtout concernant le sol de la steppe, cela reste *...une nécessité pour l'homme de s'éloigner du sol car en dehors des animaux précités, cela permet d'éviter un fléau non moins désagréable, de petites boules piquantes qui sont les cosses d'une graminées connue sous le nom de cram-cram, qui s'accrochent partout et à tout, pouvant s'incruster dans les chairs et piquent douloureusement avec démangeaisons et irritations, notamment au niveau des articulations....*

Ces dermatites pouvant aller jusqu'à des lésions cutanées de grattage de type prurigos plus graves sur les zones sensibles comme le visage et l'association avec des acariens n'arrangent pas les choses... Ces atteintes peuvent entraîner de grandes lésions purulentes ou atones de la face, de même aspect que les *nomas*<sup>2</sup> rencontrés en Afrique équatoriale, même si la cause est différente.

La suspension des berceaux n'est pas la seule concernée par la mise en hauteur et il en est souvent de même pour les autres affaires comme les bagages, vêtements, réserves alimentaires et autres en peaux, qui sont suspendues à l'entrée ou à l'intérieur de l'habitat (Lhote, *op. cit.*).

Ce système de suspension dans les habitats reste simple et évident et est d'ailleurs connu non seulement en Afrique mais aussi dans de nombreux endroits de la planète avec une préférence pour les populations nomades et semi-nomades. Dans les contrées où le climat est plus rigoureux ou humide, ce système permet aussi d'isoler l'enfant du froid et de l'humidité en le mettant à distance du sol.

Mais aussi il permet en cas de décès de l'enfant de ramener les quatre coins du hamac et de les nouer, hamac qui est d'ailleurs souvent représenté par une peau animale percée et attachée en quatre ou six points ; cela permet en utilisant des cordons en cuir ou en végétaux tressés de refermer l'ensemble en formant un sac que l'on noue avec ses suspensoirs<sup>3</sup>. Nous avons personnellement observé cette méthode de préparation funéraire en Afrique noire, en 1975 (Burkina-Faso, ex-Haute Volta), méthode qui bien que pratique et ne montrant pas de rituel apparent n'en est pas moins un élément de pratique funéraire par économie de moyen, appartenant à l'histoire dramatique de ces peuples à forte mortalité infantile... Cette méthode est aussi connue dans d'autres endroits du globe où l'utilisation d'un hamac comme berceau est courante (steppes Asie Centrale...). Les inhumations d'enfant dans un « sac mortuaire » restant de volume réduit (surtout s'il s'agit d'un périnatal) sont facilement transportables.

<sup>2</sup> Ulcérations de la région buccale et jugale, affectant les enfants de moins de 7 ans, secondaires à des infections bactériennes et / ou virales, mais le plus souvent liées à un état de malnutrition, ou de déficience immunitaire, malheureusement bien connues en Afrique subsaharienne, et d'évolution plus ou moins rapidement fatale, mais pouvant prendre des formes chroniques (Bourgeois *et al.* 1999).

<sup>3</sup> Les mères subsahariennes utilisent aussi leur boubou qui leur sert habituellement à porter leur enfant sur le dos, comme linceul pour transporter le petit cadavre vers leur dernière demeure.



Sur le plan archéologique, ces méthodes sont bien décrites dans les zones africaines soudanaises et du Machreq en général. L'exemple de l'île de Saï (Soudan) est caractéristique (1<sup>er</sup> millénaire avant notre ère) avec présence au sein des tombes napatéennes d'enfants, d'empreintes de matériaux d'ordinaire non conservés. A la fouille, des éléments ont été mis en évidence notamment en ce qui concerne l'empreinte d'un support sur lequel repose l'enfant et qui peut être assimilé à un « *hamac suspendu sur un cadre rigide, reposant lui-même sur quatre pieds de bois dont les empreintes restent visibles à la fouilles...* » (B. Maureille, communication personnelle, 2000).

### ***Remarques sur l'orientation des sépultures***

L'orientation des cadavres apparaît complexe et discutable, ceci pour plusieurs raisons :

- L'orientation du corps au moment de l'inhumation peut être différente de celle observée sur le cadavre mis au jour (dynamique de décomposition).
- L'orientation déterminée par l'archéologue peut être différente de celle déterminée par l'anthropologue, notamment dans le cadre d'une fouille différée après extraction du contexte environnemental lors de l'ouverture du coffrage en plâtre ou en mousse de polyuréthane (Ce qui est le cas à Rouazi-Skhirat). Lors du coffrage sur site le squelette n'est pas entièrement dégagé ce qui peut permettre des erreurs d'appréciation sur la position des ossements.
- Déterminer l'orientation d'un corps qui se présente en décubitus latéral strict est relativement simple, mais devient plus complexe dans le cadre d'un cadavre déposé en position assise, semi-assise, oblique latéralisée ou autre position atypique dans une fosse plus ou moins « contraignante », avec une dynamique de décomposition entraînant des déplacements localisés (de l'extrémité céphalique ou pelvienne) ...
- Une dernière remarque concerne les inhumations en « sac mortuaire » des immatures où il n'est pas possible de déterminer l'orientation, la position des extrémités céphalique et caudale pouvant être « superposés ».

En somme cette orientation doit être parfois interprétée avec mesure et nous gardons pour base de travail référentielle l'axe caudo-céphalique en notant en premier la position « moyenne » de la ceinture pelvienne et en second la position « moyenne » de l'extrémité céphalique. Sur plan on détermine cet axe et on le

reporte sur les points cardinaux. Sur le plan méthodologique de nos relevés, nous avons aussi noté la direction de la face de l'individu inhumé.

Concernant la nécropole de Rouazi-Skhirat, une forte proportion semble montrer une légère préférence pour l'axe nord-est / sud-ouest pouvant correspondre à l'axe de la plage, mais comme nous le disions plus haut, les nombreux biais existants ne permettent pas d'affirmer ce critère.

Quelques remarques sont nécessaires pour ce qui est de la direction de la face (qui correspond à la direction du regard) :

- Si on prend l'exemple de S11 et S12, sépulture double, et présentant une symétrie positionnelle on peut remarquer que les « regards » sont dirigés dans la même direction, en l'occurrence l'océan... et le couchant...
- Une autre remarque s'impose quant au sujet S91 : femme plutôt âgée, inhumée le visage caché dans la paume de ses mains avec ses objets utilitaires déposés auprès d'elle (aiguille en os et navette pour réparer les filets de pêche). Cette position peu habituelle a retenu notre attention en nous rappelant les inhumations des personnes bannies d'un clan ou socialement rejetées d'un village, notamment en Afrique noire ou en Amérique du Sud. Cette situation « de rejet social » dont les causes peuvent être multiples, a été décrite par de nombreux ethnologues.
- Ces individus rejetés socialement, qu'elles qu'en soient les raisons, après leur décès sont déposées en terre le visage plaqué vers le sol, avec leurs outillages considérés comme porteurs de « malédictions » qu'elles se doivent d'amener avec elles... Ces artefacts sont l'inverse des offrandes...
- Toujours concernant la sépulture S91 et sur le plan comparatif, il est intéressant de rappeler la sépulture néolithique de Tin Lalou-Terrecht, site du nord du Mali, citée par Chamla (Chamla 1968), qui décrit dans son inventaire des restes néolithiques du Sahara, un individu adulte féminin jeune, dont l'extrémité céphalique a été retrouvée face contre sol, bras repliés avec les mains contre le visage et les doigts sur la nuque.
- Il est utile aussi de rappeler que s'il peut souvent s'agir d'offrandes pour le défunt, afin de lui manifester une gratitude quelconque ou de lui permettre de vivre dans l'au-delà, il est aussi tout à fait possible que ces artefacts archéologiques retrouvés à proximité des défunts, puissent représenter des objets « néfastes ». Ces derniers auraient été rejetés, comme cela est connu en Afrique noire (ainsi que dans différentes cultures notamment amérindiennes), où les outillages « chirurgicaux » par exemple, sont « rejetés » avec le défunt pour qu'il les « amène avec lui dans l'au-delà »

et ainsi enterrés à proximité ou avec lui (Gauthier 1987). Cet auteur commente cette notion d'offrandes (ou a contrario, de rejet) d'objets coutumiers prenant pour exemple des actes médico-chirurgicaux reconnus chez les Sao du Tchad (Xème au XVIème siècle de notre ère), où les données archéologiques et ethno-comparatives montrent l'existence « de rejet » par dépôts près du corps défunt d'outils très spécifiques *...n'ayant pas réussi à sauver le malade ou le blessé...*, donc porteur d'une forte valeur symbolique d'échec. Cet auteur insiste sur le fait que les spécialistes pouvaient avoir une certaine conscience des limites de leur pouvoir thérapeutique... Cet auteur insiste aussi sur le fait que ces thérapeutes traditionnels pouvaient avoir conscience des limites de leur pouvoir et de leur responsabilité vis-à-vis de leur entourage communautaire, ce qui peut expliquer un moyen symbolique de les libérer de cette contrainte sociale (et morale).

- Comme pour la sépulture S91, la sépulture S63 est particulière; dans cette tombe est inhumé un individu adulte masculin le visage face au sol. Dans le cas de cette inhumation, l'aspect est moins caractéristique car il peut s'agir d'un déplacement secondaire par une rotation-flexion vers la droite de l'extrémité céphalique sous l'effet d'une pression ou d'une mise à plat du thorax. En fait, lors de l'examen de la position des vertèbres, il n'y a pas de « rupture » des courbures que l'on pourrait voir lors de la mise à plat des squelettes et qui témoignerait d'un déplacement secondaire par « cassure » (comme pour la sépulture S74). Pour S63, il existe une continuité parfaite des courbures rachidiennes « posturale ». Cet élément archéologique plaide en faveur d'un comblement quasi-immédiat de la fosse et de la probable volonté d'inhumer S63 « face contre le sol ».

Concernant la position d'inhumation du corps, celle-ci, certainement non-aléatoire, témoigne d'une volonté d'inhumer le défunt dans une position volontairement déterminée, exprimant ainsi une histoire personnelle ou sociale au sens large, ceci avec l'ensemble des autres artefacts associés (poteries complètes, ou volontairement cassées avant l'ensevelissement, colorants, coquillages ou perles...).

### **Les différents colorants retrouvés au sein des tombes**

Cette notion est un point majeur dans le cadre de l'étude archéothanatologique en général (Salomon 2009) et de la population néolithique de Rouazi-Skhirat en particulier. Plusieurs colorations ont été reconnues dans les sépultures. La plus évidente concerne la coloration rouge limoneuse qui imprègne certains ossements et le sédiment de remplissage de certaines tombes. Ce colorant

« rouge vif », mais parfois d'intensité variable allant du rose au brun est directement issu des zones limoneuses se trouvant dans la plaine sédimentaire d'argile rouge toute proche. En juillet 1996, grâce à l'amabilité et la compétence de Abdelkarim Moutmir, docteur-ingénieur au LARATES <sup>4</sup> (Témara - Maroc), une étude spectrale avait été réalisée. Elle avait permis de reconnaître de manière évidente dans ce colorant prélevé dans les tombes le dépôt limoneux rouge de la plaine environnante.

### *La coloration rouge limoneuse*

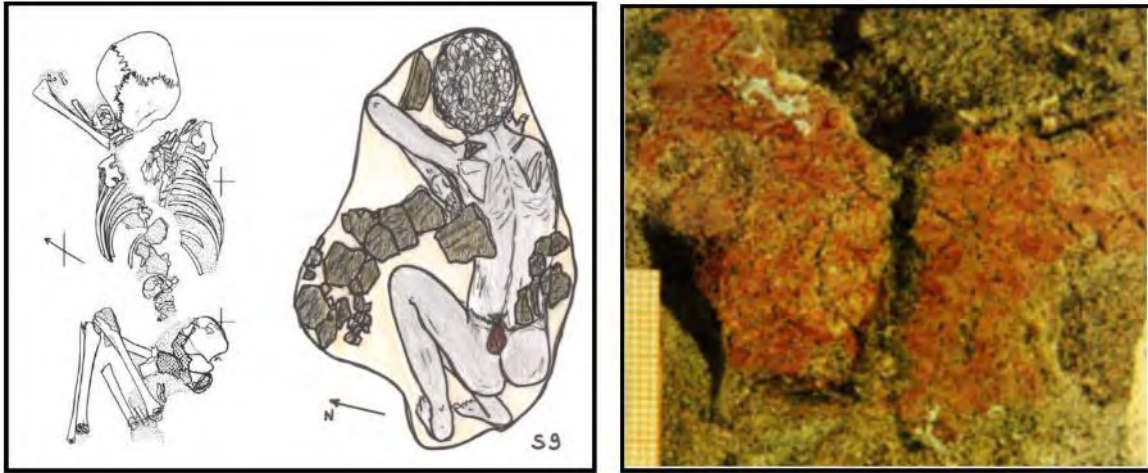Les Néolithiques ont utilisé ce colorant qui est facilement disponible, aisé à utiliser et surtout très évocateur dans le cadre « rituel » : il s'agit d'un limon rouge vif d'origine locale possédant un très fort pouvoir colorant (surtout si on le mélange avec de la graisse animale). Effectivement la plaine littorale est recouverte de ce limon d'un rouge puissant, fin et poudreux, mais en fonction des zones géologiques la coloration est variable, entre le rouge rosé, le rouge brun et le rouge magenta. Facilement transportable cette argile possède un grain très fin qui permet soit un « saupoudrage », ou mélangée avec le sable doré de la plage a été utilisé pour le remplissage des fosses, ce sable se différencie du sable grisâtre des couches sous-jacentes plus anciennes dans lesquelles sont creusées les fosses (encaissant). Hormis l'utilisation funéraire, ces colorants ont été certainement utilisés sous forme de mixture (pâte) qui peut être étalé sur le corps et les cheveux, comme le font actuellement encore nombres de populations africaines pour éviter les parasites capillaires mais aussi corporels.

Les sépultures colorées avec cette hématite sont non seulement des sépultures d'adultes (S63...), mais aussi quelques sépultures d'enfants présentant des traces plus ou moins importantes (S61 et S66 par exemple). Sur l'ensemble de la nécropole, 25% des sépultures environ montrent des dépôts rouges, 50% n'en montrent pas, le quart restant n'a pas pu être déterminé. L'intensité de la coloration est variable, correspondant soit à de simples traces « rosées » pour certaines (notamment quelques immatures comme S84 ou S77), soit pour d'autres où la coloration apparaît plus intense, ce qui nous permettra d'ailleurs de bien délimiter les bords de la fosse d'inhumation (S63 par exemple) ou la forme du fond (S61).

Au sein de quelques sépultures des dépôts d'argile de coloration rouge intense ont été retrouvés comme pour S9 et S16, mais sur ces dernières il n'y a pas d'empreintes apparentes de vanneries ou de nattes, mais une empreinte de peau animale est bien visible pour S9. Pour S16 il s'agit d'une petite boule d'argile simple de 2 cm de diamètre environ...

---

<sup>4</sup> Laboratoire de Recherches et d'Analyses Techniques et Scientifiques de la Gendarmerie Royale, Témara (Maroc).



**Figure 34 : Exemple de la Sépulture S9, masse argileuse rouge aplatie au niveau de la ceinture, avec empreinte de la partie interne d'une peau animale (Cf. planche S9 hors texte)**

La présence de colorant rouge est un fait classiquement décrit au sein des tombes préhistoriques. Si l'ocre rouge est fréquemment rencontré au sein d'environ un quart des sépultures à Rouazi-Skhirat (avec une importance quantitative et qualitative variable), ce limon rouge n'est pas la seule coloration utilisée, même si l'origine de ce colorant se trouve (a priori) à proximité.

L'utilisation comme « symbole de vie » est certainement évidente et universelle, et il est très probable que les hommes néolithiques utilisaient cette terre rouge mélangée avec de la graisse animale pour se colorer le corps, s'enduire les cheveux (protection contre les parasites...), en l'utilisant probablement aussi comme une parure (les exemples subactuels notamment africains sont courants...). Sans oublier l'utilisation comme produit cicatrisant des plaies par leur pouvoir absorbant et astringent qui limite les surinfections microbiennes cutanées. Il est difficile toutefois de déterminer si les corps sont enterrés déjà colorés ou s'ils ont été recouverts d'une couche de limon après leur dépôt au fond de la fosse... peut-être les deux...

Henri Lhote (1947) note dans son ouvrage que les peuples Touaregs ...*colorent les peaux qui servent de « vélum » de leur tente, les deux faces enduites d'ocre rouge dans un double but d'esthétique et de protection, le côté poil tourné vers l'extérieur...*, il est là-aussi probable que cette coloration argileuse serve comme antiparasites.

Pour S63 et de S61, il semble s'agir d'un « saupoudrage » du corps du défunt *déjà* déposé dans la fosse. Par contre pour S66, il semblerait que ce dépôt évoque un enduit sur le corps avant l'inhumation, surtout si on considère l'existence d'un

contenant avec présence de colorant *dans* ce sac, qui servira alors de limite d'expansion du colorant.

Dans les deux cas décrits, l'utilisation de colorant témoigne d'une intention d'inhumer l'individu paré de ses atours, témoignant d'une pratique funéraire rituelle, certainement plus complexe que ce que je peux en dire... Le fait que la présence de colorant rouge ne soit pas une constante pour toutes les tombes, montre qu'il est fort probable qu'il existait « des différences de classes sociales » au sein de la population néolithique de Rouazi-Skhirat. L'utilisation de limon rouge sous la forme que nous avons décrite est couramment rencontrée dans les tombes prédynastiques de la nécropole égyptienne d'Adaïma (Midant-Reynes et al. 1992 ; Crubezy et al. 2003), notamment pour les périodes Nagada I et II (-4000 /- 3100 av. J.-C.).

Sur le plan organisationnel de la nécropole, mis à part quelques unités d'inhumation sans colorant rouge, notamment sur la zone sud-ouest et nord-ouest, la présence de secteurs d'inhumation préférentiels par présence de colorants ne sont pas visibles au premier abord, mais ce critère mériterait d'être analysé de manière plus fine, car il existe une organisation spatiale intrinsèque au sein des unités conceptuelles en fonction des familles ou du rang social, avec présence de sépultures « fondatrices » plus « riches » en artefacts (cf. intra chap. 4.3).

### ***La coloration beige jaunâtre argileuse et les traces de vanneries***

Un autre critère archéologique concerne la coloration beige jaunâtre de certaines zones prenant l'aspect de dépôt ocre beige-jaunâtre (goethite ?) au sein des sépultures (dépôts argileux pouvant retrouver l'aspect blanchâtre semblable au kaolin). Dans quelques tombes, comme par exemple pour S100, ces dépôts plutôt épais (1 cm ?) d'argile claire (d'aspect contrastant avec les dépôts de limon rouge), reposent *sur* le squelette. Comme nous l'avons déjà dit, il s'agit d'une masse argileuse « aplatie », présentant à certains endroits des empreintes de vanneries ou de nattes, en forme de sillons parallèles à bords droits et à fond plat, de 2 cm de large sur 4 mm de profondeur. Comme le montre la sépulture S100, ces « sillons » sont remplis d'argile rouge, donnant une apparence de « bandes » colorées sur un fond blanchâtre.

Ces aspects très spécifiques évoquent donc l'aspect d'empreintes de matériaux disparus... Sur le plan comparatif, les exemples sont nombreux, comme les sépultures provenant de l'ensemble funéraire d'Adaïma (Haute-Egypte) où de nombreuses tombes montrent encore la présence de nattes recouvrant ou entourant le corps du défunt, ainsi que des vanneries contenant des « blocs » d'argiles déposés comme offrandes auprès du défunt. Ces vanneries ou ces nattes laissent le même type d'empreintes sur le sédiment environnant (op.cit.). Il est à noter cependant que ce sédiment argileux retrouvé dans les tombes de Rouazi-Skhirat n'appartient pas au sédiment environnant, mais correspond à des rajouts

volontaires issus des plaines alluviales littorales, du moins pour l'argile rouge, brune ou jaunâtre. Quant à l'origine de l'argile blanche (kaolin) il est tout à fait probable qu'elle provienne de la région de Salé (Maroc) où des exploitations de cette argile perdurent. Ces dépôts colorés caractéristiques font partie intégrante de l'environnement funéraire direct et s'intègrent très bien dans les remarques que nous faisons dans le paragraphe précédent sur « l'histoire » de la personne inhumée : dans les pratiques culturelles berbères subactuelles, l'argile blanche est toujours utilisée comme cosmétique sous la forme de masques, entre-autres pour les femmes lors de fêtes à certaines périodes de l'année. L'argile blanche a été retrouvée au Sahara durant les périodes néolithiques, et la tradition berbère a gardé de nos jours des rites ancestraux utilisant entre autres l'argile blanche dans leurs différentes pratiques coutumières. L'offrande d'un bloc d'argile blanche est aussi décrite lors de rites concernant le début des cultures *recueil de l'argile nouvelle, creusement du premier sillon...* (Servier 1985).

Des éléments archéologiques de ce type sont aussi connus à Tin Hanakaten (sud du Tassili), où Aumassip et Heim (cités par Paris 1989), décrivent au sein d'une couche appartenant au Néolithique (très) ancien (9420 +/- 200 BP ; Alg. 27), 3 squelettes ... *placés chacun dans une vannerie enduite de kaolin....*

### ***A propos des dépôts cendro-charbonneux... et de manganèse...***

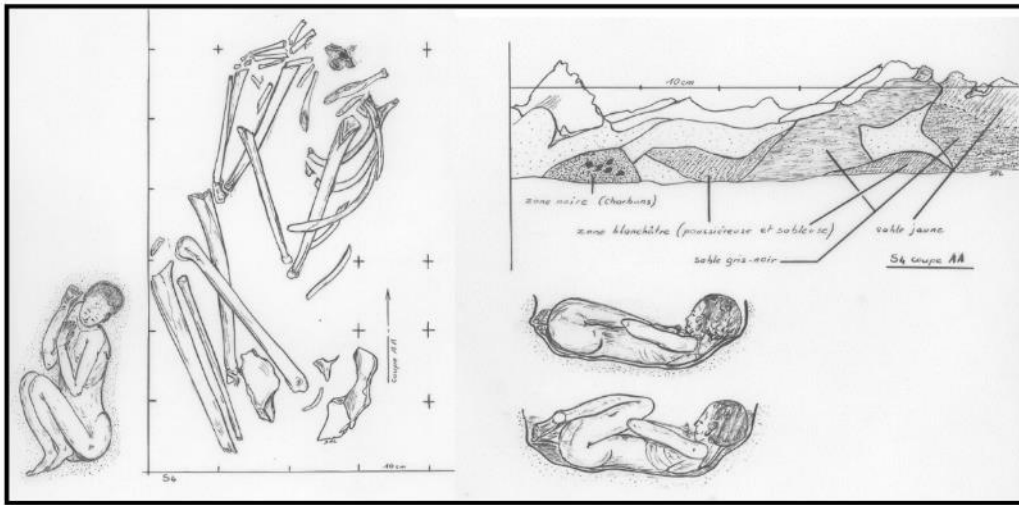
Ces dépôts ont été à l'origine de discussions multiples et quelquefois contradictoires... Cet aspect grisâtre est souvent décrit comme des dépôts de manganèse. Effectivement ce minéral est couramment utilisé comme colorant, et sa présence au sein des tombes de Rouazi-Skhirat n'est absolument pas surprenante. Néanmoins à la fouille, une différenciation entre le sable jaune d'or et le sable gris, la présence de dépôts d'aspect cendro-charbonneux a été reconnue, ne serait-ce que par l'intrusion tardive des couches supérieures de kjökkenmödding recouvrant la nécropole.

Des traces de dépôts charbonneux et cendreux ont été mis en évidence, avec une coloration grise et avec en son sein de petits fragments de « charbon ». Ces différences de teintes ont permis de différencier au sein même de sépulture des aspects stratigraphiques avec différents « niveaux » visibles en coupes frontales (exemple de la sépulture S4 ; Figure 35). Ceci peut témoigner de différents dépôts (volontaires) effectués lors de l'inhumation.

Parfois il s'agit de petits fragments de la dimension d'une tête d'allumette. Si les zones *charbonneuses* sont le plus souvent de dimensions réduites et très localisées, sans présenter l'aspect d'un foyer, les zones cendreuses sont parfois confondues avec le sable grisâtre des couches plus profondes. Elles sont plus étalées et donnent un aspect de niveaux. A la fouille, ces zones de sédiments pulvérulents, quasi poussiéreux, ont aussi été mis en évidence en permettant de

délimiter des formes non directement liées à la fosse, mais aussi obtenues au cours d'actions de son creusement.

Sur le plan de la répartition géographique, les inhumations présentant des aspects de dépôts charbonneux ou cendreux, sont surtout localisées dans les zones centrales de la nécropole, semblant exclure les zones nord et sud. Sur le plan statistique, une sépulture sur deux ne montre aucun dépôt grisâtre, 17% de sépultures en présentent, le reste étant indéterminé. Sur les 17%, 11% sont représentés par des immatures, et 6% par des adultes.



**Figure 35 : Exemple de S4, relevé stratigraphique taphonomique en coupes frontales (Cf. Volume 2)**

En conclusion de ce paragraphe, il apparaît que les colorants, les argiles et les dépôts grisâtres sont couramment utilisés au sein des sépultures de la nécropole de Rouazi-Skhirat. Il s'agit d'une tradition non seulement funéraire bien connue, quasi-universelle mais aussi d'utilisation habituelle dans la vie courante de nombreuses populations. Ces gestes funéraires diachroniques (depuis le Paléolithique) se retrouvent sur tous les continents et à toutes les époques, même si les modalités et les raisons concernant ces pratiques funéraires sont certainement différentes, mais avec des comportements symboliques similaires.

### **4.3. Les sépultures multiples, les regroupements sépulcraux en unités conceptuelles et leur sépulture fondatrice**

Il est évident que toute tombe a *sa propre histoire* (...). Dans le cadre de la nécropole de Rouazi-Skhirat, l'organisation spatiale de l'espace funéraire montre un ensemble organisé avec des regroupements de tombes qui ne peuvent certainement pas être aléatoires. Comme nous le disions dans le chapitre



« organisation spatiale », l'ensemble funéraire montre une structure organisée avec absence de perturbation de tombes entre-elles, montrant que les vivants gardaient une connaissance précise de l'endroit où était enterrée leur « famille ». La présence d'*espaces libres sans inhumation* (Figure 36) à l'intérieur de la zone funéraire délimite des quartiers en permettant de se déplacer (et peut-être aussi pour servir de lieux de vie et d'utiliser ces espaces pour des rituels spécifiques) au milieu de l'aire funéraire et des tombes.

Ce paragraphe apparaît très important sinon fondamental, car il permet de décrire une originalité et une particularité au sein de cet espace funéraire, où la logique de l'existence de ces regroupements de sépultures dépasse le fait archéologique : prenons pour exemple les sépultures S11 (individu féminin) et S12 (individu masculin), si on les positionne face à face, leur position d'inhumation apparaît quasi symétrique (cf. planche 11, volume 2, 3ème partie). La simultanéité d'inhumation est fortement probable, même si un décalage temporel des deux creusements de fosse existe. De toute manière les fossoyeurs connaissaient exactement l'emplacement de la première tombe lors du creusement de la seconde, aucune destruction même partielle n'est visible... On pourrait aussi prendre comme exemple l'unité sépulcrale S66 - S93 - S68 (et S67), sur laquelle nous reviendrons dans ce chapitre.

Ainsi au fil de ces travaux, un ordonnancement de cet ensemble funéraire par quartier s'est révélé progressivement en mettant en évidence des *groupes conceptuels* (S11-S12-S40, S73-S96 et S78-S101...), bien qu'il s'agisse d'inhumations primaires et bien différenciées entre elles.

Cette notion de regroupements a permis de définir ce que nous avons appelé des *unités conceptuelles*, correspondant à un regroupement de plusieurs sépultures inhumées volontairement ensemble, simultanément ou de manière quasi-contemporaine, mais ordonnancées dans un contexte établi, avec une histoire commune... Ainsi il s'agit d'une construction symbolique d'un ensemble rationnel quelle qu'en soit son origine... Cette notion d'unité conceptuelle permet aussi d'évoquer la notion de sépulture fondatrice, autour de laquelle de manière « centripète » se structure un groupe de tombes avec des sépultures possédant un lien social avec la sépulture principale.

Ce terme d'unité conceptuelle demanderait à être précisé, même si en pratique les archéologues connaissent (et décrivent) ce que nous pouvons appeler l'histoire sociale d'un peuple (ou d'un groupe), ce qui rejoint ce que nous évoquions en introduction. La mort n'est pas uniquement un fait mais un concept résumant sur le plan « social » une idée générale regroupant plusieurs éléments particuliers très divers. On parlera d'unité conceptuelle pour résumer l'histoire liée à la mort et à l'inhumation, mais aussi à la pensée symbolique d'un individu ou d'un groupe qui d'évidence veulent introduire dans le « futur inconnu » une traduction abstraite d'une vie collective passée. Si une sépulture unique est déjà *une unité*, un groupe de sépultures devient un vecteur collectif symbolique d'une histoire sociale avec des notions familiales, hiérarchiques, claniques ou rituelles, sans oublier les

éléments sacrificiels éventuels bien connus dans de nombreuses populations, mais dont nous ne possédons pas d'éléments factuels dans cette communauté.

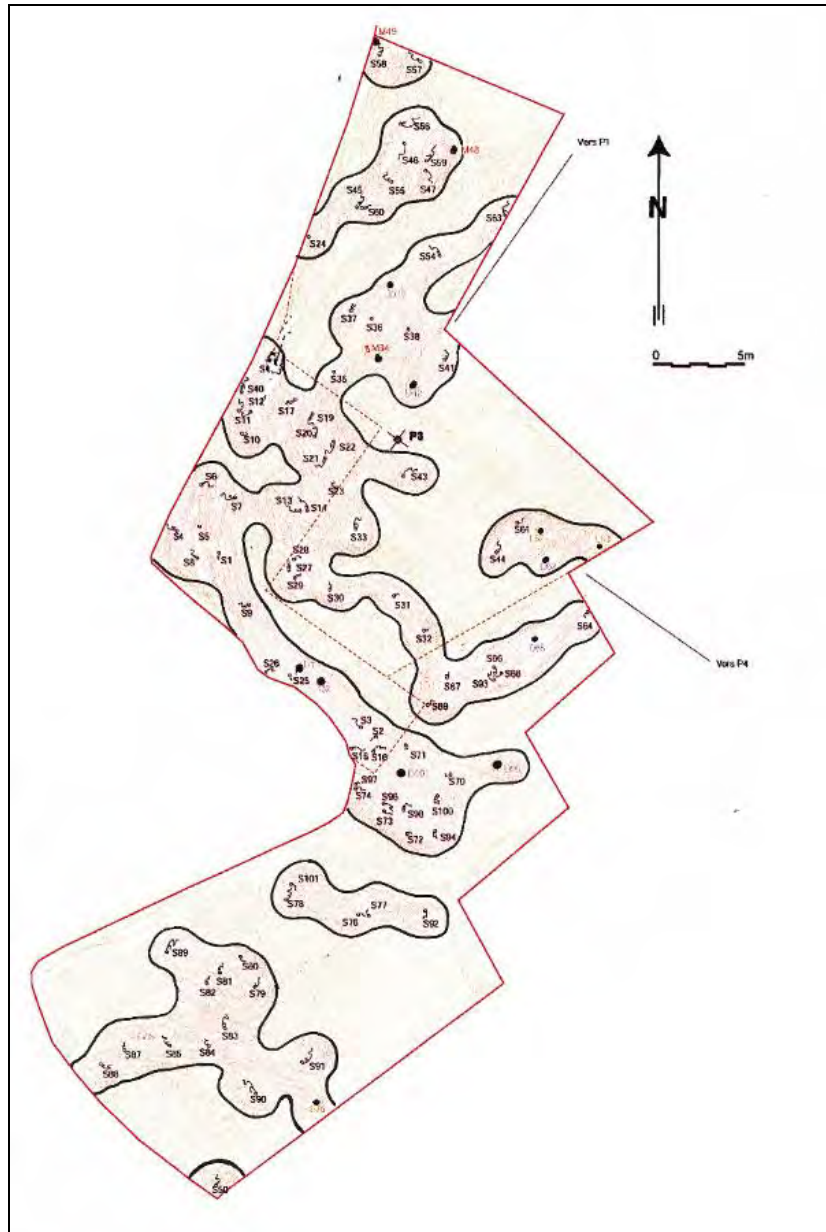
#### 4.3.1. *L'organisation intrinsèque des tombes et espaces funéraires*

Pour les regroupements de tombes et les associations de sépultures, trois niveaux d'organisation intrinsèque peuvent être remarqués :

- En premier lieu, comme nous le disions dans l'introduction de ce mémoire, ce premier niveau d'organisation concerne la dimension architecturale de la nécropole avec son intégration dans le cordon dunaire actuel littoral, ainsi que la délimitation des zones « occupées » (par des tombes) et des zones « libres » (Figure 36). Si on regroupe les zones occupées, les espaces libres de sépultures déterminent des zones continues qui évoquent des lieux de passages, sortes de « sentiers » qui serpentent sur la dune...
- En deuxième lieu l'association de tombes entre elles : certaines unités « conceptuelles » sont évidentes et ont d'ailleurs été observées sur le terrain lors du prélèvement des tombes, quelques associations de sépultures ont d'ailleurs été coffrées ensemble (exemple de S96 et S73, S78 et S101), pour d'autres leur proximité et telle que l'inhumation de l'une ne pouvait ignorer l'autre. En effet les interférences sont très rares, et quand elles existent il semblerait avec une forte probabilité, qu'il existe une volonté de rapprocher deux individus pour des raisons précises (exemple de S78 et S101). Dans l'ensemble de la nécropole ce type d'unités associe plusieurs individus. Il est probable que des regroupements plus larges existent mais à notre niveau l'interprétation devient plus complexe.
- Enfin un troisième niveau semble remarquable : il s'agirait de l'organisation *eu sein* de l'unité conceptuelle, avec la notion de sépulture fondatrice, qui présenterait un ensemble archéologique plus nanti d'artefacts et autour de laquelle semble s'organiser de façon centripète d'autres sépultures « secondaires ».

Ainsi, comme nous le disions plus haut, lors de l'examen du plan de l'ensemble funéraire des relevés des sépultures incluses, est apparu un fait : si certaines sépultures *peuvent apparaître* doubles (voire multiples), il apparaît qu'elles sont regroupées au sein de zones plus ou moins denses, et il est donc logique de matérialiser les zones sans sépultures délimitant ainsi ce que l'on pourrait appeler des voies de passages. La représentation matérielle de ces sentiers possède une part de subjectivité, mais mis à part quelques possibles variations de leurs

représentations et de leur emplacement, leur présence « factuelle » existe et les ignorer seraient une erreur de jugement (figure 36 et planche XXXI bis).



**Figure 36 : Espaces « libres » colorés au sein de la nécropole de Skhirat, matérialisés entre les regroupements de sépultures (Plan de base d'après Daugas modifié Lacombe).**

Peut-on évoquer une possible destruction et disparition des tombes sur ces zones de cheminement ? Dans cette hypothèse, il s'agirait d'une destruction

localisée de forme longitudinale, suite à un creusement ou autre excavation volontaire ou non, ce qui reste très peu probable.

Ainsi dans cette nécropole dont nous reconnaissons peu à peu des éléments de fonctionnement il est apparu de manière factuelle un nombre important de regroupements de sépultures, dont certaines avaient déjà été notées au moment de leur découverte et de leurs coffrages sur le site par les archéologues. Nous les avons définies sous le terme *d'unités conceptuelles*. Ce terme de concept a été choisi dans le sens d'une recherche et de l'élaboration d'une idée liée à un besoin de création d'une structure symbolique d'origine sociale, hiérarchique ou familiale.

Si certaines de ces unités conceptuelles apparaissent évidentes quant à leur structure intrinsèque de convergence, d'autres ont des liens plus flous et leur reconnaissance est parfois incertaine et aléatoire, le factuel pouvant être dépassé (et complété) par des remarques comparatives et pratiques de terrain.

Cette notion de regroupement nous permet tout de même d'explorer un champ nouveau de recherche concernant l'espace architectural funéraire en objectivant des éléments non seulement culturels et paléo-ethnographiques complémentaires, mais aussi une dimension architecturale et spatiale, évoquant la notion de la dynamique d'utilisation de cette nécropole, et l'organisation de chaque unité conceptuelle autour d'une sépulture fondatrice.

Ceci permet d'aborder le vécu quotidien de ces populations néolithiques qui possédant des structures funéraires organisées, appartiennent aux premières populations vivant dans des éco-structures humaines sédentaires et agropastorales : agriculture, élevage, récolte des fruits de mer et poissons... et qui sont directement à l'origine des populations actuelles. Cet ensemble funéraire reste un des témoignages concrets de cette période, les traces de leur habitat restant jusqu'à ce jour très parcellaires, car probablement détruites par le nouveau bras de l'Oued Cherrat apparu depuis.

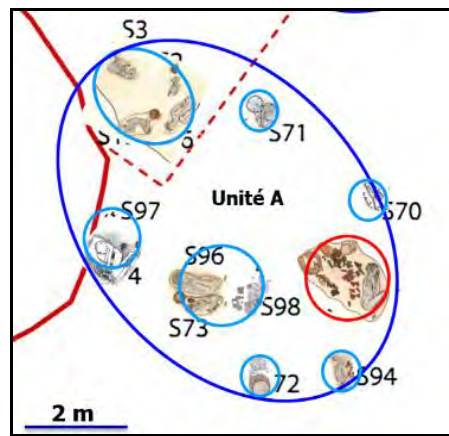
#### **4.3.2. Structures architecturales par unités conceptuelles :**

##### ***a. L'unité « A » : Centrée sur S100 (S70 - S94 - S98 - S72 - S98 - S73 - S96...)***

Cette unité est complexe, et pourrait être dissociée en plusieurs sous unités. Mais plusieurs remarques permettent de mettre en évidence des sépultures particulières. En premier lieu la sépulture S100, sépulture d'une femme en décubitus latéral gauche inhumée et nantie d'une multitude d'objets (vases, hache polie, bracelets en ivoire, silex, masse argileuse, dépôts de mixture gris-noir...).

Cette sépulture semble être le « centre » d'une « structure », autour de laquelle sont regroupées d'autres sépultures : sur un premier cercle, S94 (immature dans

un linceul « roulé », S72 (immature - sac ? - avec vase), S98 (immature avec artefacts, S70 sujet immature sans mobilier (Figure 37).



**Figure 37 : Sélection de l'unité « A » avec sépulture « fondatrice » S100 (en rouge) et les sous-ensembles (dessins Lacombe répartition d'après Daugas, plan MPPF 1984)**

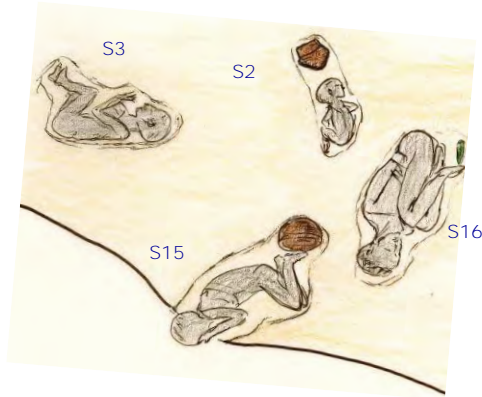La sépulture S100 serait la plus profonde et au même niveau que S98) et au vu de sa richesse en mobilier, elle peut apparaître comme sépulture « initiale ». Précisons toutefois la présence au centre de cette unité d'un dépôt funéraire (D99) qui lui aussi a certainement un rôle de par sa présence dans l'organisation spatiale de cette unité (Figure 134).

Dans un « second » cercle à 2m de S100, se trouvent les deux sépultures dos à dos S96 et S73 au contact l'une de l'autre, et même si leur milieu de décomposition est différent (concrétionné pour l'un - S96 - et sable fluide pour l'autre - S73 -) leur quasi-contemporanéité est probable. Les zones concrétionnées peuvent être en rapport avec un enveloppement du corps, avec aspect de position « momifiée ». En élargissant le cercle de 2 m supplémentaires, ont été mises au jour les sépultures S94 et S97 : deux sépultures particulières, l'une (S94) correspondant à l'inhumation d'un homme en position assise, dans une fosse bien délimitée et l'autre à proximité immédiate une sépulture d'un immature périnatal (S97). Deux haches polies ont été découvertes associées à S74 ainsi que des tessons de céramique et des zones plus ou moins concrétionnées grises témoignant de dépôts de mixtures, mais sans colorant rouge.

Concernant cette unité « A », à 6 m environ de S100, se trouve un sous-ensemble de 4 sépultures avec : 2 immatures, S2 et S3 et 2 adultes, S15 et S16 (Figure 38). Des vases complets sont associés à S2 et S15 ainsi que du mobilier (hache polie, sifflet en diaphyse aviaire <sup>5</sup>...). Le « sifflet » a été découvert au niveau de la main

<sup>5</sup> Cet objet fabriqué à partir d'une diaphyse d'oiseau est tout à fait semblable aux sifflets utilisés en Afrique subsaharienne et qui permet de communiquer par des modulations. De par ses sonorités stridentes cet objet est connu aussi pour rassembler les troupeaux dispersés.

gauche de S16. Il peut s'agir d'un sous-ensemble de l'unité centré sur S100 ou d'une autre unité indépendante, mais leur association ne fait aucun doute, peut-être ne s'agit-il là que d'un complément de l'histoire familiale ou sociale de cette population rattachée à une personnalité majeure (S100).



**Figure 38 : Sélection d'un des sous-ensembles rattaché à l'unité « A » (S2, S3, S15 et S16).**

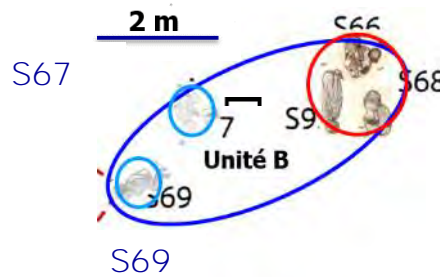
***b. L'unité « B » : S66-S68-S93 (auxquelles on peut associer S67 et S69)***

Cette unité regroupe à la base trois sépultures : deux d'enfants décédés dans une tranche d'âge similaire (environ 6 et 3 mois : S66 et S68) et une sépulture de femme adulte mature (S93). Elles sont d'évidence toutes les trois liées du fait de leur proximité et leur agencement (Figure 39). Elles ne présentent aucune interférence apparente de l'une par rapport à l'autre. A ces trois sépultures, il paraît nécessaire d'y associer deux autres sépultures S67 et S69, ainsi qu'un dépôt d'artefacts (une hache polie, une masse argileuse et au moins un fragment de céramique) dépôt se situant à 50 cm de S67 dans la direction de S93.

Les cassures observées sur les métaphyses des membres inférieurs de S66 ne semblent pas provenir d'une perturbation faite par le creusement de la fosse de l'enfant S68. Mais probablement du fait de la verticalité des jambes, y-a-t-il eu des compressions lors de l'inhumation sur le contenant qui aurait pu être à l'origine de cassures ou des fractures ?

Le troisième sujet de cette unité (S93) est un adulte féminin d'âge « moyen » inhumée en décubitus dorsal contracté, sous forme d'un fagot, les membres très repliés, suivant l'axe nord-sud, le visage dirigé vers le ciel et présentant des traces de limon rouge. Sa position par rapport aux deux enfants est légèrement décalée d'une vingtaine de centimètre vers l'ouest, et se situe sur un plan supérieur à S66 (20 cm ?) et inférieur aux autres enfants (30 cm environ de décalage vertical ?).

Sur le plan de la contemporanéité des 5 inhumations il est difficile de se positionner. Mais si on en croit les différentes « altitudes » relevées de terrain, ces 5 sépultures se retrouvent dans une puissance de 50 à 60 cm par rapport à la plus « superficielle » qui est S67 (et son dépôt), suivi de S69 puis par S68, S93 se trouvant à 20 cm environ en dessous. La plus « profonde » étant S66. Précisons toutefois que ces différences d'altitude sont difficiles à interpréter, du fait de l'absence d'horizontalité du terrain sableux. Cela peut être un argument pour définir la notion de sépulture fondatrice (enfant S66), sépulture riche en mobilier (perles, colorant, posture spécifique du corps...), sépulture autour de laquelle auraient été inhumés secondairement l'adulte S93 (fagotée et probablement transportée) et les autres enfants. Dans l'environnement immédiat se trouve aussi le dépôt funéraire D65 à 2,5m à l'est de S66 (non reporté sur le dessin), il est fort probable qu'il appartienne à ce que nous avons appelé l'unité conceptuelle « B ».



*Figure 39 : Unité B avec la sépulture fondatrice S66*

Sur le plan thanatologique, l'enfant S66 a bénéficié de conditions d'inhumation particulières dans un linceul et coloré de limon rouge. Déposé avec son sac mortuaire en décubitus latéral droit, il portait au poignet gauche un petit bracelet fait de perles en coquille d'œuf d'autruche. Le second enfant S68, déposé en décubitus latéral droit, est lui aussi décédé entre 3 et 6 mois, mais ne montre pas d'artefact archéologique, ni colorant, ni parure, si ce n'est l'âme d'un coquillage de type escargot marin (5 cm) placé sous sa tête, mais dont aucun élément prouve qu'il y ait été mis intentionnellement. Si ces deux enfants sont décédés dans la même tranche d'âge, notons une différence staturale notable, avec pour S66 une taille calculée au décès de 62 +/- 4 cm, et pour S68, une taille de près de 10 cm inférieure. Certains éléments positionnels montrent que S68 a lui aussi été déposé dans une fosse probablement dans un sac (avec rotation de la tête et corps en position d'enveloppement) S68 montre des traces de zones concrétionnées grises au niveau de l'abdomen et de la région lombaire et pelvienne

Les deux petits squelettes sont proches l'un de l'autre, l'extrémité céphalique de S68 à proximité des fesses de S66, mais le surplombant de 30 cm environ. Cette précision est un élément factuel permettant a priori d'évoquer une mise en terre de S68 postérieure à S66. Un troisième enfant (S67) décédé dans une tranche d'âge

équivalente a été mis au jour à 2,5 m environ de S93 et à un niveau supérieur (environ 50 cm). Une hache polie et une masse argileuse associées à un tesson de céramique se situe entre S93 et S67 et à 50 cm environ de celui-ci. S67 semble avoir été dans un linceul « roulé » avec la tête surélevée.

Un quatrième immature S69 a été mis au jour à 2m environ de S67, déposé en décubitus latéral droit. Des arguments sont en faveur d'une fosse étroite et la rectitude du dos et la position des membres évoquent une mise en terre dans un linceul, avec appui sur l'extrémité céphalique en flexion latérale gauche, les pieds calés.

Le fait que S93 soit inhumée en fagot peut expliquer un éventuel transport, décès à distance de la nécropole et du village, ou avec préparation du cadavre pour éviter par exemple le transport d'un corps en cours de décomposition qui aurait pu attirer les charognards, où s'agit-il d'un rituel.

L'ensemble sépulcral donne l'impression que les inhumations des enfants se soient constituées autour de S66 qui serait alors une sépulture fondatrice : contexte familial, hiérarchique, nourricier, décès suite d'épidémie.

S66 et S93 sont colorés de rouge, sans qu'il s'agisse de contamination par le colorant de S93 par S66, car le côté le plus coloré de S93 correspond à la zone de S68, et non de S66. Il s'agit nécessairement de deux actes funéraires différents (mais qui peuvent être liés et quasi-contemporains).

Témoignage de spiritualité, il est certain que ce groupe de 5 sépultures et de dépôts funéraires, traduit une intention particulière et surtout votives d'aider les défunts à accéder au monde des morts. Au vu des préparations et des artefacts, S66 semble être un enfant appartenant à un rang social supérieur à S68 et S67.

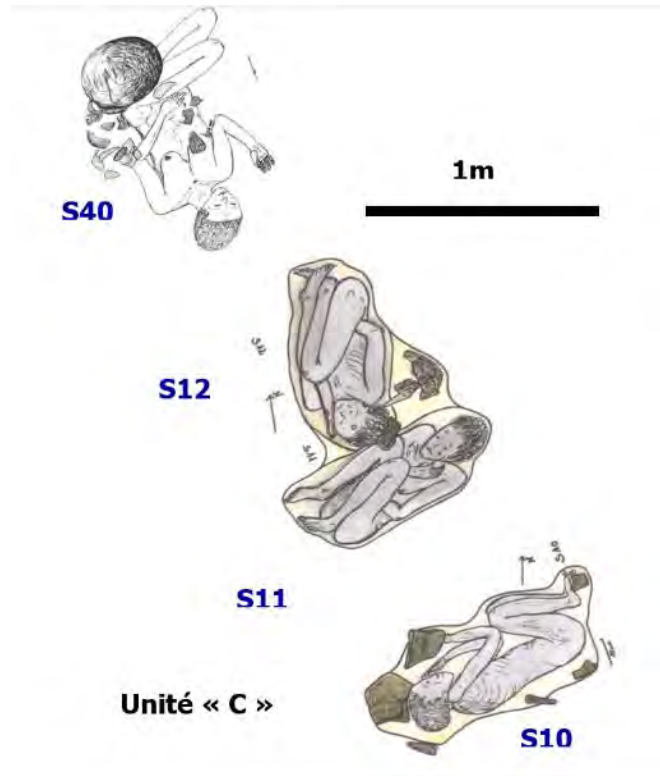
La dimension spirituelle ressort de ces pratiques funéraires dans toute sa complexité, notamment par le respect du cadavre des enfants et leur préparation pour l'éternité avec des attributs funéraires témoignant d'un système de pensée riche, et dont nous ne savons lire que quelques traces...

### *c. L'unité « C » S11-S12 (sépultures associées avec S40 et S10)*

Les sépultures S11 et S12 appartiennent à deux individus adultes de sexe opposé. S11 à une femme inhumée en décubitus latéral droit, en position fléchie à plat dos et contractée, mais sans présenter l'aspect d'un fagot comme le squelette S12, qui lui, montre des éléments qui évoquent un transport avec probable mise en terre différée (Figure 40). Les deux squelettes sont très proches, perpendiculaires, la tête de S12 au contact du genou droit de S11, ce qui est un argument sur le fait que les deux inhumations ont eu lieu dans un temps très rapproché. La sépulture de S12 est inhumée à 15 cm *au-dessus* de S11 (Daugas, communication orale), ce qui évoque une inhumation de S12 postérieure à celle de S11. A cette double sépulture, il est nécessaire d'associer deux autres sépultures appartenant au même quartier de cette nécropole, la sépulture S10,



située à moins d'un mètre de S11 et sur le même niveau, ainsi que la sépulture S40 qui est située à toute proximité de S12 à environ un mètre mais sur un plan inférieur de 30 cm environ, les quatre sépultures étant axées suivant un axe nord-ouest / sud-est. S40 étant axée comme S12 et S10 parallèle à S11.



*Figure 40 : Unité C regroupant S40, « S11-S12 » et S10.*

A cette double sépulture, il est nécessaire d'associer deux autres sépultures appartenant au même quartier de cette nécropole, la sépulture S10, située à moins d'un mètre de S11 et sur le même niveau, ainsi que la sépulture S40 qui est située à toute proximité de S12 à environ un mètre mais sur un plan inférieur de 30 cm environ, les quatre sépultures étant axées suivant un axe nord-ouest / sud-est.

La position de S11 et S12 est orthogonale, avec des postures d'inhumation symétriques si on les positionne face à face, avec pour toute différence de symétrie la position de la main gauche de S12 et de la main droite de S11 qui sont toutes les deux sur les épaules gauches. Effectivement si la symétrie était parfaite, la main de S11 devrait se trouver sur son épaule droite (ou bien sûr l'inverse pour S12), cette petite différence est-elle significative et est-elle volontaire ?

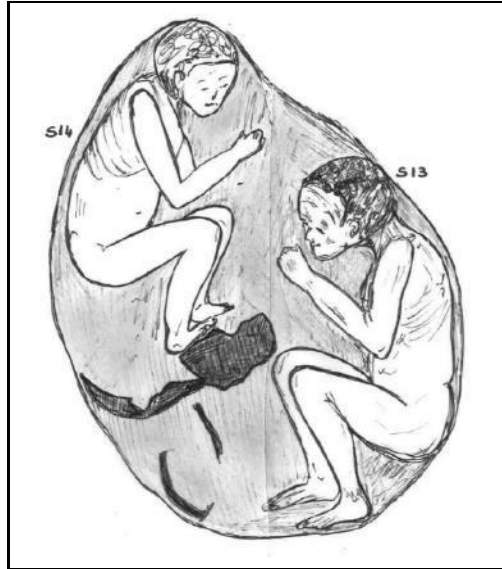La reconstitution subjective des corps des deux individus S11 et S12 est démonstrative, car elle permet de mettre en évidence un lien étroit entre ces deux sujets de sexes opposés, inhumés dans des positions comparables et symétriques,

les deux extrémités céphaliques relevées de telle façon que leur regard soit dirigé vers l'ouest (l'océan).

Le matériel archéologique trouvé au sein de ces deux sépultures est relativement pauvre, avec uniquement quelques fragments de céramiques brisés (volontairement ?), déposés en arrière du corps de S12, entre les deux corps et sur le corps de S11. La présence de ces fragments de céramique dispersés sur et autour des squelettes est aussi en faveur de la contemporanéité d'inhumation, même si celle de S12 a été différée, suite à un probable décès à distance du lieu d'habitat et de la nécropole. Dans cette hypothèse on imagine bien le transport du cadavre de S12 et son dépôt auprès de S11 déjà inhumé sur un plan légèrement inférieur. S12 présente une trépanation incomplète (cupule crânienne cicatrisée) au milieu du front et est porteur d'une dépression bipariétale, variation anatomique transmissible sur laquelle nous reviendrons dans un chapitre ultérieur. S'agit-il de deux éléments montrant une appartenance à une classe sociale et hiérarchique particulière comme cela a été décrit en Egypte ancienne ? Y-aurait-il un lien avec cette unité conceptuelle ?

#### *d. L'unité « D » associant au moins S13 et S14*

A 5 mètres environ en direction du sud-est de l'unité « C » (Figure 41), apparaissent au moins 2 sépultures S13 et S14 mises au jour lors de l'élargissement des fouilles des sépultures précédentes. Il s'agit de 2 sépultures se faisant face utilisant la même fosse ovalaire d'environ 60 cm (axe nord-sud) sur 90 cm (axe est-ouest). La sépulture 13 n'a pas été conservée et a servi pour des datations C14. Les ossements de S13 ont été décrits lors des travaux de terrain comme colorés en rouge (avec du limon). Ces restes humains peuvent être attribués à un adulte d'aspect féminin d'après la gracilité des os... mais l'os coxal n'a pas été conservé. Un « *lit d'ocre* » a été noté (Daugas, communication personnelle) correspondant à une préparation volontaire avec dépôt de limon rouge sur lequel a été déposé le cadavre, limon qui aurait teinté secondairement les ossements. Cela est original car d'habitude et par expérience pour les autres sépultures mises au jour à Rouazi-Skhirat il s'agit plus généralement des ossements recouverts par du limon plutôt qu'une préparation du fond de la fosse.



*Figure 41 : Représentation subjective des deux corps inhumés dans une même fosse (S13 et S14).*

De la sépulture S14 seul subsiste le crâne qui peut être attribué à un jeune adulte ou un grand adolescent... ce crâne évoque par ses sutures précocement oblitérées un état apparent de craniosténose et montre un palais anormalement étroit avec des maxillaires de dimensions anormalement faibles évoquant une dysmorphose associée à une biproalvéolie incisive, ces éléments évoquent un lourd contexte pathologique. Sur ce crâne des teintes limoneuses rouges sont toujours visibles, néanmoins j'avais noté que ce colorant rouge limoneux apparaissait plus brunâtre que le colorant rouge habituellement rencontré à Rouazi-Skhirat sur les autres sépultures. Il s'agit probablement d'une préparation de mixture particulière avec mélange de limon et de manganèse.

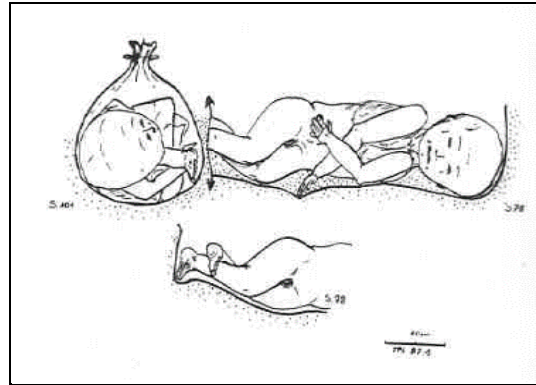
Ainsi ces deux sépultures sont étroitement liées, se trouvant sur un même niveau, les deux extrémités céphaliques espacées de 40 cm tout au plus, et utilisent la même fosse avec une zone entre les deux corps qui a permis un dépôt volontaire de fragments de céramiques. Une différence de teinte de colorant montre que les deux inhumations montrent des spécificités, le lit limoneux n'est décrit que pour S14 avec un colorant rouge différent de celui utilisé pour S13 qui est brunâtre. Il s'agit d'évidence d'une préparation spécifique pour S14, adulte jeune ou grand adolescent présentant un lourd handicap... et inhumé avec un adulte d'aspect féminin l'accompagnant dans l'au-delà.

#### *e. L'unité S78 et S101*

Cet exemple d'unité conceptuelle concerne une sépulture double (Figure 42), mettant en étroite relation deux sépultures d'immatures, un nourrisson post-natal (S78) dont l'âge de décès a été estimé entre 3 et 6 mois, inhumé en décubitus

latéral gauche, reposant en position allongée, certainement entouré d'un linceul « emmaillotant » l'ensemble du corps.

A la fouille, il est apparu que les parties distales des membres inférieurs étaient absents, avec *des cassures nettes* bien visibles au niveau du tiers distal des membres inférieurs. Le membre inférieur gauche apparaît légèrement fléchi, avec la partie antérieure de la cheville gauche, reposant sur la moitié distale de la jambe droite.



**Figure 42 : Vue frontale et reconstitution subjective des deux cadavres S78 et S101**

Le second squelette (S101) appartient à un immature décédé en période périnatale, dont les restes osseux reposent en « tas », sans ordre logique au premier abord, donnant un aspect « désarticulé », bien qu'apparemment la plupart des connexions articulaires soient conservées, mais prenant l'aspect « d'une poupée de chiffon » ...

Les restes osseux appartenant à cet enfant occupent une surface circulaire de moins de 15 cm de diamètre et se situe contre et dans le prolongement de la zone de fracture distale de S78. La base des deux fonds de fosse montre de légères différences de niveau, mais sont comparables ; le S101 se situant à 5 cm environ en dessous de S78, cette différence met en évidence l'existence de deux fosses distinctes, mais volontairement rapprochées et probablement effectuées proches dans le temps.

En première lecture taphonomique, il semble évident que le creusement de la fosse de S101 a perturbé la sépulture S78, détruisant l'extrémité distale de ses jambes. En outre à l'examen des ossements de S101 tels qu'ils se présentent au dégagement, il est quasi-évident que ce corps ait été déposé dans la petite fosse, dans un sac (probablement dans un contenant souple : soit en peau animale, soit en tissu ou autre matériau végétal).

Bien que la diagnose de l'âge au décès de S101 se situe plutôt pendant la période de périnatalité, il semblerait logique qu'il s'agisse d'un petit cadavre suite d'un

accouchement dystocique avec extraction difficile d'un enfant mort-né « réduit », disloqué, mais à terme (ou décédé *in utero* en post-terme ?).

Ce sac linceul a été déposé au pied de S78 et lors du creusement de la cavité les os distaux des membres inférieurs de S78 ont été brisés, mais l'emplacement de S101 était connu.

#### **f. L'unité S97 et S74**

Cette unité montre l'association de deux individus très différents quant à leur âge de décès... S74 (adulte masculin âgé) est inhumé en position assise les jambes repliées, déposé dans une fosse profonde mais de surface relativement étroite, possédant des bords verticaux contre lesquels s'appuient le dos et les genoux. Une hache polie a été mise au jour sur la région abdominale et une seconde repose sur l'extrémité distale des membres inférieurs (cf. Planche 74 hors texte)

A environ 25 cm à gauche du thorax de S74, donc à proximité immédiate, le squelette d'un enfant (S97) décédé en période de périnatalité a été mis au jour lors du dégagement de S74. Ces restes se limitent à quelques fragments de voûte crânienne, encore en place et en connexion le thorax. Le niveau d'inhumation de ce petit squelette correspond au niveau du fond de la fosse de S74 donc très profond correspondant au fond de la fosse de S74 et probablement déposé en même temps. Le sédiment environnant les ossements des deux sujets est le même, sans pouvoir différencier le sable de remplissage de l'un ou de l'autre, et du sable dans lequel a été creusé la fosse. Il est à noter que le sable entourant les squelettes est plus « argileux » que pour les autres tombes, mais homogène sur l'ensemble de cette double sépulture et sans pouvoir pour autant préciser la présence de colorant déposé volontairement.

Il paraît donc fort probable que la mise en terre a été simultanée pour les deux cadavres, avec dépôt du cadavre de l'enfant à côté de l'homme adulte, les deux corps étant déposés dans la même fosse et comblés par le même sédiment. Cette sépulture double montre l'association d'un homme âgé inhumé en position assise avec deux haches polies, des fragments de céramique, et des zones grisâtres (témoignant de la présence d'un dépôt d'une mixture sur le cadavre) et surtout avec les restes d'un enfant probablement mort-né déposé sur son côté gauche.

#### **g. Le sous-ensemble conceptuel S96 et S73 (de l'unité A, cf. supra)**

Cette sépulture associe les restes de deux d'enfants, décédés à un âge différent. Ils reposent côte à côte, dans un même ensemble sépulcral. « L'aîné » (S96), est décédé vers l'âge de 8 ans, il est inhumé en position hyper contractée, en fagot, les membres inférieurs fortement replié sur la poitrine. Par contre,

l'enfant S73 est décédé durant sa période périnatale. Déposé dans la fosse en décubitus dorsal, il est allongé à la droite de S96.

Les deux corps sont très proches l'un de l'autre et espacés d'à peine quelques centimètres seulement, sans que les ossements de l'un ou de l'autre ne soient perturbés. Les fonds des fosses creusées ne se présentent pas au même niveau avec un écart estimé entre 5 à 8 cm environ. Elles semblent avoir été creusées de façon différente, cette différence se montrant du fait de la qualité différentielle des sables de remplissage. Cette association de faits laisse à penser, avec de fortes probabilités, qu'il y a eu creusements de deux fosses différentes, ceci en deux temps, mais très proches (quelques jours ou quelques semaines ?). Ces faits sont très importants pour l'interprétation taphonomique : le creusement de la seconde fosse s'est produit peu de temps après la première, temps relativement court pour retrouver avec exactitude le corps du défunt initial, sans le détériorer et effectuer le creusement de la seconde fosse et le dépôt du second corps (Cf. Planche 96 hors texte).

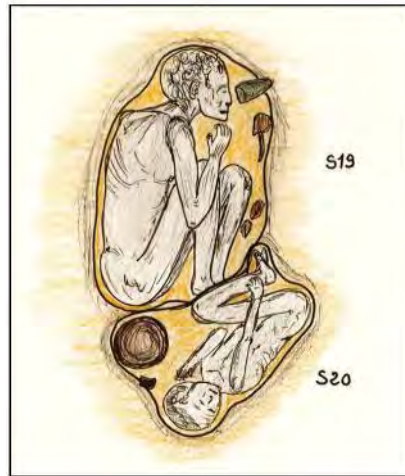
De fortes présomptions pèsent sur le fait que le préadolescent (S96) a été inhumé secondairement et comme pour deux autres unités (S10 / S11 et S66 / S68 / S93), l'un d'entre eux est inhumé en position hyper contractée témoignant d'un éventuel transport, avec probable décès à distance de la nécropole. On retrouve aussi comme constante entre les unités sépulcrales la notion de symétrie : S73 et S96 sont disposés dos à dos avec un vase déposé, ouverture vers le haut, entre les épaules des deux enfants.

Sur le plan de leur aspect, il existe une nette différence de carbonatation, S96 apparaissant comme fortement concrétionné, à l'opposé de S73 qui montre un environnement de sable fluide. Leur milieu de décomposition est donc très différent, il peut s'agir du fait que S96 ait été fagoté en donnant l'aspect d'une dessiccation primaire comme une *momification* spontanée avant la mise en terre, mais il peut s'agir d'une différence liée à un degré d'humidité ambiant qui aurait modifié le milieu de décomposition.

#### ***h. L'unité S19 et S20***

Pour ces deux sépultures (Figure 43), il n'y a pas à proprement parlé de sépulture double, mais de la superposition de deux sépultures uniques, qui se retrouvent décalées en altitude d'environ 450mm. De par sa position dans une couche inférieure, on peut simplement évoquer que S19 a été mis en terre avant S20 qui se situe au-dessus avec superposition « plan » de la zone distale des membres inférieurs de S19, sans perturbation apparente des ossements (comme cela a pu être décrit pour la sépulture double S96 et S101). Si on ne peut pas parler de contemporanéité d'inhumation, on peut préciser qu'il n'y a aucune interférence de l'une sur l'autre, ce qui est un élément en faveur du fait que les néolithiques avaient bien repéré la sépulture S19 quand ils ont creusé la fosse de S20 : S19 a

été inhumé avec une hache polie, symbole masculin probable, ainsi que des fragments céramiques. Un vase entier a été déposé, ouverture vers le haut, devant le corps de S20.



*Figure 43 : Sépulture double S19 / S20 avec représentation subjective des corps au moment de la mise en terre*

#### 4.3.3. Synthèse sur les unités conceptuelles de Rouazi-Skhirat

L'organisation de l'espace funéraire de la nécropole de Skhirat montre une répartition en de nombreuses unités de base que nous avons définies sous la terminologie d'unités conceptuelles. Certaines sont évidentes avec leur environnement immédiat (S11 / S12 et S66 / S68 / S93), d'autres le sont moins. L'aménagement de l'espace funéraire fait partie intégrante de la pensée collective et spirituelle, avec des notions familiales, génétiques, sociales ou simplement affectives ou encore symboliques ; le tout dans un cadre proche géographiquement de l'habitat habituel, et dans tous les cas sur un habitat temporaire mais en voie de sédentarisation. Les points de repère « architecturaux » sont représentés par l'océan, source de vie (et de spiritualité), le rivage océanique et cette zone deltaïque qui correspondent à une barrière géographique, l'oued comme source d'eau douce et potable, les riches terres limoneuses permettant de sélectionner différentes plantes dans un but alimentaire. Ceci sans oublier le village, où qu'il fut, avec de probables zones de circulation sur cette étendue sableuse littorale, où les chemins habituellement fréquentés serpentaient, y compris sur les zones funéraires... Tous ces repères géographiques permettaient de repérer et de garder une mémoire des lieux où se trouvaient les différentes tombes et leur histoire...

Ainsi, si on rationalise cet espace funéraire, on se retrouve devant un ensemble architectural correspondant à un cimetière « classique », avec ses regroupements de tombes par familles (biologiques, claniques, hiérarchiques et / ou culturelles),

ses probables lieux de piétés et d'offrandes (correspondant entre autre aux dépôts sans sépulture), ses lieux de passages serpentant la dune (sentiers), et ses probables lieux de vies temporaires, représentés par des foyers. Ces derniers devaient très certainement être liés non seulement à des lieux de vie, mais aussi à des lieux de pratiques funéraires et de culte, évoquant des concepts de vie après la mort et déterminent d'évidence un schéma de pensée complexe et structuré (Lévi-Strauss 1962).

Pour résumer, et en évitant toutes surinterprétations de « lecture » émotionnelle, il est difficile de déterminer les relations du rang social des individus et de leur position dans cet espace funéraire, mais de manière factuelle il est possible de reconnaître qu'au sein de la nécropole de Rouazi-Skhirat, il existe :

- Des sépultures d'enfants en bas âge, ayant subi une préparation complexe avant l'inhumation et se concentrant dans la zone sud de la partie fouillée de la nécropole (cf. chapitre 3).
- Des sépultures d'adultes qui ont manifestement été préparés à distance, fagotés et peut-être en partie momifiés, naturellement ou non et transportés (et probablement aussi ramenés au village) pour être enterrés et déposés dans une aire funéraire prédisposée, auprès d'autres personnes familialement, socialement ou affectivement liées et déjà inhumées.
- Une organisation en unités « familiales », « affectives » ou plus globalement « sociales » avec les regroupements de tombes.
- Cette organisation se faisant autour d'une sépulture « riche » (exemple de S100) évoquant une personnalité, autour de laquelle ont été inhumés des individus d'un rang social probablement moindre mais appartenant à l'environnement direct de la personnalité « fondatrice ».
- Il est important aussi de noter que la présence de haches polies auprès de certains corps est en rapport probablement avec le sexe masculin, et qu'il « serait aisé » d'associer d'autres objets avec le sexe féminin. Mais on connaît bien les limites de ces associations avec la notion de genre (sexe biologique ou sexe culturel...). De plus il faut préciser que le sexe « biologique » n'a été déterminé qu'avec des corps parfois non dégagés complètement et limitant ainsi la précision de la diagnose.



- La présence de lieux de cultes pour les défunts (et les vivants), avec des dépôts funéraires sans sépulture qui correspondent probablement à des lieux de dévotions et / ou de pratiques funéraires.

Cette nouvelle dimension d'étude concernant ces unités conceptuelles n'est en fait qu'une dimension sociale et tribale, correspondant à l'analyse de l'individu dans son contexte de vie et dans l'approche symbolique du « groupe vivant » de ces premières populations agro-pastorales.

Il est évident que la situation, les conditions d'inhumation et la répartition des tombes sur ce haut de plage ne peuvent pas être fortuites, et correspondent à un ordre établi, volontairement et consciemment, tel que nous le disions précédemment pour la mise en terre d'un individu, une écriture « symbolique » avec désir et volonté de laisser des traces de l'individu et du groupe, permettant de dépasser la barrière des générations.

Les individus de Rouazi-Skhirat avaient des pratiques funéraires élaborées et complexes qui montrent un désir de franchir la barrière de la mort avec des « croyances dans l'au-delà » dans un contexte d'ensemble structuré autour de personnalités hiérarchiques décédées<sup>6</sup> autour desquelles sont inhumés tous les individus qui bien que « secondaires » déterminent et conditionnent les structures sociétales. L'organisation architecturale de la nécropole et son aménagement de l'espace sableux littoral n'est pas le fait du hasard, et répond obligatoirement à des règles précises, pouvant être positionnée sur une autre échelle sur des voies d'accès, de transit ou de passage, commerciales ou culturelles (Figure 87).

Dans le paragraphe suivant, à titre comparatif et interprétatif nous allons faire état de données taphonomiques concernant d'autres gisements holocènes, au vu des découvertes récentes il nous semble opportun de rouvrir ces dossiers anciens, avec un regard plus global.

#### **4.4. Comparaisons avec d'autres sites du Maroc septentrional atlantique**

Il n'est pas question dans ce chapitre de reprendre de manière exhaustive la description des nombreux sites de cette région ayant livré des restes humains néolithiques, mais il nous semble opportun dans ce cadre, de reprendre quelques principaux sites archéologiques où des fouilles importantes mais anciennes et souvent non publiées, ont permis de mettre au jour des niveaux néolithiques qui appartiennent à l'histoire des recherches archéologiques au Maroc (Achakar, El Kiffen, El Mnasra-Contrebandiers...). Pour de nombreux autres gisements, ces

---

<sup>6</sup> Quel que soit le genre, en incluant les enfants dans ces ensembles et sans exclure toutefois toute allusion aux sacrifices humains, même si les éléments factuels sont absents.

niveaux « néolithiques » n'ont souvent été qu'un « passage obligé » pour accéder à des niveaux archéologiques plus anciens.

Nous aurions pu mettre toutes ces données dans le registre des annexes, en regroupant ainsi l'approche anthropologique des données archéologiques, mais dans un souci d'intégration et de comparaisons sur le plan taphonomique nous avons choisi d'en parler dans ce chapitre.

Les travaux anthropologiques et des descriptions plus complètes sont placés en annexes (cf. annexes) ce qui permettra de servir de références pour des travaux ultérieurs, ces annexes contenant des éléments inédits. Dans ce chapitre nous n'intégrons que les données taphonomiques concernant d'autres sites néolithiques de la région de Témara et du cap Spartel ainsi que de trois gisements épipaléolithiques (Afalou, Columnata et Taforalt) uniquement dans un but comparatif.

#### 4.4.1. La Grotte d'Achakar - Cap Spartel (fouilles Koehler)

Située à l'extrémité sud-ouest du Cap Achakar (cf. annexes) sur la façade atlantique de la péninsule tingitane, à une dizaine de mètres au-dessus du niveau moyen de la mer et se retrouvant actuellement à l'aplomb d'un complexe touristique, cette grotte a été fouillée par le Père Henry Koehler (1884-1965) entre 1923 et 1929 (Koehler 1931). Concernant les datations des niveaux de remplissage holocène, Daugas et El Idrissi (2008), citent 2 datations (tessons et micro-charbons) qui « calent » les niveaux d'occupation au cours de la période 6<sup>ème</sup> / 7<sup>ème</sup> millénaire avant notre ère. Une troisième datation sur fragment d'os humain a donné une date plus récente, mais probablement en rapport avec une intrusion d'ossements plus récents (1500 BP).

D'après les écrits de Koehler, ces restes humains ont été dégagés à 1,50 m de profondeur contre une paroi rocheuse, sous la forme « *d'une double sépulture* », riche de mobiliers et probablement avec un entourage de pierres évoquant une « structure », avec « *un sujet jeune en décubitus latéral (gauche) entouré de pierres* », et avec au sein de la même fosse un crâne d'adulte et de quelques os longs représentant peut être un « *dépôt secondaire* » mais leur contemporanéité n'est pas évidente même si l'archéologue le suggère. L'individu adulte apparaît robuste, probablement masculin et souffrait d'anémie chronique et l'individu immature, grand adolescent est probablement masculin (d'après l'os coxal). Rappelons toutefois que les ossements avaient subis des déplacements secondaires exogènes avec de nombreuses perturbations (infiltrations d'eaux, actions d'animaux fouisseurs, présence de nombreux blocs rocheux d'effondrements et présence intrusive d'ossements appartenant à 3 autres (au moins) individus.

Ceci nous amène à penser qu'il s'agit d'un contexte « pluriel » avec une sépulture « principale », celle de l'adolescent, et des sédiments environnant contenant des

restes humains plus anciens issus d'inhumations antérieures perturbées par le creusement de la fosse de l'adolescent...

#### **4.4.2. Le site d'El Kiffen - Grotte Peltier - Les Tamaris – Dar-Bou-Azza – (Fouilles Mieg de Boofzheim et Bailloud)**

Sur le plan taphonomique, et comme le décrit Bailloud dans son article (Bailloud *et al.* 1964), les secteurs d'inhumation sont surtout regroupés sur deux zones de dimensions réduites, correspondant à des sépultures secondaires dans un contexte de sépultures qu'on pourrait définir comme plurielles. Effectivement au sein de cet ensemble funéraire une seule sépulture primaire est attestée, même si des éléments taphonomiques décrits par l'archéologue évoqueraient d'autres sépultures primaires : le squelette VII (cf. annexes) avec à proximité un second crâne (VIII) « *déposé* » à 5 cm de l'extrémité céphalique d'EK VII. Le squelette VII est inhumé en décubitus dorsal les bras fléchis, les mains reposant sur la région abdominale (main droite) et thoracique (main gauche), les jambes demi-fléchies sur le côté gauche avec les pieds joints. Dans son ensemble la sépulture apparaît bien conservée in situ, au vu de la photo effectuée par Jodin en juin 1956 (Bailloud, 1964, planche III, reproduite en annexes) ce qui permet de visualiser la position d'inhumation du corps. Cette sépulture était accompagnée de vases et d'un gobelet. L'auteur précise que le corps était déposé entier dans une fosse, le sédiment de remplissage ne se différenciait pas du sédiment environnant.

La photographie montre des ossements appartenant à un autre individu : deux membres inférieurs isolés en position fléchie, apparaissant symétrique par rapport au squelette VII. S'agit-il de tout ou partie d'un autre individu qui serait juste au-dessous et légèrement à côté (en décubitus latéral gauche ?) du squelette VII ?

Cette sépulture montrait un dépôt funéraire (carrés E3-4) avec 2 poteries, un paquet d'os long et une mandibule fragmentée. Par ailleurs, au total, dans les différents secteurs de la nécropole, 27 céramiques ont été prélevées lors des fouilles au cours des différentes campagnes.

D'autres sépultures ont été décrites par l'archéologue, mais correspondant à des dépôts funéraires secondaires volontaires, notamment avec des « paquets d'os longs » au voisinage des crânes IV et V, avec des diaphyses de fémurs et tibia en position inversée, évoquant un prélèvement secondaire de membres inférieurs sur un corps déposé en décubitus latéral les jambes en flexion, les jambes et les cuisses ayant été prélevées en « paquets ». Une sépulture double avec les deux corps tête-bêche a été reconnue à la fouille (qui n'est pas sans rappeler la sépulture double S4-5 d'El Mnasra...).

En conclusion de ces considérations taphonomiques concernant le site d'El Kiffen, Il s'agit effectivement d'inhumations collectives, ceci dans un contexte « pluriel » de remaniements et réutilisations d'espaces funéraires et perturbations

de sépultures antérieures avec réorganisations volontaires (et partielles) probablement en lien avec des secondes funérailles...

#### 4.4.3. La Grotte de Témara - Contrebandiers (Fouilles Roche)

Cette grotte se situe sur le secteur d'El Mnasra, et d'ailleurs apparaît parfois sous la dénomination d'El Mnasra 1, dénomination attribuée lors des premiers sondages par l'abbé Jean Roche en 1956 (Roche 1976 ; Roche et Texier 1976 ; El Idrissi *et al.* 2008). Ce site a livré une stratigraphie complète et référentielle de l'histoire paléontologique de cette région (El Hajraoui *et al.* 2012).

Les ossements néolithiques que nous avons examinés proviennent de la base de la couche cendreuse. Les recherches initiales ont été centrées sur les périodes paléolithiques, ceci après avoir effectué un décapage complet d'une grande partie de la surface de la grotte, en enlevant quasiment toute la couche grise cendreuse contenant les sépultures néolithiques, ceci mis à part quelques zones en périphérie de la grotte, notamment sur le bord ouest à l'entrée de la grotte où un « témoin » des niveaux néolithique ancien a été conservé.



**Figure 45 : Entrée droite de la grotte avec niveau témoin néolithique « cardial » conservé (Photo A. El Hajraoui)**

Ce décapage, jugé nécessaire pour mettre au jour les niveaux plus anciens (paléolithiques) n'a pas permis d'étude taphonomique des sépultures néolithiques. Cette couche de surface devait être très remaniée, d'épaisseur variable se trouvant à l'interface de la couche de surface actuelle (et mélangée avec elle) et des couches sous-jacentes. Tout le sédiment gris mélangé avec de la terre brune, qui se situait immédiatement sous le sol subactuel a été mis dans des sacs et tamisé hors grotte. Cette couche très « poussiéreuse » contenait de nombreux vestiges humains, qui se trouvaient à l'interface avec la couche sous-jacente et aux dires de Jean Roche *sans sépulture primaire bien structurée*. Devant mon insistance pour avoir le maximum de renseignements sur ces niveaux néolithiques mal connus et au cours de la discussion, il me donna en fouillant dans ses souvenirs, quelques

précisions sur cette couche d'épaisseur variable (10 à 60 cm d'épaisseur d'après lui) :... *la couche cendreuse contenait plusieurs sépultures (au moins une dizaine) dont la plupart très remaniée, sont difficilement reconnaissables à la fouille, mis à part une ou deux proches des parois...* (Communication personnelle, 1987).

Il précisait aussi avoir trouvé dans son sondage, de nombreux tessons de céramiques et *d'industrie néolithique*, d'époques diverses plus ou moins récentes mais avec certains fragments de vases campaniformes *de type Carmona* (Roche, 1976).

J'avais aussi noté en 1987, qu'il m'avait précisé qu'une sépulture *d'un homme adulte très grand et très robuste, en décubitus latéral dans une fosse parallèle à la paroi...* se situait en périphérie, proche du bord est à l'intérieur de la grotte (?) et *entouré d'une structure de pierres délimitant la sépulture ...*, sépulture qu'il avait photographiée, mais dont la photo n'a pas été retrouvée. Au sein de cet ensemble il m'avait précisé qu'il y avait peu ou pas d'ossements pouvant appartenir à des immatures, comme il en avait trouvé dans les niveaux ibéromaurusiens de Taforalt. Nous n'avons donc que peu de renseignements concernant les éléments taphonomiques sur les sépultures néolithiques de la grotte de Témara-Contrebandiers, si ce n'est qu'il existait *...des fosses d'inhumations qui s'interpénétraient, avec de nombreuses perturbations des restes humains, sur une zone très piétinée servant d'habitat temporaire probablement saisonnier, les ossements apparaissant souvent sans connexion, mis à part quelques rares sépultures...* dont celle citée plus haut *...le tout mélangé dans une couche cendreuse qui elle était bien délimitée...* (Jean Roche, communication personnelle, 1992).

L'ensemble des inhumations néolithiques de cette grotte est compatible avec un contexte « pluriel » au sens large, où les couches superficielles sont souvent perturbées par piétinements, creusements de foyers, intervention perturbatrices des animaux *fouisseurs* opportunistes, et par les nombreux siècles d'utilisation de ces abris sous roche si pratiques pour se protéger des prédateurs et des aléas climatiques... D'ailleurs, d'une manière plus générale, les sépultures préservées sont plutôt celles qui se trouvent en périphérie des grottes, souvent mieux protégées par les blocs rocheux (ce qui ne semble pas être le cas ici) et ne se trouvant pas sur des lieux de passages et des foyers qui sont plutôt positionnés sur les zones où la hauteur sous voûte est maximale... Tout ceci n'est pas sans rappeler les inhumations au sein de la grotte d'El Mnasra-Casino (notamment la sépulture ELM-S7), ou les dépôts d'ossements de la grotte d'El Kiffen-Peltier où existent des dépôts secondaires organisés volontairement, ce qui n'est pas le cas de la Grotte des Contrebandiers, où nous n'avons pas de notion de dépôt secondaire volontaire, ou du moins pas de preuve factuelle de cela.

Dans leur ensemble les restes néolithiques provenant de la couche cendreuse de la Grotte des Contrebandiers et malgré le manque d'éléments factuels archéologiques, sont remarquables par leur aspect massif, épais et robuste, et

surtout par la présence de nombreuses perforations et lésions, qui feront l'objet d'une discussion.

Les restes humains sont actuellement très parcellaires, de structure osseuse très dense, très compact et de couleur grisâtre, montrant un aspect très robuste différent des restes néolithiques de Skhirat ou d'El Kiffen qui apparaissent dans leur ensemble plus « graciles » (même si plusieurs individus de ces deux gisements sont plus « robustes »). Les fragments osseux issus de la couche cendreuse des Contrebandiers correspondent à toutes les parties du corps et une quinzaine d'individus (méthode des scores) sont représentés, ce qui correspond globalement à ce que Jean Roche avait pu me décrire. Actuellement ces restes humains ont été inventoriés par Aïcha Oujaa et rassemblés dans des boîtes stockés dans les réserves de l'Institut national des Sciences de l'Archéologie et du Patrimoine (INSAP - Rabat Université).

Les ossements provenant du niveau néolithique des Contrebandiers ont donc été collectés sans ordre et à l'époque de notre étude ils étaient entreposés au musée archéologique de Rabat dans trois tiroirs où était mentionné sur une étiquette : *...néolithique ancien provenant de la couche gris-cendreuse des Contrebandiers...* C'est dans ce lieu que j'ai pu examiner tous ces restes humains en 1986 et 1987, période où j'avais pu en discuter directement avec Jean Roche : je me souviens d'ailleurs les avoir examinés en sa présence, lui-même faisant un inventaire des objets lithiques atériens de cette même grotte, issus de ses fouilles datant de 1976 (?). Il avait d'ailleurs été très surpris et très intéressé, lorsque je lui avais montré les nombreuses traces de perforations sur les ossements crâniens et postcrâniens, dont une de taille supérieure aux autres et qui montrait un début de cicatrisation, avec présence d'un bourrelet calcifié péri-orificiel, excluant (du moins pour cette perforation) une action post-mortem. Cette lésion, bien que de facture différente, n'est pas sans rappeler les cupules crâniennes décrites sur les crânes provenant du site néolithique moyen de Skhirat (S12 et S46 entre autres), ces dernières ne montrant pas d'action « perforante » mais un simple raclage circulaire et en profondeur de la table externe. Ce même fragment crânien, sur sa table interne, présentait aussi à proximité une lésion endocrânienne en creux évoquant un probable processus tumoral des parties molles (ménigiome ?) : l'aspect de cette lésion semblant peu compatible avec une classique granulation arachnoïdienne de Pacchioni.

Des fragments de voûte crânienne montrent une épaisseur marquée du diploé qui témoigne une hématopoïèse active, comme nous le décrivons sur d'autres restes néolithiques provenant d'autres gisements (Achakar, El Mnasra et El Kiffen).

En conclusion, les éléments bibliographiques actuels sur les niveaux néolithiques de la grotte des Contrebandiers ne permettent pas une approche précise sur le plan taphonomique et archéologique, mais quelques éléments remarquables sont à noter, et comme nous le verrons certains d'entre eux rapprochent le contexte funéraire à celui d'autres grottes voisines et quasi-contemporaine, ainsi :

- Quelques inhumations primaires (au moins deux ?) auraient été reconnues en 1970, lors du décapage de surface d'après J. Roche
- Les sépultures « primaires » les mieux conservées se trouvaient en périphérie de la grotte (ce qui apparaît logique du fait de l'utilisation plus fréquente par activité humaine des zones à tirant d'air maximum, les zones à bas tirant d'air étant plus préservées et réservées à des activités de repos ?)
- Lors de l'étude a posteriori une quinzaine d'individus ont été dénombrés,
- Tous les restes humains examinés, très fragmentés présentent tous le même aspect structurel et grisâtre, signant une origine stratigraphique commune (néolithique au sens large).
- Il existait de nombreux remaniements de tombes, témoignant d'un contexte « pluriel », avec de nombreux remaniements par bioturbation, ceci sur des couches superficielles, dans un contexte d'abri avec utilisation quasi permanente durant au moins 4 millénaires...
- Les ossements entreposés et examinés appartiennent surtout à des adultes présentant une robustesse notable et quasi constante.
- De nombreux fragments osseux montrent des perforations qui peuvent être secondaires à une action animale (insectes...), mais pour certaines une action anthropique est tout à fait probable (présence de « bourrelets » cicatriciels péri-orificiels).
- L'épaisseur parfois constatée de la voûte crânienne évoque une hémoglobinopathie.

Ainsi il est dommage que les données taphonomiques des niveaux néolithiques de ce site soient incomplètes, certains éléments évoquant des pratiques funéraires particulières, avec des perforations visibles sur les ossements, notamment celles pratiquées dans une période circum-mortem, que nous ne trouvons qu'au sein de cette grotte, les trépanations incomplètes (cupules crâniennes), qui bien qu'étant assez courantes au cours des temps néolithiques, n'en sont pas moins intéressantes. Il en est de même pour les éléments pathologiques concernant les problèmes d'hyperplasie diploïque, témoignant d'une fonction hématopoïétique anormalement forte, cette atteinte (anémie) a déjà été décrite sur les restes humains d'Achakar et d'El M'nasra.

#### 4.4.4. Les Grottes de Témara - El Harhoura I et II (Fouilles Debénath et fouilles Oujaa)

##### 4.4.4.1. *Données générales*

La ville de Témara regroupe en fait plusieurs sites archéologiques et outre la grotte des contrebandiers dont nous parlions dans le paragraphe précédent et celle d'El M'nasra qui fera l'objet du paragraphe suivant, les deux principaux sites d'El Harhoura ont fait l'objet d'une prospection et de fouilles exhaustives et sont d'ailleurs à ce jour encore en cours d'exploitation pour El Harhoura 2 (Fouilles Nespoulet - El Hajraoui et Oujaa pour la partie archéo-anthropologique).

Ces deux gisements se situent dans le village d'El Harhoura, à 10 km environ au sud-ouest de la ville de Rabat. Le premier, El Harhoura I (appelé aussi grotte Zouhrah) a été fouillé, en 1977 par A. Debénath (Debénath 1999). En 1978, après une prospection soigneuse de ces falaises littorales datant de l'Ouljien moyen, il a fouillé un vaste abri, d'une vingtaine de mètres de longueur sur 10 de profondeur, à 400 mètres environ au nord du premier et à proximité immédiate de la grève, cet abri sous roche lui semblant propice à des découvertes intéressantes, ce qui s'est avéré exact par la suite... (Debénath et Lacombe 1986) (Tableau 12).

##### 4.4.4.2. *La Grotte d'El Harhoura I (grotte Zouhrah - fouilles Debénath)*

La grotte Zouhrah (El Harhoura I) ne présente pas d'entrée actuelle directe et a été découverte fortuitement par un oculus dans son plafond gréseux, lors du creusement des fondations d'une maison, ce qui fait qu'elle a toujours été « étanche » à toute intervention extérieure ancienne, la protégeant ainsi au fil des millénaires. Très riche sur le plan archéo-zoologique, elle montre différents niveaux néolithiques bien datés (5400 +/- 290 BP soit 4896 / 3636 avant notre ère, GIF 5519, Daugas *et al.* 1998), qui constituent d'après Debénath ... *une nécropole renfermant de nombreux individus, dont les corps ont été déposés en les introduisant par l'ouverture dans le plafond de la grotte, expliquant les déplacements et cassures des os des individus inhumés antérieurement...* Il précise ne pas y avoir trouvé d'individus très jeunes, qu'il explique peut-être à tort, par des conditions de fossilisation différentielle, il serait plus probable d'y voir un recrutement particulier d'adultes.

Les niveaux ibéromaurusiens ne sont pas reconnus avec évidence, par contre on retrouve au sein d'un niveau atérien une mandibule fragmentaire. Sur le plan taphonomique pour les individus néolithiques, cette grotte est fort intéressante car elle montre des éléments en faveur de dépôts secondaires au sein d'un ensemble sépulcral « clos », avec probable réaménagement de l'espace funéraire et réorganisation, volontaire ou non, des restes humains. Ces pratiques funéraires ne



sont pas sans montrer des analogies avec la grotte quasi-contemporaine d'El Kiffen, et avec les aménagements funéraires des périodes protohistoriques du dernier millénaire avant notre ère.

Sites	dates	Valeurs calibrées	Ref.	Auteurs
El Harhoura 1 néolithique	<b>5400 +/- 290 BP</b>	4896 / 3636 a.n.e.	GIF 5519	Daugas 2008
El Harhoura 2 néolithique	<b>5980 +/- 210 BP</b>	5321 à 4363 a.n.e.	Ly 2149	In Rapport 2008
El Harhoura 2 néolithique	<b>5800 +/- 150 BP</b>	4994 à 4345 a.n.e.	U.Q.1601	idem
El Harhoura 2 (couche 1 mais limite sup Couche 2 attribuée au paléo. sup. ?)	<b>6978 +/- 167 BP</b>	6500 a.n.e. (à vérifier)	Rabat – 168 (Laratès 2002) Escargots terrestres associés EH2-H6	VESAM – 3 - 2012
El Harhoura 2 Couche 4a Paléo moyen	<b>74000 +/- 3000</b>		EH 08.9 Dat. OSL	Jacobs et al. 2012 In El Hajraoui et col. 2012
El Harhoura 2 Couche 4b Paléo moyen	<b>89 000 +/- 4000</b>		EH 08.8 Dat. OSL	Jacobs et al. 2012 In El Hajraoui et col. 2012

**Tableau 11 : Listing des datations concernant les sites d'El Harhoura 1 et 2**

#### **4.4.4.3. La Grotte d'El Harhoura II (Fouilles El Hajraoui, Nespoulet et Oujaa)**

Le gisement d'El Harhoura II (33°55N ; 6°59W) a livré plusieurs sépultures néolithiques en fosse et en pleine terre, dont une sépulture double en 1978 (EHS1-2), qui correspond à une inhumation de deux adultes de sexe différent. Ces sépultures sont datées à -5980 BP +/- 210 avec comme valeurs calibrées entre 4354 et 5230 avant notre ère (Daugas *et al.* 1998), donc globalement contemporaine des sépultures d'El Harhoura I et d'El Kiffen. Lors des campagnes de fouilles ultérieures (1997, 2002 à 2005...), 11 individus ont été mis au jour correspondants aux sujets EH3 à 13. Presque tous les individus sont inhumés en décubitus latéral (un seul en décubitus dorsal), avec un colmatage complet et immédiat de la fosse, dans un sédiment argileux, mais sans artifices particuliers reconnus lors de la fouille.



*Figure 47 : Sépulture double d'El Harhoura 2 - fouilles A. Debénath (Debénath et Lacombe 1986)*

Sur le plan culturel, deux éléments peuvent être retenus et évoquent des pratiques funéraires spécifiques :

- Présence d'un dallage aménagé sur les sépultures qui semble intentionnel, représenté par de grosses plaques de grès provenant de blocs d'effondrement de la voûte (Debénath, communication personnelle, 1986).

- Deux perforations sur la mandibule d'EHS2 sont visibles, de 5 mm de diamètre, borgnes, mesurant 3 à 4 mm de profondeur (cf. photo, intra, chapitre 5).

Les gisements d'El Harhoura (I et II) montrent des données taphonomiques semblables aux autres gisements néolithiques *en grotte ou sous abri*, bien que moins importants sur le plan quantitatif, mais la qualité des fouilles fait que ces sites, resteront des éléments archéologiques de référence (notamment en ce qui concerne la stratigraphie et les datations). Le sujet H3 sur lequel nous reviendrons est un individu particulièrement intéressant car porteur d'une mutation (dépression pariétale circonscrite) et à ce jour ce serait avec le crâne de S12 de Rouazi-Skhirat et le crâne de Castellar-Pendimoun, les plus anciens témoins de cette mutation génétique sur le pourtour méditerranéen (cf. chapitre 5 : paléopathologie), permettant de suivre les déplacements des communautés humaines du début de l'Holocène...

#### **4.4.5. La Grotte de TEMARA - EL MNASRA 2 (Fouilles Debénath, Nespoulet, El Hajraoui et Lacombe)**

##### ***4.4.5.1. Données générales***

La grotte d'El Mnasra (grotte du Casino - Province de Témara Skhirat) se situe à 15 km au sud-ouest de la ville de Rabat et à 300m de la ligne de rivage actuelle ; (latitude 33° 55' 40,9'' Nord ; Longitude 6° 57' 13,3'' Ouest, altitude 14 m du niveau actuel de la mer) (Figure 1).

Ce complexe archéologique a été découvert lors d'une prospection systématique des sites archéologiques de la région de Témara, entreprise par Jean Roche entre 1954 et 1956. Mais ce n'est qu'en 1990 qu'ont été mis au jour les premiers restes humains issus de la grotte principale (El Hajraoui 1993 et 2004). Un second abri, à une trentaine de mètres au nord-ouest de l'initial, reste vierge de toute fouille et est actuellement scellé par l'escalier d'accès au lotissement érigé en 1996 (cf. annexes). Les premières sépultures (S1, S2, S3, ainsi que la sépulture double S4/S5) ont été inventées par El Hajraoui et exhumés au cours des fouilles en 1991, 1992 et 1993 à proximité du sondage initial. Ensuite, au fil des différentes campagnes de fouilles de 1996 à 2006 (R. Nespoulet et El Hajraoui 2008) 18 individus au moins ont été exhumés et dénombrés (NMI), dans un contexte sépulcral le plus souvent primaire et unique, mais où certaines tombes apparaissent remaniées par des bioturbations plus ou moins récentes, par réutilisation de l'espace sépulcral et piétinements de ces zones qui ont aussi servi d'habitats. Les trois premières sépultures ont fait l'objet d'un coffrage en mousse de polyuréthane, ceci dans un contexte particulier d'accessibilité réduite, du fait de la faible hauteur sous plafond (Daugas, communication personnelle, 2004) ; le coffrage de la volumineuse sépulture double S4 et S5 n'avait d'ailleurs pas abouti et les restes humains avaient été prélevés sur place sans ordre : la dénomination de ces deux squelettes issus de cette sépulture double sont référencés S4-5. Les autres coffrages ont été prélevés et conservés au Musée Archéologique de Rabat où ils ont été fouillés en différé.

Concernant les datations des niveaux néolithiques de ce gisement, nous ferons référence aux données publiées dans l'ouvrage collectif VESAM 2013.

Le corpus des sépultures néolithiques d'El Mnasra est rédigé dans l'annexe 5 générale, en fin de ce volume, et reprend en partie le texte que nous avons déjà publié en 2013 dans le VESAM. Néanmoins nous reprendrons ici quelques éléments taphonomiques caractéristiques.

#### ***4.4.5.2. L'occupation humaine néolithique de la grotte d'El Mnasra 2***

A El Mnasra, l'ensemble des sépultures montre des inhumations primaires en fosses, mais d'autres mettent en évidence d'importants remaniements complexes, quelquefois volontaires, par réutilisation de l'espace funéraire, mais aussi involontaires (par piétinements, utilisation de l'espace de vie, création de foyers détruisant tout ou partie des sépultures, ou encore creusement par des animaux fouisseurs, charognards ou autres) ...

Dans cette grotte, l'agencement des corps se fait dans un contexte sépulcral complexe, que l'on pourrait définir de « pluriel ». Les individus néolithiques sont inhumés dans des fosses, le sédiment de l'encaissant limono-argileux étant bien différencié par rapport au sédiment de remplissage noirâtre, riche en manganèse, avec structures empierrées entourant le défunt et dépôts probablement intentionnels de quelques petits paquets argileux. Le plus souvent ces derniers sont de couleur rouge et dans une moindre importance jaune ; ils sont quelquefois déposés directement sur le sujet.

A El Mnasra, mis à part les petits paquets d'argiles et des structures en pierre, le matériel archéologique reste relativement pauvre, mais tout de même présent, avec quelques rares éléments de parures retrouvés au sein des sépultures : vertèbre de requin et canine de canidé percées, une petite aiguille en os, des tessons de poterie décorés au peigne ou d'impressions cardiales, et avec présence de chevilles de bovidés probablement déposées comme offrandes auprès des corps. Tous ces éléments archéologiques ont été inventés en relation directe avec les sépultures, permettant de confirmer leur parenté culturelle.

#### **4.4.6. Les grottes de Dar Es Soltane (Fouilles Debénath)**

Localisé sur le littoral dans la banlieue sud de Rabat, le site de Dar Es Soltane a été découvert par A. Ruhlmann au cours de prospections réalisées en 1937 et 1938. Il comprend 4 grottes numérotées du nord au sud de 1 à 4. La grotte 1 a été fouillée par A. Ruhlmann (Ruhlmann 1951) et la grotte 2, située à environ 200 m au sud de la précédente, par A. Debénath de 1969 à 1976. Le remplissage de cette dernière a livré toute une série de niveaux archéologiques s'étalant du Néolithique à l'Atérien en passant par l'Ibéromaurusien. Cette séquence archéologique, classique dans les grottes de cette partie du littoral atlantique, est incluse dans des formations continentales d'origine variée qui reposent sur des dépôts de plage marine (Debénath et El Hajraoui 1999). En outre, la fouille de cette grotte 2 a permis de mettre au jour un nombre important de restes humains d'âge néolithique, ibéromaurusien et atérien. Les restes atériens comprenaient notamment un crâne bien conservé publié par D. Férembach (1976). Les restes trouvés dans les niveaux néolithiques sont très fragmentaires. Ils font l'objet de ce paragraphe.

Site	Ref.	échantillon	Age	Marge +/-	Ref. citée par Eve Gros, 2000
Dar es Soltane 2	UQ- 1558	Coquilles de patella, Ibéromaurusien	16500 BP	250	Occhiéti <i>et al.</i> , 1992

**Tableau 12 : Datations du niveau probablement ibéromaurusien du site de Dar Es Soltane 2**



**Figure 49 : Sépulture « 1 » de Dar Es Soltane (néolithique) photo A. Debénath**

Dans son étude préliminaire concernant le site Dar Es Soltane 2, A. Debénath (1976 et 1978), explique avoir mis au jour plusieurs inhumations dont 3 épipaléolithiques (sujets 2, 3 et 4), et un (sujet n°1) dans le niveau néolithique *...jeune adulte en mauvais état de conservation....*

Concernant la sépulture néolithique il précise : *... Le corps avait été déposé en décubitus latéral gauche, orienté la tête vers de Nord. Aucune trace de fosse ou de dallage de protection n'a pu être mise en évidence lors de la fouille ; toutefois, on remarquait une mince lentille sableuse, uniquement dans la partie de la couche où reposait le corps.* Sur les photos examinées on remarque que l'extrémité céphalique est positionnée en rotation gauche, la face dirigée vers le sol, les membres supérieurs sont en flexion devant le thorax et les membres inférieurs, mal conservés sont fléchis. L'ensemble du corps reposant sur un fond cupulaire. Les articles cités en référence font état de « silos » que l'auteur *suppose être en relation avec des structures funéraires*, mais sans préciser le niveau archéologique concerné ni le lien direct avec l'inhumation du sujet n°1.



*Figure 50 : Dar es Soltan néolithique ancien ou épipaléolithique  
3<sup>e</sup> molaire inférieure percée – pendentif- (photo A. Debénath)*

## **4.5. Données archéologiques comparatives avec les gisements épipaléolithiques du Maghreb**

Dans ce chapitre nous aborderons les données archéologiques de 3 principaux gisements représentant la transition Pléistocène / Holocène ; les sites de Taforalt, Afalou Bou Rhummel et Columnata.

### **4.5.1. La grotte de Taforalt (Fouilles Roche)**

Cette grotte a été découverte par le docteur Pinchon en 1908 et a été prospectée entre 1944 et 1947 par A. Ruhlman (Férembach *et al.* 1970 ; Aoudia-Chouakri 2013), mais c'est en 1951 que l'abbé Jean Roche reprend les fouilles (Roche 1953).

Les datations absolues C14 citées par Roche (Roche 1959 ; 1976), concernant les différents niveaux archéologiques, s'échelonnent entre - 8850 BC et - 19950 avant notre ère (environ 11000 et 22000 BP), une seule datation faite sur charbon de bois pour le « niveau nécropole ibéromaurusienne » donne la valeur suivante 11900 +/- 240 BP (L-399E). Ces datations ont été confortées par Bouzougar (Bouzougar *et al.* 2008), avec des valeurs s'échelonnant entre -10769 et -12985 en valeurs calibrées (Techniques AMS, Barton *et al.*, 2013)<sup>7</sup>.

Sur le plan taphonomique et concernant les sépultures provenant des niveaux épipaléolithiques de Taforalt, nous n'avons à notre connaissance peu de données

---

<sup>7</sup> OxA-13479 TAF03/200 *Pinus sp.* 10 935±40 10928-10762

OxA-13480 TAF03/202 *Pinus sp* 10 950±45 10944-10769

OxA-13516 TAF03/203 *Pinus sp* 11 065±45 11135-10942

OxA-13517 TAF03/204 *Dicotyledonous* 10 990±45 10990-10790

OxA-13477 TAF03/36 *Conifer* 12 675±50 13233-12936

OxA-13478 TAF03/90 *Juniperus/Tetraclinus* 12 495±50 12985-12305

publiées (Aoudia-Chouakri 2013). Les éléments qui suivent sont extraits de l'article de J. Roche (1953) et de données personnelles (Roche, communications personnelles, 1987 et 1992). Sur le plan culturel, des colorants ont été retrouvés au sein des sépultures ; hématite, oligiste et limonite avec poli d'usage, témoignant de pratiques funéraires, ainsi que des coquilles percées, des pendeloques, des galets colorés ainsi que des figurations éléphantines et sexuelles (Zouak 1991).

### ***Sur les premières découvertes de restes humains***

Au cours de la campagne 1951, le niveau "A" avait fourni des fragments humains appartenant à 2 individus, dont le crâne d'un sujet masculin ayant subi une avulsion dentaire caractéristique de la culture ibéromaurusienne (Verger-Pratoucy 1968). Le niveau "D" a livré un petit fragment de voûte crânienne. Au printemps 1952, l'effritement des coupes formées de cendres extrêmement pulvérulentes a permis d'apercevoir deux squelettes assez complets. Le décapage du niveau "A" a permis de mettre au jour un véritable ossuaire ibéromaurusien, avec au moins une dizaine d'individus. En 1953, J. Roche avait noté *...que la plupart des corps étaient couchés sur le dos, la tête à l'ouest, le visage vers le soleil levant (cette disposition avait déjà été décrite par Bardin pour le site de La Mouilhah) ...*

En ce qui concerne la fouille de 1951, une pratique funéraire semble certaine, pratique que J. Roche interprète comme un rituel : plusieurs corps de jeunes enfants avaient été déposés dans une fosse trapézoïdale, limitée sur 3 côtés par des blocs de pierre. Contre le bloc nord, un corps *... de bébé était pelotonné, couché sur le côté gauche, la face dirigée vers l'extérieur ... Au centre plusieurs corps d'enfants étaient allongés dans l'axe est-ouest. Sur leur poitrine, on avait déposé en étoile trois massacres de mouflon, maintenus en place par une pierre centrale, les cornes tournées vers l'extérieur...* En 1987, J. Roche m'avait précisé qu'il avait fait de nombreuses photos de qualité des tombes, photos qui, à ce jour n'ont pas été retrouvées.

D'après les souvenirs de Jean Roche (communication personnelle, 1987 et 1992), et concernant les fouilles ultérieures *... les squelettes de très jeunes enfants étaient souvent regroupés autour des sépultures d'adultes. Les inhumations avaient été faites dans un mélange de cendres pulvérulentes et de blocs de pierre intentionnellement disposés. Ces inhumations ont été effectuées à diverses époques (...); les os très fragiles des enfants (...) en ont subi les conséquences : déplacés, mêlés entre eux (...). Autant un rituel funéraire était observable chez les adultes, autant il était difficile à établir clairement chez les enfants...*

Ainsi le site ibéromaurusien de Taforalt, où 178 individus auraient été exhumés, témoigne de manière évidente sur le plan archéologique funéraire, d'un système de pensée avec pratiques funéraires élaborées et complexes définissant une véritable nécropole :

- Notamment avec des inhumations d'enfants en bas âge, avec une disposition particulière d'encadrement et de structures funéraires,
- Avec, comme la nécropole de Rouazi-Skhirat le montrera quelques millénaires plus tard, des « unités conceptuelles », reliant les tombes d'enfants et les tombes d'adultes, Aoudia-Chouakri (2013) dans sa thèse parle d'ailleurs de probables *unités sépulcrales* et des regroupements de tombes dans des zones réservées à cet effet, notamment près des parois de la grotte.
- Mais aussi avec présence de matériel archéologique (chevilles osseuses de mouflons),
- Bien qu'il s'agisse de « dépôts primaires en milieu colmaté », Aoudia-Chouakri a noté dans sa thèse la présence de remaniements secondaires « volontaires » pour que les zones sépulcrales puissent accueillir de nouveaux défunts, avec des « dépôts multiples ».
- Ce même auteur rapporte aussi des actions sur les têtes d'adultes et d'enfants activement nettoyées, enduites ou peintes en rouge (surmodelage probable) des interventions sur d'autres ossements postcrâniens ont été décrits (désarticulation) et Aoudia-Chouakri n'exclut pas la notion de sacrifices humains.



#### 4.5.2. L'abri sous roche n° 3 d'Afalou Bou Rhummel – Algérie (fouilles Arambourg)

C'est au sein d'un ensemble géologique littoral<sup>8</sup>, à l'est de Bejaïa (Algérie), que C. Arambourg a exploré, puis fouillé l'abri sous roche n°3 (de 1928 à 1930). Cet abri d'une dizaine de mètres de profondeur sur 20 m de largeur abritait une importante série d'ossements humains sur deux niveaux d'occupation dans un contexte ibéromaurusien (40 adultes et 10 immatures). Les fouilles ont été reprises entre 1983 et 1993 par S. Hachi (2006). Les restes humains ont été examinés par M. Boule, H.-V. Vallois et R. Verneau, entre 1934 et 1952 (Chamla 1985). Les datations absolues effectuées au sein d'un ensemble stratigraphique similaire relevé dans un abri sous roche voisin (abri de Tamar Hat) donne des datations s'échelonnant globalement entre -10000 et - 14000 BC (Aoudia-Chouakri 2013) (Tableau 14).

Site Afalou	Références	Niveaux et nature échantillons	Age années BP	Cal.	Réf.
	<b>Ly 3227</b>	Ibéromaurusien	<b>11450 BP ± 230</b>	11630 - 11156	<i>Hachi, 1996 et 1997 (D'après DEA E. Gros 2000 op cit)</i>
	<b>Alger 0008</b>	(Sommet de la couche III, charbon IV charbons)	<b>13120 BP ± 370</b>	14582 - 13273	
	<b>Gif 6532</b>	Couche 3	<b>12 020 ± 170</b>	12143 - 11725	<i>Cité par Aoudia – Chouakri 2013</i>
	<b>Ly 3228</b>	Couche 4	<b>12 400 ± 230</b>	12957-12147	«
	<b>Gif 9637</b>	Couche 7	<b>14 910 ± 180</b>	16546-16010	«

**Tableau 13 : Datations concernant le niveau ibéromaurusien d'Afalou Bou Rhummel**

D'après Chamla ...*les ossements humains du premier niveau étaient accumulés en tas au milieu et contre les parois de fond de la grotte, en occupant une surface de 3 x 4m, sur 0,50 à 0,75 m d'épaisseur. Mélangés pêle-mêle, souvent sans connexion entre eux et présentant des traces de calcination. Cependant,*

<sup>8</sup> Ce secteur archéologique bien connu a été découvert par le géologue A. Ehermann en 1920 qui y effectue un sondage en 1928 en collégialité avec M. Boule, R.Vaufrey et M. Reygasse (cité par Aoudia-Chouakri 2013).

*certains ont été découverts gisant en position repliée, les avant-bras fléchis, les mains à hauteur des épaules. Un enfant était placé contre celui d'un adulte, la tête reposant sur l'épaule gauche... un homme (n°28), enterré plus profond, reposait sur le dos en position allongée, l'avant droit fléchi, la main au niveau du pubis. Cet homme présentait une masse ferrugineuse broyée finement, avec au milieu un grand poinçon en os poli, ainsi que quelques galets de silex non taillés au niveau du menton. Sous ses pieds se trouvait un crâne d'enfant...*

Ainsi sur le plan funéraire, cette nécropole de la fin du paléolithique supérieur est représentée par des zones d'inhumation collectives, des loci d'inhumations préférentielles avec sépultures masculines et d'autres témoignant de dépôts secondaires associés avec quelques inhumations primaires apparemment non remaniés. Une dernière remarque, citée par Aoudia-Chouakri (2013), qui note que dans le niveau le plus ancien ...*un individu (réf. H.X) présente la particularité d'avoir été inhumé en compagnie d'un macaque...*

#### **4.5.3. Le gisement de Columnata – Algérie (Fouilles Cadenat))**

Cet abri sous roche, situé sur les hauts plateaux oranais, à égale distance entre Oran et Alger, a été fouillé par Cadenat entre 1937 à 1961, (Chamla 1972 ; Aoudia-Chouakri 2013, Chadi-Saoudi 2022) suivi par les travaux de Brahimy entre 1969 et 1971 qui se limite au « secteur ibéromaurusien ». Cette nécropole capsienne a été mise au jour avec les restes de 89 d'individus (47sépultures individuelles et plurielles), parmi lesquels de très nombreux restes d'immatures. Tous les âges sont représentés (Aoudia-Chouakri 2013 ; cf. intra chapitre 2). Les datations s'échelonnent du 4<sup>e</sup> au 7<sup>e</sup> millénaire avant notre ère et sont regroupées dans le tableau 15.

D'après Cadenat, deux groupes sont différenciés, un plus ancien (niveau 1) contenant des corps incomplets sans connexion et déplacés, évoquant des remaniements secondaires. Ces sépultures sont signalées par ...*un monument ou une pierre de forme particulière....* Le second groupe provenant du niveau 2, est représenté par ...*des squelettes complets en connexion naturelle, correspondant à des inhumations primaires et sans traces de monuments...*

D'après Cadenat, la position des corps était variable, le plus souvent représentée par le décubitus latéral ou dorsal, jambes repliées contre la poitrine, mais cette position n'est pas exclusive, certains corps sont mis au jour dans des positions particulières : assise en extension forcée. Sur le plan de l'orientation, il n'y aurait pas eu de sens préférentiel.

Les sépultures ont été parfois regroupées en unités sépulcrales et un cas de sépulture collective serait évoqué (Aoudia-Chouakri 2013) ainsi que 4 sépultures multiples. 21 sépultures individuelles sont reconnues et tous les âges seraient reconnus. Il est noté l'inhumation de personnages particuliers (avec des dépôts de chevilles osseuse et de pierres de recouvrement). La notion de décarnisation et de

préparation du corps est notée pour au moins deux cadavres, mais le site est bien connu par le fait qu'il a livré de nombreux ossements humains modifiés (perforés, polis et sciés) et est attribué à la période capsienne supérieure (Camps- Fabrer 1966). Dans sa thèse, Mme Aoudia-Chouakri relève aussi que : ... *les immatures mort-nés ont bénéficié d'un traitement funéraire identique aux enfants plus âgé et aux adultes. Et que les périnatals sont toujours inhumés en sépultures individuelles...*

Ainsi les gestes funéraires apparaissent très variés et diversifiés, du fait en partie de la durée d'occupation de ce site.

<i>Columnata</i>	<i>Cal BC</i>	<i>Non cal.</i>	<i>Ref.</i>	
Ibéromaurusien	11202-10159 Cal BC	-	Alg. 97	Cité par Aoudia-Chouakri
Columnatien	Non citée	6330 a.n.è	Mc. 155	M.C. Chamla
		6190 a.n.è. +/-150	Mc. 211	«
	7524-7075 Cal BC	-	?	Cité par Aoudia-Chouakri
	6380- 6007 Cal BC		?	«
Capsien supérieur	5845-5561 Cal BC	5350 a.n.è.	Mc. 154	«
Tiarétien	6019-5485 Cal BC	4900 a.n.è	Gif. 308	«
	?	4850 a.n.è.	Mc.153	«
	5642-5032 Cal BC	4390 a.n.è	Gif.. 309	«
Néolithique	?	3900 a.n.è.	Gif. 156	«
	4833 – 4561 Cal BC	3300 a.n.è.	Gif. 307	Cité par Aoudia-Chouakri

**Tableau 14 : Datations concernant les différents niveaux d'occupation du gisement de Columnata (Chamla 1972 ; Aoudia-Chouakri 2013)**

#### **4.6. Et sur le contexte taphonomique des nécropoles sahariennes ?**

Comme nous le verrons dans le chapitre 6, qui concerne la synthèse de ce travail et l'intégration de la nécropole de Rouazi-Skhirat dans le contexte « méditerranéen » et « africain », il est difficile de ne pas comparer les sépultures de la nécropole qui fait l'objet de notre étude avec les nécropoles découvertes au sein du Sahara, témoignant de vies communautaires lors de périodes humides sur les grands espaces tropicaux, et notamment celles, inventées par une équipe de

chercheur de l'université de Chicago (P. C. Sereno, directeur ; Sereno *et al.* 2008), dénommés « *cementie* de Gobero », zone archéologique située en périphérie d'un paléolac au nord-ouest du Niger, près d'Agadez. Plus de 200 sépultures ont été mises au jour de manière fortuite suite à un décapage éolien naturel de paléodunes qui a laissé apparaître les squelettes en surface. D'évidence, au vu des photos publiées par Duhard (2013) sur le plan taphonomique de grandes similitudes culturelles sont visibles :

- Que ce soit l'exemple de la sépulture *kiffianne* présentée par Sereno, qui rappelle la sépulture S12 de Rouazi-Skhirat (Figure 51), avec la même disposition du corps évoquant un fagotage probablement nécessaire à un éventuel transport du cadavre ou à un rite d'inhumation spécifique. Cette sépulture est datée de 6595 ans BP (5<sup>ème</sup> millénaire a.n.è.).
- Ou bien la sépulture *ténéréenne*, qui possède de grandes similitudes avec la sépulture S46 (Figure 52). Sans parler du bracelet en ivoire d'hippopotame porté au bras gauche d'une fillette, sépulture datée elle aussi du 5<sup>ème</sup> millénaire a.n.è. (6785 BP)
- Et pour terminer ces similitudes taphonomiques entre la nécropole de Rouazi-Skhirat et celle de Gobero, cette dernière montre aussi des regroupements de corps qui, outre une contemporanéité d'inhumation, montre une volonté « de laisser des traces » afin de transmettre dans l'au-delà un message... comme à Skhirat la notion d'unités conceptuelles est présente afin de « regrouper » des corps socialement liés...

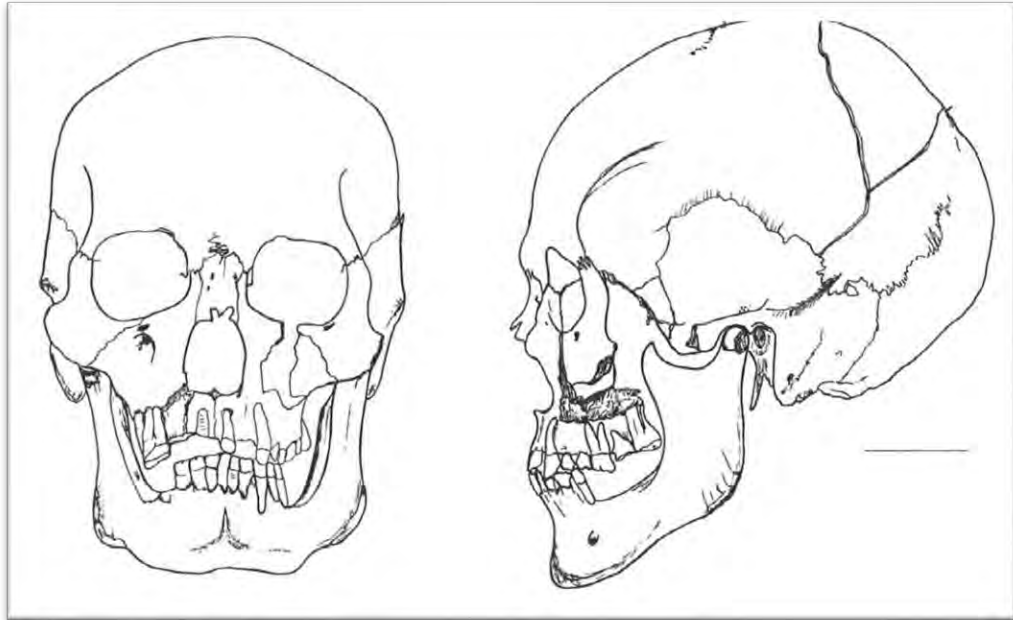


*Figure 51 : Sépulture « kiffianne » issue de la nécropole de Gobero (Photos J.-P. Duhard 2013, fouilles Sereno)*



*Figure 52 : Sépultures néolithiques ténégréenne nécropole de Gobero  
(Photos J.-P. Duhard)*

%%%%%%%%%



*Figure 54 : Dessins face et profil orthonormés du crâne Rouazi-Skhirat n°4*

## **Chapitre 5 : Autres paramètres biologiques de la population de Rouazi-Skhirat**

### **5.1. Introduction :**

Dans ce chapitre il sera traité en premier lieu des éléments biométriques et descriptifs selon les *normae* du squelette céphalique (y compris les rapports squelettiques du prognathisme facial et dentaire, puis du squelette postcrânien et de la stature des adultes et surtout des enfants, et de l'éventuel différentiel entre l'âge dentaire et l'âge statural pour un même sujet immature. Enfin je traiterai d'éléments paléopathologiques rencontrés au sein de la population de Rouazi-Skhirat, notamment en ce qui concerne le vaste champ des trépanations crâniennes, sans oublier les dysplasies pariétales et autres situations

d'embryogenèse incomplète, et de leurs implications dans le suivi chrono-géographiques des mutations génétiques responsables. Ce qui nous permettra de faire le point sur d'autres sites méditerranéens où ces éléments anatomiques ont pu être rencontrés.

## 5.2. Données anthropologiques sur le squelette crânien des adultes

### 5.2.1 Etude anthropologique du squelette crânien

Les crânes néolithiques de Rouazi-Skhirat se classent en deux catégories :

- les crânes « isolés » qui peuvent être examinés, décrits et mesurés dans leur ensemble, c'est-à-dire qui ont été isolés car prélevés de la sépulture (ou qui ont été prélevés lors des prospections avant les fouilles proprement dites).
- les crânes non dégagés, toujours inclus dans leur sépulture, celle-ci n'étant pas dégagée entièrement et ne bénéficiant que d'un décapage de surface, plus ou moins prononcé, dans un but conservatoire.

Les résultats globaux concernent les crânes isolés auxquels nous avons associé des mesures qui ont pu être relevées sur des crânes « in situ ». Pour l'étude téléradiographique nous avons choisi les 10 crânes suffisamment complets et dont l'état de conservation permettait un repérage correct des principaux points craniométriques de référence. En fait deux biais interfèrent : d'une part les crânes isolés se retrouvent souvent dans un état plus ou moins dégradé, et d'autre part la forte proportion d'enfants ne permet pas de mesures comparatives, même si leur intérêt scientifique s'oriente vers d'autres éléments anthropologiques. Au total et en fonction des mesures faites, 10 à 25 crânes adultes seront répertoriés et 10 crânes seront utilisés à des fins téléradiographiques.

Par leur aspect global, ces crânes ne présentent pas d'évidence de déformations crâniennes volontaires, ni d'asymétrie particulière, ou autre plagiocéphalie, y compris d'ailleurs pour les crânes d'enfants.

Les seules déformations anatomiques crâniennes observées sont constitutionnelles, s'agissant de dépressions bipariétales (*depressio biparietalis circumscripta*) ou autres dysplasies de la paroi crânienne (dysplasie obélique), qui intéressent plusieurs crânes et qui feront l'objet d'un paragraphe spécifique. Les crânes de Rouazi-Skhirat ne présentent pas d'avulsions dentaires rituelles des incisives comme celles que l'on retrouve de manière habituelle sur les crânes appartenant à la culture ibéromaurusienne (Verger-Pratoucy 1968). Sur le plan dentaire concernant les dents antérieures, outre les malpositions dentaires constitutionnelles, les seules usures des couronnes dentaires sont représentées par des usures de la face occlusale des incisives centrales liée à une gestuelle quotidienne en rapport probablement à la réparation des filets de pêche ou à des activités de tissage (cf. paragraphe spécifique). Dans tous les cas, mis à part les

dysplasies pariétales, les autres éléments anatomo-pathologiques ne modifient pas de manière sensible les données biométriques obtenues sur les crânes (cf. tableau 16 hors texte ; mensurations crânes Rouazi-Skhirat).

### *Description des crânes en vue supérieure*

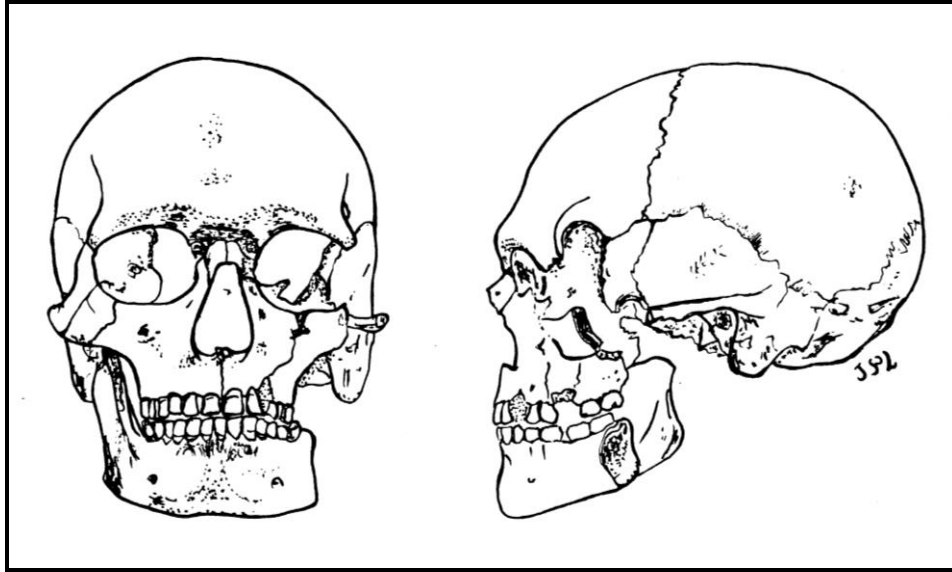
Les crânes montrent une dolichocéphalie nette ( $m = 73,41$  ;  $ds = 3,31$  ;  $n = 25$  ;  $max = 79,1$  ;  $min = 69,2$ ), 13% des individus sont hyperdolichocéphales, 57% sont dolichocéphales et 30% sont mésocéphales. Aucun ne se retrouve dans la classe des brachycéphales. La répartition homme / femme n'apparaît pas significative pour ce critère anatomique même si la diagnose sexuelle prête toujours à discussion. Sur le plan de la forme en vue supérieure, les crânes présentent le plus souvent une forme en « bourse » (exemple des crânes C3, S22, S90...) avec un renflement postérieur, et comme le crâne S59 un aspect rappelant le crâne de Mechta El Arbi. Aucun des crânes adultes ne présente de suture métopique.

Les trous pariétaux sont le plus souvent présents mais plusieurs crânes en sont exempts (C3 et S8) et les crânes S89 et S63 ne montrent qu'un seul orifice. Quelques crânes montrent des dysplasies touchant la région sincipitale et obélique, dysplasie qui peut être nette, large et profonde, comme pour le crâne C5, où elle est d'ailleurs associée à une dépression bipariétale, ou moins marquée comme sur le crâne SSR2, formant deux petites dépressions obéliques, au sein d'une zone en creux de 4 cm de diamètre. Sur d'autres crânes (C9, S96 ou S18) elle est visible quoique plus évanescence, et associée sur le crâne C9 à une synostose précoce de la suture sagittale et une dysmorphose globale avec formation d'un sillon sagittal bordé par deux surélévations para sagittales. Sur plusieurs crânes cet aspect en sillon de la suture sagittale est bien visible. L'association de cet aspect avec la dysplasie obélique n'a été observée que sur 3 crânes, et comme nous le verrons dans un paragraphe ultérieur, il semble fort probable que ces variations anatomiques soient liées, représentant une expression différente d'un même gène mutant (cf. intra).

### *Description des crânes en vue de profil*

Ce paragraphe fera l'objet d'une seconde étude utilisant la méthodologie téléradiographique. En ce qui concerne l'étude anthropologique classique les crânes apparaissent « moyens » suivant l'indice hauteur / longueur au basion ( $m = 72.8$  ;  $ds = 2.63$  ;  $n = 11$  ;  $max. = 77$  ;  $min. = 68.7$ ). Globalement, la majorité des crânes se situe classés « moyens et hauts ».





*Figure 55 : Face et profil orthonormés du crâne de C7 (masculin)*

L'indice hauteur / longueur au porion donne un résultat comparable à celui calculé au basion, avec une valeur « élevée », ( $m = 61.4$  ;  $ds = 2.30$  ;  $n = 20$  ;  $max. = 64.6$  ;  $min. = 56.8$ ). 55% des crânes sont compris dans la classe moyenne, 35 % dans la catégorie « crânes hauts » et 10% dans celle « crânes bas ».

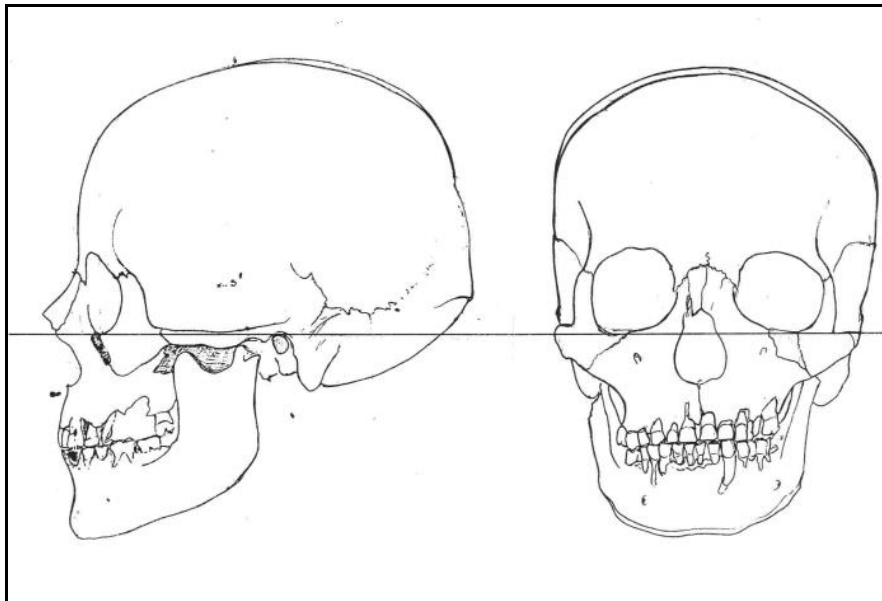
Les diagrammes sagittaux peuvent être réguliers avec des courbures équilibrées (comme le crâne de S90) mais peuvent aussi montrer des aspects morphologiquement plus diversifiés avec soit une saillie inienne modérée et un front moins globuleux (comme pour les crânes S22 et C3 par exemple). Ils peuvent aussi montrer un diagramme nettement plus irrégulier avec une glabelle de stade III et IV (crâne S59), le bregma étant surélevé avec une petite dépression post coronale, un aplatissement en avant du lambda et une région inienne anguleuse. Sur ces crânes d'aspect plus « mechtoïdes », les mastoïdes sont plus massives et l'apophyse malaire est épaisse, mais il est nécessaire de rappeler que le dimorphisme sexuel accentue ce caractère.

L'extroversion goniale est relativement fréquente, notamment sur les crânes qui peuvent s'apparenter aux crânes de Mechta El Arbi. Le corps mandibulaire peut prendre des aspects divers avec soit une forte hauteur du corps, soit un profil mandibulaire plus gracile. Le rebord inférieur de la mandibule est alors de forme concave avec une saillie mentonnière marquée. Sur d'autres crânes l'aspect du profil est plus gracile, avec un ensemble manducateur « équilibré » comme pour les crânes C3, S90 ou S22. D'ailleurs le prognathisme, et plus généralement l'équilibre du profil, sera étudié sur les téléradiographies.

L'apophyse frontale du malaire peut montrer deux aspects différents :

- Soit un rebord postérieur saillant sur 15 mm sur des crânes que nous décrivons comme « mechtoïdes » (crânes S59 et C7), avec petit rebord supérieur horizontal, prolongeant la largeur de l'orbite.
- Mais cet aspect apparaît différent sur les crânes apparentés au phénotype *protoméditerranéens graciles*, où ce même rebord est oblique et nettement plus fin. Dans tous les cas le corps du malaire est haut avec des insertions musculaires marquées.

Le ptériorion est le plus souvent en forme de « H » avec contact sphéno-pariétal, mais on rencontre aussi un ptériorion en « K », avec contact fronto-temporal, comme sur le crâne de S90 du côté droit. Les os nasaux sont plutôt volumineux, la crête sus-mastoïdienne n'est pas constante, mais d'aspect effacé quand elle est présente.



*Figure 56 : Profil et face orthonormés du crâne de S47 (féminin)*

### ***Description des crânes en vue antérieure***

Les crânes apparaissent hauts suivant l'indice hauteur / largeur au basion (m = 98.8 ; ds = 4.34 ; n = 11 ; max. = 105.1 ; min. = 92.1). Aucun ne se trouvant dans la classe des crânes bas (crânes avec un indice inférieur à 92).

L'indice hauteur / largeur au porion montre une valeur moyenne ( $m = 83.3$  ;  $ds = 3.09$  ;  $n = 20$  ;  $max. = 90.3$  ;  $min. = 77.5$ ). 75% des individus se trouvent dans la classe moyenne, 10% se retrouvent dans la classe « crânes hauts », 15% dans la classe « crânes bas ».

La face est méso / leptoprosope (indice facial total :  $m = 88.6$  ;  $ds = 5.03$  ;  $n = 13$  ;  $max = 97.5$  ;  $min = 79.6$ ). 30% sont dans la classe « mésoprosope », 35% dans la catégorie « leptoprosope », 14% de « euryprosope ». En ce qui concerne l'indice facial supérieur, la face se situe dans la classe moyenne ( $m = 52.1$  ;  $ds = 3.34$  ;  $n = 14$  ;  $max = 57.5$  ;  $min = 46.9$ ). 50% des individus se trouvent dans la catégorie faces « mésènes », 28% des individus sont euryènes et 22% leptènes. L'importance de la hauteur de la symphyse est responsable de la petite différence corrélative entre les deux indices faciaux.

Les orbites sont méso-chamaeconques donc plutôt « basses » (indice orbitaire :  $m = 77.3$  ;  $ds = 6.64$  ;  $n = 19$  ;  $max = 84.7$  ;  $min = 61.5$ ), mais l'histogramme des fréquences montre une courbe bimodale avec un premier axe polaire correspondant aux valeurs chamaeconques (47% des sujets), et un second rassemblant les valeurs méso-hypsicconques (43%), les 10% restant se trouvant dans la catégorie des méso-chamaeconques. Ces deux axes polaires ne semblent pas être rapportés au dimorphisme sexuel même s'il y contribue, les valeurs les plus basses correspondant aux valeurs masculines, mais permet de dissocier pour ce critère la présence de deux groupes humains : un groupe « gracile » avec des orbites hautes et rondes et un groupe que l'on pourrait qualifier de « plus cromagnoïde » évoquant un critère rappelant l'homme de Mehta El Arbi qui présente habituellement des orbites basses et carrées. L'aspect bimodal de cette courbe concernant l'indice orbitaire est tout à fait en faveur de l'hétérogénéité de cette population.

L'indice nasal montre 58% des sujets leptorhiniens, 28% mésorhiniens, et 14% de platyrhiniens ( $m = 47.7$  ;  $ds = 4.55$  ;  $n = 14$  ;  $max = 54$  ;  $min = 42.9$ ). Le dimorphisme sexuel n'apparaît pas significatif. Ces valeurs évoquent dans l'ensemble des échancrures nasales étroites. L'aspect du rebord inférieur de l'ouverture nasale est de forme variable et peut montrer soit un bord net (crânes S8, S59 et S90), soit avec un sillon pré-nasal (crânes S22 et S89) soit deux petites fossettes pré-nasales (crânes C3).

L'indice frontal transversal, traduisant la forme du front en vue antérieure, est toujours inférieur à 86.2, avec des crêtes divergentes et une largeur frontale minimum relativement réduite ( $m = 81.8$  ;  $ds = 2.93$  ;  $n = 19$  ;  $max = 86.2$  ;  $min = 76.4$ ). 25% des individus se trouvent dans la catégorie crêtes divergentes « inférieures à 80 », les 75% restants se classent dans la catégorie « 80 / 86.2 ».

L'indice fronto-pariétal qui traduit la forme du front en vue antérieure et en vue supérieure, montre 36% de crânes métriométopes pour 58% d'eurymétopes (front large), un seul se trouvant dans la classe des sténométopes ( $m = 69.7$  ;  $ds = 3.16$  ;  $n = 19$  ;  $max = 76.3$  ;  $min = 63.5$ ).

L'indice crânio-facial transversal, montre 50% de faces « larges et très larges », 35% de faces « étroites et très étroites », 15% dans la classe intermédiaire ( $m = 95.9$  ;  $ds = 5.89$  ;  $n = 20$  ;  $max = 105.9$  ;  $min = 85.7$ ). Pour ce caractère phénotypique une répartition « bimodale » est visible traduisant au moins deux formes de bases concernant l'aspect de la face, hétérogénéité étant en faveur d'une origine génétique « complexe » de cette population (cf. tableau 17).

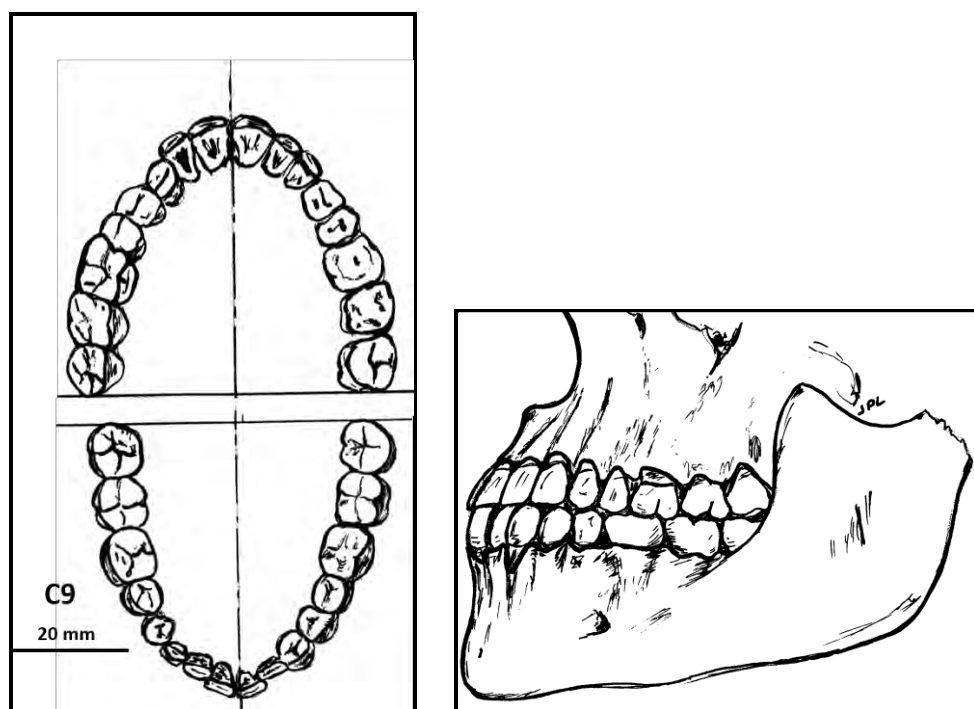
	TAFORALT Hom			TAFORALT Fem			EL KIFFEN			SKHIRAT			LOUBERRID		
	M	N	s	M	N	s	M	N	s	M	N	s	M	N	s
Indice crânien hor.	74,5	13	2,6	77	6	1,6	74,8	9	3,4	73,8	23	2,8	75,5	10	3
Ind. Haut.larg. Basion	98	6	4,2	96,8	3					98,8	11	4,3	95,2	8	4,6
Ind. Haut.Long. Basion	74,4	7	1,8	73,5	3					72,8	11	2,6	71,2	8	2,9
Ind. Haut.larg. Porion	81,4	14	4,2	79,1	6	2,3	84,2	4		83,3	20	3,1	81,1	10	3,6
Ind. Haut.Long.Porion	61,1	13	2,5	60,9	6	1,5	64,8	4	4,5	61,4	20	2,3	61,2	10	2,5
Ind. Facial Total										88,6	13	5			
Ind. Facial Super.	46,4	8	1,9	47,8	4					52,1	14	3,3	52,8	8	3,4
Ind. Orbitaire	71,1/74,4	7	4,7	71,8/73,1	4		74,5	2		77,3	19	6,6	78,0/79,7	8	8,5
Ind. Nasal	52,1	7	3,7	54,2	5	5,2				47,7	14	4,6	45,4	8	
Ind. Frontal transv.	77,3	10	4,6	79,1	6		83,1	9	7,5	81,8	19	2,9	82	10	4,6
Ind. Fronto-parietal	64,9	12	3,8	66,3	6	4,2	70,2	9	7,4	69,7	19	3,2	69,4	10	4,8
Ind. crânio-facial tr.	102,3	8	3,8	95,3	4					95,9	20	5,9	92,8	9	4,5
Long crâne	194,6	14	5,6	182,7	8	3,7	185,7	10	9,8	183,4	25	8,4	186	12	6,3
larg. crâne	146,1	14	3,9	139,7	7	2,8	137	11	6,5	135	24	4,7	139	11	7,6
aplatis. facial sup.										15,7	15	1,8	17	9	2,3
hauteur faciale sup.	68,6	11	2,5	62,6	5					66,4	17	4,5	69	8	3,4
bizygomatique	147,4	8	4,7	131,5	4					130	21	8,4	131	9	5,3
largeur front.mini	94	13	5,3	92,9	8	7,8	97,5	10	8,1	95,4	24	7,1	98,1	10	5,7
distance basion-pros	104,3	6	6,5	100,3	3					95,6	7	5,8	94,5	6	6,9
largeur bigoniaque	113,7	10	5	101,9	8	6,3	104	2		95,3	13	7			
	(Ferembach,62)			(Ferembach,62)			(Lacombe)			(Lacombe)			(Lacombe)		

**Tableau 15 : Tableau comparatif des principales mensurations et indices crâniens de Rouazi-Skhirat avec quatre populations préhistoriques de référence (Moyennes et écarts types)**

### *Description des crânes en vue postérieure*

Dans l'ensemble les crânes apparaissent « hauts » avec une largeur bipariétale haut-située et toujours dans le tiers supérieur, donnant presque toujours un aspect en « toit de maison » (crânes C3, S22, S89, S90...) avec une arête sagittale plus ou moins marquée. Pour le crâne S59, le sommet crânien est anguleux avec de petites dépressions parasagittales mettant en évidence les bosses pariétales et donnant un aspect en « bouteille de coca-cola », avec un étranglement de la zone supra temporale. Dans de rares cas, notamment pour les crânes juvéniles, l'aspect est plus sphérique (crâne S14 par exemple) ou comme le crâne C8 (mais il s'agit d'un immature présentant une dysmorphose).

Les sutures lambdoïdes sont presque toujours très tourmentées, avec présence de nombreux os wormiens souvent de formes allongées et perpendiculaires à l'axe de la suture comme les crânes S90 et S22. Le crâne S89 en présente 8 principaux répartis de manière asymétrique, dont 6 volumineux ayant les dimensions suivantes : 14 mm x 18 ; 5mm x 14; 7mm x 16; 7mm x 18; 6mm x 18 et 6mm x 16. Le crâne S8 montre par contre des sutures plus simples avec une écaille occipitale lisse et différente de l'ensemble des autres crânes. Le crâne C3 ne montre que deux os wormiens symétriques (6mm x 14 et 5mm x 15), avec une écaille occipitale barrée par une protubérance occipitale externe « musclée », allant d'un astérion à l'autre.



*Figure 57 : Dessin de la face occlusale et du profil gauche de l'appareil manducateur de C9*

### *Description des crânes en vue inférieure*

On retrouve l'aspect dolichocéphale général du neurocrâne, avec une écaille occipitale allongée, mais de morphologie variable. L'arcade maxillaire est de forme parabolique (crânes S22 et S90), de forme elliptique (crâne C3) ou encore ellipsoïde (crâne S8).

Les rapports dento-dentaires montrent un aspect avec beaucoup de variabilité, avec des articulés occlusifs parfaits pour les crânes S22 et S90, ou avec des « encombrements incisivo-canins » plus ou moins importants notamment pour les

crânes C3 et S89. Cette hétérogénéité des rapports dento-dentaires peut se voir dans les populations métissées.

### *L'épaisseur de la paroi crânienne des crânes de Rouazi-Skhirat*

L'épaisseur de la paroi crânienne des individus adultes est relativement faible, à la différence des autres crânes néolithiques de la même région. Cette épaisseur, qu'elle soit mesurée ou parfois estimée avec une précision suffisante (du fait de dépôts carbonatés compacts) n'excède jamais 5 à 6 mm et d'ailleurs le plus souvent elle est comprise entre 4 et 5,5 mm (niveaux obélion, bosses frontales et pariétales). Cette épaisseur est nettement plus réduite que celles retenues pour les autres populations préhistoriques d'Afrique du Nord ou du Sahara, qu'elles soient épipaléolithiques ou néolithiques. Les valeurs moyennes relevées à Rouazi-Skhirat apparaissent globalement faibles et sensiblement identiques à celles relevées sur les Européens actuels (Chamla 1968).

Dans l'ensemble, sur les crânes néolithiques et particulièrement ceux provenant du nord-ouest de l'Afrique, il est fréquent de rencontrer des parois crâniennes dont l'épaisseur dépasse 10mm. De nombreux chercheurs l'ont remarqué, notamment en ce qui concerne les squelettes provenant des contrées sahariennes de la côte atlantique (sites du Cap Juby où l'épaisseur de la voûte atteint des valeurs de 12 à 13mm) ou du Maroc septentrional (Petit-Maire 1979 ; Dutour 1986). Nous-mêmes l'avons remarqué et mesuré sur des crânes provenant des sites d'Achakar ou de Témara (cf. tableau 18). Notons que le professeur M. Boule, dès 1928, avait remarqué ce caractère témoignant « ...d'une probable pathologie... » pour le crâne de l'adulte d'Achakar (note muséographique datée de mars 1928, archives du Musée de Rabat).

En fait, ces valeurs témoignent d'une hyperplasie de la couche moyenne de la paroi crânienne (diploé), stimulée par une production intensive de cellules de lignée sanguine dans un contexte d'anémie chronique. Il est donc important de ne pas intégrer ce critère pathologique dans un cadre comparatif « anatomique » mais par contre il sera nécessaire d'en rediscuter dans le cadre d'une approche environnementale, écologique et culturelle.

<b>SITE</b>	<b>Moyennes épaisseurs du crâne</b>	<b>périodes</b>	<b>datations</b>	<b>références</b>
<b>Taforalt</b>	<b>5,6 à 8,5 mm</b>	Epipaléolith.	11900 +/- 240 BP	<i>Férembach, 1962</i>
<b>Columnata</b>	<b>6,0 à 8,5 mm</b>	Columnatien	8330 / 7350 BP	<i>Chamla, 1968, 1970</i>
<b>Autres néo Sahara</b>	<b>7,0 à 8,0 mm</b>	Néolithique sensu largo	10000 / 5000 a.n.è.	«
<b>Néolithique de Hassi El Abiod</b>	<b>6,75 à 8,31 mm</b>	Néolithique sensu largo	7000 / 4000 BP	<i>Dutour, 1989</i>
<b>Témara-Contrebandiers</b>	<b>10 à 13mm</b> (niveau pariétal et frontal)	Néolithique	4600 a.n.e.	<i>Ousmoï 1989</i>
<b>Témara – El Mnasra</b>	<b>11 à 13 mm</b> (niveau pariétal et frontal)	Néolithique	V <sup>e</sup> millénaire a.n.è?	<i>Lacombe, intra</i>
<b>Achakar</b>	<b>8 à 10 mm</b> (niveau pariétal)	Néolithique	4696 /4356 a.n.è.	<i>Lacombe, intra (datations Daugas)</i>
<b>El Kiffen</b>	<b>7mm et +</b> (au niveau frontal)	Néolithique	4500 / 5800 a.n.e.	«
<b>Rouazi-Skhirat</b>	<b>4,5 à 6 mm</b> (pariétal / frontal)	Néolithique moyen-récent	V <sup>e</sup> millénaire a.n.è.	<i>Lacombe, 2001</i>
<b>Européens actuels</b>	<b>5,29 à 5,80 mm</b>	Actuel	actuel	<i>Chamla 1968</i>

**Tableau 16 : Valeurs comparatives de l'épaisseur crânienne dans différentes populations paléolithiques supérieures, néolithiques et actuelles.**

### *Capacité crânienne des crânes de Rouazi-Skhirat*

La capacité crânienne, calculée avec la méthode de Lee et Pearson sur 22 crânes donne une valeur moyenne de 1347 cm<sup>3</sup> (m= 1347 ; ds = 83,07 ; n= 22 ; max= 1520 ; min= 1191). Le dimorphisme sexuel n'excède pas 160 cm<sup>3</sup>. La moyenne féminine est de 1277 cm<sup>3</sup> (n = 8 ; ds= 63,4), et la moyenne masculine est de 1435 cm<sup>3</sup> (n= 8 ; ds= 80,4).

<i>Capacité Crânienne (cm<sup>3</sup>)</i>	<b>Hommes</b> (N) d.s.	<b>Femmes</b> (N) d.s.	<b>moyennes</b>
<b>Rouazi-Skhirat (Lacombe)</b>	<b>1435 (8)</b> 63,4	<b>1277 (8)</b> 80,4	<b>1347 (22)</b> 83,7
<b>Taforalt (Férembach, op.cit.)</b>	1650 (13) 64,8	1370 (5) 1278 / 1435	1370 / 1650 (18)
<b>Columnata (Chamla, op. cit.)</b>	1420/1607 (5)	1351/1498 (3)	1351 / 1607 (8)
<b>Néo Sahara (Dutour, op. cit.)</b>	1433 / 1638 (7)	1304 / 1365 (2)	1304 / 1638 (9)
<b>Neo Sahara (Chamla, op. cit.)</b>	1425 (13) 97,8	1186/1376 (3)	1186 / 1425 (16)
<b>Proto Sahara (Chamla, op.cit.)</b>	1440 (5) 1327 / 1607	1292 (13) 48,8	1292 / 1440 (18)

*Tableau 17 : Valeurs de la capacité crânienne pour Rouazi et comparaisons avec d'autres populations paléolithiques supérieures et néolithiques*

Les moyennes de la capacité crânienne obtenues pour les individus de Rouazi-Skhirat sont significativement plus faibles que celles calculées par Chamla et Férembach chez les individus de Columnata et de Taforalt. Pour ces deux populations « épipaléolithiques », les valeurs se classent dans la catégorie des « moyennes capacités » de Broca (Olivier 1960). Mais les effectifs de ces populations sont relativement réduits (8 individus).

Les valeurs obtenues à Rouazi-Skhirat sont sensiblement les mêmes que celles obtenues par Chamla pour les populations sahariennes méridionales qu'elles soient néolithiques ou protohistoriques, en se classant dans la catégorie des « petites capacités » de Broca. Par contre, les individus étudiés par Dutour (néolithiques d'Hassi El Abiod du Mali septentrional) donnent des moyennes plus élevées, qui les rapprochent des moyennes obtenues chez les épipaléolithiques (cf. tableau 19).

### *Remarques sur « l'extroversion goniale »*

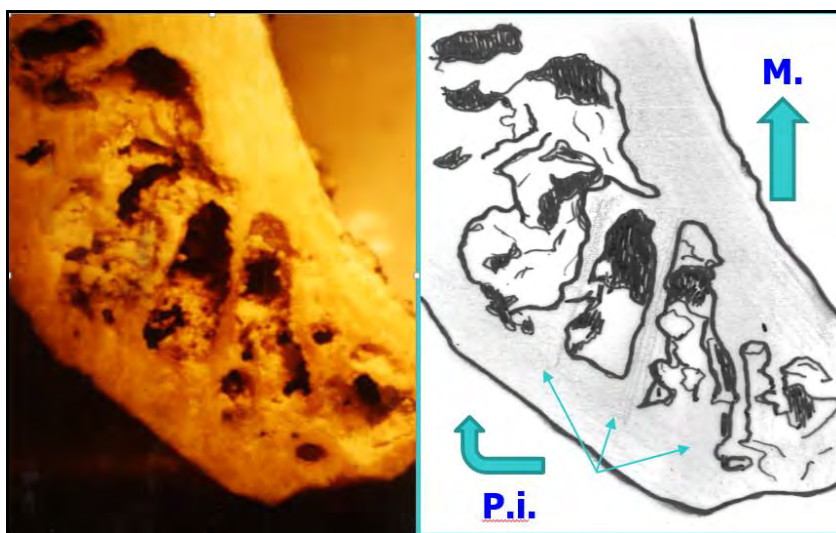
Les mandibules de Rouazi-Skhirat présentent pour certaines une extroversion goniale (exemple de S59, S89, C4...). Cette extroversion est la



résultante non seulement d'un contexte épigénétique, mais aussi d'un « remodelage fonctionnel » du fait d'une action prépondérante du muscle masséter sur celle du muscle ptérygoïdien interne. La vue macroscopique d'une coupe frontale au niveau goniaque montre les travées osseuses dans le sens du vecteur de force du muscle masséter. Ceci pourrait s'assimiler à une enthésopathie... ; du fait de l'action majeure de serrement des dents, le muscle ptérygoïdien interne a une fonction outre d'élévateur de la mandibule, une action d'équilibre favorisant les mouvements de latéralité (et antéro-postérieurs), donc avec un vecteur de force non seulement vertical mais aussi suivant un axe vectoriel plus oblique et opposé avec le côté controlatéral, ceci modifiant l'architecture des travées osseuses (cf. figure 58).

A l'opposé certaines mandibules présentent une prépondérance de l'insertion du ptérygoïdien interne sur le muscle masséter, avec « introversion » de l'angle goniaque (exemple de S83)<sup>1</sup>. Ce déséquilibre « d'action, de direction vectorielle et de force » de ces deux muscles potentiellement antagonistes, mais ce qui n'est pas le cas dans l'axe vertical, témoigne d'une activité masticatoire intense et potentiellement importante quant à la puissance majeure reconnue du muscle masséter<sup>2</sup>.

Nous en reparlerons notamment en ce qui concerne les mandibules provenant du site néolithique d'El Kiffen (cf. annexes) ce critère phénotypique est assimilé à tort ou à raison, à un critère « mechoïde » rencontré sur les mandibules épipaléolithiques (à Taforalt notamment).



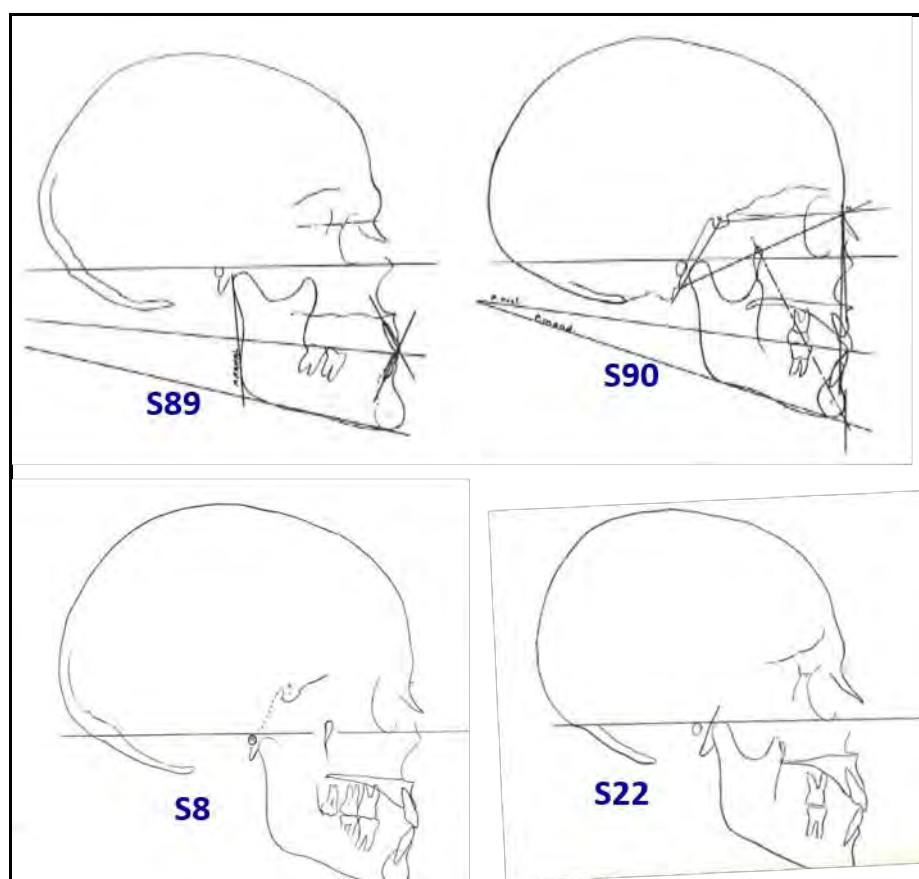
**Figure 58 : Extroversion goniaque par remodelage fonctionnel (Rouazi- Skhirat), coupe frontale passant par le gonion, visualisation des travées osseuses axées sur le vecteur de force du muscle masséter.**

<sup>1</sup> L'action du ptérygoïdien interne est de relever la mandibule mais aussi de la projeter en avant (en rapport avec la position en bout à bout ou un geste quotidien de pincement incisif ?)

<sup>2</sup> Le muscle « masséter » est un des muscles les plus puissants de l'organisme.

## 5.2.2. Etude du profil facial, des rapports squelettiques et du prognathisme

Le profil facial a été étudié à partir de données téléradiographiques suivant les standards classiques utilisés en orthodontie selon le référentiel édité par Muller (1986) (Cf. Planche Volume 2). Les téléradiographies sont faites à 4 mètres suivant ces standards (clichés Laffont et Lacombe) et interprétées selon plusieurs analyses classiques dont les analyses de Steiner, de Ricketts et de Sassouni (Muller 1986) (Figure 59). Ainsi 10 profils sont étudiés (Tableau 20). Pour les moyennes, nous avons exclu le crâne de S44, appartenant à un enfant de moins de 10 ans dont les mesures obtenues ne rentrent pas dans le cadre statistique de l'étude par perturbation de la moyenne.



**Figure 59 : Analyses sur téléradiographies :**

- ***Du crâne masculin S89 avec les plans de Francfort, plan occlusal et plan mandibulaire visualisant le décalage vertical du splanchnocrâne (Etude du décalage vertical)***
- ***Du crâne féminin S90, analysant le décalage antéro-postérieur de la face à partir des angles de références SNA et SNB (Etude du décalage antéro-postérieur)***
- ***Des crânes S8 et S22 (base de travail à partir du plan de Francfort)***
- ***Méthodologies selon Steiner et Ricketts (Muller 1986).***

## *Les analyses téléradiographiques*

### **Le crâne C1**

Ce crâne féminin adulte montre un prognathisme facial total important, avec un angle SNA très ouvert ( $91^\circ$ ) ainsi que l'angle SNB ( $83^\circ$ ), supérieurs aux standards habituels. Dans les standards de Sassouni ce profil est de type « préarchial », correspondant à l'aspect trans-frontal classique où le profil des zones alvéolo-dentaires incisives se situe en avant de la ligne perpendiculaire au plan de Francfort passant par le nasion. L'angle facial de Ricketts est de  $89^\circ$  (valeur moyenne). Dans le sens vertical la hauteur de l'espace « buccal » est supérieure à l'espace « nasal ».

Ce profil téléradiographique montre une biproalvéolie et une classe 2 division 1 (classification d'Angle, Muller 1986), aspect que l'on retrouve dans les profils classiques de mélanodermes africains, avec un angle goniale ouvert et une mandibule courte, à tendance *hyperdivergent* : mais dans le cas du crâne C1, il s'agit d'une *mésodivergence* (associé à une forte abrasion dentaire).

### **Le crâne C2**

Ce profil crânien (femme adulte) montre un prognathisme total important (SNA =  $90^\circ$  et SNB =  $86,5^\circ$ ). L'angle facial de Ricketts est de  $91^\circ$ . L'aspect du massif maxillaire montre un type « archial » (selon Sassouni).

Dans le sens vertical, c'est le seul crâne adulte de la série à posséder un étage « buccal » moins haut que l'étage « nasal ». Il présente un aspect squelettique fortement *hypodivergent*, la branche mandibulaire apparaissant « trapue » avec un condyle large, l'angle goniale est fermé ( $108^\circ$ ) et le bord inférieur apparaît convexe caractéristique des individus *hypodivergents*.

Les rapports dentaires montrent une classe 2 « division 2 » (d'après Angle), avec des axes dentaires interincisifs verticaux ( $149^\circ$ ) en rapport avec l'hypodivergence.

### **Le crâne C3**

Ce profil (homme adulte, âge moyen) montre un aspect « *trans-frontal* », mais selon Sassouni il apparaît « archial », avec un angle facial de Ricketts à  $90^\circ$ . Dans le sens vertical l'étage « buccal » est sensiblement égal à l'étage « nasal ». La forme de l'ensellure nasale évoque un nez « busqué ». Les rapports squelettiques montrent un prognathisme total moyen avec une *hypodivergence* très marquée. L'insertion du muscle masséter est très antérieure, le pogonion bien marqué, l'angle goniale est fermé ( $108^\circ$ ) et l'angle interincisif légèrement diminué ( $124^\circ$ ). Les rapports dentaires sont en classe 1 (classification d'Angle).

ANALYSES (cf. Muller 1986)	C1	C2	C3	S8	S22	S44	S47	S59	S89	S90			
STEINER											MOYENNES	écart- type	N
SNA (°)	91	90			90	81	88	97		86	87,57	5,62	7
SNB (°)	83	86			85	76	85	93		84	84,57	5,00	7
ANB (°)	8	5	2,5	5	5	5	3	4	5,5	2	4,50	1,73	10
SND (°)	80	83				73	83			80	79,80	4,09	5
I/NA (°)	27	11	23	20	16	16	16	14	19,5	19	18,15	4,59	10
I / NA (mm)	4	4	2	6	4	2	3	1	2	3	3,10	1,45	10
i/NB (°)	36	24	30	26	30	16	32	31	30	25	28,00	5,52	10
i/NB (mm)	10	2,5	3	7	8	3	5	4	8	3,5	5,40	2,64	10
I/i (°)	110	149	124	129	129	145	130	131	125	135	130,70	10,90	10
GoGn/SN (°)	29	22		34	32	31	27	15	30	23	27,00	6,00	9
GoGn/Occl. (°)	16	10	10	21	17	5	12	8	16	8	12,30	5,01	10
Occl./SN (°)	13	12		13	15	26	15	7	14	15	14,44	5,00	9
RICKETTS													
Plan Facial (°)	89	91	90	88	92	83	95	81	91	89	88,90	4,15	10
Axe Facial (°)	92	96	98	95	90	97	94	100	91	94	94,70	3,16	10
Pt.A / Plan Facial (mm)	6,5	4	0	3,5	4,5	0	2	2	5	1	2,85	2,20	10
Angle Base BSN (°)	124	127	117		116	135	133		115	126	124,13	7,64	8
Angle i/Npog (°)	31	17	31	23	25	14	31	31	26	24	25,30	6,09	10
Dist. i/Npog (mm)	4	3	0	3	5	3	3	0	3	2	2,60	1,58	10
Dist.l / Npog (mm)	8	7	2	8	7	4	5	2	5	3,5	5,15	2,29	10

**Tableau 19 : Analyses et mesures faites sur profils téléradiographiques de 10 crânes de Rouazi-Skhirat - méthodes de Steiner et Ricketts - selon Muller 1986.**

## Le crâne S8

Ce crâne adulte (femme adulte, âge moyen) montre un prognathisme facial important avec un profil « préarchial » selon Sassouni. L'angle facial de Ricketts est de 88° (valeur moyenne) (figure 59).

Ce profil met en évidence une insertion du muscle masséter plus modérée que les autres crânes et plus postérieure avec une ouverture goniaque très importante (131°). Ce profil facial avec une légère biproalvéolie, est plutôt *hyperdivergent*. Sur le profil radiologique apparaît un bourrelet sous-incisif inférieur en regard du

rebord alvéolaire avec épaissement de l'os. Il existe une forte résorption de l'os alvéolaire. Les canaux dentaires sont très fermés avec une réaction d'hypercémentose les rétrécissant d'autant. Ceci serait un élément en faveur avec un âge au décès supérieur à 35 / 40 ans.

### **Le crâne S22**

D'aspect « trans-frontal », ce profil facial de femme adulte ne montre pas de décalage antéro-postérieur. Avec un angle facial de  $92^\circ$ , un angle SNA de  $90^\circ$  et SNB de  $85^\circ$ , le prognathisme facial total est important, mais ce profil apparaît en « équilibre » et « homogène ». Il correspond au type « préarchial » de Sassouni.

Dans le sens vertical, l'étage « buccal » est augmenté par rapport à l'étage « nasal ». Ce profil squelettique est *mésodivergent*, avec des rapports dentaires en classe 1 (d'Angle). L'angle goniale est de  $120^\circ$  avec insertion du muscle masséter très étendu et antérieur (Figure 59).

### **Le crâne S44 (enfant 5 à 7 ans)**

Ce profil d'immatrice montrerait un rétrognathisme facial (SNA =  $81^\circ$  et SNB =  $76^\circ$ ). Le plan facial est à  $83^\circ$  (standard moyen à  $87^\circ$ ). L'appareil manducateur est en classe 1 d'Angle. Dans le sens vertical l'espace « buccal » est sensiblement égal à l'espace « nasal ». D'aspect *mésodivergent* il présente un angle goniale de  $121^\circ$ . La couronne de M1 est formée mais n'a pas encore fait éruption sur l'arcade.

### **Le crâne S47**

Dans le sens antéro-postérieur, ce profil d'adulte féminin montre un aspect général homogène, avec un prognathisme facial notable (SNA =  $88^\circ$  et SNB =  $85^\circ$ ). L'angle du plan facial est de  $95^\circ$ , le plus élevé de la série. Selon Sassouni, il s'agit d'un type « préarchial ». Dans le sens vertical, l'espace « buccal » et légèrement moins volumineux que l'espace « nasal », sinon sensiblement égal, conforme à la « typologie caucasienne ». Le type squelettique est *mésodivergent*, et en classe 1 d'Angle. L'angle inter-incisif de  $130^\circ$ . Il existe une forte abrasion dentaire avec ostéolyse généralisée.

### **Le crâne S59**

Ce profil d'homme adulte plutôt âgé, montre un prognathisme facial total important (SNA= $97^\circ$  et SNB= $93^\circ$ ), d'aspect trans-frontal. Dans le sens vertical, l'étage « buccal » est très légèrement inférieur à l'étage « nasal ». Le pogonion est marqué par une éminence mentonnière accentuée. Il présente une volumineuse insertion du muscle masséter qui apparaît très antérieure, attestant une activité musculaire intense (avec extroversion goniale). La mandibule, dotée de branches larges, montre un angle goniale fermé ( $108^\circ$ ). Le profil est *hypodivergent*. Les rapports dentaires montrent une classe 1

(d'Angle), avec usure dentaire en bout à bout. Il existe une forte lyse osseuse dans les secteurs latéraux.

### **Le crâne S89**

Ce profil d'adulte féminin se caractérise par un aspect « trans-frontal », avec un angle facial ouvert et un bi-prognathisme (axe facial = angle facial =  $91^\circ$ ). Dans le sens vertical, l'étage buccal est supérieur à l'étage nasal. De classe 1 d'Angle, avec usure en bout à bout, le profil apparaît *mésodivergent* à tendance *hypodivergent* (Figure 59).

### **Le crâne S90**

Ce profil crânio-facial féminin adulte plutôt jeune montre dans le sens antéropostérieur un prognathisme facial total visible mais modéré et harmonieux (SNA =  $86^\circ$  ; SNB =  $84^\circ$  ; plan facial à  $89^\circ$ ).

Dans le sens vertical, l'équilibre est parfait selon les standards caucasiens. La mandibule est *mésodivergente* mais avec sur un support squelettique gracile et équilibré. Il existe une légère anté-rotation mandibulaire. La musculature est puissante, l'insertion du muscle masséter est large et antérieure sur une mandibule « petite ». L'appareil dentaire est en classe 1 d'Angle à tendance classe 2, les axes incisifs sont plus verticaux que sur les autres crânes mais la position des incisives est équilibrée compte tenu de leur rapport aux bases osseuses. L'égression de la dent de sagesse supérieure évoque un âge de 25 ans environ (ce crâne présente une agénésie des M3 i) (figure 90).

## **5.2.3. DISCUSSION SUR LE SQUELETTE FACIAL**

Les moyennes des valeurs des dimensions téléradiographiques ont été calculées sur 9 crânes, sans le crâne S44 qui appartient à un immature avec des valeurs obtenues qui l'excluent de l'ensemble de la population (exclusion statistique).

### ***Dans le sens antéro-postérieur***

L'ensemble des crânes étudiés montre un biprognathisme sans décalage important antéro-postérieur maxillo-mandibulaire.

La morphologie globale se rapproche du standard caucasien mais avec un angle facial supérieur à la moyenne (m =  $89,6^\circ$  ; n = 9, pour un standard de  $85,4^\circ$ ).

L'angle SNA donne une moyenne de  $90,3^\circ$  (n = 6 ; max =  $97^\circ$  ; min =  $86^\circ$ ) ce qui est supérieur aux normes caucasiennes actuelles. L'angle SNB est de  $86,1^\circ$  (n = 6 ; max =  $93^\circ$  ; min =  $83^\circ$ , pour un standard de  $80^\circ$ ).

En somme, dans le sens antéro-postérieur, le prognathisme facial total est marqué, avec une mandibule longue, différent du prognathisme facial des mélanodermes africains qui possèdent un angle goniale ouvert et une mandibule « courte ». Dans l'ensemble de la population l'étage antérieur de la face est plus important que l'étage postérieur, sans cas de supraclusion, par contre une occlusion « en bout à bout » est fréquente.

### *Dans le sens vertical*

Les rapports squelettiques montrent une tendance à l'*hypodivergence*, certains crânes possédant des mandibules volumineuses. L'angle formé par GoGn (plan mandibulaire) et l'axe sellion-nasion, est de  $26,5^\circ$  ( $n = 8$  ; max =  $34^\circ$  ; min =  $15^\circ$ ). Celui formé par le plan d'occlusion et l'axe sellion-nasion donne une valeur de  $13^\circ$  ( $n = 8$  ; max =  $15^\circ$  ; min =  $7^\circ$ ).

L'équilibre vertical montre dans l'ensemble une supériorité de l'étage mandibulaire. Le menton est moyennement ou fortement marqué. La droite nasion-pogonion et gonion-menton objective l'angle conique du menton, appelé aussi « conicité » : dans cette population la valeur moyenne est de  $67,9^\circ$  ( $n = 9$  ; max =  $73^\circ$  ; min =  $60^\circ$ ). La moyenne des standards classiques se situe entre  $65^\circ$  et  $70^\circ$ . Trois sujets se trouvent dans la classe inférieure (face allongée) et quatre sujets ont des valeurs supérieures à  $70^\circ$  (face « carrée »).

Il existe donc une variabilité importante dans les rapports squelettiques verticaux. Précisons que cet angle est dans une population donnée relativement stable et rend compte de manière générale de la hauteur de la région postérieure de la face par rapport à la hauteur de la « face antérieure », ainsi que de l'allure plus ou moins effilée de la mandibule.

### *Les rapports alvéolo-dentaires et dento-dentaires*

Le profil dentaire est généralement en classe 1 occlusale avec tendance à la classe 2 (classification d'Angle). L'incisive supérieure est en position antérieure de 3,2 mm ( $n = 9$  ; max = +6 mm ; min = +1 mm) par rapport à la ligne nasion - point A. L'incisive inférieure est en position antérieure de 6,1 mm ( $n = 9$  ; max = +10 ; min = +2,5), par rapport à la ligne nasion - point B. L'angle inter-incisif est de  $129,1^\circ$  ( $n = 9$  ; max = 149 ; min = 110), bien que verticaux, les axes incisifs peuvent correspondre aux standards actuels caucasiens ( $131^\circ$ ). Trois crânes montrent une bi-proalvéolie importante (crânes C1, C3 et S89). Enfin il faut noter l'importance de l'abrasion dentaire ainsi que des lésions parodontales et les malpositions dentaires, surtout dans les secteurs antérieurs.

## ***Synthèse sur le profil crânio-facial***

L'étude des téléradiographies des crânes de Rouazi-Skhirat met en évidence dans cette population un bi-prognathisme, une tendance à une *hypodivergence*, une augmentation des angles SNA et SNB, des incisives inférieures vestibulo-versées et un axe incisif supérieur plus vertical que dans les standards classiques (Tableau 21 hors texte, Volume 2).

### **5.2.4. Descriptions des dentures des crânes décrits :**

Nous n'avons pas rencontré d'avulsion dentaire intentionnelle des incisives, comme cela est décrit de manière classique sur les crânes datant des périodes épipaléolithiques. Mais d'autres éléments « culturels » ont retenu notre attention comme une usure du bord occlusal des incisives centrales du fait de la position dynamique dite « en bout à bout » en rapport avec un geste répété quotidiennement (filage ou réparation de filet de pêche). Les mensurations des dents sont récapitulées dans le tableau 22, hors texte (Volume 2).

#### ***La denture de C7***

La denture de C7 (adulte masculin), ne montre pas de carie et un ensemble « équilibré » malgré l'absence sur l'arcade de la 26 <sup>(3)</sup> et de la présence d'un encombrement incisivo-canin supérieur « compensé » et d'odontomes à la place de la 23. Cette dernière, absente dans sa forme mature est donc remplacée par deux petites dents, l'une évoquant la forme d'une canine, dont la couronne mesure 3 mm en mésio-distal et 4 mm de hauteur, l'autre évoquant une prémolaire bicuspidée, la couronne mesurant 4 mm de diamètre mésio-distal et 2,8 mm de hauteur. Ce deuxième odontome mesure 9 mm de l'apex radiculaire à l'extrémité cuspidienne.

L'encombrement incisivo-canin est compensé par le diastasis entre l'incisive latérale et la première prémolaire de 6,6 mm et de 1,5 mm entre les deux incisives gauches. Néanmoins, les incisives centrales montrent une légère rotation mésio-linguale symétrique de 10 à 15° environ.

L'incisive centrale montre une usure indépendante de l'articulée dentaire physiologique. Cette « lésion » se présente sous la forme d'une usure arciforme intéressant la moitié mésiale de la face occlusale de l'incisive droite et le quart mésial de l'incisive conjointe. Cette usure ne se retrouve pas sur les incisives inférieures.

---

<sup>3</sup> D'après la nomenclature de la Fédération internationale dentaire qui sera utilisée de manière récurrente.



Sur la mandibule, les deux premières prémolaires apparaissent peu développées. Ceci est probablement en rapport avec l'absence de développement congénital de la canine supérieure et du germe surnuméraire prémolaire supérieur gauche.

Les canines inférieures montrent des sillons linéaires horizontaux très nets, représentant des traces « d'hypoplasies » de l'émail sur lesquels nous reviendrons dans le chapitre pathologie. Elles sont représentées par un premier trait situé à 2,8 mm du collet et un second à 4,8mm. Ces traces sont visibles bien que moins marquées sur plusieurs dents maxillaires (notamment la 16, 25, 28, ainsi que sur les incisives).

L'articulé dentaire montre une usure en bout à bout, par attrition incisive, le bloc incisivo-canin correspondant au stade 2 d'usure de Broca. La partie postérieure de la denture maxillaire montre une usure moindre, globalement de stade 1, en rapport avec une utilisation intense de la « pince incisive ». Une résorption alvéolaire est visible mais reste toutefois assez modérée par rapport aux autres crânes.

### ***La denture de S89***

La denture de S89 (homme mature) ne montre pas de carie, avec absence de la 12 (chute peu de temps avant le décès) et des 41, 42, 43 et 46. La résorption alvéolaire de la 46 est importante avec comblement de l'alvéole et réduction du diastasis (chute ancienne). L'usure de l'ensemble de la denture est modérée (stades 1 et 2). L'articulé dentaire apparaît en bout à bout.

Les canines montrent des traces très nettes d'hypoplasie où l'on peut différencier trois traits un premier à 1 mm du collet, un deuxième à 3mm et un troisième à 4,5mm. Au niveau des molaires deux zones coronaires hypoplasiques sont visibles un premier à 1,5 mm et un second à 3,5mm du collet dentaire.

### ***La denture de S8***

Cette denture appartenant à une femme adulte montre 4 caries. Une première détruisant la couronne de la 16, avec kyste apical et suppuration chronique vestibulaire (orifice de 11 mm de diamètre), effondrant le plancher sinusien droit. Les restes radiculaires distaux sont en voie d'expulsion. La 26 montre aussi une carie atteignant la dentine, mais nettement plus réduite de 1 mm de diamètre sur la face mésiale. La troisième carie intéresse la face de contact des prémolaires (1,3mm). Les traces d'hypoplasie de l'émail sont surtout nettes sur les trois molaires supérieures gauches avec un sillon se situant entre 1,5mm et 2,5mm du collet dentaire.

Si les incisives inférieures sont bien positionnées sur l'arcade, les canines montrent une rotation mésio-vestibulaire d'environ 30°, symétrique, témoignant d'un « encombrement antérieur ».

Une remarque concerne la 36 : cette couronne montre une gouttière, d'origine apparemment mécanique, traversant la face occlusale et s'ouvrant dans le vestibule. Elle mesure environ 4 à 5mm de largeur sur 5mm de hauteur sur la face

vestibulaire. S'agit-il, comme pour les usures des incisives, d'une étiologie « coutumière » ?

L'ensemble de l'os alvéolaire montre une forte résorption osseuse, les racines apparaissant très découvertes sur 3 à 5 mm, avec inflammation du parodonte. Il s'est formé un petit bourrelet réactionnel en regard des incisives, des canines et des prémolaires mandibulaires.

### ***La denture de S22***

Appartenant à une femme adulte (jeune) cette denture est complète, sans carie, peu usée et ne présentant pas de dysharmonie. Seules quelques traces d'hypoplasie de l'émail sont visibles, notamment sur les canines mandibulaires sous la forme d'un trait horizontal à 2 mm du collet dentaire et sur la 34 un sillon situé à 1,5 mm du collet. L'articulé dentaire apparaît en bout à bout avec usure des incisives dans un plan horizontal.

### ***La denture de S59***

Appartenant à un homme âgé cette denture est en très mauvais état. Les 18 dents présentes sont usées jusqu'au collet avec destruction complète des couronnes, une très forte résorption alvéolaire et des traces d'inflammation avec bourrelet de parodontose sur la périphérie alvéolaire.

### ***Synthèse concernant les dentures examinées***

Ces descriptions ne concernent que quelques individus qui paraissent représentatifs de la population. Dans leur ensemble, la denture des individus de Rouazi-Skhirat montre des états sanitaires très variables, certaines mettent en évidence une absence totale d'usure et sans lésion parodontale comme S90 ou S22 par exemple, d'autres témoignent d'un état sanitaire dégradé, avec des usures au collet et présence de lésions parodontales, d'inflammation et d'infection de manière plus ou moins importante. Ce différentiel pourrait être le témoin de la présence de différentes classes sociales, qu'il serait intéressant d'associer avec la notion de sépultures fondatrices autour de laquelle s'organisent des sépultures dites « secondaires ».

Néanmoins dans l'ensemble et de manière très globale, en comparaison avec les autres communautés néolithiques de la région, il apparaît que l'état sanitaire (alimentaire entre autres) est sensiblement meilleur pour la communauté vivant à Rouazi-Skhirat. La présence de dysharmonies dento-dentaires est relativement fréquente avec des encombrements au niveau incisivo-canin, qu'il faudrait aussi associer avec des gestes coutumiers (comme les travaux de filage par exemple). Des odontomes ont été rencontrés accentuant pour certains la dysharmonie de l'espace antérieur ou comblant des diastasis comme par exemple pour le crâne C7. De manière régulière des traces d'hypoplasie de l'émail dentaire sont visibles

sur de nombreux crânes, témoins de classiques stress infectieux avant l'âge du sevrage théorique. Une dernière remarque concerne l'articulé dentaire qui souvent montre un ensemble occlusif et une usure incisive en « bout à bout ». Cela est en rapport avec l'utilisation de la mâchoire comme système « préhensible » ou « troisième main » permettant de favoriser certains gestes coutumiers.

### 5.3. Stature des adultes et des enfants

#### 5.3.1. Stature des adultes et commentaires

La stature des adultes néolithiques de Rouazi-Skhirat a été calculée et estimée à partir des os longs des segments inférieurs (Trotter et Gleser, *in* Olivier 1960) donnant une valeur moyenne de 1,58 m (m = 158 cm ; n = 25 ; max = 167,5 ; min = 147 ; ds = 5,90). La moyenne des hommes est de 164,81 cm (n = 8 ; ds = 2,62), pour l'échantillon féminin la moyenne est de 154,77 cm (n = 17 ; ds = 3,87). Pour l'échantillon les statures témoignent dans leur ensemble d'un dimorphisme sexuel équilibré et rentrent dans la catégorie « moyennes statures » (Olivier 1960). Sur le plan comparatif, les statures estimées dans d'autres sites préhistoriques, épipaléolithiques ou néolithiques, montrent des valeurs significativement plus élevées les classant dans les catégories « sur-moyens et grands » comme pour les populations épipaléolithiques du Maghreb de Taforalt, d'Afalou Bou Rhummel et de Columnata mais aussi pour les populations néolithiques du Sahara malien comme Hassi El Abiod ou des divers sites néolithiques et protohistoriques sahariens et du Maghreb regroupés par M.C. Chamla (Tableau 23). Pour les populations protohistoriques et lybico-romaines des régions méditerranéennes nous ne possédons que peu de références mais les statures connues donnent des valeurs plus basses les rapprochant des valeurs des néolithiques de Rouazi-Skhirat.

Pour ce caractère biologique, les individus de Rouazi-Skhirat, avec leur taille « moyenne » proche des standards « protoméditerranéens » et des populations du Machreq<sup>4</sup>, se différencient (dans l'état actuel des données et considérant leur faible échantillonnage) des populations à plus forte stature comme les populations néolithiques et protohistoriques sahariennes et des épipaléolithiques du Maghreb qui possèdent une stature significativement plus élevée.

---

<sup>4</sup> Régions du Levant « Proche-Orient » en opposition au Maghreb (ensemble des pays du nord-ouest de l'Afrique)

<i>Sites</i>	<b>Statures hommes</b>	<b>Statures femmes</b>	<b>Moyennes (ou sexe ind.)</b>	
<b>Taforalt</b>	178,3 cm 14 ds 4,02	-	-	<i>Férembach, 1962</i>
<b>Afalou Bou Rhumel</b>	177,7 cm 12 ds 4,04	168 cm 7 -	174,1 cm 19 -	<i>Chamla, 1970</i>
<b>Columnata</b>	171,9 cm 9 ds 4,45	162 cm 9 ds 3,30 ?	167 cm ? 18 -	«
<b>Aïn Meterchem Aïn Dokkara</b>	176 cm -	163 cm -	- -	<i>Chamla, 1968</i>
<b>Hassi El Abiod</b>	174,4 cm 7 ds 2,13	155 et 160 cm 2 -	170,2 cm 10 ds 2.50 ?	<i>Dutour, 1986</i>
<b>Sahara Néolithiques</b>			166,5 / 171,5 / 174,5	<i>Chamla, 1968</i>
<b>Rouazi-Skhirat</b>	164,8 cm 8	154,8 cm 17	157,98 cm 25	<i>Lacombe</i>
<b>Sahara protohistoriques</b>	170 / 177 / 179 cm 3 -	166,5 cm 7 -	170 cm ? 10 -	<i>Chamla, 1968, 1970</i>
<b>Population punique</b>	167 cm	-	-	«
<b>Population protohistorique d'Algérie</b>	173,5 cm 22 -	159,0 cm 19 -		«
<b>Populations actuelles (Maghreb)</b>			166 cm / 170 cm	«
<b>Populations actuelles (Touareg occidentaux)</b>			174,2 cm 90 ds 6,81	«

*Tableau 20 : Tableau comparatifs des statures de plusieurs populations préhistoriques et actuelles ou subactuelles.*

### 5.3.2. La taille des enfants de Rouazi-Skhirat

#### *Commentaires sur un éventuel différentiel entre âge dentaire et âge statural*

Pour ce qui est de la taille des enfants et du « format corporel », les difficultés d'estimation sont importantes, avec un degré important de variabilité bien connu des anthropologues et des médecins légistes. Mais, au vu de la quantité de l'échantillon présenté (n = 55), nous avons essayé de faire un essai comparatif entre l'estimation de l'âge en fonction de la stature (maturation osseuse) d'une part

et d'autre part en fonction de l'âge dentaire. En fait, sur 55 enfants en bas âge pris dans leur globalité, les résultats bien que délicats à interpréter du fait de nombreux biais (notamment si on considère les méthodes de calculs, les variabilités individuelles et l'intervalle de confiance de l'âge dentaire et de l'âge statural) montrent des résultats intéressants, et bien que non exploitables en l'état, cela donne :

- dans 9 cas sur 55 (17% environ), un stade de maturation osseuse significativement inférieur à l'âge dentaire,
- dans 15 cas sur 55 (27%), le stade de maturation osseuse est compatible avec l'âge dentaire,
- et dans 31 cas sur 55 (57%) cette comparaison n'a pas pu être faite avec assez de précisions pour être validée.

### ***Interprétation comme indicateur de stress biologique***

Ainsi pour près d'un enfant sur cinq issu de cet échantillon, il *pourrait exister* un ralentissement de croissance, témoin éventuel « d'un stress biologique », qu'il soit aigu ou chronique, carenciel ou infectieux ou d'étiologie plus complexe. Une remarque complémentaire concerne les tranches d'âge :

- Si pour certains enfants, la taille s'avère être en retard sur l'âge dentaire, il semblerait qu'elle soit plus marquée dans les tranches d'âge les plus basses (ce qui paraît logique puisque l'on considère la courbe d'âge au décès).
- Pour les enfants d'âge compris entre 5 et 12 ans cette différence apparaîtrait au premier abord moins marquée (peut être en rapport avec une probable alimentation plus variée au cours de la préadolescence et d'autre part s'agissant d'enfants « survivants » de meilleure constitution).

En fait cette dernière remarque, bien que relative à nos observations présente (entre-autres) un biais supplémentaire : car c'est dans les tranches d'âge les plus basses que les enfants grandissent le plus (25 cm la première année et 12 cm la deuxième<sup>5</sup>).

A partir de l'âge de 5 ans, le rattrapage de taille par rapport à la moyenne reste une constante, dans la mesure où une étiologie de la petite taille a pu être corrigée par une alimentation plus diversifiée et peut être parce qu'elle apparaîtrait moins visible proportionnellement (en ajoutant que sur le plan statistique la plupart des enfants de plus faible constitution sont déjà décédés).

---

<sup>5</sup> Sans parler de la croissance du fœtus qui bat tous les records de vitesse en passant de 0 à 50 cm en 9 mois!

Les étiologies comme nous le disions plus haut sont certes très diverses et d'interprétation délicate mais en premier lieu probablement liées à l'alimentation, la période et l'âge du sevrage, mais aussi certainement liées à la notion probable de classe sociale.

En suivant ce raisonnement, il serait intéressant de corrélérer les enfants ayant un stade de maturation osseuse inférieur à l'âge dentaire, avec leur place dans l'organisation funéraire et des unités conceptuelles.

Mais concernant ce différentiel, et répétons-le, ces éléments ne sont pas exploitables dans l'état, il ne s'agit que d'une hypothèse de travail.

#### **5.4. Commentaires généraux et données comparatives concernant l'étude biologique des Hommes de Rouazi-Skhirat:**

Les principaux éléments descriptifs, biométriques et téléradiographiques que nous venons d'énumérer sont dans l'ensemble comparables avec ceux observés sur les autres crânes néolithiques des gisements de la façade atlantique du Maroc. Par contre ils présentent des différences avec les crânes de Taforalt (Férembach 1962) et ceux provenant du Mali (Dutour 1986), notamment en ce qui concerne la largeur bizygomatique ; les hommes de Taforalt donnant une moyenne de 147,4mm (n = 8 : ds = 4,7), donc nettement plus élevée qu'à Rouazi-Skhirat où la moyenne de tous les crânes est équivalente à la valeur féminine moyenne de Taforalt. L'indice orbitaire est plus faible à Taforalt qu'à Rouazi-Skhirat, ainsi que pour la série de crânes protohistoriques de la grotte d'Ifri-Ou Berrid. Dans l'ensemble, la population de Rouazi-Skhirat présente un aspect général plus gracile, avec des os plus fins et moins épais que les autres populations holocènes du nord-ouest de l'Afrique, même si des individus de cette même série mettent en évidence de nettes affinités avec les populations plus robustes habituellement décrits comme « mechtoïdes ». Mais l'aspect physique des crânes de Rouazi-Skhirat montre une variabilité notable, avec deux pôles modaux:

- L'un avec des affinités avec les groupes que l'on nommait naguère « protoméditerranéens graciles » (crânes C3, S8, S22, S89, et S90),
- Le second avec des éléments d'aspects plus « mechtoïde », rappelant de manière concrète les individus du paléolithique supérieur de Taforalt et d'Afalou Bou Rhummel (crânes S59, C7, S10 et S63).

Cette variabilité du phénotype apparaîtrait indépendante du dimorphisme sexuel, tout en gardant à l'esprit que ces variations selon le sexe peuvent toujours influencer une éventuelle volonté de classification (Férembach, communication personnelle 1992). Il ne s'agit pas ici d'effectuer une approche typologique, mais simplement d'évaluer les pôles d'affinités génétiques des individus de Rouazi-

Skhirat avec les autres populations néolithiques méditerranéennes, du Sahara et celles plus anciennes du Maghreb. Les phénotypes rencontrés s'inspirent directement d'une influence locale paléolithique sur fond méditerranéen et saharien indubitable. Si les affinités avec les populations « proto-méditerranéennes » sont classiquement reconnues, les affinités « sahariennes » comme les populations kiffiennes et plus tardives ténégréennes mises au jour en périphérie des paléolacs de Gobero au Niger (Sereni *et al.* 2008) montrent outre le contexte culturel, des similitudes phénotypiques avec la population de Rouazi-Skhirat.

L'hétérogénéité anatomique rencontrée à Rouazi-Skhirat (ainsi qu'à El Kiffen) apparaît logique, en résultant de contacts multiples de subsistances, culturels et commerciaux, favorisant les métissages avec les populations issues du bassin méditerranéen et des populations issues des contrées sahariennes. Ces dernières devaient remonter en latitude pour retrouver des zones moins arides, du fait de la lente mais indéniable désertification progressive de la première moitié de l'Holocène, se retrouvant face à des populations « paléolithiques tardives locales » ainsi qu'avec les populations issues du pourtour méditerranéen.

## 5.5. Paléopathologie des individus de Rouazi-Skhirat

### 5.5.1. Les trépanations incomplètes ou « cupules crâniennes »


Au sein de la population de Skhirat, quatre crânes présentent 5 lésions (au moins) crâniennes cicatrisées (S12, C7, S46 et S59). Il s'agit de trépanations « incomplètes » qui n'intéressent *que* la table externe du crâne sur les régions frontales ou pariétales, même si le diagnostic différentiel avec un contexte traumatique est probable (Dastugue 1959 ; 1985 ; 1986).

#### 5.5.1.1 Descriptions de ces lésions sur les crânes de Rouazi-Skhirat

**Le crâne S12** montre une trépanation frontale incomplète très nette. Quasi circulaire, de 20 mm environ de diamètre et profonde de 1,5 mm, elle se situe bien en évidence sur la partie haute de l'écaille frontale gauche décalée latéralement de 2 à 3 cm par rapport à l'axe métopique (Figure 60). Elle laisse apparaître les cellules diploïques sur la zone médiale et montre une cicatrisation parfaite sans traces inflammatoires ou de suppuration. Ce crâne d'homme adulte présente aussi une dépression circonscrite bilatérale (*depressio biparietalis circumscripta*) marqueur génétique dont nous parlerons dans un paragraphe ultérieur. Le squelette de S12 montre aussi un traitement spécifique de mise en terre, avec probable transport du cadavre dans un linceul serré et contraignant. Le corps du défunt se retrouvant sous forme d'un fagot. Cette inhumation est associée avec le

corps de S11, femme adulte, qui est inhumée en position symétrique mais perpendiculaire au corps de S12 (Chapitre 4).

Les artefacts crâniens acquis (cupule crânienne) et innés (dépressions pariétales) ainsi que le traitement particulier du cadavre de S12 témoignent probablement d'une situation ou d'un rang social particulier qui auraient justifié un rapatriement du corps suite à un décès lointain<sup>6</sup>. Son association avec la dépression bipariétale ne fait que renforcer cet élément culturel.



**Figure 60 : Exemple de cupules crâniennes (trépanation volontaire incomplète) :**  
*à gauche Crâne S12 : cupule crânienne frontale gauche*  
*à droite Crâne S7 : cupule crânienne frontale droite*

**Le crâne S7 ;** Sur la partie métopique droite du frontal de ce crâne, une lésion circulaire proche de la suture coronale, de 20 mm de diamètre et profonde de 2mm, est semblable à la cupule crânienne de S12 (Figure 60).

**Le crâne S46** présente deux cupules crâniennes, sur la région temporale gauche et au niveau du pariétum droit. La lésion temporale est irrégulière avec un aspect « en marche d'escalier émoussée » qui peut s'expliquer par le fait qu'il s'agit d'une zone très vascularisée et très sensible. Il est probable que, en prise à la douleur, le patient devait s'agiter (dans la mesure où il était conscient...), rendant imprécis les gestes de l'opérateur. Ce dernier devait être aussi très gêné visuellement par le sang artériel issu de l'artère temporale, jaillissant de la plaie béante, ce qui rendait l'intervention délicate, l'opérateur ayant des difficultés pour maintenir une hémostase correcte. On ne peut exclure un parage chirurgical sur une plaie temporale d'origine traumatique (choc direct latéral ou chute sur un rocher), plaie

<sup>6</sup> La localisation medio frontale *pourrait évoquer* sur le plan culturel une notion symbolique d'un caractère hiératique et protecteur bien connu dans l'Egypte ancienne (*Uraeus, l'œil de Ré...*), mais aussi sur le plan rituel l'importance de cette zone pour de nombreuses populations, notamment en ce qui concerne les mutilations volontaires (scarifications rituelles, sans parler des tatouages en général ou d'autres signes distinctifs peints, au henné par exemple).



que le thérapeute aurait nettoyée, avec exérèse des séquestres osseux négligeant ainsi, pour des raisons pratiques, le côté « esthétique » de la cupule. Dans le cas d'une origine traumatique, un décollement avec contusion et délabrement du cuir chevelu autour de la plaie et formation d'un hématome était probable, mais ceci aurait entraîné une réaction ostéogénique ; ce qui serait un élément en faveur d'une intervention volontaire, toutefois cette région est rarement utilisée pour pratiquer une cupule crânienne<sup>7</sup>, ce qui oriente malgré tout vers une origine traumatique. Ce crâne présente aussi une lésion bien cicatrisée et de même aspect mais moins profonde et plus lisse au niveau du pariétal droit, s'agit-il d'un même contexte post traumatique avec parage chirurgical ?

**Le crâne S59** présente une lésion pariétale postérieure gauche prenant l'aspect d'une demi-cupule. Dans ce cas aussi on ne peut pas éliminer une lésion traumatique par choc direct, il n'y a pas de réaction ostéogénique du périoste secondaire à un saignement. Une trépanation incomplète avec cicatrisation correcte n'est pas à exclure.

#### **5.5.1.2. Remarques et commentaires:**

Pour les quatre trépanations incomplètes décrites, la lésion est plus ou moins lisse mais parfaitement cicatrisée et sans réaction inflammatoire ni suppurative, ce qui laisse supposer que les sujets ont survécu au moins plusieurs mois à ces actes chirurgicaux (ou traumatiques), dans tous les cas les lésions décrites n'ont pas entraîné de décès (Dastugue *op.cit.*).

Pour en revenir aux « trépanations cupulaires » (Planches n°37 et 38 hors texte, Volume 2), il existe d'autres crânes présentant de petites lésions crâniennes qui pourraient être rattachées à des actes chirurgicaux similaires, mais leur aspect apparaît moins perfectionné que sur les quatre crânes présentés précédemment évoqués et on ne peut exclure dans ces cas des séquelles de « simples » traumatismes avec un éventuel parage de plaies.

Quant au crâne S23, la discussion reste ouverte. Ce crâne présente au niveau médio-métopique, une lésion dépressive de 1mm au plus profond, irrégulière, large de 5 cm par 4 cm, d'étiologie mal définie. S'agit-il d'une lésion simple, traumatique, ou résultante d'un acte chirurgical? L'aspect évoquerait plutôt une lésion atone, de type plaie chronique à cicatrisation lente (ou absente) mais sans infection ni inflammation. Nous l'avons donc exclue a priori de la liste des cupules crâniennes, mais nous reviendrons sur ce cas lorsque nous parlerons des lésions par raclage (scalpage), lors du diagnostic différentiel des dysplasies de l'exocrâne.

---

<sup>7</sup> Les régions frontales ou pariétales ont une nette préférence pour les thérapeutes traditionnels, étant moins sujettes à des complications hémorragiques...

### ***5.5.1.3. Les cupules crâniennes : comparaisons avec d'autres sites***

#### ***A Afalou Bou Rhummel (Epipaléolithique d'Algérie)***

Bien que plus souvent décrites au cours des périodes néolithiques et protohistoriques, elles ont aussi été observées par différents auteurs pour des périodes plus anciennes du Maghreb. Notamment à Afalou Bou Rhummel (épipaléolithique daté entre 12450 BC et 8400 BC, Chamla 1985) où H. Vallois (Dastugue 1985) décrit une cupule crânienne pour le sujet n°12, sur le milieu de la suture coronale droite de 12 mm de diamètre sur 1,5 mm de profondeur, bordée en avant d'une petite zone granuleuse (probablement en rapport avec un hématome post traumatique initial). Il en est de même pour le sujet n°27, qui présente d'après Vallois une dépression située en avant de la suture coronale, à mi-distance entre le bregma et la ligne temporale supérieure ; de forme elliptique (24 x 16 mm) et d'aspect très régulier, elle est bordée de petites stries rectilignes, vestiges de l'acte chirurgical.

Le sujet n°34 montre une lésion crânienne, chevauchant la sagittale à 25 mm en avant des trous pariétaux : de forme irrégulière, elle est endommagée et Dastugue évoque une cupule analogue aux précédentes, mais ne peut exclure une dysplasie obélique congénitale.

#### ***A Taforalt (Epipaléolithique du Maroc septentrional)***

A Taforalt, un cas de lésion crânienne concerne le fragment de calotte «1-1952 », qui présenterait une trépanation incomplète sur la zone coronale moyenne du pariétal droit. Elle a le même aspect que les cupules crâniennes décrites précédemment, mesurant environ 12 mm de diamètre en n'intéressant que la table externe. L'aspect en cocarde décrit par Dastugue (in Férembach 1962), montre de grande similitude avec la cupule crânienne du crâne S46 de Rouazi-Skhirat.


Toujours à Taforalt, sur les autres lésions crâniennes dont l'origine traumatique semblerait manifeste nous retiendrons la lésion du crâne «1a », qui possède un orifice dans l'angle lambdatique du pariétal gauche (Figure 61a). Cette perforation ovalaire possède des bords en biseau légèrement concaves, de 15 mm de diamètre d'ouverture et de 7,5 mm de diamètre interne. La cicatrisation est parfaite avec néoformation osseuse entre les tables externe et interne recouvrant complètement le diploé. Les lésions décrites sur ces crânes seraient les plus anciens cas de trépanations volontaires (-12000 BP) avec cicatrisation complète témoignant d'une survie d'au moins plusieurs mois...



*Figure 61 a : Trépanation pariétale gauche cicatrisée sur le crâne « 1a » de Tavoralt.*

#### ***5.5.1.4. Remarques et commentaires généraux sur ces lésions crâniennes volontaires et sur ces techniques chirurgicales particulières***

Il s'agit de lésions volontaires certainement pratiquées pour une raison culturelle et/ou thérapeutique. Elles se présentent quasiment toujours sous la forme de petites dépressions circulaires de 1 à 2,5 mm de profondeur et de 1,5 cm à 3 cm de diamètre, à fond lisse mais plus ou moins régulier et dont les bords et l'aspect général sont souvent de bonne facture avec des stries quelquefois visibles sur les bords que l'on interprète comme des traces d'activités chirurgicales. N'intéressant que la table externe elles respectent totalement la table interne et le diploé, sans déformation de l'endocrâne.



*Figure 61 b : Exemple récent de lésions présentant l'aspect de cupules crâniennes en Afrique subsaharienne. Extrait du film « Le maître des éléphants ». (Réalisateur Patrick Grandperret, 1995 ; scène filmée dans la Région de Bouba-Ndjida, au Nord-Est du Cameroun).*

Couramment rencontrées et bien connues des anthropologues, notamment au cours des périodes néolithiques et protohistoriques mais aussi durant les périodes historiques, elles sont connues dans de nombreux endroits du globe, de l'Afrique du nord à l'Australie ainsi qu'en Polynésie où récemment encore, dans les années 1960, certaines populations polynésiennes pratiquaient cette intervention dans un

but thérapeutique pour traiter les cas de céphalalgies et/ou de comitialités (Riquet, communication personnelle 1978)<sup>8</sup>.

Les cupules crâniennes rencontrées au Maghreb sont très différentes des classiques et grandes trépanations - complètes cette fois - rencontrées de manière courante en Amérique du Sud dans les populations précolombiennes. La trépanation incomplète a le grand avantage d'être un acte chirurgical pouvant être pratiqué sans connaître les rudiments de neuro-anatomie car n'intéressant que la table externe de la paroi crânienne. Il n'y a pas de risque d'atteindre les grands sinus veineux intracrâniens, sagittaux ou de la fosse postérieure et le praticien ne risque pas (peu) de les perforer et de voir mourir le sujet en quelques secondes par une hémorragie cataclysmique.

Pour les cupules crâniennes, la cicatrisation reste simple, en l'absence d'infection cutanée d'étiologie exogène. Il suffit au praticien-chaman de faire une compression sur le cuir chevelu pendant quelques minutes ou quelques heures car le tissu osseux et le cuir chevelu sont toutefois très hématiques. Il ne lui reste plus qu'à éviter une contamination pyogène en lavant la plaie ou en faisant un emplâtre avec des herbes et autres mixtures désinfectantes, ou toute autre technique ayant une action antiseptique connue de manière empirique...

A l'opposé les trépanations complètes demandent une connaissance de l'emplacement des vaisseaux méningés et des grands lacs veineux. Les populations amérindiennes précolombiennes (entre autres) étaient passées maîtres dans cet art chirurgical avec des cicatrisations souvent parfaites. Pourtant ces trépanations étaient supérieures à 5 cm de diamètre, et positionnées sur des zones vasculaires très dangereuses, nécessitant un doigté et une instrumentation ad hoc. Mais les sacrifices humains étaient alors choses courantes et les prêtres avaient la possibilité d'observer sur le cadavre l'emplacement des principales zones vitales. La pratique des trépanations incomplètes est aussi connue des ethnologues, notamment au Maghreb. Jusqu'au début du XX<sup>e</sup> siècle il était classique de citer les activités chirurgicales des praticiens « empiriques » Chaouïa du sud-est algérien, qui intervenaient encore récemment sur la tête des individus, en pratiquant de petites cupules de 2 cm de diamètre et de quelques millimètres de profondeur, souvent pour des raisons thérapeutiques : douleurs migraineuses post-traumatiques ou encore pour traiter des crises comitiales (ou les aggraver...), et certainement pour beaucoup d'autres raisons rituelles inconnues.

Sur le plan pratique, ces mêmes thérapeutes Chaouïa expliquaient aux ethnologues (et aux médecins coloniaux) qu'ils excluaient de leurs champs opératoires « ...les zones de sutures ...parce qu'on croit qu'elles figurent le destin

---

<sup>8</sup> En 1966 ou 1967, un étudiant en médecine d'origine polynésienne était « rentré au pays » durant quelques mois, et avait subi cette intervention par un praticien chamanique local suite à des migraines (ou de crises d'épilepsie ?) invalidantes. A son retour il se disait guéri (R. Riquet, communication personnelle, 1978).

*du patient écrit par la main d'Allah... »* (Jean Roche communication personnelle, 1987)<sup>9</sup>.

Ces lésions volontaires sont connues au Maghreb mais aussi en Afrique subsaharienne, non seulement au cours du néolithique mais aussi au cours des périodes actuelles. Nous avons aussi rencontré ce type de cupules crâniennes en 1975 au Burkina-Faso (anciennement Haute-Volta); ces lésions culturelles (ou post-traumatiques) étaient situées sur les régions métopique et pariétale, et concernaient à mon souvenir deux hommes que j'avais eu l'occasion de voir en consultation à l'Hôpital de Kaya (dont un souffrant de crises d'épilepsie<sup>10</sup>). Dans le film « *Le maître des éléphants* » réalisé par Patrick Grandperret en 1995, au sein de la réserve de Bouba-Ndjida au nord-est du Cameroun, un des acteurs locaux (forgeron) présente des cupules crâniennes de même aspect (Figure 61).<sup>11</sup>

### **5.5.2. Commentaires sur les petites perforations circulaires rencontrées sur les ossements néolithiques du Maghreb**

Hormis les lésions rattachées aux « trépanations cupulaires crâniennes », les restes humains néolithiques et protohistoriques issus des gisements néolithiques montrent de manière courante des perforations régulières, se présentant comme des orifices de 4 à 5 mm de diamètre, tous de dimensions semblables, et presque toujours perpendiculaires à la corticale. Leur analyse et leur interprétation apparaît plus complexe que celle des trépanations.

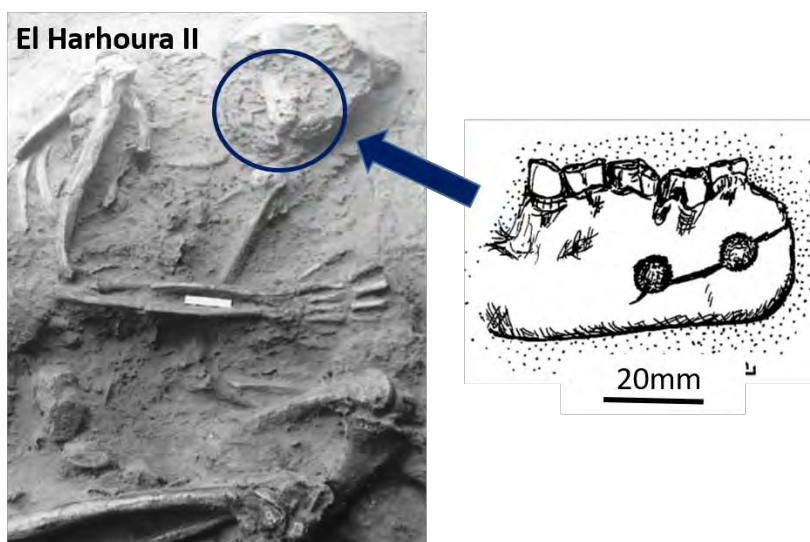
Dans la région de Témara-Skhirat, ces perforations ont été décrites sur les ossements provenant des gisements de Témara-Contrebandiers, El Harhoura et El M'nasra. Par contre nous n'en avons jamais rencontré sur les ossements issus de la nécropole de Rouazi-Skhirat.

---

<sup>9</sup> Cette remarque est aussi citée par Courtois (DEA, université de Bordeaux, sous la direction de H. Duday, année 2000) qui met en référence « D'après Hilton-Simpson, 1922 ».

<sup>10</sup> Ces crises d'épilepsie étaient-elles la cause ou la conséquence de l'intervention chirurgicale... ?

<sup>11</sup> Concernant les diagnostics différentiels de ces lésions crâniennes, il peut être très utile pour le lecteur de consulter l'ouvrage de Buikstra (2019).



**Figure 62 : Sépulture néolithique d'El Harhoura II (Témara – Maroc) avec deux perforations sur le corps mandibulaire droit (Debénath et Lacombe 1986)**

A Témara-Contrebandiers, il s'agit de nombreuses perforations intéressant la paroi crânienne et quelques os longs. A El Harhoura II, il s'agit de deux perforations localisées sur le corps mandibulaire droit (Figure 62) et à El Mnasra II, présence de perforations sur des os longs et sur un corps mandibulaire (cf. annexes).

### ***Remarques sur ces perforations régulières...***

Nous avons déjà remarqué des perforations de facture semblable sur le crâne « D » provenant de la nécropole néolithique de Ben Shemen - Israël (Lacombe 1980), et nous avons conclu à des pratiques d'essais de trépanations post-mortem (les perforations borgnes disposées en cercle n'intéressaient que l'endocrâne). Férembach (1975) avait déjà proposé une interprétation analogue sur les ossements du Bronze Moyen de Munhata (Israël), en évoquant ... *des essais de trépanations, par fragilisation et nécrose osseuse...*

Pour étayer cette thèse « culturelle », citons Vallois (1971) qui décrit plusieurs crânes, dont le célèbre crâne trophée de Faïd Souard II (Algérie) trouvé par Laplace en 1954, qui est représenté par une face et crâne antérieur, présentant deux perforations latérales, imprégnées d'ocre, permettant le passage d'une cordelette. L'utilisation en suspensoir ne fait aucun doute. Vallois cite trois autres fragments crâniens, le premier dans l'escargotière de Mechta El Arbi, correspondant à un frontal d'adulte brisé décrit par Debruge (1927) qui comporte ... *deux trous de suspension au-dessus des apophyses orbitaires...*, une portion d'écaille occipitale brisée elle aussi ... *avec trois perforations dont une seule intacte près de la suture lambdoïde droite...* Dans le gisement d'Abiar Miggi « B », abri néolithique situé en Libye, à 70 km au sud-est de la ville de Tripoli,

René Neuville avait mis au jour en 1956 ... *un pariétal droit appartenant à un crâne épais, imprégné d'ocre rouge, présentant un orifice, à demi détruit, dans l'angle ptérique...* » (Jean Perrot, communication personnelle, 1978).

Outre la fonction de « suspension » d'un fragment crânien à porter en pectoral, ou à suspendre à l'entrée d'une habitation, ou encore pour délimiter un territoire particulier, il n'en reste pas moins que ces perforations soient liées à des pratiques culturelles diverses, funéraires ou cultuelles. Elles résultent logiquement d'actions post-mortem, à la différence des cupules crâniennes ou autres actions chirurgicales décrites plus haut. Qu'il s'agisse de pratiques « in vivo » comme les cupules ou de pratiques post-mortem comme les perforations, il s'agit d'évidence d'après Dastugue (1982) de gestes effectués dans un cadre rituel ou plus largement culturel.

Mais, il est vrai aussi que les insectes foreurs et xylophages ou autres mollusques sont très à même d'effectuer des orifices dans les matériaux fragiles (os, chevilles de bovidés...) et les exemples d'insectes de ce type sont nombreux. On ne peut exclure l'action de vertébrés carnivores opportunistes. Nous avons aussi observé l'action de racines végétales, mais qui le plus souvent laissent des traces irrégulières et sinueuses sous la forme parfois de petits canaux, avec des diamètres très variables. Dutour (1986) décrit des perforations plus petites associées à des galeries creusées longitudinalement dans l'os cortical (de 2 mm de diamètre) sur les ossements provenant du bassin de Taoudenni (Mali), traces qu'il attribue à des termites. Ces traces décrites sont très différentes de celles que nous avons observées sur les autres gisements néolithiques de la région de Témara. A Rouazi-Skhirat nous n'avons pas de traces de perforations comme nous avons pu les décrire sur la mandibule d'El Harhoura 2<sup>12</sup> où l'éclatement entre deux perforations témoigne d'une action sur « os frais » de l'os basal (Debénath et Lacombe 1986). Cet aspect évoque une action volontaire du fait de l'absence de stigmates ou autres griffures associées aux perforations, de la perpendicularité des orifices et le peu d'analogie avec les descriptions classiques des traces de décarnisations (Binford 1981). Pour la mandibule d'El Harhoura II, l'aspect n'est pas en faveur d'une action par un animal opportuniste comme les perforations rencontrées sur les restes humains de la grotte des Contrebandiers (Lacombe et Oujaa 2012) notamment l'une d'entre-elles qui présente une perforation avec un bourrelet périphérique évoquant un début d'ostéogénèse cicatricielle (perforation ante-mortem probable).

Mais tout n'est pas si simple car l'altération de l'os par effet diagénétique ou par l'action très diversifiée d'insectes ou de mollusques « *perforeurs* » provoquent aussi des orifices très réguliers de 2 à 6 mm de diamètre, souvent perpendiculaires

---

<sup>12</sup> Ces orifices, médio-corporéaux, se situent au niveau de la première prémolaire et de la canine. Il existe un trait de fracture reliant ces deux perforations et le rebord mandibulaire inférieur. Il semblerait logique d'admettre l'origine intentionnelle de ces perforations et du fait qu'elles aient été faites *post-mortem*, avec un objet pointu qui, lors de la pression (et de la rotation), aurait fait éclater le corps basal mandibulaire.

à la corticale de l'os et de formes très régulières (J.-B. Huchet, communication personnelle, 2004)<sup>13</sup>. Le diagnostic différentiel de ces perforations avec des actions anthropiques reste toujours délicat, notamment quand « le hasard » disposerait les orifices de manière ambiguë ; de forme circulaire ou « dessinant » un ensemble qui peut prêter à confusion comme sur la paroi crânienne du crâne « D » de Ben Shemen (Lacombe 1980 ; Perrot 1999).

### 5.5.3. Les dépressions bipariétales circonscrites à Rouazi-Skhirat (*depressio biparietalis circumscripta*)

A la différence du précédent ce paragraphe concerne des éléments anatomiques « innés ». Il s'agit d'amincissements extrêmes de la voûte crânienne au niveau des pariétaux ; ces lésions anatomiques sont connues et décrites depuis la fin du XIX<sup>e</sup> siècle (Broca 1875 ; Le Double 1903 ; Arnaud et Arnaud 1976 ; Dastugue 1982, 1985). Ces lésions rencontrées sur les crânes de Rouazi-Skhirat seront décrites sur le plan anatomique macroscopique. Ensuite nous commenterons leur étiologie pour discuter leur intérêt sur un éventuel suivi migratoire de cette mutation, de la fin du paléolithique et au cours de l'holocène. Dans ce cadre, 3 crânes de Rouazi-Skhirat ont retenu notre attention. Deux, S12 et C5, montrent un amincissement bipariétal symétrique de manière évidente et d'expression phénotypique majeure et un troisième (C6) présente une lésion ayant de même aspect mais unilatérale.

**Le crâne S12** (adulte masculin) présente deux larges dépressions intéressant les voûtes pariétales. Parfaitement symétriques, elles sont régulières, de forme ovoïde à grand axe longitudinal, mesurant plus de 60 mm sur 50 mm, leur fond est lisse, sans rugosité ni aspect criblé ne laissant pas apparaître les cellules du diploé. Seule la dépression droite montre une petite perforation infra centimétrique qui semble être *post-mortem*, par fragilisation extrême de l'amincissement, ceci au vu de l'aspect des bords, irréguliers et montrant de fines cassures. Il est certain que l'amincissement est extrême au centre de la dépression et que l'épaisseur infra millimétrique rend le feuillet interne très fragile. Apparemment il n'y a pas de déformation de la table interne vers l'intérieur.

Au niveau de la suture sagittale et sur la zone obélique, ce crâne montre un aspect irrégulier, avec présence de deux protubérances, symétriques, surélevant la partie postéro-sagittale du bord de la dépression. Cet aspect se conjugue avec une zone de remaniement obélique évoquant fortement un état dysplasique dont nous reparlerons ultérieurement, lésions à différencier de l'amincissement des pariétaux même si un lien entre ces deux critères anatomiques est probable. La

<sup>13</sup> Archéo-entomologiste, docteur-ingénieur CNRS-HDR, université Bordeaux, PACEA, UMR 5199.



suture sagittale montre un début d'oblitération, surtout net dans sa partie postérieure, en rapport avec l'âge adulte du sujet.



*Figure 63 : Amincissement bipariétal : Rouazi-Skhirat crâne de S12 (Lacombe 2004)*

**Le crâne C5** (adulte masculin), présente, lui aussi, deux larges dépressions, situées comme S12 sur les écailles pariétales mais leur aspect est légèrement différent avec un fond criblé laissant apparaître les cellules du diploé. De forme ovoïde à grand axe sagittal elles mesurent 55 mm sur 40 mm environ pour la dépression gauche, et 60 mm sur 50 mm pour la droite. Les bords internes des dépressions sont espacés de 50 mm, donc à environ 25 mm de l'axe sagittal. La projection de leur bord postérieur sur l'axe sagittal, se trouve à 20 mm du lambda. En fait, l'atrophie de la table moyenne n'est pas « achevée », expliquant l'aspect, sauf sur la zone latérale de la dépression droite où la disparition de la table moyenne du diploé est complète. La perforation visible sur le pariétal droit, n'est due qu'à des cassures *post mortem* permettant *de facto* d'examiner l'amincissement extrême de la table interne, ainsi que la disparition totale de la table moyenne à cet endroit. Ce bord prend un aspect biseauté avec une légère concavité supérieure fondant la table externe sur la table interne sans déformer pour autant l'endocrâne. Une remarque diagnostique différentielle concerne l'aspect en *cribra parietalis* : cet aspect est différent car il n'y a pas d'hyperostose mais au contraire une hypoplasie sur la zone externe de la dépression gauche.

Une deuxième remarque concerne la dépression sagittale située à cheval sur la suture sagittale, d'aspect macroscopique assez semblable aux dépressions pariétales mais située différemment et que nous définirons dans un des paragraphes suivants comme appartenant au groupe des « dysplasies pariétales ». Bien qu'étroitement liée aux dépressions bipariétales, cette lésion fera l'objet d'une discussion à part.



*Figure 64 : Skhirat Crâne C5 ; amincissements latéraux associés à une dysplasie obélique médiane.*

**Le crâne C6** est le troisième crâne issu de la nécropole de Rouazi-Skhirat présentant un amincissement pariétal unilatéral intéressant le pariétal droit. La lésion est régulière de 5 à 6 cm de diamètre un peu plus haute que large avec un fond régulier mais possédant deux vallonnements séparés par une surélévation. Les cellules diploïques n'apparaissent pas et le fond reste lisse, ce qui montre la diminution et la disparition de la couche moyenne de la paroi crânienne et l'amincissement des deux tables externe et interne, concrétisant le diagnostic de « dépression pariétale circonscrite ». Après examen et conseil auprès de spécialistes paléopathologistes, le diagnostic d'amincissement pariétal est avéré (Crubézy, communication personnelle, 1993). Cet aspect « unilatéral » pouvant être l'expression d'une atteinte « précoce » qui secondairement deviendrait bilatérale, mais cet aspect anatomique pourrait rester « unilatéral ». Dans ces deux possibilités le diagnostic reste le même et ce caractère reste toutefois un marqueur épigénétique.



*Figure 65 : Skhirat Crâne C6 ; amincissement pariétal unilatéral droit.*

### ***Commentaire et discussion diagnostiques sur l'amincissement pariétal***

Sur ces trois crânes, l'aspect lésionnel « non pathologique » correspond donc à une variation anatomique, un caractère transmis (*Depressio biparietalis circumscripta* ou *Depressio parietalis circumscripta*). Il s'agit d'une anomalie anatomique connue des pathologistes (notamment dans son expression bilatérale) et qui ne prête pas à confusion diagnostique, du moins dans ses formes majeures (Crubézy *et al.* 1999). Mais ces lésions (notamment dans la forme unilatérale) ont été décrites comme des séquelles d'actes chirurgicaux ou encore comme résultant d'une pathologie dégénérative infectieuse et a même été décrite à tort comme étant d'étiologie syphilitique.

Sur le plan étiologique, l'origine de cet amincissement de la paroi vient d'une « atrophie » avec absence de développement du diploé et minceur extrême de la voûte pariétale pouvant aller jusqu'à la perforation complète, ce qui correspond alors à son « expression » maximum.

Concernant le crâne C6, un diagnostic différentiel de cette forme unilatérale pourrait être évoqué, et correspondrait à une lésion secondaire à une fracture du crâne par impact au cours de l'enfance. Ce genre de lésion chez le jeune enfant de moins de 4 ans est classiquement appelée « enfoncement en balle de ping-pong » (semblable à la *Growing skull fracture*, fracture pouvant s'accompagner d'une lésion de la dure-mère). Ces lésions en « balle de ping-pong » sont bien connues, ne serait-ce pour les avoir rencontrées dans ma pratique médicale en Afrique subsaharienne suite à des chutes par impact direct sur des rochers par exemple. Il s'agit toujours de lésions spectaculaires mais qui se résorbent le plus souvent très vite sans séquelles, la voûte crânienne reprenant sa forme originelle, en quelques jours ou semaines. Cette lésion n'est pas à proprement parler une fracture (il n'y a pas d'embarrure) mais un simple enfoncement déformant la boîte crânienne. Dans plus de 9 cas sur 10 cet enfoncement se résorbe progressivement du fait de l'action de la pression intra crânienne et de la plasticité de la fine paroi immature. Mais dans quelques cas, notamment sur des adolescents, il peut y avoir un retard, la résorption de l'enfoncement et la lésion se fixe définitivement bien qu'ayant toujours tendance à diminuer de volume avec la croissance. Dans le cadre de ces fractures, si l'enfoncement est fixé, il s'accompagne d'une déformation de l'endocrâne, ce qui n'est pas le cas du crâne C6. Ainsi son aspect reste en faveur d'une atrophie diploïque, avec amincissement pariétal unilatéral. Pour C6, une cupule crânienne d'une telle dimension n'est que très peu probable.

### 5.5.3.1. Remarques sur ces lésions bipariétales: hérédité et migrations...

L'amincissement bipariétal a été interprétée sur le plan étiologique de manière très variée. Dans un premier temps, il a été défini à tort comme un caractère pathologique acquis, avec incrimination de nombreuses causes très diverses, pathologiques ou autres... (syphilis tertiaire, carences diverses, problème de croissance, épilepsie, arriération mentale, consanguinité...).

Concernant les amincissements pariétaux, la notion d'hérédité est acceptée par tous les auteurs, notamment grâce aux séries anthropologiques égyptiennes datant l'Ancien Empire résultant des travaux d'Elliot-Smith (Arnaud et Arnaud 1976 ; Crubézy 1991). Cet auteur avait observé une élévation de la fréquence de cette anomalie anatomique entre la 4<sup>e</sup> et la 9<sup>e</sup> dynastie, avec un maximum atteint (14,4 %) pour la série de Gizeh (nécropoles entourant la pyramide de Kheops, datée entre 2700 et 2200 avant notre ère). Cette période correspond à la fin de la IV<sup>e</sup>me dynastie (Breitinger 1983), alors que classiquement cette fréquence est le plus souvent de l'ordre de 1 à 1.5 %. Toujours pour le haut bassin nilotique, mais pour des périodes méroïtiques plus récentes (du 2<sup>ème</sup> au 4<sup>ème</sup> siècle de notre ère), Dastugue (1985) décrit 4 cas d'amincissements pariétaux (dont un unilatéral), dans la série ostéologique de Missiminia (Haute Nubie). Crubezy (1991) pour sa part décrit 5 cas d'amincissement pariétal pour la période méroïtique et 3 pour la période chrétienne (6<sup>ème</sup> au 14<sup>ème</sup> siècle). Toutefois cette variation anatomique reste rare.

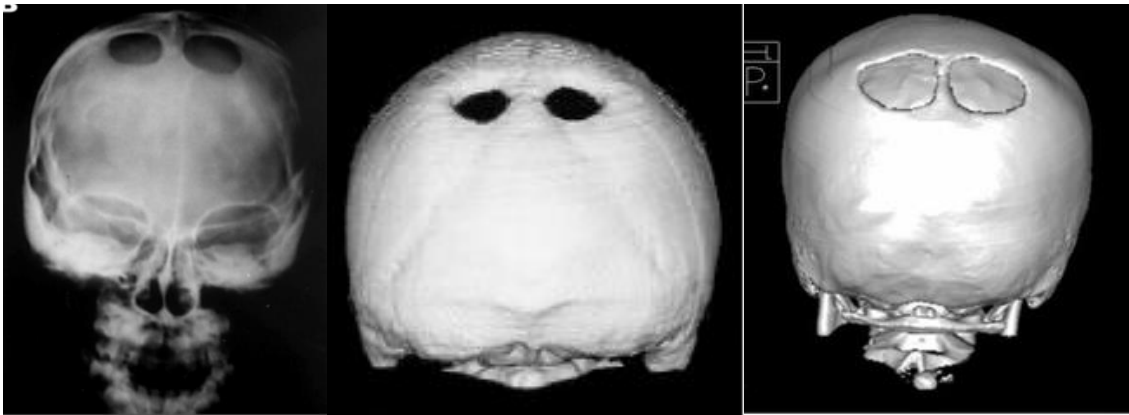
### 5.5.3.2. *Depressio parietalis circumscripta et foramens pariétaux élargis*

L'amincissement bipariétal proprement dit (*depression bipariétalis circumscripta*) est donc une variation anatomique connue depuis plus d'un siècle. Une autre variation anatomique (Fahmi *et al.* 2016 ; Buikstra 2019, 593 ; Cvetkovic *et al.* 2022). se caractérise par un élargissement des trous pariétaux avec parfois des orifices pouvant atteindre de grandes dimensions (*foramina permagna*). Ces foramens (Figures 66, 67a et 67b) sont visibles dès le 6<sup>e</sup> mois de grossesse, en mettant en évidence un défaut d'ossification que l'on peut sentir à la palpation du cuir chevelu chez l'enfant comme chez l'adulte, sans anomalie sous-jacente avec fusion ou accolement de la dure-mère et de l'aponévrose épicroânienne (Dufayet *et al.* 2016<sup>14</sup>). Le sujet atteint de ce caractère anatomique garde cette anomalie toute sa vie apparemment sans gêne spécifique. Ces « lacunes osseuses » sont définies par le Syndrome de Potocki-Shaffer. Certains cas décrit comme *Foramina permagna* se présentent comme les dépressions circonscrites et les travaux récents (Cvetkovic *et al.* 2022) les classent dans le

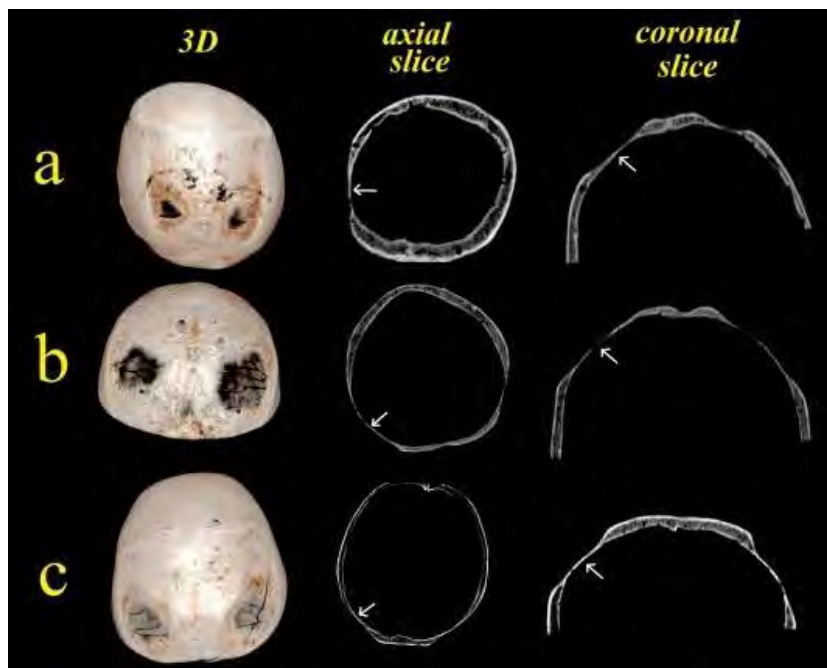
---

<sup>14</sup> Consulté en ligne en 2020.

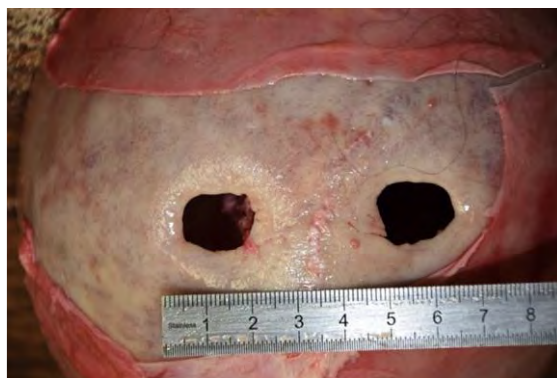même groupe que les anomalies d'ossification de la voûte pariétale (Figures 67a et 67b).



**Figure 66 :** Plusieurs aspects par imagerie radiographique 3D de foramens bipariétaux élargis (Syndrome de Potocki-Shaffer - délétion partielle proximale du bras court du chromosome 11 – d'après Potocki et al. 2009, consulté en ligne en 2018).



**Figure 67 a :** Différents aspect de dystrophies bipariétales (Cvetkovic et al. 2022, figures consultées en ligne en 2022)



**Figure 67 b : Foramen bipariétal symétrique « élargi » :  
pièce anatomique sur autopsie d'un sujet immature de 7 ans  
(Dufayet et al. 2016, figure consulté en ligne en 2020)**

Tous les auteurs s'accordent sur une origine génétique par son mode de transmission héréditaire. En 1997, le gène responsable de ce défaut d'ossification pariéto-obélique a été reconnu par une équipe de chercheurs polonais : K Chrzanowska, K Kozłowski et A Kowalska et publié en 1998<sup>15</sup>.

Ces auteurs définissent cette « lésion » comme un défaut d'ossification bipariétal *in utero* intéressant la région pariéto-obélique, reconnaissant cette anomalie bilatérale d'ostéogénèse sur le plan chromosomique par des mutations autosomique dominantes des gènes MSX2 et ALX4 localisés sur le bras court du chromosome 11 - délétion proximale - (Mupparapu *et al.* 2006). Ces anomalies anatomiques dont un des phénotypes cliniques sont reconnues par le syndrome de Potocki-Shaffer et donc désormais définies en montrant une parenté avec les dépressions bipariétales circonscrites par leur forme, leur localisation et leur aspect (défaut d'ostéogénèse de dimensions variables).

Concernant les amincissements pariétaux et pour étayer l'hypothèse du caractère héréditaire des lésions et la confirmer, on peut citer en référence la thèse de doctorat de S.R. Phillips (2007)<sup>16</sup> qui portent sur de grandes séries d'anciens égyptiens, soit plus d'un millier de crânes, représentant une période s'étalant sur 3000 ans d'histoire et géographiquement sur 1500 km suivant la vallée du Nil. L'auteur conclut que « ce caractère anatomique crânien » est présent dans pratiquement toutes les périodes égyptiennes antiques et sur toutes les séries provenant du bassin nilotique avec un taux moyen de fréquence est de 5% mais

<sup>15</sup> Chrzanowska K, Kozłowski K, Kowalska A., *Syndromic foramina parietalia permagna*. Am J Med Genet 1998;78:401-5

<sup>16</sup> Phillips, S. R. (2007), « Anomalie crânienne, pathologie ou variante normale ? Amincissement des os pariétaux sur les restes humains anciens égyptiens » Disponible de ProQuest dissertations. AA13292064. Thèse de doctorat Université de Pennsylvanie USA. <https://repository.upenn.edu/AA3292064>.

avec des écarts allant de 3.4 à 11.1 %. Ce qui corrobore les données scientifiques plus anciennes de Breitinger (1983).

Ces données fondamentales sont des éléments *montrant la composante génétique de ces dysplasies pariétales : depressio circumscripta parietalis ou foramina permagna*. Selon les travaux et les observations faites en 1912 par Elliot Smith (cité par Lodge 1967) les 14.4% d'individus provenant du plateau de Gizeh, notamment au pied de la pyramide de Khéops, appartiendraient aux classes les plus aisées, ce qui augmente le pourcentage théorique par une éventuelle consanguinité couramment décrite chez les égyptiens anciens...<sup>17</sup> Rappelons aussi que d'après Elliot Smith ce caractère anatomique a été décrit chez plusieurs pharaons, notamment sur le crâne de la momie de Thoutmosis III (1505 / 1484 avant notre ère) et de la 18<sup>ème</sup> dynastie au nouvel Empire. Il en est de même pour le crâne plus ancien de Khety (IX<sup>ème</sup> dynastie 2170 à 2025 avant notre ère). Lodge décrit aussi la momie de Méritamon (qui serait une proche parente, *nièce probable* de Thoutmosis) qui présenterait cette variation anatomique crânienne. Rappelons toutefois que ce nom était très courant à l'époque et beaucoup de femmes célèbres appartenant à des classes aisées portaient ce nom, étymologiquement « aimée d'Amon », comme par exemple la 3<sup>ème</sup> fille de Ramsès II<sup>18</sup>. La notion de consanguinité est reconnue dans l'Égypte ancienne, notamment dans les familles d'un rang élevé, et cette mutation était concentrée sur des classes favorisées.

Cette mutation génétique peut donc servir de « traceur » ; il est tout à fait possible de suivre dans le temps et dans l'espace ces dysplasies *pour essayer de retracer l'histoire chrono-géographique des déplacements des populations au cours de l'Holocène*. Après avoir inventorié dans la bibliographie les cas d'amincissement pariétal répertoriés qui restent toutefois très rares, nous pourrions proposer des déplacements de cette variation anatomique et des populations qui les « portent » sur le pourtour méditerranéen.

#### **5.5.4. Autres sites ayant présenté des amincissements pariétaux :**

##### **5.5.4.1. Le site El Harhoura II (Le crâne du squelette H3 - sépulture 2):**

Le crâne « H3 », attribué au Paléolithique supérieur<sup>19</sup> (couche 2) sur des critères archéologiques présente un aspect cromagnoïde avec de fortes dimensions

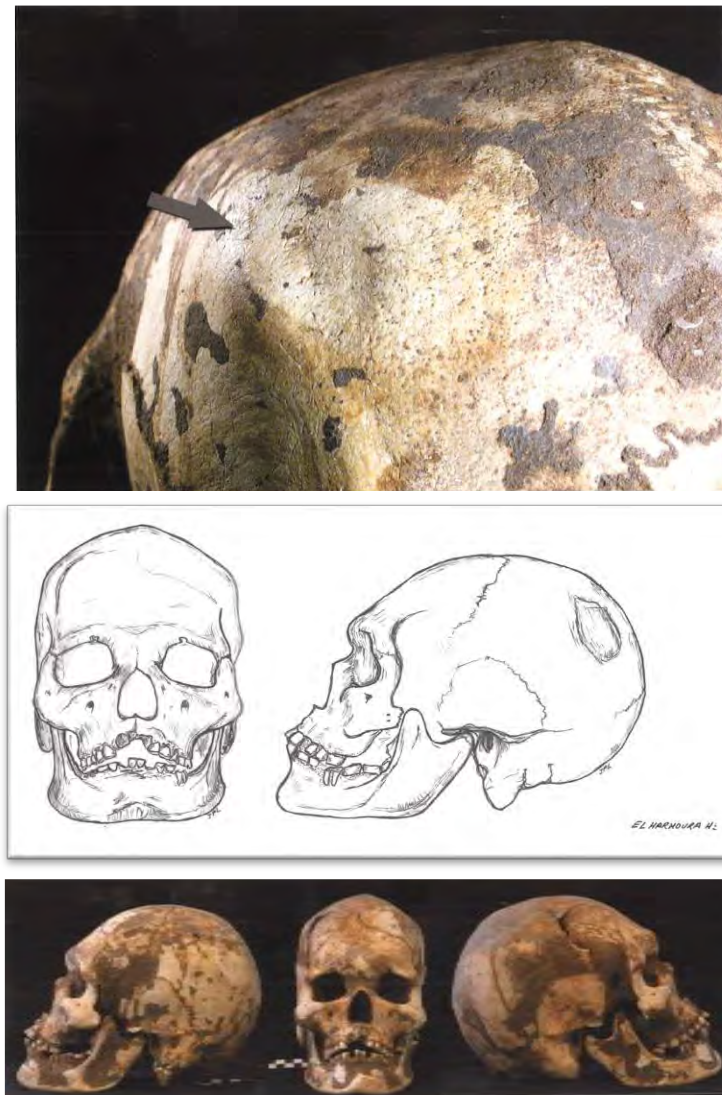
---

<sup>17</sup> Ce qui peut expliquer les différences en pourcentage de ces lésions pariétales en fonction des échantillons (entre 2 et 14%).

<sup>18</sup> Ce prénom alors très courant est classiquement reconnu comme à l'origine du prénom de Marie.

<sup>19</sup> La couche 2 serait datée à -6978+-167 (Rabat-168), soit - 6500 avant notre ère en valeur calibrée. Elle est attribuée au paléolithique supérieur sur des critères archéologiques par la présence de lamelles à dos. La sépulture 2 (H3) se trouve au sein de la couche 2. Les datations

et des orbites rectangulaires... (Oujaa et Lacombe, in El Hajraoui *et al.* 2012). Sur le plan morphologique, il présente une large dysplasie pariétale gauche assimilée à une dépression pariétale circonscrite similaire à celles décrites sur les crânes néolithiques de Rouazi-Skhirat : S12 et C5 et C6. Ce crâne présente aussi des exostoses endocrâniennes qui sont souvent associées à des dysplasies d'origine génétique (comme dans le cas du syndrome de Potocki-Schaffer).



**Figure 68a: Crâne H3 El Harhoura – fouilles 1996, Debénath - paléolithique supérieur (Dessin Lacombe - Photos Plailly).**

---

14C sont comprises entre la couche 1 datée du Néolithique et les couches 3 et 4 datées du Paléolithique moyen (El Hajraoui A., Nespoulet R., Debénath A., Dibble H.L., 2012).



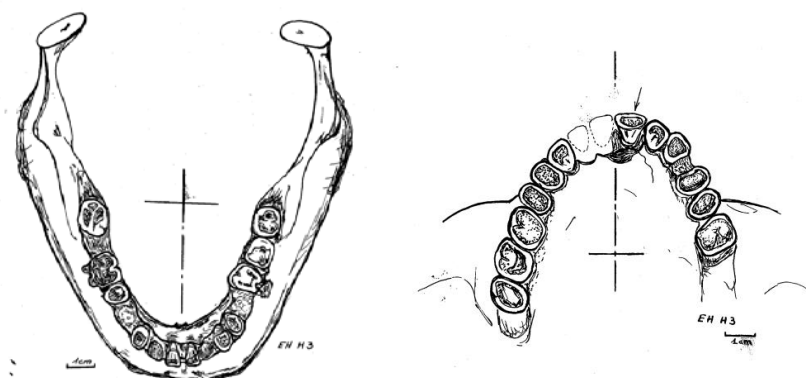


Figure 68b : Vues occlusales du maxillaire et de la mandibule d'EH2 H3 (dessin JPL)

#### 5.5.4.2. Le site de Castellar-Pendimoun (*Alpes-Maritimes*)

Il s'agit d'un abri sous roche<sup>20</sup> exposé à l'Ouest, d'une profondeur de 8 m, face au littoral méditerranéen et à 1km de la frontière franco-italienne. Sur la commune de Castellar, ce site a été découvert en janvier 1955 par J.-Ph. Audras et fouillé le mois suivant par L. Barral puis par Binder entre 1985 et 1999 (Binder *et al.* 1993). Les niveaux néolithiques anciens sont riches en céramique avec présence de quelques ossements humains, une première tombe attribuée à la culture cardiale (Homme de Castellar) y a été découverte. Il s'agit d'un homme mature présentant de nombreuses lésions osseuses (Dastugue et de Lumley 1976). Les derniers travaux concernant ce site ont permis de préciser la stratigraphie de la période épipaléolithique au Chalcolithique à céramique campaniforme.

Castellar - Pendimoun		Datations C14	Datations calibrées	Ref.
Néolithique ancien			5750 / 5500 a .n. è.	Binder 1993
Niveau « Impressa »	Ly. 5339	6310 +/-90 BP	5475 / 5241 a..n..è.	«
	Ly. 5340	6490 +/- 75 BP	5475 / 5241 a..n..è.	«

Tableau 21 : Datations<sup>21</sup> des niveaux néolithiques du site de Castellar-Pendimoun.

<sup>20</sup> Malgré la distance géographique par rapport au Maroc septentrional, ce site a été choisi dans la mesure où les restes humains qui y ont été exhumés montrent des variations anatomiques qui appartiennent au même groupe que les variations anatomiques décrites à Rouazi-Skhirat, ce qui permettra d'évoquer un gène mutant commun.

<sup>21</sup> Ces datations anciennes ont été complétées depuis par de nombreuses datations situant pour néolithique ancien (5 800-5 500 ans cal. BCE, Battentier 2018) les niveaux Impressa entre 5800 et 5600 ans cal. BCE (Binder et Sénépart, 2010, cité par Battentier *op cit.*).

Deux autres sépultures furent dégagées au sein du niveau « III » sur ce site, datant du néolithique ancien, et attribué au « cardial ligurien ». Ces trois squelettes appartiennent à des adultes plutôt âgés montrant des lésions crâniennes, notées dès les premiers relevés de terrain.

<i>3 sépultures</i>	<i>Principales caractéristiques</i>	<i>Ref.</i>
<b>Homme de Castellar</b>	Fouillée par Barral en 1955 / Décubitus latéral gauche fléchié / La tête reposant sur les mains jointes / Inhumation en pleine terre / Probablement masculin / Stature 170 Manouvrier 175 méthode Clévenot et Houet / <b>Dépression bipariétale</b> <b>Cupule crânienne de 1 cm sagittale antérieure (Juste en avant des dépressions)</b> <b>Dépression frontale avec diverticule inférieur</b>	<b>Binder <i>et al.</i> 1993</b>
<b>Pendimoun sep. 1</b>	Fouillée par Duday / Fosse ovalaire recouverte de blocs Sépulture primaire en pleine terre / Décubitus latéral gauche fléchi / Probablement féminin (Courtois et Duday) Stature 1.59 Manouvrier 160-162 tibia (Clevenot et Houet) / <b>Deux perforations crâniennes importantes (zones bregmatique traumatique et obélique congénitale)</b>	«
<b>Pendimoun sep. 2</b>	Fouillée par Duday / Recouverte par empilement de blocs Décubitus latéral gauche semi-fléchies / Sépulture primaire en pleine terre / Probablement féminin (Courtois et Duday) Stature 1.52 Manouvrier et autres méthodes / <b>Légère dépression obélique et Perforation frontale</b>	«

*Tableau 22 : Tableau récapitulatif des sépultures issues du gisement de Pendimoun (Var)*

### *1/ Lésions crâniennes du Crâne de l'Homme de Castellar*

Pour cette description, nous faisons référence au travail de Courtois<sup>22</sup> qui décrit pour ce crâne :

---

<sup>22</sup> Courtois L. 2000, Etude biologique du site de Pendimoun (Alpes Maritimes), Mémoire de DEA, sous la direction des professeurs H. Duday et P. Murail Université Bordeaux 1, 77 p., inédit.

- Une dépression développée dans la zone médiale de l'os frontal ; dépression au bord mal défini et mousse avec une surface irrégulière de 68 mm (antéro-postérieur) sur 37 mm (largeur) avec diverticule vers la base de l'os. Cette lésion d'étiologie traumatique est décrite comme secondaire à une infection.



**Figure 69 : Lésion frontale du crâne Homme de Castellar (D'après Courtois)  
Étiologie pyogénique post traumatique - Semblable aux lésions par scalpage -**

- Une deuxième dépression de petite taille sous forme d'une cupule centimétrique au niveau postérieur de la suture sagittale. L'auteur avance le diagnostic « *d'érosion crânienne idiopathique* ».
- Les deux dernières lésions se situent au niveau des bosses pariétales, apparaissent symétriques à bords irréguliers et mousses ; 46 mm de diamètre antéro-postérieur et 42 mm transverse à droite et 36 mm sur 35 mm à gauche. Concernant les dépressions pariétales elles ne sont pas d'origine pathologique: leur situation et leur aspect signent le diagnostic de « *depressio biaprietalis circumscripta* ». L'auteur précise qu'il s'agit là d'un des plus anciens cas d'amincissement pariétal symétrique décrit dans la littérature.



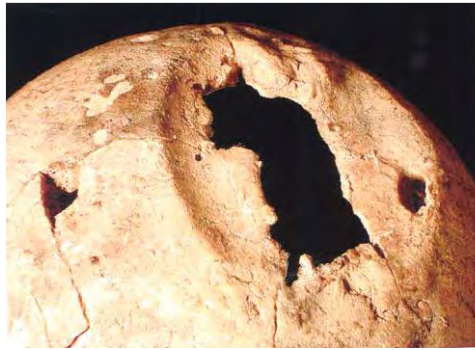*Figure 70 : Vue de dessus du crâne de l'Homme de Castellar  
Dépressions bipariétales (d'après Courtois)*

## *2/ Lésions crâniennes du crâne de Pendimoun I*

Le sujet Pendimoun 1 présente deux lésions perforantes de la voûte crânienne. :

- La première intéresse la région obélio-lambdaïque, sous forme d'ellipse régulière avec une perforation centrale, mesurant 73.5 mm d'axe sagittal et 66 mm d'axe transversal, au dépend de la partie postéro-sagittale des pariétaux et de la région lambdaïque occipitale. Le bord est régulier, bien net et forme un biseau oblique et concave vers le haut. Une zone avec bourrelets réactionnels au niveau des zones de sutures est décrite par Courtois (Figure 71). Ce biseau n'intéresse que la table externe et le diploé, la table interne est décrite « ... *comme bien conservée...* » sauf dans la zone perforée mesurant 46 mm sur 19 mm, avec un bord « ourlé ». L'étiologie de cette lésion est discutée par Courtois qui propose plusieurs diagnostics : défauts congénitaux et développementaux, lésions pathologiques post infectieuses ou tumorales, trépanations, blessures traumatiques... Une perforation post-mortem est exclue d'emblée. L'auteur reste sur sa première proposition avec le groupe des « *défauts congénitaux et développementaux* » et précise la possibilité d'une dysostose partielle (*cranium bifidum*) correspondant à un défaut d'ossification et qu'il décrit comme souvent associée, pour les formes graves, à un méningocèle ou à un encéphalocèle. Ces malformations sont le plus souvent localisées au niveau obélio-lambdaïque (Inoue *et al.*, 1983, cité par Courtois 2000). L'auteur décrit 6 cas de perforations rondes ou ovales « de petite taille » (*cranium bifidum occultum*) le plus souvent centimétriques. Si on exclut une action « chirurgicale ou traumatique » on peut aussi comme Courtois ... *supposer une étiologie tumorale sous la forme d'un kyste épidermoïde intra-diploïque dérivant de cellules ectodermiques incluses dans les os de la*

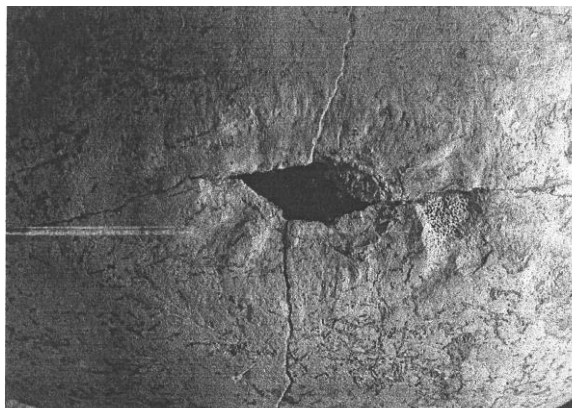
*voûte lors du développement embryonnaire... ou d'un hémangiome (mais pas d'un méningiome).*



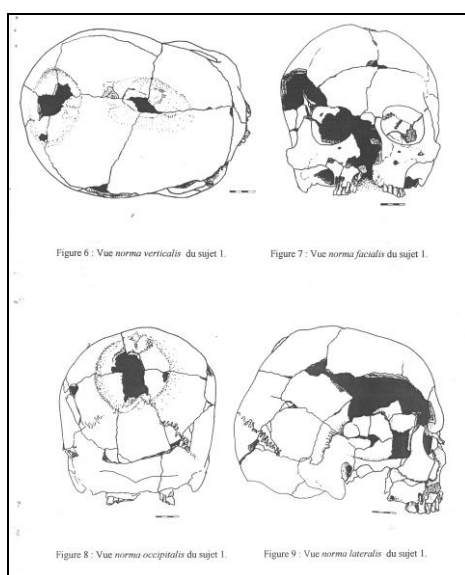
**Figure 71 : Lésion crânienne sagittale postérieure du sujet Pendimoun 1 (D'après Courtois op.cit.)**

- La seconde lésion est de forme elliptique (76 mm d'axe sagittal et 44 mm d'axe transversal), et située à gauche du plan sagittal au dépens de la région postéro-médiane du frontal et la partie antérieure des os pariétaux. Les bords sont irréguliers, avec des zones d'hyperostose associées à des excroissances radiales. L'ensemble du tissu osseux est compact et dense (d'après Courtois *op.cit.*) Au centre de cette lésion existe un orifice de 22.5 mm d'axe sagittal sur 11.5 mm. Le tiers postérieur montre « une fine collerette brune de forme ovale ». La table interne n'est impliquée « que dans la zone de perforation ». L'auteur précise que la radiographie met en évidence une densification de la zone « collerette » et au niveau des cellules du diploé sur le pourtour de la lésion présentant des zones d'ossification.

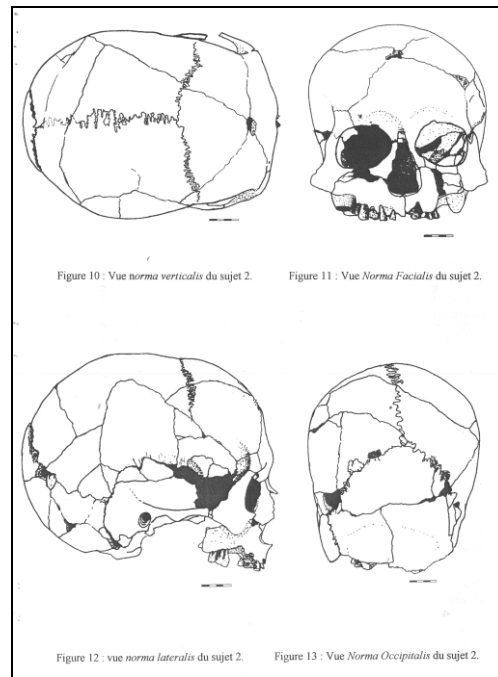
Le diagnostic de lésion traumatique s'impose, probable fracture avec effondrement de la table externe et perte de substance osseuse. La formation d'un cal et la cicatrisation ont permis la survie de l'individu après le processus accidentel. Il apparaît d'après Courtois, qu'il y ait eu « grattage » thérapeutique pour « nettoyer » et « parer » la lésion. Cette action de parage de la plaie est tout à fait visible sur la photo ci-dessous avec des sillons concentriques.



**Figure 72 : Lésion frontale traumatique de Pendimoun 1 (d'après Courtois, op.cit.)**



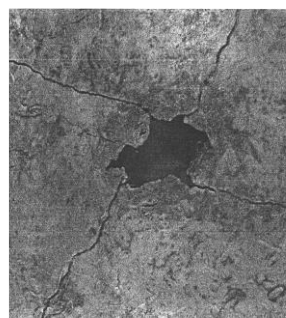
**Figure 73 : Crâne Pendimoun 1 - lésions obélique et bregmatique (Dessins Courtois, op.cit.)**




**Figure 74 : Crâne Pendimoun 2 (Dessins Courtois op.cit.)**

### ***3/ Lésions crâniennes du crâne de Pendimoun II***

Le sujet n°2 de Pendimoun (Figure 74) présente aussi une lésion crânienne métopique (Figure 75). D'après Courtois, cette lésion est perforante de forme ovale de 12 mm d'axe sagittal et 9 mm sur l'axe transversal. Le bord externe est irrégulier, en forme d'entonnoir, il n'y a pas de traces de cicatrisation. Une seconde lésion perforante (Figure 76) se situe en arrière de la suture pétro-squameuse, en forme d'entonnoir avec présence de traces radiaires. Ces deux lésions sont traumatiques, la première par choc direct avec un objet contondant, la seconde suite à un impact lors d'une chute (Courtois, *op.cit.*).



**Figure 75 : Perforation métopique de Pendimoun 2 (choc direct ayant entraîné la mort)  
(D'après Courtois op.cit.)**

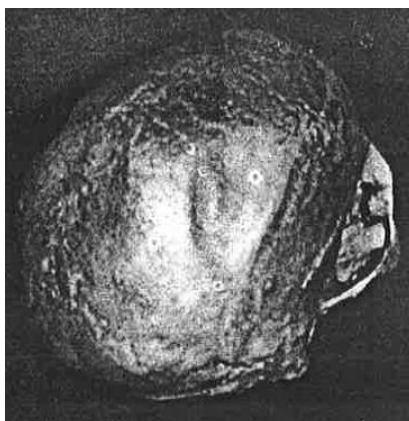


*Figure 76 : Perforation suite à un traumatisme (chute ?)  
niveau petro-squameux gauche  
(D'après Courtois op.cit.)*

Ainsi les 3 squelettes exhumés dans le site néolithique ancien (cardial) de Pendimoun-Castellar) montrent plusieurs lésions crâniennes et, si nous avons insisté sur celles-ci, c'est qu'au moins deux d'entre-elles ont retenu notre attention du fait de similitudes avec certains crânes de Rouazi-Skhirat (dépressions pariétales et les dysplasies obélaques).

#### **5.5.4.3. Crâne du Pharaon Khéty (9<sup>e</sup> dynastie – Egypte)**

Le crâne d'un des sept pharaons de la 9<sup>e</sup> dynastie appelés Khéty (I à VII) datant de la Première Période Intermédiaire (2300 à 2100 ans avant notre ère) déposé au British Muséum<sup>23</sup> montre un amincissement symétrique bipariétal (Lodge 1967) net et très bien délimité. Mais comme nous le voyons sur le cliché photographique publié dans l'article de Lodge de 1967, il présente aussi une dysplasie obélaque, souvent associée.



*Figure 77 : Photo (Lodge 1967) du crâne de l'un des 7 Pharaons appelés Khéty  
(9<sup>e</sup> dynastie - 3<sup>e</sup> millénaire BC)*

---

<sup>23</sup> Crâne référencé sous le n° 29.574 (British Museum, London).



#### 5.5.4.4. Au sujet du crâne bi-trépané de Montpellier-le-vieux (Lozère)

De nombreux autres cas d'amincissement bipariétal ont été relevés mais pour des périodes plus récentes protohistoriques et historiques. Les auteurs les ont souvent présentés comme des trépanations crâniennes volontaires. Citons pour exemple le crâne « bi-trépané » du site n°23 du dolmen de Montpellier-le-Vieux (Lozère), qui a été décrit comme une trépanation bilatérale guérie (André et Boutin 1995). Pourtant, dans la publication initiale, le docteur Reboul évoquait déjà une cause pathologique congénitale, se basant sur les données de Broca (1877). Ce crâne aurait été réexaminé par J. Dastugue et M.-A. de Lumley (cité par André et Boutin) qui avaient avancé le diagnostic « de double trépanation guérie » ; mais il est probable qu'il ne s'agisse pas du même crâne (les mensurations seraient différentes), d'où cette confusion. D'après la description et le dessin du Dr Reboul, ce « double orifice » évoque fortement une *depressio biparietalis circumscripta* au stade de la perforation, appartenant au groupe des dysplasies pariétales.

#### 5.5.4.5. Le crâne de Merdeplau (Aveyron)

Un autre cas de « bi-trépanation crânienne guérie », est conservé au musée de Millau (*in*, Les trépanations crâniennes préhistoriques)<sup>24</sup>. Cette pièce a été découverte par Costantini et Pujol en 1987, dans un niveau chalcolithique de l'Aven-grotte de Merdeplau (Aveyron). Pour ce crâne, il semble probable, à l'examen de la photographie de Hibon (2000), qu'il ne s'agisse que d'un amincissement bipariétal au stade de la perforation, même si on ne peut écarter une bi-trépanation, toutefois on ne peut exclure un cas plus complexe avec acte volontaire secondaire « chirurgical » sur une dépression bipariétale.

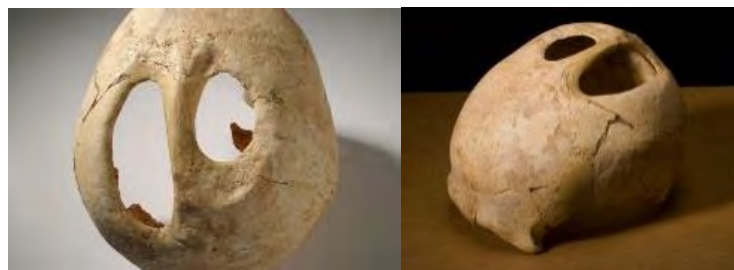

Figure 78 : Crâne de Merdeplau - Photos Hibon (musée de Millau)

<sup>24</sup> « Les trépanations guéries » <http://loic.hibon.free.fr>, site consulté en 2000.

### 5.5.5. Chrono-géographie de cette variation anatomique

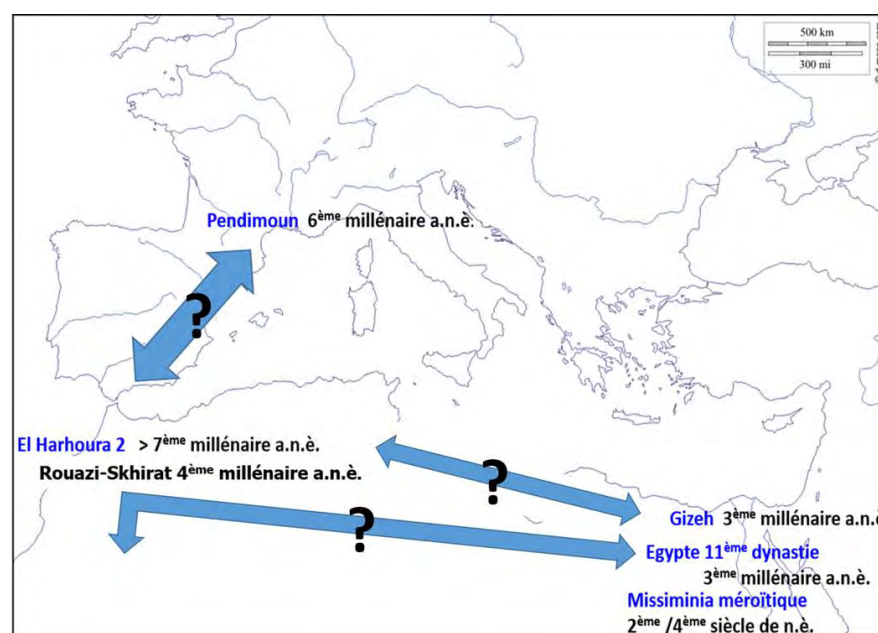
Depuis les années 1990, notre rôle a été de recenser tous les cas d'amincissement pariétal connus dans la littérature ou au sein des collections. Cette variation anatomique comme nous le disions est très rare et les seuls (?) cas (anciens) ont été décrits à notre connaissance que sur le pourtour méditerranéen. S'agissant d'une mutation, il était tentant de retracer son histoire sur le plan phénotypique comme cela est fait actuellement sur le plan du génotype.

Il serait ainsi possible de « suivre » tant sur le plan géographique circumméditerranéen que sur le plan chronologique les cas de dysplasies de la voûte crânienne par amincissement bipariétal : ce caractère anatomique est utilisé comme marqueur génétique.

L'Homme d'El Harhoura (H3) serait ainsi le plus ancien individu porteur de cette mutation (*depressio parietalis circumscripta*) (fig. 79), bien sûr si son ancienneté est bien confirmée. Tous les cas cités sur le pourtour méditerranéen dont les individus de Rouazi-Skhirat, seraient la résultante de la diffusion du gène porteur de cette variation anatomique.

Sites (amincissements pariétaux)	Secteurs géographiques	Périodes	Datations	Auteurs
El Harhoura 2	Maroc atlantique Nord	Epipaléolithique	➤ 6500 a.n.è.	Oujaa et Lacombe, in Nespoulet et al. 2012
Castellar-Pendimoun (2 crânes)	Alpes-Maritimes (France)	Néolithique ancien	5750 / 5500 BC (6 <sup>e</sup> millénaire BC)	Courtois – Duday 2000
Skhirat (3 crânes)	Maroc atlantique Nord	Néolithique moyen	3800 / 3300 a.n.e. (4 <sup>e</sup> millénaire BC)	Lacombe, 2004
Gizeh (plus de 20 crânes 14% de la population)	Basse-Egypte		2700 / 2200 a.n.e. (3 <sup>e</sup> millénaire BC)	Breitinger, 1983
Pharaon Khety 9 <sup>ème</sup> dynastie 1 crâne	Egypte	Période intermédiaire	2650 / 2150 a.n.e. (3 <sup>e</sup> millénaire BC)	Lodge, 1967
Merdeplau (1 crâne)	Aveyron (France)	Chalcolithique	(1 <sup>e</sup> millénaire a.n.è.)	Costantini-Pujol 2000
Montpellier-le-Vieux (1 crâne)	Lozère (France)	Chalcolithique	(1 <sup>e</sup> millénaire a.n.è.)	Reboul...
Missiminia méroïtique (5 crânes)	Haute Nubie Soudan	Méroïtique	2 <sup>e</sup> / 4 <sup>e</sup> siècles de notre ère	Vila, Dastugue, Crubezy
Missiminia Période chrétienne (3 crânes)	Haute Nubie Soudan	Période chrétienne	6 <sup>e</sup> au 14 <sup>e</sup> siècle de notre ère	«
Îles Canaries (1 à 2 crânes)	Maroc atlantique	Médiéval	Sub actuel	Chil (cité par Broca, 1876)

**Tableau 23 : Récapitulation chrono-géographique des amincissements pariétaux sur le pourtour du bassin méditerranéen.**



**Figure 79 : Essai de répartition géographique et chronologique de l'amincissement pariétal dans le bassin méditerranéen dans l'attente de nouvelles découvertes archéologiques... et de la validité hypothétique de l'ancienneté du crâne H3.**

### 5.5.6. Les dysplasies sincipito-obéliaques

Les dysplasies sincipito-obéliaques représentent une entité moins connue que les dépressions pariétales circonscrites (peut-être parce que ces dysplasies ont été mal définies ou mal reconnues) pourtant rencontrées avec des fréquences variables dans différentes séries anthropologiques. Il s'agit de lésions intéressant la zone obéliaque et sincipitale, présentant un aspect similaire aux dysplasies pariétales mais affectant les zones sincipito-obéliaques avec lesquelles elles sont souvent confondues (et associées). Elles sont aussi souvent associées aux variations anatomiques de la région obélio-lambdaïque, zone crânienne où la variabilité anatomique reste importante.

#### 5.5.6.1. Définition et historique

Cette anomalie a été décrite par Martin (1928, 1958) ; cet auteur nommant cette dysplasie sous le nom de « *depressio prealambdaïdea* » qu'il décrit comme un « aplatissement ou une dépression du segment postéro-sagittal des pariétaux, qui peut se renforcer d'une véritable gouttière sagittale... ». Il exclut d'emblée une déformation artificielle. Au cours de la seconde moitié du 19<sup>ème</sup> siècle et jusqu'au début du 20<sup>ème</sup> les anatomistes décrivaient les caractères anatomiques

crâniens peu courants comme pouvant être secondaires à l'influence de bandages particuliers chez les enfants et qui par contention ou par pression, en « dirigeant la croissance osseuse », qui entraînaient des « déformations ». Cela reste bien sûr une réalité et est bien connue dans différentes régions du globe (notamment la classique déformation « toulousaine », sans parler des déformations crâniennes volontaires extrêmes des périodes précolombiennes...).

Broca (1875) a proposé le terme de « marque sincipitale ». Il décrit : *cette lésion sur 2 à 3 cm au niveau obélique : avec une suture constamment plus simple souvent réduite à une ligne presque droite..., et c'est sur cette zone que l'on peut observer les trous pariétaux... et un début de synostose, ainsi que la présence de la fontanelle « de Gerdy », avec parfois présence d'un os surnuméraire particulier « os sagittal » ainsi qu'une anomalie rare la « scissure pariétale » s'étendant horizontalement entre les bosses pariétale...*

Manouvrier (1895) décrit cette lésion comme une mutilation préhistorique ou « T sincipital », mais la découverte ultérieure de variantes l'amena à proposer le nom de « marque sincipitale » du fait des nombreuses « variations anatomiques » observées sur cette région obélique (Manouvrier 1903). Après avoir comparé des trépanations et des marques sincipitales, Manouvrier se mit à privilégier l'hypothèse chirurgicale et à considérer les marques sincipitales comme des traces d'opérations chirurgicales dans un but thérapeutique... sans pour autant rejeter les observations de Broca. Manouvrier n'exclut nullement une variation anatomique en expliquant que ces « lésions » ont souvent été interprétées à tort comme le résultat d'actions humaines.

Poirier et Charpy (1931) dans leur traité d'anatomie décrivent des crânes pour lesquels la présence d'une synostose prématurée de la suture sagittale (et métopique) entraîne la formation d'un « bourrelet médian ». De même que Pierrette Lacombe (1946) décrit une marque sincipitale bien identifiée sur le crâne provenant des Baumes Chaudes (Lozère) référencé sous le n°23395 (Musée de l'Homme - Paris) sans aucun signe d'intervention humaine.

Cette caractéristique anatomique est certainement liée à une « atrophie » du diploé mais contrairement à la dépression bipariétale le fond de la dépression montre un aspect irrégulier, pouvant s'expliquer par le fait que le diploé au niveau des sutures crâniennes est « inconstant », avec une table externe devenant fine et laissant apparaître des « rugosités porotiques » des cellules diploïques.

Les auteurs anciens très naturalistes (Le Double 1903) font une relation avec la persistance d'une « fontanelle obélique » ou « fontanelle obélique » qu'ils décrivent comme une fontanelle accessoire. Ils précisent que cet orifice et cette zone anatomique peuvent être comblés par un « os fonticulaire pariétal » ou plus justement par un os obélique. Une explication embryologique serait bien à l'origine de cette dépression sincipito-obélique<sup>25</sup>.

<sup>25</sup> La région obélique est sur le plan embryologique une zone particulière, on pourrait faire un rapprochement entre cette dysplasie et la persistance embryologique d'un orifice. Cette zone ne serait que le vestige embryologique de « l'œil pinéal » bien connu chez les vertébrés primitifs

### 5.5.6.2. *Commentaire*

La dysplasie obélique (ou marque sincipitale) est représentée pour le crâne C5 de Rouazi-Skhirat par une dépression circulaire de 3 à 5 cm de diamètre et siégeant au niveau de la région obélique. Elle englobe les deux trous pariétaux et débute un peu en avant de la zone obélique, l'obélion se retrouvant en limite postérieure de la lésion. Nous décrivons les dysplasies obéliques rencontrées au sein de la série de Rouazi-Skhirat et nous les comparerons à d'autres exemples connus, notamment sur deux crânes issus du gisement de Pendimoun-Castellar et sur une lésion sagittale d'un crâne issu de la grotte des Baumes Chaudes (Lozère). A Rouazi-Skhirat, les dysplasies obéliques montrent deux cas de figures. La première concerne le cas le crâne de C5, qui met en évidence une expression « majeure de cette variation », la seconde concerne plusieurs autres crânes (SSR2, S18 et C10) où cette dysplasie sincipitale prend l'aspect d'une forme d'expression phénotypique mineure, moins profonde et moins large, mais intéressant la même zone anatomique.

### 5.5.6.3. Les différents crânes porteurs de cette variation anatomique

#### a) Le crâne Rouazi-Skhirat C5

Ce crâne, déjà porteur d'une dépression bipariétale, montre sur la zone supra-obélique et à cheval sur la suture sagittale une dépression quasi-circulaire de 46 mm d'axe sagittal sur 30 à 35 mm d'axe transversal. Sa limite postérieure est située à 35 mm du lambda. Ce crâne ne présente pas de trous pariétaux et la suture sagittale est oblitérée sur tout son trajet. Le fond de la dépression obélique est irrégulier surtout dans sa moitié antérieure, où elle laisse apparaître les cellules du diploé donnant un aspect criblé (*cribra parietalis*) ainsi que sur les périphéries latérales formant une sorte de croissant de Lune à cornes postérieures. Sur le bord droit, il existe une petite dépression en forme d'orifice vasculaire de 3mm de diamètre, le bord gauche dans sa moitié antérieure forme une avancée triangulaire de la table externe et sa partie centrale un orifice irrégulier et apparemment borgne de 5,5mm de diamètre moyen. Ce petit orifice est toujours comblé par du sédiment carbonaté et compact. La partie postérieure montre un aspect rectiligne en délimitant un rebord à la table externe. A l'examen macroscopique l'intérieur du

---

(certains reptiles et batraciens), chez qui cet organe leur sert à capter la lumière et la température, permettant de régler leur horloge biologique grâce à la partie antérieure de la glande pinéale correspondant à l'épiphyse humaine (sécrétions de mélatonine, neuro-hormone inductrice du sommeil chez l'homme).

« croissant de Lune » correspond à la partie externe de la table interne, la zone diploïque n'existant que sur la partie périphérique antérieure.

Si on observe en parallèle les dépressions bipariétales de ce crâne, le fond de la dépression gauche présente le même aspect criblé que la zone antérieure dysplasique, mais plus « grossier » que cette dernière. La dépression de droite présente le même aspect avec une lacune osseuse ancienne qui ne permet pas de décrire la partie antéro-inférieure. Toutefois, on peut déduire de cette comparaison que la disparition de la table moyenne et l'amincissement de la paroi semblent plus précoces sur la zone obélique (c'est à dire la zone postérieure de la dysplasie sagittale) pour évoluer vers la partie antérieure de cette même dysplasie ainsi que sur les dépressions pariétales.



*Figure 80 : Crâne C5 : Dysplasie sincipito-obélique (Lacombe 2004)*

**b) Le crâne de l'Homme de Castellar-Pendimoun (Alpes- Maritimes– France)**

Provenant de la grotte de Pendimoun (cf. paragraphe précédent) ce crâne présente une zone obélique d'aspect irrégulier, surtout dans le secteur antérieur. Cette « lésion » a été décrite (Courtois *op.cit.*) comme une cupule crânienne, tout en évoquant aussi une érosion crânienne idiopathique, mais son aspect global, s'il ne s'agit pas d'une lésion traumatique (ce qui reste toujours possible) peut très bien s'apparenter à un état dysplasique.

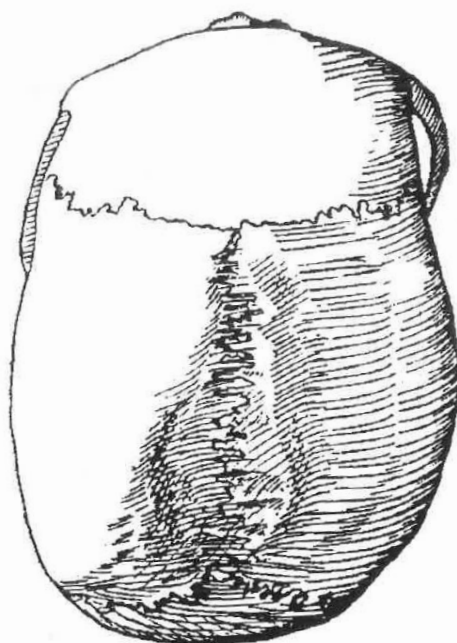
**c) Le crâne de Pendimoun 1 (Alpes Maritimes – France)**

Ce crâne issu du même gisement montre dans une zone obélique avec une large perforation (cf. intra).

#### d) Le crâne des Baumes Chaudes (Lozère - France)

Parmi les nombreux crânes trépanés issus du gisement protohistorique des Baumes Chaudes (Lozère) crânes qui avaient été inventés et recensés par le docteur Prunières en 1877 (André et Boutin 1995) l'un d'entre eux présente une lésion dépressive d'aspect « atrophique » et piriforme le côté le plus large englobant la zone obélique en se prolongeant vers le bregma, lésion axée sur la suture sagittale (Pierrette Lacombe 1946). L'auteur précise que les bords apparaissent légèrement en saillie, la suture sagittale se retrouvant au fond de cette dépression.

Dans son interprétation, Pierrette Lacombe évoque une trépanation ou une lésion traumatique, mais sans exclure pour autant une *depressio prelamboidea*, tel que l'avait défini Martin. A partir des éléments descriptifs et des relevés que nous avons, il nous semble fort probable qu'il s'agisse effectivement d'un état dysplasique sincipital d'expression phénotypique majeure centré sur la région obélique avec un aspect « poreux » du fond lésionnel laissant apparaître le diploé qui ne semble pas épaissi mais au contraire aplasique (Figure 80).



**Figure 81 : Crâne des Baumes-Chaudes (ref. Musée de l'Homme Paris : n° 17093)  
Dessin Pierrette Lacombe (1946) - Variation anatomique sincipitale –**

### e) Le crâne du pharaon Khety (Egypte – 3<sup>e</sup> millénaire a.n.è.)

L'examen de la photographie présentée par Lodge (*op. cit.*), montre outre les dépressions bipariétales déjà décrites, au niveau sincipito-obélique une dysplasie étendue formée de deux dépressions parasagittales en forme de cuvette ogivale, séparées par une surélévation de la suture, tout à fait similaire aux lésions décrites plus haut.

Cet aspect rappelle par sa forme, sa localisation et son aspect bipartite, la lésion à minima du crâne Rouazi-Skhirat SSR2, mais à un stade d'expression phénotypique plus évolué.

### f) Le crâne de « Son Oms » (Majorque – Espagne)

Dans son ouvrage sur la pathologie crânienne, Campillo (1977) décrit dans son paragraphe sur les variations anatomiques, un crâne néolithique provenant du site de Son Oms. Ce crâne est issu d'un ensemble funéraire situé sur la côte sud-ouest de l'île de Majorque (Espagne) daté de l'époque talayotique, longue période correspondant à l'âge du bronze et du fer, dont la chronologie s'étalerait entre 1200 et 200 av. J.-C. (Malgosa 1988).

Ce crâne présente l'aspect d'une dépression sagittale postérieure s'étalant vers l'arrière crâne en s'élargissant, jusqu'au lambda, prenant ainsi un aspect piriforme. Cet aspect est tout à fait compatible avec une dysplasie sincipito-obélique.

### g) Le crâne de I Sapari « β » (Corse du Sud)

Ce gisement fait partie d'un ensemble d'abris sous roche à 573 m d'altitude, à une dizaine de kilomètres au nord d'Ajaccio (Corse du Sud). Le crâne "β" est issu d'une couche archéologique datée du bronze moyen (1678 à 1328 av. J.-C. ; datation calibrée ; Gif.A97.150) (David 1999).

Ces restes crâniens appartiennent à un adulte masculin robuste (David *op. cit.*), les ossements sont en partie carbonisés. Outre la présence d'une suture métopique, la voûte pariétale se caractérise par la présence d'une dépression au niveau de la moitié postérieure la suture sagittale. Cette dépression mesure au maximum 35mm sur la zone sincipitale. De forme allongée elle débute à 45mm environ du bregma et se poursuit jusqu'au lambda, en le dépassant légèrement. Cette lésion, de 1mm à 1,5mm de profondeur tout au plus, est bordée par deux crêtes, la zone la plus antérieure, la plus large, est aussi la plus profonde et montre un aspect criblé, surtout sur le pariétal gauche (*cribra parietalis*).



Même si cette zone lésionnelle montre des traces d'altération secondaire de la paroi osseuse (par probables infiltrations d'eau), il apparaît que l'aspect lésionnel est en faveur d'un état dysplasique sincipito-obélique.

#### **h) Les autres crânes de Rouazi-Skhirat présentant des formes « mineures » des états dysplasiques obéliques**

Comme je l'évoquais en début de ce paragraphe, plusieurs crânes issus de la nécropole de Rouazi-Skhirat montrent des dépressions parasagittales plus ou moins prononcées et de dimensions variables, pouvant englober les trous obéliques (Planche 35 hors texte, volume 2). Il s'agit des crânes suivants :

- Le **crâne SSR2** (adulte) : sa voûte postérieure montre en avant de l'obélium, un amincissement de 4 cm de diamètre, symétrique par rapport à la suture sagittale, formant deux petites dépressions allongées à 1,5 cm de part et d'autre de la suture.

- Le **crâne S18** (représenté par un arrière crâne adulte), montre à 4 cm en avant de la région obélique un amincissement de 3 à 4 cm de diamètre, bien visible au niveau de la cassure osseuse post mortem, amincissement qui apparaît nettement plus marqué en parasagittal qu'au niveau sutural. Cet aspect d'amincissement peut être tout à fait assimilé à un état dysplasique avec oblitération de la suture sagittale.

- Le **crâne de S59** (adulte masculin), qui outre une cupule crânienne au niveau pariétal gauche, présente des irrégularités de surface au niveau obélique et parasagittal gauche. Cet aspect serait en faveur d'un état dysplasique à minima.

- le **crâne C10** (adulte) montre une petite zone irrégulière supra-lambdatique, rappelant les aspects dysplasiques déjà décrits.

- le **crâne S89** (femme adulte) présente une zone sensiblement dépressive au niveau obélique, associée à une absence de trous pariétaux et à une oblitération suturale de la zone distale de la suture sagittale.

- le **crâne S96** (immature) : deux zones dépressives parasagittales obéliques sont observable.

- Pour le **crâne C9**, il semble s'agir d'un élément pathologique particulier. Il peut s'agir d'un adulte de taille réduite (estimée inférieure à 145 cm), montrant une oblitération de la suture sagittale et une zone sagittale qui se trouve bordée par deux « bourrelets », délimitant de part et d'autre deux dépressions

symétriques. Cet aspect est souvent rencontré dans les cas d'oblitérations prématurées des sutures mais pour ce crâne il peut s'agir d'un syndrome plus complexe.

#### 5.5.6.4 Hypothèse d'un groupe commun associant toutes les « dysplasies pariéto-obéliquales »

Au vu des variations anatomiques crâniennes rencontrées dans la population de Rouazi-Skhirat et après une revue des données bibliographiques, il paraît tout à fait logique de regrouper ces « anomalies » ou plutôt ces variations anatomiques constitutionnelles sous un vocable commun regroupant les dépressions bipariétales et les dysplasies sincipito-obéliquales. D'ailleurs ces deux variations anatomiques sont parfois associées, comme pour le crâne C5 de Rouazi-Skhirat et pour le crâne de Pendimoun-Castellar, ce qui d'évidence montre un lien congénital entre ces deux « anomalies ». Pour les formes majeures le diagnostic de ces atteintes ne prête pas à confusion. Quant aux formes « mineures » elles sont rarement diagnostiquées car elles rentrent dans le cadre de variations habituelles anatomiques. Et souvent elles sont peu visibles d'une part sur les crânes de sujets immatures, et d'autre part pour les adultes du fait du vieillissement naturel de la zone osseuse intéressée. Le terme de dysplasie pariéto-obéliquale peut être proposé : pour ces deux variations, seule l'expression phénotypique resterait différente. Un gène analogue déterminant est probablement responsable, gène qu'il conviendrait de définir, comme a été découvert le gène sur le bras court du chromosome 11 (11p11.2) responsable des foramens pariétaux élargis (Syndrome de Potocki-Shaffer).

Sur le plan chrono-géographique, le plus ancien cas de dépression pariétale serait actuellement représenté par le crâne de EH2-H3 (paléolithique supérieur d'El Harhoura II), et le plus ancien cas de lésions associant dysplasies pariétales et obéliquales resterait actuellement celui découvert à Castellar-Pendimoun et daté du 6<sup>ème</sup> millénaire a.n.è. (Néolithique ancien). Ces mutations observées à Rouazi-Skhirat s'intègrent bien dans ce profil chrono-géographique (Figure 82 et Tableau 27). Mais les éventuelles différences entre la figure 79 et 82 ne s'opposent pas, même s'il évoque un schéma de diffusion distinct...

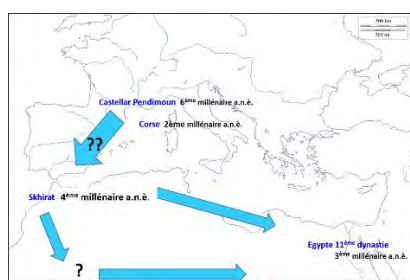


Figure 82 : Essai (avec les réserves d'usage) de répartition chronologique et géographique des dysplasies sincipito-obéliquales.

<i>Sites (Dysplasies sincipito- obéliquas)</i>	<i>Secteurs géographiques</i>	<i>Périodes</i>	<i>Datations</i>	<i>Auteurs</i>
<b>Castellar-Pendimoun (2 crânes)</b>	Alpes-Maritimes (France)	Néolithique ancien	5750 / 5500 a.n.è. (6 <sup>e</sup> millénaire BC)	<i>Courtois – Duday, 2000</i>
<b>Rouazi-Skhirat – crâne C5 (1 forme majeure et 5 formes mineures au moins)</b>	Maroc atlantique Nord	Néolithique moyen	4300 / 4400 a.n.è. (5 <sup>e</sup> millénaire BC)	<i>Lacombe – Daugas, 1988</i>
<b>Pharaon Khety 11<sup>ème</sup> dynastie 1 crâne</b>	Egypte	Période intermédiaire	2650 / 2150 a.n.è. (3 <sup>e</sup> millénaire BC)	<i>Lodge, 1967</i>
<b>Baumes Chaudes 1 crâne</b>	Lozère (France)	Néolithique ou protohistorique	?	<i>Prunière, 1878</i>
<b>I Sapari “β” (1 crâne)</b>	Corse du Sud (France)	Bronze moyen	1700 / 1200 a.n.è.	<i>H. David, 2001</i>
<b>Son Oms (1 crâne)</b>	Majorque Espagne	Bronze / Fer Talayotique	1150 / 1150 a.n.è.	<i>Campillo, 1877</i>

*Tableau 24 : Tableau des sites où ont été observées des dysplasies sincipito-obéliquas, mais cette variation est souvent mal définie et mal reconnue, notamment dans ces formes mineures où son aspect peut rester dans les limites de la « normalité », et il est probable que ce catalogue ne demande qu'à être complété...*

### 5.5.7. Autres lésions pathologiques observées à Rouazi

#### 5.5.7.1. Les lésions hyperostosantes

**Le crâne S93** montre, outre un stade débutant d'amincissement pariétal, deux lésions avec ossification secondaire, une sur le frontal circulaire de 1 cm de diamètre dépassant la table externe de 1 mm et située juste en avant de la partie moyenne gauche de la suture coronale, la seconde se situant sur le pariétal gauche à 4 cm de la sagittale et 4 cm de la coronale, plus petite en surface mais de la même épaisseur que la première lésion (Planche 38 hors texte, Volume 2).

Ces lésions semblent être en rapport avec des ostéomes développés à partir de banales lésions traumatiques par choc direct avec réaction ostéogénique secondaire à des hématomes du périoste.

**Le crâne de S16** présente au niveau pariétal gauche une lésion surélevant la voûte crânienne de 15mm de diamètre sur 1mm d'épaisseur, apparemment de même nature que les précédentes (planche 38 hors texte, Volume 2).

D'autres calottes crâniennes montrent de classiques lenticules par réaction périostée, de 3mm de diamètre sur 1 mm d'épaisseur, secondaires à de banales petites lésions traumatiques calcifiantes ou kystiques inflammatoires.

### 5.5.7.2. Les lésions dépressives (autres que les cupules crâniennes et dysplasies pariéto-obéliquées)

Le crâne S46, déjà mentionné pour une cupule crânienne visible sur la région ptérique gauche, montre sur le pariétal droit (au niveau du parietum), une lésion dépressive d'aspect traumatique, de 6 à 9mm de diamètre et profonde de 1 mm environ. Elle présente une forme ovoïde, à grand axe longitudinal. Bien que les bords soient nets il existe un petit renflement sur 6mm en périphérie. Le fond est moins régulier d'aspect macroscopiquement granuleux. Son origine semble être traumatique, la lésion apparaît cicatrisée dans des conditions optimales (elle ne montre pas de foyer suppuratif). Mais comme nous l'avons suggéré dans le paragraphe cupules crâniennes on ne peut éliminer l'hypothèse d'une seconde cupule affectant le crâne de S46.

### 5.5.7.3. Les lésions traumatiques :

Le sujet féminin adulte S88 : au sein de la population de Rouazi-Skhirat, peu d'éléments concerne la pathologie traumatique avec violence visible sur le squelette postcrânien. Mais S88 présente une fracture ulnaire gauche du tiers moyen apparaissant sans cal avec une pseudarthrose secondaire (sans consolidation des segments osseux fracturés, les deux fragments restant mobiles). Les zones de pseudarthroses sont polies et d'aspect en ivoire témoignant de l'absence de réduction et d'immobilisation qui aurait permis une consolidation complète ; ainsi malgré la fracture, S88 a continué ses activités quotidiennes et les efforts en perpétuant ses mouvements de pronosupination. La reprise des activités coutumières de cette femme a dû se faire rapidement malgré inflammation et probable douleur.

Ce « modèle » de fracture correspond de manière tout à fait typique à une fracture de protection, par choc direct et précis sur l'avant-bras relevé devant le visage pour le protéger (par exemple coup de bâton ou chute). La fracture apparaît non-comminutive et probablement non ouverte (pas de signes d'infections) en biseau et sans éclatement cortical. Le coude droit du même sujet montre aussi des lésions de cal et d'arthrose qui évoquent un traumatisme du membre supérieur avec luxation et fracture articulaire. Associé aux lésions de l'avant-bras, le coude droit montre aussi une reprise d'activité rapide et une mobilisation active. Si la première lésion ne devait pas être trop gênante sur le plan fonctionnel (après quelques semaines) ni douloureuse (passée la phase inflammatoire, après 2 à 3 semaines environ) la lésion du coude droit devait être plus handicapante sur le plan fonctionnel (limitation des mouvements de flexion et d'extension de l'avant-bras) et inflammatoire et douloureuse et ce même de longs mois après le traumatisme.

Aucun élément ne permet de dire si les deux lésions sont contemporaines. Dans les deux cas, le sujet a vécu de nombreux mois, sinon plusieurs années après le traumatisme.

**Le sujet masculin adulte S59** montre une banale fracture des os propres du nez, avec consolidation vicieuse arciforme, qui sur le plan fonctionnel ne devait entraîner qu'un problème esthétique, car apparemment la fracture est limitée aux os nasaux, sans atteindre la cloison nasale qui aurait pu entraîner une gêne respiratoire. Ce même individu montrerait une lésion traumatique plus importante de la voûte crânienne au niveau temporal droit, en rapport avec une lésion par choc ou chute (bien cicatrisée). Aucun élément ne permet de parler de contemporanéité des deux lésions.

**Le crâne S23** présente une lésion frontale en rapport peut-être avec un phénomène infectieux chronique, pouvant avoir débuté sur une lésion traumatique par raclage (chute sur de rochers par exemple) ou de grattage avec ulcération chronique.

#### 5.5.7.4. Autres aspects pathologiques :

##### a) *Sur la notion d'anémie chronique*

Sur les os, l'anémie chronique se manifeste par deux éléments principaux : un épaissement du diploé et un aspect porotique de la paroi crânienne (*cribra parietalis*), et visible aussi sur le plafond des orbites (*cribra orbitalia*). Des épaisseurs extrêmes ont été relevées par différents auteurs sur certains crânes provenant de différents gisements de l'Afrique du Nord (Férembach 1962 ; Petit-Maire 1979 ; Chamla 1968). Cet aspect est d'évidence pathologique, même si la variabilité anatomique peut apparaître comme un piège diagnostique (Dutour 1989).

Sur le plan différentiel, à Rouazi-Skhirat cet aspect pathologique n'est pas visible ou reste très peu marqué à la différence des fragments crâniens issus des gisements d'El Mnasra, Témara-Contrebandiers, El Kiffen, Achakar..., qui eux, montrent un net épaissement pathologique de la voûte (Lacombe 1992).

Les individus de Rouazi-Skhirat se démarquent pour ce critère pathologique des autres individus néolithiques du Maroc atlantique qui sont soit carencés soit porteur d'une pathologie congénitale.

Le mécanisme biologique à l'origine de l'hyperostose du diploé est dû à une hyperactivité médullaire compensatrice est secondaire à une déperdition sanguine. Dutour (1989) élimine une hémoglobinopathie congénitale de type « bêta-thalassémie » et oriente son diagnostic vers les états drépanocytaires homozygotes, en comparant avec des séries subactuelles où les atteintes osseuses

hyperplasiques de l'hémoglobinoïse « S » intéressent surtout les pariétaux en excluant généralement les zones frontales et occipitales. Même si actuellement il est classique de faire un parallèle entre les porteurs de l'hémoglobinoïse S et leur relative résistance aux infestations par le *Plasmodium falciparum*, on ne peut pas affirmer qu'à l'époque néolithique la situation pouvait être identique par polymorphisme équilibré, même si les zones littorales pouvaient apparaître comme des réservoirs de parasites paludéens.

### ***Remarques sur l'ancienneté de Plasmodium falciparum***

Ce parasite hématophage est malheureusement bien connu, car il est à l'origine de la plus importante des parasitoses humaines qui reste encore une très grave menace notamment pour les populations africaines. En effet la forme la plus sévère du paludisme est causée par *Plasmodium falciparum*. Une équipe de chercheurs de l'université de Boston (dirigée par le professeur Volkman) estime que ce parasite aurait émergé entre - 7700 ans et - 3200 ans<sup>26</sup>, et il est intéressant de préciser qu'une autre équipe de chercheurs aurait estimé l'âge des *variants* G6PD-A à - 6357 ans et G6PD-Med à - 3330 ans, ces deux *variants* étant protecteurs pour l'homme contre *Plasmodium falciparum*<sup>27</sup>.

Pour cela l'équipe du professeur Volkman a basé ses recherches sur la variabilité des gènes codants en premier lieu pour les protéines antigéniques, ensuite pour les protéines responsables de la résistance médicamenteuse, enfin pour les protéines responsables de la pathogénèse. Il explique avoir pu analyser 25 *introns* (séquences d'ADN « stables », non soumis à une pression sélective, provenant de 8 souches différentes de *P. falciparum*). Pour estimer l'âge de l'ancêtre commun de ces souches, il a étudié 3 polymorphismes identifiés de nucléotide unique. Il arrive ainsi à la conclusion que l'âge de cet ancêtre commun des différentes souches de *P. falciparum* se situerait dans la fourchette citée plus haut. L'auteur insisterait aussi sur la relation avec l'introduction de l'agriculture par brûlis, qui semblerait d'après lui « ...apparaître dans la forêt tropicale africaine vers - 6000 ans, permettant l'expansion des moustiques vecteurs du parasite, ainsi que la possibilité de développement démographique garant de sa transmission. ». Ces commentaires peuvent très bien s'appliquer au littoral marocain, où la présence de zones humides et marécageuses peut servir de réservoirs à moustiques ainsi que de zones de subsistance pour les populations locales en plein essor démographique.

<sup>26</sup> Revue Science, du 20 juillet 2001, pp. 482 et 443.

<sup>27</sup> Quotidien du médecin, n°6954, 23 juillet 2001.

### *Les causes acquises des anémies*

Quant aux causes acquises, outre les infestations parasitaires par inoculations récurrentes qui provoquent des poussées répétées d'hémolyse massive, la cause la plus probable reste le registre carenciel alimentaire avec en premier lieu les anémies ferriprives survenant au cours de l'enfance et de manière prolongée. Mais précisons qu'aucune carence d'apport en fer n'aurait été reconnue au sein d'une population préhistorique. Sur le plan parasitaire une anémie par infestation de parasites intestinaux comme les ankylostomes peut aussi provoquer de fortes déperditions sanguines chez l'enfant avec anémie chronique secondaire (Dutour 1989).

#### *b) Sur l'usure dentaire naturelle et culturelle*

Mis à part les caries dentaires, la pathologie bucco-dentaire se caractérise par des atteintes du parodonte avec forte résorption de l'os alvéolaire, caries et kystes apicaux. Quelques crânes présentent des fistulisations suppuratives (exemple du crâne S8). Certains (comme S59) montrent des dentures en très mauvais état, associant caries au collet, destruction totale de la couronne (et probables douleurs), alors que d'autres présentent une denture en bien meilleur état avec une simple usure superficielle de l'émail (S90, stade 1 de Broca), malgré une alimentation d'origine marine et sableuse (et donc certainement très abrasive a priori). Cet aspect différentiel au sein de la population de Rouazi-Skhirat évoque des différences significatives entre individus quant à l'hygiène et l'alimentation, certains présentant un meilleur état sanitaire que les autres. Ceci évoque fortement une différence comportementale intra-communautaire avec différentes classes (sociales ?).

#### *c) Les traces d'usure sur l'émail dentaire*

Ce paragraphe fait état de travaux concernant les traces d'usure observées sur l'émail dentaire au microscope optique par Gambarotta (1995 ; 1 et 2) sur les facettes occlusales des 2 premières molaires étudiées sur 9 individus provenant de la nécropole de Rouazi-Skhirat.

Sur le plan méthodologique et comparatif, il a observé et comparé les traces de stries et de « puits » laissées par les mouvements de mastication dans plusieurs populations préhistoriques et actuelles. Ces microtraces, d'après l'auteur, s'effacent au bout de quelques semaines en se renouvelant régulièrement. Elles témoignent du mode alimentaire de la courte période qui a précédé le décès des individus fossiles examinés. Des différences ont été observées entre les individus

de Rouazi-Skhirat et les autres hommes préhistoriques de cette même région : les 9 individus de Rouazi-Skhirat se différencient nettement d'après l'auteur sur le mode alimentaire des 10 autres individus provenant des grottes d'El Harhoura I (5400+/-290 BP) et El Harhoura II (5980 +/-210 BP).

En effet, le nombre de puits (par mm<sup>2</sup>) et de stries sont différents non seulement sur le plan qualitatif mais aussi sur le plan quantitatif, en manifestant un nombre de stries et de puits différents sur les facettes occlusales par rapport aux autres séries.

Pour la population de Skhirat la différence entre les deux surfaces examinées est la plus faible de toutes les séries y compris pour les séries actuelles (Gambarotta, op. cit. Tableaux 1 et 2). L'auteur interprète cette différence par une mastication plus lente et utilisant des aliments plus mous (coquillages par exemple).

La comparaison du rapport de la quantité de striations par mm<sup>2</sup> des facettes type I (facettes de guidage) et de type II (facettes de compression) ainsi que du degré d'usure macroscopique montrent aussi des différences significatives en opposant nettement les populations néolithiques de Rouazi-Skhirat et d'El Harhoura (Gambarotta, op.cit., figure 1), du moins quant à leur mode alimentaire.

Dans sa conclusion cet auteur précise que les populations anciennes utilisaient une nourriture dure et abrasive à l'opposé des contemporains dont l'alimentation était plus molle et peu abrasive. L'examen de ses résultats montrent que la population de Rouazi-Skhirat présente des différences nettes avec les autres populations préhistoriques locales qu'elles soient néolithiques ou plus anciennes, avec une alimentation certainement différente, en utilisant des aliments « moins durs » et possédant « une charge abrasive » différente. Cet aspect différentiel apparaît intéressant en apportant un élément sur le comportement alimentaire de la communauté de Rouazi-Skhirat.

#### *d) « Mutilation » dentaire culturelle au niveau des incisives*

Certaines dentures (S10, S46, C7...) présentent des traces d'usure particulière avec un aspect arciforme de la face occlusale des incisives centrales, surtout visible sur dents supérieures donnant une forme concave en vue antérieure. La denture de C7 montre des incisives centrales supérieures portant une trace d'usure en arc de cercle qui évoque l'utilisation d'un « bâtonnet » ou d'un « cordon » de 5 mm de diamètre environ que l'individu aurait gardé serré, ou mâchonné entre les incisives (utilisation culturelle en rapport avec la pêche ou le tissage...). Il nous est apparu évident après avoir observé des pêcheurs marocains réparer leurs filets utilisant « la pince incisive » comme « troisième main » pour bloquer certains fils ou nœuds, ou encore pour tresser des végétaux en tirant d'une main le filet et de l'autre la navette (ou encore toutes autres actions coutumières similaires). Ainsi au fil des jours une usure « dirigée » se manifeste, en laissant une empreinte indélébile, vestige d'une gestuelle ancestrale et qui perdure de nos jours. Cette usure culturelle ou coutumière a été observée sur d'autres crânes



d'adultes (S10, S46 et dans une moindre mesure sur d'autres crânes, comme par exemple sur S91, sépulture au sein de laquelle une navette a été mise au jour, en relation avec une activité de filage.



*Figure 83 : Vue antérieure de la denture de C7 (à gauche) et S40 (à droite) avec usure particulière des faces occlusales des incisives.*

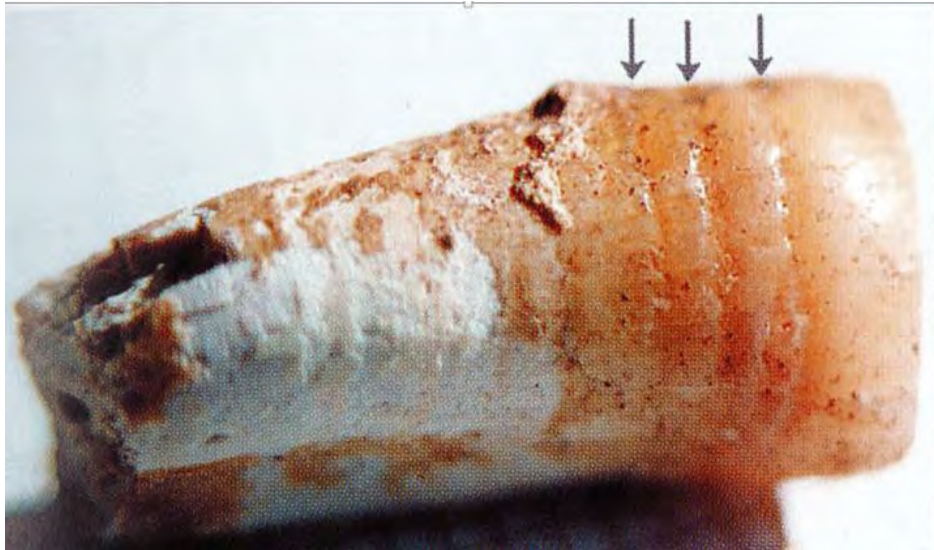Cet aspect est très différent des dents « limées » (ou façonnées avec un petit burin), bien connues des ethnologues et des médecins africanistes: cette coutume est très courante pouvant concerner les 8 incisives (mais le plus fréquemment les 4 supérieures, les plus visibles et les plus faciles à tailler). Ce geste initiatique qui prend des formes très variées est rencontré entre autres dans de nombreuses populations africaines, comme par exemple chez les Mossis du Burkina Fasso (Lacombe 1976). Cette marque volontaire est liée à la notion de clan et de totem avec identification physique d'un élément symbolique le plus souvent animal, représentant un affect familial ou social, très différent de l'usure des incisives telle que nous le décrivons pour la communauté de Rouazi-Skhirat. Toutefois il faut noter que ces deux notions ne sont pas forcément opposées, la « marque des pêcheurs » peut très bien montrer aussi l'appartenance à un groupe social ou « professionnel » même si ces traces ne sont a priori pas d'origine intentionnelle, mais représentent la trace d'un signifiant collectif ou plus simplement social.

Une remarque concerne la profondeur et la forme de l'usure qui peut dans certain cas favoriser le blocage du nœud dans la bouche sans avoir à serrer les dents, c'est ce qu'expliquait un pêcheur que j'avais questionné sur son activité : on peut insinuer que cette usure n'est pas uniquement dû au frottement mais aurait pu être « approfondie » (ou initiée) de manière intentionnelle comme cela est pratiqué en Afrique subsaharienne dans un but purement pratique (fonctionnel).

*e) Traces d'hypoplasies de l'émail dentaire (témoins de stress biologiques)*

Sur les différentes couronnes dentaires examinées nous avons remarqué la présence assez fréquente de sillons hypoplasiques parallèles visibles sur les couronnes, aux dépens de l'émail dentaire, se manifestant par des traces horizontales plus ou moins larges et plus ou moins profondes et dont la variabilité de forme et de localisation, dépend des dents examinées et des individus. Parfois nets et bien marqués (C7, S22, S8 et S89) ils ne laissent le plus souvent qu'une trace évanescence, parfois à peine visible à l'œil nu. Il peut apparaître plusieurs sillons sur une même dent, et la profondeur des sillons peut être différente d'une dent à l'autre. Cet élément anatomo-pathologique bien documenté est bien connu des paléoanthropologues, des odontologistes et des médecins légistes, est décrit habituellement par de nombreux auteurs comme indicateur d'un stress biologique (Crubezy 1991). Ces stries horizontales correspondent à des arrêts momentanés de développement de l'émail dentaire secondaire à un stress infectieux ou alimentaire (ou une carence passagère comme une période de disette). La profondeur et la hauteur de ces sillons reste proportionnelle à la puissance et à la durée du stress biologique. Sur les dents des individus de Rouazi-Skhirat cités plus haut, ces traces hypoplasiques de l'émail dentaire sont visibles à la partie moyenne de la couronne (tiers moyen) et de par leur situation évoqueraient un stress biologique qui se serait produit avant l'âge de deux ans ce qui peut correspondre à la période du sevrage. Ces traces qui témoignent de l'arrêt (ou du freinage) temporaire de la croissance de la dent sont en corrélation avec la période de forte mortalité infantile d'une population dite « naturelle », ce qui peut paraître logique même s'il faut se méfier des évidences.

Nous excluons d'emblée à priori une fluorose qui, si elle entraîne bien aussi des dysplasies de l'émail, laisse des traces caractéristiques avec un aspect plus difforme, irrégulier en forme et en teinte, et variable au sein d'une même denture : ceci en opposition avec les sillons réguliers générés par un stress biologique. La présence de traces hypoplasiques de l'émail dentaire sont visibles et fréquentes sur les dents provenant de la grotte d'Achakar (18%), et sur celles de Skhirat (10% environ) de fréquences moindres à El Mnasra (Figure 84). Par contre, ces traces d'hypoplasie de l'émail ne sont que peu représentées à El Kiffen. Même s'il s'agit de populations quasi-contemporaines et ayant de probables affinités génétiques, ces éléments différentiels témoignent, comme nous le disions précédemment, de variabilités environnementales et sanitaires.

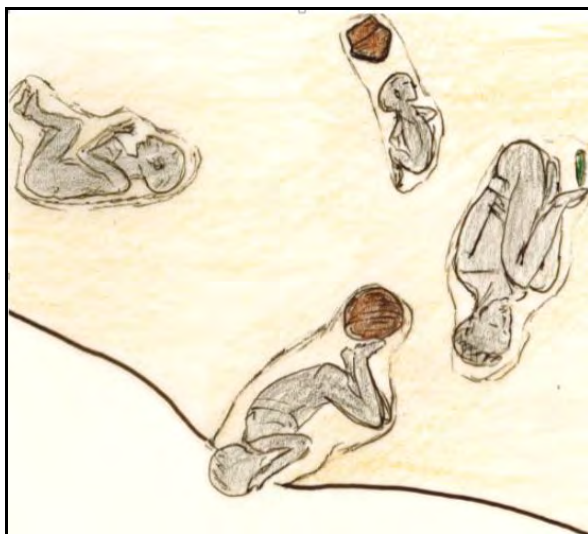


*Figure 84 : Exemple de traces d'hypoplasie de l'émail dentaire  
ELMS10 d'El Mnasra - néolithique*

*f) Autres lésions dentaires (malpositions dentaires)*

Les individus de Rouazi-Skhirat montrent fréquemment des cas de malpositions dentaires avec encombrement incisivo-canin et rotation des canines en vestibulo-mésial, semblables à celles rencontrées sur deux crânes néolithiques de la grotte d'El Mnasra (Témara) et dans une moindre importance, sur deux sujets néolithiques de la grotte d'Achakar. Dutour a décrit des anomalies anatomiques semblables sur des crânes provenant d'Izriten (Maroc). Néanmoins rappelons que ces troubles de l'ordonnement de la denture restent fréquents entre autres pour cette période, et plus généralement dans le cadre de populations métissées.

%%%%%%%%%



*Figure 85 : Sépultures S2, S3, S15 et S16 ; reconstitution subjective des corps inhumés, sous-ensemble de l'unité conceptuelle « A », nécropole de Rouazi-Skhirat.*

## **CHAPITRE 6 : SYNTHÈSE**

### *La communauté humaine de Rouazi-Skhirat dans le contexte anthropologique du Néolithique marocain et africain*

La nécropole de Rouazi-Skhirat est remarquable pour ne pas dire exceptionnelle quant à son intérêt pour la connaissance du cadre culturel, environnemental et humain de la période néolithique, période transitionnelle de mise en place des populations actuelles. Cet ensemble funéraire est aussi remarquable quant à sa structure intrinsèque et du fait du nombre important d'enfants en bas âge qui ont été mis au jour. Les pratiques culturelles funéraires sont évidentes non seulement par tout le riche matériel archéologique déposé dans les tombes, mais aussi au vu de l'utilisation d'un espace architectural particulier et spécifique dans un contexte littoral d'estuaire, et par la présence de regroupements et d'associations de sépultures en unités conceptuelles confortant la notion d'organisation de l'espace funéraire mettant en évidence un véritable cimetière organisé.

Sur le plan chronologique les datations centrent l'utilisation de la nécropole sur une période de 3800 / 3300 avant notre ère, et certainement un fonctionnement funéraire sur une durée plus restreinte, du moins pour la zone explorée, qui même si elle n'occupe qu'une surface de 900 m<sup>2</sup>, n'est toutefois que partielle par rapport à la nécropole « initiale ». Mais beaucoup d'arguments permettent de considérer que la partie fouillée est homogène et représentative de l'ensemble, ce qui nous permet d'avoir une vue globale de la structure et du fonctionnement de la nécropole originelle. Les dépôts coquilliers tardifs ont perduré bien au-delà de cette période néolithique pour être encore utilisée à des périodes récentes et dont l'accumulation a bien protégé les sépultures.

### ***6.1. Sur l'organisation architecturale de la nécropole de Rouazi-Skhirat et son fonctionnement***

Pour étudier cette organisation, il faut admettre l'hypothèse que l'aménagement de l'espace funéraire faisait partie intégrante de la pensée collective et spirituelle, et pour cela il est nécessaire de considérer les arguments suivants:

- Avec la notion de relations sociales et communautaires qu'elles soient familiales, hiérarchiques, claniques ou tout simplement affectives ; le tout dans un cadre estimé proche de l'habitat habituel qui pouvait être temporaire, peut-être saisonnier, mais qui pouvait aussi être permanent.
- Cet espace architectural est limité, avec des points de repères bien précis : l'océan avec ses ressources alimentaires (complémentaires ou non), le haut de plage utilisé comme lieu d'inhumations, l'oued comme source d'eau douce et potable, les terres limoneuses alentours pouvant permettre l'émergence de cultures vivrières et de « proto-élevage ». Ceci en rajoutant *l'hypothèse* d'une contemporanéité des traces d'un village (ou d'un campement...) installé à proximité immédiate, à quelques dizaines de mètres au sud de la nécropole actuelle : mais il est possible aussi que le village pouvait se situer aussi dans un autre lieu et à distance de ce secteur (ou possiblement détruit par un des déplacements des bras de l'oued).
- Les probables zones de circulation au sein de l'espace funéraire sont aussi remarquables. Ce sont certainement des « cheminements » habituels serpentant ce haut de plage sableux qui tranchait entre les zones limoneuses et marécageuses et le littoral océanique. Ces « sentiers » permettaient sans doute aussi de repérer et de garder le souvenir de l'emplacement des différentes tombes en pouvant ainsi différencier les regroupements et ainsi leur rang social, et il est possible aussi que certaines zones dans la nécropole

servaient d'espaces de vie. Ces secteurs funéraires délimités en « quartiers » étaient-ils définis comme une copie de l'organisation spatiale des zones d'habitats ? Ceci est connu sur le plan ethnologique de manière universelle dans de nombreuses régions du globe (et même dans nos cimetières modernes) avec des quartiers réservés à des familles, à des clans ou encore suivant d'autres concepts. Les regroupements de tombes se faisant autour de sépultures fondatrices ; cette organisation structurelle élimine d'emblée un charnier secondaire à une épidémie ou autres inhumations d'urgence, et conforte l'idée d'une population proto-pastorale et apparemment peu belliqueuse. Ainsi, sans surinterpréter les données factuelles archéologiques auxquelles nous sommes confrontés et en rationalisant cet ensemble architectural, nous nous retrouvons devant un concept de fonctionnement d'un cimetière « moderne ». Ceci avec présence de regroupements de tombes par familles (biologiques, sociales ou culturelles), de probables lieux rituels et d'offrandes (dépôts funéraires sans sépultures), de zones de passages serpentant ce haut de plage (sentiers) et de probables lieux de vie plus au moins temporaires, représentés par des foyers en bordure du village. Les foyers (dont certains sont peut-être en rapport avec les rites funéraires) pouvaient être liés non seulement à des lieux de vie, mais aussi à des lieux de pratiques culturelles évoquant « des concepts de vie » après la mort dans un schéma de pensée collective complexe et structurée dont nous ne voyons que quelques traces résiduelles.

## **6.2. Ce que nous a apporté l'étude paléodémographique**

L'étude paléodémographique de la nécropole de Rouazi-Skhirat a montré que la forte mortalité infantile observée est classique pour une population pré-jennérienne en atteignant des valeurs maximales théoriques, soit 40 à 45% avant 5 ans. Ce taux, comme nous l'avons démontré dans le chapitre 3 est tout à fait compatible avec une population archaïque avec une espérance de vie à la naissance comprise entre 25 et 35 ans. Cette situation est toujours d'actualité dans certaines régions du globe avec une mortalité le plus souvent en rapport avec des causes nutritionnelles et infectieuses. En règle générale dans les zones funéraires, la présence en proportion cohérente d'enfants décédés en période périnatale ou avant l'âge de 1 an est exceptionnelle ; en contexte préhistorique et protohistorique, on observe souvent un traitement funéraire différentiel (Murail *et al.* 2004). A Rouazi-Skhirat l'intégration remarquable de très jeunes enfants au sein de la communauté funéraire est renforcée par la présence de dépôts mobiliers qui leur sont associés (colorants, outillages, objets divers d'apparat, perles, céramiques...). Ainsi dans une zone funéraire le fait de retrouver des périnatals et des nourrissons ne correspond que très rarement à une réalité archéologique : ceci est lié entre autres à la fragilité de conservation des restes humains immatures,

mais aussi à la non volonté éventuelle de déposer le corps des enfants dans un secteur funéraire structuré pour des adultes. Mais il existe des cas particuliers, comme par exemple les classiques cas de mère décédée en couches et inhumée avec son enfant, ou de mère et son bébé non sevré décédés en même temps à la suite d'une infection commune. Dans ce cas le couple mère-enfant n'est pas culturellement dissocié.

A Rouazi les peuples étaient probablement semi-nomades, malgré des possibilités de subsistances d'origine marine (mais aussi terrestre) apparemment suffisantes, n'avaient pas pour autant des conditions de vie très faciles ; il est fort probable que les carences, les infections diverses (pulmonaires, méningées et intestinales) décimaient les enfants dans les tranches d'âge les plus vulnérables. Malgré cette notion pessimiste, le désir d'inhumer des enfants mort-nés ou décédés avant ou pendant le sevrage, montre un système de pensée riche et complexe qui rapproche cette nécropole (sur le plan culturel) des civilisations anciennes du Sahara, Haute-Egypte ou du Soudan, entre autres.

Comme détaillées dans le chapitre 3, les données biologiques de la zone fouillée de la nécropole<sup>1</sup> ont été intégrées dans un système d'information géographique (SIG) qui a permis d'analyser la distribution des sépultures dans la zone funéraire selon l'âge et le sexe. L'analyse spatiale de cette nécropole permet d'identifier un groupe sud, deux groupes intermédiaires et un groupe nord :

- La zone sud se trouve être surtout composée de très jeunes enfants, et cette zone contraste avec la partie nord qui montre une surreprésentation d'hommes adultes et des non-adultes de différentes classes d'âge, exception faite des enfants de moins de 1 an.
- Les autres individus non-adultes (hors classe « 0 - 1an ») se localisent préférentiellement au nord-ouest de la nécropole avec une concentration dans sa partie centrale. Cette zone est également occupée par une forte densité d'adultes matures (décès après 30 ans).
- Les jeunes adultes (décès 20 - 30 ans) constitués exclusivement de femmes montrent une distribution plus diffuse.
- Un cluster composé quasi-exclusivement d'adultes matures est visible à l'extrémité nord du site.
- En fonction du sexe : les femmes apparaissent localisées plus au sud que les hommes avec une distribution plus étendue.

---

<sup>1</sup> En considérant comme axiome, que la zone fouillée (900 m<sup>2</sup>) est représentative de l'ensemble de la nécropole initiale.

- L'analyse de l'échantillon adulte démontre un déséquilibre concernant le sexe des individus inhumés avec prépondérance des femmes et plus particulièrement de femmes jeunes, décédées avant 30 ans.
- Les femmes décédées à un âge précoce sont associées aux plus jeunes enfants dans la partie sud de la nécropole.
- La partie nord de l'espace funéraire est aussi spécifique avec inhumation exclusive d'individus adultes des deux sexes.

Ainsi les premiers résultats de l'analyse spatiale confirment une organisation non aléatoire de la zone funéraire ; l'âge et le sexe participant à la structure de cet ensemble. Cette nécropole est une des plus documentées du Maghreb de par son effectif et la qualité de son mobilier associé, et représente un exemple argumenté de gestion complexe de l'espace funéraire, avec intégration complète de la partie la plus jeune de la communauté, alors que la population adulte fait l'objet d'une sélection, au détriment des hommes, jeunes et/ou âgés, et des femmes les plus âgées. L'organisation spatiale témoigne d'un souci de regroupements en fonction du statut des défunts, les femmes jeunes et les enfants décédés en bas âge en étant les facteurs les plus structurants.

### ***6.3. Sur les modalités des inhumations, les unités conceptuelles et les sépultures fondatrices***

Les modes d'inhumation au sein de la nécropole sont variés (mais avec des constantes) avec des positions d'inhumation non aléatoires a priori, associées à un matériel archéologique très riche en relation directe et incontestable avec les restes humains. L'orientation des corps inhumés *pourrait évoquer* une préférence pour l'axe de la plage et il semblerait que la direction de la face (du regard ?) *soit orientée* vers l'océan ?

Plusieurs mentions particulières sont remarquables et méritent d'être soulignées :

- Le repérage des tombes au sol devait être manifeste, probablement par des éléments archéologiques disparus (depuis) définissant l'emplacement des tombes et des groupes de tombes, mais aussi par des voies de cheminement entre les tombes, délimitant des quartiers, facilement repérables...
- Dans ce même ordre d'idée, il n'y pas d'interférence d'une tombe sur l'autre, et quand elle existe (rarement) c'est pour déposer un corps près d'un autre (S101 auprès de S78 ou S73 auprès de S96).



- Les inhumations en fagot que nous avons interprétées comme un moyen de transport du cadavre vers le lieu d'inhumation, de report de funérailles ou de secondes funérailles (du moins pour les adultes, cette notion de transport est pour les enfants en bas âge plus discutable dans la mesure où ils sont initialement contenus dans un sac-linceul).
- Les inhumations des immatures avec utilisation d'un linceul (qui probablement était leur berceau-hamac de leur vivant comme cela est classiquement décrit pour d'autres populations subactuelles).
- Les inhumations des corps en position semi-assise où les cadavres sont disposés sur un fond de fosse en cuvette plus ou moins prononcée dans une fosse restreinte, ceci en fonction de la fluidité du sable et de son humidité, composant le sédiment encaissant. Cette position (entre autres) inclut aussi la présence tout à fait probable d'un coussin de sable ou d'autres matières organiques, surélevant la tête.
- Les effets de paroi sont présents et d'origine plurielle : en premier lieu imposés par les bords de la fosse, mais en sachant que la fluidité du sable est un facteur déterminant (sable sec : très fluide le bord de fosse est évasé, sable humide : plus compact donc plus vertical), ensuite les appuis peuvent être déterminés par la présence de céramiques ou d'autres matériaux périssables, enfin dans le cadre des sépultures d'enfants le contenant en peau ou en toile sert d'appui pour le corps laissant le sable jouer son rôle de colmatage à l'extérieur du contenant, du moins avant que les composants périssables du corps se désagrègent.
- Le contexte archéologique est très riche (poteries entières ou brisées intentionnellement sur ou à proximité du corps, ou encore déposées sur une banquette de sable, objets votifs divers d'apparat ou outillages perles, gobelets, récipients, bracelets, navettes, sifflet, colorants...), ces rajouts d'objets dont l'association avec le corps inhumé et les rites les accompagnant ne fait aucun doute.
- L'utilisation de colorants (notamment rouge limoneux mais aussi blanchâtre, grisâtre ou noirâtre) que l'on retrouve sur certains ossements et associés soit au corps lui-même, soit à la couche de sédiment déposée sur le cadavre et recouvrant le corps (témoignant, entre autre, à de probables colorants corporels ou liés aux rituels d'inhumation).
- Les regroupements de sépultures rencontrés au sein de cette nécropole sont remarquables et confirment le contexte global d'inhumation riche et organisée. Cette organisation spatiale met en évidence des structures au

second degré à l'intérieur d'un grand ensemble sépulcral avec recrutement selon de probables critères sociaux, regroupant deux, sinon 3 sépultures (ou plus), représentant une histoire familiale ou sociale (hiérarchique ?), sans parler de leur structure organisée à proximité d'une (ou de) sépulture (s) fondatrice (s), autour de laquelle plusieurs cercles « centripètes » peuvent être mis en évidence et où sont inhumés d'autres corps, dont la proximité géographique témoigne d'une proximité sociale. Les corps associés dans ces regroupements conceptuels sont disposés de manière organisée avec une disposition du corps et des membres en rapport avec une volonté de laisser un message à la postérité (Exemple des deux corps d'adultes S11 et S12 et leur symétrie d'agencement).

#### **6.4. Biologie et diversité anthropologique physique des Hommes néolithiques**

Dans l'ensemble la population de Rouazi-Skhirat montre un aspect général plus gracile, avec des os plus fins et moins épais que les autres populations holocènes ou épipaléolithiques du nord-ouest de l'Afrique et du Sahara, de phénotypes plus robustes. Toutefois après une étude anthropologique plus approfondie, il s'avère que cela n'apparaît pas aussi simple et que certains individus de Rouazi-Skhirat montrent des affinités avec les populations classiquement reconnues comme plus anciennes (Mechta El Arbi). La variabilité du phénotype *apparaîtrait* indépendante du dimorphisme sexuel tout en gardant à l'esprit que ce dimorphisme peut toujours influencer une éventuelle volonté de classification<sup>2</sup>. L'examen des squelettes de cette nécropole montre, notamment après l'étude morphologique des crânes d'adultes, une hétérogénéité avec deux pôles modaux évoquant des origines diverses:

- Un premier pôle modal est représenté par une population plus gracile, méditerranéenne (au sens large du terme), pouvant être représentée par la résultante d'un métissage de populations circumméditerranéennes<sup>3</sup> (crânes C3, S8, S22, S89 et S90).
- Le second pôle modal met en évidence un phénotype plus robuste (mechtoïde) résurgence de populations paléolithiques issues de populations locales : des régions septentrionales occidentales de l'Afrique, représentées par les crânes S59, C7, S10 et S63. Ces populations auraient évolué sur place depuis le paléolithique supérieur et seraient issues

<sup>2</sup> Ou de typologie...

<sup>3</sup> Populations que l'on aurait appelées naguère dans un cadre typologique factuel (mais considérées actuellement comme obsolète...) : *protoméditerranéennes graciles ou encore sous le vocable d'ibéro-insulaires*, et qui correspondent à certaines populations issues de régions ibériques mais aussi orientales, nilotiques...

des régions montagneuses ou du grand Sud et par des contacts ponctuels auraient essaimé leurs caractères phénotypiques au sein de populations holocènes plus graciles et porteuses de nouvelles cultures issues de contrées lointaines (méditerranéennes et sahariennes). Ce *modèle paléolithique* que nous décrivons est représenté classiquement sur le plan typologique par les populations de Mechta El Arbi et d'Afalou Bou Rhummel, et se retrouve aussi dans le grand Sud au sein de régions sahariennes comme à Hassi El Abiod (Mali) et jusqu'aux confins de la Haute Egypte (Wadi Halfa, D'bel Sahaba, Wadi Kubbaniya...). Ce ne sera qu'au cours de l'Holocène que les populations issues du Levant amèneront leur nouveau contingent de gènes, adoucissant les rustiques traits paléolithiques hérités de leurs ancêtres atériens et moustériens.

Ainsi les origines plurielles de la population de Rouazi-Skhirat sont manifestes avec un phénotype hétérogène qui pourrait définir cette communauté sur le plan anthropologique physique (avec leurs variations intra-populationnelles); en particulier en ce qui concerne la forme de la voûte pariétale, du frontal, des échancrures orbitaires et nasales, du décalage antéropostérieur et vertical de la face. Ces caractères anatomiques sont d'ailleurs communs avec les populations provenant des gisements d'El Mnasra, d'El Harhoura II, d'Achakar et d'El Kiffen, ces derniers montrant comme à Rouazi-Skhirat, une hétérogénéité.

Les populations rencontrées au cours de l'Holocène méditerranéen ont transité à plusieurs reprises, probablement pour des raisons de qualité d'accueil des écosystèmes, mais aussi commerciales (échanges culturels et comportements agro-pastoraux...). Ces régions du nord-ouest africain restent des zones de confluence avec de nombreuses communautés. Ces contrées accueillantes auraient favorisé des flux migratoires au gré de flux climatiques propres à cette période : besoins et recherches de ressources, mais aussi en créant par ces mouvements de va et vient, des hiatus stratigraphiques qui auraient été reconnus au sein des gisements archéologiques dans la période de 9000 à 7000 environ avant notre ère (Daugas, communication personnelle, 2003<sup>4</sup>).

Ces communautés (Dachy *et al.* 2018), ont bénéficié d'échanges culturels avec de nouveaux comportements et d'acquisition de nouvelles techniques d'élevage et d'agriculture, tout ceci influencé aussi par les flux migratoires, les métissages (exogamie ?), au grès des flux climatiques et de la qualité des écosystèmes.

---

<sup>4</sup> Les niveaux archéologiques montreraient un contact *direct* entre les niveaux paléolithiques et les niveaux néolithiques anciens... Peut-être aussi parce que les dépôts datant de cette période intermédiaire n'ont pas encore été mis au jour, même si des indices orienteraient vers des régions de l'oriental marocain où des niveaux d'occupation susceptibles de combler ce hiatus auraient été repérés, mais aussi et surtout vers les contrées sahariennes (Daugas, communication personnelle, 2003 ; Daugas *et al.* 2008).

Sur le plan biologique les contacts avec les populations de vallée du Nil (périodes prédynastiques) sont anciens et récurrents<sup>5</sup>, qu'ils soient culturels (utilisation de pots en dolérite, modes d'inhumation) ou physiques (caractères épigénétiques). Concernant les contacts avec les communautés sahariennes, on peut aussi citer les relations avec les populations du sahel où, pratiques culturelles, artefacts archéologiques et modes d'inhumation, ainsi que les aspects physiques montrent de nettes affinités avec les populations néolithiques du littoral marocain septentrional.

### **6.5. Sur les apports paléogénomiques**

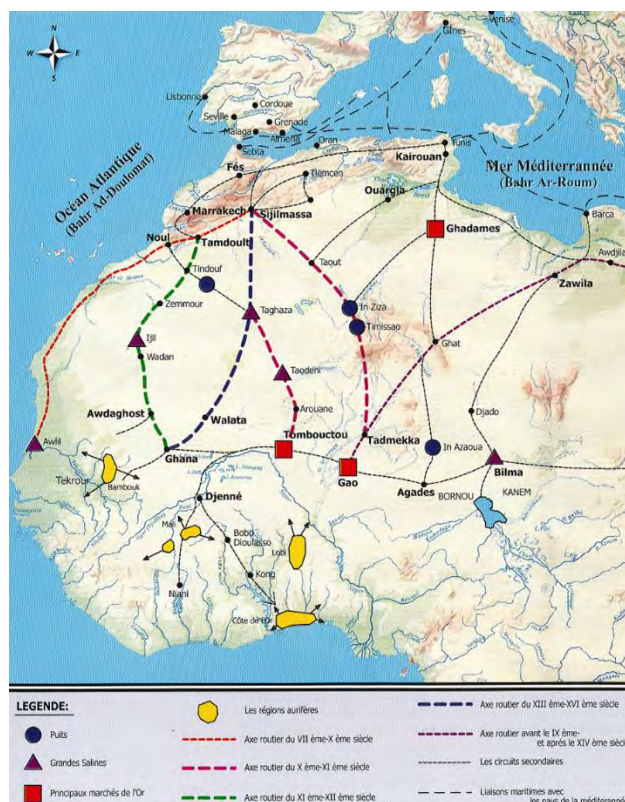
Si la nécropole de Rouazi est actuellement la plus documentée sur le plan qualitatif et quantitatif pour cette période et pour ce secteur géographique, la recherche génomique n'a pas encore été faite sur cette communauté. Pourtant quelques essais d'extraction d'ADN avaient été tentés dans les années 2000, mais sans résultats, ceci probablement en rapport avec le contexte sec, sableux et carbonaté, par absence de collagène. Mais les techniques évoluant à grands pas, il est fort probable que cela puisse se faire dans un proche avenir. D'ailleurs des extractions d'ADN ont récemment été obtenues pour des sites de cette région mais dans des contextes sédimentaires très différents (Fregel *et al* 2018, Van de Loosdrecht *et al* 2018).

L'éventualité de pouvoir extraire l'ADN des individus de Rouazi est donc à nouveau ouverte. Cela permettrait de rendre plus pertinentes les caractéristiques non-seulement génétiques des communautés vivant à cette époque mais surtout de leurs connexions dans le contexte méditerranéen et saharien, à la fin du Pléistocène et du début de l'Holocène et notamment au cours des périodes néolithiques au sens large. Une approche génomique plus ciblée permettrait aussi de conforter ce que nous formulions dans un paragraphe précédent et ce que nous avons essayé de définir depuis 1992 sous le terme de populations hétérogènes avec une composante racinaire épipaléolithique locale mais aussi apparentées avec les populations sahariennes du Néolithique ancien de Mauritanie, du Mali ou du Niger.

Les travaux de Frégel et de ses collaborateurs (Fregel *et al. op. cit.*) montrent que la composante qui peut être qualifiée de locale a bien été détectée, ceci en relation avec les anciens autochtones berbères, composante génétique qui perdure encore actuellement évoquant dans ce cadre, un isolement régional dans cette partie du Maghreb depuis le Paléolithique supérieur (et aussi probablement moyen).

---

<sup>5</sup> Il est classique de citer les palettes du Pharaon Narmer (ou Némès ?), datées de 3100 avant notre ère, ces documents datant du début de l'époque Thinite, qui font déjà mention de populations issues du Maghreb. Bien plus tard, au début du premier millénaire avant notre ère, les populations du Maghreb sont même parvenues à fonder (en 950 avant notre ère) la XXII<sup>e</sup> dynastie, qui régna sur le Nil durant près de deux siècles (Touri 1990).



**Figure 87 :** *A toutes les époques de l'Holocène, et pour des raisons très variées, les communautés humaines ont traversé la grande « barrière » saharienne (et y ont vécu), ce qui a permis de nombreux échanges culturels et biologiques entre populations non seulement avec le nord-ouest marocain mais aussi avec les régions du Proche (et Moyen) Orient. Cette figure est extraite de « La route de l'or », auteur El Ajlaoui, « le commerce caravanier dans la méditerranée occidentale », page 24, Ed. Ministère de la Culture, Royaume du Maroc, Okad El Jadida – Rabat, 2003.*

Ces mêmes auteurs évoquent pour les individus de Ifri n'Amr or Moussa<sup>6</sup> (Ben Ncer *et al.* 2019) datant du Néolithique ancien de -5000 BCE ; n = 7, une composante génétique appartenant à la population paléolithique supérieure de Taforalt (Van de Loosdrecht *et al.*, *op. cit.*) et aux populations natoufiennes du Proche-Orient. Ainsi au vu de leurs travaux, ils émettent l'hypothèse de migrations antérieures longeant la côte méditerranéenne. A l'aube de l'Holocène et sur le plan génétique il est aussi intéressant de noter l'absence de contacts entre

<sup>6</sup> Dans ce gisement 7 sépultures ont été reconnues dont 4 sujets immatures (fouilles 2006 à 2012, datation : 6140 ans ± 35 BP (Calendric Age calBC : 5110 ± 75) d'après Ben-Ncer *et al.* 2019).

la région nord-ouest de la Méséta côtière et la péninsule ibérique, mais ceci dans l'état actuel des recherches ne concerne que le Néolithique ancien.

Dans ce même article le groupe (n = 8) du Néolithique ancien provenant du site d'El Toro (-5000 BCE ; Sud-Est ibérique) ne met pas en évidence de composante génétique africaine, bien que d'autres auteurs (Daugas et El Idrissi 2008) se basant sur des données de la céramique, soulignent des échanges culturels dès le Néolithique ancien entre les deux continents, mais il ne s'agit probablement que d'un problème d'échantillonnage (Manen *et al.* 2008).

Le groupe néolithique plus récent de Kaf El Baroud (n = 8) du Néolithique moyen et daté de -3000 BCE, met en évidence une composante génétique néolithique européenne par des contacts biologiques dans le sens nord-sud à travers le détroit de Gibraltar.

D'après ces auteurs (Van de Loosdrecht *et al, op. cit.*), la composante biologique ibérique se manifesterait dès la période néolithique (moyen ?) au sein des populations du Maghreb. Cependant les trois groupes marocains étudiés sur le plan génomique dans les deux articles cités, contiennent aussi une composante génomique sub-saharienne. Mais la rareté des données paléogénomiques du continent africain limite la précision des analyses concernant les contacts biologiques entre le Maghreb et les régions situées plus au sud, bien que ces premiers résultats corroborent les données biologiques concernant le phénotype, décrit antérieurement.

De nouvelles études sur les caractéristiques génétiques d'autres populations préhistoriques apporteront des compléments d'informations sur les rythmes et les processus migratoires depuis le Paléolithique et surtout sur les mouvements des populations au cours du Néolithique ancien et moyen. Sur un plan paléogénomique plus général, des travaux récents de Fregel *et al.* (2018) montreraient une origine commune pour les populations ibéromaurusiennes et les populations natoufiennes qui auraient hérité une partie de leurs gènes de mêmes communautés ayant vécu au Proche-Orient il y a plus de 20000 ans.

Les travaux de Lazaradis *et al.* (2018), montrent quant à eux qu'il n'y aurait pas de composante subsaharienne dans le génome des Ibéromaurusiens mais que celui-ci serait un mélange à part égale entre une population indigène d'Afrique du Nord et d'une population indigène d'Asie de l'Ouest. Tout ceci pour exprimer l'évolution très rapide des données en paléogénomique.

## **6.6. Sur l'étude des isotopes stables**

Ces travaux futurs concernent l'analyse des isotopes stables contenus dans le collagène (carbone :  $\delta^{13}\text{C}$ , azote :  $\delta^{15}\text{N}$  et soufre :  $\delta^{34}\text{S}$ ). Ces analyses sur les restes osseux permettent d'étudier les habitudes alimentaires des individus (ou de la communauté), qu'elles soient d'origine végétale ou carnée, mais aussi de

préciser leur environnement et notamment la région où l'individu a vécu ses deux premières décennies (période de croissance).

Ces travaux par analyses isotopiques permettraient de préciser la qualité de la diète des Néolithiques de Rouazi : un essai d'échantillonnage<sup>7</sup> s'est avéré positif avec des analyses isotopiques sur du collagène osseux, avec des résultats de bonne qualité et interprétables et surtout très prometteurs, à partir des isotopes stables de carbone, d'azote et de soufre (G. Goude, communication personnelle 2019 ; Goude *et al.* 2018 ; 2020).

L'intérêt de l'échantillon de Rouazi réside dans le fait qu'il s'agit d'une communauté littorale bien définie sur le plan géographique et environnemental, et centrée sur une période d'occupation plutôt courte n'excédant pas quelques siècles : ce contexte homogène est donc très favorable dans le cadre de ces analyses.

Les premiers résultats donnent donc des résultats homogènes : il s'avère que les ressources marines ont probablement été secondaires et peu significatives dans les apports protéiques de l'alimentation des individus testés (ou apports peut-être simplement saisonniers). Ces populations *semi-sédentaires et agro-pastorales* avaient probablement d'autres moyens de subsistance, leur diète était composée de viande animale (caprinés) dont les restes ont été retrouvés notamment dans les dépôts (dits funéraires) mis au jour au sein de la nécropole. Ce travail est pour le moment exploratoire et une étude plus approfondie est en cours (ANR WomenSOFar<sup>8</sup>).

### 6.7. Paléopathologie des Hommes néolithiques...

En ce qui concerne la pathologie osseuse, nous avons remarqué un épaississement de la voûte crânienne des individus d'El Kiffen, d'El Mnasra et d'Achakar sous la forme d'hypertrophie diploïque, témoin d'une fonction hématopoïétique anormalement forte suite à un état carenciel ou par présence d'une hémoglobine congénitalement anormale ; dans tous les cas, il s'agit d'un état anémique chronique. A Rouazi, quelques crânes ne montrent que quelques petites

---

<sup>7</sup> Autorisation d'exportation d'échantillons n°353 - 08 du 14 /12/ 2017 (INSAP) avec prélèvements de fragments osseux pour analyses isotopique sur les sépultures de Rouazi-Skhirat, prélevés sur les sépultures S4, S6, S9, S10, S12, S13, S23, S40, S46, S61 et S100 (G. Goude- université Aix-Marseille, A. Bouzougar - INSAP).

<sup>8</sup> Ce programme de recherche a pour objectif de documenter la diversité des organisations sociales et le rôle des femmes dans les premières communautés agropastorales (5<sup>e</sup> - 4<sup>e</sup> millénaire avant notre ère) en France et Méditerranée (<https://womensofar.hypotheses.org/>). Il s'organise autour d'une approche multidisciplinaire et holistique de l'étude des restes humains et se propose d'identifier différentes interactions possibles entre la biologie, les comportements et l'environnement. Le projet WomenSOFar est financé par l'Agence Nationale de la Recherche entre janvier 2022 et janvier 2026 (<https://anr.fr/Projet-ANR-21-CE03-0008>).

nappes de fins pertuis vasculaires disséminés sur la voûte, d'étiologie discutable, mais dont l'aspect est beaucoup plus discret par rapport aux crânes issus d'autres sites néolithiques. Cette différence est très certainement en relation avec un comportement sanitaire, alimentaire et environnemental différent pour la communauté de Rouazi par rapport aux autres populations néolithiques de cette même région.

Pour ce qui est de la pathologie traumatique, à Rouazi, peu de lésions, à Témara-El Mnasra, une probable lésion frontale et quelques lésions banales, à El Kiffen nous n'avons trouvé qu'une fracture humérale du tiers inférieur diaphysaire<sup>9</sup> bien consolidée mais avec engrenement et position vicieuse. A Achakar, deux lésions d'origine probablement traumatique ont été observées : un hématome périosté calcifié à 1 cm en arrière du trou mentonnier gauche (Ach. 3), de 7 sur 5 mm, et une lésion pariétale antérieure gauche, avec petit enfoncement crânien de 3 sur 5 mm et altération de la table externe de 1,5 sur 2 cm.

Dans l'ensemble, au vu de l'ensemble des squelettes néolithiques, et notamment à Rouazi, il apparaît que les lésions traumatiques sont relativement pauvres et apparemment moins nombreuses que la vingtaine de lésions décrites par Dastugue sur les squelettes provenant de la nécropole de Taforalt (in Férebach 1962) ou ceux provenant des autres sites épipaléolithiques de Columnata ou Afalou Bou Rhummel (Aoudia-Chouakri 2013). De même, nous avons étudié des restes humains (au moins 17 individus) provenant de la grotte protoberbère d'Ifri Ou Berrid -2370 +/- 50 BP (OxA-7424 / Lyon 597), et qui font l'objet d'un chapitre en annexe. Les crânes montrent un pourcentage très élevé d'atteintes traumatiques sévères (15 lésions crâniennes sur 9 sujets), dont la plupart ont cicatrisé, mais dont certaines ont entraîné la mort du sujet (IOB1, 2 et 3), si elles n'ont pas été effectuées post-mortem dans un but rituel. Pour ce gisement il existe d'évidence un recrutement particulier (inhumation collective guerrière).

Ainsi il apparaît que les communautés néolithiques qui vivaient à Rouazi-Skhirat montrent un mode de vie plus calme que les anciennes populations épipaléolithiques et celles, plus récentes, des périodes protohistoriques. Mais cette constatation doit se limiter aux populations étudiées, et il serait abusif d'en tirer une règle générale.

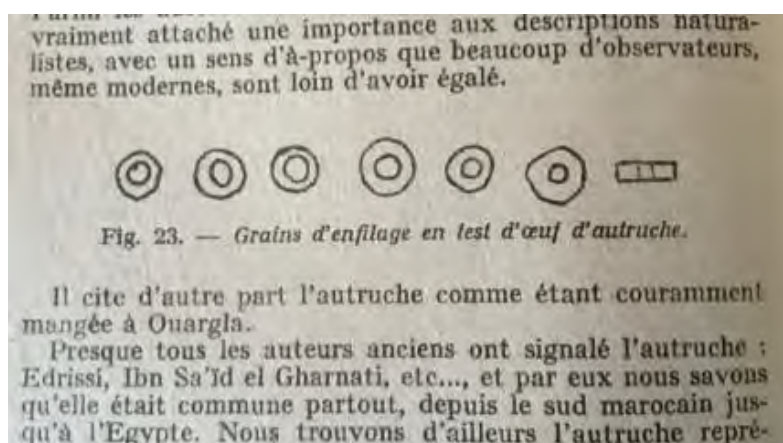
---

<sup>9</sup> Mais il faut préciser que les restes humains issus du site d'El Kiffen que nous avons consultés ne concernaient en grande majorité que les restes crâniens, l'ensemble des os postcrâniens étant considérés comme perdu.



### 6.8. Données culturelles comparatives avec les nécropoles sahariennes: implications culturelles et chronologiques suites à la découverte des nécropoles de Gobero (Niger)

Les déplacements de populations, transportant avec eux leurs cultures et leurs gènes, ont été rythmés par les grandes modifications climatiques, qui dans ces zones sub-sahariennes désertiques prennent tout leur sens, avec une nécessité de subsistance. Le lent réchauffement global depuis le début de l'Holocène, avec des oscillations plus rapides entre phases humides et sèches, a asséché les grands lacs et étendues marécageuses sahariens qui étaient alimentés par de fortes précipitations régulières et dont les traces sont toujours visibles. Ces modifications environnementales ont contribué aux déplacements des populations sub-sahariennes vers des contrées plus hospitalières situées plus au nord.



**Figure 89 : Perles en tests d'autruche citées et dessinées par Henri Lhote Dans son ouvrage « la chasse chez les Touareg » (1951, p. 142).**

Dans le cadre de cette synthèse, nous rappelons les découvertes récentes concernant des nécropoles sahariennes en bordure de paléolacs nigériens, nécropoles de conceptions architecturales similaires à celle de Rouazi-Skhirat. Nous faisons pour cela référence aux prospections et aux fouilles de l'équipe universitaire et pluridisciplinaire de l'université de Chicago, travaux qui sont résumés par Jean-Pierre Duhard dans un travail récent (*Gobero au Niger, quand le Ténéré était vert* in, *Astramenta*, mis en ligne le 9 mai 2013), et de la synthèse publiée en 2008 (Sereno *et al.* 2008). Ce dernier décrit une découverte archéologique faite en 2000 (et suivie de plusieurs missions successives jusqu'en

2011)<sup>10</sup> sur des zones qui bénéficient d'un décapage naturel éolien au sommet de paléodunes proches du massif de l'Aïr et en périphérie du paléolac de Gobero au Niger (Prospections et fouilles sous la direction de Paul C. Sereno, directeur du Département de biologie des organismes et d'anatomie, université de Chicago, Illinois, USA). Cette découverte subsaharienne nous permet d'éclairer les origines des populations de l'Holocène et par voie de conséquences celles de Rouazi, avec qui elle met en évidence une parenté anthropologique culturelle et biologique. Suite à ses découvertes, l'équipe du professeur Sereno définit 2 périodes principales d'occupation de cette région du Niger :

- De -7700 à -6200 avant notre ère : occupation par les « *Kiffians* »
- Et de -5200 à -2500 avant notre ère : occupation par les « *Ténéréens* »

Ces deux phases apparaîtraient séparées par une période d'abandon de territoire probablement suite à une survenue d'aridité (centrée de -7500 à -6000 avant notre ère) réduisant les zones humides (et hospitalières), en repoussant la limite désertique vers le nord et en signant la fin de la période « Grand Humide ». Cette aridité, avec formation de dunes et disparition des paléolacs, reste un des facteurs favorisant les mouvements migratoires de ces communautés vers le nord-ouest de l'Afrique. Ce n'est qu'au cours du 6<sup>e</sup> millénaire avant notre ère que la seconde période humide (néolithique) débutera et permettra aux populations de réinvestir les zones de paléolacs.

La période d'occupation du 8<sup>e</sup> et 7<sup>e</sup> millénaire avant notre ère est *définie* par Sereno comme *occupée par les Kiffians (Néolithique sub-pluvial - sic)* qui seraient une population sédentaire... *du fait de la présence de sépultures groupées ... , vivant de pêche, chasse, collecte de graines sauvages...* (Harpons, pointes en os, microlithes, céramiques avec des motifs en zig-zag, *dotted wavy-lines*). Ce motif de céramique est d'après l'auteur analogue à celui trouvé 500 km plus au nord (Adrar Bous). L'auteur précise que l'habitat et la nécropole se situent ... *en bordure d'un paléolac.... Cette mer intérieure* alimentée par les eaux pluviales du massif de l'Aïr, mesurait 3 Km de diamètre et avait une profondeur moyenne de 3 m. Cette zone était en connexion avec le bassin du Tchad (plutôt que celui du Niger) du fait ...*de l'absence de poissons-chats géants....* L'environnement botanique montre une savane arbustive (tamaris, ficus, graminées, joncs et laiches...). Leur alimentation outre la chasse et la pêche était aussi à base de gros animaux (crocodile, hippopotame, bubale). Les inhumations seraient uniques ou

---

<sup>10</sup> En fait, l'équipe pluridisciplinaire universitaire du professeur Paul C. Sereno de Chicago a exploré les paléo-dunes proches du massif de l'Aïr (Niger) en périphérie de paléolacs depuis asséchés, espérant mettre au jour des restes de dinosaures de la période jurassique, et qui de fait n'a pas trouvé les fossiles tant espérés, mais par chance ces prospections et ces fouilles ont permis la mise au jour dans le sud du Ténéré de nécropoles et d'habitats datant du néolithique...


multiples (2 à 3) en *hyper-flexion contraintes*, certains corps sont ornés de parures (bracelet en ivoire d'hippopotames, perles en pierre et œuf d'autruche, carapace de tortue). Ce sont d'après Duhard (2013) ... *les plus anciens cimetières représentant le Néolithique saharien...* Sur le plan biologique il s'agit toujours d'après l'auteur de *sujets robustes et de stature élevée (jusqu'à 2m) pour les 2 sexes, anatomiquement proches des capsiens, ibéromaurusiens et mechtoïdes du Maghreb du Mali et de Mauritanie...résultant de migrations à travers le Sahara...*

Vers -5200 avant notre ère commencerait une nouvelle période avec arrivée d'une nouvelle population humaine dite ...*Ténéréenne, plus gracile et de moindre stature...* avec une économie de subsistance plus ...*diversifiée basée sur des bivalves d'eau douce, poissons-chats, tilapias, herbivores et petits carnivores, sans oublier les hippopotames et crocodiles. L'élevage de bétails est probable (bos taurus). Le cadre environnemental est une savane arbustive avec prairies et quelques arbres tropicaux, une flore de lac d'eau douce, plantes xériques et psammophiles de sols sablonneux (...)* La population était probablement *sédentaire (abondance de débitage lithique...)*, et l'auteur précise : ...*la prévalence d'immaturs parmi les corps enterrés. Les inhumations représentent la moitié du total de celles relevées sur le site ; inhumation en posture semi-fléchie. Du mobilier funéraire est associé dans 20% des cas (os, défenses, céramique, pointes de flèches, coquillages, présence de jaspe vert, grattoirs et herminettes, mais pas de disques ténéréens typiques... Les postures de corps inhumés sont plus complexes dont une sépulture triple (-3300 avant notre ère), les individus ne sont pas décédés suite à un traumatisme, les corps sont disposés sur un lit de fleurs...*

Sur le plan culturel ces ensembles funéraires rappellent les contextes d'inhumation que nous avons rencontrés à Rouazi-Skhirat comme nous l'avons déjà exposé dans le chapitre 4, comme l'avaient montré aussi les travaux de Chamla (1968) dans le Sud algérien, de Petit-Maire (1979) en Mauritanie, de Dutour (1986) au Mali et de Paris (1996) au Niger.



*Figure 90 : Céramique et Sépulture Ténéréenne de Gobero (Niger) découverte suite décapage éolien naturel (Photos Sereno, in Duhard 2013)*



*Figure 91 : Sépultures simple et multiple provenant du site du paléolac de Gobero – Période ténéréenne, 4<sup>e</sup> millénaire avant notre ère (photo de droite et dessins : adulte féminin accompagné de 2 immatures 5 et 8 ans, qui lui font face avec mains entrelacées, les corps d'après l'auteur disposés sur un lit de fleurs). Cet ensemble formant une « unité conceptuelle » témoignant d'une « histoire familiale ou sociale ». A droite représentation subjective des corps en position lors de l'inhumation (dessins J.-P. Lacombe d'après Soreno 2008 et Duhard 2013).*

La découverte récente de la nécropole de Gobero apporte de nombreux éléments factuels sur le contexte culturel par la similitude des communautés issues du « Sahara vert » avec la nécropole de Rouazi, notamment concernant les inhumations et leurs artefacts associés : perles en tests de coquilles d'autruches

identiques à celles retrouvées en périphérie du lac Tchad<sup>11</sup>, bracelets en ivoire d'éléphant identiques à ceux décrits par Paris au Niger (1996), sépultures assises et semi-assises, utilisation de l'argile blanche comme cosmétique au Tassili, dépôts d'aspect cendreuse et charbonnés, sans oublier les modes d'inhumations et les unités conceptuelles, et bien sûr les inhumations en milieu sableux (à la différence des inhumations en grottes plus courantes dans les régions septentrionales).

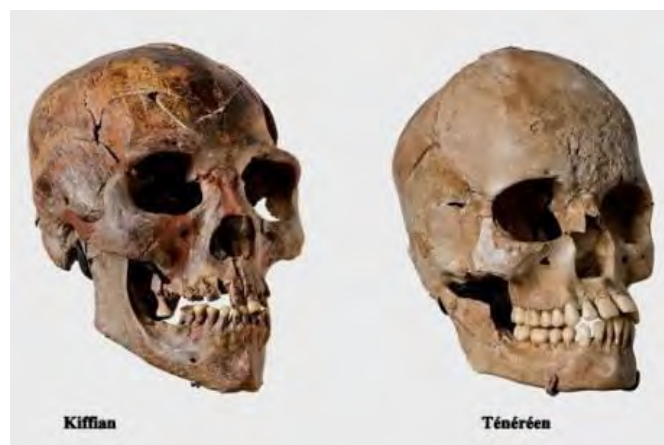Outre les données anthropologiques physiques énoncées plus haut, ces nombreux éléments culturels corroborent l'hypothèse de ces contacts récurrents entre le Maroc du nord-ouest et ces contrées sahariennes qui sont surtout chronologiquement compatibles.

Si nous insistons sur les commentaires de ces auteurs concernant ces sites exceptionnels, c'est pour mettre en évidence trois éléments anthropologiques et chronologiques importants sur les liens qui unissent ces populations aux communautés qui ont investi la région littorale du Nord-Ouest marocain:

- Le premier concerne la phase aride à l'origine de migrations vers le nord des populations vivant dans les zones verdoyantes autour du lac Tchad et du lac de Gobero avant le 7<sup>e</sup> millénaire avant notre ère. Ces populations étaient surtout représentées par des communautés issues du paléolithique supérieur et apparentées au phénotype *mechta*.
- Cette période aride (7<sup>e</sup> millénaire avant notre ère) a été suivie par une période plus clémente et plus humide dès le 6<sup>e</sup> millénaire avant notre ère, permettant aux populations du nord de pouvoir recoloniser les contrées du Sahel, apportant avec eux leurs gènes méditerranéens (et échanges culturels).
- Le troisième point concerne la diversité biologique au sein de la population sahélienne décrite par Duhard et qui apparaît très similaire à celle que nous avons décrite à Rouazi-Skhirat. Les mouvements de populations sud / nord et nord/sud ne sont qu'un exemple des nombreux échanges entre communautés qui ont pu se produire entre le 7<sup>e</sup> et 3<sup>e</sup> millénaire avant notre ère.

---

<sup>11</sup> Mais aussi dans de nombreuses régions sahariennes et subsahariennes.



*Figure 92 : Individus issus des fouilles de Gobero « Mechtoïde » à gauche, période initiale et « Méditerranéen » à droite période plus récente (Photos Sereno, in Duhard 2013)*

Enfin, il est évident que le débat sur l'hétérogénéité de ces populations reste ouvert, ce qui rend délicat toutes interprétations comparatives, du moins sur le plan biologique où se mélangent aisément les générations, les populations, les millénaires et les milliers de kilomètres. Les grandes variations sensées rythmer ces déplacements, bien que restant une réalité avec leurs conséquences que l'on peut connaître sur les mouvements migratoires, n'expliquent toutefois pas tout, car il faut compter aussi sur les « petites » variations climatiques dites intermédiaires, qui favorisent les oscillations non seulement dans le sens nord-sud, mais aussi suivant les longitudes.

## 6.9. Perspectives de recherches...

Ce travail soulève de nombreuses questions et les recherches concernant ce site exceptionnel bénéficient de techniques qui sont en pleine évolution. Au terme de ce mémoire et avant de conclure, il me paraît important de proposer quelques pistes de recherches qui orienteront les chercheurs sur des travaux diversifiés, situés à l'interface de la biologie et la culture. Il est en effet fondamental d'œuvrer dans les perspectives conjointes de ces deux disciplines qui sont et doivent rester complémentaires. En 2023, au moins pour la préhistoire récente, où la paléogénomique a pris une réelle importance dans l'étude et la compréhension de l'histoire du peuplement et du fonctionnement de grands ensembles funéraires (Rivollat et *al.* 2020 ; 2022), quelles pourraient être certaines pistes de recherches à entreprendre sur le matériel de la nécropole de Rouazi? Naturellement, il serait nécessaire de compléter le dégagement des sépultures ; cela permettrait, entre autres, de compléter la réflexion sur les gestes et pratiques funéraires des vivants et d'approfondir la compréhension de l'histoire taphonomique des inhumés...

Les fondamentaux de cette réflexion sur l'archéothanatologie nécessite une bonne diagnose de l'âge au décès et du sexe des inhumés. Outre l'étude de la diagnose sexuelle de tous les individus adultes via la diagnose sexuelle probabiliste ou DSP (Bruzek et *al.* 1999 ; Murail et *al.* 2005) il pourrait aussi être envisagé de mobiliser la paléoprotéomique qui permettrait de discuter le sexe de tous les inhumés, quel que soit leur âge au décès, et pour lesquels une ou plusieurs dents seraient conservées (Warinner 2023).

De nouvelles datations absolues permettraient d'objectiver son fonctionnement, et de mettre en évidence des composantes chronologiques concernant l'organisation des inhumations et la structure des regroupements conceptuels (organisation autour des sépultures fondatrices).

Tenter d'obtenir des résultats sur l'ADN ancien de ces individus est aussi une piste envisageable permettant d'ouvrir de nombreuses voies de recherche : liens familiaux et distribution spatiale, relations avec les éléments majeurs d'ordre culturel ou encore gènes(s) responsable(s) de certaines caractéristiques morphologiques telles que les dysplasies pariétales. Toutefois, nous savons que les environnements tels que ceux de l'Afrique du Nord ne sont pas trop favorables à la conservation de l'ADN ancien (Van de Loosdrecht et *al.* 2018). Il serait donc nécessaire de tester la possibilité d'extraction d'ADN, avant toute campagne de prélèvements systématiques.

Pour compléter l'analyse biologique, une analyse en composantes principales des données phénotypiques et morpho-métriques (mensurations, variations

anatomiques non métriques...) permettrait de comparer la population de Rouazi avec les séries paléo-anthropologiques du Maghreb (Paléolithique récent, Néolithique, Protohistorique). De telles analyses sont loin d'être obsolètes (voir par exemple les résultats obtenus sur le labyrinthe osseux ; Debergue *et al.* 2023) et peuvent être considérées, à plusieurs titres, comme complémentaires (de celles menées en paléogénomique).

Concernant plus spécifiquement les sujets immatures, une étude paléoauxologique apporterait des informations sur la croissance staturale des enfants et permettrait une « reconstruction » d'un modèle de développement des individus de la population de Rouazi-Skhirat. En menant des études comparables sur d'autres séries de références d'Afrique du Nord (comme celle de Taforalt par exemple, Férembach 1962 ; 1979), il serait alors possible de discuter de façon inédite certaines conséquences des interactions entre les populations humaines et leurs environnements passés, par exemple en affinant les différences entre âge statural et âge dentaire (retard de croissance éventuel de causes diverses avec discussion sur le « format » corporel) et en croisant les éventuelles différences avec d'autres marqueurs biologiques de stress entre les séries. Un bilan radiographique dentaire permettrait aussi de définir l'âge à partir de l'état et du stade de calcification des couronnes dentaires non visibles.

Concernant les interactions humains et environnements, des recherches sur les isotopes stables (C, N, et Ca) enrichiraient nos connaissances sur les comportements alimentaires des Néolithiques de Rouazi (Takay 2017 ; Goude *et al.* 2018 et 2020). Il apparaît que les premiers résultats (G. Goude, communication personnelle ; cf. paragraphe 6.6) s'orienteraient vers une consommation privilégiée d'animaux terrestre et ne montrerait qu'un faible impact des ressources marines. Les isotopes du strontium permettraient aussi de discuter d'éventuelles différences quant à l'origine géographique des individus ou le lieu où ils ont grandi durant une partie de leur enfance.

%%%%%%%%%





## *Conclusion*

---

En référence aux travaux documentés (Camps, Bailloud, Roubet, *op. cit.*), le Néolithique du *nord-ouest de l'Afrique* est surtout représenté par des sépultures en grottes ou sous abris où les ossements sont associés à des vestiges de nombreux habitats successifs, en faisant abstraction des gisements en plein air sahariens, souvent mal conservés. Ces données anciennes mais avisées se sont enrichies depuis la découverte en 1980 de la nécropole de Rouazi à Skhirat, découverte qui bouscule les données jusque-là acquises qui évoquaient la rareté de sépultures néolithiques « aménagées » dans la totalité de l'Afrique du nord et ce en opposition avec le monde ibérique contemporain.

La fin du Paléolithique supérieur et le début de l'Holocène au Maghreb montrent des ensembles bien définis et surtout antérieurement « mieux exploités » que durant les périodes néolithiques, malgré l'ancienneté des découvertes et les conditions de fouilles de l'époque tant sur le plan taphonomique que paléo-ethnographique (Mechta El Arbi, Afalou Bou Rhumel, Taforalt, Columnata...). Il en est de même pour les nombreux ensembles funéraires protohistoriques, avec pour ces périodes plus récentes des données archéologiques relevées par des

historiens qui, de fait, recherchaient plus le contexte culturel (céramiques et autres artefacts) que biologique (Camps 1998).

Les nombreux sites et les découvertes récentes sur la Province de Témara-Skhirat, attestent que le Néolithique du Maroc atlantique est « pluriel » et très bien représenté avec des ensembles funéraires structurés et pour certains organisés de manière complexe. Ceci non seulement avec des sépultures uniques et primaires (El M'Nasra, El Harhoura, Ifri N'Amra ou Moussa, Rouazi-Skhirat) mais aussi avec des pratiques funéraires variées et élaborées avec dépôts secondaires (sépultures collectives comme à El Kiffen) qui mettent en évidence des remaniements volontaires et des organisations spécifiques de l'espace funéraire (El Harhoura 2 et Rouazi-Skhirat).

A Rouazi-Skhirat des dépôts funéraires sans sépulture ont été mis en évidence, ce qui est exceptionnel pour l'époque, et qui laisse peut-être à penser, suite aux datations obtenues, que la nécropole continuait à être « visitée » plusieurs siècles après son fonctionnement<sup>12</sup>. A El M'Nasra, El Harhoura II et Achakar (contexte de grottes), des pierres sont disposées autour, dessus et servant parfois de soubassement au défunt, et ainsi encadrent, recouvrent et limitent la tombe, ce qui favorise aussi leurs réutilisations (contexte pluriel), mais cette disposition n'est pas visible à Rouazi-Skhirat.

Comme autres artifices d'inhumation des colorants sont utilisés, dont le colorant rouge (d'origine limoneuse locale) qui est attesté dans de nombreuses sépultures néolithiques (Achakar, El M'Nasra et surtout Rouazi-Skhirat).

Les sépultures doubles sont présentes dans plusieurs sites (Achakar, El Harhoura I et II, El M'Nasra I et Rouazi-Skhirat). Si elles ne sont pas des « associations » de sépultures dont la contemporanéité reste relative, elles ne représentent qu'une configuration de sépultures isolées en se distinguant des sépultures collectives culturellement bien différenciées qui sont de concepts bien différents et surtout hétérogènes. La structure de la nécropole de Rouazi-Skhirat en ensemble organisé montre l'apparence d'une communauté qui se sédentarise, notamment par le fait que l'habitat est mal représenté au regard de la structure complexe de la nécropole et aussi par le fait que l'alimentation d'origine « marine » semble contesté par les premiers résultats isotopiques<sup>13</sup> au profit d'une activité pastorale, même si le fait de retrouver des regroupements de sépultures reste un argument en faveur d'une population *déjà* sédentarisée (Serenio *et al.* 2008).

---

<sup>12</sup> Cette considération hypothétique (Daugas, communication personnelle) pourtant très pertinente reste toutefois très relative et demande à être argumentée.

<sup>13</sup> Au vu de la situation au sein d'un delta et des possibilités de ressources marines (pêche aisée par piégeage de poissons par le flux et reflux au sein de l'embouchure de l'Oued...)

<i>Nécropoles</i>	<i>Localisation</i>	<i>périodes</i>	<i>Datations calibrées Avant notre ère</i>	<i>contexte</i>	<i>auteurs</i>
<b>GOBERO</b>	Nord Niger	Kiffians	8 <sup>e</sup> et 7 <sup>e</sup> millénaire 7700 / 6200 BC	<i>Bord de paléolac</i>	<i>Soreno, 2008</i>
<b>HASSI EL ABIOD</b>	Mali septentrional	<i>Néolithique ancien</i>	6 <sup>e</sup> millénaire 6068 / 5632 BCE (Gif-5495) <i>En valeur calibrée Logiciel OXCAL</i>	<i>Désert</i>	<i>Dutour, 1989</i>
<b>GOBERO</b>	Nord Niger	Ténéréennes	A partir du 6 <sup>e</sup> millénaire 5200 / 2500 BC	«	«
<b>IFRI N'AMRA ou MOUSSA</b>	Nord Maroc (Khemisset)	Néolithique ancien	<i>Fin 6<sup>e</sup> millénaire</i> (calBC : 5110 ± 75)	<i>Semi continent al</i>	<i>Ben N'cer et al. 2019</i>
<b>EL KIFFEN</b>	<i>Littoral Maroc nord-occidental</i>	Néolithique	<i>Fin 6<sup>e</sup> millénaire</i>	<i>Littoral</i>	<i>Cf. intra</i>
<b>ACHAKAR</b>	Maroc septentrional	Néolithique ancien / moyen	5 <sup>e</sup> millénaire 4696 / 4356 BC	<i>Grotte Littorale</i>	<i>Daugas et al., 1989</i>
<b>ROUAZI-SKHIRAT</b>	<i>Littoral Maroc nord-occidental</i>	<i>Néolithique moyen</i>	<i>4<sup>e</sup> millénaire</i>	<i>Littoral océanique</i>	<i>Cf. intra</i>
<b>Erg INE SAKANE-TAGNOUT CHAGGERET</b>	Désert Mali septentrional	<i>Néolithique moyen</i>	<i>4<sup>e</sup> / 1<sup>e</sup> millénaire</i>  -3516 à -2916 calBC Gif 5469 -2464 à -1532 BC calBC Gif 5441 -1286 à -809 BC calBC Gif 5440 <i>En valeur calibrée Logiciel OXCAL</i>	<i>Désert</i>	<i>Dutour, 1989</i>

*Tableau 29 : Essai de chronologie comparative avec quelques datations concernant des nécropoles sahariennes et du Nord de l'Afrique.*

La nécropole d'El Kiffen se démarque de Rouazi-Skhirat et des autres stations néolithiques par des dépôts secondaires et des sépultures collectives, ce qui l'isole culturellement sur le plan funéraire : toutefois d'après Daugas les céramiques montrent de grandes affinités avec celles de Rouazi-Skhirat et formeraient un « cortège commun » (Daugas *op.cit.*).

Souvent, il s'agit plus de réutilisation d'un espace d'inhumation et de perturbation de sépultures plus anciennes que de véritables secondes funérailles, même si le lieu peut aussi être sanctuarisé. La notion d'ossuaire ou de réorganisation de sépultures est mieux connue pour les périodes protohistoriques (Ifri à Berrid par exemple) mais avec un contexte très différent (inhumations de guerre) et a aussi été décrit pour des périodes épipaléolithiques de Columnata (Cadenat, *in* Chamla 1972 ; Aoudia-Chouakri 2013), où ces remaniements volontaires avec réaménagements de sépultures (et surtout avec traitement et préparation du cadavre) sont mis en évidence. Toutefois ces secondes funérailles sont représentées un peu partout au cours du Néolithique sur le bassin méditerranéen, notamment sur les secteurs orientaux (Perrot *et al.* 1980), mais aussi dans le cadre insulaire de l'île de Malte où de véritables rituels sont manifestes dès le 4<sup>e</sup> millénaire avant notre ère.

Depuis l'étude des ensembles funéraires de Rouazi-Skhirat, d'El Kiffen, d'El M'Nasra et d'El Harhoura, la connaissance du « monde » néolithique, entre le 5<sup>e</sup> et 6<sup>e</sup> millénaire avant notre ère s'est éclairée en mettant en évidence des faciès culturels complexes et variés. Tout ceci évoque un monde multiculturel avec influences multiples entre communautés et surtout dans un contexte de région de confluence.

Les populations néolithiques qui vivaient sur la façade atlantique marocaine, au cours de l'Holocène n'étaient pas homogènes et se différenciaient de leurs prédécesseurs ibéromaurusiens et de leurs successeurs protohistoriques non seulement par leur mode de vie mais aussi sur le plan morphologique, leurs pratiques funéraires et le traitement des cadavres avant leur inhumation, leurs pathologies, leurs moyens de subsistance montrent de grandes différences. Effectivement pour la communauté de Rouazi-Skhirat une origine marine de la diète qui paraissait a priori évidente, semble être remise en question par les marqueurs isotopiques qui orienteraient vers une alimentation carnée plus pastorale. Leur origine reste toutefois multiple et issue de contrées plus ou moins lointaines, méditerranéennes et sahariennes, avec de nombreux métissages intégrant aussi les populations locales autochtones habitant ces contrées depuis le paléolithique depuis plusieurs millénaires: intégrations multiples, notions de scissions et de fusions communautaires, diversité biologique et culturelle, effet pendulaire migratoire au cours des millénaires... au grès des recherches de ressources.

Les caractéristiques biologiques et culturelles des individus de Rouazi ne sont pas aussi sans rappeler les individus des populations du Levant notamment des périodes prédynastiques égyptiennes de Haute-Egypte (le néolithique n'est que peu représenté dans les régions nilotiques). Ceci atteste de nombreux mouvements et contacts multiples entre populations circumméditerranéennes dès le 5<sup>e</sup> millénaire avant notre ère. Cette notion bien que non exclusive, témoigne d'échanges géniques avec les populations du sud (sahariennes) et du nord (ibériques et plus globalement sud-européennes), sans oublier, comme nous le disions précédemment, les éventuels isolats humains des zones de montagnes jouant le rôle de réservoirs de gènes anciens. En fait, l'hétérogénéité rencontrée à Rouazi apparaît logique, au moins sur le plan biologique.

Ceci est tout à fait en phase avec les données culturelles, décors et formes des fragments de poteries mis au jour dans les différents sites du nord du Maroc et qui ont fait l'objet d'une étude globale effectuée depuis 1987 par Daugas et El Idrissi (2008). Le réexamen des anciennes collections associé à de nouvelles datations absolues, ont permis de définir un phasage chronologique de cette période, permettant de centrer la période « néolithique ancien cardial » entre 5600 et 4500 avant notre ère et surtout de préciser : ... *une composante initiale à la fois méditerranéenne remontant à la moitié du 7<sup>e</sup> millénaire, mais aussi une composante saharienne, notamment par la présence de vases à fond conique dans la région septentrionale<sup>14</sup> du Maroc, classiquement rattachés aux cultures sahariennes...* et de souligner : ... *de nettes différences avec une typologie des formes et des décors observée sur la péninsule ibérique rendant incompatible sur le plan chronologique une filiation avec les données du Maroc septentrional (...) une filiation avec les contrées sahariennes devrait être privilégiée...*<sup>15</sup>.

On peut aussi rajouter la ressemblance du vase en dolérite verte polie mise au jour lors de la découverte du site de Rouazi (Figure 8c), avec ceux fréquemment rencontrés dans le bassin nilotique et dans les régions sahariennes, mais aussi dans tout le bassin méditerranéen. Ainsi les considérations culturelles sur les origines de la communauté de Rouazi s'accordent tout à fait avec les données biologiques que nous avons énoncées précédemment.

Effectivement les communautés qui occupaient les zones sahariennes devenues progressivement arides, avaient tendance à remonter en latitude en se déplaçant *directement* sur l'axe sud-nord, mais aussi de manière indirecte en se déplaçant sur l'axe est-ouest pour regagner des régions plus accueillantes et rejoindre des zones septentrionales en longeant la côte atlantique ou en traversant les zones sahariennes devenant de plus en plus arides. Ces communautés migrantes rejoignaient les populations « paléolithiques tardives locales » ainsi que celles issues du pourtour méditerranéen, elles-mêmes en contact avec celles issues du

<sup>14</sup> Mais aussi avec des motifs avec impressions à la coquille pivotante ou au peigne (Figure 90) (Daugas *et al.* 2008).

<sup>15</sup> Cette remarque (communication personnelle, 2005) est aussi citée dans leur article de 2008 (*op. cit.*).

Proche-Orient. Il faut considérer aussi que si on détermine « 3 périodes humides » principales sur les 10 millénaires qui précèdent notre ère, de nombreuses « pulsions » climatiques avec des phases d'aridité - humidité intermédiaires plus ou moins marquées ont dû probablement rythmer de nombreux mouvements migratoires par effet pendulaire avec réutilisation des zones d'habitats.

%%%%%%%%%

## ***Remarques sur les annexes présentées dans cette thèse (Volume 3)***

Cette thèse, centrée sur l'étude anthropologique (archéologie, thanatologie et biologie) de la nécropole de Rouazi à Skhirat, est complétée par des annexes concernant d'autres gisements préhistoriques marocains. Ces données « complémentaires » anthropologiques et thanatologiques sont rassemblées dans les deux premières parties du troisième volume, elles sont parfois inédites ou résultent de recherches anciennes. Elles sont le fruit de travaux de chercheurs qui au cours du XX<sup>ème</sup> siècle ont œuvrés sur des périodes chronologiquement antérieures au Néolithique, mais qui ont toutefois mis au jour des sites néolithiques et collectés des restes humains (et du matériel archéologique) relatifs cette période.

Ces annexes, numérotées de I à VI, concernent les données anthropologiques des gisements néolithiques d'Achakar (Cap Spartel), d'El Kiffen (région de Casablanca), de Témara Contrebandiers, de Témara El Harhoura 2 et de Témara El Mnasra 2.

Les données anthropologiques des gisements d'El Harhoura 2 et d'El Mnasra 2 (Annexes III et IV) ont déjà été publiés et inclus dans un travail collectif et pluridisciplinaire (VESAM n° III, ouvrage collectif, sous la direction d'El Hajraoui en 2012) et ne seront pas reproduits dans cette thèse.

Ces annexes feront aussi état des données anthropologiques concernant l'ossuaire protohistorique d'Ifri à Berrid (Annexe VI).

%%%%%%%%%





## BIBLIOGRAPHIE :

---

**Arnaud, G., Arnaud, S.** (1976) Un nouveau cas d'amincissement bipariétal symétrique, *Bull. et mém. de la Soc. d'Anthrop. de Paris*, Tome 3, série XIII, p. 3/14.

**André, D., Boutin, J.Y.** (1995) La grotte Aven des Baumes Chaudes et les trépanations crâniennes dans les Causses. Publié par l'association du Dr Prunières, Région Languedoc Roussillon et Conseil Général de la Lozère.

**Aoudia-Chouakri, L.,** (2013). Pratiques funéraires complexes: réévaluation archéo-anthropologique des contextes ibéromaurusiens et capsien (paléolithique supérieur et épipaléolithique, Afrique du Nord-Ouest). Autre [q-bio.OT]. Université Sciences et Technologies - Bordeaux I, 2013. Français.

**Arambourg, C., Boule, M., Vallois, H., Vernau, R.** (1934). Les grottes paléolithiques de Beni Segoual (Algérie). *Archives de l'IPH* (13):242.

**Augereau, A.** (2021). Femme néolithiques. Le genre dans les premières sociétés agricoles, Paris, CNRS, coll. « *Le passé recomposé* », 2021.302p., ISBN :978-2-271-13727-2.

**Bailloud, G., Mieg de Boofzeim, P., Balfet, H., Kieffer, C.,** (1964), La nécropole Néolithique d'El Kiffen Près de Tamaris (Province de Casablanca, Maroc ; in LIBICA Tome XII 1964, Centre de la Recherche scientifique en Algérie, Page 96-171, 1 plan 19 figures, 3 planches photos. C.R.A.P.E, Alger.

**Ballouche, A.**, (1986). Paléoenvironnement de l'homme fossile holocène du Maroc, apports de la palynologie, Thèse d'Université, Bordeaux I, n°84, 135 p.

**Ballouche, A., Ouchaou, B., El-Idrissi, A.**, (2012). « Néolithisation et néolithique ancien du Maroc », *Encyclopédie berbère* [En ligne], 34 | 2012, document N47, mis en ligne le 15 décembre 2020, consulté le 06 mars 2023. URL : <http://journals.openedition.org/encyclopedieberbere/2727> ; DOI : <https://doi.org/10.4000/encyclopedieberbere.2727>

**Bardin, P., Vallois, H.**, (1953) La grotte du Kef-el-Agab, gisement néolithique (Tunisie), *Libyca*, Alger, t. 1, 1953, p. 271-308.

**Barton, R.N.E, Bouzougar, A. et al.**, (2013). Origines de l'Ibéromaurusien en Afrique du Nord-Ouest : nouvelle datation radiocarbone AMS des gisements de l'âge de pierre moyen et supérieur à la grotte de Taforalt, Maroc. *Journal of Human evolution*, 65 3, p. 266-287.

**Battentier, J., Thiebault, S., Binder, D., Thiery-Parisot, I., Carre, A., Dehlon, C.** (2015). L'abri Pendimoun (Castellar, Alpes Maritimes: nouvelles données sur l'évolution du couvert forestier et l'exploitation du milieu au Néolithique (5 800-2 000 ANS CAL. BCE), *Quaternaire*, 26, (4), 2015, p. 279-292

**Ben-Ncer, A., Bokbot, Y., Amani, F. et Ouachi, M.** (2019). La sépulture n°7 d'Ifri N'Amra ou Moussa (commune d'Aït Siberne, province du Khemisset) : étude thanato-anthropologique *Bulletin d'Archéologie Marocaine*, 24: 47-58

**Berry, A.C., Berry, R.J.**, (1967). Epigenetic variation in the human cranium. *Journal of anatomy*, 101 : 361-379.

**Billy, G., Verger-Pratoucy, J.C., Dastugue, J., VILA, A.**, (1985), La prospection archéologique de la vallée du Nil au sud de la cataracte de Dal, n°15, La nécropole de Missiminia, CNRS et DGRCST-MAE Ed., 155 pages.

**Binder, D., Brochier, J.-E., Duday, H., Helmer, D. Marinval, Ph., Thiebault, S., Wattez, J.**, (1993). L'abri « de Pendimoun à Castellar (Alpes Maritimes). Nouvelles données sur le complexe culturel de la céramique imprimée méditerranéenne dans son contexte stratigraphique. *Gallia Préhistoire*, 1993, 35, pp 177-251.

**Binford, L.R.**, (1981). *Bones: ancient men and modern myths*. New York, Academic Press

**Biraben, J.N.**, (1969). Durée de la vie dans la population de Columnata (épipaléolithique oranais). *Population* 3:487-500.

**Blaizot, F.**, (2018). Contribution de la typologie funéraire à l'étude des systèmes de représentation et d'auto définition des sociétés au cours des dix premiers siècles de notre ère. Thèse de doctorat en Anthropologie biologique. Université de Bordeaux.

**Bocquet-Appel, J.-P.**, (2008). La Paléodémographie. 99,99 % de l'histoire démographique des hommes ou la démographie de la Préhistoire, Errance, Paris, 192 p.

- Bon, F., Ménard, C. et al.**, (2018). chap. 14 « L'Afrique après le Grand Aride », dans François-Xavier Fauvelle (dir.), *L'Afrique ancienne : De l'Acacus au Zimbabwe*, Belin, coll. « Mondes anciens », 2018, 678 p. (ISBN 978-2-7011-9836-1)
- Boule, M., Vallois, H.V.**, (1932). L'homme fossile d'Asselar (Sahara). Masson et Cie. pp.90, 1932, Archives de l'Institut de Paléontologie Humaine. fhalshs-01273003f.
- Bourgeois, D.M., Diallo, B., C Frieh C., Leclercq, MH**, (1999). Epidémiologie de l'incidence du noma oro-facial : étude des cas à Dakar, Sénégal, 1981-1993 : Am J Trop Med Hyg. 1999 Déc;61(6):909-13. doi : 10.4269/ajtmh.1999.61.909 ( document consulté en ligne)
- Bouzougar, A., Barton, R.N.E., Blockley, S., Bronk-Ramsey, C., Collcutt, S.N., Gale, R., Higham, T.F.G., Humphrey, L.T., Parfitt, S., Turner, E., Ward, S.**, (2008a). Re-evaluating the age of the Iberomaurusian in Morocco. *African Archaeological Review* 25:23-19.
- Bouzougar, A., Barton, R.N.E., De Araujo Igreja, M.**, (2008b). A brief overview of recent research, into the Aterian and Upper Palaeolithic of northern and eastern Morocco, *Scienze dell'Antichità* 12 (2004–2005). In: Barich B, editor. Tra il Sahara e il Mediterraneo: il Jebel Gharbi (Libia) e l'Archeologia del Maghreb. Rome: Edizioni Quasar. p 473-488.
- Breitinger, E.**, (1983). *Depressio biparietalis circumscripta* chez les anciens égyptiens, *Bull. et mém. de la Soc. d'Anthrop. de Paris*, Tome 10, série XIII, p. 71/79.
- Briois, F., Vigne, J.-D., et al.** (2023). « Village néolithique de Klimonas (Ayios Tychonas) - 2018 » [notice archéologique], *Bulletin archéologique des Écoles françaises à l'étranger* [En ligne], Chypre, mis en ligne le 26 novembre 2020, consulté le 05 mars 2023. URL : <http://journals.openedition.org/baefe/1695> ; DOI : <https://doi.org/10.4000/baefe.1695>
- Broca, P.**, (1875). Sur la perforation congénitale et symétrique des deux pariétaux : Communication lors de la séance du 18 mars 1875 ; Pages 192 – 199 ; Société d'Anthropologie de Paris.
- Broca, P.**, (1876). Sur les trépanations préhistoriques. *Bulletins et Mémoires de la Société d'anthropologie de Paris*, II (XII).
- Broca, P.**, (1878). Discussion à la suite de la communication de Prunières : « Sur les cavernes de Baumes-Chaudes (Lozère) » *Bull. et Mém. de la Soc. d'Anthr. de Paris*, 3<sup>ème</sup> série, tome 1, pp 2016-2002 Masson Ed., Paris
- Brothwell, D.**, 1967. Biparietal Thinning in Early Britain, in *Diseases in Antiquity, A survey of the diseases, injuries and surgery of early population*, Compiled and Edited by Don Brothwell and Sandison, chapitre 32, pp 413/416, Charles C. Thomas Published, Springfield Illinois, USA.
- Bruzek, J., Murail, P., Houët, F.**, (1999). Diagnose sexuelle probabiliste (dsp) à partir de données métriques de l'os coxal. *Bulletins et Mémoires de la Société d'Anthropologie de Paris* 11(11-3- 4):484.

**Budja, M.**, (2008). La Néolithisation du Sud-Est de l'Europe : de la dispersion des chromosomes Y aux figurines en terre cuite et l'événement climatique de 8 200 cal. BP. *Études Balkaniques-Cahiers Pierre Belon*, 15, (1), 177-207. <https://www.cairn.info/revue-etudes-balkaniques-cahiers-pierre-belon-2008-1-page-177.htm>.

**Buikstra, J.-E.** (2019). *Ortner's Identification of Pathological Conditions in Human Skeletal Remains*. Third Edition. Edited by Arizona State University, Tempe, AZ, United States.

**Cadenat, P., Camps, G., Chamla, M.C., Dastugue, P., Camps-Faber H.**, (1994). Columnata: le gisement préhistorique. in " *Encyclopédie berbère*; 13- 1994, 2052 – 2065

**Campillo, D.**, (1977). *Paleopatología del cráneo, en Cataluña, Valencia y Baleares*. 630 pages. Editorial Montblanc-Martin.

**Camps, G.**, (1998). *Les Berbères, mémoires et identité*. Editions errance.

**Camps, G.** (2000). « Ibéromaurusien », dans *Encyclopédie berbère*, Éditions Peeters, 1<sup>er</sup> octobre 2000 ([ISBN 9782744902079](https://doi.org/10.1017/S0013758800002079), [lire en ligne \[archive\]](#)), p. 3579–3578.

**Camps, G.**, (2001). « I 59 - Inhumation (Temps protohistorique) » in *Encyclopédie berbère*. XXIV, pages 3738 – 3760, 10 planches, Edisud, La Calade, 13090, Aix en Provence, France.

**Camps-Fabrer, H.**, (1966). *Matière et Art Mobilier dans la préhistoire Nord-Africaine et Saharienne*. Paris: Arts et Métiers Graphiques. p 179-186.

**Camps-Fabrer, H.**, (1966). - *Matière et art mobilier dans la Préhistoire nord-africaine et saharienne*, Mémoires du CRAPE, V, éd. AMG, Paris, 574p.

**Camps-Fabrer, H., Daugas, J.-P.**, (1993). « C25 ; Cardial » *Encyclopédie berbères*, t XII, Edisud, Aix en Provence, p.1777-1779. 1 fig.

**CARVALHO, A.F.**, (2010). « Le passage vers l'Atlantique : le processus de néolithisation en Algarve (sud du Portugal) », *L'anthropologie*, vol. 114,p. 141-178. DOI : 10.1016/j.anthro.2010.03.008

**Castex, D.**, (1994). - *Mortalité, morbidité et gestion de l'espace funéraire au cours du Haut Moyen Age*. Thèse de Doctorat, Université Bordeaux I, 329 p.

**Chaïd-Saoudi, Y., Larbi I., Sehila, S.**, (2022). *Funerary practices from Columnata necropolis. Présentation of the last three burials excavated*. *Tabona* 22, p.35-51.

**Chamla, M.C.**, (1968). *Les populations anciennes du Sahara et des régions limitrophes - Etudes des restes osseux humains néolithiques et protohistoriques. Mémoire n° IX du Centre de Recherches Anthropologiques Préhistoriques et Ethnographiques* (Conseil de la Recherche scientifique en Algérie), 249 pages, Arts et Métiers Graphiques, Paris.

**Chamla, M.C.**, (1970). *Les Hommes épipaléolithiques de Columnata (Algérie occidentale). Etude Anthropologique. Avec la collaboration de J.N. BIRABEN et J. DASTUGUE. Mem. Centre de Rech. anthrop. préhist. et ethno.* - Paris : Arts et Métiers Graphiques, 132 pages, Paris.

**Chamla, M.C.**, (1978). Le peuplement de l'Afrique du Nord de l'Épipaléolithique à l'époque actuelle. *L'Anthropologie*, 3 : 385-430.

**Chamla, M.C.**, (1985). Afalou Bou Rhummel in Encyclopédie berbère, n°12.

**Chamla, M.C.**, (1988). « Anthropologie (Préhistoire) » in Encyclopédie berbère Tome 5, pages 713 – 773, EDISUD (La Calade 13090, Aix en Provence, France).

**Cheddadi, R., Matthieu Carré, M., Nourelbait, M., Françoise, L., Rhoujjati, A., Manay, R., Ochoa, D., Schefuß, E.**, (2021). Early Holocene greening of the Sahara requires Mediterranean winter rainfall <https://doi.org/10.1073/pnas.2024898118>.

**Chrzanowska, K, Kozłowski, K, Kowalska, A.**, (1998). Syndromic foramina parietalia permagna. *Am J Med Genet* 1998; (78:401-5).

**Collectif**, (1990). De l'Empire romain aux Villes impériales - 6000 ans d'art au Maroc - *Paris musée 1990*, page XXII Imprimerie Blanchard et Fils 474 pages.

**Commelin, D., Raimbault, M., Saliège, J.-F.**, (1993). Nouvelles données sur la chronologie du Néolithique au Sahara malien. *Comptes rendus de l'Académie des Sciences*, t.317, série II, Paris, p. 543-550, 2 tableaux.

**Coquegniot, H., Crubézy, E., Herouin S., Midant-Reynes B.**, (1998). La nécropole nagadienne d'Adaïma. Distribution par âge des sujets du secteur est, *Bulletin de l'Institut Français d'Archéologie Orientale* 98 : 127-137.

**Courtaud, P., Duday, H.** (2011). Les sépultures plurielles au mésolithiques. L'exemple de la nécropole de La Vergne (Charente-Maritime). « *Tous les morts ? Regroupement et sélection des inhumés : les deux pôles du "recrutement funéraire" »* sous la direction de Dominique Castex, Patrice Courtaud, Henri Duday, Françoise Le Mort, Anne-Marie Tillier. Ausonius Éditions - Maison des Sciences de l'Homme d'Aquitaine Travaux d'Archéologie Funéraire ; Thanat'Os 1.

**Courtois, L.**, (2000). Etude biologique du site de Pendimoun (Alpes Maritimes), Mémoire de DEA, sous la direction des professeurs H. Duday et P. Murail Université Bordeaux 1, 77 p., inédit.

**Crubézy, E.**, (1991) *Caractères discrets et évolution. Exemple d'une population nubienne : Missiminia*. (Soudan). Thèse de Doctorat, Université de Bordeaux I.

**Crubezy, E., Telmon, N., et al.**, (1999). Microévolution d'une population historique. Étude des caractères discrets de la population de Missiminia (Soudan, IIIe-VIe siècle). In : *Bulletins et Mémoires de la Société d'anthropologie de Paris*, Nouvelle Série. Tome 11 fascicules 1-2, 1999. pp. 1-213.

**Crubezy, E., Bruzek J., Guilaine, J., Cunha, E., Rouge, D. et Jelinek, J.,** (2001). The antiquity of cranial surgery in Europe and in the Mediterranean basin, C.R. Acad Sci. Paris Sciences de la Terre et des planètes / Earth and Planetary Sciences 332 (2001) 417-423.

**Crubezy, E., Duchesne, S., Staniazek, L., Fabas, G., Legal, L., Keyser, C., Ludes, B., Midan-Reynes, B.,** (2003). Du monde des morts à l'histoire du peuplement de la Vallée du Nil : La nécropole prédynastique d'Adaïma (Haute-Egypte, 3700-3000 av. J.-C.), Résumé des Actes du 26ème Colloque du GALF, Marrakech, sept 2003, pages 37-38.

**Crubézy, E., Braga, J., Larrouy, G.,** (2008) Anthropobiologie, Evolution humaine. 2<sup>ème</sup> édition, Masson Editeur, 339 pages.

**Cvetkovic, D., Bracanovic, D., Djonic, D., Zivkovic, V., Djuric, M., Nikolic, D.,** (2022). Ostéodystrophie bipariétale : Aspect macroscopique, imagerie tomodensitométrie et analyse micro architecturale, Médecine Légale, *Volume 55*, mars 2022.

**Dachy, T., Guéret, C., Campmas, É., Simonnet, R., Bon, F., Perrin, T.,** (2018). Saint-Trivier/Chabet el Houidga (Mascara, Algérie), nouvel éclairage sur un faciès méconnu du début de l'Holocène : le Columnatien, Bulletin de la Société Préhistorique Française, ISSN 0249-7638,, pages 215-251.

**David, H.** (1999). Etude des peuplements pré et protohistoriques de Corse. Approche paléoanthropologique. 2 tomes. Thèse Université Bordeaux 1, n°2043.

**Darfeuil, S., Bouchez, C.** (2015) « Climat de l'Afrique du Nord pendant l'Holocène », *La lettre du Collège de France*, 39 | 2015, 28-29.

**Dastugue, J.** (1959). Un orifice crânien préhistorique, Bull. et Mém. de la Soc. d'Anthrop. de Paris, 10- 4, pp 357-363.

**Dastugue, J.** (1982). Normal, anormal, pathologique... un problème pour l'anthropologiste. Bull. et mem. de la Soc.d'Anthrop. de Paris, Tome 9, 191 – 1999.

**Dastugue, J., Chamla, M.-C.** (1986). « Aïn Dokkara », in Encyclopédie berbère Tome 3, Pages 326-330, EDISUD (La Calade 13090, Aix en Provence, France).

**Dastugue, J.** (1985). Pathologie des crânes de la nécropole de Missiminia. In « *la prospection archéologique de la vallée d Nil* », fasc. 15, pp 133 – 143.

**Dastugue, J., De Lumley, M.-A.,** (1976). Les maladies des hommes préhistoriques, in : *La Préhistoire Française, II, Les civilisations paléolithiques et néolithiques de la France* (sous la direction de H. de Lumley), Paris, Ed. du CNRS, p. 153-164.

**Daugas, J.-P.** (2002). Le néolithique du Maroc : pour un modèle d'évolution chronologique et culturelle. *Bulletin d'Archéologie Marocaine*, tome XIX, 135-175. Ministère de la culture et de la communication et Institut National des Sciences de l'Archéologie et du Patrimoine. Rabat.

**Daugas, J.-P.,** (2010). « Le néolithique du Maroc, 25 ans de coopération franco-marocaine : Evolution des concepts, bilan documentaire et perspectives de recherche » Les nouvelles de l'archéologie, coopération archéologique en Afrique, 120-121 / 2010, 116-121.

**Daugas, J.-P., Raynal, J.-P., Ballouche, A., Occhieti, S., Pichet, P., Evin, J., Texier, J.-P., Debénath, A.** (1989). Le Néolithique nord-atlantique du Maroc : premier essai de chronologie par le radiocarbone. *Comptes Rendus de l'Académie des Sciences de Paris* ; 308 (II) : 681-687.

**Daugas, J.-P., Raynal, J.-P., El Idrissi, A., Ousmoï, M., Fain, J., Miallier, D., Montret, M., Sanzelle, S., Pilleyre, T., Occhietti, S. et Rhodes, E.**, (1998 et 1999). Synthèse radio chronométrique concernant la séquence néolithique au Maroc. *Actes du Colloque « C14 Archéologie »*, 1998, p. 349-353.

**Daugas, J.-P., Lacombe, J.-P. et Sbihi-Alaoui, F.-Z.** (1999). La nécropole néolithique de Rouazi à Skhirat : in « Maroc terre d'origines » sous la Direction de Raynal J.-P. Sbihi-Alaoui F.-Z. El Hajraoui A. ; Préface Yves Coppens ; pp. 48 à 51 ; CDERAD, l'Archéo-Logis, 43150 Goudet.

**Daugas, J.-P. et El Idrissi, A.**, (2008). Avec les contributions de Ballouche A., Marival P. et Ouchau B.- Le Néolithique ancien au Maroc septentrional : données documentaires, sériation typochronologique et hypothèses génétiques. *Bulletin de la Société préhistorique française*, tome 105, n°4, p. 787-812.

**Debénath, A.**, (1976). La grotte de Dar-Es-Soltane 2 à Rabat (Maroc). Géologie et préhistoire. In : *Bulletins et Mémoires de la Société d'Anthropologie de Paris*, XIIIème Série. Tome3 Fascicule 2, 1976, pp. 181-182 ;

**Debénath, A.**, (1978). Le gisement préhistorique de Dar Es Soltane 2, Champ de tir de El Menzeh à Rabat (Maroc) : 1 Le Site, *Bulletin d'Archéologie Marocaine* Tome XI, p. 9-23,

**Debénath, A., Lacombe, J.-P.**, (1986). Remarques sur la double sépulture néolithique du gisement d'El Haroura II (Province de Témara), Maroc. *Arqueologia*. N°13 ; pp. 120-125, Lisboa.

**Debergue, C., Courtaud, P., Maureille, B., Dedet, B., Duday, H., Rivollat, M., Deguilloux, M.-F., Lucas-Aragay, M., Couture-Veschambre, C., Pruvost, M., López-Onaindia, D.**, (2023). Application de la morphométrie géométrique du labyrinthe osseux à l'analyse de la microévolution des humains en Europe de l'Ouest durant l'Holocène. *Bulletins et mémoires de la Société d'Anthropologie de Paris* BMSAP35 (S) |

**Debruge, A.**, (1927). Mission préhistorique du Musée Logan dans l'Afrique du Nord. In: *Bulletin de la Société préhistorique de France*, tome 24, n°11, 1927. pp. 402-404.

**Duday, H.** (2006). *Lezioni di Archeotantologia: archeologia funeraria e antropologia di campo*. Presso l'Istituto Arti Grafiche Mengarelli – Roma. 230 p, 143 pl.

**Duday, H.**, (2009). *The archaeology of the dead: lectures in archaeothanatology*. Oxbow, Oxford.

**Duday, H. et Masset, C.** (1987). *Anthropologie physique et archéologie*. CNRS Ed., Paris.

**Duday, H., Courtaud, P., Crubézy, E. Sellier, P., Tillier, A.M.** (1990). L'Anthropologie « de terrain » : reconnaissance et interprétation des gestes funéraires. *Bull. et Mém. De la Soc. d'Anthrop. de Paris*, n.s. 2 (3-4) : 29 à 50.



**Duday, H., Laubenheimer, F., Tillier, A.-M.** (1995). "SALLELES D'AUDE, nouveau-nés et nourrissons gallo-romains", Centre de Recherches d'Histoire Ancienne - Volume 144. Série Amphores 3, CNRS, Les Belles Lettres, 95 Bd Raspail. 75006. Paris.

**Duday, H., Guy, H., Joulian, F.**, (2013). « Cadavres exquis », Techniques et Cultures, 60 / 2013, 226-243.

**Dufayet, et al.**, (2016). Article consulté en ligne en 2016 (sociétés d'orthodontie et de médecine légale).

**Duhard, J.-P.**, (2013). Gobero au Niger, quand le Ténéré était vert, publication en ligne « ASTRAMENTA », 10 pages, 15 figures.

**Dutour, O.**, (1986). Anthropologie écologique des populations néolithiques du Bassin de Taoudenni (Mali). Thèse d'Université. Univers. D'Aix Marseille II - faculté des Sciences de Luminy. 305 pages. 4 annexes h.t.

**Dutour, O.**, (1989). Hommes fossiles du Sahara. Peuplements holocènes du Mali septentrional. Editions du CNRS, Paris.

**El Hajraoui, A., Nespoulet, R., Debénath, A., Dibble, H.L.**, (2012). Préhistoire de la région de Rabat-Témara, *Villes et Sites archéologiques du Maroc* (VESAM), Volume 3.

**El Hajraoui, A.**, (1993). Nouvelles découvertes néolithiques et atériennes dans la région de Rabat " La Grotte d'El Mnasra", *Méditerranéo*, n°2, p. 105-121.

**El Hajraoui, A.**, (2004). Le Paléolithique du domaine mésetien septentrional : Rabat, Témara et la Mamora. Thèse de Doctorat d'Etat ès Sciences, Université Mohamed V, Faculté des Sciences de Rabat, Maroc.

**El Idrissi, A.**, (2001). Le Néolithique ancien du Maroc septentrional dans son contexte régional. Thèse de doctorat de l'INSAP, Rabat, 2 vol., 415 p., 174 fig., 54 tabl.

**El Idrissi, A.**, (2008). Caractérisation du néolithique ancien de Kahf Boussaria, *in : En la orilla africana del Circulo del Estrecho. Historiografia y proyectos actuales*, colección de monografías del Museo Arqueológico de Tetouan, Cadiz, 2 :397 - 423.

**Elyatquine, M.**, (1988). Les restes humains néolithiques d'El-Kiffen (Maroc) ; Etude anthropologique. Diplôme d'Etudes approfondies d'Anthropologie, option Paléoanthropologie (directeur B. Vandermeersch). Université de Bordeaux 1.

**Escola, M.**, (2002) Traiter la souffrance humaine : l'émergence d'une chirurgie crânienne au Néolithique et au Chalcolithique. *Bulletin n°51 de la Société d'études et de recherches préhistoriques des Eyzies*, 30-48.

**Etxeberria, F.**, (1994). Vertebral epiphysitis: early signs of brucellar disease. *Journal of Paleopathology*. 6 (1) 1994. 41-49.

**Fahmi, M., Russel, J., Delatycki, M.,** (2016). Foramen bipariétal congénital présentant de multiples commotions cérébrales. *Neurologie clinique et neurochirurgie*. Volume 145 , juin 2016, pages 6-7.

**Fazekas, G. et Kosa, F.,** (1978). Forensic foetal osteology. Budapest, Akademiai Kiado.

**Férembach, D.,** (1962). La nécropole épipaléolithique de Taforalt (Maroc oriental). Etude des squelettes humains. - Rabat : Edita Casablanca. -175 pages.

**Férembach, D., Schwidezky, I., Stloukal, M.** (1979). Recommandation pour déterminer l'âge et le sexe à partir du squelette. *Bull. et Mem. Soc. Anthropol. Paris* 6 :7-45.

**Francou, B., Wagnon, P.,** (1996). La momie de la jeune Juanita, National Geographic, Juin 1996.

**Fregel, R. et al.,** (2018). Ancient genome from North Africa evidence prehistoric migrations to the Maghreb from both the Levant and Europe, 6 pages, 3 figures, Ed. by Anne C. Stone, Arizona State University, [www.pnas.org/cgi/doi/10.1073/pnas.1800851115](http://www.pnas.org/cgi/doi/10.1073/pnas.1800851115)

**Gambarotta, J.-P.,** (1995) (1). Usure dentaire macroscopique de quelques échantillons de populations du Nord du Maroc (Préhistoriques et actuelles). - *Bull. et Mém. de la Société d'Anthropologie de Paris*, n.s.T.7, 1995,1-2, p.21/36.

**Gambarotta, J.-P.,** (1995) (2). Nombre, densité et dimensions des micro-traces d'usure dentaire chez les populations anciennes du Maroc - *Bull. et Mém. de la Société d'Anthropologie de Paris*, n.s.T.7, 1995, 3-4, p. 159/176.

**Gamelin, A.,** (2010). Le peuplement sahélien en Afrique de l'Ouest à la fin du Néolithique, apport de l'étude des traditions céramiques à la compréhension des migrations saharosahéliennes. *Les nouvelles de l'archéologie*, 120-121, 2010, p 19-24.

**Gauthier, J.-G.,** (1974) « Les Fali de Ngoutchoumi, montagnards du Nord-Cameroun », in *L'Homme*, tome 14, n° 1, p. 89-91,

**Gauthier, J.-G.,** (1988) *Les Chemins du mythe : essai sur le savoir et la religion des Fali du Nord Cameroun*, CNRS.

**Gauthier, J.-G.,** (1987). Témoignages archéologiques d'actes médicaux et chirurgicaux dans deux populations du Nord Cameroun. « ARCHEOLOGIE ET MEDECINE », VIIème Rencontres Internationales d'Archéologie et d'Histoire, Antibes, Octobre 1986. Editions APDCA, Juan-les-Pins.

**Gauthier, J.-G.,** (2000). Des cadavres et des hommes, ou l'art d'accommoder les restes, Genève.

**Geus, F., Lecoite, Y., Maureille, B.,** (1996). *Tombes napatéennes, méroïtiques et médiévales de la nécropole nord de l'île de Saï*. Rapport préliminaire de la campagne 1994-1995 (Archéologie et Anthropologie). Archéologie de Nil Moyen, Vol. 7. F. Geus Ed.

**Goude, G., Salazar-García, D., Robert Power, R., Terrom, J., Rivollat, M., et al.** (2018) Une approche multidisciplinaire de la reconstruction de la vie néolithique. *Journal of Archaeological Method and Theory*, Springer Verlag, 2018.

**Goude, G., Salazar-García, D., Power, R., Rivollat, M., Gourichon, L., et al.** (2020) Nouvelles connaissances sur les modèles néolithiques d'alimentation et de mobilité dans les populations côtières méditerranéennes. *American Journal of Physical Anthropology*, Wiley, 2020.

**Grmek, M.D.**, (1983). Les maladies à l'aube des civilisations occidentales, Payot Ed., Paris.

**Gros, E.**, (2000). Mémoire de DEA, année 2000, (Université de Bordeaux, sous la direction de D. Gambier, Directeur de Recherche CNRS (UMR 5199).

**Gsell, S.**, (1913 – 1928). L'Afrique ancienne de l'Afrique du nord ; Les royaumes indigènes » Tomes 5 et 6 (1927). Hachette et Cie, éditeurs Paris.

**Hachi, S.**, (2006). Du comportement symbolique des derniers chasseurs Mechta-Afalou d'Afrique du Nord. *Comptes Rendus Palevol* 5(1-2):429-440.

**Hanni, C.**, (1994). Utilisation de l'ADN ancien en anthropologie. *Bull. et Mém. de la Société d'Anthropologie de Paris*, n.s.t.6, 1994, 1-2, p.5-28.

**Hauser, G. et De Staphano, G.F.D.**, (1989). Epigenetic variants of the human skull, Stuttgart: Schweizerbart.

**Hergé**, (1999). *Les sept boules de cristal*. Casterman Ed.

**Hibon, L.**, (2000). *Les trépanations crâniennes préhistoriques* in : <http://oic.hibon.free.fr>.

**Humphrey, L., Bello, S. M., Turner, E., Bouzougar, A., Nick Barton, N.** (2012). Comportement funéraire ibéromaurusien : témoignage de Grotte des Pigeons, Taforalt, Maroc. *Journal de l'évolution humaine*, Vol. 62, N°2, février, pp 261 – 273.

**Koehler, H.**, (1931). La grotte d'Achakar au Cap Spartel. Etudes de préhistoire marocaine. Collection marrochitana, publication de l'Institut d'Etudes de Religions de l'Evêché de Rabat (Maroc), N°1, Imprimerie Bière, Bordeaux.

**Knußmann, R.**, (1988). Anthropologie. Handbuch der vergleichenden Biologie des Menschen Band 1 Wesen und Methoden des Anthropologie 1. Teil, Wissenschaftstheorie, Geschichte, morphologische Methoden. Gustav Fischer Verlag. Stuttgart. New York.

**Lacombe, P. (Pierrette)**, (1946). Deux nouveaux cas de « Marque sincipitale », in, *Bulletin de la Société Préhistorique Française*, tome LXIII (6), 27 juin, p. 149-155.

**Lacombe, J.-P.**, (1976). Les Mossi de Kaya (Haute Volta), *Bull. de la Soc. d'Anthrop. du S.-O.*, 11, p. 2-27.

**Lacombe, J.-P.**, (1980). Etude anthropologique des restes humains néolithiques de la nécropole de Ben Shemen; 69-94; in Perrot J. et Ladiray D., Tombes à ossuaires de la région

côtière palestinienne au IV<sup>ème</sup> millénaire avant l'ère chrétienne; *Mémoires et travaux du Centre de Recherche Préhistorique Français de Jérusalem*, n°1, p.80-94, 4 photos hors texte, Association Paléorient, Paris.

**Lacombe, J.-P.**, (1983). Etude radiotomographique et tomодensitométrique d'une momie égyptienne (extrémité céphalique), *Bull. et Mem. de la Soc. D'Anthrop. du S.O.*, Tome XVIII, n°2, p. 67-81.

**Lacombe, J.-P.**, (1999). Les rites funéraires des néolithiques de Rouazi : in « Maroc terre d'origines » sous la Direction de Raynal J.-P. Sbihi-Alaoui F.-Z. El Hajraoui A. Préface Yves Coppens – pp. 52 53 – CDERAD, l'Archéo-Logis, 43150 Goudet.

**Lacombe, J.-P.**, (1999). La diversité des hommes néolithiques marocains : in « Maroc terre d'origines » sous la Direction de Raynal J.-P. Sbihi-Alaoui F.-Z. El Hajraoui A. – Préface Yves Coppens – pp. 54 et 55 – CDERAD, l'Archéo-Logis, 43150 Goudet.

**Lacombe, J.P.**, (2001). Les sépultures de la nécropole néolithique de Rouazi-Skhirat (Maroc). *Actes des Ières journées nationales d'Archéologie et du Patrimoine ; Société Marocaine d'Archéologie et du Patrimoine. INSAP, Rabat, pp.163-175.*

**Lacombe, J.-P.**, (2001). *Les enfants néolithiques de Rouazi-Skhirat (Maroc)* in : Résumés des communications de la 1827<sup>ème</sup> réunion scientifique de la S.A.P. « Enfants et adolescents dans les populations actuelles et passées » Bull. et Mem de la Société d'Anthropologie de Pars, n.s. t.13, page 177.

**Lacombe, J.-P.** (2004). Anthropologie du Néolithique marocain. La nécropole de Skhirat : approche chrono-géographique des dysplasies pariétales. Actes du colloque de Groupement des Anthropologistes de Langue Française, *Anthropo*, 7 :155-162.

**Lacombe, J.-P., Daugas J.-P.**, (1988). La Nécropole néolithique de Rouazi-Skhirat. *Bull. Mém. de la Soc. d'Anthrop. de Paris.* - Tome 5 : XIV<sup>ème</sup> série. - 4 : 308-309.

**Lacombe, J.-P., Daugas, J.-P., Sbihi-Alaoui, F.-Z.**, (1990). La Nécropole néolithique de Rouazi-Shirat (Maroc), Présentation de l'étude des sépultures. *Bull. Mém. de la Soc. d'Anthrop. de Paris.* n.s. Tome 2 : n°3 -4 : 55-60, 3 fig. i. t.

**Lacombe, J.-P., El Hajraoui, A., Daugas J.-P.**, (1991). Etude anthropologique préliminaire des sépultures néolithiques de la grotte d'EL MNASRA (TEMARA - MAROC). *Bull. de la Soc. d'Anthrop. du S.-O.*- Tome XXVI.- 3<sup>ème</sup> trim. : 163-176 : 2 photos et 6 fig.

**Lacombe, J.-P., El Hajraoui A.**, (1997). La grotte d'El Mnasra (Témara), activités 1996. *Bull. de la Soc. d'Anthrop. du S.-O.*

**Lacombe, J.P., Oujaa, A.**, (2012). La grotte d'El Mnasra : L'occupation humaine néolithique : *In Préhistoire de la Région de Rabat Témara (sous la codirection de El Hajraoui, A., Nespoulet, R., Debénath, A., Dibble, H.L.) « Villes et Sites archéologiques du Maroc Volume III Rabat 2012, INSAP. Pages 122à134*

**Lacombe, J.P., Daugas, J.P., Murail, P. Cochard, D. Sbihi-Alaoui, F.-Z.,** (2014). La nécropole Néolithique de Skhirat (Maroc) : caractérisation de la population inhumée et organisation spatiale. *Bull. et Mem. de la Soc. D'Anthropologie de Paris* **26**, 78–87.

**Lazaridis, L., Belfer-Cohen, A, Mallick, S, Patterson, N., Cheronet, O., Rohland, N., Bar-Oz, G., Bar-Yosef, O., Jakeli, N., Kvavadze, E., Lordkipanidze, D., Matzkevich, Z., Meshveliani, T., Culleton, B.J., Kennett, J., Pinhasi, R., Reich, D.,** (2018). Paleolithic DNA from the Caucasus reveals 2 core of West Eurasian ancestry. 26 pages, 13 figures et tableaux, consulté en ligne 2022.

**Ledermann, S.,** (1969). Nouvelles tables types de mortalité, INED, Travaux et documents n°53, Presses Universitaires de France, Paris, 260p.

**Le Double, A.F.,** (1903) - Traité des variations des os du crâne de l'Homme et leur signification au point de vue de l'anthropologie zoologique, Vigot frères Ed., Paris.

**Levine, N.,** (2006). Crime mapping and the Crimestat program. *Geogr Anal* 38 :41-56.

**Lévi-Strauss, Cl.,** (1962) *La pensée sauvage*, Plon ed.

**Lézine, A.M., Hély, C., Grenier, C., Braconnot., P., Krinner,G.,** (2011). Sahara and Sahel vulnerability to climate changes, lessons from Holocene hydrological data. *Quaternary Science Reviews* 30 (2011) 3001-3012.

**Linstädter, J.,** (2008). "The Epipalaeolithic-Neolithic-Transition in the Mediterranean region of Northwest-Africa", *Quartär*, vol. 55, p. 41-62.

**Linstädter, J.,** (2010). « Recherches récentes sur les sites en grotte du Néolithique ancien dans l'Est marocain », *Mémoires de la Société Préhistorique Française*, Paris, vol. LI, p. 227-235.

**Lodge, T.,** (1967). Thinning of Parietal Bones in Early Egyptian Population and Its Aetiology in the Light of Modern Observations. in *Diseases in Antiquity, A SURVEY OF THE DISEASES, INJURIES AND SURGERY OF EARLY POPULATION*, Compiled and Edited by Don Brothwell and Sandison, chapter 31, 405/412, Charles C. Thomas Published, Springfield Illinois, USA.

**Lhote, H.,** (1947). Comment campent les Touaregs; Collection "les peuples campeurs", 163 p, 97 photographies, 51 dessins, Ed. J.Susse, Paris 7ème.

**Lhote, H.,** (1951). *La chasse chez les Touaregs*, AMIOT-DUMONT Ed., Paris.

**Lugan, J.,** (2000) - *Histoire du Maroc*, Ed. Rocher

**Lugan, J.,** (2002) - *Histoire de l'Egypte*. Ed. Rocher.

**Maley, J., Verne,t R.** (2013). Peuples et évolution climatique en Afrique nord-tropicale, de la fin du Néolithique à l'aube de l'époque moderne. *Peoples and climate change in northern tropical Africa from the end of the Neolithic till the dawn of the modern era*. <https://doi.org/10.4000/afriques.1209>

**Malgosa, A.**, (1988). Etude des crânes de la nécropole " talayotique " de S'Illot Des Porros, Majorque, Espagne. *Bulletin et Mémoires de la Société d'Anthroologie de Paris*, t. 5 (XIV, n°3) : 179/198.

**Manen,C., Marchand,G., Carvalho A.F.** (2007). « Le Néolithique ancien en péninsule Ibérique : vers une nouvelle évaluation du mirage africain ?, in : Evin, J. (Ed.), *XXVI<sup>e</sup> Congrès Préhistorique de France. Congrès du Centenaire : un siècle de construction du discours scientifique en Préhistoire*, vol. 3, Paris, Société Préhistorique Française, p. 133-151.

**Manouvrier, L.**, (1895). Le « T » sincipital, curieuse mutilation crânienne néolithique « *Bulletin de la Société d'Anthropologie de Paris* » 6, pp 357-360 ; Masson Ed., Paris

**Manouvrier, L.**, (1903). Les marques sincipitales des crânes néolithiques considérées comme reliant la chirurgie classique à la chirurgie préhistorique, in *Bulletin de la Société d'Anthropologie de Paris*, 2ème série.

**Martin, R.**, (1928). *Lehrbuch der Anthropologie in systematischer Darstellung*. 2<sup>o</sup> Ed. – Jena : G. Fisher.

**Martin, R., Saller, K.**, (1958). *Lehrbuch der Anthropologie*. Stuttgart : G. Fisher. - 2 tomes.

**Masset, C.**, (1971). Erreurs systématiques dans la détermination de l'âge par les sutures crâniennes. *Bulletins et Mémoires de la Société d'Anthropologie de Paris*, 7 : 85-105.

**Masset, C.**, (1982). *Estimation de l'âge au décès par les sutures crâniennes*, Thèse de Doctorat d'État, Université Paris I, 301 p.

**Masset, C.**, (1986). Estimateurs paléodémographiques, In : Férembach D., Suzanne C. & Chamla M.C. (Dir.), *L'homme, son évolution, sa diversité*, CNRS Ed., Paris : 65 :69.

**Maureille, B., Peressinotto, D., Murail, P. et Geus, Fr.**, (2007). La nécropole 8-B-51 de l'île de Saï (Province du Nord, Soudan). *Archéologie du Nil moyen*, vol. 10 : 181-202.

**Maureille, B., Sellier, P.**, (1996). Dislocation en ordre paradoxal, momification et décomposition : observation et hypothèse, in Castex D., Courtaud P., Sellier P., Duday H., Bruzek J. (dir.) : *Les ensembles funéraires du terrain à l'interprétation*, Bull. et Mém. Soc. d'Anthropologie de Paris, n.s., t.8, 3-4 : 313-327.

**Midant-Reynes, B., Buchez, N., Crubézy E., Janin, T.**, (1992 / 1994). Le site prédynastique d'Adaïma - Rapport préliminaire des campagnes de fouille. *Bulletin de l'Institut Français d'Archéologie Orientale*, t. 91/94.

**Midant-Reynes, B., Crubézy E., Duchesne, S.**, (2007). La nécropole prédynastique d'Adaïma, (Haute-Egypte) : les pratiques funéraires. in : *Pratiques funéraires et sociétés, nouvelles approches en archéologie et anthropologie sociale : sous la direction de Luc Baray, Paatrice Brun et Alain Testard*. Editions Universitaires de Dijon, collectionnb Art, Aracheologie et patrimoine Dijon.

**Mieg de Boofzheim, P., Capitant, J.-F., Plessis, C.,** (1954). La Grotte Peltier aux « Tamaris » près Casablanca. Compte rendu préliminaire de sondage. Bulletin de la préhistoire du Maroc. Nouvelles série n° 7-8. 1<sup>er</sup> et 2<sup>ème</sup> semestre 1954. Pp. 67-73. Ed Internationales/ Tanger.

**Moinat, P.** (2011). De l'individuel au collectif, le regroupement des morts dans la nécropole de Vidy à Lausanne (Vaud, Suisse). In : « *Tous les morts ? Regroupement et sélection des inhumés : les deux pôles du "recrutement funéraire"* » sous la direction de Dominique Castex, Patrice Courtaud, Henri Duday, Françoise Le Mort, Anne-Marie Tillier. Ausonius Éditions - Maison des Sciences de l'Homme d'Aquitaine Travaux d'Archéologie Funéraire ; Thanat'Os 1.

**Monod, Th.,** (1992). L'émeraude des Garamandes. Récit. Souvenirs d'un Saharien. Collection J'ai lu. 5838.

**Monod, Th.,** (1996). Majâbat Al-Koubrâ. Série « Terre d'aventure » dirigée par Marc de Gouvenain. Actes Sud, Le Méjan, Arles.

**Moorrees, C.F., et al.,** (1963a). Formation and resorption of three deciduous teeth in children. *Amm J Phys Anthropol* 21:205-13

**Moorrees, C.F., et al.,** (1963b). Formation and resorption of three deciduous teeth in children. *Amm J Phys Anthropol* 21 :1490-1502.

**Morin, E.,** (1970). L'Homme et la mort. Paris,

**Muller, L.,** (1986). Céphalométrie et orthodontie. Société Nationale des publications médicales et dentaires. Nouvelle édition. 42 rue Vignon, Paris-IXème.

**Murail, P.,** (1996). Biologie et pratiques funéraires des populations d'époque historique : une démarche méthodologique appliquée à la nécropole gallo-romaine de Chantambre (Essone). Thèse de doctorat, Université Bordeaux I, Anthropologie.

**Murail, P., Maureille, B., Peressinoto, D. et Geus, F.,** (2004). An infant cemetery of the Classic Kerma period (1750-1500 BC), Island of Saï, Sudan, *Antiquity*, 78 : 267-277.

**Murail, P., Maureille, B., Peressinotto, D., Geus, F.,** (2004). Specific burial practices depending on age at death the example of a Nubian child necropolis from the Classical Kerma Period (1750-1500 BC, island of Sai, Sudan). *Antiquity*, vol. 78, n°300: 72-82.

**Murail, P., Brůžek, J., Houët, F., Cunha, E.,** (2005). A tool for probalistic sex diagnosis using worldwide variability in hip-bone measurements. *Bull et mem. de la Soc. d'Anthropologie de Paris*, 17 (3-4).

**Mupparapu, M., Binder, R.E., Duarte, F.,** (2006). *Hereditary cranium bifidum persisting as enlarged parietal foramina (Catlin marks) on cephalometric radiographs*, *American Journal of Orthodontics and Dentofacial Orthopedics*, 129, 6, p.p. 825-828.

**Occhietti, S., Raynal, J.-P., Pichet, P., Texier, J.-P.,** (1993). Aminostratigraphie du dernier cycle climatique au Maroc atlantique, de Casablanca à Tanger. *C. Acad. Sc. Paris*, t. 317, série II, p. 1625-1632.

**Occhietti, S., Raynal, J.-P., Pichet, P., Daugas, J.-P., El Hajraoui, A.,** (1998). Calibration du taux d'épimérisation de l'Isoleucine par le C14 : exemple du Maroc. *Actes du Colloque « C14 Archéologie »*, 1998, p. 33-37.

**Odano, A.M., Riquet, R.,** (1978). Le gisement préhistorique de Dar Es Soltane 2, Champ de tir d'El Menzeh à Rabat (Maroc) : 2 Etude anthropologique des restes post-atériens, *Bulletin d'Archéologie Marocaine* Tome XI, p. 25-62.

**Olivier, G.,** (1960). *Pratique Anthropologique*, 304 p. 73 fig. Vigot Frères Ed., Paris.

**Ouchaou, B.,** (2012). « Néolithisation du Maroc : Comportements de subsistance et domestication animale », *Encyclopédie berbère*, 34 | 2012, 5512-5520.

**Oujaa, A., Lacombe, J.-P.** (2012) *cf. in El Hajraoui et al. 2012.*

**Ousmoï, M.,** (1989). *Application de la datation par thermoluminescence au néolithique marocain.* Thèse d'Université de Clermont II, D.V. 172, 128 pages.

**Oujaa, A., Lacombe, J.P.,** (2012). La grotte d'El Harhoura 2 : l'occupation humaine néolithique page 59 à 68 / L'occupation humaine paléolithique de la région de Témara : les grottes d'El Harhoura et d'El Mnasra 136 à 148 ; *In Préhistoire de la Région de Rabat Témara (sous la codirection de El Hajraoui, A., Nespoulet, R., Debénath, A., Dibble, H.L.) « Villes et Sites archéologiques du Maroc Volume III Rabat 2012, INSAP.*

**Owings-Wee, P., Suchey, J.M.,** (1985). Epiphyseal union of the anterior iliac crest and medial clavicle in a modern multiracial sample of American males and females. *Am J Phys Anthropol* 68 : 457-66.

**Pales, L.,** (1930). *Paléopathologie et pathologie comparative*, Paris, Editions Masson.

**Paris, F.,** (1996). Les sépultures du Sahara nigérien du Néolithique à l'islamisation. 2 Tomes : ORSTOM Editions Institut français de recherche scientifique pour le développement en coopération ; collection Etudes et Thèses ; 213 rue Lafayette, Paris.

**Perrin, T.,** (2014). Méthodes pour l'appréhension raisonnée d'une série de dates radiocarbone : de l'histogramme cumulatif à la modélisation bayésienne. *In : Chronologie de la Préhistoire récente dans le Sud de la France. Acquis 1992-2012. Actualité de la recherche.* Actes des 10<sup>e</sup> rencontres méridionales de Préhistoire récente, Porticcio (20) – 18 au 20 octobre 2012, pp.11-22.

**Perrot J.,** (1997). « Et ils sortirent du paradis » les carnets d'un archéologue français en Orient (1945-1995), de Fallois Editeur, Paris, 334 pages.

**Petit-Maire, N.,** (1979). Le Sahara atlantique à l'Holocène. Peuplement et écologie. *Mémoires du Centre de Recherche anthropologique, préhistorique et ethnologique.* Alger.

**Petit-Maire, N.,** (1979). Cadre écologique et peuplement humain : le littoral ouest saharien depuis 10.000 ans. *L'Anthropologie*, t.83, n°1, Paris, p.69-8.



**Petit-Maire ,N., Riser, J.,** (1983). Sahara ou Sahel ? Quaternaire récent du Bassin de Taoudenni (Mali) Marseille : Lamy, 473 p.

**Phillips, S. R.,** (2007). « Anomalie crânienne, pathologie ou variante normale ? Amincissement des os pariétaux sur les restes humains anciens égyptiens » Disponible de ProQuest dissertations. AAI3292064./Thèse de doctorat Université de Pennsylvanie USA <https://repository.upenn.edu/AA3292064>.

**Pievani, T. et Zeitoun, V.,** (2022). « Homo Sapiens, l'humanité en partage », Hors-série Le Monde La Vie, 195 pages, Figures in texte, Malesherbes Publications, 67 avenue Pierre-Mendes-France, CS 11469, 75707 Paris, cedex 13.

**Piningre, J-F.,** (1996). Nécropoles et société au premier âge du Fer ; Le tumulus de Courtesoult (Haute-Saône), ouvrage en collaboration, Documents d'Archéologie Française, Ministère de la Culture, n°54, Editions de la Maison des Sciences de l'Homme, Paris.

**Poirier, P. et Charpy, A.,** (1931). *Traité d'anatomie humaine* Tome 1 fasc. 1 Masson et Cie Editeurs, Paris.

**Ponsich, M.,** (1967). Nécropoles phéniciennes de la région de Tanger. Etudes et Travaux d'Archéologie Marocaine. Vol. III ; Villes et sites du Maroc antique, Ministère de l'Education Nationale, Royaume du Maroc ; 239 pages ; 60 planches photos ; 78 figures in texte. Ed. Marocaines et Internationales. Tanger.

**Potocki, B.C., Shaffer, L.G.,** (2009). "*Délétion interstitielle de 11 (p11.2p12): un syndrome de délétion de gène contigu nouvellement décrit impliquant le gène des exostoses multiples héréditaires (EXT2)*". *Journal américain de génétique médicale*. **62**(3): 319–325.

**Prunière, P.-B.,** (1878). Sur les cavernes des Baumes-Chaudes (Lozère), Bulletin Société d'Anthropologie de Paris 3ème série, tome 1, 420-427, et 216-220.

**Rivollat, M.,** (2016). Du fonctionnement des sites funéraires aux processus de néolithisation sur le territoire français (néolithique ancien et moyen): premiers apports de l'approche paléogénétique, Thèse, université de Bordeaux.

**Rivollat, M. et al.,** (2020) Ancient genome-wide DNA from France highlights the complexity of interactions between Mesolithic hunter-gatherers and Neolithic farmers. *Sci. Adv.* **6**, eaaz5344.

**Rivollat, M. , Thomas, A. , Ghesquiere, E., Rohrlachb, A.B., Spath, E. , Pemonge, M.H. , Haakb, W. , Chambond, P. , Deguilloux, M.-F.,** ( 2022) Ancient DNA gives new insights into a Norman Neolithic monumental cemetery dedicated to male elites, *PNAS* 2022 Vol. 119 No. 18 e2120786119. <https://doi.org/10.1073/pnas.2120786119>

**Roche, J.,** (1953). La Grotte de Taforalt. *L'Anthropologie*, tome 57, p. 375-380.

**Roche, J.,** (1958-1959). L'épipaléolithique marocain. *Lybica*, VI-VII, pages 127-159, Alger.

**Roche, J.,** (1963). Fouilles de la grotte des Contrebandiers (Maroc). *In : Palaeoecology in Africa*, Cape Town, 4, p. 120-121.

**Roche, J.**, (1976). Cadre chronologique de l'Épipaléolithique marocain, 9ème congrès Universitaire International Sciences Préhistoire et Protohistoire, Nice, septembre, université de Nice, colloque n°2, 153-167.

**Roche, J.**, (1976). Chronostratigraphie des restes atériens de la Grotte des Contrebandiers à Témara (Province de Rabat). In : *Bulletins et mémoires de la Société d'Anthropologie de Paris*, XIIIème série. Tome 3, fascicule 2, pp165-173.

**Roche, J. et Texier, J.-P.**, (1976). Découverte de restes humains dans un niveau atérien de la grotte des Contrebandiers à Témara (Maroc). *Comptes Rendu de l'Académie des Sciences de Paris*, t. 282, série D, p. 45-47.

**Rosenberg, M.S., Anderson, C.D.**, (2011). PASSAGE: Pattern Analysis, Spatial Statistics and Geographic Exegesis, version 2. *Meth Ecol Evol* 2(3):229-32.

**Roubet, C.**, (2020) « Néolithisation en Afrique du Nord : Introduction », *Encyclopédie berbère* [En ligne], 34 | 2012, document N40, mis en ligne le 15 décembre 2020, consulté le 12 mars 2023. URL : <http://journals.openedition.org/encyclopedieberbere/2715>.

**Ruhlmann, A.**, (1951). La grotte préhistorique de Dar-Es-Soltane, *Hesperis*, Rabat, II : 210 pages p. 67, II tab. h.t.

**Salomon, H.** (2009). Les matières colorantes au début du paléolithique supérieur : sources, transformations et fonctions, Thèse doctorat en préhistoire. Université de Bordeaux.

**Seguy, I.**, (2011). La part des anges : évaluation quantitative de la mortalité des premiers jours dans les populations industrielles In : Coste MC (dir) *Le Corps des anges*. Silvana Editoriale, Milan, Conseil Général de Seine-et-Marne, pp 124-31.

**Sellier, P.**, (1995). Paléodémographie et archéologie funéraire: les cimetières de Mehrgarh, Pakistan. *Paléorient* 21(2):123-143.

**Sellier, P.**, (1996). La mise en évidence d'anomalies démographiques et leur interprétation : population, recrutement et pratiques funéraires du tumulus de Courtesoult, In : Piningre JF (dir), *Nécropoles et société au premier âge du Fer. Le tumulus de Courtesoult (Haute-Saône)*. Editions de la Maison des Sciences de l'Homme, Paris, pp 188-202.

**Sellier, P.**, (2011). Tous les morts ? Regroupement et sélection des inhumés : les deux pôles du "recrutement funéraire" in « *Tous les morts ? Regroupement et sélection des inhumés : les deux pôles du "recrutement funéraire"* » sous la direction de Dominique Castex, Patrice Courtaud, Henri Duday, Françoise Le Mort, Anne-Marie Tillier. Ausonius Éditions - Maison des Sciences de l'Homme d'Aquitaine Travaux d'Archéologie Funéraire ; Thanat'Os 1.

**Sereno, P. C., Garcea, E. A., Jousse, H., Stojanowski, C. M., Saliège, J. F., Maga, A., Stivers, J. P.**, (2008). « Lakeside cemeteries in the Sahara: 5000 years of Holocene population and environmental change ». *PloS one*, 3(8).

**Servier, J.**, (1985). Tradition et civilisation berbères. Les portes de l'année. Editions du Rocher. 510 pages. 35 photos et 5 dessins.

**Simek, J.F.**, (1984). A K-means approach to the analysis of spatial structure in Upper Paleolithic habitation sites. Le flageolet 1 et Pincevent section 36, BAR International Series, Oxford, n°205, 353p.

**Simon, C.**, (1986). Etude anthropologique préliminaire du matériel de Kerma (Soudan). Campagne 1985-1986. Genava 34:29-33.

**Schmitt, A.**, (2002). Estimation de l'âge au décès des sujets adultes à partir du squelette : des raisons d'espérer. Tome 14 (1-2).

**Souville, G.**, (1984), « Achakar - Maroc », *Encyclopédie berbère, Tome 1, Abadir – Acridophagie*, Aix-en-Provence, Edisud, 1984, p. 107-111.

**Tacail, T.** (2017). Physiologie isotopique du Calcium chez les mammifères. Thèse de doctorat en Sciences de la Terre ; Laboratoire de géologie de Lyon, Terre Planètes et Environnements.

**Texier, J.-P., Raynal, J.-P. Lefevre, D., Daugas, J.-P., Sbihi-Alaoui, F.-Z.**, (2008). Le site néolithique de Rouazi à Skhirat (Maroc) : contexte stratigraphique et évolution morphodynamique de son environnement littoral. *Quaternaire*, 19 (3), 2008, p. 239-247.

**Tillier, A.M.**, (2013). L'homme et la mort, L'émergence du geste funéraire durant la Préhistoire. CNRS Editions, coll. « Biblis » Paris.

**Touri, A.**, (1990). De l'Empire romain aux Villes impériales ; 6000 ans d'art au Maroc, Publication du Musée du Petit Palais, Paris Musée).

**Ubelaker, D.H.**, (1984). Human skeletal remains. Excavations, analysis, interprétation ; Manuals on archeology- 2, revised edition, Taraxacum, Washington.

**Ulman, J.-M.**, (2003). Boris Cyrulnik, l'art sublime du handicap. Impact Médecine, n°51, octobre, 76-77.

**Vallat, F.**, (1975). La sépulture H.104 de MALLAHA (Eynan) et le problème de la domestication du chien en Palestine. PALEORIENT, année 1975, 3, pp.287-292.

**Vallois, H.-V.**, (1971). Le crâne trophée capsien de Faïd Souard II, Algérie (fouilles Laplace, 1954) : *L'Anthropologie*, Tome 75. Masson éd. Paris.

**Van de Loosdrecht, M., et al.**, (2018). Pleistocene North African genomes link Near Eastern and sub-Saharan African human population. *Science* 360 : 548-552.

**Verger-Pratoucy, J.-C.**, (1968). Recherches sur les mutilations dentaires préhistoriques. Thèse de doctorat en Médecine, Faculté de Médecine et Pharmacie Bordeaux, 198 pages.

**Vignes, J.-D., Guilaine, J.**, (2004). Les premiers animaux de compagnie, 8500 ans avant notre ère ?... Ou comment j'ai mangé mon chat, mon chien et mon renard. *ANTHROPOZOLOGICA*.39(1) pp. 249 – 273. Publication Scientifique du Muséum national d'Histoire naturelle, Paris.

**Vignes, J.-D. et al.**, (2011). « Preliminary data on a new early Pre-Potterie Neolithic site on Cyprus (Aylos Tychonas-Klimonas, ca. 9000 cal. BC) », *Néo-lithic* 11.1, p.3-18.

**Vigne, J.-D., Briois, F., Tengberg, M.**, (2017). *Nouvelles données sur les débuts du Néolithique à Chypre / New data on the beginning of the Neolithic in Cyprus*, Paris, Société Préhistorique de France (séances en ligne, 9). [http://www.prehistoire.org/515\\_p\\_49016/acces-libre-seance-9-nouvelles-donnees-sur-les-debuts-du-neolithique-a-chypre.html](http://www.prehistoire.org/515_p_49016/acces-libre-seance-9-nouvelles-donnees-sur-les-debuts-du-neolithique-a-chypre.html)

**Warinner, C., Richter, K., Collins, M.-J.** (2022). Paleoproteomics. *Chem. Rev.* 2022, 122, 13401–13446.

**Wengler, L., Vernet, J.-L., Michel, P.**, (1994). Evènements et chronologie de l’Holocène en milieu continental au Maghreb. *Quaternaire*, 5, 119-134.

**Zanneti, J.M.**, (2005). *Statistique spatiale. Méthodes et applications géomatiques*. Lavoisier, Paris, 320 p.

**Zouak, M.**, (1991). Variabilité de deux populations mechtoïdes du paléolithique supérieur maghrébin ; Taforalt et Afalou Bou Rhummel. Etude descriptive et statistique des os longs des membres supérieurs et inférieurs. Institut de Paléontologie Humaine, décembre 1991, Paris.

@@@@@@@@@

**Rapports annuels MPPF** - (Mission préhistorique et paléontologique française au Maroc) - Années 1982 à 1988 – Directeur A. Debénath, puis rapports annuels de la Mission littorale - 1989 à 1997 – Directeur J-P Raynal).

@@@@@@@@@



## *Listes des figures, tableaux et planches*

*Figure 1 : page précédente – dégagement de la sépulture S61, Université de Bordeaux, laboratoire d'Anthropologie, 1990)*

*Figure 2 : Carte du Nord du Maroc avec les principaux sites archéologiques (extraite de Collectif 1990)*

*Figure 3 : Représentation subjective du site dans le contexte du delta de l'Oued Cherrat au début du 4<sup>ème</sup> millénaire avant notre ère (Dessin J.-P. Lacombe)*

*Figure 4a : Sépulture natoufienne provenant du site de Mallaha (Eynan – Israël) datée de 12000 ans a.n.è. montrant un chien inhumé auprès d'un humain la paume de la main gauche reposant sur le corps de l'animal (dessins Lacombe d'après F. Vallat 1975)*

*Figure 4b : Sépulture chypriote datée du 8<sup>ème</sup> millénaire a.n.è. montrant un chat de 8 mois inhumé auprès d'un humain (dessins Lacombe d'après Vigne 2004)*

*Figure 5 : La sablière de Rouazi-Skhirat ; zone de la nécropole. Période de découverte de la nécropole en 1980. Vue de droite dirigée vers le nord-est (Photo Jacques Collina-Girard)*

*Figure 6 : Répartition des tombes et des dépôts relevés lors des campagnes de fouilles de sauvetage (d'après Daugas et Sbihi-Alaoui, MPPF 1984, modifié Lacombe 2002)*

*Figure 7 : Pot et vase en céramique (avec impressions au peigne, à la cordelette et au cardium), haches polies (ou herminettes ?) découverts sur le site de la nécropole (Photo J. Collina-Girard)*

*Figure 8 a : Bracelets cylindriques à bords plats (ivoire) mis au jour au sein de la sépulture S100 (Diamètre 6.5 cm) ; Toutes ces photos de cette page et de la page suivantes sont extraites de « Publications Paris-Musée, 1990, catalogue exposition 6000 ans d'art au Maroc)*

*Figure 8b : Gobelet en ivoire de 6.5 cm de diamètre (Sépulture S87)*

*Figure 8c : Vase en pierre (dolérite polie) typologie d'influence saharienne et nilotique. Diamètre 16 cm*

*Figure 8 d : Petite urne à fond plat et panse à 4 perforations  
Mis au jour au sein de la Sépulture S81 / Diamètre 11 cm*

*Figure 8 e : Vase ovoïde avec un col orné d'impressions obliques et deux trous suspensoirs (Sépulture S96) Diamètre 20 cm.*

*Figure 8 f : Vase large et circulaire avec perforations permettant une suspension (Sépulture S81) Diamètre 19 cm.*

*Figure 9 : Vase avec impression découvert hors stratigraphie en 1980 (Photo J. Collina-Girard)*

*Figure 10 : Vue vers sud-ouest, localisation de l'habitat néolithique au pied de la dune se situant au centre de la photo, les personnages étant sur la zone funéraire (Photo Collina-Girard)*

*Figure 11 : Essai de synthèse climatique et chronologique estimée et évolution des cycles Humidité / aridité et communautés néolithiques du Maroc et du Niger au cours de l'Holocène (d'après les travaux de, Petit-Maire et Riser (1983), Wengler (1993), Commelin et al. (1993), Sereno et al. (2008), modifié Lacombe).*

*Figure 12 : Exemple d'analyses de profils crâniens : à gauche S90 d'après téléradiographie, à droite S47 d'après dioptographie.*

*Figure 13 : Exemple d'analyse de profils téléradiographiques de S89 (gauche) et S90 (droite).*

*Figure 15 : Facteurs de biais de premier ordre : de la population vivante à l'échantillon osseux. Modifiée d'après Sellier (2011)*

*Figure 16 a : Courbe de mortalité de la population ibéromaurusienne de Taforalt (fouilles Roche) en comparaison avec une table type de Lederman (espérance de vie à la naissance comprise entre 25 et 35 ans)*

*Figures 16b : Histogramme de fréquence par classes d'âge d'après les données de Férembach 1962 corrigées par E. Gros 2000 en comparaison avec les tables de référence de Lederman (espérance de vie à la naissance comprise entre 25 et 35 ans).*

*Figures 16c : Tableur de référence ayant servi à l'étude des quotients de mortalité : travaux Murail (communication personnelle 2002)*

*Figure 17a : Courbe de mortalité de la population de Columnata en comparaison d'une table type de Lederman avec espérance de vie à la naissance de 30 ans (Tableau 96 d'Aoudia-Chouakri, 355).*

*Figure 17 b : Courbe de mortalité de la population capsienne de Columnata (Fouilles Cadenat) en comparaison avec les tables types de Lederman (espérance de vie à la naissance comprise entre 25 et 35 ans)*

*Figure 17c : Histogramme de fréquence par classes d'âge des immatures de Columnata d'après les données de Chamla (1970) en comparaison avec les tables de référence de Lederman (espérance de vie à la naissance comprise entre 25 et 35 ans).*

*Figure 17d : Tableur de référence ayant servi à l'étude des quotients de mortalité de la population de Columnata : travaux Murail (communication personnelle 2002).*

Figure 18 : Dessin à main levée de la dune littorale actuelle et de la zone funéraire, vue vers le Nord.

Figure 19a : Répartition par tranche d'âge de la population de Rouazi à Skhirat

Figure 19b : Comparaison des effectifs de Rouazi avec des effectifs théoriques selon un schéma de mortalité archaïque (Ledermann 1969)

Figure 20 : Rouazi-Skhirat : répartition par classes d'âge servant de références et de bases de calcul ; travaux Murail, communication personnelle, 2002.

Figure 21a : Répartition spatiale par âge et sexe des sépultures (Travaux D. Cochard) :

- zone de concentration maximale des périnataux (1<sup>ère</sup> planche)
- zone de concentration maximale de la classe 1 - 4 ans (2<sup>ème</sup> planche)
- zone de concentration maximale des adultes « jeunes » (3<sup>ème</sup> planche)

Figure 21b : Répartition spatiale par âge et sexe des sépultures (Travaux D. Cochard) 4<sup>ème</sup> planche : Visualisation de la zone de concentration maximale des adultes féminins.

Figure 22 : Sépulture S81 dessin relevé et représentation du corps inhumé (relevé et dessins Lacombe)

Figure 23: Système de suspension avec un berceau-hamac (Sahel), photo de gauche, d'un « berceau en fibres végétales » dans une communauté touarègue (Lhote 1947), dessin au centre, et berceau lapon en fourrure de renne, toile et laine (Pievani et Zeitoun 2022, p. 150), photo de droite.

Figure 24 : Exemple de la sépulture S38 – décubitus latéral droit – relevé plans à gauche et vues frontales à droite (cf. Planche 38 hors texte)

Figure 25 : Exemple de coupes frontales, sépulture S63 (cf. planche S63 hors texte)

Figure 26 : Sépulture S9 : exemple de procubitus « vrai » (cf. planche S9 hors texte)

Figure 27a : Sépulture S12 (unité conceptuelle S11-S12 cf. planches 11 et 12 hors texte) avec fagotage de S12 dans un but probable de transport.

Figure 27b : Sépultures S12 et S44 (cf. planches 12 et 44 hors texte)  
(Essais d'interprétation de la position du corps par un éventuel transport ?)

Figure 28 : Exemple de position hyper contractée

Figure 29 : Exemple de la sépulture S74 inhumée en position assis (cf. planche S74 hors texte)

Fig.30: Exemple de la sépulture S6 immature inhumé en position sujet « assis-couché » : Vue plane à gauche et vue frontale à droite (cf. planche S6 hors texte)

Figure 31: Momie « Juanita » Pérou - Mont Ampato (National Geographic, juin 1996)

Figure 32: Exemple d'effet de paroi notamment au niveau dorsal de l'enfant S38



*Figure 33 : Sépulture S71 enfant inhumé dans un « sac », Vue plane à gauche et vue frontale à droite (cf. planche S71 hors texte)*

*Figure 34 : Exemple de la Sépulture S9, masse argileuse rouge aplatie au niveau de la ceinture, avec empreinte de la partie interne d'une peau animale (Cf. Planche S9 hors texte)*

*Figure 35 : Exemple de S4, relevé stratigraphique taphonomique en coupes frontales (Cf. Tome 3/4)*

*Figure 36 : Espaces « libres » colorés au sein de la nécropole de Skhirat, matérialisés entre les regroupements de sépultures (Plan de base d'après Daugas modifié Lacombe)*

*Figure 37 : Sélection de l'unité « A » avec sépulture « fondatrice » S100 (en rouge) et les sous-ensembles (dessins Lacombe répartition d'après plan MPPF Daugas modifié)*

*Figure 38: Sélection d'un des sous-ensembles rattaché à l'unité « A »*

*Figure 39 : Unité B avec la sépulture fondatrice S66*

*Figure 40 : Unité C regroupant S40, « S11-S12 » et S10.*

*Figure 41 : Représentation subjective des deux corps inhumés dans une même fosse (S13 et S14)*

*Figure 42 : Vue frontale et reconstitution subjective des deux cadavres S78 et S101*

*Figure 43 : Sépulture double S19 / S20 avec représentation subjective des corps au moment de l'inhumation*

*Figure 45 : Entrée droite de la grotte avec niveau témoin néolithique « cardial » conservé (Photos A. El Hajraoui)*

*Figure 47 : Sépulture double d'El Harhoura 2 - fouilles A. Debénath (Debénath et Lacombe, 1986)*

*Figure 48 : Cf. figures 68a et 68b - Crâne H3 El Harhoura et vues occlusales.*

*Figure 49 : Sépulture « 1 » de Dar Es Soltane (néolithique) photo A. Debénath*

*Figure 50 : Dar es Soltan néolithique ancien ou épipaléolithique 3<sup>ème</sup> molaire inférieure percée (photo A. Debénath)*

*Figure 51 : Sépulture « kiffiante » issue de la nécropole de Gobero (Photos J.-P. Duhard 2013, fouilles Sereno)*

*Figure 52: Sépultures néolithiques ténéréenne nécropole de Gobero (Photos J.-P. Duhard)*

*Figure 54 : Dessins face et profil orthonormés du crâne Rouazi-Skhirat n°4*

*Figure 55 : Face et profil orthonormés du crâne de C7 (masculin)*

*Figure 56 : Profil et face orthonormés du crâne de S47 (féminin)*

*Figure 57 : Dessin de la face occlusale de l'appareil manducateur de C9*

*Figure 58 : Extroversion goniale par remodelage fonctionnel (Rouazi- Skhirat), coupe frontale passant par le gonion, visualisation des travées osseuses axées sur le vecteur de force du muscle masséter*

*Figure 59 : Analyses sur téléradiographies :*

- *Du crâne masculin S89 avec les plans de Francfort, plan occlusal et plan mandibulaire visualisant le décalage vertical du splanchnocrâne (Etude du décalage vertical)*
- *Du crâne féminin S90, analysant le décalage antéro-postérieur de la face à partir des angles de références SNA et SNB (Etude du décalage antéro-postérieur)*
- *Des crânes S8 et S22 (base de travail selon le plan de Francfort)*
- *Méthodologies selon Steiner et Ricketts (Muller 1986)*

*Figure 60 : Exemple de cupules crâniennes (trépanation volontaire incomplète) :  
à gauche Crâne S12 : cupule crânienne frontale gauche  
à droite Crâne S7 : cupule crânienne frontale droite*

*Figure 61a : Trépanation pariétale gauche cicatrisée sur le crâne « 1a » de Taforalt.*

*Figure 61b : Exemple récent de lésions présentant l'aspect de cupules crâniennes en Afrique subsaharienne. Extrait du film « Le maître des éléphants ». (Réalisateur Patrick Grandperret, 1995 ; Région de Bouba-Ndjida, au Nord-Est du Cameroun).*

*Figure 62 : Sépulture néolithique d'El Harhoura II (Témara – Maroc) avec deux perforations sur le corps mandibulaire droit (Debénath et Lacombe 1986)*

*Figure 63 : Amincissement bipariétal : Rouazi-Skhirat crâne de S12 (Lacombe 2004)*

*Figure 64 : Skhirat Crâne C5 ; amincissements latéraux associés à une dysplasie obélique médiane*

*Figure 65 : Skhirat Crâne C6 ; amincissement pariétal unilatéral droit.*

*Figure 66 : Plusieurs aspects par imagerie radiographique 3D de foramens bipariétaux élargis (Syndrome de Potocki-Shaffer - délétion partielle proximale du bras court du chromosome 11 – d'après Potocki et al. 2009, site consulté en ligne)*

*Figure 67 a : Différents aspect de dystrophies bipariétales (Cvetkovic et al. 2022, consulté en ligne en 2022)*

*Figure 67 b : Foramen bipariétal symétrique « élargi » : pièce anatomique sur autopsie d'un immature (Dufayet et al. 2016, site consulté en ligne en 2020)*

*Figure 68a : Crâne de El Harhoura II - H3, dysplasie pariétale (Photo Plailly)*

*Figure 68b : Vues occlusales du maxillaire et de la mandibule d'EH2 H3 (dessin Lacombe)*

*Figure 69 : Lésion frontale du crâne Homme de Castellar (D'après Courtois). Etiologie pyogénique post traumatique - Semblable aux lésions par scalpage -*

*Figure 70 : Vue de dessus du crâne de l'Homme de Castellar : dépressions bipariétales (d'après Courtois)*

*Figure 71 : Lésion crânienne sagittale postérieure du sujet Pendimoun 1 (d'après Courtois op.cit.)*

*Figure 72 : Lésion frontale traumatique de Pendimoun 1 (d'après Courtois, op.cit.)*

*Figure 73 : Crâne Pendimoun 1 - lésions obélique et bregmatique (Dessins Courtois, op.cit.)*

*Figure 74 : Crâne Pendimoun 2 (Dessins Courtois op.cit.)*

*Figure 75 : Perforation métopique de Pendimoun 2 (choc direct ayant entraîné la mort) (D'après Courtois op.cit.)*

*Figure 76 : Perforation suite à un traumatisme (chute ?) niveau petro-squameux gauche (D'après Courtois op.cit.)*

*Figure 77 : Photo (Lodge 1967) du crâne de l'un des 7 Pharaons appelés Khéty (9<sup>ème</sup> dynastie - 3<sup>ème</sup> millénaire BC)*

*Figure 78 : Crâne de Merdeplau - Photos L. Hibon (musée de Millau)*

*Figure 79 : Essai de répartition géographique et chronologique de l'amincissement pariétal dans le bassin méditerranéen.*

*Figure 80 : Crâne C5 : Dysplasie sincipito-obélique (Lacombe 2004)*

*Figure 81 : Crâne des Baumes-Chaudes (ref. Musée de l'Homme Paris : n° 17093) Dessin Pierrette Lacombe (1946) - Variation anatomique sincipitale -*

*Figure 82 : Essai (avec les réserves d'usage) de répartition chronologique et géographique des dysplasies sincipito-obéliques.*

*Figure 83 : Vue antérieure de la denture de C7 (à gauche) et S46 (à droite) avec usure particulière des faces occlusales des incisives.*

*Figure 84 : Exemple de traces d'hypoplasie de l'émail dentaire ELMS10 d'El Mnasra – néolithique.*

*Figure 85 - 86 : Sépultures S2, S3, S15 et S16 ; reconstitution subjective des corps inhumés, sous-ensemble de l'unité conceptuelle « A », nécropole de Rouazi à Skhirat.*

*Figure 87 : A toutes les époques de l'Holocène, et pour des raisons très variées, les communautés humaines ont traversé la grande « barrière » saharienne (et y ont vécu), ce qui a permis de nombreux échanges culturels et biologiques entre populations non seulement avec le nord-ouest marocain mais aussi avec les régions du Proche (et Moyen) Orient. Cette figure est extraite de « La route de l'or », auteur El Ajlaoui, « le commerce caravanier dans la méditerranée occidentale », page 24, Ed. Ministère de la Culture, Royaume du Maroc, Okad El Jadida – Rabat, 2003.*

*Figure 89 : Perles en tests d'autruche citées et dessinées par Henri Lhote dans son ouvrage « la chasse chez les Touareg » (1951, p. 142).*

*Figure 90 : Céramique et Sépulture Ténéréenne de Gobero (Niger) découverte suite au décapage éolien naturel (Photos Sereno, in Duhard 2013)*

*Figure 91 : Sépultures simple et multiple provenant du site du paléolac de Gobero – Période ténéréenne, 4<sup>e</sup> millénaire avant notre ère (photo de droite et dessins : adulte féminin accompagné de 2 immatures 5 et 8 ans, qui lui font face avec mains entrelacées, les corps d'après l'auteur disposés sur un lit de fleurs). Cet ensemble formant une « unité conceptuelle » témoignant d'une « histoire familiale ou sociale ». A droite représentation subjective des corps en position lors de l'inhumation (dessins J.-P. Lacombe d'après Soreno 2008 et Duhard 2013).*

*Figure 92 : Individus issus des fouilles de Gobero « Mechtoïde » à gauche, période initiale et « Méditerranéen » à droite période récente (Photos Sereno, in Duhard 2013).*

*Figure 93a : R.P. Koelher (photo évêché de Rabat).*

*Figure 93 b : Carte des principales grottes du Cap Spartel : 1, grotte des Idoles ; 2, Mugharet es Saiftya ; 3, grotte d'Hercule ; 4, Mugharet el Aliya ; 5, grottes d'El Khril. (D'après Camps, 2002).*

*Figures 94 : Idoles en terre cuite d'Achakar (Dessins Y. Assié, in encyclopédie berbère, A 42)*

*Figure 95: Plan estimé à l'origine de la grotte du dépôt funéraire avec sépulture (dessins J.-P. Lacombe), d'après les écrits et dessins de Koehler (1931).*

*Figure 96 : Hyperplasie paroi crânienne Achakar – Crâne de l'adulte examiné par le professeur Boule (macro photo Lacombe).*

*Figure 97 : Détail de l'étiquette retrouvée au sein des collections, résumant les remarques du Professeur Boule à des fins muséographique (1928)*

*Figure 98 : Restes humains d'Achakar (fouilles Koehler - musée d'Archéologie de la rues Al Brihi - Rabat)*

*Figure 99 : Carte des 3 régions du Nord-Ouest marocain ayant livrée des sépultures néolithiques (Collectif 1990, modifié)*

*Figure 100 : Abri Peltier – site d'El Kiffen (Photo Raynal)*

*Figure 101 : Squelette VII d'El Kiffen (Planche III Bailloud, 1964) ; Sépulture primaire - fond de la fosse - et dépôts secondaires de restes humains placés sur la sépulture VII en grisé (dessin Lacombe, d'après Bailloud)*

*Figure 102 : Deux loci d'El Kiffen (dessins originaux, in Bailloud et al. 1964).*

*Figure 103 : Dessins orthonormés du crâne EK 6B (El Kiffen)*

*Figure 104 : Aspect porotique de la paroi crânienne (EK 13) – photo et dessin Lacombe –*

*Figure 105 : Mandibule EK 10B en haut et EK 9 en bas, vues de profil et vue de face, avec détail extroversion goniale (dessins Lacombe).*

*Figure 106 : Extrémité distale de l'humérus gauche d'El Kiffen (S7) : fracture consolidée avec « engrènement ». En haut dessins et photographies, en bas radiographie (Lacombe).*

*Figure 107 : La grotte des Contrebandiers avant les aménagements extérieurs  
(Photos Lacombe)*

*Figure 108 : Gravure rupestre anthropomorphe protohistorique située au nord de l'entrée de la grotte (Photo J. Roche)*

*Figure 109: Perforations voûte crânienne provenant de la grotte des Contrebandiers  
Lésion endocrânienne gauche et bourrelet cicatriciel à droite (photos J.-P. Lacombe)*

*Figure 110 : Grotte d'El Mnasra de Témara en 1996, avant les travaux d'aménagement urbain au-dessus de la grotte (Photo Lacombe)*

*Figure 111 : La Grotte d'El Mnasra, avant tout aménagement urbain, en 1987 (Photo Lacombe)*

*Figure 112: Lésion frontale droite EMS4-5*

*Figure 113 : Hyperplasie diploïque EMS4-5*

*Figure 114 : Lieudit « Boubri » (Aïn Leuh, région d'Azrou Moyen Atlas - photo Lacombe)*

*Figure 115 : Vase mis au jour au sein de l'ossuaire (Récolte Lips, Photo Lacombe)*

*Figure 116 : Exemple de profil crânien d'Ifri Ou Berrid orthonormé (crâne IOB 6-13).*

*Figure 117 : Trépanation visible sur le crâne IOB 1 avec de fines striations visibles en périphérie*

*Figure 118 a (gauche) et b (droite) - crâne IOB 2 :*

*a) lésion traumatique avec cicatrisation pariétale droite ; b) Lésion par section franche de la mastoïde (décapitation)*

*Figure 119 : Trépanation post traumatique (ou post mortem) du crâne IOB 3.*

*Figure 120 : Lésion arcade sourcilière droite IOB 6-13 (ou variation anatomique)*

*Figure 121 : Crâne IOB 15-7 : action d'un porc-épic.*

*Figure 122 : Vertèbre issue d'Ifri Ou Berrid, avec atteinte par tassement mais probable processus infectieux (brucellose ?)*

*Figures 123 : Secteur funéraire (fouilles 1982 à 1984 Daugas et Sbihi-Alaoui) de la nécropole de Rouazi-Skhirat d'après Daugas, modifiée.*

*Figure 124 : Secteur funéraire (jonction 1982 – 1983 Daugas et Sbihi-Alaoui) de la nécropole de Rouazi-Skhirat d'après Daugas, modifiée.*

*Figure 125 : Secteur funéraire intermédiaire de la nécropole de Rouazi-Skhirat (secteur fouillé en 1982 et 1983) d'après Daugas, modifiée.*

*Figure 126 : Secteur S31 à S41, d'après Daugas, modifié, zone d'exploitation de la sablière.*

*Figure 127 : Zone « est » de la nécropole ensemble S44, S61 et dépôts D62 et loci 52 et 53, d'après Daugas modifié.*

*Figure 128 : Zone nord de la nécropole centrée sur S46 et 47, d'après Daugas, modifié.*

*Figure 129 : Zone extrême nord de la nécropole centrée sur S57 et S58, d'après Daugas, modifié.*

*Figure 130 : Zone « est » de la nécropole avec emplacement des dépôts D62 et D65 ; S64 est la plus orientale des sépultures de la zone fouillée (fouilles 1983 et 1984, d'après Daugas, modifié.*

*Figure 131 : Zone « intermédiaire » de la nécropole de Rouazi, centrée sur les deux associations de sépultures S76 / S77 et S78 /S101 : d'après Daugas, modifié.*

*Figure 132 : Zone de la nécropole de Rouazi, centrée sur le groupe de sépultures « sud » : d'après Daugas, modifié.*

*Figure 133 : Zone intermédiaire de la nécropole visualisation de S94 (vert), avec les sépultures « distribuées » autour du dépôt funéraire D99 et à proximité du dépôt funéraire D95 (rouge) (Fouilles 1984, d'après Daugas modifié).*

*Figure 134: Secteur funéraire « intermédiaire », centré du D99 (dépôt funéraire sans sépulture) et S100 (inhumation avec de nombreux objets rituels placés sur une sorte de banquettes) autour desquels s'organisent de nombreuses sépultures de sujet immatures (D'après Daugas, modifié).*

*Figure 135 : Photo de la nécropole en 1987.*

*Figure 136 : Sépulture SR C9 (non référencée, découverte hors fouilles)*

%%%%%%%%%



---

## ***LISTE DES TABLEAUX dans le texte***

---

*Tableau 1 : Synthèse des datations obtenues pour le site de Rouazi-Skhirat (radiocarbone, thermoluminescences) et calibrées avec le logiciel ChronoModel centrant l'occupation de la nécropole au cours du 4<sup>e</sup> millénaire avant notre ère. La datation référencée en italique n'a pas été retrouvée sur la base des données du laboratoire (<https://banadora.mom.fr/fr/search>) mais est citée par Daugas et al. (1998 : pages 349-353) ; la référence Ox-725 est issue de Smith et al, citée par Daugas, 2002.*

*Tableaux 2 et 3 : En haut résultats de base sur ossements humains avant calibration. En bas période d'activité de la nécropole (calibrations BP courbe marine 20, Perrin communication personnelle 2023)*

*Tableau 4 : Répartition par âge et par sexe de toutes les sépultures issues de la nécropole de Rouazi-Skhirat (Fouilles Daugas et Sbihi-Alaoui), page 71.*

*Tableau 5 : Répartition par tranches d'âge.*

*Tableau 6 : Répartition par tranches d'âge de la population de Taforalt, avec les corrections de E. Gros (DEA E. Gros 2000).*

*Tableau 7 : Répartition quantitative par tranches d'âge de la population des immatures issus de la nécropole de Columnata (d'après Chamla 1970).*

*Tableau 8 : Répartition corrigée de tous les individus de Rouazi-Skhirat par tranches d'âges.*

*Tableau 9 : Répartition par âge et sexe des adultes (Rouazi-Skhirat).*

*Tableau 10 : Pourcentages (estimatifs) des positions d'inhumation, certaines sépultures peuvent apparaître sous plusieurs références positionnelles.*

*Tableau 11 : Listing des datations concernant les sites d'El Harhoura 1 et 2.*

*Tableau 12 : Datations du niveau néolithique moyen-récent du site Dar es Soltane 1 en haut (El Idrissi 1994), et datation du niveau ibéromaurusien (?) en bas du site de Dar Es Soltane 2.*

*Tableau 13 : Datations concernant le niveau ibéromaurusien d'Afalou Bou Rhummel*

*Tableau 14 : Datations concernant les différents niveaux d'occupation du gisement de Columnata (Chamla 1972 ; Aoudia-Chouakri 2013)*



*Tableau 15 : Tableau comparatifs des principaux indices faciaux de Rouazi-Skhirat avec quatre populations préhistoriques de référence (Moyennes et Ecart-types).*

*Tableau 16 : Valeurs comparatives de l'épaisseur crânienne dans différentes populations paléolithique supérieures, néolithiques et actuelles.*

*Tableau 17 : Valeurs de la capacité crânienne pour Rouazi et comparaisons avec d'autres populations paléolithiques supérieures et néolithiques.*

*Tableau 19 : Analyses et mesures faites sur profils téléradiographiques de 10 crânes de Rouazi-Skhirat - méthodes de Steiner et Ricketts - selon Muller 1986.*

*Tableau 20 : Tableau comparatifs des statures de plusieurs populations préhistoriques et actuelles ou subactuelles*

*Tableau 21 : Datations des niveaux néolithiques du site de Castellar-Pendimoun.*

*Tableau 22 : Tableau récapitulatif des sépultures issues du gisement de Pendimoun (Var).*

*Tableau 23 : Récapitulatif sur le plan chrono-géographique des amincissements pariétaux sur le pourtour du bassin méditerranéen.*

*Tableau 24 : Tableau des sites où ont été observées des dysplasies sincipito-obéiliaques, mais cette variation est souvent mal définie et mal reconnue, notamment dans ces formes mineures où son aspect peut rester dans les limites de la « normalité », et il est probable que ce catalogue pourrait être complété...*

*Tableau 25 : En haut datations initiales concernant le site d'El Kiffen (Bailloud 1964). En bas nouvelle série de datations qui « cale » le fonctionnement de la nécropole entre 5795 et 4365 avant notre ère (Daugas Lacombe Raynal : AMS Programme Artémis Lyon-Saclay 2009, calibrations Perrin 2023).*

*Tableau 26 : Datations de la grotte des Idoles (Achakar – Cap Spartel).*

*Tableau 27: Datations niveaux archéologiques de la Grotte des Contrebandiers.*

*Tableau 28 : Datation des restes humains de la grotte d'Ifri Ou Berrid.*

*Tableau 29 (page 247) : Essai de chronologie comparative avec quelques datations concernant des nécropoles sahariennes et du Nord de l'Afrique.*

*Tableau 30 (page 549): Nouvelle répartition par tranches d'âge de la population immature ibéromaurusienne de Taforalt (données Férembach modifiées Gros – DEA Bordeaux 2000 sous la direction de D. Gambier)*

%%%%%%%%%

## ***LISTE DES PLANCHES liées au Corpus des tombes <sup>1</sup>***

Les Planches de 1 à 101 correspondent à chaque sépulture (Planche 1 → Sépulture 1). Les planches dites complémentaires sont numérotées en chiffres romains.

-----

*Planche I: La nécropole néolithique de Rouazi à Skhirat (Maroc) du 4<sup>ème</sup> millénaire avant notre ère, situation, en bas photo du site en 1980.*

*Planche II: Le site en 2008, au milieu dessin de la nécropole vue en direction du nord. En bas, J.-P. Daugas en 1988.*

*Planche III: En haut photo de l'exploitation de la sablière avant 1980, au milieu représentation subjective de la nécropole du temps de son occupation, centrée sur le 4<sup>ème</sup> millénaire avant notre ère.*

*Planche IV : Zone d'habitat à proximité de la nécropole. En bas André Debénath en 1989.*

*Planche V: Niveaux géologiques de la dune avec notamment les amas coquilliers qui recouvrent et protègent la zone funéraire.*

*Planche VI : En haut, photo du chantier en cours de fouilles, les coffrages en plâtre en cours de fabrication, le coffrage permettant de différer le dégagement des squelettes, à droite le « front » de fouilles côté ouest.*

*Planche VII : Répartition des tombes, des dépôts funéraires sans sépultures et des meules dormantes au sein de la zone fouillée de la nécropole de Rouazi à Skhirat.*

*Planche VIII: Détails méthodologiques du traitement statistique concernant la répartition par âge de la population exhumée, les résultats montrent une compatibilité avec une population dite naturelle (selon les abaques de Ledermann 1969).*

*Planche IX : Exemple de sépultures d'enfants décédés en période périnatale mais aussi en période de préadolescence (cf. courbes de mortalité).*

*Planche X : Répartition géographique, par tranches d'âge et par sexe pour les adultes (travaux D. Cochard).*

*Planche XI: Répartition spatiale par âge et sexe des sépultures :*

---

<sup>1</sup> Toutes les photographies non référencées dans la thèse sont de l'auteur.

(D'après Lacombe et al. 2014)

*Planche XII : Données méthodologiques comparatives avec les bases de calculs de la répartition par âge de la population ibéromaurusienne de Taforalt en haut (d'après les données de Férembach 1962, modifiées) et dessous de la population capsienne de Columnata (d'après les données de Chamla 1970).*

*Planche XIII: Visualisation de la présence de « zones libres » évoquant des « sentiers » localisant l'emplacement pérenne des tombes, avec deux exemples « d'unités conceptuelles », c'est-à-dire de regroupements de plusieurs tombes, représentant une « histoire » familiale, sociale ...*

*Planche XIV : De nombreux objets ont été déposés auprès des corps: des vases (entiers ou intentionnellement brisés), un pot en dolérite, des haches polies (ou herminettes), des bijoux de parures (perles en coquilles d'œuf d'autruche), des gobelets en ivoire, des coquillages et sans oublier des composants argileux de différentes couleurs, ainsi que des colorants (rouge limoneux, blanc kaolin, jaune argileux et noir manganèse avec de probables résidus d'aspect cendro-charbonneux). Au sein de la nécropole 14 dépôts funéraires votifs sans sépulture ont été reconnus.*

*Planche XV : Les positions d'inhumation présentent des constantes (décubitus), notamment pour les enfants qui se retrouvent inhumés dans des linceuls ou « sacs mortuaires », et qui devaient être à l'origine leur hamac-berceaux, cette « pratique » est classiquement rencontrée dans les régions africaines entre-autres.*

*Planche XVI: Paléopathologie, lésions crâniennes constitutionnelles en haut à gauche dépressions pariétales (S12), à droite dysplasie obélique (C5), ou unilatérale pour le crâne C6 photo en bas à gauche, et dessin (face, profil et coupes).*

*Planche XVII: Paléopathologie, dépression pariétale unilatérale gauche du crâne El Harhoura H3, probablement daté du paléolithique supérieur, actuellement le plus ancien individu porteur de cette mutation, en bas essai chrono-géographique des dysplasies pariétales constitutionnelles dans l'espace méditerranéen (cf. Volume 1).*

*Planche XVIII: Paléopathologie: outre les formes d'expression majeure de dysplasies sincipito-obéliques qui ne prêtent pas à confusion, quelques exemples de formes dites « mineures » peuvent être décrites, même si leur « expression » peut paraître délicate à différencier de la normalité.*

*Planche XIX : Paléopathologie (Cf. Volume 1), lésions crâniennes intentionnelles sous forme de trépanations crâniennes incomplètes (cupules crâniennes), effectuées sur le crâne C7 (en haut première rangée) sur le crâne S46, seconde rangée, avec à droite une seconde lésion qui s'apparente aussi à une cupule mais qui peut être une séquelle de traumatisme, en dessous cupule métopique de S12. En bas à droite crâne C8 d'aspect dystrophique, S59 avec une lésion ptérique cicatrisée mais qui peut être apparentée à une cupule crânienne, S23 présente une séquelle traumatique cicatrisée, S16 présent une exostose post-traumatique (lenticule) comme S93 avec plusieurs exostoses post-traumatiques.*

*Planche XX: Lésions de l'appareil manducateur dues au mode de vie mais aussi à des activités coutumières: usure des incisives par tiraillements ou frottements de fils (filage, tissage,*

*réparation de filets de pêche ou autres), en haut le crâne C7, usure de la face occlusale incisive, idem pour S46 et S10, pour S16 il s'agit d'une usure occlusale anormale niveau molaires gauches, par contre d'autres appareils manducateurs ne présentent pas d'altération lésionnelle ni de trouble occlusif (exemple de C9, S90...).*

*Planche XXI: En haut, exemple de téléradiographie à 4m du crâne C7 (cliché Laffont), avec relevé et étude du profil téléradiographique selon la méthodologie orthodontique (Muller 1986), dessins de la vue de face et profil, dessous à gauche étude téléradiographique des crânes S89 et S90 et profils des crânes C2, 47, S44, S22, C1, C6, S8, et dessins à partir de la dioptrigraphie ce C1, C4 et C2 (dessins Lacombe).*

*Planche XXII: En haut, face et profil du crâne féminin de S90 de Rouazi-Skhirat avec téléradiographie, dessous même individu associé avec le crâne masculin C3, dessous les crânes Kiffians et Ténéréen de Gobero, en bas pour comparaison, dessin des crânes de Mechta El Arbi, Oued Guettara et Medjez 2. Ce dernier appartenant au Capsien est plus gracile que les individus de Mechta El Arbi (dessins d'après Camps, modifié)*

*Planche XXIII : En haut à gauche, photo du versant est de la localité appelée Bou-Bri, sur lequel s'ouvre l'entrée de la grotte, à droite photo du bas du cône d'éboulis où sont rassemblés les restes humains. Dessous, plan de la grotte, avec coupe SE-NO et détails de 2 loci, au bas de l'éboulis et contre la paroi.*

*Planche XXIV: Crâne IOB 1, en haut, vues orthonormées, profil télé-photographique, détails de la zone de trépanation (côté gauche) et clichés radiographique de cette même zone,*

*Crâne IOB 2, dessins orthonormés du crâne, et détails des lésions à gauche avec décapitation (coupure mastoïde gauche) et au milieu lésion traumatique cicatrisée pariétale droite,*

*Crâne IOB 3, à gauche dessins orthonormés sur téléphotographie à 2,5m, à droite détails de la large trépanation métopique per mortem, sans signes de cicatrisation avec radiographie.*

*Planche XXV: Dessins des profils orthonormés à partir de téléphotographie à 2,5m, des crânes IOB 6, IOB 6-13, IOB 9, IOB 9-15, IOB 13-4 et IOB 13-7.*

*Planche XXVI : En haut, profil crânien orthonormés de IOB 8, faces de IOB 5-1 et IOB 13-6, dessins de la face de IOB 15-4 et de la mandibule de IOB 5-2. Au milieu, lésion ou variation anatomique sus-orbitaire droite de 6-13, dessous lésions post mortem de rognage de porc-épic (ne sont pas des stigmates de rites anthropophages), en bas photo et dessins montrant un tassement vertébral lombaire probablement traumatique (brucellose?).*

*Planche XXVII: - Dessins des restes humains provenant de la grotte d'Achakar (Cap Spartel), en haut fragments de maxillaires et mandibulaires des sujets 1, 2 et 3, à droite au milieu, tibia du sujet immature, au milieu à gauche clavicule du sujet adulte présentant une fossette rhomboïde, dessous fragments d'os coxal adulte, en bas à droite vertèbres adultes.*

*- Photos d'une lésion crânienne sur la voûte de l'adulte, et hyperostose diploïque,  
- photo mettant en évidence une hypercémentose radiculaire, et sillons sur les couronnes montrant des traces d'hypoplasie de l'émail dentaire (stress biologique).*

*Planche XXVIII : Aspect de l'estuaire en 2010, l'embouchure de l'Oued Cherrat se situe au sud de la nécropole... effaçant probablement une grande partie de l'habitat néolithique.*

*Planche XXIX : Plan général de la nécropole de Rouazi- Skhirat (fouilles 1982, 1983 et 1984, d'après Daugas et Sbihi-Alaoui, modifié).*

*Planche XXX : Essai de répartition des « unités conceptuelles » d'après le plan initial (Daugas et Sbihi-Alaoui 1984, modifié)*

%%%%%%%%%

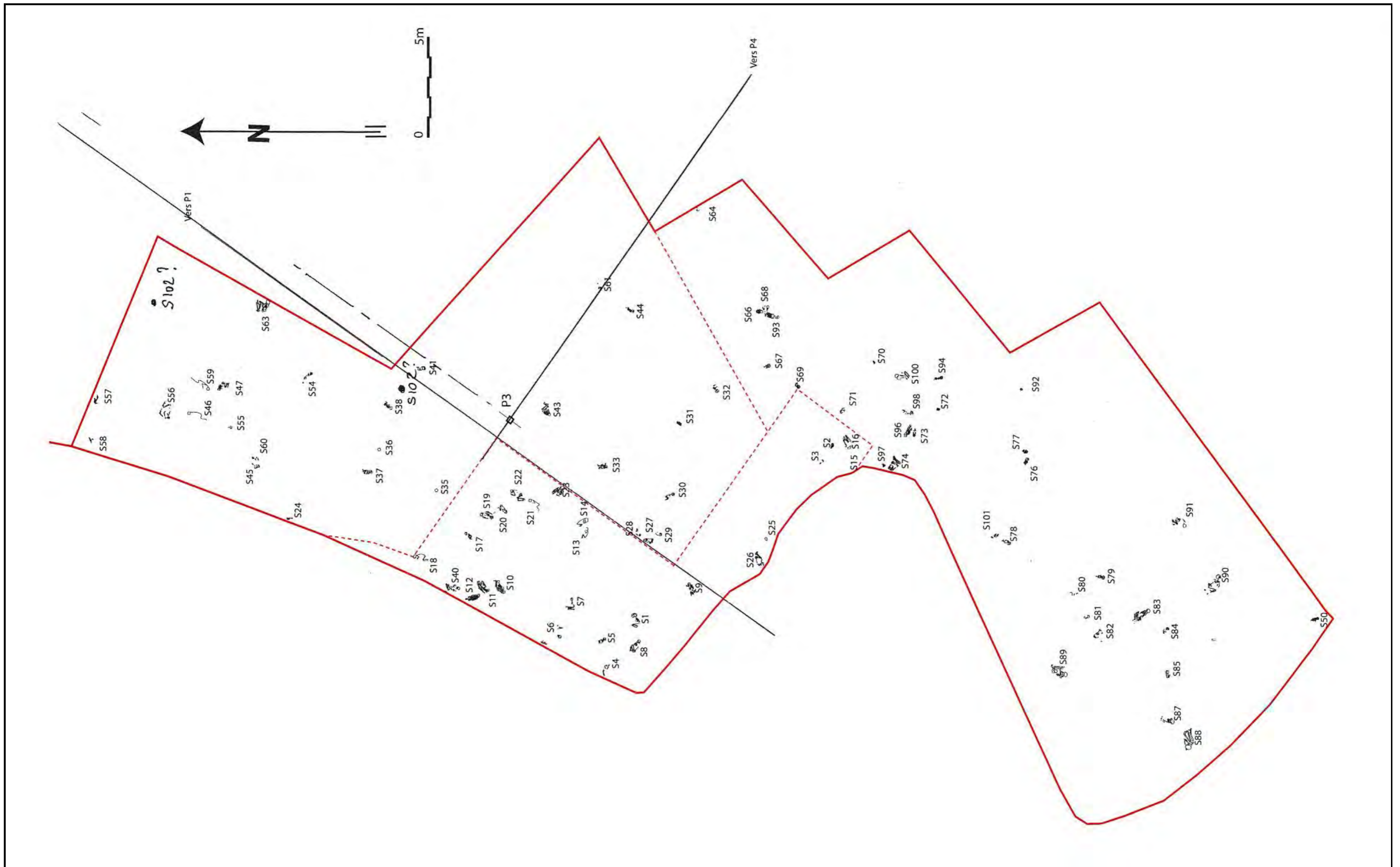


Planche XXXI : Plan général de la nécropole de Rouazi- Skhirat (fouilles 1982, 1983 et 1984, d'après Daugas et Sbihi-Alaoui, modifié).









**LA NECROPOLE NEOLITHIQUE  
DE ROUAZI A SKHIRAT (MAROC) :  
ETUDE ARCHEO-ANTHROPOLOGIQUE**

-----

*Jean-Paul Lacombe*

*Volume 2 (Corpus des sépultures)*

-----

*1<sup>e</sup> partie*

*- données récapitulatives sur la nécropole  
- Planches I à XV -*

-----



*Volume 2 - 1<sup>ère</sup> partie*

-----

Récapitulatif des données générales  
concernant la nécropole  
de Rouazi à Skhirat

----

Planches de I à XV



*Figure 135 : La nécropole de Rouazi à Skhirat en 1987*

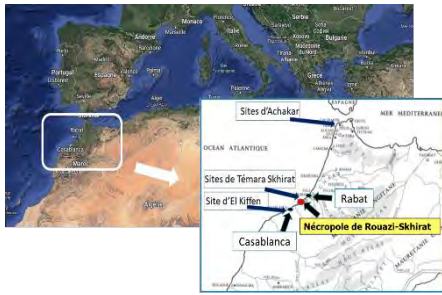

Photo Collina-Girard, 1980

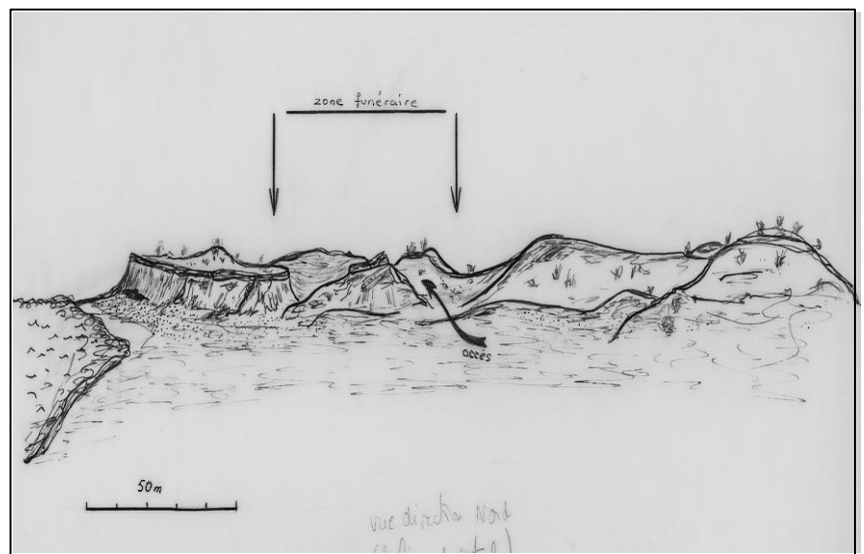
***Planche I: La nécropole néolithique de Rouazi à Skhirat (Maroc) du 4<sup>e</sup> millénaire avant notre ère, situation, en bas photo du site en 1980.***

*Site archéologique  
découvert en 1980*



***101 dépôts funéraires découverts  
dans le cordon dunaire actuel ...  
qui à l'origine était un haut de  
plage :***

- 87 sépultures ont été reconnues***
- 14 dépôts funéraires sans restes humains***



*3 campagnes de fouilles de sauvetage  
entre 1981 à 1984  
(J-P Dugas \* et F.Z. Sbihi-Alaoui \*\*)*

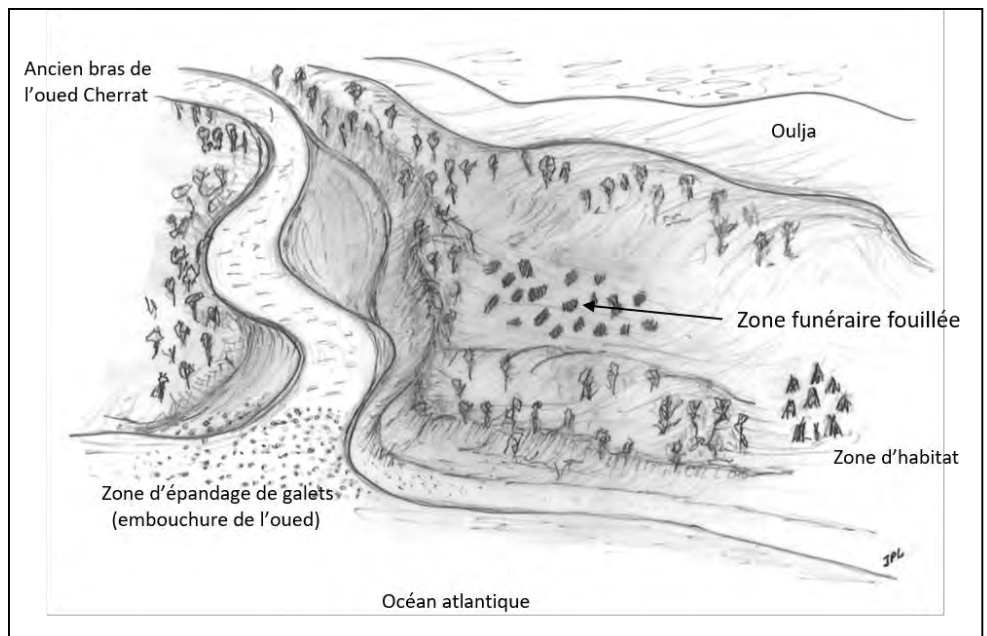
***Planche II: Le site en 2008, au milieu dessin de la nécropole vue en direction du nord . En bas, J.-P. Dugas en 1988.***

***\* Mission Préhistorique et Paléontologique Française au Maroc***

***\*\* Service National de l'Archéologie puis Institut des Sciences de l'Archéologie et du Patrimoine***



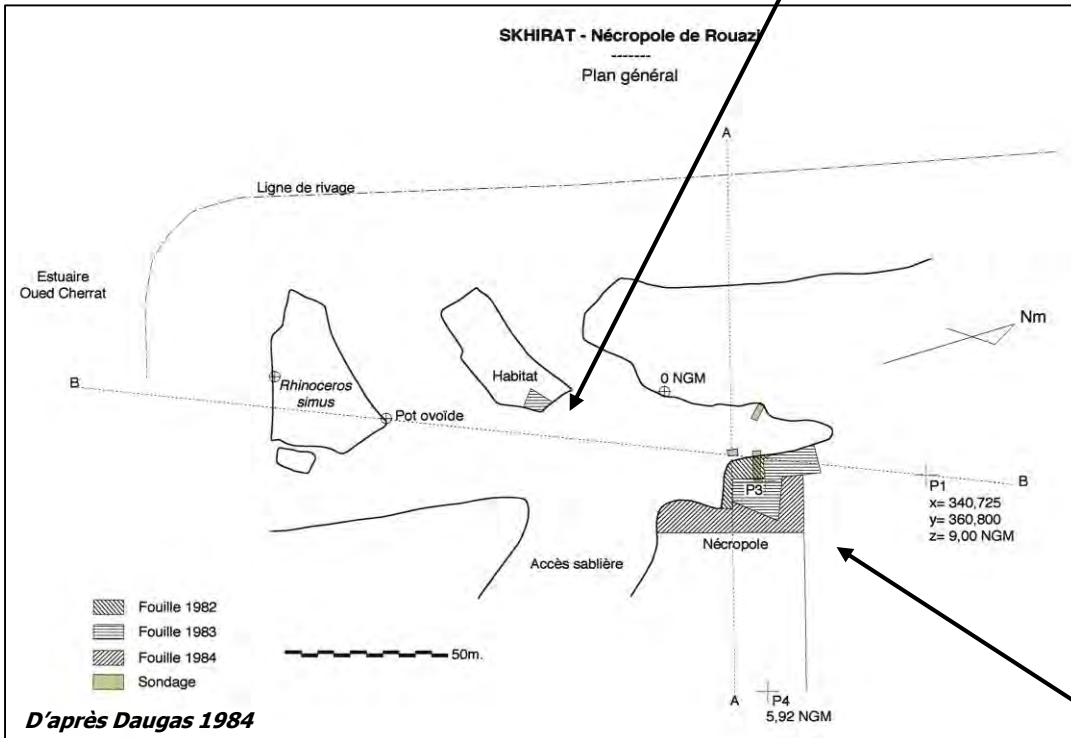
Photo Collina-Girard, 1980



**Planche III: En haut vue vers le sud de l'exploitation de la sablière datant de 1980, au milieu vue vers le nord en 1986, et en bas représentation subjective de la nécropole du temps de son occupation, centrée sur le 4<sup>e</sup> millénaire avant notre ère (dessin Lacombe).**



**Zone de l'habitat néolithique**



**nécropole**



*Photo A. Debénath*

**Planche IV : Zone d'habitat à proximité de la nécropole. En bas André Debénath en 1989.**



Amas coquillier



Dune littorale « sablière »




Cordon dunaire littoral

***Planche V: Niveaux géologiques de la dune avec notamment les amas coquilliers qui recouvrent et protègent la zone funéraire.***

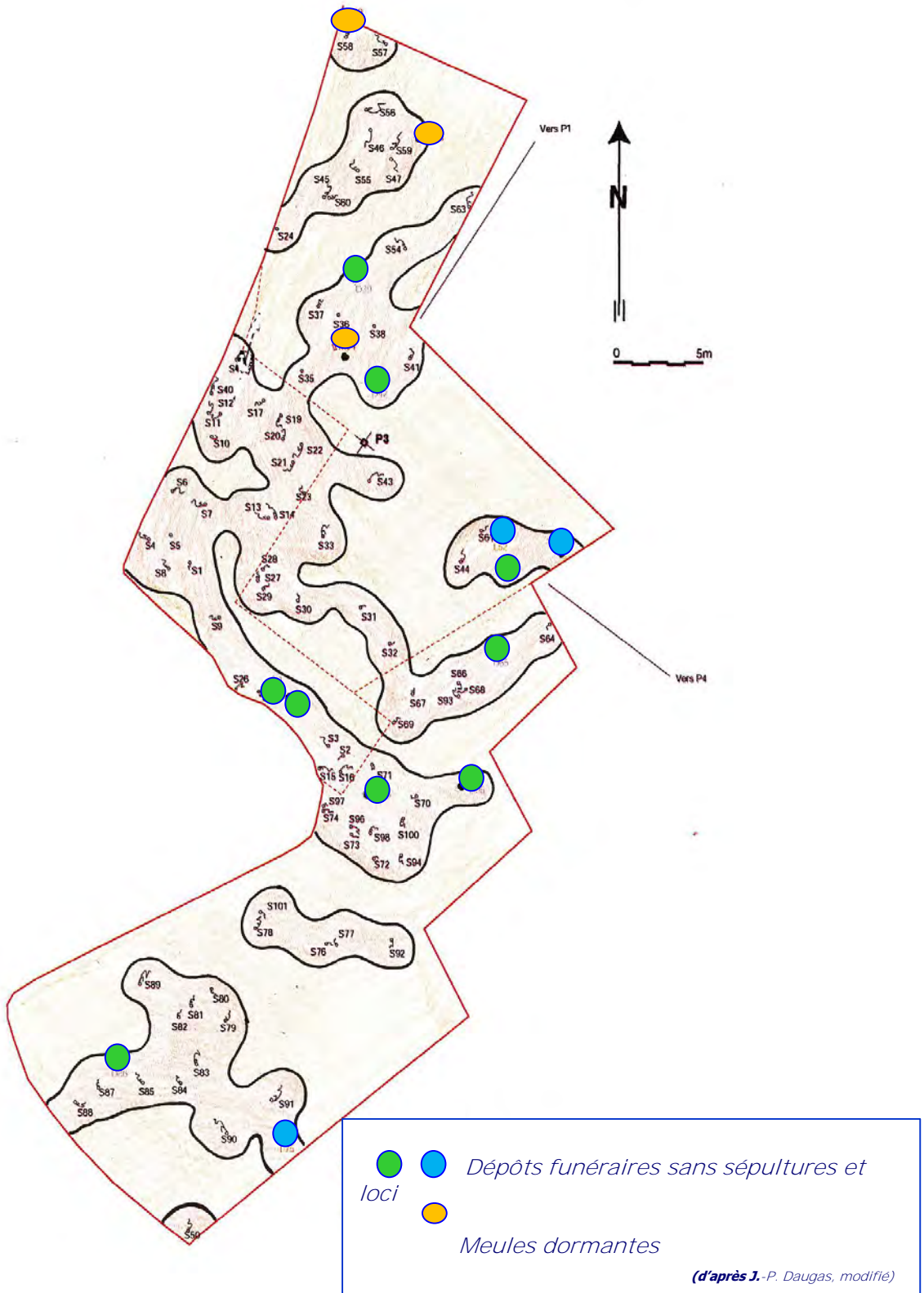




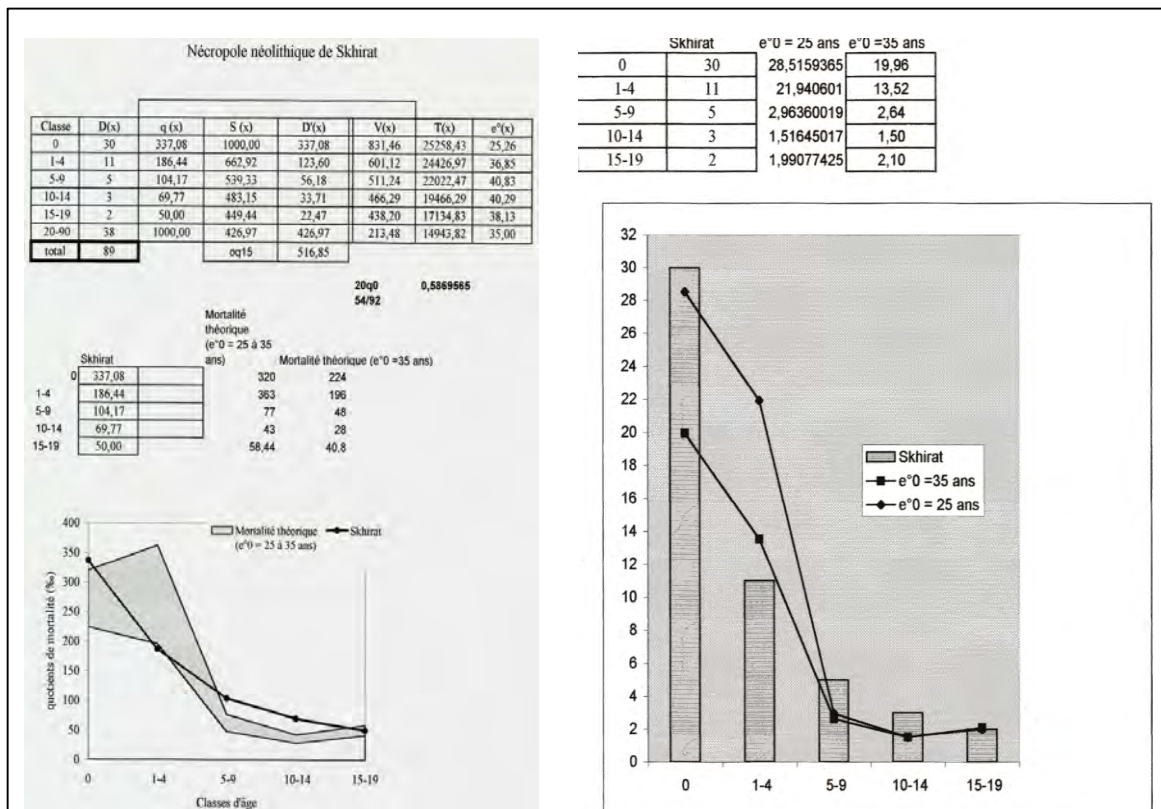
*photo Daugas*



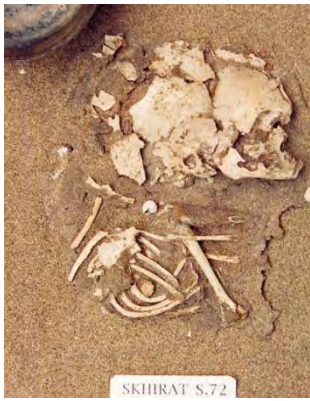***Planche VI : En haut, photo du chantier en cours de fouilles avec les coffrages en plâtre en cours de fabrication, le coffrage permettant de différer le dégagement des squelettes, à droite le « front » de fouilles côté ouest.***



**Planche VII : Répartition des tombes, des dépôts funéraires sans sépultures et des meules dormantes au sein de la zone fouillée de la nécropole de Rouazi à Skhirat.**



**Planche VIII: Détails méthodologiques du traitement statistique concernant la répartition par âge de la population exhumée, les résultats montrent une compatibilité avec une population dite naturelle (selon les abaques de Ledermann 1969).**



S72



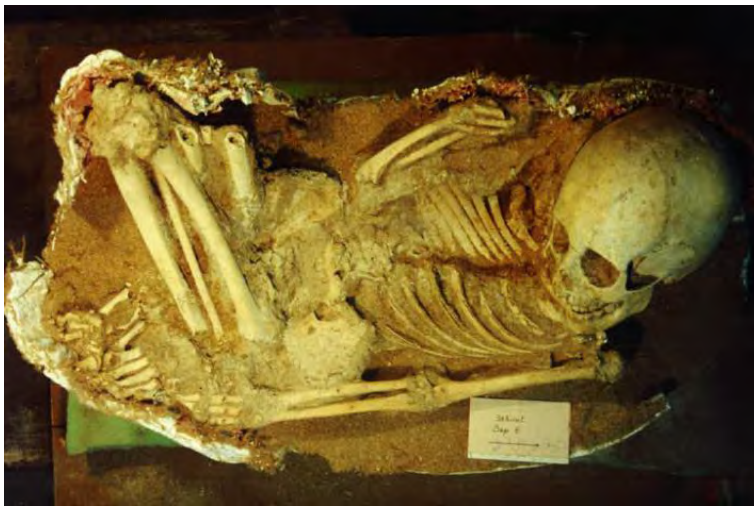S76



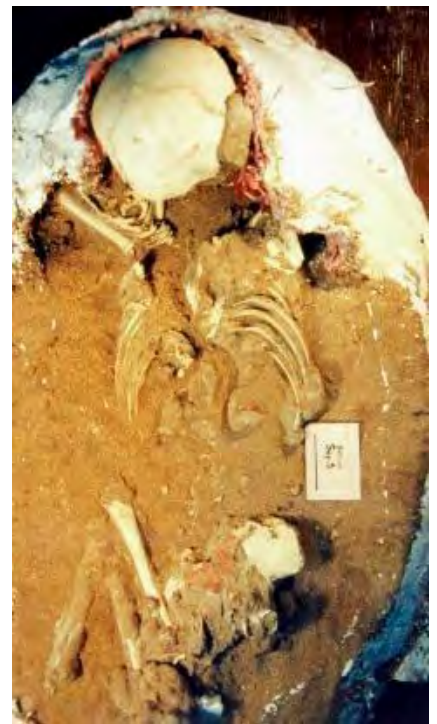S67



S69

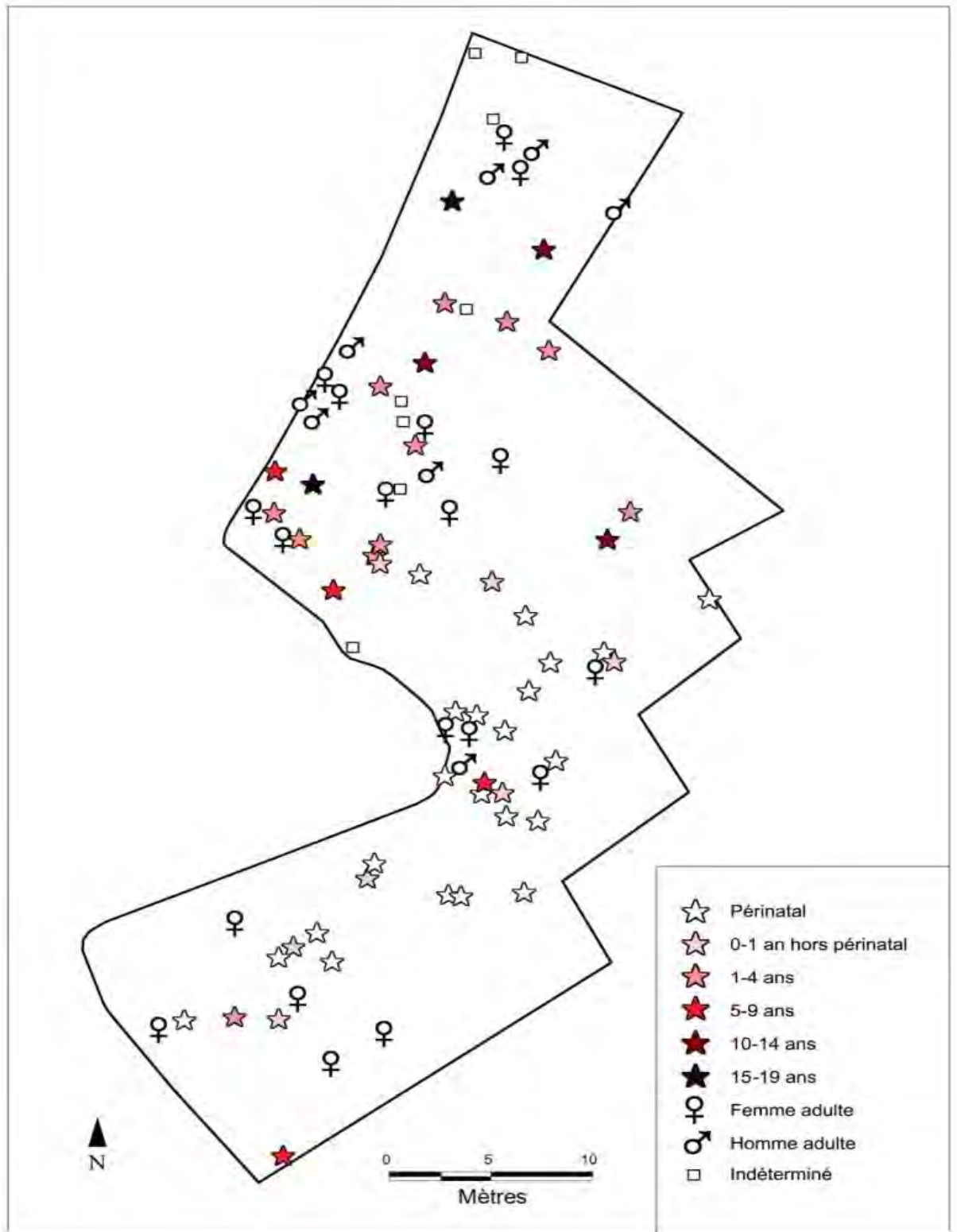


S6



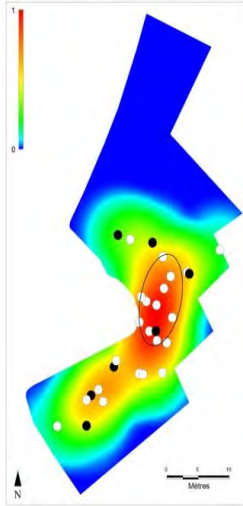
S9

**Planche IX : Exemple de sépultures d'enfants décédés en période périnatale mais aussi en période de préadolescence (cf. courbes de mortalité)**



**Planche X : Répartition géographique, par tranches d'âge et par sexe pour les adultes (travaux D. Cochard)**

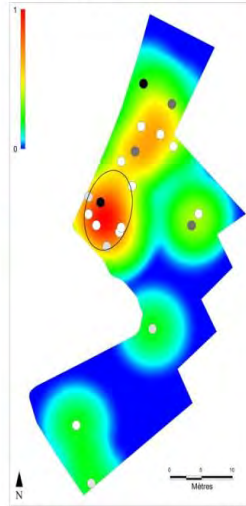
Valeurs L(r) agrégées (seuil 5%) > 4m  
 Largeur de la bande passante (surf. kernel) et rayon  
 de recherche des agrégats (scan) de 8m.



n=29  
 ● Périnatal  
 ● Hors périnatal  
 ○ Cluster p 0.05

1

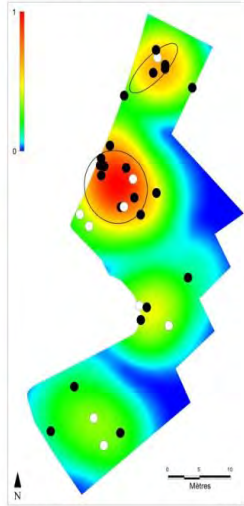
Valeurs L(r) agrégées (seuil 5%) 4 et 10m.  
 Largeur de la bande passante (surf. kernel) et rayon  
 de recherche des agrégats (scan) de 7.5m.



n=20  
 ● 1-4 ans  
 ● 5-9 ans  
 ● 10-14 ans  
 ● 15-19 ans  
 ○ Cluster p 0.05

2

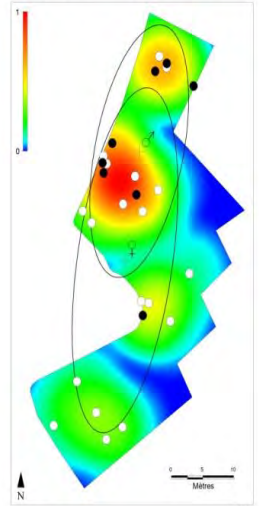
Valeurs L(r) agrégées (seuil 5%) entre 2 et 11m.  
 Largeur de la bande passante (surf. kernel) et rayon  
 de recherche des agrégats (scan) de 9m



n=31  
 ● 20-30 ans  
 ● > 30 ans  
 ○ Cluster p 0.05

3

Coordonnées des baricentres différentes (T de student) sur  
 l'axe des Y (seuil 5%) et non significative sur l'axe des X  
 Largeur de la bande passante (surf. Kernel) de 9m

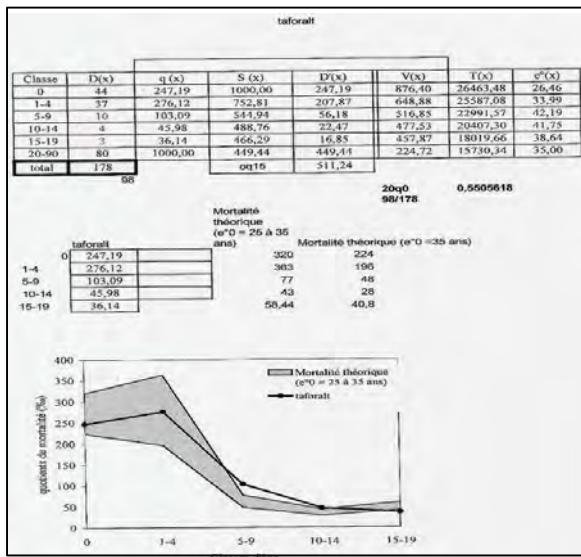


n=27  
 ● Femme  
 ● Homme  
 ○ Ellipse de déviation  
 + Barycentre

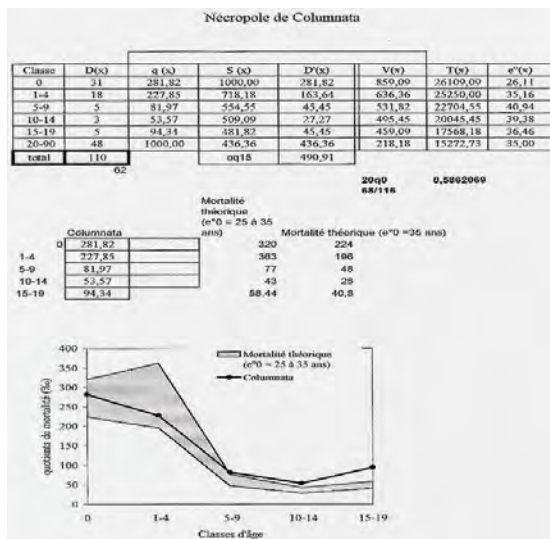
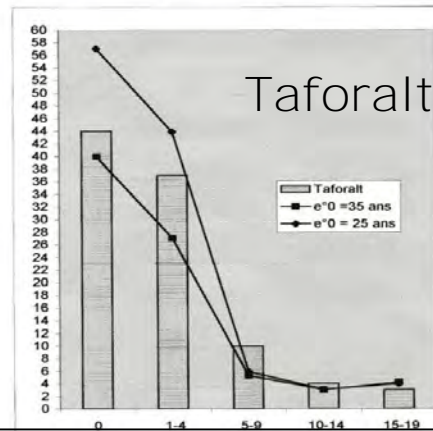
4

**Planche XI: Répartition spatiale par âge et sexe des sépultures:  
 (d'après D. Cochard, P. Murail, J.-P. Lacombe 2014)**

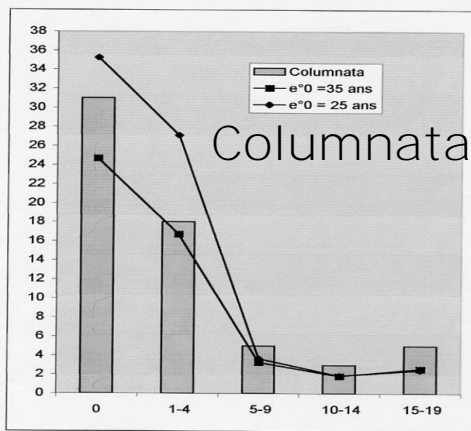
- 1/ Zone de concentration maximale des périnatals
- 2/ Zone de concentration maximale de la classe 1-4 ans
- 3/ Zone de concentration maximale des adultes « jeunes »
- 4/ Zone de concentration maximales des adultes féminins



Taforalt	e <sup>0</sup> = 25 ans	e <sup>0</sup> = 35 ans
0	44	57,03
1-4	37	43,88
5-9	10	5,93
10-14	4	3,03
15-19	7	3,98

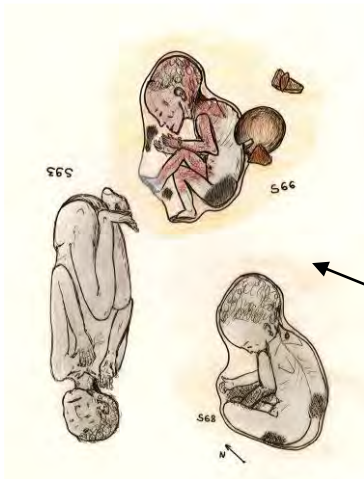


Columnata	e <sup>0</sup> = 25 ans	e <sup>0</sup> = 35 ans
0	31	35,2444158
1-4	18	27,1175967
5-9	5	3,66287664
10-14	3	1,87426426
15-19	5	2,4605075

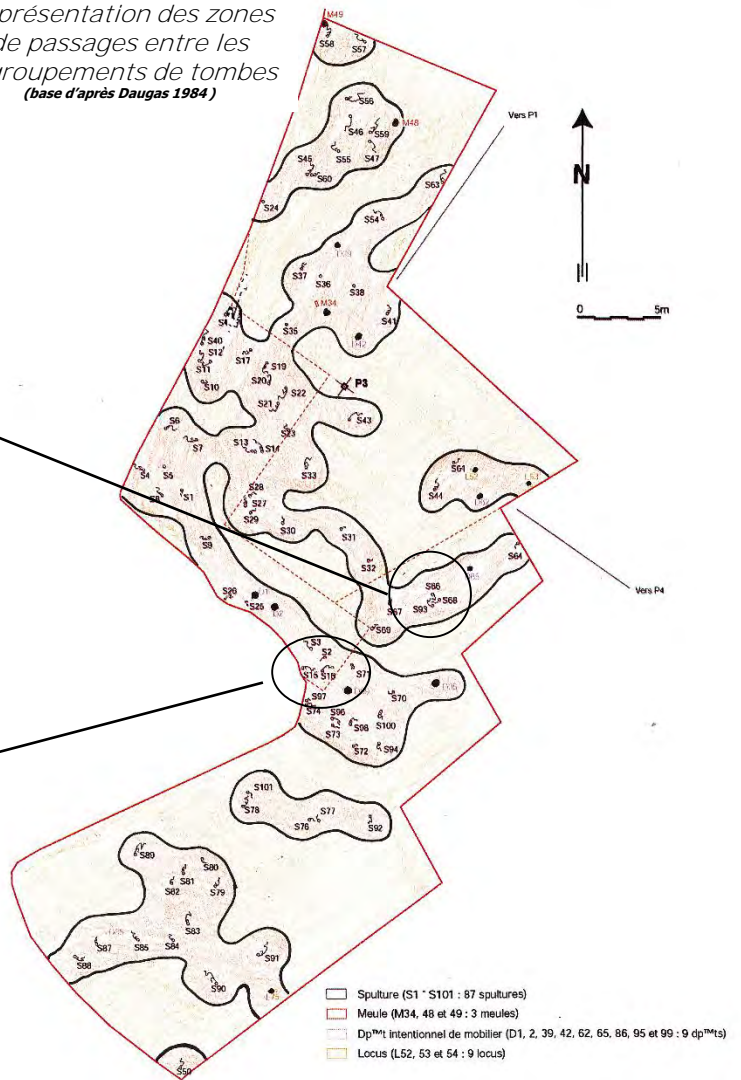
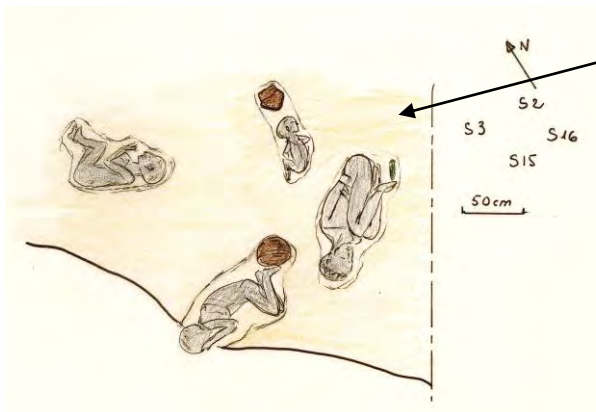


**Planche XII : Données comparatives avec les bases de calculs de la répartition par âge de la population ibéromaurusienne de Taforalt en haut (d'après les données de Férembach 1962, modifiées) et dessous de la population capsienne de Columnata (d'après les données de Chamla 1970).**

Représentation des zones de passages entre les regroupements de tombes  
(base d'après Daugas 1984)



2 exemples d'unités conceptuelles



**Planche XIII: Visualisation de la présence de « zones libres » formant des « sentiers » localisant l'emplacement pérenne des tombes, sont représentés aussi deux exemple « d'unités conceptuelles », c'est-à-dire de regroupements de plusieurs tombes, représentant une « histoire » familiale, sociale ...**





Photo Collina-Girard 1980

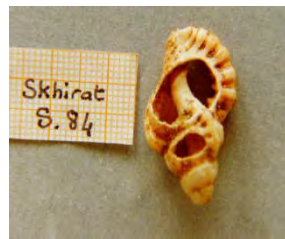

Céramiques issues de la sépulture S81 Gobelet en ivoire S100 et Vase en dolérite verte  
(photos collectif 2000)



Perles (**coquilles d'œufs d'autruche**) S24

Aiguille et navette en os S91

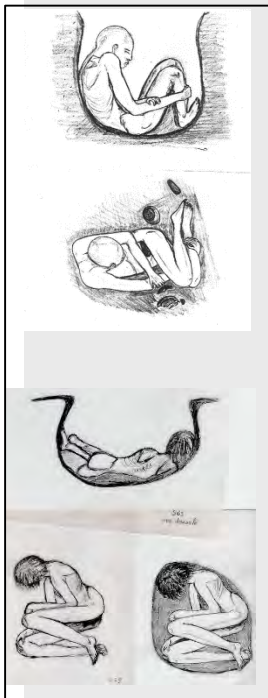


Coquillages

**Planche XIV : De nombreux objets ont été déposés auprès des corps: des vases (entiers ou intentionnellement brisés), un pot en dolérite, des haches polies (ou herminettes), des bijoux de parures (perles en coquilles d'œuf d'autruche), des gobelets en ivoire, des coquillages et sans oublier des composants argileux de différentes couleurs, ainsi que des colorants (rouge limoneux, blanc kaolin, jaune argileux et noir manganèse avec de probables résidus d'aspect cendro-charbonneux). Au sein de la nécropole 14 dépôts funéraires votifs sans sépulture ont été reconnus.**

- Décubitus latéral : 56%  
côté droit 41 % / côté gauche 16%
- Procubitus (environ 8% mais avec souvent des positions en oblique ou avec des déplacement secondaires)
- Décubitus dorsal 12%

**Mais aussi avec des modes originaux d'inhumation :**




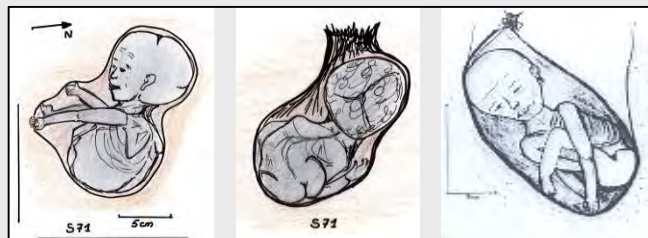
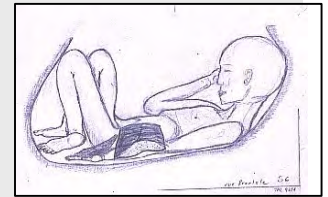
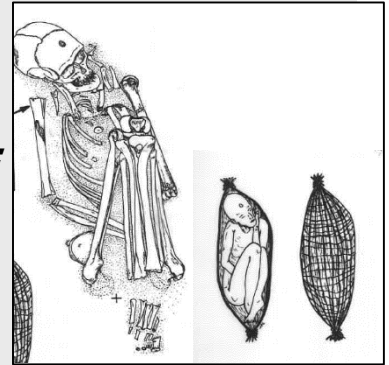
· En « fagot » (exemple de S12)

· Position « assis » (exemple de S74)

· Position « assis couché » (exemple de S6)

· Disposé « en caisson » avec effet de paroi (exemple de S63)

· Enfants inhumés dans un « sac » (exemple de S71)



**Planche XV : Les positions d'inhumation présentent des constantes (décubitus), notamment pour les enfants qui se retrouvent inhumés dans des linceuls ou «sacs mortuaires», et qui devaient être à l'origine leur hamac-berceaux, cette « pratique » est classiquement rencontrée dans les régions africaines entre-autres.**



**LA NECROPOLE NEOLITHIQUE  
DE ROUAZI A SKHIRAT (MAROC) :  
ETUDE ARCHEO-ANTHROPOLOGIQUE**

-----

*Jean-Paul Lacombe*

-----

**Volume 2 : 2<sup>e</sup> partie  
(Texte du corpus des sépultures)**



### *Avertissement*

- *Ce descriptif tombe par tombe correspond à la deuxième partie du deuxième volume de la thèse portant sur l'étude archéo-anthropologique de la nécropole de Rouazi à Skhirat (Maroc) datée du 4<sup>e</sup> millénaire avant Jésus-Christ. Il s'agit de l'inventaire de toutes les tombes mises au jour sur le site lors des fouilles de sauvetage effectuées entre 1981 et 1984, codirigées par Jean-Pierre Dugas, Mission Archéologique et Préhistorique Française au Maroc<sup>1</sup>, et Fatima-Zohra Sbihi-Alaoui, Service National de l'Archéologie<sup>2</sup> (directrice Mme Joudia Hassar-Benslimane-Ministère de la Culture et de la Communication, Royaume du Maroc).*
- *Une majorité des sépultures a été coffrée sur site lors des 3 campagnes de fouilles de sauvetage, mais certaines ont été prélevées sans ordre du fait de leur état de conservation, et quelques-unes ont servi pour des datations radiocarbone comme S13, S15, S21 et S55. Cependant toutes ont été répertoriées spatialement (Rapports annuels 1982, 1983 et 1984 de la MPPF), ainsi que les 14 dépôts (dont 9 seront référencés par Dugas comme funéraires) et les 3 meules dormantes. Les coffrages ont permis un dégagement différé des sépultures entre 1985 et 1997, le descriptif de chaque sépulture faisant l'objet de cet ouvrage (Deuxième partie du deuxième Volume).*
- *A ce jour les sépultures sont conservées au musée d'Archéologie de Rabat et à l'Institut National des Sciences de l'Archéologie et du Patrimoine de*

---

<sup>1</sup> MPPF, dont le directeur durant cette période était André Debénath.

<sup>2</sup> Le Service national de l'Archéologie deviendra en 1985 l'Institut National des Sciences de l'Archéologie et du Patrimoine, Rabat Institut, Madina al Ifrane, Rabat, Royaume du Maroc.

*Rabat. Les restes humains actuellement entreposés à l'INSAP et provenant des fouilles Daugas et Sbihi-Alaoui, sont ceux qui avaient été transportés à l'université de Bordeaux en 1985 par André Debénath pour études et analyses. Ils ont été rapatriés au printemps 2019<sup>3</sup> (cf. Volume 1, chapitre 2).*

- *Du fait de la grande fragilité des restes osseux et dans un but de conservation, certaines sépultures ont été laissées dans leur environnement sableux et carbonaté.*
- *Les planches VII, X, XXIX, XXX et figure 6 correspondent à la répartition spatiale en deux dimensions établies à partir des relevés de terrain de J.-P. Daugas et F.-Z. Sbihi-Alaoui (modifiées).*
- *En ce qui concerne les dessins et photographies de chaque tombe, ils sont collationnés au sein du Volume 2, Planches de S1 à S101<sup>4</sup>, les documents propres à chaque tombe sont regroupés dans les parties 2 et 3 du Volume 2 avec dans l'ensemble une planche par page et par sépulture, le lecteur peut donc consulter le corpus avec la planche correspondante. Concernant les planches, les photos sont toutes de l'auteur de ce mémoire, mis à part quelques photos de sépultures faites sur site au moment de leur découverte et communiquées par A. Debénath ou par J.-P. Daugas (S5 / S7 / S18 / S19 / S20 / S22 / S54 / S82 / S83 / S90 / S92 / S100). L'intérêt de ces rares photos, malgré leur rareté, est fondamental pour l'étude, notamment dans le cadre de l'intégration des restes osseux dans l'espace funéraire et dans leur environnement archéologique initial.*
- *De S1 à S18, les données archéologiques fournies par J-P Daugas ont été rajoutées (et notées en italique), à partir de S19 il ne s'agit que d'éléments fournis d'après des croquis de terrain remis ou communiqués oralement par Daugas en 2003, 2004 et 2005.*
- *87 sépultures sont dénombrées au sein de la zone fouillée. D'après Daugas (communication personnelle), 9 dépôts intentionnels de mobiliers ont été reconnus en lien direct avec le contexte de cette nécropole, témoignant de rites funéraires particuliers, malgré l'absence de restes humains. Ces dépôts seraient référencés par Daugas de la manière suivante : D1, D2,*

<sup>3</sup> Il s'agit : des sépultures S27, S29, S31, S32, S33, S37, S38, S41, S44, S47, S61 ; des crânes n°1, n°2, n°4, n°5, n°6 ; des restes humains de S1, S2, S26, S35, S50, S54, S57, S58 et S.81 ; et des restes humains provenant des « Points 2 et 3 » dits « de Lesage ».

<sup>4</sup> S102, S103, S104 et S105 proviennent de travaux récents et ne font pas partie de cette étude, mais seront référencés à la fin de ce corpus.

D39, D42, D62, D65, D86, D95 et D99. Nous les avons définis comme étant des « dépôts funéraires sans sépulture » représentés par des fragments de céramiques associés à des restes osseux animaux, pouvant être assimilés à des offrandes ou autres dépôts intentionnels. 3 meules dormantes ont été mises au jour localisées dans la zone nord de la zone fouillée (M34, M48 et M49), ainsi que 4 « loci » référencés L52, L53, L54 et L75) (cf. plan, Figure 6 Volume 1). Concernant le locus L54, il n'a pas été retrouvé sous cette référence (sans confusion possible avec la sépulture S54 déjà bien définie et répertoriée sur le plan). Concernant le Locus L75, il se situerait en dehors de la zone répertoriée au nord-ouest de la nécropole (sous réserve d'erreur initiale), à 5 m environ à l'ouest de la Sépulture S58.

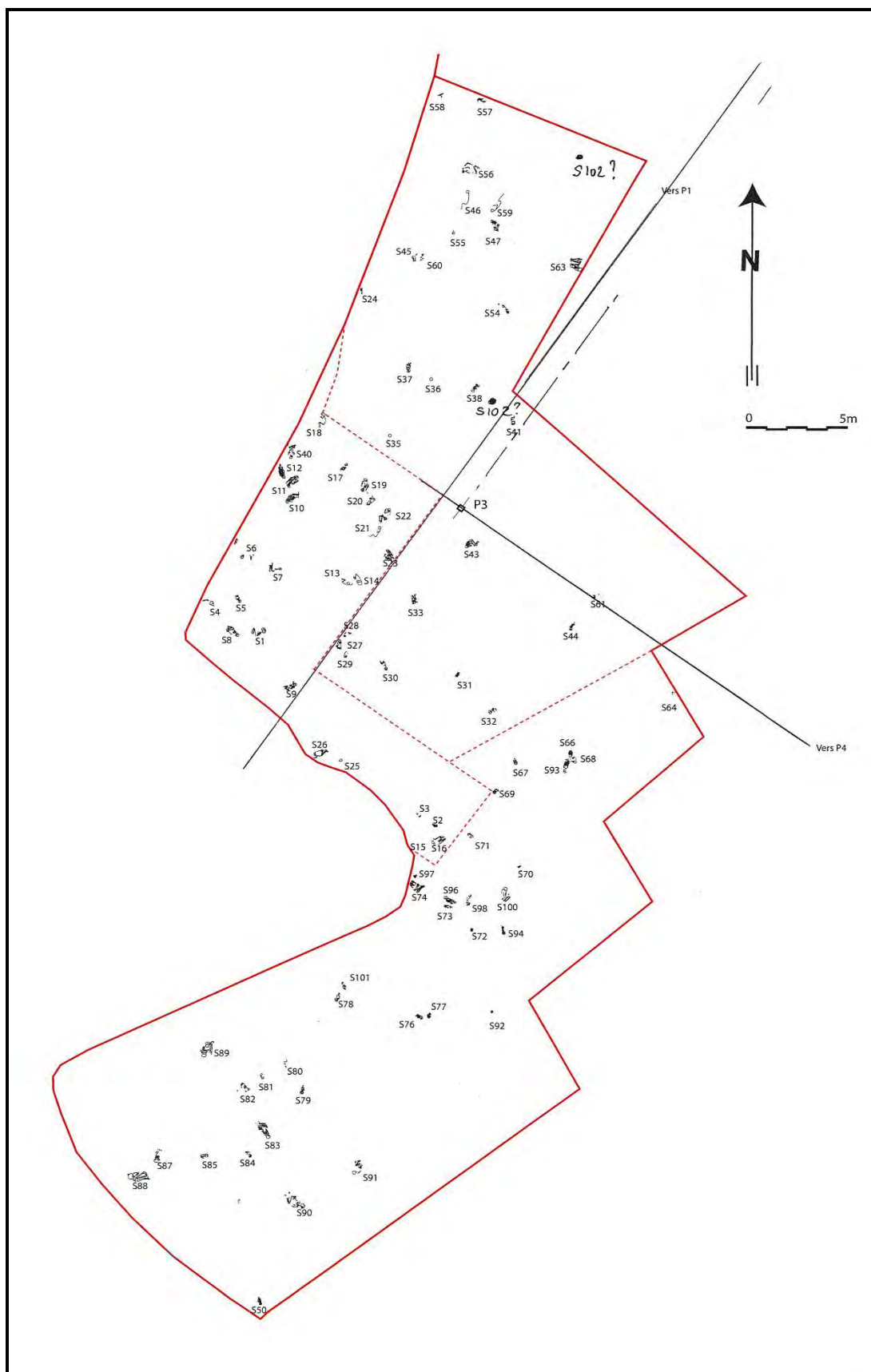
### **Sur le plan méthodologique :**

- Quelques précisions méthodologiques en complément du chapitre 2 (Volume 1) sont nécessaires pour éviter toutes confusions avec les relevés initiaux sur le terrain ; l'orientation des corps et la détermination de leur « axe » seront déterminées en utilisant le sens pelvis - crâne pour plus d'homogénéité et de facilité de compréhension, cette mise au point est importante car des orientations relevées sur le terrain avant le dégagement complet du squelette étaient imprécises (corps verticalisés par exemple).
- La direction de la face est définie d'après la position d'inhumation initiale (en prenant en compte d'éventuels déplacements secondaires à la période de décomposition).
- Lorsque nous utilisons le « point zéro » au cours de nos descriptions, il s'agit par définition du point le plus élevé de la sépulture. Ceci permet d'objectiver un éventuel « pendage » des ossements et de le quantifier.
- Les dessins des relevés ostéologiques lors du dégagement des sépultures et de l'environnement sédimentaire se feront selon deux axes principaux : d'une part en vue plane classique (vue verticale axiale) et d'autre part, lorsqu'elles sont possibles, selon des vues « frontales » c'est-à-dire selon des axes de vues horizontaux avec mise en évidence de coupes verticales. Ces vues frontales pourront être observées selon les quatre axes : en latéral droit, latéral gauche, céphalique ou pelvien. Néanmoins certaines vues peuvent être obliques permettant de mettre en évidence des éléments particuliers, comme par exemple des différences d'aspect entre le sédiment de remplissage et le sédiment de l'encaissant, seuls éléments factuels d'un éventuel contenant disparu. Ces principes « orthonormés » relèvent et utilisent les méthodes utilisées en dessin industriel.

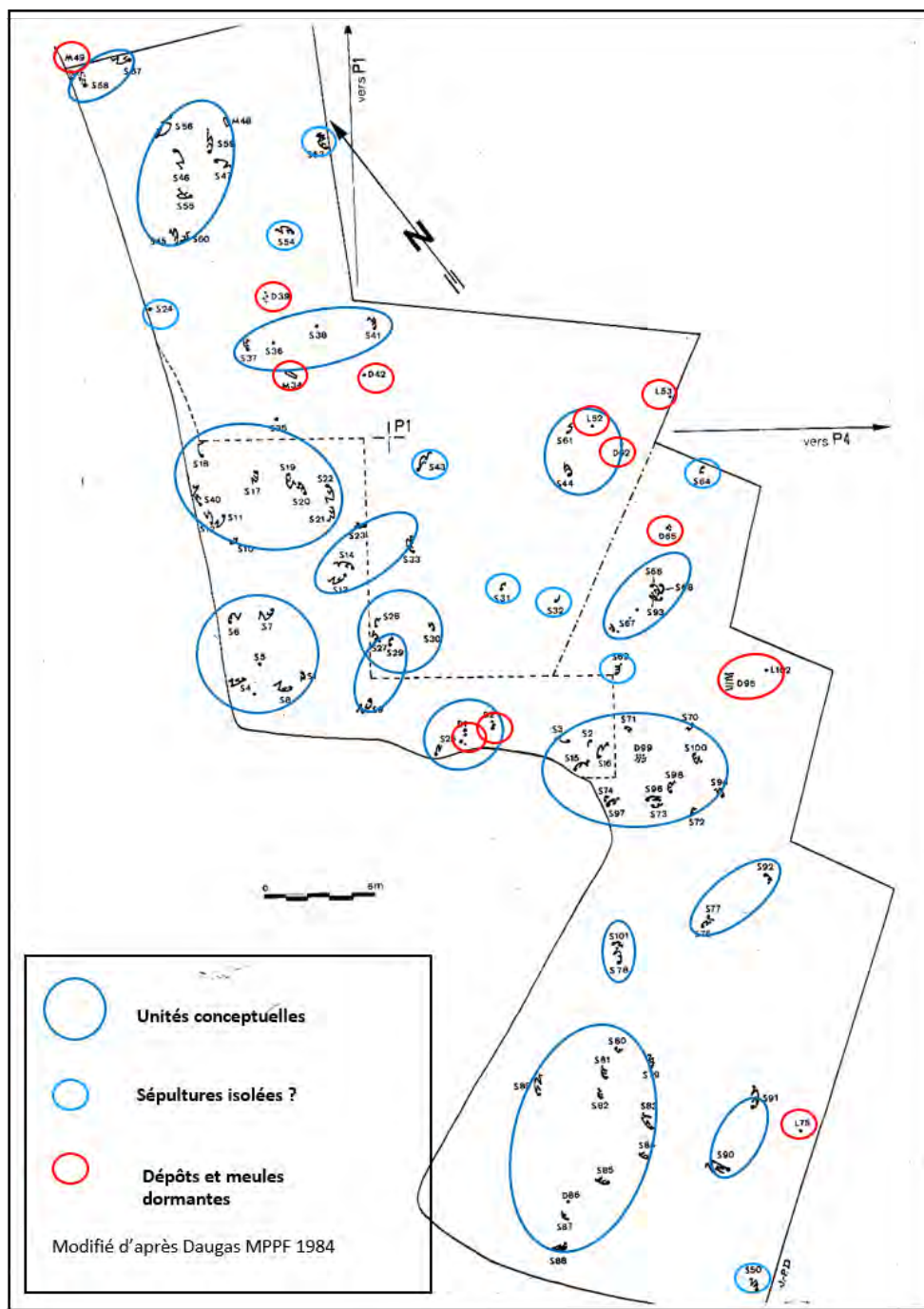
- *Concernant les données métriques citées dans ce corpus elles ne concernent en général et dans la mesure du possible que des dimensions utiles pour la détermination de la taille et de l'âge. Elles sont collationnées à la fin de chaque descriptif de tombe. Elles sont quantifiées de manière très différente en fonction des sépultures et pour certaines plus détaillées que pour d'autres ; les relevés faits in situ avec des conditions de fouilles et de conservation très variables, avant d'éventuelles (et parfois inévitables) pertes de données. Mais pour la plupart des sépultures toujours conservées, il sera toujours possible de les compléter par de nouvelles mesures.*
  
- *Pour ce qui est des reconstitutions des « parties molles » des corps, nous insistons sur le fait qu'il s'agit bien évidemment d'une restitution subjective, ces représentations par dessins doivent être « lues » avec toutes les précautions d'usage. Leur rôle est de permettre de bien visualiser la position du corps du défunt au moment de la mise en terre ainsi que du contexte funéraire et des éléments taphonomiques, sans oublier l'influence de l'un sur l'autre. De même lorsqu'un « contenant » est visualisé, il ne s'agit que d'un « principe de contention » sans exclure d'autres possibilités de liens disparus (tissu, peau animale ou encore contention à l'aide de liens en fibres végétales...). Les traces ne sont pas suffisantes pour en déterminer le matériau utilisé (sauf concernant S100 où l'empreinte au niveau scapulaire évoque fortement les traces d'une « vannerie » visibles sur l'argile déposée sur le corps).*
  
- *La bibliographie des Volumes 2 et 3 est commune avec celle du Volume 1 et se trouve à la fin du Volume 1.*

%%%%%%%%%





*Planche XXIX : Plan général de la nécropole de Rouazi-Skhirat (fouilles 1982, 1983 et 1984, d'après Daugas et Sbihi-Alaoui, modifié).*



*Planche XXX : Essai de répartition des « unités conceptuelles » d'après le plan initial (Daugas et Sbihi-Alaoui 1984, modifié)*

## ***CORPUS DES SEPULTURES DE ROUAZI - SKHIRAT***

### ***Volume 2 (2<sup>e</sup> partie, texte du corpus)***

#### **1. Sépulture 1**

Il s'agit de la tombe d'un jeune enfant inhumé sans mobilier (Figure 123), exhumé le 10 mai 1982 (Daugas et Sbihi-Alaoui). Aucun dispositif funéraire particulier n'a été observé. Les ossements sont en mauvais état de conservation et pour la plupart inclus dans des masses de sable carbonaté. Les ossements ont été prélevés tels quels.

Il s'agit d'un sujet immature décédé vers l'âge de deux à trois ans (denture lactéale complète) déposé en décubitus latéral droit semi-contracté. Le squelette est fragmenté : outre deux éléments diaphysaires, deux blocs sont dissociés. Les relevés archéologiques de terrain montrent la surélévation de l'extrémité céphalique par rapport au reste du corps tandis que les membres inférieurs sont fléchis.

Le bloc le plus compact correspond au thorax qui expose, au dégagement, son côté gauche. L'humérus gauche est plaqué contre le thorax, en position physiologique avec le coude légèrement positionné en postérieur, l'avant-bras homologue fléchi à environ 70°. La main gauche, en pronation, montre sa paume posée sur la région abdominale. La première côte gauche a son extrémité postérieure soudée à T1.

Le second bloc, qui n'est qu'imparfaitement en connexion avec le premier, correspond à un crâne de petit volume, évoquant une microcéphalie congénitale (?), mais sans montrer de craniosténose. Il se trouve en légère flexion gauche. Les dépôts carbonatés n'ont pas permis un dégagement complet mais le périmètre crânien peut être estimé entre 450 et 460 mm. La mandibule est en occlusion imparfaite avec un déplacement post-mortem vers la gauche. Sur l'arcade mandibulaire dix dents sont visibles, sur le maxillaire, l'incisive latérale droite n'est pas présente (agénésie ou chute), le germe de la première molaire définitive inférieure gauche n'est pas visible.

## Conclusion

Il s'agit de la sépulture d'un enfant décédé après l'âge de deux ans, probablement vers l'âge de trois ans, mesurant 92 cm environ, inhumé en flexion non contractée, couché sur le côté droit, la tête surélevée en flexion latérale gauche. Il présente une anomalie au niveau de la première côte gauche et une possible dysmorphose crânienne, mais aucun élément ne montre que ces éléments peuvent être en lien direct avec sa mort. Il existe un décalage entre l'âge dentaire (trois ans) et l'âge statural, mais non significatif.

## Mensurations

Longueur crânienne (mesure <i>in situ</i> )	165 mm
Largeur crânienne ( " )	122 mm
Hauteur faciale totale	77 mm (?)
Hauteur faciale supérieure	48 mm
Largeur faciale supérieure	73 mm (?)
Hauteur nasale	24 mm
Largeur nasale	18 mm
Largeur bizygomatique	75 mm (?)
Périmètre crânien ( <i>in situ</i> )	460 mm
Longueur clavicule gauche	74 mm
Longueur diaphyse humérale gauche	>105 mm
Longueur diaphyse ulnaire gauche	> 90 mm
Longueur diaphyse radiale gauche	80 mm
fémorale droite	>139 mm (145 ?)
Longueur diaphyse fémorale gauche	>140 mm (145 ?)
tibiale droite	121 mm
tibiale gauche	121 mm

Taille calculée (Fazekas 1978) :

> 81,5 cm (*estimation humérus*)

94/98 cm (*estimation fémur*)

87,1 cm (*clavicule*)

83,0 cm (*radius*)

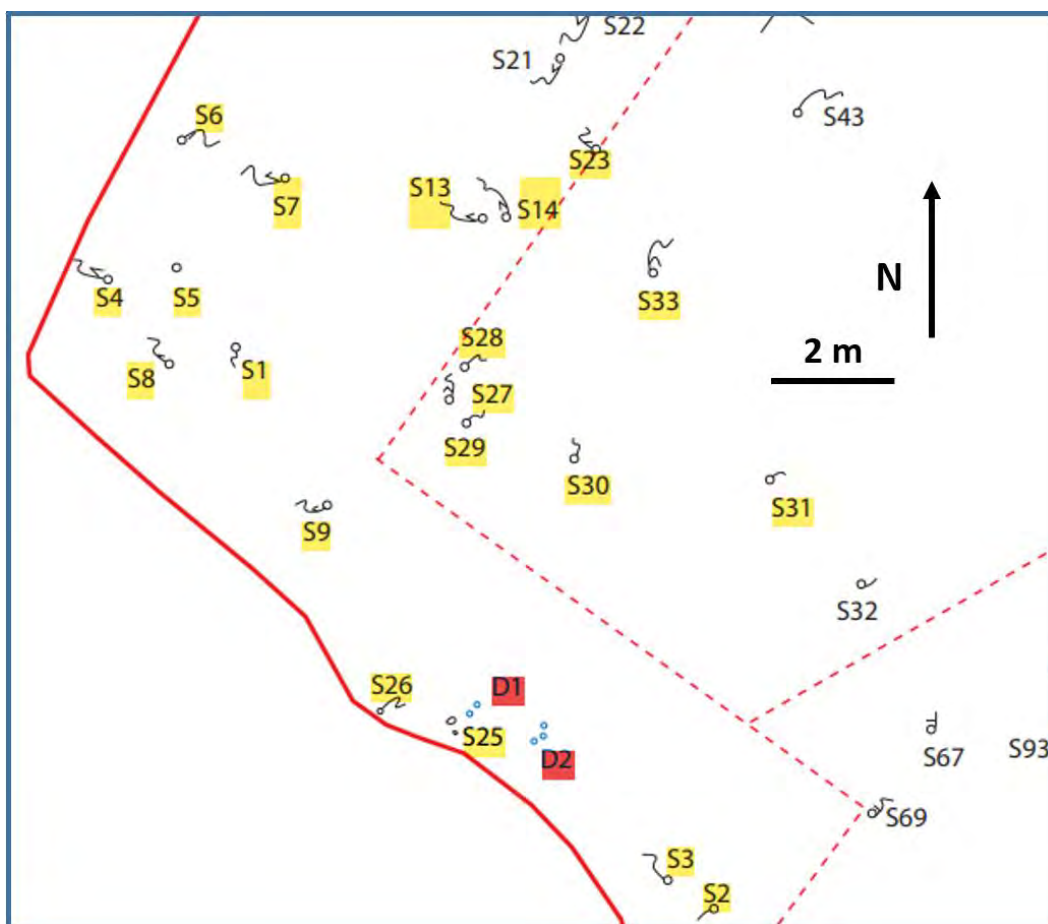
>> 76 cm (*ulna*)

92,5 cm (*tibias*)

Les valeurs sont comprises entre 83 et 98 (*probabilité 92 cm*).

Âge statural : 18 à 30 mois, légèrement inférieur à l'âge dentaire.

Âge dentaire : 2 à 3 ans.



*Figure 123 : Secteur funéraire de la nécropole de Rouazi-Skhirat (fouilles Daugas et Sbihi-Alaoui 1982 à 1984, modifiée).*

## 2. Sépulture 2

Il s'agit d'un enfant décédé en période périnatale, déposé en procubitus, la tête tournée à gauche, d'orientation générale est-nord-est / ouest-sud-ouest, la face dirigée vers le sud. Exhumé le 11 mai 1982 (Daugas et Sbihi-Alaoui) *il est accompagné d'un vase entier, brun-noir, à fond conique et col droit à décor incisé* (communication personnelle Daugas) déposé sur le flanc en haut du crâne. Le squelette n'est distant que de 15 cm de S3, placé immédiatement au nord des pieds. Aucun dispositif sépulcral particulier n'a été observé.

A l'ouverture du coffrage en plâtre effectué, le squelette apparaît en bon état de conservation mais certaines zones sont très carbonatées et rendent le dégagement difficile notamment au niveau du thorax, de l'abdomen et de la face. Le corps a été déposé dans une fosse en procubitus et occupe un volume de 33 x 19cm et de 10cm de puissance.

La tête, exposant son profil droit strict, est surélevée comme pour beaucoup de sépultures d'enfants à Rouazi-Skhirat. La mandibule est en position de sub-occlusion et, avec les maxillaires, montre les germes dentaires des incisives, des canines et des premières molaires.

Le thorax montre toutes les côtes dirigeant leur concavité vers le pôle céphalique, en rapport avec la position en procubitus, l'ensemble se présentant dans un plan horizontal. Il existe une absence de connexion au niveau des vertèbres cervicales avec décalage entre l'occipital et le rachis, le thorax ayant glissé vers l'ouest de près de cinq à six centimètres. Ce glissement, qui se serait effectué en suivant le pendage existant du fond de la fosse et sous la pression des sédiments, a provoqué la rotation des côtes par translation du rachis et blocage du sternum ainsi que de la partie antérieure costale. Au dégagement le sternum apparaît en connexion anatomique avec les clavicules. La scapula gauche offre sa face postérieure et se trouve en quasi-connexion avec la clavicule homologue. La clavicule droite est en place, en connexion avec la scapula droite qui expose sa face postérieure. Les arcs neuraxiaux sont en place par rapport à l'espace thoracique.

Les membres supérieurs : l'humérus droit est en connexion avec l'avant-bras, fléchi à 40°, le poignet en supination, la face palmaire exposée au dégagement. La main droite se situe sous la région cervicale : les cinq métacarpiens sont en place, ainsi que les phalanges. La tête humérale se situe en regard de la région sous-mandibulaire, la diaphyse exposant sa face postérieure. L'ulna a subi une rotation externe déjetant l'olécrane vers l'extérieur. L'humérus gauche, exposant sa face postérieure, est en position de symétrie la tête humérale se retrouvant en position sous-occipitale. L'avant-bras est ouvert à 120°, le coude gauche en connexion, le radius en mauvais état est très fragmenté mais en place. La main gauche se situe sous le fémur droit, sa face palmaire exposée au dégagement, en légère flexion ulnaire.

Les membres inférieurs apparaissent en position fléchie (talons-fesses) avec parallélisme des trois diaphyses du membre inférieur gauche et le pied n'est représenté que par quelques phalanges. Le droit montre le fémur exposant sa face postérieure, la jambe se trouvant fléchie à 90° et engagée sous le membre inférieur gauche. Quelques phalanges objectivent la position de l'extrémité distale bien que légèrement déplacées au moment du coffrage.

En fait tout se passe comme si la sépulture comprenait trois blocs. Le premier concerne le pôle céphalique, le deuxième les membres inférieurs qui apparaissent à leur place d'origine et le troisième la région thoracique (et pelvienne) qui a subi un déplacement déjà décrit. Au dégagement la fosse est mise en évidence cernant globalement le squelette, notamment sur le secteur sud correspondant à l'extrémité céphalique. Une racine végétale carbonatée a été observée sur la gauche du squelette mais sans interférence apparente avec la dynamique de décomposition du cadavre.

### **Remarques taphonomiques :**

Cette sépulture montre un déplacement du tronc seul, dans le sens du pendage. Il existe une rotation des côtes avec glissement sur la face palmaire de la main droite qui, elle, est restée à sa place initiale alors qu'elle aurait dû suivre le mouvement du thorax. Ainsi il apparaît que le déplacement n'a pas été causé par un phénomène extérieur (animal fouisseur par exemple) mais uniquement par la dégradation des parties molles, donc dans un temps relativement proche de l'inhumation. Il s'agit probablement d'un phénomène « d'aspiration » par la béance d'un espace vide, suite à la disparition d'une matière périssable (vannerie ?), conjugué à l'effet gravitationnel du pendage (et par la pression sédimentaire). Peut-on évoquer la présence d'un « vêtement » résistant (textile, peau animale) ? La tombe montre une surélévation céphalique imposée par la forme de la fosse creusée mais on ne peut exclure aussi la mise en terre dans un contenant (hamac, berceau, linceul).

### **Conclusion**

En conclusion, il s'agit d'un sujet périnatal en bon état de conservation, déposé en procubitus dans une fosse avec déplacement intrinsèque post-mortem (présence initiale possible d'un linceul).

---

## Mensurations

Longueur diaphyse humérale droite	64 mm	
Gauche	> 61 mm	
Longueur diaphyse radiale droite	51,2 mm	
Longueur ulnarienne gauche	56,5 mm	
Longueur diaphyse fémorale gauche	71 mm	
droite	> 65 mm	
tibiale gauche	> 56 mm	
Longueur clavicule droite	38 mm	
<i>Dimensions des germes dentaires</i>		
1ère molaire supérieure droite	5,7 mm	
1ère molaire inférieure droite, largeur : 6,4 mm, hauteur :	4,5 mm	
2ème molaire inférieure droite	>6 mm	
(Représentée par deux cuspides)		
Incisive centrale supérieure gauche, largeur 6,2 mm, hauteur 6,1 mm		
Incisive centrale supérieure droite,	5,2 mm	5,5 mm
Canine supérieure droite,	4,3 mm	4,7 mm
Canine inférieure droite	4,7 mm	4,2 mm
<i>Taille calculée</i>	<i>50,6 cm (humérus)</i>	
	<i>52,2 cm (radius)</i>	
	<i>48,7 cm (ulna)</i>	
	<i>50,2 cm (fémur)</i>	
	<i>&gt;46cm (tibia)</i>	

*Les valeurs sont comprises entre 49 et 52 cm.*

*Âge dimensionnel : périnatal,*

*Âge dentaire : naissance +/- 2 mois.*

---



### 3. Sépulture S3

Sur le terrain ont été exhumés le 18 mai 1982 les restes d'un sujet périnatal placé en décubitus latéral droit contracté et accompagné, à 0,15 m à l'ouest du fond de la fosse d'inhumation, *d'un vase noir mat, biconique, non décoré, intentionnellement brisé en deux parties elles-mêmes sous-fragmentées* (d'après Daugas). Différentes manipulations de ce plâtre non obturé font que lors de la fouille anthropologique seule la partie céphalo-thoracique a été conservée. Après consolidation et par commodité le dégagement est initié par la face inférieure, *en retournant le squelette* (cf. dessin et photo, Planche S3).

La sépulture n'est représentée que par le tronc, les membres supérieurs et l'extrémité céphalique. L'ensemble des ossements examinés occupe un espace de 200 x 130 mm sur 36 mm d'épaisseur.

Le squelette repose en décubitus latéral droit, orienté nord-ouest / sud-est, la face regardant le nord-est. Le crâne, qui expose son profil gauche, est écrasé, formant un bloc d'une épaisseur de 36 mm. La longueur du crâne in situ est de 115 mm pour une hauteur (distance plan mandibulaire et vertex) de 85 mm. La mandibule est en occlusion, et sur le côté droit : sont visibles les couronnes des m2, m1, c, i2 et i1. Sur le maxillaire droit, sont visibles i1 et i2, c, ainsi que les molaires.

Le thorax apparaît en légère oblique antérieure gauche. La clavicule gauche se trouve en position transversale et avec un pendage de 9,5 mm environ. Des vestiges du scapulum gauche restent en connexion, le profil facial gauche est exposé au dégagement (attention le dessin inverse les données), l'humérus gauche est absent. L'avant-bras gauche montre les deux diaphyses parallèles, plaquées contre le thorax, le poignet se trouvant « en supination » en position sous-clavière. Le rachis montre une cyphose surtout marquée dans la zone cervico-thoracique, les côtes exposent leur face supéro-externe, et offrent leur concavité à la partie supéro-antérieure du thorax.

#### ***Remarques taphonomiques***

Le sable est fluide en fond de fosse mais devient gréseux et compact au contact des ossements et, par endroit, dur comme du béton. La vue inférieure permet de voir les arcs neurax thoraciques ainsi que les côtes droites qui reposent sur leur face externe. La clavicule droite est horizontale. Ainsi, la ceinture scapulaire est en oblique supérieure, le rachis (et le thorax) prenant une concavité supérieure, en épousant le fond de la fosse. Le scapulum droit repose sur sa face postérieure, l'épaule en connexion, la diaphyse humérale est plaquée contre le thorax, en légère abduction antérieure, elle repose sur sa face postéro-externe. L'avant-bras est fléchi à 45°, la position de la diaphyse radiale évoquant un poignet droit reposant sur sa face dorsale. Une racine fossile de 5 à 10 mm de diamètre traverse le thorax de part en part, arrivant au niveau des vertèbres thoraciques, se glissant sous le thorax et passant entre celui-ci et le tiers inférieur de la diaphyse humérale.

D'autres éléments racinaires diffusent dans le tronc, mais sans trop perturber l'ordre osseux.

### Conclusion

Il s'agit de la sépulture incomplète d'un enfant périnatal, orientée nord-ouest / sud-est, la face regardant le nord-est, et déposé dans la fosse en décubitus latéral droit probablement contracté. L'âge dentaire évoque un enfant décédé après la naissance, alors que l'âge statural serait en faveur d'un décès à 7/8 mois in utero (retard de croissance ?).

---

### MENSURATIONS S3

---

Longueur du crâne	115 mm
Pariétal droit	longueur 72 mm x 66 mm de haut (mesure des cordes)
Longueur humérus droit	53 mm (42,3 cm)
Diamètre diaphyse hum. droite 1/3 sup.	8,2 mm
Diamètre radius droit milieu	3,7 mm
Longueur clavicule gauche	34 mm
Diamètre clavicule gauche	4,2 mm
Longueur ulna gauche	51,5 mm (44,6 cm)
Diamètre moyen au milieu	5,5 mm
Hauteur scapulum droit	> 34 mm
Mensurations dentaires	
Couronne 1ère molaire inf. droite	6,9 mm (long.) x 3,7 mm (haut.)
" sup "	6,8 mm " x 3,8 mm "
" incisive centrale sup. droite	5,1 mm (larg.) x 5,6 mm "
Âge dentaire :	périnatalité
Âge osseux :	7/8 mois ( <i>avant le terme</i> )
Taille :	42/45 cm

---

#### 4. Sépulture S4

A l'ouverture, le squelette examiné in situ appartient à un sujet adulte, privé de son crâne (destruction, érosion...), mais la branche et une partie du corps gauche de la mandibule sont restées en place ce qui permet de bien positionner l'extrémité céphalique. Les membres supérieurs et inférieurs sont contractés. D'après Daugas (communication personnelle) le squelette prélevé sur site le 12 mai 1982 est mis au jour sur le talus occidental de l'ancienne sablière (ce qui pourrait expliquer l'absence du crâne). En l'état, aucun mobilier ne serait associé. Le squelette postcrânien avec l'hémi-mandibule gauche (portant M1 et M2 sur l'arcade) apparaît en position de décubitus droit en légère oblique antérieure gauche. Il existe un effet de paroi sur le côté gauche (verticalité de la scapula et de l'ilion par colmatage immédiat de la fosse).

Il s'agit d'un sujet adulte, a priori d'aspect féminin. Le corps est inhumé bras et jambes fléchis, orienté ouest / est si on en croit le relevé de terrain. Concernant l'extrémité céphalique, seule l'hémi-mandibule gauche est en position anatomique, ainsi que les vertèbres cervicales. Du fait de la position de l'hémi-mandibule on peut estimer que le crâne, bien qu'absent, se trouvait en flexion antérieure et latérale « forcée » (Planche 4). Le volume occupé par le squelette mesure 690 mm sur 330 mm, correspondrait à la fosse dans laquelle a été inhumé le sujet. L'ensemble du squelette apparaît en connexion anatomique mais les ossements sont en mauvais état de conservation et le dégagement n'est pas intégral.

La ceinture scapulaire et la ceinture pelvienne sont sensiblement au même niveau. Par contre le rachis cervical montre une courbure régulière, s'appuyant sur le rebord est de la fosse. D'après la position de la mandibule et du rachis cervical la tête devait se trouver en position basale de Broca, en flexion contrainte sur le côté gauche, la nuque appuyée contre le rebord inférieur de la paroi de la fosse. La ceinture scapulaire expose sa face antérieure gauche (oblique antérieure gauche) avec décalage en hauteur de 5 à 6 cm aux dépens de l'épaule droite.

Les humérus se retrouvent parallèles (décalés de 15 à 20 cm) devant le thorax. L'avant-bras gauche est fléchi à 35°, mais l'ulna et l'humérus ne sont plus en connexion. La palette humérale gauche se retrouve dans le thorax suite au déplacement par mise à plat du thorax, avec « calage » de l'avant-bras et « rétropulsion » de l'humérus sur les côtes. L'avant-bras droit est fléchi fortement, la paume de la main droite posée sur l'épaule droite. La main gauche a sa paume plaquée contre le thorax. Les mains se trouvent à proximité du visage.

La ceinture pelvienne expose son détroit supérieur au dégagement objectivant un bassin reposant sur la face postérieure.

Les membres inférieurs sont en flexion forcée (position talon-fesse). Les genoux se trouvent contre l'abdomen, les diaphyses tibiales plaquées contre les fémurs, le genou gauche décalé dans le sens pelvien de 8 cm. Le péroné gauche a glissé dans

le creux poplité. En fait, tout se passe comme si la mise à plat (par dégradation des parties molles) du squelette s'était accompagnée d'une pression progressive venant de l'avant gauche (nord), plaquant le corps contre la paroi sud pour donner cet effet de contrainte. On pourrait évoquer la présence d'une contention.

### **Remarques taphonomiques**

Cette sépulture montre une contrainte de paroi, par la position de la scapula gauche qui se retrouve strictement verticale, ainsi que par celle de l'ilion gauche ainsi que la rectitude du corps côté « zone sud ». Ceci évoque un corps enterré adossé au bord rigide de la fosse, et d'un colmatage total de l'ensemble.

Au niveau du bassin, en dessous de l'ilion gauche, on note la présence de dépôts d'aspect cendreuse et de grains de charbon ou de manganèse (zones apparaissant plus noirâtres).

Au niveau du rachis cervical on différencie très nettement le sable de la dune (encaissant), de celui du remplissage de la fosse. En outre, on peut différencier aussi au moins trois variétés de sédiments gris : gris blanc (carbonaté et compact), gris noir (couche d'aspects cendreuse et charbonné) et le sable *normal* de la plage (un peu plus foncé). Enfin, on observe une ponctuation ocrée rougeâtre, de 2 cm environ d'épaisseur, au niveau du tiers inférieur du radius gauche, et sur sa face externe, prise dans les concrétions carbonatées qui entourent l'os.

### **Conclusion**

Il s'agit de la sépulture sans le crâne d'un sujet féminin mesurant environ 1.57 m, inhumé en position de décubitus latéral droit dans une fosse étroite associée possiblement avec un linceul serré avec, lors de la « mise à plat » du squelette, un glissement vers le bas de l'ensemble et un tassement progressif observé pour d'autres sépultures comme par exemple la sépulture S6 (qui est inhumée en position « semi-assise » dite encore « assis-couché »). Au sein de cette sépulture on retrouve des traces grisâtre d'aspect cendro-charbonneuses (peut-être aussi avec du manganèse) ou rougeâtre (dépôt de limon), évoquant un rituel d'inhumation.

---

## MENSURATIONS S4

---

Longueur humérus gauche	280 mm <i>Stature 154 cm (Dupertuis et Hadden)</i>
Longueur radius gauche	225 mm Stature 160 cm
Longueur fémur droit	380 mm (?) Stature > 149 cm
<i>Stature :</i>	<i>157 cm (moyenne humérus et radius)</i>

---

## 5. Sépulture S5

Ce squelette a été exhumé le 18 juin 1982. L'ouverture du coffrage en plâtre au musée archéologique de Rabat, a mis au jour un squelette d'enfant, en décubitus latéral droit les membres fléchis, dans l'ensemble bien conservé : le crâne en flexion antérieure et la face dirigée vers le nord. *Un vase noir à fond conique et col ouvert, avec décor incisé, est déposé, brisé, devant la face* (d'après Daugas).

A l'ouverture du plâtre, le crâne expose au dégagement son profil gauche. L'écaïlle occipitale voit sa partie gauche enclavée dans la cavité crânienne par déplacement taphonomique. La face n'est pas conservée mais les dents du maxillaire gauche sont en place et sont de type lactéal (incisives et deuxième molaire). La première molaire définitive, mesurant environ 3,5 mm de hauteur, est en cours de calcification. L'état d'évolution de la denture permet d'évaluer un âge de décès vers 18 / 24 mois environ. La deuxième molaire de lait, dont la couronne arase l'os alvéolaire, n'a pas terminé son émergence. Les incisives inférieures sont présentes, attestant une mandibule en occlusion au moment de l'inhumation. L'os alvéolaire et basal a disparu, le sédiment environnant apparaît très pulvérulent et poussiéreux et dans l'ensemble rend difficile la différenciation des structures osseuses.

Le thorax expose sa face latérale gauche, les côtes dirigeant leur concavité vers le pôle céphalique. L'humérus gauche se trouve en position anatomique plaqué contre le thorax, en légère abduction antérieure. Un déplacement dans le plâtre, dans le sens pelvien, avait déplacé le coude gauche qui était en connexion anatomique. L'avant-bras gauche est ouvert à 100° et forme avec l'avant-bras opposé un bloc compact et concrétionné. Les deux ensembles radio-ulnariens sont

en connexion anatomique et les paires diaphysaires se croisent au niveau de leur tiers moyen avec un angle de 60°. Le poignet droit se retrouve en supination. L'avant-bras droit est sous-jacent avec le poignet reposant sur sa face dorsale. Entre les deux blocs radio-ulnariens, sont dégagés deux métacarpiens appartenant à la main droite, l'axe de la main se retrouvant à 90° par rapport à l'axe de l'avant-bras. L'humérus et l'avant-bras gauche présentent un pendage, la main se situant à 60 mm en dessous de l'épaule.

Les membres inférieurs sont en flexion contractée par rapport au corps, les os des membres inférieurs sont en connexion anatomique. Le fémur droit est décalé vers la partie caudale et a subi sur son axe une rotation de 180°, qui pourrait s'expliquer par l'action d'un animal fouisseur. Le fémur gauche forme un angle de 65°, par rapport à l'axe théorique du rachis lombaire, le genou gauche se retrouvant à 35 mm du poignet gauche. Les jambes de S5 sont en flexions forcées sur les cuisses en position « talons-fesses », cette position s'étant accentuée lors de la dégradation des parties molles avec comblement de l'espace « musculaire » des mollets et de la partie postérieure des cuisses.

### Remarques taphonomiques

Au sein de cet « espace osseux », il existe un pendage transversal, le rachis se retrouvant nettement plus haut que la zone antérieure (membres et pelvis). Il est probable que la présence d'une poterie devant le cadavre ait pu interférer lors de la mise à plat du squelette au cours de la dégradation des parties molles. De plus, la perpendicularité de la main droite est certainement due au contact des tessons de poterie. La flexion de l'extrémité céphalique est liée d'une part aux deux gros fragments de poteries et d'autre part au pendage existant entre la zone occipitale et la face du cadavre.

Il est probable que cet enfant ait été inhumé dans un contenant assez « résistant » pour contenir des fragments de poterie s'ils étaient *dans* le contenant. Au niveau des membres inférieurs et du rachis, cette possibilité d'un contenant « résistant » est aussi évoquée par la flexion forcée des jambes sur les cuisses (mais non par rapport au tronc) et par l'aspect en cyphose régulière du rachis ainsi que de la flexion cervicale.

### Conclusion

Il s'agit d'une sépulture appartenant à un enfant décédé entre 18 et 24 mois environ (âge dentaire), inhumé en décubitus latéral droit. Certains éléments taphonomiques évoqueraient au moment de l'inhumation la présence d'un contenant (peau animale, contenant en tissu ou autres vanneries). L'âge statural est inférieur à 18 mois.

---

## MENSURATIONS S5

---

Longueur diaphyse humérale gauche	> 75 mm	(âge 1 an ?)
" " radiale gauche	72 mm	(taille 74,3 cm)
" " ulnarienne gauche	77 mm	(taille 66 cm)
" " fémorale	105 mm	(taille 72 cm)
Hauteur couronne M1 sup gauche	3,5 mm	
Longueur sépulture	380 mm	
Encombrement transversal	240 mm	
Âge dentaire	18 à 24 mois	
Taille squelettique	72 cm	
Âge squelettique	inférieur à l'âge dentaire ?	

---

## 6. Sépulture S6

Sur le terrain, le 14 mai 1982, est dégagé le squelette d'un enfant, orienté nord-est/ sud-ouest, dont les membres inférieurs sont contractés et le crâne, en position redressée, repose sur le côté droit regardant le nord / est. A hauteur du bassin sont juxtaposés des fragments de céramiques dont *l'ouverture et le fond d'un vase brun-noir, à fond conique et décor incisé, intentionnellement brisé. Trois tessons de la panse du même récipient sont placés sur le bras droit* (Daugas).

A l'ouverture, l'état de conservation est correct, l'ensemble gardant son aspect compact. La tombe est celle d'un enfant décédé vers l'âge de 9 à 10 ans, inhumé en position « assis-couché », en décubitus dorsal.

L'extrémité céphalique est fléchie antérieurement et en flexion sur le côté droit. Elle s'appuie sur le côté droit de la fosse.

Le thorax se trouve en décubitus dorsal, avec un pendage dans le sens pelvien.

Le rachis cervical montre une continuité parfaite, avec une courbure en flexion antérieure régulière, sans rupture des connexions anatomiques, et épouse de façon étroite le fond de la fosse. Ceci est en faveur d'une décomposition en milieu colmaté, donc de l'origine positionnelle du squelette.

Le bras gauche est en extension complète parallèle au tronc et calé par le rebord de la fosse qui semble de fait assez étroite, et fournit également le témoignage d'un espace colmaté.

Le membre supérieur droit est fortement fléchi et plaqué latéralement contre le thorax, la main droite en flexion forcée, apparaissant « luxée » et exposant sa face dorsale. Cette position ne semble pas être celle d'origine (bien que les ossements soient fixés par la carbonatation) et il est possible que lors du glissement dans le sens pelvien (ou à l'occasion du bris intentionnel du vase) l'extrémité distale de ce membre ait été déplacée. Du côté droit, le rebord de la fosse est aussi matérialisé par une différence sédimentaire.

Le pelvis repose sur sa face postérieure et les membres inférieurs sont en position talons-fesses, les genoux et les tibias *verticalisés* et appuyés contre la paroi de la fosse. Les pieds sont calés et reposent contre la paroi nord. Toute la partie pelvienne du sujet montre un colmatage total au cours de l'inhumation.

### **Remarques taphonomiques**

Au sein de cette sépulture, il existe un effet de paroi sur les bords latéraux, de l'extrémité céphalique aux membres inférieurs, évoquant une fosse étroite, à bords parallèles. Le fond est en forme de cuvette déterminant ainsi la position « assis-couché » (décrite aussi sous le terme « semi-assise ») du cadavre. Il est d'ailleurs établi que le squelette a subi un « glissement » dans le sens pelvien, de l'ordre de 10 cm, par effet de tassement accentuant la position talons-fesses et favorisé par la dégradation des parties molles des zones fessières.

La deuxième remarque concerne le colmatage total et immédiat de la fosse d'inhumation : ce caractère n'est pas incompatible avec la présence d'un enveloppement partiel du cadavre, pour peu que celui-ci soit assez souple mais assez solide pour « contraindre » latéralement l'ensemble du corps avant la mise en terre.

En effet, lors du dégagement, une particularité a retenu notre attention : autour du tronc et sur le bassin, il existe une couche carbonatée très compacte d'un centimètre d'épaisseur, absente à l'intérieur du thorax et susceptible d'évoquer un phénomène physico-chimique en rapport avec la décomposition, soit de l'enveloppe cutanée du cadavre (comme sur certaines momies), soit d'une enveloppe « linceul » faite de matière organique assez dense (peau animale épaisse par exemple), et dont la décomposition aurait été retardée par rapport à celle du corps.

### **Conclusion**

Cette sépulture appartient à un enfant décédé vers l'âge de 8 à 10 ans (âge dentaire), inhumé en position que nous décrivons par le terme « assis-couché » ou encore « semi-assise », les membres inférieurs *verticalisés* par effet de paroi, avec colmatage immédiat et total de la fosse. Il est tout à fait possible que cet enfant ait été inhumé dans un linceul épais et semi-rigide, comme par exemple une peau épaisse animale. Il existerait un décalage entre l'âge statural et l'âge dentaire.



---

## MENSURATIONS S6

---

Longueur diaphyse humérus gauche	172 mm	(4-5 ans (Caffey))
Ulna gauche	155 mm	(5-6 ans (Caffey))
Radius gauche	140 mm	(6-7 ans (Caffey))
Fémur gauche	255 mm (?)	(5-6 ans (Caffey))
Tibia gauche	225 mm	(6-7 ans (Caffey))
<i>Taille calculée</i>	<i>1,27+/- 5 cm</i>	
Âge statural	4 à 7 ans	
Âge dentaire	8 à 10 ans	

---

## 7. Sépulture S7

Lors de la fouille du 14 mai 1982, est mise en évidence sur le terrain la tombe d'un sujet adulte en position de décubitus latéral droit, fléchi, orienté ouest-est, la face regardant à nord-est. Cette sépulture n'a pas pu bénéficier d'un coffrage sur site et les os ont été prélevés sans ordre. Des vestiges mobiliers accompagnent le corps : deux vases intentionnellement brisés en deux puis fragmentés ainsi qu'une hache polie en dolérite et d'après Daugas, *les fragments d'une urne gris-noir à fond plat, dotée de perforations funiculaires à renfort interne et décor complexe incisé et au peigne avec restes d'incrustations blanches - sont répartis en deux amas, l'un derrière le crâne et l'autre sur son côté droit ; avant son dépôt le vase a fait l'objet d'une perforation volontaire dont l'opercule n'est pas présent dans la tombe. Les morceaux du second - une jatte brun-beige à bouche circulaire, perforation funiculaire à renfort interne et décor au peigne avec restes d'incrustations blanches- sont disposés, d'une part devant le thorax (bord) et d'autre part derrière le rachis (fond). La hache est déposée à l'ouest, dans l'alignement du genou droit* » (communication personnelle, 2004).

Sur le plan anthropologique le crâne a fait l'objet d'une étude particulière en raison d'une pathologie spécifique (cupule frontale). Les M3 ne figurent pas sur les arcades de la mandibule. L'ensemble des ossements présente un aspect gracile qui pourrait correspondre à un sujet adulte féminin.

Le cadavre a été inhumé en position de décubitus latéral droit, les membres supérieurs en flexion antérieure en position de « prière » les mains jointes sous le menton, l'épaule gauche est en position d'élévation (en contact avec la mastoïde).

La tête est en extension forcée sur le rachis cervical. Le rachis dorsal montre une rectitude. Les membres inférieurs sont fléchis le fémur gauche positionné à 90° par rapport au rachis, la ceinture pelvienne exposant le flanc gauche strict au dégagement. Le fémur droit montre une flexion antérieure à 70° environ par rapport au rachis. Les deux jambes se retrouvent en flexion complète, en position talons-fesses. Le pied gauche se retrouve en position flexion dorsale non forcée, par contre le pied droit se positionne en flexion plantaire forcée.

### Remarques taphonomiques

De cette position d'inhumation, il résulte que les fragments céramiques déposés autour de la partie supérieure du corps, ont influencés la position de l'extrémité céphalique et des membres, notamment supérieurs. Et au niveau du dos ils ont contribué à la rectitude du rachis et par là même la position en extension de l'extrémité céphalique, accentuant l'effet de paroi, effet que l'on retrouve aussi au niveau des genoux et des membres inférieurs avec appui de la plante du pied gauche contre la paroi... Le contour de la fosse est bien délimité et de forme ovale, notamment par l'ensemble des dépôts céramiques du côté est de la tombe.

### Conclusion

Il s'agit d'une tombe dans laquelle repose un corps probablement d'adulte *d'aspect* féminin en décubitus latéral droit, présentant une cupule frontale (trépanation incomplète) déposée dans une fosse ovale avec de nombreux fragments de poterie et une hache polie.

## 8. Sépulture S8

Le 18 mai 1982 a été mis au jour la sépulture d'un adulte placé en décubitus latéral droit contracté. Le crâne est en flexion antérieure, la face dirigée vers le nord. Le bassin est « relevé » et les membres supérieurs et inférieurs sont fortement fléchis en position talons-fesses, les mains sous la tête. Le bras gauche se situe devant le thorax, la main gauche la paume à plat sur le sol. D'après Daugas : *...cinq objets : deux vases, deux spatules et un poinçon en os, constituent le dépôt funéraire. Trois grands morceaux de fond des deux vases sont recueillis à 0,20 m au-dessus de la tombe, dans le comblement de la fosse funéraire. Le reste de la première poterie - jatte noire hémisphérique à décor au peigne - est trouvé brisé en deux parts : grands fragments réunis devant la face et quatre petits tessons* » (dont un trouvé lors de la fouille anthropologique),

« groupés sous le bras gauche. Le reliquat (panse et deux tessons de rebord) de la seconde - jatte rouge à fond aplati, perforation funiculaire à renfort interne et décor au peigne- est découvert étalé devant les genoux. Les deux spatules perforées en os sont observées, respectivement derrière et sur le côté droit du crâne, ce second exemplaire portant une fracture ancienne. L'extrémité distale de poinçon en os (L = 11 mm) a été mise au jour, dans la région abdominale, à l'occasion de l'étude en laboratoire... (communication personnelle 2004). L'ouverture du coffrage s'avère délicat, du fait d'une forte humidité rendant le plâtre très mou. Localement, des ossements sont adhérents au plâtre, notamment au niveau du fémur droit.

### Remarques taphonomiques

La sépulture est orientée nord-ouest / sud-est, la face dirigée vers le nord, mais orientée face au sol, l'astérion gauche se retrouvant le point le plus haut du crâne. Le cadavre a été déposé dans une fosse en décubitus latéral droit, mais le tronc est en oblique postérieure gauche, le bras gauche en avant du squelette, les mains au niveau et sous le visage. Le fond de la fosse n'est pas horizontal, et présente un profil en cuvette, cependant moins marqué qu'au sein d'autres sépultures. Les fémurs forment un angle de 45° par rapport à l'axe céphalo-pelvien, les jambes se retrouvant en flexion forcée sur les cuisses (position talons-fesses). Le genou droit se positionne « remonté » vers le thorax, le pied droit se retrouvant devant le pied gauche. L'ensemble du squelette n'exprime pas de contrainte particulière, l'ensemble du corps du défunt déposé dans une fosse ovalaire et en cuvette, entouré d'objets coutumiers déposés intentionnellement et brisés en ce qui concerne les poteries.

### Conclusion

Cette sépulture correspond à un adulte jeune, probablement féminin, cette inhumation montre des similitudes avec la sépulture S91, tant sur le plan taphonomique qu'archéologique, mais positionnée de manière symétrique.

---

#### SEPULTURE S8

Longueur diaphyse fémur	390 mm (?)
Diamètre antéro-postérieur milieu	24 mm
" transversal "	22,5 mm
Longueur clavicule G	115 mm
" diaphyse humérale G	270/275 mm
" diaphyse humérale D	278 mm (?)

*Estimation stature* 149 cm +/- 4

---

## 9. Sépulture S9

Le squelette est celui d'un enfant inhumé en procubitus, face contre sol, les membres inférieurs fortement ployés sur le côté gauche et en dessous du corps. Il est déposé dans une fosse dont le fond est en forme de cuvette. Il est orienté suivant un axe sud-ouest / nord-est. Le crâne, surélevé par rapport au tronc, présente sa face occipitale au dégagement. D'après le relevé de terrain : *...un vase intentionnellement brisé - jatte lie de vin -, à col dégagé avec décor peigné, fond arrondi et perforation funiculaire (à renfort interne), voit ses fragments répartis en deux lots : sept juste au-dessus du bassin et le plus grand nombre à plat devant le corps, en fond de fosse. Un dernier tesson est placé en avant, au-dessus du bras gauche* (Daugas, communication personnelle 2004).

Cette sépulture appartient à un enfant décédé vers l'âge de 5 à 9 ans. Elle est en bon état, bien conservée dans un coffrage en plâtre fait in situ le 17 mai 1982. Cette sépulture montre de nombreuses zones carbonatées, mais avec des déplacements secondaires par blocs concrétionnés.

L'extrémité céphalique se trouve face contre terre, en flexion antérieure avec disjonction atlanto-condylienne, secondaire à l'effondrement de la zone thoracique lors de la mise à plat par dégradation des parties molles, ce qui a favorisé les cassures entre blocs carbonatés.

Le rachis suit une courbe régulière, mais comme pour l'extrémité céphalique, certains blocs osseux vertébraux se positionnent avec des dislocations secondaires. La partie cervico-thoracique a une concavité gauche, mais les régions lombaires et sacrées prennent une courbure compensatrice en sens opposé. La mise à plat du tronc s'est faite dans un sens vertical et ne semble pas avoir modifié sa position initiale.

Le thorax expose sa face postérieure au dégagement, avec des côtes disposées de façon symétrique avec les concavités dirigées vers le pôle pelvien où on observe des zones fortement concrétionnées. Une cassure du bloc thoracique intéresse notamment la partie gauche du gril costal, avec décalage vers la gauche. Au cours de la fouille au laboratoire, le fragment thoracique a été replacé de quelques centimètres vers sa position d'origine. Les scapulas sont en place, bien que légèrement décalées latéralement, là-aussi du fait de la mise à plat des ossements. Le membre supérieur gauche est en abduction complète, épaule contre tête, l'avant-bras en pronation se retrouvant en flexion forcée, le coude « disloqué ». La main reposant sous la région axillaire gauche expose au dégagement sa face palmaire. Le membre supérieur droit se trouve sous le thorax, la main repose sur sa face dorsale au niveau de la région cervicale.

Le pelvis expose sa face postérieure sacrée. C'est à ce niveau que nous avons retrouvé une masse argileuse rouge aplatie (Figure 34), laissant apparaître des « veinules », dont la présence est commentée page 102.

Les membres inférieurs sont fléchis et reposent sur le côté gauche du corps. Le membre inférieur droit se trouve sous le gauche, la jambe droite plus médiale d'une dizaine de centimètres au niveau distal. Les extrémités distales sont délicates à mettre en évidence par la présence de matières carbonatées, mais il apparaît que les pieds se trouvent en position de flexion dorsale, comme s'ils étaient « appuyés » contre une paroi (ou un équivalent contraignant).

### **Commentaires taphonomiques**

Sur le plan taphonomique, cette sépulture est riche en informations :

- la dislocation cervicale ne peut s'expliquer que par la notion d'espace « vide » sous le thorax, qui se serait créé après disparition d'un matériau putrescible, suivi de l'effondrement secondaire et de la mise à plat du tronc. Ceci est apparu évident, lors de la reconstitution volumique en vue frontale. Il peut s'agir de « l'effondrement » d'un objet en matière organique telle qu'une vannerie, ou un fagot *végétal*. Bien que placée face contre terre, la position originelle de la tête était lors de la mise en terre dans une position physiologique avec le rachis, ce qui est montré par la position actuelle des premières vertèbres cervicales qui sont restées dans leur position d'origine. Le crâne aurait subi une rotation antérieure avec déconnexion condylienne, par « effondrement » et mise à plat comme décrit plus haut.

- La présence d'une masse d'argile rouge au niveau du sacrum, peut s'expliquer par le port, au niveau de la ceinture, d'une « bourse » contenant une boule argileuse qui se serait aplatie. Effectivement elle apparaît actuellement plate et présente des traces en forme d'arborescences, évoquant des empreintes vasculaires et fibreuses d'une peau mal tannée. Elle couvre une zone de 5 cm par 5 cm environ, de limites extérieures irrégulières, mais actuellement aplatie et horizontale.

- La forme de la fosse est nette à droite du sujet, ses dimensions globales montrent une profondeur (d'origine) de 25 à 30 cm et 65 cm de longueur. La largeur, au vu de la sépulture, apparaît étroite, mais le prélèvement des céramiques déposées intentionnellement brisées auprès du cadavre, et prélevées lors du coffrage ne permet pas de l'évaluer. Il est probable qu'elle fût plus importante du fait du dépôt intentionnel (40 cm).

### **Conclusion**

Cette sépulture appartient à un enfant décédé à un âge compris entre 5 et 9 ans (âge dentaire), de 110 à 115 cm de stature (correspondrait à un âge statural légèrement inférieur à l'âge dentaire ?), inhumé en décubitus ventral, le visage face au sol, les membres fléchis. Des fragments de céramiques cassés intentionnellement et une masse argileuse ont été mis en évidence au dégagement.

---

## MENSURATIONS S9

---

Longueur humérus gauche	143 mm (110 cm - Fazekas)
Longueur fémur gauche	190 mm (127 cm - Fazekas et 109 cm Steward)
Longueur tibia gauche	180 mm (135 cm - Fazekas)
Taille mesurée <i>in situ</i>	110 cm
<i>Taille calculée</i>	<i>110 / 115 cm</i>
Âge statural	inférieur à l'âge dentaire (4 à 5 ans)
Âge dentaire	5 à 9 ans

---

## 10. Sépulture S10

La sépulture d'un sujet adulte en décubitus latéral gauche fléchi a été mise au jour le 11 mai 1982. Une remarque *dès à présent* pour éviter toute erreur d'interprétation, le dégagement et le relevé en laboratoire ont été effectués *par-dessous après retournement du bloc de plâtre*, ceci pour des raisons pratiques.

Le bloc fouillé en laboratoire correspond à la partie thoraco-céphalique de la sépulture intéressant le crâne et le thorax : c'est le seul bloc qui a été coffré, les autres éléments du squelette ont été prélevés à part et sans ordre. Les relevés au laboratoire sont donc inversés, d'où l'intérêt de dessiner le corps avec ses parties molles estimées ce qui permet de reconsidérer le cadavre et son environnement dans sa position d'inhumation initiale.

Le crâne apparaît par son profil droit, visage orienté au nord-ouest, les membres supérieurs devant le visage et les membres inférieurs contractés. D'après les observations de terrain ... *un abondant mobilier funéraire a été déposé, en deux temps. En premier lieu, un lissoir en os sur poulie articulaire (numéroté 10<sup>4</sup>) est placé en fond de fosse, à une quinzaine de centimètre en arrière de la région lombaire. La tombe ayant été partiellement comblée, une urne noire à fond plat, col dégagé portant un décor imprimé à la coquille et perforation funiculaire à renfort interne (numéroté 10<sup>1</sup>) est volontairement brisée en deux parties placées respectivement sur la main droite et en haut du crâne. Avant sa brisure, ce vase a fait l'objet d'une perforation volontaire, en bas de panse, dont l'opercule n'a pas été retrouvé dans la tombe. Une jatte hémisphérique, noire, à fond aplati et décor au peigne, en chevrons avec incrustations blanches, sur le rebord est elle aussi intentionnellement cassée et ses fragments répartis en deux locus, derrière*

*le bassin et au-dessus du pied droit. Enfin, une hache polie en dolérite (numérotée 10<sup>3</sup>) est placée derrière le crâne avant que la fosse ne soit totalement refermée (Daugas, communication personnelle 2004).*

L'ouverture de ce plâtre ne pose pas de problème particulier, bien qu'il soit mal conservé, mou et désagrégé par endroit. Le dégagement permet de mettre au jour la partie supérieure d'une sépulture, appartenant à un adulte déposé en décubitus latéral gauche. Le squelette est orienté nord-est/sud-ouest, la face dirigée vers le nord-nord-ouest.

Son aspect est masculin, volumineux, dolichocéphale, avec un bourrelet sus orbitaire, des orbites basses, une face volumineuse, et un appareil manducateur robuste, un prognathisme facial marqué et un profil hyperdivergent. La mandibule est en occlusion, du moins pour le côté gauche, le côté droit montre un petit décalage dans le sens « lingual » dû à la pression sédimentaire avec cassure au niveau de la symphyse mentonnière. L'incisive centrale supérieure droite met en évidence une usure que l'on a interprétée comme « coutumière », avec encoche de la face occlusale (page 209). Cette encoche s'ajuste parfaitement avec les incisives inférieures, sur un articulé dentaire de type en « bout à bout ».

Le tronc est dégagé par le côté gauche du thorax (en laboratoire), les dix premières côtes sont en place, la scapula gauche expose sa face postérieure et est plaqué contre le grillage costal, avec colmatage total et immédiat de la fosse d'inhumation. La première côte gauche expose son bord externe, les autres leur face latérale. L'articulation scapulo-humérale gauche montre une déconnexion de 20 à 25 mm, la tête humérale gauche étant déjetée en rotation interne et se retrouvant contre l'angle goniale gauche. Ce déplacement intrinsèque peut être considéré comme normal dans un espace colmaté.

Les humérus, symétriques, croisent le thorax en légère abduction antérieure, l'épaule droite étant « haussée ». Les avant-bras sont parallèles le droit en décalage antérieur de quelques centimètres. Les mains se trouvent en regard du visage, la gauche a sa face palmaire contre le visage, la main droite se situant plus en avant, la face palmaire à plat sur le sol recouvert par un fragment de poterie. La clavicule gauche est refoulée sous la mandibule, et calée par la diaphyse humérale.

### **Remarques taphonomiques**

Le dégagement permet de mettre en évidence des zones de sédiments différents ; au contact des ossements le sédiment est concrétionné par carbonatation, avec présence au niveau thoracique latéral gauche, de fragments d'aspect « charbonneux et cendreux ». Les parties « abdominale » et thoracique basse montrent un sédiment pulvérulent très poussiéreux. Les ossements de cette zone sont mal conservés et nécessitent une consolidation régulière.

Quant à la position du sujet, la rectitude du dos montre d'évidence un effet de limite par un bord de fosse rectiligne, même si un lisseur (navette) a été découvert en fond de fosse à une dizaine de centimètres de la région lombaire, un aspect de

contrainte et d'effet de paroi peut être évoqué, par un comblement immédiat de la fosse à cet endroit. Mais on peut aussi tout à fait évoquer la présence d'un objet de la longueur du tronc et en matière périssable disparu depuis, qui aurait « calé » la zone dorso-lombaire du sujet inhumé. Le reste du corps ne montre pas de contrainte : les membres sont en flexion se positionnant genoux contre coudes, la position fléchie des membres inférieurs évoque un appui contre la paroi nord de la fosse. Seule la position de la tête montre une pression sur la région bregmatique, peut être en rapport avec la présence du fragment de poterie, brisée intentionnellement avant son dépôt.

Une troisième observation concerne la position verticale, sur le tranchant, de la main gauche qui confirme un colmatage quasi immédiat de cette zone.

### Conclusion

Il s'agit d'un adulte probablement masculin, en décubitus latéral gauche strict, inhumé dans un contexte funéraire complexe avec de nombreux artefacts déposés autour du corps avec des « contraintes » probablement imposées par la fosse mais aussi par des objets en matières périssables disparus depuis. Le squelette est représenté dans le coffrage en plâtre uniquement par la partie céphalique et tronculaire, les mains en avant du visage, les incisives présentant une usure particulière probablement coutumière, évoquant une usure secondaire à une activité artisanale traditionnelle pouvant s'apparenter à une activité en rapport avec la pêche ou le filage.

---

### DONNEES METRIQUES S10

---

Longueur maximum humérus gauche	310 / 315 mm
<i>Estimation stature</i>	<i>1,66 / 1,69 m (Trotter et Duppertuis)</i>
Longueur crâne	196 mm
Largeur crâne	145 mm (?)
Indice crânien	74,0
Hauteur au porion (projection)	108 mm
Hauteur faciale supérieure	66 mm
Hauteur faciale totale :	120 mm
Hauteur nasale	49,5 mm
Largeur nasale	28 mm
Hauteur orbitaire gauche	30 mm
Largeur orbitaire gauche	41 mm
Largeur maxillaire supérieur	62 mm
Longueur mastoïde gauche	58 mm
Largeur branche mand. Gauche	33 mm

---



## 11. Sépulture S11

Les observations de terrain lors du relevé initial (le 30 mai 1982) ont permis de souligner les liens existant entre les deux sépultures S11 et S12 qui, outre leur proximité spatiale, sont associées en termes de chronologie relative (Daugas communication personnelle 2004).

S11 appartient à un sujet adulte déposé en décubitus dorsal, les membres inférieurs fortement fléchis, orienté sud-ouest/nord-est. Au dégagement S11 est mis au jour au sud de S12. Le crâne apparaît au dégagement en flexion antérieure, le visage tourné vers l'ouest. D'après Daugas (communication personnelle, 2004) *...le corps est accompagné d'une poterie rouge à fond arrondi, bouche ovale et surbaissée, perforation funiculaire à renfort interne et mamelons externes, avec un décor impressionné sous le rebord : intentionnellement brisée en deux parties, elle a été déposée en deux points après comblement partiel de la fosse. A 0,20 m au nord-ouest du crâne et à 0,18 m de son sommet d'une part, sur les genoux d'autre part mais au contact du crâne de S12, à 0,05 m sous son sommet, ce qui implique que le dépôt ait eu lieu après l'installation du second sujet et après comblement partiel de cette deuxième tombe. Cette hypothèse est renforcée par le fait qu'un petit tesson du vase (numéroté 11<sup>1</sup>) ait été découvert sur la poitrine de S12 lors de la fouille anthropologique. On peut donc conclure à une inhumation conjointe, dans l'ordre S11 puis S12, comblement partiel simultané des (ou de la) fosse(s), avec dépôt des offrandes funéraires suivi d'une fermeture générale des tombes...*

Après ouverture du coffrage en plâtre de S11, cette sépulture montre des éléments anatomiques qui permettent de définir le sexe féminin (aspect du pelvis et gracilité générale). L'état général de conservation des ossements est très mauvais, le coffrage étant très humide et mal conservé.

L'extrémité céphalique repose au dégagement différé sur sa face basale, le rachis cervical en flexion antérieure et le crâne en légère rotation droite, la mandibule en occlusion. Le crâne est mal conservé et certains fragments ne sont plus en place. Le thorax repose en oblique antérieure gauche, le membre supérieur gauche a son humérus plaqué contre le thorax, l'avant-bras gauche ouvert à 90°, la main, en pronation, posée à plat sur la partie gauche de l'abdomen, et recouverte par les membres inférieurs. L'humérus droit présente une position symétrique, mais l'avant-bras croise le thorax à 45°, la main posant sa paume sur la région sous-clavière gauche. Précisons que la main droite est localement colorée de rouge, soit de manière intentionnelle soit de par le sédiment de comblement qui la recouvre. Le rachis cervico-thoracique montre une légère courbure régulière, à concavité antérieure, montrant que la position de l'extrémité céphalique, n'a pas subi de déplacement au cours du processus de décomposition.

L'ilion gauche expose sa face postérieure, par contre le droit expose sa face antérieure. Les membres inférieurs sont fléchis, et déportés sur le côté, les genoux à droite du sujet. La jambe gauche se trouve en flexion forcée (position talons-fesses), la droite apparaissant plus latéralisée, mais les pieds ne montrent pas de position contrainte. Les genoux se retrouvent contre le côté droit du thorax.

### **Remarques taphonomiques**

La sépulture S11 est étroitement liée à la sépulture S12, en temps et en lieu, ce qui permet une reconstitution volumique globale de l'unité conceptuelle définie par ces deux sépultures, et une analyse de cette sépulture « double » dans le paragraphe concernant S12 où seront également discutés un certain nombre d'arguments taphonomiques. L'aspect des ossements évoque une fosse bien délimitée surtout en ce qui concerne le bord sud-est de la fosse qui contient le cadavre en limitant son expansion. La position de la tête, en flexion antérieure, témoignerait lors de la mise à plat du thorax et de l'abdomen, d'un mouvement naturel au cours de la décomposition, avec calage de l'occiput contre le bord de la paroi est. La position des membres inférieurs, en flexion sur l'abdomen, et elle aussi liée au tassement naturel, qui a tendance à « resserrer » l'espace osseux sur lui-même. Dans le cas présent on ne privilégiera pas la présence d'un lien ou d'un fagotage, sans pour autant l'exclure, une fosse « un peu » étroite suffisant à expliquer la position des ossements. Une deuxième observation concerne la présence de colorant rouge (limoneux) au niveau de la main gauche : dépôt volontaire probable concernant le cadavre lui-même ou un dépôt volontaire au-dessus du corps concernant un habit ou autre artefact.

### **Conclusion**

Étroitement associée à S12 et appartenant au même contexte sépulcral, l'individu S11 correspond à une femme adulte plutôt jeune, montrant une usure dentaire marquée (par abrasion), avec parodontopathie et forte résorption alvéolaire, probablement secondaire au mode de vie. Elle est inhumée en décubitus dorsal le corps replié, la main gauche reposant sur la région sous-clavière et ponctuellement marquée de rouge. Cette position d'inhumation évoque tout à fait une inhumation en position « assis-couché » sur un fond de fosse cupulaire.

Elle présente une lésion ostéophytique (calcification d'un hématome périosté) au niveau de l'arête tibiale antérieure gauche (sans infection secondaire et sans incidence fonctionnelle apparente). Un remaniement avec déformation des os propres du nez sans conséquence fonctionnelle apparente est visible, avec petite déformation du dos nasal (ancienne fracture par choc direct ou chute ?).

---

## Mensurations S11

---

Longueur diaphyse tibiale gauche	330/340 mm
"                    fémorale droite	410 mm
"                    fibulaire droite	350/360 mm
<i>Estimation stature</i>	<i>155 / 156 cm +/- 4</i>

---

## 12. Sépulture S12

Les observations de terrain lors du relevé et avant le coffrage le 30 mai 1982) ont permis de souligner les liens étroits entre les deux sépultures S12 et S11 qui, outre leur proximité spatiale, sont associées en terme de chronologie relative (*cf.* S11).

Sur le terrain le sujet S12 montre une orientation générale nord / sud, le visage tourné vers l'ouest (même direction que S11). Comme nous l'a précisé Daugas (communication personnelle, 2004) : ... *Le corps est accompagné d'un seul objet, une hache polie en dolérite, déposée immédiatement à l'est du crâne et à 0,16m sous son sommet ce qui implique le comblement partiel préalable de la fosse (éventuellement commune avec le sujet S11 comme le suggère le dépôt général simultané du mobilier funéraire, le fait qu'un tesson du vase (numéroté 11<sup>1</sup>) soit accolé au crâne 12 et qu'un petit fragment du même récipient ait été trouvé lors de la fouille anthropologique sur la poitrine de S12). Sous la hache polie, a été prélevé, dans le sédiment de comblement, un coprolithe de rongeur (ou une boule de bousier) aux fins de recherche palynologique : ce test s'est révélé négatif (travaux A. Ballouche) ....*

A l'ouverture du coffrage en plâtre, qui s'est avéré bien conservé, du fait de l'état très *compact* du squelette, cette sépulture apparaît d'évidence comme appartenant à un adulte dont le corps aurait été fagoté, déposé en décubitus dorsal, et présentant des éléments taphonomiques et anthropologiques remarquables, non seulement par son association avec S11, mais aussi par des éléments anatomiques spécifiques sur lesquels nous reviendrons. Les ossements in situ sont bien conservés et présentent de fortes concrétions carbonatées, rendant le démontage quasi-impossible sans détériorer les os.

Le squelette très compact, occupe un volume « osseux » de 92 cm de longueur sur 32 cm de largeur. Le sujet est certainement masculin (aspect du pelvis et robustesse générale) et probablement décédé à un âge moyen. L'aspect

anatomique rappelle d'emblée une morphologie mechtoïde. Il présente au niveau métopique moyen une cupule crânienne (Figure 60), trépanation intentionnelle bien cicatrisée (page 168), et une dépression bipariétale symétrique, *depressio biparietalis circumscripta* (Figure 63). Il ne présente que quelques traces de colorant rouge de manière très limitée (dépôt volontaire ou dépôt spontané par le sédiment de remplissage ou de l'enveloppement...).

L'extrémité céphalique est en flexion antérieure et en rotation gauche, le regard se retrouvant en position horizontale, le menton au niveau de la région médio-claviculaire gauche, certainement par contrainte secondaire du au « fagotage », sur lequel nous reviendrons dans l'analyse taphonomique.

Le thorax repose en décubitus dorsal, mais décalé en oblique antérieure droite. Ce décalage tend à « déplacer » les membres inférieurs vers la gauche, les genoux se retrouvant au niveau du tiers moyen du bras gauche.

Les membres supérieurs montrent les humérus placés latéralement contre le thorax, l'avant-bras droit ouvert à 120° environ, la main reposant à plat au niveau pubien, l'avant-bras gauche en flexion complète, la main retrouvant sa face dorsale contre la joue gauche. Il est d'ailleurs certain que les phalanges ont subi des contraintes, certaines articulations inter-phalangiennes se retrouvant à 90°, en hyper extension, confortant ce processus de contrainte.

Le pelvis montre l'ilion droit exposant sa face antérieure, mais la présentant légèrement en oblique (liens) ; l'ilion gauche n'est pas dégagé.

Les membres inférieurs sont en flexion forcée contre le thorax, les pieds en flexion plantaire forcée et croisée, argumentant une contrainte. Ils apparaissent en contact étroit, le gauche exposant sa face externe et couvrant l'avant-pied droit. Les deux pieds sont en flexion plantaire forcée, moulant l'intérieur d'un « fagot », donnant à la partie distale du corps, l'aspect d'un fuseau.

### **Remarques taphonomiques**

En premier lieu, la forme générale du corps témoigne de la présence évidente d'un contenant rigide, qui a contraint le cadavre dans la position d'un fuseau. En deuxième lieu, la sépulture a pris la forme de « pirogue », c'est à dire avec les deux extrémités du fuseau relevées. En troisième lieu, les contraintes que le contenant a fait subir au cadavre, a provoqué non seulement une légère rotation de la tête (en flexion-rotation gauche), de manière à « mouler » l'intérieur du contenant, mais aussi à appuyer fortement le gonion droit sur l'extrémité distale de la clavicle droite, en la fracturant en période d'os frais. Effectivement elle présente l'aspect d'une fracture sur os gras, donc frais, ressemblant plus à une déchirure qu'à une cassure.

L'individu S12 a donc été placé dans un contenant rigide, en forme de fuseau en forme de sarcophage fait avec des roseaux ou linceul épais bien serré (peau tannée ou tissus). Cette forme de « pirogue », semble être en rapport avec le transport du corps *suspendu* par les deux extrémités, comme dans un hamac roulé (Figure 27a et 27b).

En fait, il paraîtrait tout à fait légitime de penser que S12 ait été transporté dans ce dispositif de l'endroit où il est décédé à l'endroit du « conditionnement », jusqu'au lieu d'inhumation. Durant le transport, les différents tassements seraient responsables, d'une part des cassures observées, et d'autre part des déplacements de certaines zones, comme l'extrémité céphalique et les extrémités distales des membres inférieurs.

### Conclusion

Cette sépulture appartient à un homme adulte, d'aspect robuste et *mechtoïde*. Le corps du défunt a certainement été préparé pour être transporté, dans un fuseau de roseau (ou autre vannerie, ou encore dans un fuseau de peau animale ou autre tissu très résistant) assez rigide et serré pour permettre de le soulever par les deux bouts. Il aurait été ramené au sein de la nécropole, pour être inhumé auprès du corps de S11, avec une volonté d'associer les deux corps dans la même tombe. Précisons que les deux corps présentent des positions symétriques, même s'ils sont positionnés à 90° et de sexe opposé. Les regards sont dirigés dans le même sens globalement vers l'ouest.

Pour conclure rappelons que S12 présente deux éléments remarquables d'une part une dépression bipariétale ainsi qu'une trépanation volontaire incomplète (cupule).

---

### MENSURATIONS S12

---

Longueur tibia gauche	370 mm
Longueur fémur gauche	415 mm
"    "    droit	415 mm
"    humérus gauche	320 mm

*Estimation stature* *163 cm +/- 4*

---

### 13. Sépulture S13

Sur le terrain a été mise au jour la tombe d'un sujet adulte (S13) en position de décubitus latéral droit contracté suivant un axe nord-ouest / sud-est, les cuisses fléchies à 90° sur le rachis, sans mobilier funéraire, mis à part les tessons déposés entre S13 et S14, tessons attribués par Daugas à S14. Le corps de S13 reposait sur un « lit ocré » épais d'environ 10 mm ; ce dépôt coloré s'étend également à la face supérieure des genoux. Cette sépulture est certainement associée à S14 dont elle est très proche et située sur le même plan : les deux crânes ne sont distants que de 0,40 m et les deux corps forment un angle de 40° environ (d'après les relevés de terrain).

Cette sépulture n'a pas été conservée, et a servi à des essais de datations C14. Les restes osseux en mauvais état de conservation sont stockés en vrac dans une poche. D'après l'aspect du crâne et des fragments diaphysaires, S13 pourrait correspondre à un adulte féminin d'âge moyen. L'absence du pelvis ne nous permet pas cependant de l'affirmer.

On peut noter que les ossements sont nettement colorés avec du limon d'un rouge intense, qui était présent pour colorer de rouge le sable du fond de la fosse ainsi que les ossements *avant et pendant* le dépôt du cadavre et de l'inhumation. A la fouille, il avait été noté que cette coloration se prolongeait sous l'autre corps (Daugas communication personnelle, 2004). Cette sépulture associée à la sépulture S14 forme ainsi un ensemble définissant une « unité conceptuelle » avec la présence de deux corps inhumés en décubitus latéral positionnés face à face, sur un lit de limon rouge et avec des fragments de céramiques cassés et déposés intentionnellement entre eux.

S13 est apparu au dégagement en décubitus latéral droit, exposant son côté gauche, le crâne mis au jour par le vertex, soulignant ainsi une flexion sur le côté gauche de l'extrémité céphalique qui devait s'appuyer et reposer contre le rebord de la fosse, probablement préformée en cuvette du fait du sédiment sableux. D'après Daugas (communication personnelle, 2003), les cuisses seraient fléchies à 80° environ sur le rachis. Le membre supérieur gauche est en flexion la main gauche devant le visage, le côté opposé n'est pas défini.

Daugas précise (communication personnelle, 2004) que le coffrage tenté le 22 mai 1982, *a totalement échoué au retournement du bloc de plâtre*. Les os libres ont été prélevés en vrac en vue de datation par le radiocarbone. Le crâne, seul, a fait l'objet d'un remontage sommaire en vue de l'étude anthropologique (Réserve du musée de Rabat).

## 14. Sépulture S14

La fouille a montré une sépulture en décubitus latéral gauche en position fléchie, orientée nord-nord-ouest / sud-sud-est, associée selon toute évidence avec S13 (*cf.* paragraphe S13), avec un dépôt ocré sous S13 se poursuivant sous S14. D'après Daugas (communication personnelle, 2004) ; *...une coupe à fond plat, noire et lissée avec décor incisé organisé en bandes horizontales et métopes intercalaires, perforation funiculaire de la panse à renfort interne et fêlure ancienne à double perforation de réparation, a été intentionnellement brisée et les fragments répartis en deux lots : l'un, redressé à hauteur des genoux, l'autre devant les pieds...*

De cette sépulture il ne subsiste que quelques restes osseux en mauvais état de conservation, notamment un fragment de calotte et un maxillaire pouvant être attribué à un très jeune adulte ou un grand adolescent. L'aspect oblitéré des sutures coronale et sagittale, aurait pu plaider en faveur d'un âge avancé, mais l'examen du crâne et du maxillaire confirme un aspect très juvénile et pourrait évoquer des synostoses prématurées pathologiques (crâniosténose ?). Les maxillaires montrent un palais étroit, déformé et de dimensions réduites. Une carie est visible sur la première prémolaire droite. L'aspect des maxillaires supérieurs évoquent une dysmorphose, avec biproalvéolie incisive.

Des dépôts de colorant rouge limoneux sont visibles, au niveau de la zone squameuse occipitale et pariéto-frontale droite. Cette coloration rouge semble plus foncée et plus brunâtre que celle que nous avons rencontrée au sein des autres sépultures mais paraît identique à celle reconnue sur les restes fragmentaires de S13. D'après Daugas, S14 a été dégagée sur le terrain en décubitus latéral gauche, le crâne est apparu par le vertex pouvant témoigner d'une flexion latérale droite de l'extrémité céphalique avec appui de celle-ci sur le rebord en cuvette de la fosse. Le relevé de terrain montre des tessons de poteries déposés entre les genoux de S13 et les pieds de S14.

### Conclusion (S13 et S14)

S13 appartient à un adulte d'aspect féminin, déposé en décubitus latéral droit dans une fosse, associé avec un corps d'immaturation peut-être pathologique (S14) en décubitus latéral gauche, les deux corps se faisant face. L'ensemble de ces deux sépultures dessine une fosse quasi ovale, que nous aimerions définir comme unique, avec notamment du limon rouge sur le fond de la fosse. Dans tous les cas et d'après les relevés de terrain, les deux sépultures S13 et S14, sont directement et étroitement liées, se trouvant sur un même plan, les deux extrémités céphaliques espacées de 40 cm environ et se situant face à face, les deux corps formant un angle de 40° environ, S14 orientée nord-ouest / sud-est, face à l'ouest et S13 orientée nord-ouest / sud-est la face vers le nord (Figure 41). La coloration rouge (probablement commune), les positions symétriques « face à face », les deux

crânes appuyés sur le rebord sud de la fosse, le dépôt mobilier entre les deux corps sont autant d'éléments unissant ces deux inhumations, et seraient des indices évoquant une contemporanéité d'inhumation.

## 15. Sépulture S15

D'après les relevés de terrain (Daugas, communication personnelle, 2004) *...en limite des travaux d'extraction et en bordure de l'angle nord-est de l'excavation, ont été reconnus les restes remaniés d'un individu adulte initialement déposé en décubitus latéral droit contacté, suivant un axe ouest - est<sup>5</sup>, le tronc en position relevée. Le crâne était dissocié. Une jatte hémisphérique, brun-rouge, entière, non décorée, était déposée bouche en haut, au nord-est, immédiatement derrière les pieds...*

Les os libres (dont un crâne en mauvais état) ont été prélevés en vrac le 30 mai 1982 en vue de datation radiocarbone (Réserve du musée de Rabat). Les quelques fragments examinés dans une poche peuvent évoquer un individu adulte plutôt jeune, *d'aspect féminin...*

## 16. Sépulture S16

D'après Daugas (communication personnelle, 2003); *... la fouille a conduit au dégagement du squelette d'un individu adulte en décubitus latéral droit hypercontracté, les bras engagés entre les jambes, suivant un axe sud-ouest / nord-est<sup>6</sup>, la face vers l'est. Le mobilier funéraire comprend une hache polie en dolérite (numérotée 16<sup>1</sup>) déposée sur le talon gauche, et un tesson isolé (numéroté 16<sup>2</sup>) situé derrière et à mi-hauteur du rachis. Enfin la fouille anthropologique a permis la découverte d'un tube en os (numéroté 16<sup>3</sup>, diaphyse d'oiseau) localisé dans la flexure interne du genou gauche....*

L'étude anthropologique a nécessité une intervention de sauvetage supplémentaire, le coffrage de plâtre effectué le 30 mai 1982 et stocké au musée de Rabat, ayant été fendu et écrasé lors des diverses manipulations et transports. A l'ouverture du coffrage, le squelette apparaît en très mauvais état de conservation avec de nombreux déplacements secondaires : d'une part, du fait des concrétions carbonatées entourant les ossements et d'autre part la détérioration par infiltration d'eaux sur le coffrage ayant entraîné une dislocation du contenu en plusieurs blocs, notamment les membres inférieurs sont écartés du rachis

<sup>5</sup> S15 est orientée est / ouest suivant la méthodologie utilisée (tête vers l'ouest).

<sup>6</sup> S16 est orientée nord-est / sud-ouest suivant la méthodologie utilisée (tête vers le sud-ouest).



d'environ 15 cm. Néanmoins on peut reconnaître les restes appartenant à un individu adulte, d'âge moyen, d'aspect féminin (d'après les fragments du pelvis), déposé en décubitus latéral droit, le tronc en oblique antérieure gauche, exposant au dégagement la région mammaire gauche. L'ensemble du squelette se présente en flexion contrainte, évoquant un « contenant » ou une fosse exigüe.

L'extrémité céphalique, très mal conservée, révèle au dégagement son profil gauche, le crâne en légère flexion antérieure et vers la gauche, la face exposant l'apophyse frontale gauche.

Le rachis montre une courbe régulière dessinant un contour ovalaire, de l'extrémité céphalique au pôle pelvien, de la partie nord-ouest de la fosse d'inhumation.

Le tronc expose au dégagement son profil antérieur gauche, les côtes gauches avec leur concavité dirigée vers le pôle céphalique, par la mise à plat du thorax dans une fosse avec un fond en forme de cuvette.

Les membres supérieurs sont en flexion, l'humérus gauche est plaqué le long du thorax, l'avant-bras gauche est fléchi à 45° environ, le poignet en pronation, la main gauche posée paume sur la région mammaire droite, et placée sous les genoux. L'humérus droit est en abduction antérieure, la main droite devant la région mentonnière.

Les membres inférieurs sont, eux aussi, fortement fléchis contre la poitrine. Le genou droit est plus antérieur, et décalé antérieurement de 10 cm, le tibia droit se retrouve sous le gauche et croisant celui-ci. Les ossements étant en connexion dans cette zone, la ceinture pelvienne se présente en oblique antérieure gauche (comme le tronc). La position d'origine des extrémités distales des membres inférieurs peut être estimée, le pied gauche en position physiologique et le pied droit en flexion plantaire, du fait de la présence de quelques fragments d'os des tarsi.

### **Remarques taphonomiques**

Cette sépulture se caractérise par un squelette en latéral oblique antérieure gauche et en position de flexion contractée et « contrainte ». La fosse devait être étroite, de forme ovalaire, du fait de la position du corps, à moins que ces contraintes visibles sur les restes osseux soient dues à une circonstance particulière et non à la fosse elle-même. Mais on ne peut exclure l'existence d'un contenant, qui aurait maintenu le cadavre dans cette position ; a priori aucun indice ne favorise l'une ou l'autre hypothèse. Précisons que la présence d'une hache polie au niveau des pieds de S16, laisse à penser que celle-ci se trouve dans la fosse, reposant sur le talon gauche. Une boule d'argile rouge de 2 à 3 cm de diamètre a été dégagée au niveau de la région abdominale. Et un tube en os fait à partir d'une diaphyse d'oiseau, utilisé probablement comme sifflet (page 110), a été dégagé dans le creux poplité gauche c'est-à-dire en regard de la main gauche.

D'aspect probablement féminin (pelvis), le crâne montre des éléments anatomiques robustes bien que l'écaille occipitale soit assez fine, mais présentant une protubérance de la région postérieure. La région fronto-glabellaire est proéminente, avec des arcades marquées. La denture présente une usure marquée, avec parodontopathie. L'aspect occlusal des incisives évoque une usure « coutumière » (action de filage ou apparenté) Dans l'angle pariéto-bregmatique gauche, il existe une lésion surélevant la voûte crânienne de 15 mm de diamètre, sur 1 mm d'épaisseur témoignant d'une réaction périostée lenticulaire (post traumatique probable bien cicatrisée, planche 16 hors texte).

---

**MENSURATIONS S16**

---

Longueur fémur	400 /410 mm
Diamètre antéro-postérieur milieu	29 mm
" transversal	25 mm
<i>Estimation stature</i>	<i>153 cm +/- 4</i>

---

## 17. Sépulture S17

D'après Daugas (communication personnelle, 2004) ... *sur le terrain a été dégagé le squelette d'un enfant reposant en décubitus latéral droit contracté suivant un axe sud-ouest / nord-est. Le crâne apparaît vertical, le rachis et l'extrémité supérieure des bras semblent absents. Le mobilier se réduit à un seul vase, lisse, de couleur gris-brun, au bord chanfreiné par une large cannelure et au fond conique, intentionnellement brisé in situ : les fragments sont regroupés devant le torse ; seul un tesson du rebord est localisé à 0,10 m derrière le haut du rachis...*

Dans son ensemble l'état de conservation est bon, le coffrage étant demeuré bien compact. Néanmoins, le squelette a subi diverses bioturbations avec déplacement de certaines zones osseuses que l'on pourrait expliquer par l'action d'un animal fouisseur ou autres actions pédologiques.

L'extrémité céphalique n'est plus en connexion anatomique, elle s'est « effondrée » de 5 cm environ en rotation latérale gauche et a été déplacée. La mandibule n'est plus en connexion anatomique mais se retrouve dans un plan sous-jacent. Le crâne s'est donc placé *secondairement* en hyper flexion gauche : la position actuelle de la face ne correspond donc pas à celle d'origine qui devait être initialement orientée vers le nord-ouest.

Le rachis montre une rectitude, qui évoque d'emblée une contrainte latérale dorsale par appui et calage contre le bord sud-est de la fosse.

Le rachis cervical n'est pas visible du fait de la zone probablement détruite par action exogène (probable animal fouisseur). Il est toutefois curieux de noter que les arcs neuraux exposent leur face postérieure. Le tronc apparaîtrait ainsi en oblique postérieure gauche avec déplacement par rotation progressive des vertèbres lombo-thoraciques. Peut-on expliquer cela par la présence d'un « objet » en matériau périssable qui aurait par sa dégradation progressive permis ces divers déplacements secondaires.

Le membre supérieur droit, en quasi-extension, croise le thorax, le dos de la main droite repose à plat sur le sol, devant la région abdominale et à proximité du genou gauche. L'humérus gauche est plaqué contre le thorax en légère abduction antérieure, l'avant-bras en flexion à 70° environ. D'après la position du radius gauche (qui croise le bras droit à 90°), la main gauche devait se trouver la paume plaquée contre le sol ou devant la région mentonnière.

Le pelvis : l'ilion gauche expose sa face postérieure et recouvre la face antérieure de l'ilion droit. Mais la position antérieure du genou droit montre que le pelvis était plutôt en oblique antérieure gauche, ce qui est en contradiction avec la position des arcs neuraux, le corps était peut-être placé en position « vrillée ».

Les membres inférieurs sont en flexion non forcée, le gauche plus « abdominal ». Les pieds sont eux aussi décalés de 5 cm environ, le droit en flexion plantaire forcée, le gauche positionné de manière plus « physiologique ».

### Remarques taphonomiques

La marque d'une perturbation exogène secondaire est évidente : à la fouille, un remaniement affecte le cadavre de part en part, déplaçant et cassant les os. L'explication la plus plausible, est celle d'un terrier. Il est délicat de préciser si cette bioturbation est intervenue à distance de l'inhumation : l'état des cassures (notamment sur les diaphyses), montre que les os étaient déjà secs à ce moment-là et probablement déjà en cours de « carbonatation ». On ne peut exclure toutefois la présence d'un matériau périssable sous le corps.

La position de la poterie numérotée 17<sup>1</sup> a peut-être, de facto déplacé la position de l'éventuel terrier. Elle se localise principalement du côté ventral de S17, et seul un fragment de la même poterie, se situe en arrière de la région céphalique.

### Conclusion

Il s'agit d'un squelette appartenant à un enfant décédé vers l'âge de 2 à 3 ans, inhumé globalement en décubitus latéral droit, le membre supérieur droit et les membres inférieurs en flexion, le membre supérieur gauche en extension. Cette sépulture a subi des perturbations post mortem du fait d'un probable animal fouisseur, mais on ne peut exclure la présence d'un matériau biodégradable sous le corps.

---

### MENSURATIONS S17

---

Longueur diaphyse fémorale gauche	130 / 150
"    "    droite	150
"    "    tibiale	120
Stature	85 - 96 cm
Âge statural	1,5 - 3 ans
Âge dentaire	2 à 3 ans
	(à vérifier après dégagement complet)

---

## 18. Sépulture S18

D'après les relevés de terrain (Daugas, communication personnelle, 2004) : *La fouille de terrain a permis le dégagement d'une tombe d'adulte en position de décubitus latéral droit contracté suivant un axe nord-sud. Un examen détaillé a montré que le dépôt des objets est intervenu en deux temps durant la phase terminale du comblement de la fosse, faisant se succéder l'apport de vases complets puis celui de poteries intentionnellement brisées et dispersées. En premier lieu, à une cote inférieure de 3 cm à celle du sommet du crâne<sup>7</sup>, sont installées trois premières pièces :*

- *À l'est<sup>8</sup>, devant le squelette et dans l'espace compris entre genoux et avant-bras, un vase entier (numéroté 18<sup>11</sup>) écrasé en place ; il s'agit d'une urne noire, à col droit et double rang de décor impressionné avec fond légèrement conique.*
- *Au sud, à la base du rachis, un galet de dolérite verte (10 x 12 cm) utilisé comme percuteur (numéroté 18<sup>8</sup>).*
- *Un vase noir de grande taille (numéroté 18<sup>9</sup>), à fond conique et col droit avec décor incisé, lui aussi écrasé en place à la base du rachis, immédiatement à l'ouest du galet 18<sup>8</sup>.*

*Dans un second temps, sept autres objets sont répartis derrière le rachis et aux pieds du sujet, en une nappe continue de 4 cm d'épaisseur reposant à une cote supérieure de 1 cm à celle du sommet du crâne :*

- *Un poinçon (numéroté 18<sup>1</sup>) et une spatule (numérotée 18<sup>2</sup>), obtenus chacun sur un métapode de capriné, sont déposés derrière le rachis, au tiers inférieur.*
- *Deux lissoirs à perforation proximale (numéroté 18<sup>3</sup> et numéroté 18<sup>4</sup>), aménagés sur des côtes de bovinés, sont associés, horizontalement, sous les pieds du sujet ; un éclat de silex brun à patine blanche (18<sup>10</sup>) est situé sous ces deux premiers objets.*
- *Une urne à engobe rouge vif (numéroté 18<sup>6</sup>), fond plat, col dégagé à décor au peigne répété sur le pied et double anse funiculaire sur la panse a été volontairement brisé et ses fragments répartis en deux lots distants d'environ 20 cm, derrière le rachis.*
- *Une jatte hémisphérique noire, à bord droit (numéroté 18<sup>7</sup>), décor peigné linéaire et en chevron avec traces d'incrustations blanches et*

<sup>7</sup> Ces « deux niveaux de dépôts » évoquent la notion de banquettes périphériques sur lesquelles seraient déposées les offrandes : une première, en dessous du niveau crânien et la seconde au-dessus.

<sup>8</sup> Les données cardinales concernant la position des objets ont été modifiées par rapport aux données de Daugas, et ont été inversées, en prenant comme référence la photo initiale faite sur le terrain lors de la découverte de cette sépulture.

*anse funiculaire horizontale à renfort interne, fait l'objet du même traitement : bris volontaire et dépôt bipartite, le second lot venant se superposer au vase numéroté 18<sup>9</sup>).*

Cette sépulture coffrée en plâtre le 25 mai 1982, correspondrait à un adulte âge moyen. L'aspect de l'os coxal serait en faveur du sexe masculin. Au dégagement il s'avère que les ossements sont mal conservés avec de nombreuses cassures, l'os étant très friable.

Le crâne apparaît par la zone postérieure offrant au dégagement la région lambdatique, mettant en évidence le fait que la face de S18 a été placée face contre terre volontairement au moment de l'inhumation. Le rachis cervical et le rachis dorso-lombaire montrent que le cadavre a été déposé en décubitus latéral droit mais placé en oblique postérieure gauche, ceci en association avec le riche mobilier qui accompagne le défunt, notamment les nombreux tessons positionnés derrière le corps et autres artefacts déposés sur le côté nord-ouest de la fosse et la poterie du côté sud-est.

Le membre supérieur gauche est fléchi, l'humérus gauche en abduction à 90° l'avant-bras gauche en flexion complète, la main positionnée en pronation sous le visage. La position du membre supérieur droit n'est pas déterminée avec précision mais probablement fléchi, la main sous la tête.

Les membres inférieurs sont en flexion complète en position talons fesses, le pied gauche en légère flexion dorsale, le droit probablement en position physiologique mais un peu décalé vers l'abdomen.

## **Conclusion**

Il s'agit d'une sépulture d'adulte *d'aspect* masculin et de stature moyenne (158 / 164 cm), déposé dans une fosse avec de nombreux éléments céramiques (région dorsale et au niveau du coude gauche) et d'objets coutumiers en os déposés autour du défunt. Il est inhumé en position décubitus droit, le corps en oblique postérieure gauche, les membres inférieurs fléchis la main gauche sous le visage qui est face contre terre. Cette sépulture montre un riche mobilier qui a contribué à bien intégrer le corps dans sa fosse sépulcrale. Relevons déjà que les tibias sont très aplatis transversalement, avec un indice cnémique de 55 des deux côtés. Le crâne présente une dysplasie de la région obélique, visible dans sa seule partie postérieure, le crâne étant fragmenté à ce niveau. La dysplasie montre un amincissement de la paroi, avec disparition presque complète de la table moyenne consécutive à une atteinte congénitale dysplasique déjà décrite sur d'autres sujets de la nécropole. Enfin au vu des riches dépôts d'objets, il semble probable qu'il s'agisse d'une sépulture fondatrice, situé au nord de S40.

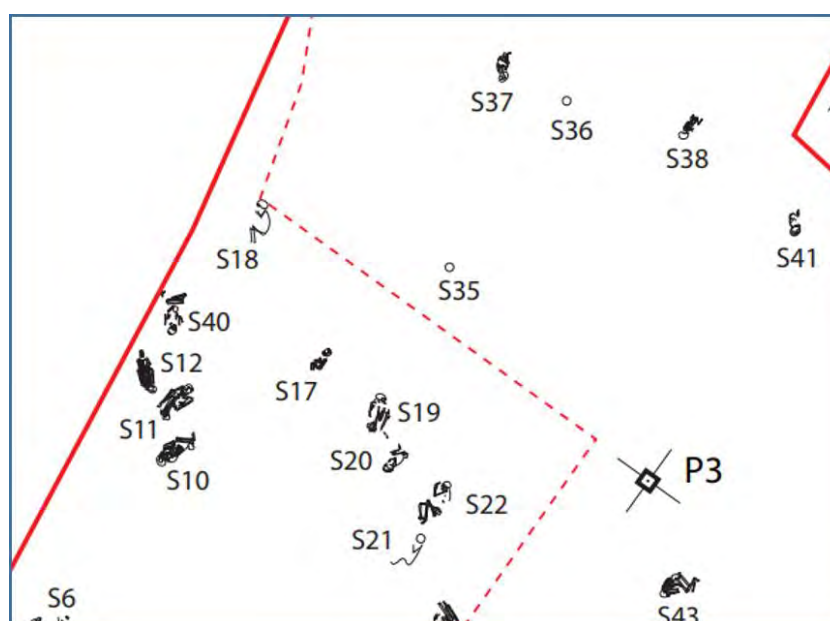
---

## Biométrie S18

---

Longueur diaphyse fémur gauche	410 mm
Longueur tibia droit et gauche	340 à 350 mm
Diamètre trou nourricier tibia droit et gauche	22 et 40 mm
Indice cnémique Droit et Gauche	55
<i>Estimation de la stature</i>	<i>158 - 164 cm</i>

---



*Figure 124 : Secteur funéraire, jonction de la nécropole de Rouazi-Skhirat (fouilles 1982 – 1983 Daugas et Sbihi-Alaoui, modifiée).*

## 19. Sépulture S19

Cette sépulture est représentée par un squelette d'adulte mis au jour dans une fosse ovalaire à fond horizontal, le corps déposé en décubitus latéral gauche. Cette sépulture est associée à la sépulture S20. Cette dernière se trouvant aux pieds de S19, la surplombant de 35 à 40 cm environ et recouvrant les extrémités distales des membres inférieurs de S19. Les données qui suivent proviennent des données de terrain, la sépulture n'ayant pas été retrouvée.

D'après les relevés de terrain (Daugas, communication personnelle 2004) S19 est orientée quasiment suivant l'axe sud / nord, la face dirigée vers le levant. Le défunt est inhumé en position de décubitus latéral gauche strict et positionné en flexion contractée ce qui évoque soit une fosse contraignante, soit des liens ou un enveloppement.

Le crâne expose au dégagement son profil droit, la mandibule en occlusion. Le rachis montre une courbe régulière en cyphose non forcée, « effaçant » la lordose et épousant de manière uniforme le rebord ouest de la fosse qui avait une forme ovalaire. La scapula droite expose sa face postérieure au dégagement et repose à plat sur le thorax montrant une « mise à plat » progressive du tronc par effondrement progressif de la cage thoracique. Le pelvis montre l'ilion droit reposant sur sa face interne.

Le membre supérieur droit est en flexion, la main près du menton, la paume en pronation reposant sur le sol. L'humérus droit est en légère abduction antérieure, le bras droit reposant sur le membre inférieur droit, le corps fléchi en cyphose contrainte favorisant le rapprochement du coude vers le pelvis. La position du membre supérieur gauche n'est pas déterminée.

Le membre inférieur droit est en flexion forcée (comme le gauche). Il semblerait que le genou droit montre une déconnexion secondaire par bioturbation, avec un décalage d'une quinzaine de centimètres entre les deux épiphyses. Le membre inférieur gauche est lui aussi en flexion. La position de ce corps dans son ensemble évoque la présence d'un « enveloppement », maintenant le corps dans cette position.

A proximité immédiate, se trouve la sépulture S20 mais au-dessus et à côté. Si ces deux sépultures évoquent une « unité conceptuelle » il semble évident que l'inhumation de S20 est postérieure à S19. S'il n'y a pas de perturbations directes de S19 lors du creusement de la fosse de S20 on peut toutefois évoquer que la « déconnexion » du genou droit de S19 ait pu être faite de manière involontaire et inopportune, lors du creusement dans le sable de la fosse de S20, pratiqué dans un second temps. Une hache polie, des fragments de céramiques et une navette ont été mis au jour devant le visage de S19, ainsi qu'une poterie apparemment entière avec ouverture vers le haut se positionne sur un même plan et devant l'extrémité céphalique de S20.



## 20. Sépulture S20

Cette sépulture n'est représentée que par un crâne d'enfant isolé et incomplet dont l'âge du décès a pu être estimé dans l'intervalle 6 -10 ans. Le reste des ossements n'a pas été retrouvé. Les éléments décrits sont directement liés aux relevés de terrain (Daugas, communication personnelle, 2004).

Cette sépulture d'enfant se trouve à la verticale de la partie distale des membres inférieurs de S19, les genoux de S20 recouvrant en partie les pieds de S19. Le squelette est apparu en décubitus latéral droit, suivant l'axe nord-est / sud-ouest, mais la face regardant le levant du fait de la rotation de la tête sur le côté droit. Le niveau du fond de la fosse de l'endroit où repose l'extrémité céphalique est surélevée de 8 cm environ du fond de la fosse où repose la partie caudale.

Les membres inférieurs sont fléchis en position talons-fesses. L'humérus droit se positionne en abduction antérieure, l'avant-bras se retrouvant en extension, la main à plat en pronation sur son pied droit. Son avant-bras gauche est fléchi, la main sous le visage.

### Remarques taphonomiques et conclusion

Les deux sépultures S19 (adulte) et S20 (immature) sont positionnées avec une différence de niveau de moins de 40 cm, entre les parties supérieures des deux squelettes. Mais si on considère le fond de la fosse de l'enfant S20 qui devait se trouver à une trentaine de centimètres tout au plus de la partie haute de l'adulte S19, il semble évident que les fossoyeurs de l'enfant ne pouvaient ignorer la première inhumation. Néanmoins il est possible que les deux tombes ne soient pas contemporaines au sens strict, mais permet d'utiliser le terme de *sub-contemporanéité*. S19 a été enterré au moins un vase brisé intentionnellement et déposé devant le corps (probablement enveloppé) avec une hache polie et une navette. L'enfant S20 a été inhumé dans un second temps sur une banquette, surplombant le corps de l'adulte de 30 cm environ, et déposé ainsi avec un vase avec ouverture vers le haut et contenant certainement des offrandes et enterré ainsi. La position de l'enfant évoque aussi un enveloppement.

## 21. Sépulture S21

Représenté par un crâne d'enfant nouveau-né ou de nourrisson (suture métopique largement ouverte) en vrac dans une poche. D'après les relevés de terrain, la sépulture est orientée la tête vers le nord, le squelette en décubitus latéral...

## 22. Sépulture S22

Cette sépulture est en mauvais état de conservation mais le crâne par contre est bien conservé, bien que fragile (musée de Rabat). Il s'agit d'un sujet adulte plutôt jeune de 154 cm +/- 4 cm de stature, inhumé en décubitus latéral droit fléchi sans contrainte, le squelette orienté sud-ouest / nord-est, le visage dirigé vers le sud-ouest. D'après le pelvis, il s'agirait d'un individu féminin.

L'extrémité céphalique expose son profil gauche strict au dégagement. La mandibule est en occlusion et présente une denture bien conservée, avec des dents peu usées, sans parodontopathie et présentant une occlusion correcte.

Le rachis n'est pas visible mais laisse présumer, d'après les relevés de terrain une courbure régulière en cyphose, effaçant d'une part la courbure cervicale et d'autre part la lordose. La reconstitution subjective des parties molles permet d'évoquer une fosse n'entraînant pas de contrainte, mis à part un possible appui du dos et une sorte de banquette de sable en arrière de la partie pelvienne sur laquelle a été déposée un vase mis au jour dans l'angle sud de la sépulture à une vingtaine de centimètres, du corps inhumé.

Les membres inférieurs sont positionnés en flexion non forcée le fémur formant un angle de 45° avec l'axe du rachis, le fémur droit à 90°. Les deux jambes sont fléchies à 45° pour la gauche et 70° pour la droite environ, les pieds en légère flexion plantaire. Les genoux sont décalés de 20 cm, le gauche plus proche de l'abdomen.

Les membres supérieurs sont fléchis devant le corps, les deux paumes des mains contre le front. Les diaphyses humérales parallèles sont positionnées en abduction antérieure à 45°, les avant-bras eux aussi fléchis à 45°.

### Conclusion

S22 est un adulte féminin décédé jeune, inhumé en flexion non contrainte sur le côté droit, les mains devant le visage, présentant une denture en bon état S22 est associé à au moins un vase déposé sur une banquette en arrière du corps du défunt.

---

## Biométrie S22

---

Longueur tibia droit	330 mm (?)
<i>Stature estimation</i>	<i>154 +/- 4 cm</i>

---

## 23. Sépulture S23

Ce coffrage (plâtre de 85 x 55 x 25 cm - musée de Rabat) avait mal « vieilli » et avait souffert de l'humidité, après ouverture, il montre un volume « osseux » de 72 x 37 x 15 cm.

Un squelette a été mis au jour, positionné en décubitus latéral droit contracté orienté nord-ouest / sud-est la face dirigée vers le nord. Cette sépulture correspond à un squelette d'adulte plutôt âgé, en position contrainte mettant en évidence une accentuation de sa cyphose. Actuellement le bassin n'est pas complètement dégagé, mais l'ouverture sciatique est en faveur du sexe masculin, et on peut évoquer un sujet décédé à un âge mature. Dans son ensemble, le corps occupe un espace « contraint » montrant une probable fosse ovale, le corps recroquevillé sur lui-même, les membres inférieurs en position talons-fesses les mains devant le visage.

Le crâne repose sur son profil droit, avec un léger pendage, l'extrémité céphalique étant légèrement surélevée et positionnée en flexion antérieure, accentuant la cyphose cervico-dorsale déjà présente. D'ailleurs le genou droit se retrouve à 10 cm environ de la glabella. Il existe un début de suture crânienne au niveau du segment S3 (obélique) et un seul trou obélique gauche est présent. Ce crâne présente une lésion frontale probablement secondaire à un traumatisme, mais d'apparence bien cicatrisée.

Sur le plan dentaire, il existe une forte résorption de l'os alvéolaire mandibulaire avec une forte diminution de la hauteur du corps. Seule la dent 47 est en place au niveau du bloc dentaire postérieur et elle ne tient que par les apex radiculaires. Au niveau maxillaire gauche l'examen n'est pour l'instant pas possible (dégagement incomplet), la mandibule n'est pas en occlusion et est décalée vers la gauche.

Le rachis en cyphose épouse la forme de la fosse autant au niveau céphalique qu'au niveau pelvien. Il est dans son ensemble en connexion, mais cette précision ne sera possible que lorsque l'ensemble vertébral sera dégagé.

La scapula gauche verticale est plaquée contre le thorax mettant en évidence un colmatage immédiat et complet de la fosse et confirme la notion de bord de fosse. L'ensemble des côtes ont leur concavité dirigée vers la partie antéro-supérieure

du corps. L'os coxal est en connexion avec la tête fémorale et se retrouve vertical en appui contre la paroi de la fosse (colmatage initial de la fosse).

L'humérus gauche est plaqué sur la face latérale et supérieure du thorax, en position « épaule haussée », le coude en flexion à 45°, la main se retrouvant paume contre le visage. En ce qui concerne le membre supérieur droit on peut estimer, grâce à quelques indices que celui-ci est fléchi, la main sous l'extrémité céphalique.

Les membres inférieurs sont plaqués contre le thorax, fortement contraints, soit par une fosse ovalaire étroite, soit par des liens. Le plateau tibial gauche est en connexion avec les condyles, la fibula gauche ayant glissé dans l'espace fémoro-tibial. La position du pied gauche peut être estimée en position de flexion dorsale (contact avec paroi probable), le pied gauche n'est plus en position physiologique car positionné sous la jambe gauche. Le tibia droit est plaqué contre le gauche, les deux jambes fléchies se trouvant parallèles et conjointes, mais le droit est plus antérieur de 8 cm environ et décalé aussi de 10 cm dans le sens céphalique, le genou droit se trouvant en contact avec le visage.

### Conclusion

Il s'agit d'un squelette appartenant à un homme adulte plutôt mature de 1,63 m de stature (+/- 4cm) inhumé en décubitus latéral droit contracté, par effet de fosse ovalaire de dimensions contraignantes (ou peut-être aussi par des liens ou un enveloppement), les parois de la fosse obligeant le cadavre à se fixer dans cette position contrainte en cyphose marquée. Il présente une denture en mauvais état, et des séquelles d'un probable traumatisme crânien frontal bien cicatrisé (choc direct ou chute).

---

### MENSURATIONS S23

---

Longueur crâne	193
Largeur crâne	132 (?)
Indice crânien	env. 68.4
Longueur humérus	300 mm (1,60/1,63 - Trotter)
Longueur fémur	420 mm (1,58/1;62)
Longueur tibia	350 mm (1,67/1,63)
<i>Estimation stature</i>	<i>163 cm +/- 4 cm</i>

---

## 24. Sépulture S24

S24 correspond au fragment de sépulture exposé en vitrine au musée de Rabat (avec les nombreuses perles en tests d'autruche) : il s'agit d'un bloc concernant un fémur d'adulte associé à un tibia et une fibula, appartenant au même individu, inhumé en position jambes fléchies (talons-fesses). Ce bloc se caractérise par la présence de plusieurs centaines de perles en coquilles d'œuf d'autruche, probablement utilisées comme un pagne ou une partie de vêtement...

## 25. Sépulture S25

Il ne s'agit pas à proprement parlé d'une sépulture bien caractérisée mais plutôt d'un dépôt votif riche en matériel archéologique ; les éléments fournis ici sont directement liés au relevé de terrain de Daugas (communication personnelle, 2004). Le croquis fourni (Planche S25 hors texte / Volume 2) montre divers fragments de céramiques (deux vases probablement intentionnellement cassés), deux haches polies (dolérite), deux poinçons en os, un gobelet en os, un fragment de silex, et surtout quelques rares fragments osseux qui n'ont pas été examinés (probablement humains et appartenant à un immature...), tout ceci bien délimité dans un espace assez réduit.

Il pourrait tout à fait s'agir d'un dépôt votif, mais il s'agirait plutôt d'une sépulture primaire détériorée d'immature ou d'un dépôt sépulcral secondaire.

## 26. Sépulture S26

Cette sépulture contient les restes d'un squelette d'adulte sans le crâne, mais possédant la mandibule, les os apparaissent très graciles, *d'aspect* féminin. Sur la mandibule, la 3ème molaire est en place, témoignant d'un décès à l'âge adulte (jeune ?).

D'après les relevés de terrain (Daugas, communication personnelle 2004), on a pu reconnaître un individu inhumé en décubitus dorsal latéralisé droit, les membres inférieurs placés fléchis sur le côté droit du sujet. Un dépôt de fragments de céramique est placé intentionnellement en arrière du corps de S26, il s'agit de deux vases fragmentés et d'un silex. Le corps est inhumé dans l'axe sud-ouest / nord-est (extrémité céphalique au nord-est). La mandibule (en place) permet de souligner que la face au moment de l'inhumation était dirigée vers le sud-ouest. Le membre supérieur droit montre l'avant-bras en flexion la main sous l'emplacement de l'extrémité céphalique.

L'absence du crâne est probablement due à un prélèvement ancien (comme la sépulture S4). La mandibule en place montre que l'extrémité céphalique était de toute évidence en position dite de Broca, ce qui devait la placer à un niveau supérieur par rapport au reste du corps et dépasser le niveau du sol à une période postérieure, d'où sa probable destruction. S'il ne s'agit pas d'une destruction, peut-on évoquer un geste de seconde funérailles, bien connue par ailleurs, mais aucun élément tangible n'argumente actuellement cette hypothèse. Une diaphyse fémorale gauche accolée au tibia et fibula droite ainsi que le tibia et fibula gauche permet de confirmer les relevés de terrain, notamment concernant la position d'inhumation.

L'ensemble de la sépulture *évoque* une fosse de grandes dimensions incluant les dépôts céramiques et n'offrant aucune contrainte apparente au corps inhumé.

## 27. Sépulture S27

Il s'agit d'une sépulture d'enfant coffrée dans un bloc de mousse de polyuréthane, seulement décapée mais non dégagée. *In situ*, le volume osseux occupe un espace de 43 sur 22 cm. Dans le sens vertical, il n'excède pas 15 cm. L'ensemble est mal conservé avec des ossements très fragmentés et qui ne sont plus en place, d'autres sont pris dans la mousse, notamment au niveau des membres inférieurs, du thorax et du crâne, ce qui a favorisé des déplacements secondaires et des déconnexions articulaires.

L'orientation du squelette suit l'axe sud-nord. La face dirigée vers le levant<sup>9</sup>.

Ce squelette appartient à un enfant de plus de 2 ans (2<sup>e</sup> molaire inférieure droite émergée). Il repose en décubitus latéral gauche, mais en position « vrillée », le tronc en procubitus et les membres inférieurs en flexion latérale droite, sur un fond de fosse en forme de hamac. La mise à plat des ossements montre une position du tronc prenant l'aspect d'un décubitus dorsal. Il n'y aurait pas de trace de colorant, ni de mobilier. L'extrémité céphalique se trouve surélevée exposant la partie postérieure du pariétal droit au dégagement, la tête en appui sur le rebord sud de la paroi, la fosse apparaissant en forme de cuvette. La face est en position oblique légèrement dirigée vers le sol. Le crâne est fragmenté et présente des lacunes, mais en place. La mandibule n'est pas en occlusion, avec un léger décalage latéral droit. Le sable, fluide par endroit, a entraîné des déplacements secondaires dans le coffrage, notamment au niveau du rachis cervical et thoracique.

Le thorax repose en oblique antérieure droite, le membre supérieur gauche se trouvant (à l'origine) en flexion la main en regard du menton. Il est intéressant de noter un effet de paroi à la gauche du corps, calant le membre supérieur gauche et l'extrémité céphalique. Le membre supérieur droit est en extension incomplète à 100°, l'humérus placé le long du thorax, l'avant-bras en pronation, la paume de la main à plat sur le côté gauche de l'abdomen.

Les membres inférieurs sont en flexion, en position talons-fesses, les diaphyses fémorales sont fléchies sur le côté droit du corps, à 90° environ par rapport au tronc donnant ainsi un aspect « vrillé » du corps. Les membres inférieurs sont parallèles, les genoux décalés de 5 cm environ, le droit plus latéralisé. Dans le coffrage en mousse, les ossements ont subi des déplacements dans le sens caudal entre autres.

---

<sup>9</sup> Cette orientation est à vérifier : un autre croquis de terrain montre une orientation inverse.

## Conclusion

Il s'agit d'un enfant décédé vers l'âge de 2 ans (18 mois / 3 ans...), mesurant 85 cm environ, inhumé dans une fosse en cuvette prenant la forme d'un « hamac », avec effet de paroi au niveau de la tête qui se trouve relevée en flexion latérale droite. Le membre supérieur gauche met en évidence un bord latéral droit de fosse rectiligne. Au niveau de l'extrémité distale des membres inférieurs, il existe un effet de tassement, par limitation d'expansion (glissement) peut être dû à la partie relevée du « hamac », sans pour autant exclure un déplacement lors du coffrage. Les membres inférieurs se retrouvaient à l'origine plus verticaux et fléchis mais lors de la mise en terre dans le linceul ils ont « versés » sur le côté droit entraînant la rotation du pelvis.

L'ensemble des ossements montre une rectitude des deux côtés du corps (surtout net sur le bord ouest du cadavre), avec l'aspect d'une contrainte provoquée par le bord de la fosse ou d'un éventuel contenant (linceul) ; la partie distale des membres inférieurs montre des déplacements secondaires lors du coffrage.

---

## MENSURATIONS S27

---

Longueur sépulture	430 mm
Long. diaphyse fémorale droite	125 mm
Long. humérus droit	>/= 120 mm
Long. fémur gauche	>/= 135 mm
Long. crâne	190 mm
<i>Taille estimée</i>	85 cm +/- 4
	91 cm ( <i>Humérus - Fazekas</i> )
	80.5 cm ( <i>Fémur</i> )
Age théorique statural	12 mois à 30 mois
Age dentaire	>/= 2 ans

---



## 28. Sépulture S28

Cette sépulture aurait été coffrée dans un bloc de mousse de polyuréthane. Elle n'a pas été retrouvée, mais il est possible qu'elle corresponde à une autre sépulture stockée et retrouvée en vrac et dont les marques auraient été effacées. D'après les données archéologiques (Daugas, communication personnelle, 2004), il s'agirait d'une sépulture d'enfant dont le corps aurait été déposé en décubitus latéral droit non contracté, et orienté suivant l'axe nord-nord-est / sud-sud-ouest, la tête orientée vers le sud-ouest sans pouvoir préciser la direction de la face. Le corps est en extension, les fragments crâniens évoquent une extrémité céphalique prenant un aspect en flexion. La reconstitution de manière subjective a pu être faite grâce à la méthode des ellipses posturales (page 52). Les membres inférieurs en extension sont représentés par les diaphyses fémorales et tibiales d'après le croquis effectué lors de la fouille (Daugas). Le membre inférieur droit montre une cuisse fléchie à 120° par rapport à l'axe du corps avec une jambe droite à 130° sur le fémur. Le membre inférieur gauche est en extension avec un axe à 130° par rapport à l'axe du corps. Plus d'une dizaine de fragments de céramique ont été déposés en arrière des membres inférieurs et de la région lombaire. En conclusion, il s'agirait d'un immature déposé (globalement) en décubitus latéral droit, le corps en position non fléchié ; il est difficile de préciser l'âge du décès, toutefois d'après le relevé de terrain il est probable qu'il soit décédé avant l'âge d'un an... (Dans l'étude paléodémographique, il a été référencé comme « enfant d'âge indéterminé »).

## 29. Sépulture S29

L'ouverture et le décapage de ce coffrage en mousse de polyuréthane a permis la mise au jour d'un squelette d'un sujet immature inhumé en décubitus latéral droit, orienté globalement nord-est / sud-ouest. La face dirigée vers le levant, la tête légèrement fléchié, en rotation droite vers le sol, exposant la région bregmatique au dégagement. Un vase est déposé au niveau de la partie pelvienne de l'enfant (bord nord-est).

L'espace osseux occupe un volume de 295 mm (pelvis / sommet du crâne) sur 135 mm (distance dos / genoux), et une puissance de 130 mm environ. Il existe des traces de dépôts rouge-limoneux. L'ensemble est très mal conservé, avec des blocs séparés par un sable fluide et des ossements très fragmentés. L'ensemble du squelette évoque un enfant décédé avant l'âge de 12 à 18 mois, L'âge pourra être précisé lors du dégagement de la denture. La taille du squelette mesurée in situ est d'environ 520 mm.

L'extrémité céphalique et la partie cervico-thoracique sont surélevées par rapport au reste du corps, déterminant un fond de fosse en cuvette et de forme ovalaire, la présence d'un linceul (hamac) ne peut être exclue du fait de la position actuelle des ossements. Le rachis dans son ensemble montre une convexité régulière prenant une courbure latérale à concavité gauche suivant le fond cupulaire de la fosse (et du linceul), le rachis cervical accompagne ce fond en cuvette plaçant la tête en flexion latérale gauche.

Les membres inférieurs sont fléchis, les genoux devant l'abdomen. Les jambes positionnées à 70°, les pieds se retrouvant sous le vase en céramique (d'après Daugas, communication personnelle 2004).

On peut estimer la position du membre supérieur gauche avec l'humérus en abduction antérieure à 45° environ et la main sous ou proche de la tête. Quant au membre supérieur droit, il se situe sous le corps probablement en extension, la main droite sous les genoux.

La région pelvienne, incomplète et mal conservée, n'est plus en connexion et montre des déplacements secondaires dans le coffrage.

### **Conclusion**

Cette sépulture appartient à un enfant décédé probablement avant l'âge de 12 mois (à 18 mois maximum), inhumé en décubitus latéral droit les membres fléchis, la tête surélevée, dans une fosse cupulaire et montrant quelques traces évanescentes de colorant limoneux rouge et probablement dans un linceul de type hamac.

---

### MENSURATION S29

---

Longueur sépulture	290 mm
Largeur sépulture	135 mm
Stature in situ	520 mm
Age	< 18 mois (?)

---

### 30. Sépulture S30

Cette sépulture aurait été coffrée dans un plâtre, mais n'a pas été retrouvée. D'après les relevés de terrain (Daugas, communication personnelle 2004) il s'agirait d'un immature décédé en période périnatale, déposé en décubitus latéral gauche, orienté nord-ouest / sud-est, le visage en direction du sud-ouest. Devant et derrière le corps ont été déposés des vases intentionnellement brisés (Daugas), l'un devant le visage et l'autre appuyé contre la région dorsale, et contribuant à positionner le corps dans la fosse.

Le crâne fragmenté repose sur le côté gauche, le côté droit de la mandibule est visible. La position des os des avant-bras évoque des membres supérieurs fléchis les mains placées au niveau de la région cervicale. Quelques fragments costaux montrent que le tronc était positionné en décubitus latéral, le pelvis lui aussi se présentant de profil, les membres inférieurs sont fléchis sans contrainte apparente, le fémur gauche à 45° par rapport au rachis et le fémur droit un peu plus ouvert. Les jambes se trouvent en flexion à 45°, les deux pieds décalés de 8 cm environ, le droit plus distal. Il s'agit d'une sépulture d'un enfant décédé avant l'âge d'un an (Daugas) déposé en décubitus latéral gauche, les mains sous le menton, les membres inférieurs en flexion non contrainte. Ont été déposés deux vases au moins, intentionnellement brisés, l'un devant le corps l'autre contre son dos contribuant à positionner le corps avec un appui dorsal, les mains sous le menton.

### 31. Sépulture S31

Cette sépulture coffrée dans de la mousse de polyuréthane contient les restes d'un enfant, dont l'âge au décès peut être estimé entre 3 et 7 mois. Le décapage de surface est complet mettant au jour l'ensemble du squelette de l'enfant qui s'avère en très bon état de conservation et nous l'avons conservé en l'état après consolidation à l'acétate.

Le volume occupé par les ossements est de 32 cm dans le sens axial, de 14 cm dans le sens transversal et de 5 à 6 cm de puissance. Il apparaît en décubitus droit quasi-strict, les membres inférieurs repliés en flexion forcée talons-fesses. Le corps repose à l'horizontale (y compris l'extrémité céphalique). Il est orienté dans l'axe nord-est / sud-ouest, la tête dirigée vers le sud-ouest, la face regardant le levant. Un vase (complet) a été mis au jour à 40 cm environ du squelette en direction de l'ouest (Figure 125 ; Planche S31 hors texte, volume 2) ainsi que des

fragments de céramiques cassés (intentionnellement) en arrière de l'extrémité céphalique (Daugas, communication personnelle 2005).

L'extrémité céphalique est en légère flexion antérieure, avec un petit décalage antéro-postérieur, comme si elle avait glissé de 5 cm environ, vers le thorax. La mandibule est en occlusion, bien que légèrement décalée vers la droite, par affaissement spontané montrant qu'à cet endroit l'espace n'était pas colmaté de manière complète. Dans l'os alvéolaire du maxillaire gauche, tous les germes dentaires lactéaux sont présents. Le crâne repose sur son profil droit strict, écrasé probablement par le poids des sédiments et la mise à plat des fragiles os crâniens, avec disjonction des sutures et fontanelles crâniennes.

Le rachis expose au dégagement l'ensemble des arcs neuraux thoraciques qui apparaissent en position physiologique latéralisée. A la fouille, la scapula gauche montre sa face postérieure, évoquant une mise à plat du thorax, les côtes voient leur convexité orientée vers le pôle pelvien. Le thorax montre un léger décalage en flexion gauche, l'épaule droite se situant de façon plus céphalique. L'ilium gauche expose sa face postérieure, témoignant d'un affaissement par mise à plat du pelvis.

Les membres supérieurs : l'humérus gauche se trouve en abduction antérieure (bras sous le menton), l'avant-bras à 90° ouvert dans le sens pelvien. Cette position évoque un colmatage total de cette zone par « l'aspect suspendu » du coude gauche. Par contre, la mise à plat du thorax a entraîné l'affaissement de l'épiphyse proximale de l'humérus, avec une classique rotation interne et déconnexion glénoïde. Le membre supérieur droit n'est pas visible (situé sous le corps).

Les membres inférieurs : la cuisse gauche est fortement fléchie sur l'abdomen. La jambe droite n'est pas dans sa position lors de la mise en terre, avec un décalage de 6 cm dans le sens pelvien. Les éléments métatarsiens et tarsiens se trouvent dans la zone pelvienne, mais apparemment décalés dans leur position et leur orientation. L'épiphyse tibiale proximale gauche repose sur l'épiphyse distale fémorale gauche et le tiers moyen de la jambe droite. Cet aspect positionnel a été déjà décrit lors de l'examen d'autres sépultures (exemple de la sépulture S66). Ce chevauchement peut s'expliquer par un effet de pression latérale : peut-on voir ici l'effet d'un contenant ou d'une paroi ou encore d'une position originelle plus verticale des genoux qui se seraient « affaissés » secondairement lors de la disparition des parties molles avec déconnexion articulaire.

### **Remarques taphonomiques**

Dans toutes ces hypothèses, le colmatage de la fosse, à cet endroit n'a été que partiel (argument pouvant témoigner de la présence d'un probable matériau périssable), l'épiphyse distale fémorale s'est déplacée vers le bas au cours de la décomposition des parties molles, entraînant par les restes des ligaments croisés antérieur et postérieur l'épiphyse proximale tibiale. Le fémur a subi une rotation interne de 45° et le tibia une rotation externe de même angulation.

## Conclusion

Cette sépulture appartient à un enfant décédé en période postnatale, mesurant 57 cm environ, inhumé en décubitus latéral droit, sur un fond de fosse horizontal, en très bon état de conservation. Une particularité taphonomique est visible, à savoir la présence d'un élément de pression ou de contention au niveau du genou gauche et du coude gauche qui pourrait s'expliquer par une verticalisation des genoux avant et au cours de l'inhumation, par la présence possible d'un *contenant* (hamac-linceul par exemple même si pour cette sépulture cela ne reste qu'une hypothèse). Il n'y a pas de colorant, mais on a pu noter la présence de nombreux petits coquillages et une valve de moule, sans que l'on puisse savoir si leur dépôt était intentionnel ou non.

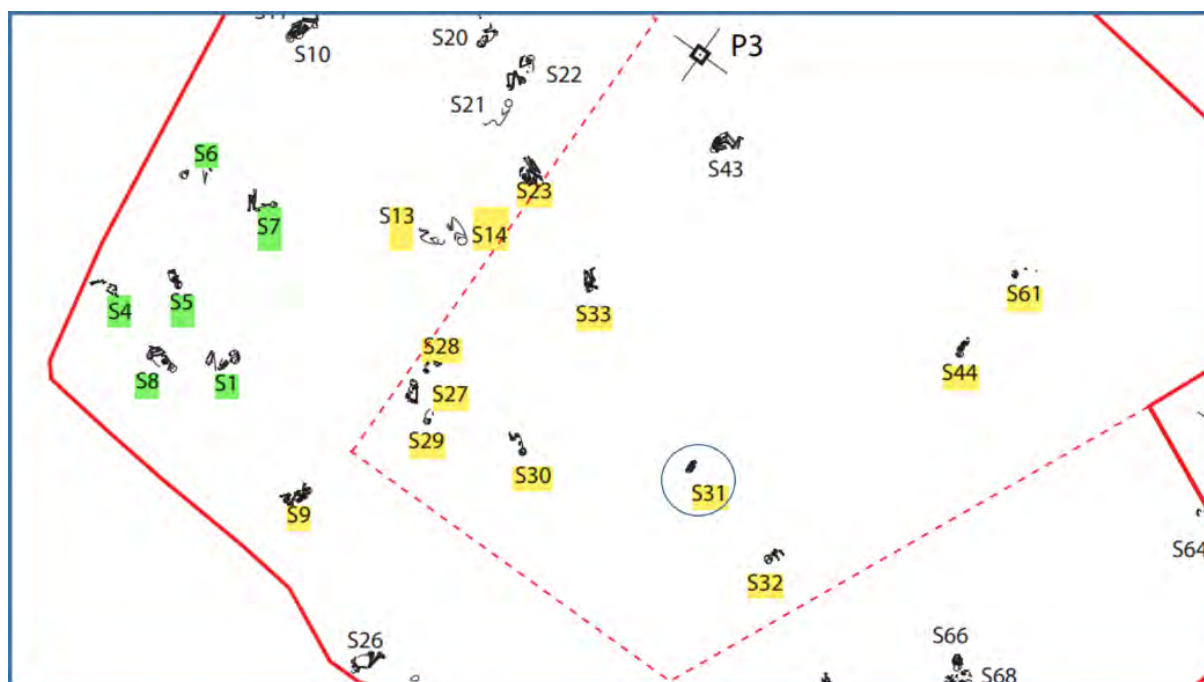
---

## MENSURATIONS S31

---

Longueur de l'humérus gauche :	>76 mm ( <i>Taille 60 cm, Pineau, in Olivier</i> )
Longueur du fémur gauche :	>82 mm ( <i>Taille 56 cm</i> ) ( <i>Taille 52 cm, Steward, in Olivier</i> )
Longueur du tibia gauche :	>74 mm ( <i>Taille 58 cm</i> )
Longueur du tibia droit :	>76 mm ( <i>Taille 60 cm</i> )
Largeur ilium gauche :	31 mm
Longueur crête	45 mm
Hauteur ilium :	36 mm
<i>Mensurations germes dentaires :</i>	
Largeur couronne incisive centrale sup gauche	6,5 mm
Épaisseur	2,0 mm
Longueur couronne m1 sup gauche	6,0 mm (complète)
Présence couronne m2 sup gauche	(en rotation linguale 90°, déplacement post mortem, calcification presque complète)
Couronne canine sup gauche (située dans l'os alvéolaire vestibulaire)	
Taille du squelette in situ	520 mm (?)
Taille théorique de l'enfant :	570 mm (moyenne)
<i>Âge théorique statural</i>	<i>2 à 4 mois (Sempé 1979)</i>
<i>Âge dentaire</i>	<i>5 à 8 mois (Olivier 1960)</i>

---



*Figure 125 : Secteur funéraire intermédiaire de la nécropole de Rouazi-Skhirat (secteur fouillé en 1982 et 1983) d'après Daugas, modifiée.*

### 32. Sépulture S32

Conservé dans un coffrage en mousse de polyuréthane, les ossements sont en bon état de conservation, mais seule la partie supérieure du corps est en place, les membres inférieurs sont dissociés, mais une photo avant le coffrage sur le terrain permet d'évaluer la position de la partie distale du corps.

La région pelvienne et les membres inférieurs ne sont plus en place, se trouvant décalés par rapport à leur position d'origine de par la fluidité du sédiment. La partie céphalo-thoracique est conservée en un seul bloc, la carbonatation sédimentaire compacte l'ensemble. Il n'y a pas de traces de colorant. La sépulture occupe un volume de 30 cm par 14 cm sur 10 cm de hauteur et appartient à un enfant, décédé en période de post-natalité, déposé en décubitus latéral droit. Le squelette est orienté nord-est / sud-ouest, la face dirigée vers le sud-est (Figure 125).

L'extrémité céphalique expose au dégagement la partie supéro-externe gauche du crâne, la bosse frontale et le pariétal gauches correspondent au point le plus élevé de la sépulture, surplombant la partie thoracique de près de 5 cm. Il existe un engrènement du pariétal gauche sous le frontal, et un affaissement au niveau de la

région ptérique, ces déplacements datant de la mise à plat du squelette. L'extrémité céphalique est en flexion sur la gauche, le crâne épousant un fond de fosse en forme de cuvette, avec volonté de surélever la tête, ou simplement de la caler contre la paroi, probablement par une fosse préalablement préparée.

La mandibule n'est pas en occlusion, avec un décalage de 6 mm dans le sens vertical et de 20 mm vers la gauche. La denture montre les couronnes des dents déciduales mandibulaires calcifiées, de i2 à m2, bien formées mais ne dépassant pas le niveau de l'arcade alvéolaire.

La scapula gauche révèle au dégagement sa face postérieure mais reste en connexion avec la clavicule gauche qui expose sa face supérieure et distale. La première côte gauche montre sa face inférieure au dégagement, et a suivi le mouvement de rotation du bloc « scapula - clavicule gauche », au moment de l'affaissement du thorax, qui apparaît en oblique postérieure. Il existe un remaniement au niveau de la région cervicale avec déconnexions et déplacements des arcs neuraux. Les côtes gauches exposent leur concavité à la partie céphalique et sont ouvertes en éventail. Les côtes droites ont leur concavité vers la partie inférieure du corps, la scapula droite expose sa face postérieure au dégagement, en se retrouvant en sous-occipital. On pourrait expliquer cette situation positionnelle par le fait que lors de la mise à plat du squelette il y aurait eu un mouvement de rotation avec positionnement en procubitus du thorax avec « blocage » des côtes droites sur le fond de la fosse et mise à plat des côtes gauches en position « concavité vers le haut ».

Le membre supérieur droit montre sa tête humérale en connexion avec la glène, la diaphyse se trouvant en abduction antérieure, l'avant-bras ouvert à 130°, les os parallèles, le poignet se trouvant en supination. Le membre supérieur gauche est quasi parallèle au droit, les deux mains en supination espacées d'une dizaine de centimètres.

## **Conclusion**

Cette sépulture appartient à un enfant décédé en période de post natalité, inhumé sans mobilier en décubitus latéral droit (mais avec une obliquité postérieure gauche). Sa tête est surélevée ou calée par une fosse de forme préparée avec un fond en cuvette, une inhumation dans un contexte de linceul ne peut être exclue.

---

## MENSURATIONS S32

---

Longueur diaphyse humérale droite	> 58 mm
Gauche	65 mm
Diamètre diaphyse gauche	7 mm
Périmètre diaphyse gauche	23 mm
Longueur diaphyse radiale gauche	> 45 mm
Droit	56 mm
Longueur diaphyse ulnarienne droit	61 mm
Gauche	52 mm
Longueur diaphyse fémorale droit	76 mm
Gauche	> 58 mm
Longueur diaphyse tibiale gauche	> 69 mm
Droit	> 70 mm
Longueur clavicule gauche :	> 44 mm
Périmètre crânien	environ 400 mm
<i>Dimensions germes dentaires :</i>	
Incisive latérale G inférieure, couronne complète, larg. 5 mm	
Canine G inférieure, vestibulo-versée, cour. Complète, larg. 6mm	
Première molaire inférieure G, couronne complète, long. 8 mm (?)	
Seconde molaire inférieure G, couronne 3/4 complète ?	
Dimension maximum de la sépulture	>= 330 mm
Taille squelettique in situ	environ 550 mm(?)
<i>Taille calculée</i>	<i>moyenne 540 mm</i>
	<i>49,1 (humérus)</i>
	<i>57,3 (radius)</i>
	<i>52,2 (fémur)</i>
	<i>&gt; 55,6 (tibia)</i>
Âge statural	postnatal (1 à 3 mois)
Âge dentaire	postnatal (5 à 7 mois) (Olivier 1960)
	2 à 5 mois d'après Ubelaker

---



### 33. Sépulture S33

Cette sépulture est conservée dans un coffrage en mousse de polyuréthane (46 cm par 86 cm sur 20 cm de puissance). Il s'agit d'une sépulture dans l'ensemble bien conservée, mais les os apparaissent très fragiles et fragmentés. La sépulture est celle d'un adulte féminin (d'après le pelvis), paraissant d'âge plutôt avancé. Le cadavre a été inhumé en décubitus latéral droit contracté, les jambes fortement fléchies sur le thorax et en position talons-fesses, les mains en avant du visage. Il est orienté nord / sud, la face regardant le levant. La défunte a été inhumée avec *...un vase entier déposé en arrière de la région lombaire, et un second vase brisé intentionnellement dont les fragments ont été déposés au nord de la sépulture en contact avec le corps...* (Daugas, communication personnelle, 2005). Le crâne expose son profil gauche strict, en légère flexion antérieure, la mandibule en occlusion, l'épaisseur de la paroi crânienne est fine (3 mm environ au niveau pariétal). Il existe une forte résorption alvéolaire et une usure dentaire marquée (stade 2 et 3 de Broca) avec de nombreux abcès apicaux visibles sur le profil gauche (le droit n'est pas dégagé). Les sutures crâniennes sont synostosées, bien qu'incomplètement, au niveau sagittal (S2) et coronal droit (C2).

Le rachis prend la forme du fond de la fosse qui apparaît sur la coupe frontale postérieure de forme cupulaire, mais de manière peu profonde. Le bassin se retrouvant 6 cm plus haut que la partie thoraco-abdominale, la tête légèrement surélevée (3 cm) par rapport au reste du corps.

Le rachis lombaire présente deux solutions de continuité, formant un bloc thoraco-lombaire décalé par rapport au reste de la colonne. Une première cassure au niveau thoraco-lombaire et une deuxième au niveau L2 / L3. Ce bloc ayant glissé vers l'abdomen avec surélévation du bassin. Le sacrum expose sa face postéro-inférieure, l'ilion gauche sa face postérieure avec un fort pendage, la crête iliaque se trouvant plus basse dans l'abdomen, l'ilion droit repose sur sa face postérieure mais décalé dans le sens pelvien.

Le thorax est mis à plat et expose son côté gauche, avec quelques remaniements positionnels, par un décalage dans le sens céphalique et postérieur de l'épaule gauche (épaule « haussée »), mais avec déconnexion scapulo-humérale postérieure, rotation scapulaire et déplacement dans le sens céphalique de l'épiphyse proximale de l'humérus. Ce déplacement serait dû à l'affaissement du gril costal. La scapula gauche est en position verticale montrant un colmatage complet et immédiat au moins de cette partie de la fosse. La partie antérieure du thorax est complètement affaissée avec disjonction claviculo-sternale. La clavicule droite est horizontale avec déconnexion de la face sternale.

Les membres supérieurs sont devant le thorax, les avant bras fléchis et croisés à 30°, les mains devant la tête. L'humérus gauche, en abduction antérieure, expose sa face externe, et présente un pendage dans le sens distal de 7 cm, l'avant-bras fléchi à 45° en connexion, les diaphyses radio-ulnarienne sont quasi-horizontales,

le poignet en pronation, la paume de la main posée sur le sol à 8 cm en avant de la glabelle. Au niveau métacarpo-phalangien de la main gauche et de la quatrième colonne, existe une valve de moule enchâssée dans l'articulation. Les phalanges des 3 premiers doigts sont réunies en position de « main d'accoucheur » prenant un aspect de déformation pathologique (probablement dégénératif ou infectieux, la deuxième colonne étant sur la troisième, elle-même sur la quatrième). L'humérus droit expose la face interne de son tiers proximal sous la branche mandibulaire droite, la diaphyse étant quasi horizontale et dans l'axe du corps.

L'avant-bras droit est en flexion complète, la paume de la main droite exposée au dégagement, les diaphyses radio-ulnarienne et humérale étant accolées, par effet de tassement sédimentaire et suite à la dégradation des parties molles qui s'accompagnent classiquement d'un rapprochement des diaphyses en flexion. La face dorsale de la quatrième et de la cinquième colonne de la main droite repose sur la face dorsale de la main gauche. Il existe une déconnexion carpienne droite. Les métacarpiens, parallèles, montrent leur face interne, les trois dernières colonnes phalangiennes se retrouvent sur la face dorsale de la main gauche.

Il existe un déplacement du bloc carpien et premières phalanges dans le sens céphalique. La main gauche devait se trouver plus externe. Ce déplacement est certainement la suite d'un phénomène secondaire (animal fouisseur ou déplacement sableux). L'humérus droit présente sur sa face interne et au niveau de son tiers moyen une petite lésion osseuse d'aspect spongieux de 10 mm de diamètre sur 8 mm d'épaisseur (probable hématome calcifié d'origine traumatique, sans exclure un petit processus tumoral).

Les membres inférieurs sont plaqués contre l'abdomen, la diaphyse fémorale gauche expose sa face externe, alignée dans l'axe du corps, les diaphyses tibio-péronéennes gauches lui sont accolées, l'ensemble plaqué contre l'abdomen. La jambe gauche est fléchie fortement, le pied en position talon-fesse. La fibula gauche a glissé dans « l'espace » fémoro-tibial libéré par la dégradation des parties molles du mollet et de la cuisse et par la pression sédimentaire.

Le même phénomène décrit plus haut se retrouve avec rapprochement des diaphyses en flexion par tassement. La patella gauche est absente, ainsi que les condyles fémoraux gauches. Le membre inférieur droit est lui aussi en flexion forcée, mais si les diaphyses fémorales et tibio-péronéennes sont accolées, l'axe fémoral droit forme un angle de 30° par rapport à l'axe du corps et sa diaphyse expose sa face interne ainsi que son condyle interne. La patella droite est en position anatomique avec les condyles, mettant en évidence un colmatage total et immédiat de la fosse. Le tibia droit n'est pas en connexion parfaite avec les condyles avec un petit décalage de 25 mm, l'espace « méniscal » s'étant « ouvert » par l'hyper-flexion de la jambe droite et la pression de la jambe gauche. La fibula droite est en connexion dans sa partie proximale, la partie distale n'est pas dégagée.

Les pieds sont en position « de repos » sans contrainte (à ce niveau), le gauche reposant sur le droit. Le tarse gauche est en mauvais état et la cheville gauche est

en connexion, exposant sa face externe, comme les métatarsiens gauches, qui sont « les uns sur les autres », le pied ayant subi la pression des sédiments (et suite à un enveloppement ou de ligatures...), les trois derniers rayons se retrouvant en position céphalique, par rapport au premier rayon. La première phalange expose sa face inférieure, les autres leur face latérale ou supérieure.

Le pied droit n'est pas en connexion parfaite, le calcanéum expose sa face interne. Les autres os du tarse sont en mauvais état de conservation. Les métatarsiens droits exposent leur face interne, comme si l'avant pied avait subi une pression verticale déplaçant les métatarsiens dans le sens céphalique, la pression étant exercée par l'autre pied. Entre les pieds, il existe une concrétion carbonatée de 3,5 cm x 1 cm x 1 cm, placée entre la première colonne du pied droit et la face dorsale du pied gauche.

### Remarques

Cette sépulture appartenant à un adulte féminin plutôt âgé qui outre des soucis pathologiques, mérite des commentaires concernant un probable fagotage ou un système de contention équivalent du corps.

D'après la position du squelette il est fortement probable que le corps du défunt ait bénéficié d'un système de contention par des liens, enveloppant le tronc (fagotage ou liens simples) en plaquant les membres inférieurs contre le thorax toutefois sans contrainte sur les pieds (Planche 33 hors texte, volume 2).

Au dégagement, nous avons trouvé des petits fragments de charbons de bois (notamment au niveau du bassin) et le sable montre un aspect cendreuse (peut-être avec du manganèse) et surtout pulvérulent, appartenant donc *au sable de remplissage* de la fosse et non au sable environnant de la dune, ceci pouvant évoquer un dépôt volontaire rituel, au moment de l'inhumation. Au sein de la sépulture, il existe des coquilles de moules et de petits escargots, ainsi que des zones carbonatées plus ou moins concrétionnées.

Sur le plan pathologique, ce squelette montre plusieurs éléments : d'une part une petite tuméfaction osseuse sur la face interne de l'humérus droit (hématome calcifié probablement d'origine traumatique), d'autre part un aspect pathologique des extrémités distales des membres supérieurs évoquant une pathologie dégénérative rhumatologique (et / ou infectieuse). La denture présente une usure marquée (stade 2 et 3 de Broca) avec des lésions granulomateuses apicales, témoignant de suppurations chroniques au niveau des maxillaires, et de probables douleurs secondaires névralgiques. Il existe des stries sur la face externe du tibia gauche (au niveau tiers moyen), pouvant évoquer l'action d'un animal fouisseur ou une atteinte lésionnelle du périoste. Une remarque complémentaire concerne la moule enchâssée dans la main gauche. Il est fort probable que la défunte l'avait dans sa main au moment de la mise en terre.

## Conclusion

Cette sépulture appartenant à un adulte féminin âgé, inhumé en décubitus latéral droit, montre des éléments en faveur d'une contention serrée (fagotage ou ligotage), en référence aux autres sépultures de type « fagot » on peut suggérer la possibilité d'un transport et d'une préparation du cadavre ligoté à distance et déposé ainsi dans une fosse préparée avec un vase entier et un second brisé intentionnellement. La défunte a été inhumée avec une moule dans sa main. Des éléments pathologiques rhumatismaux probablement dégénératifs sont décrits au niveau des mains ainsi que des lésions parodontales au niveau maxillaires.

---

## BIOMETRIE S33

---

Longueur du crâne	175 mm
Largeur du crâne	163 mm (?)
Humérus gauche in situ	> 270 mm (290 mm ?)
Ulna gauche :	260 mm
Longueur tibia gauche in situ	340 mm (+)
Longueur sépulture in situ	730 mm (ischion droit /vertex)
	815 mm (pied droit / lambda)
Largeur sépulture in situ	300 mm (main gauche / inion)
Stature (mesure au fil)	157 cm
<i>Stature calculée</i>	<i>156 / 164 (Trotter)</i>

---

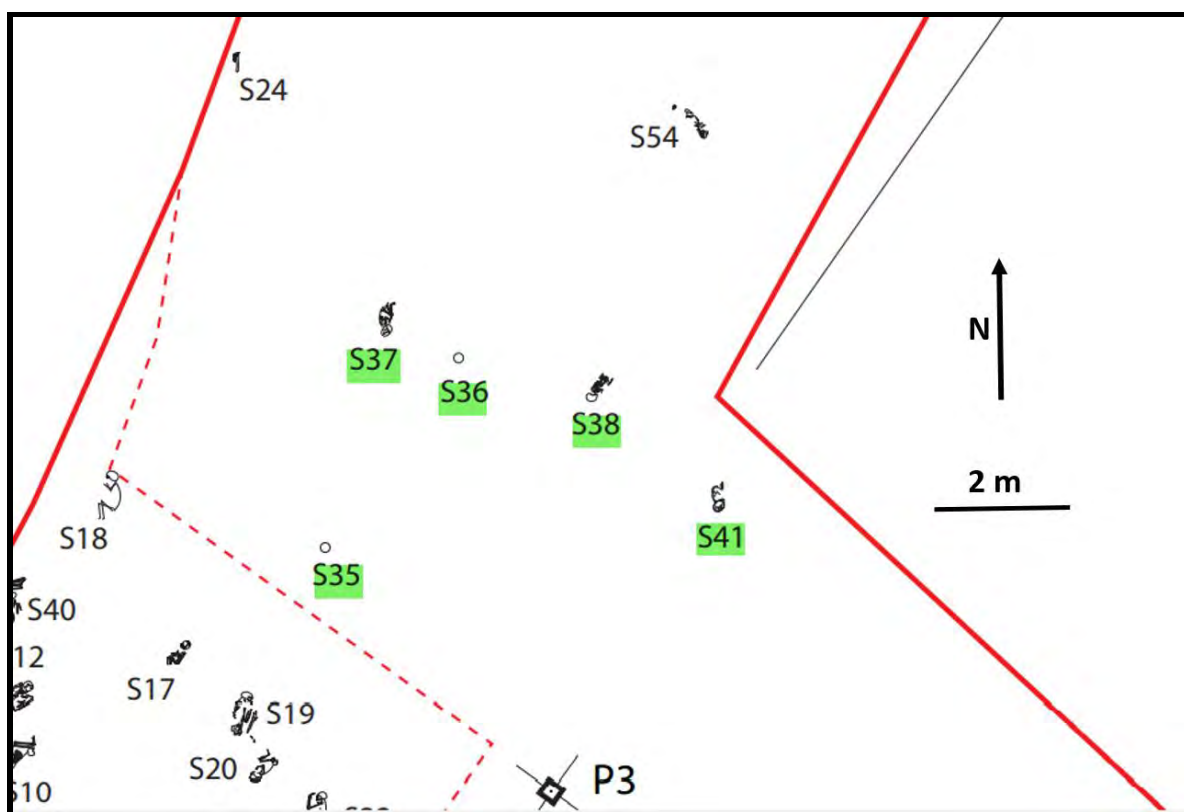
## 35. Sépulture S35

Cette sépulture est représentée par des restes fragmentaires osseux en mauvais état de conservation (crâniens et postcrâniens). Prélevés en vrac, ces fragments ont été en partie utilisés pour faire des datations C14. On pourrait attribuer ces restes à un adolescent décédé avant l'âge de maturité.

Le bloc maxillo-mandibulaire est en bon état de conservation.

### 36. Sépulture S36

Cette « sépulture » n'est représentée que par un fragment de diaphyse (relevé de terrain, Daugas, communication personnelle, 2004) et un vase en céramique brisé. Elle se situe au niveau de la zone d'exploitation de la sablière. Ce « dépôt » évoque fortement une sépulture détruite par l'exploitation locale.



*Figure 126 : Secteur S35 à S41 (fouillé en 1983), zone d'exploitation de la sablière (figure d'après Daugas modifiée)*

### 37. Sépulture S37

Cette sépulture d'enfant décédé entre l'âge de 2 et 5 ans environ, a été coffrée dans un bloc de mousse (Figure 126). L'ensemble des ossements est en mauvais état de conservation, avec des dépôts carbonatés très importants sur les ossements et de nombreuses inclusions de mousse de polyuréthane. Pour cette raison, le dégagement est incomplet et le squelette est conservé *in situ*.

Le squelette est orienté nord / sud, la face dirigée vers le nord-est. Il est déposé en décubitus latéral droit, en position fléchie mais sans contrainte globale. Son extrémité céphalique est surélevée appuyée contre la paroi sud de la fosse en forme de cuvette au niveau céphalique. L'avant-bras droit est lui aussi appuyé contre la paroi et maintenu en extension avec appui sur la paroi. Le massif facial est en mauvais état de conservation.

Il est déposé dans une fosse ovale d'environ 50 cm de longueur, accompagné d'au moins un vase en céramique brisé déposé au niveau pelvien et apparemment contenu dans la fosse. Cette sépulture ne présente pas, apparemment, de traces de colorant.

Le crâne expose son pariétal gauche au dégagement, le rachis cervical maintenant la tête en flexion antérieure et surtout latérale gauche avec appui sur la paroi. Le crâne repose sur le fond de la fosse pratiquement au même niveau que l'ensemble du corps.

Le rachis, dans son ensemble, montre une courbure régulière à concavité antérieure mais laisse apparaître un contact avec le bord ouest de la fosse.

Le membre supérieur gauche montre l'humérus plaqué contre le thorax en position physiologique, l'avant-bras fléchi à 45° environ, la main gauche reposant sur le sol devant le visage. Le bras droit est en extension complète, l'humérus droit en abduction antérieure, l'avant-bras en extension devant les genoux, le membre supérieur droit est « calé » en extension par le rebord est de la fosse et par le genou gauche.

Les membres inférieurs sont fléchis devant le thorax, le droit plaqué contre la jambe en flexion forcée en position talons-fesses. Le fémur gauche forme un angle de 45° avec l'axe rachidien lombaire, la jambe gauche fléchie à 45°, se positionne devant la jambe droite, les deux pieds espacés d'une dizaine de centimètres.

#### Conclusion

Il s'agit d'une sépulture appartenant à un enfant décédé entre 2 et 5 ans (âge statural), inhumé en décubitus latéral droit fléchi mais sans contrainte, la tête relevée en appui contre le bord de la fosse « préformée » accompagné d'au moins un vase céramique brisé intentionnellement et déposé à ses pieds, dans une fosse ovale préformée.

---

## MENSURATIONS S37

---

Longueur de la sépulture	510 mm (lambda-avant pied gauche)
Largeur sépulture	240 mm
<i>Taille squelettique</i>	<i>850 mm (mesurée in situ)</i>
Âge estimé de l'enfant à son décès	entre 2 et 5 ans

---

### 38. Sépulture S38

Cette sépulture d'enfant est coffrée dans un bloc de mousse de polyuréthane. Très concrétionné, le squelette est cassé en plusieurs fragments mais globalement complet. Son décapage permet de mettre en évidence un squelette d'enfant décédé à un âge supérieur à 24 mois, inhumé en décubitus latéral droit, orienté nord-est / sud-ouest, la tête vers le sud-ouest et la face regarde le levant. Au moins quatre vases fragmentés intentionnellement ont été mis au jour au sein de cette sépulture, déposés au contact de l'extrémité céphalique dans la zone sud de la sépulture.

Le crâne expose au dégagement son profil gauche, le crâne apparaît écrasé, la mandibule montre le côté gauche de l'arcade dentaire; la première molaire définitive n'est pas encore positionnée sur l'arcade mais sa couronne est bien formée. L'extrémité céphalique est placée en légère flexion antérieure et repose sur le fond de la fosse qui apparaît horizontal sur toute sa surface.

Le thorax repose sur le côté droit en oblique antérieure gauche (appui probable sur le bord ouest de la fosse. Les côtes gauches ont leur concavité vers la partie cervicale, par contre les côtes droites ont leur concavité dirigée vers l'abdomen. Il existe un décalage latéral de 35 mm environ entre les bords distaux des côtes droites et gauches, témoignant de la position en oblique antérieure gauche du tronc.

Le bras gauche est plaqué contre le thorax et la paroi ouest, l'avant-bras gauche ouvert à 100° environ. La paume de la main gauche est posée de chant devant la région ventrale, le poignet en semi-pronation. Il est probable que le bras droit se trouve en extension devant le corps de l'enfant, l'humérus croisant le thorax par dessous et la main droite positionnée sous le genou droit.

Le pelvis montre au dégagement la face postérieure de l'ilion gauche et la face antérieure de l'ilion droit (c'est-à-dire plus proche du bord sud-est de la fosse). La ceinture pelvienne se trouve dans la même position que le thorax, en oblique antérieure gauche.

Le fémur gauche est fortement fléchi sur l'abdomen, formant un angle de 30° par rapport au rachis lombaire, la jambe gauche se retrouve fléchie à 40° environ, en position talon-fesses. Le genou gauche se situant sous le tiers moyen de l'avant-bras gauche, quasiment sur l'abdomen.

Le fémur droit est fléchi à 60° par rapport à l'axe du rachis. La jambe droite est à 80° sur la cuisse et se retrouve parallèle à l'axe du corps. Mais de par la position en oblique antérieure gauche, les fémurs se trouvent décalés dans le sens céphalo-pelvien (de 50 mm environ), et dans le sens antéro-postérieur (de 40 mm).

### Remarques taphonomiques

Cette sépulture d'enfant dont l'âge au décès est compris entre 2 et 5 ans se caractérise par une rectitude au niveau céphalo-dorso-pelvien, évoquant un appui par effet de paroi sur un rebord de fosse bien rectiligne. En effet la position de l'occiput, du thorax (et l'humérus gauche) et du pelvis, signe la présence d'une paroi rigide et limitante qui, *a priori*, peut être représentée par le rebord de la fosse. Mais on peut évoquer, dans un contexte sableux « fluide », un effet de « caisson » qui signerait la présence d'un objet rigide en matériau putrescible (bois ou vannerie) qui aurait servi de coussin contre lequel serait appuyé le corps. L'ensemble des vases se calant du côté céphalique.

Ainsi le corps du défunt repose dans une fosse à fond horizontal, étroite et contraignante au moins sur le côté ouest. Il n'y a pas trace de colorant.

### Conclusion

Il s'agit donc d'une sépulture d'un sujet immature (2 à 5 ans), mesurant 90 cm environ, qui repose dans une fosse plutôt étroite et allongée, avec présence d'au moins quatre vases d'après Daugas (communication personnelle 2004) dont les fragments sont enchâssés les uns dans les autres, situées au contact direct de l'extrémité céphalique et sur un même plan. Cette sépulture rappelle tout à fait la sépulture S98.

---

### MENSURATIONS S38

---

Longueur de la sépulture	570 mm (occiput-pied droit)
Longueur du tronc en position	515 mm (vertex-ischion)
Taille du squelette	810 mm (mesure <i>in situ</i> )
Longueur du crâne	186 mm ( <i>in situ</i> )
Longueur humérus gauche	110 mm
	<i>Stature : 83 cm (Fazekas)</i>
Longueur ulna gauche	102 mm
	<i>Stature : 86 cm (Fazekas)</i>
Longueur du fémur gauche	145 mm ( <i>in situ</i> )



	<i>Stature</i> : 93 cm, Pineau (01ivier 1960)
	<i>Stature</i> : 95 cm (Fazekas)
<i>Taille théorique</i>	90 cm +/- 5 cm
<i>Âge théorique</i>	2 - 5 ans ?

---

#### 40. Sépulture S40

Cette sépulture est coffrée dans un plâtre en très mauvais état de conservation et a dû être fouillé en urgence avant son installation dans le laboratoire.

A l'ouverture, plusieurs petits fragments de céramique sont visibles, certains de couleur rouge, d'autres noire, surtout localisés sur la région thoracique, fragments avec impressions au cardium. Le sédiment apparaît rougeâtre, limoneux, surtout dans la partie thoracique, à l'endroit des fragments céramiques. La sépulture mesure 100 cm par 60 cm et 25 cm de puissance. En fait plusieurs vases (au moins 4) ont été reconnus à la fouille sur le terrain : ...*dont un complet, les autres ont été intentionnellement brisés et déposés en regard de la région lombaire et abdominale* (Daugas, communication personnelle 2005). Un galet a aussi été mis au jour au niveau du coude gauche du corps. Les petits fragments mis au jour sur la zone thoracique secondairement ne sont que des fragments appartenant aux vases découverts sur le terrain.

La sépulture appartient à un adulte en décubitus dorsal, mais latéralisé droit de par la position de l'extrémité céphalique, du pelvis et des membres inférieurs. Il est orienté nord / sud, la tête en flexion antérieure et latérale droite (45°), le regard vers le nord-est et se retrouve actuellement quasi-horizontal, mais lors de la mise en terre son orientation était dirigée plus vers le haut.

Le crâne expose au dégagement la partie coronale gauche et repose sur sa base, la mandibule en occlusion, bien que légèrement décalée vers la gauche (de 10 mm environ). Ce déplacement est dû au glissement vers la droite du massif céphalique en laissant la mandibule « enclavée » dans la région cervicale, limitant le déplacement du crâne. Le rachis cervical est dans l'ensemble en connexion, mis à part l'articulation C2 - C3. L'extrémité céphalique apparaît surélevée par rapport au reste du corps, en appui probablement sur le bord de la fosse. Cette position est accentuée par « l'affaissement » du thorax, qui en se mettant à plat favorise la bascule de la tête en flexion latérale et antérieure. L'examen des vertèbres cervicales apporte deux éléments :

- une anomalie numérique (6 vertèbres cervicales). Peut-être s'agit-il d'une 7ème vertèbre cervicale possédant une côte surnuméraire.

- une disjonction partielle entre C2 et C3, montrant que la rupture ligamentaire s'est faite en premier lieu à ce niveau. Il s'agit d'une chronologie taphonomique habituelle, C1 et C2 restant plus solidement attachées au crâne. La tête s'est affaissée dans le thorax après rupture ligamentaire C2- C3. Lors de la mise en terre, le crâne devait être dirigé le regard vers le haut. L'atlas et l'axis sont en connexion anatomique avec les éléments condyliens. Le bloc « C3, C4, C5 et C6 » est en connexion anatomique, et en flexion antérieure régulière.

Le thorax repose sur sa face dorsale, la clavicule gauche expose au dégagement sa face supérieure, en croisant au-dessus la première côte qui expose sa face supérieure. La première côte n'est plus en connexion avec son articulation vertébrale correspondante, espacées de 10 mm environ.

Dans l'angle compris entre la clavicule et l'humérus gauche, existe une masse compacte, carbonatée, d'aspect cendreuse (manganèse ?), intéressant la zone de l'épaule gauche qui peut correspondre soit à un dépôt volontaire d'une mixture gris-noirâtre, soit à une diffusion locale des composants chimiques issus de la poterie noire retrouvée à cet endroit, représentée par un fragment au niveau de l'aisselle.

Les humérus sont parallèles et plaqués contre le thorax avec une rectitude évoquant une contrainte bilatérale, surtout nette au niveau du bord gauche de la fosse. L'humérus droit expose au dégagement sa face interne. L'avant-bras droit est en flexion, la main droite se retrouvant 150 mm environ de bord droit du crâne, la paume vers la face. Le radius se positionnant sous l'ulna. L'humérus gauche expose sa face antérieure. L'avant-bras gauche est en extension (135° d'ouverture), la main se retrouvant paume à plat au niveau de la région pubienne. Le coude gauche n'est pas en connexion parfaite, avec une disjonction de 5 cm environ (probablement secondaire, au vu des conditions de fouilles de sauvetage en situation particulière de dégagement).

Le pelvis repose sur sa face postérieure, l'os coxal droit est en place, il expose au dégagement sa face interne et la surface articulaire sacrée qui n'est plus en connexion. L'ouverture de l'échancrure sciatique évoque un squelette féminin.

Les membres inférieurs sont repliés en position talons-fesses. La jambe gauche étant plus contractée que l'autre, les patellas sont en position anatomique, ce qui évoque un colmatage total et immédiat de la fosse. Le fémur gauche montre un angle de 90° par rapport à l'axe théorique du rachis, le droit faisant un angle de 135°. La jambe droite est en flexion plaquée contre le fémur. Il existe des phalanges et des métatarsiens au niveau de la partie pelvienne, ce qui ne remet pas en cause la position des pieds, mais des déplacements intempestifs dans le coffrage sont à évoquer (lors des divers déplacements du coffrage en plâtre).

## **Conclusion**

Il s'agit d'un squelette appartenant à un adulte féminin, mesurant environ 158 cm, inhumée en décubitus dorsal latéralisé droit, le visage dirigé vers le haut à la mise

en terre avec appui de l'occiput sur la paroi de la fosse. Les membres inférieurs sont en flexion forcée, par probable appui contre le rebord nord de la fosse. Cette sépulture est accompagnée d'au moins 4 vases, 3 fragmentés et un vase entier de 25 cm de diamètre environ déposé sur le pelvis. Des dépôts de limon rouge sont visibles ainsi que des dépôts gris-noirâtres (manganèse, céramiques, cendres...).

<b>Biométrie S40</b>	Droit	Gauche
Longueur humérus	295 mm / 300 mm	295 mm / 300mm (158)
Périmètre minimum		52 mm
Longueur fémur		410 mm (155cm)
Diamètre milieu A/P		23
T		24
Diamètre sous trochantérien		24
		35
Longueur tibia	340 mm	350 mm 161cm)
Diamètre trou nourricier		18
		31
<i>Stature estimée</i>		<i>158 cm</i>

## 41. Sépulture S41

A l'ouverture du bloc de mousse de polyuréthane apparaît un squelette immature dont l'âge au décès serait inférieur à deux ans (mais à préciser car la denture n'est pas dégagée). Le corps a été déposé dans une fosse, en décubitus latéral gauche. D'après Daugas (communication personnelle, 2005), un vase aurait été dégagé lors des fouilles, en relation directe avec cette sépulture, mais sans pouvoir préciser sa position exacte. Les ossements sont imprégnés de colorant rouge limoneux. Le squelette est orienté tête au sud sur un axe nord / sud, la face regardant le nord-ouest, la tête surélevée par rapport au tronc, positionné en cyphose épousant la forme de la fosse. L'ensemble est en mauvais état de conservation et seul un décapage a été effectué, de nombreux dépôts carbonatés sont présents.

L'extrémité céphalique est en flexion latérale droite en appui sur côté gauche contre la paroi de la fosse. Le bras droit est en extension complète, l'avant-bras en pronation, la main au niveau des genoux à 8 cm en avant de l'abdomen. Le tronc expose au dégagement son côté droit.

Le fémur se positionne à 80° par rapport au rachis lombo-sacré, la jambe droite fléchie fortement en position talons-fesses. Les jambes sont en flexion, la gauche plus ouverte et antérieure. Les jambes et le rachis sont en appui sur le rebord de la fosse, comme d'ailleurs le membre supérieur droit qui est positionné par la paroi ouest.

### Conclusion

Cette sépulture appartient à un enfant décédé probablement avant l'âge de 24 mois, le corps coloré avec du limon rouge et déposé dans une fosse en décubitus latéral gauche dans une forme « préformée » et associé à un vase entier (?) dont la position exacte n'a pas pu être précisée.

---

### MENSURATIONS S41

---

Périmètre crânien	environ 500 mm (?)
Humérus droit	>/= 73 (Taille 57 cm, Fazekas)
Tibia droit	>/= 85 (Taille 66,5, « )
Ulna droit	62 mm (Taille 53 « )
Dimension maximum sépulture	400
Taille squelette <i>in situ</i>	660
Taille théorique	63 cm
Âge théorique	6 / 18 mois ?

---

### 43. Sépulture S43

Coffrée dans un plâtre, cette sépulture contient les restes d'un adulte probablement féminin (d'après le pelvis) et probablement décédé dans une tranche d'âge moyenne (30 / 40 ans environ...). Le squelette est actuellement orienté nord-est / sud-ouest, le visage dirigé vers le levant et légèrement penché vers le sol. Le cadavre est déposé en décubitus latéral droit non contracté avec deux vases brisés déposés à moins de 8 cm de la région lombaire.

L'extrémité céphalique se trouve de profil, mais en légère oblique postérieure gauche. La mandibule est en occlusion avec appui du menton sur la fourchette sternale, le crâne se trouve en flexion antérieure. La partie faciale du crâne est en mauvais état. Le squelette a souffert du manque de rigidité du plâtre et de son humidité.

Les membres supérieurs sont en abduction antérieure, le bras droit fléchi, le coude en avant du corps, la paume de la main droite placée contre le visage. Le bras gauche est en extension à 135°, la main sous le genou gauche en pronation (paume sur le sol).

Le pelvis se présente de profil exposant la face postéro-latérale de l'ilion. Les membres inférieurs sont en flexion non contractée, les fémurs se retrouvent perpendiculaires à l'axe du rachis lombaire, décalés parallèles et espacés de 15 cm. Les jambes sont fléchies à 70°, en position « de repos » comme le pied gauche, mais le pied droit, lui, se trouve en flexion plantaire, comme s'il était appuyé sur sa face dorsale (paroi ou objet périssable).

#### Remarques taphonomiques

Cette sépulture ne montre pas de contrainte, le cadavre reposant dans une fosse large avec des fragments de vases à proximité et placés en regard de la région dorso-lombaire. Il n'y a pas d'élément évoquant un espace vide, et tout laisse à penser que la fosse a été colmatée immédiatement lors de l'inhumation (position de la main droite sur le chant), sans lien ni autre matériau putrescible qui aurait laissé une empreinte: seule la flexion plantaire du pied droit peut évoquer un appui contre une « paroi ».

#### Conclusion

En conclusion, il s'agit d'une sépulture appartenant à un adulte féminin, décédé à un âge « moyen », mesurant environ 1,54 m, déposé, en décubitus latéral droit, les membres fléchis, la main droite devant le visage, le bras gauche en extension la main au niveau des genoux, seule contrainte visible l'appui sur le dos du pied droit. Deux vases en céramique brisés intentionnellement, ont été mis au jour dans cette tombe, et déposés au niveau dorso-lombaire, à moins de 10 cm du corps inhumé.

---

## MENSURATIONS S43

---

Longueur du squelette (in situ)	1080 (tête / pied droit)
Fémur gauche (longueur physiologique)	390 mm ? ( <i>in situ</i> )
Humérus gauche (longueur maximum)	280 mm ? (1,52m)
Ulna droit (longueur maximum)	250 mm ? (1,64m ?)
<i>Estimation stature</i>	<i>1,54 m (moyenne)</i>
<i>(Stature – fémur- 1,50 m Trotter et Gleser in Olivier 1960)</i>	

---

## 44. Sépulture S44

Cette sépulture appartient à un immature décédé vers l'âge de 8 à 10 ans. Elle est conservée dans un bloc de mousse de polyuréthane. De nombreuses concrétions carbonatées ont perturbé le dégagement.

Le squelette est orienté dans l'axe nord-est / sud-ouest, la face dirigée vers le sud-ouest. Il est inhumé en décubitus latéral gauche en position très contrainte avec probable contention (fagot). Aucun mobilier n'a été mis au jour dans cette sépulture.

Le crâne est en bon état de conservation, notamment au niveau de la denture qui montre la présence des premières molaires définitives, bien positionnées sur l'arcade. Le germe de la deuxième molaire supérieure droite et visible dans l'alvéole, avec une couronne au trois-quarts calcifiée. Concernant le côté gauche, des concrétions carbonatées ne permettent pas un examen précis. Sur l'arcade antérieure, seules les deux incisives centrales inférieures définitives sont présentes. Toutes ces données peuvent correspondre à un âge dentaire de décès compris entre 8 et 10 ans.

L'extrémité céphalique est en hyper extension, la face se retrouvant presque perpendiculaire par rapport à l'axe du corps. La mandibule n'est pas en occlusion, et légèrement déviée vers le côté gauche. Le crâne expose au dégagement son profil droit strict. Dès à présent, il semble évident qu'un déplacement de l'extrémité céphalique a été induit avant ou au cours de l'inhumation.

Le rachis cervical est en parfaite connexion mais en extension forcée. Ce facteur est important car il met en évidence l'absence de déconnexion post-mortem. Par contre le rachis thoraco-lombaire montre l'absence de courbure et témoigne des contraintes dues à un « fagotage ».

Le tronc est mis au jour par son côté droit, la scapula droite expose sa face postérieure, l'humérus droit en connexion et plaqué contre le thorax, l'avant-bras droit est en flexion à 30° environ, la paume de la main reposant à plat sur le sol

devant la poitrine. Le bras gauche est en légère abduction antérieure, l'épaule gauche se retrouve décalée dans le sens céphalique (épaule gauche « haussée »), l'avant-bras gauche en extension, refoulé entre la cuisse droite et l'abdomen, la paume de la main contre l'abdomen.

Les membres inférieurs sont fortement repliés sur le tronc, le genou droit vers l'extérieur, le genou gauche se retrouvant contre la poitrine, calé par l'avant-bras gauche. Les extrémités distales des membres inférieurs sont en flexion plantaire, les avant-pieds dans le même sens, en rotation interne et « croisés », le droit en position talons-fesses, le gauche en rotation interne forcée, les gros orteils en contact.

Le pelvis est décalé en légère oblique antérieure droite comme la ceinture scapulaire. Cet aspect est secondaire à la mise à plat du squelette au cours de la décomposition, mais cette dynamique *in situ* de décomposition a été accentuée par le milieu contraignant d'une contention qui solidarise l'ensemble du corps (mais sans l'extrémité céphalique).

### **Remarques taphonomiques**

Cette sépulture montre l'aspect d'un « fagot », comme nous l'avons déjà décrit pour quelques autres sépultures (S12 et S4 par exemple), avec un corps très compact témoignant d'un enveloppement serré ou de ligatures (ou les deux). La tête en hyper extension montre une contrainte avec le rachis cervical en connexion mais en « butée postérieure » contre les épaules. On peut aussi penser à un appui au niveau céphalique.

La position des jambes (et du corps en général) fait penser à la forme d'un fuseau, notamment au niveau des extrémités distales des membres inférieurs, évoquant comme pour S12 un contenant rigide (cuir, tissu grossier ou vannerie). L'ensemble du corps ne montre pas de pendage, et repose sur un fond de fosse quasi-horizontale.

Il est certain que devant un corps fagoté ainsi il est tout à fait probable que le cadavre ait bénéficié d'une « préparation » préalable et évoque la probabilité « d'un transport » entre le lieu du décès et le lieu d'inhumation. Il semble tout à fait possible (et logique) que le fagotage n'ait intéressé *que le corps* de S44 en excluant l'extrémité céphalique et si on parle de « transport » la tête reste « pendante » en hyper extension à l'extérieur du fagot (Figure 27b). Cela a été déjà été décrit lors de funérailles (avec transport) en Afrique noire.

### **Conclusion**

Cette sépulture appartient à un préadolescent décédé entre 8 et 10 ans, mesurant entre 130 et 140 cm environ, inhumé en position contrainte, sans artefact associé, et déposé dans une fosse en décubitus latéral gauche, sous la forme d'un fagot, ayant peut-être servi à transporter le corps.

## MENSURATIONS S44

Longueur humérus droit	234 mm	(1,38m) ?
Longueur fémur droit	300 mm	(1,40m) ?
Longueur tibia droit	240 mm	(1.30m) ?
Mensurations dentaires :		largeur couronne
Incisive inférieure droite		4,6 mm
Incisive inférieure gauche		4,8 mm
		long. couronne
Première molaire sup droite		9,2 mm
Première molaire inf. droite		10,5 mm
<i>Taille calculée</i>		<i>130 à 140 cm</i>
Âge dentaire		8 à 10 ans

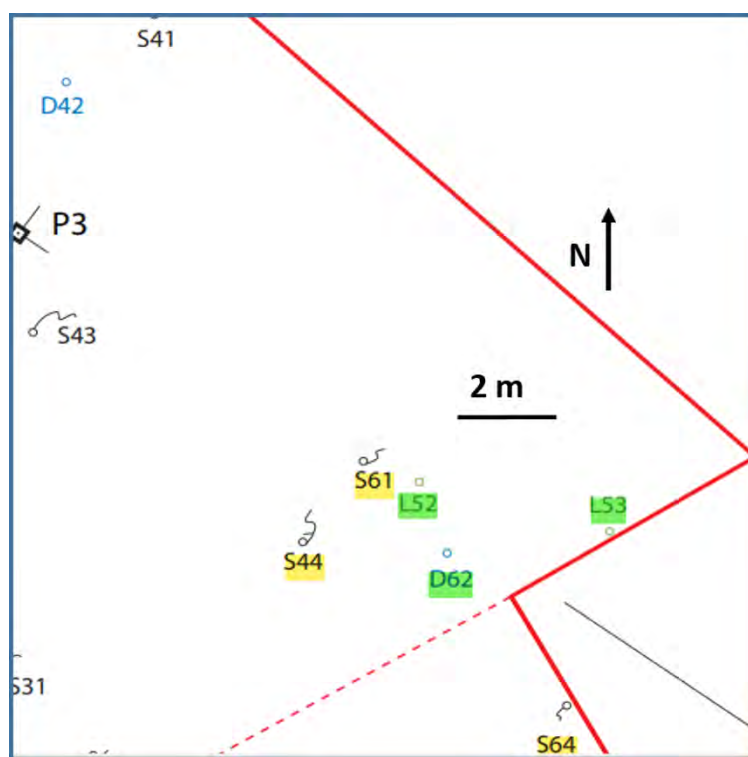


Figure 127 : Zone « est » de la nécropole ensemble S44, S61, dépôts funéraire D62 et loci 52 et 53, d'après Daugas modifiée.



#### 45. Sépulture S45

Les ossements de cette sépulture ont permis d'effectuer des datations C14. Il s'agirait d'après Daugas (communication personnelle 2005) *d'un adolescent ou d'un très jeune adulte*. Quelques ossements ont été reconnus sur le terrain avec le pôle céphalique du côté sud-ouest de la sépulture et des fragments d'os longs *du côté est*. Sur le plan général il y a une inversion sur le côté d'inhumation et *3 vases brisés ont été mis au jour à proximité immédiate des fragments osseux en arrière du corps*. (Daugas communication personnelle, 2004).

Par la technique des ellipses posturales, on peut estimer que le corps a été globalement inhumé en décubitus latéral droit (avec toutes les réserves d'usage) et au vu de la dimension des ossements par rapport aux fragments de vase déposés en arrière du corps en direction du nord, il est probable qu'il s'agisse d'un immature (adolescent tout au plus) inhumé (globalement) dans le sens nord-est / sud-ouest. Cette sépulture est étroitement liée à la sépulture S60 (immature) avec laquelle elle forme une unité conceptuelle (Planches S45 et S60, hors texte, volume 2).

#### 46. Sépulture S46

Cette sépulture est coffrée dans un plâtre, en mauvais état de conservation par manque de rigidité, il a bénéficié d'un dégagement en urgence, en contexte très humide.

Le plâtre est ovoïde, mesure 93 x 54 cm, sur 26 cm de puissance. C'est le pôle pelvien qui est le point le plus élevé, la sépulture présentant un pendage dans le sens pelvien - céphalique de près de 10 cm. Certaines zones apparaissent grisâtres (manganèse et/ou cendres), notamment sur la partie thoracique postérieure du corps. Certaines zones sont très pulvérulentes avec un sédiment quasi-poussièreux. Il pourrait s'agir de dépôts volontaires avec des mixtures particulières qui expliqueraient ces différences de qualité sédimentaire. Il n'y a pas de trace de colorant rouge. La sépulture mesure 78 cm dans le sens céphalo-pelvien et 49 cm entre la région lombaire et les genoux.

Il s'agit probablement d'un squelette adulte féminin, l'échancrure sciatique apparaissant très ouverte, avec déport de l'ischion et position reculée du massif postérieur coxal, ces trois éléments caractéristiques autorisant cette diagnose. La défunte est déposée dans une fosse, en décubitus latéral droit les jambes fléchies, est orientée globalement sud / nord, la face dirigée vers le couchant.

En ce qui concerne l'âge au décès, divers éléments anatomiques évoquent un individu adulte féminin décédé dans une tranche d'âge plutôt jeune.

Ce squelette révèle au niveau de la région ptérique gauche une trépanation incomplète bien cicatrisée (cupule crânienne, page 181 et planche 46), la voûte présente aussi une seconde lésion en forme de dépression au niveau de l'euryon droit, de forme ovoïde à grand axe longitudinal, mesurant 6 mm sur 9 mm. La profondeur de cette seconde cupule est de l'ordre de 1 mm.

Sur le plan pathologique, l'incisive centrale supérieure droite présente une usure qui semble d'origine « coutumière » (comme S10 ou C7), probablement en relation avec la réparation ou la fabrication des filets de pêche ou autre activité similaire (page 222 et figure 83). La mandibule présente la canine droite incluse, qui se trouve sous et entre les incisives droites, il existe un diastasis entre I2 et P1. Notons que l'incisive centrale supérieure droite, montre une *égression* de 3 mm du fait de l'absence de dent opposable et de la discordance entre les dimensions des arcs mandibulaire et maxillaire.

Le crâne repose sur son profil droit strict, le rachis cervical en légère extension mettant en évidence une rectitude du rachis dans son ensemble, évoquant un effet de paroi au niveau du dos.

La mandibule n'est pas en occlusion parfaite, avec un « bâillement » de 10 mm dans le sens vertical et dans le sens transversal un décalage de 12 à 15 mm vers la droite, les condyles apparaissant en connexion. Les éléments de la voûte crânienne sont conservés (la base du crâne n'est pas dégagée de sa gangue sablo-carbonatée). La denture apparaît en bon état.

Le thorax est en oblique antérieure gauche. La clavicule gauche expose sa face antérieure et repose sur la première côte gauche qui elle-même apparaît par sa face supérieure. La scapula gauche est verticale exposant son bord externe, témoignant d'un colmatage total et immédiat de la fosse. Les côtes gauches exposent au dégagement leur face antéro-supérieure (antérieures pour les premières côtes et supérieures pour les dernières). Leur convexité est dirigée vers le pôle caudal. Les côtes de l'hémi-thorax droit montrent leur concavité au dégagement, la scapula droite expose sa face interne.

L'humérus gauche est en connexion avec la scapula, l'épaule gauche en position « haussée », il croise le thorax en abduction antérieure, l'avant-bras, perpendiculaire au bras mais la main reposant devant l'abdomen probablement sur sa face dorsale. L'humérus droit est en connexion avec la scapula, il se situe parallèle au thorax, l'avant-bras est en flexion complète, l'ulna droit expose sa face postérieure, la main se retrouvant devant le visage la paume dirigée vers le sol.

Le pelvis expose au dégagement la partie postéro-supérieure du coxal gauche, l'ilion se présentant en oblique. Le colmatage complet de cette zone est attestée, par la position quasi-verticale de l'os coxal.

Les membres inférieurs : les fémurs sont en connexion anatomique avec les os coxaux, et le fémur gauche expose au dégagement sa face postéro-externe. Les genoux sont en connexion. La position des patellas met en évidence un colmatage

complet et immédiat de cette zone. Le tibia gauche expose sa face externe. Le fémur droit est bien visible dans son tiers distal. Le genou droit se situe sous et en avant du genou gauche. Le tibia gauche plus antérieur et croise le tibia droit, de telle façon que le pied gauche se retrouve en position la plus haute de la sépulture. Les deux pieds *semblent être* en position de flexion plantaire. En coupe frontale postérieure, le fond de la fosse est bien visible et objective ce pendage.

### Remarques taphonomiques et pathologies

Il existe une notion de contrainte par les parois de la fosse, notamment au niveau de la région dorsale (rectitude, et verticalisation de la scapula gauche, montrant un colmatage total et immédiat de la fosse).

Nous avons noté la présence de trois faits culturels et pathologiques :

- Une lésion crânienne (cupule au niveau ptérique gauche), avec cicatrisation parfaite
- Une seconde lésion crânienne, sur le pariétal droit, lésion certainement traumatique, et cicatrisée (seconde cupule probable)
- Une usure du bord occlusal de l'incisive centrale supérieure droite (semblable aux crânes S10 et C7). Cette dent est en *égression*, avec perturbation de l'occlusion. Il existe une dent incluse au niveau mandibulaire.

### Conclusion

La sépulture S46 correspond à un individu adulte jeune féminin, déposé en décubitus latéral droit, les jambes repliées, avec la partie pelvienne surélevée. Sa stature devait être d'environ 1,64m. Le crâne montre entre autre, deux cupules crâniennes et une usure culturelle provoquée par des actions de filages...

---

### Biométrie S46

---

Longueur ulna	> 230 mm (245 mm ?)
Longueur fémur	415 mm (?)
Longueur tibia	370 mm (?)
Largeur cotylo-sciatique	32 mm
Ouverture sciatique	45 mm ?
<i>Stature mesurée « au fil » in situ</i>	<i>161 cm</i>
<i>Stature calculée</i>	<i>156.5 cm (Trotter et Gleser fémur)</i>
	<i>168.5 cm ( " tibia)</i>
	<i>163 cm ( " ulna)</i>
	<i>164 cm (D. et H. fémur + tibia)</i>

---

## 47. Sépulture S47

Cette sépulture appartient à un adulte d'aspect féminin (quelques fragments pelviens permettent cette diagnose) inhumé en décubitus latéral droit. Il a été coffré dans un bloc de mousse de polyuréthane. Les ossements sont en très mauvais état de conservation, les ossements sont pris dans la mousse, fragmentés, très dégradés et friables, obligeant un démontage complet de la sépulture.

Le squelette est orienté sud-est / nord-ouest, le visage dirigé vers le sud. Le corps du défunt a été déposé en décubitus latéral droit, les membres inférieurs en flexion non-contractée, permettant d'évaluer une fosse ovalaire de larges dimensions. Mis à part un dépôt concrétionné gris-cendré au niveau pelvien mis en évidence au dégagement, aucun mobilier n'a été relevé lors du dégagement sur le terrain (Daugas, communication personnelle 1997).

L'extrémité céphalique expose au dégagement son profil gauche, la mandibule en occlusion incomplète avec un espace inter-incisif de 8 mm. La tête est positionnée en flexion, légèrement tournée sur le côté droit. Elle repose contre le bord de la fosse, qui à cet endroit, montre un pendage visualisé au dégagement (sous réserve que ce pendage n'ait pas été « créé » involontairement lors du coffrage sur le terrain). De toute façon il semble évident que l'extrémité céphalique et la partie haute du thorax montrent une surélévation par rapport au reste du corps.

Le rachis montre une courbure antérieure régulière qui continue la courbure en flexion du rachis cervical, mais il existe une accentuation de la cyphose dorsale, qui accompagne la courbure du rachis thoracique. Le tronc se présente en décubitus latéral droit quasi-strict.

Le thorax n'est représenté que par quelques fragments de côtes (souvent déplacés), dont la concavité est orientée vers le pôle céphalique. L'humérus gauche montre un pendage important qui suit le même pendage que la flexion vers le côté droit de l'extrémité céphalique. La scapula gauche expose au dégagement sa face postérieure et est pratiquement horizontale. Elle est haut-située sur le thorax en position de « haussement d'épaules » en rapport avec la flexion antérieure céphalique. La ceinture scapulaire montre un décalage antéro-postérieur, l'épaule droite se trouvant plus antérieure, le corps du défunt appuyant probablement le haut de son dos contre le bord de la fosse.

Les membres supérieurs sont fléchis les mains en liance devant le visage. L'humérus gauche montre un fort pendage avec une différence d'altitude de 16 cm entre la partie supérieure de la ceinture pelvienne et le poignet gauche. L'avant-bras gauche est fléchi à 30°, le poignet en supination, paume de la main vers le haut juste contre le visage. L'humérus droit se trouve dans un plan de fouille plus profond, presque horizontal et décalé en avant de 8 cm environ. L'avant-bras droit montre la même flexion que le gauche (30°), lui aussi décalé (et parallèle) en avant de l'avant-bras gauche. Le poignet droit est en supination, c'est à dire la main

présentant sa paume au dégagement. Les deux mains sont donc l'une à côté de l'autre pouce contre pouce.

Le pelvis n'est représenté que par un fragment d'ilion gauche en connexion avec le fémur homologue. Les fragments examinés, bien que réduits, sont compatibles avec le sexe féminin.

Les membres inférieurs sont en flexion non contractée, le fémur gauche formant un angle de 45° avec le rachis lombaire, la jambe en flexion. Le genou gauche se retrouve en regard du coude droit. Le fémur droit est plus ouvert, formant un angle droit avec le rachis. La jambe gauche est en flexion parallèle et décalée vers le bas par rapport à l'autre jambe.

### **Remarques taphonomiques :**

Le fort pendage de l'humérus gauche évoquerait un appui sur un fond de fosse non horizontal lors de la mise à plat du thorax et de la ceinture scapulaire. La légère déviation de l'extrémité céphalique est un deuxième argument. Ce pendage conservé au cours de la décomposition, montre un colmatage de ce secteur de la fosse. L'extrémité céphalique et la ceinture scapulaire sont surélevées et s'appuient sur le rebord de la fosse comme dans un caisson. La forme de la fosse apparaît ovale, avec un léger pendage complémentaire transversal, entre le dos et la partie ventrale.

### **Conclusion**

Il s'agit de la sépulture de femme adulte de 1,55 m de stature environ, inhumée en décubitus latéral droit fléchi, sur un fond de fosse présentant un pendage, les mains jointes devant le visage et présentant un dépôt (volontaire ?) carbonaté au niveau pelvien. Cette sépulture est probablement associée à S59.

---

### **MENSURATIONS S47**

---

Longueur tibia gauche	325
Longueur fémur	> 380
<i>Estimation stature</i>	<i>155 +/- 4 cm (Trotter et Gleser)</i>

---

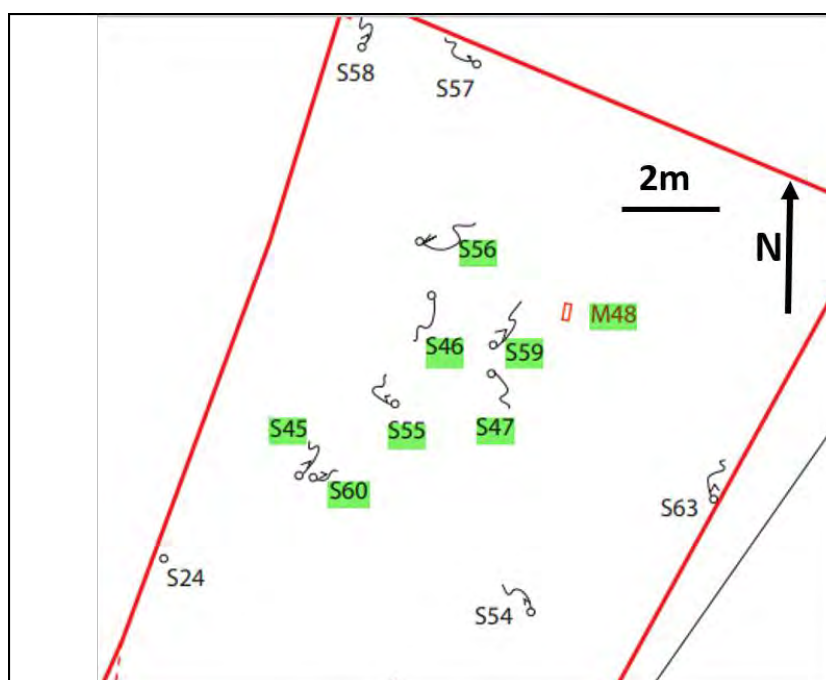


Figure 128 : Zone nord de la nécropole centrée sur S46 et 47, d'après Daugas, modifiée.

## 50. Sépulture S50

Cette tombe mise au jour à la limite sud de la zone fouillée répertoriée sur le plan, à 8 m environ au sud de S90, contient les restes d'un immature. Les éléments squelettiques sont en mauvais état de conservation, notamment au niveau de l'extrémité céphalique et du rachis qui apparaissent détériorés (limite de fouilles). La face est absente. Tous les éléments taphonomiques décrits sont secondaires aux relevés de terrain (Daugas, communication personnelle 2004). Cette sépulture n'a pas été coffrée et une partie des ossements a été utilisée pour effectuer des datations radiocarbone. Un pot en céramique de 15 cm de diamètre a été mis au jour en arrière de la région cervico-dorsale, au contact du corps et non brisé, l'ouverture dirigée vers le haut.

Le squelette est orienté globalement nord - sud et d'après la disposition des os de l'extrémité céphalique, le visage serait dirigé vers le couchant. D'après les éléments diaphysaires et dentaires, cet enfant est probablement décédé entre 5 et 12 ans. Il repose dans une fosse en décubitus latéral gauche.

Le dessin reconstituant les masses molles permet d'objectiver la position du corps (Planche S50 hors texte, Volume 2). Le bras gauche est en extension, l'humérus en abduction, la face interne du coude exposée au dégagement, la main reposant sur le dos (supination), l'épaule gauche positionnée en arrière, la ceinture

scapulaire se positionnant en « légère oblique postérieure droite ». L'épaule droite est plus antérieure l'humérus plaqué contre le thorax, l'avant-bras fléchi à 45° et se positionnant sous l'avant-bras droit, la main gauche posée la paume sur le sol en pronation. Les deux avant-bras apparaissent croisés « en liance », les mains dos à dos mais non superposées.

Les membres inférieurs sont fléchis assez fortement (surtout le droit), en position talons-fesses avec un décalage du genou droit, plus « abdominal ». Le genou gauche est décalé de 5 à 8 cm environ plus « antérieur », la main droite se positionnant devant les genoux. Le pied droit montrerait une contrainte, en flexion dorsale forcée (appui contre une paroi) par contre d'après les éléments de terrain le pied gauche ne serait pas « contraint » mais en position physiologique.

### **Remarques taphonomiques**

Outre les atteintes diagénétiques, il faut relever :

- La présence d'un pot en céramique (non brisée, fait assez rare à Skhirat), d'environ 15 cm de diamètre, positionné au niveau cervico-dorsal, au contact direct avec le corps et pouvant exercer un appui sur la région scapulaire gauche.

- Au niveau de la région pelvienne et recouvrant cette zone en l'imprégnant, il existe une masse concrétionnée, pouvant correspondre à une carbonatation secondaire d'un dépôt funéraire en matière organique périssable et contenant une « mixture » grisâtre.

- La position des mains, les poignets « en liance ».

- La position du pied droit, en flexion dorsale contrainte, témoignerait d'un appui contre une paroi : peut-on évoquer un « sac » en matériau périssable ?

### **Conclusion**

Il s'agit d'une sépulture contenant les restes d'un enfant décédé entre l'âge de 5 et 12 ans, inhumé en décubitus latéral gauche les avant-bras en position antérieure et en liance, les jambes fléchies. Un pot (non brisé) est déposé en arrière et au contact de la région scapulaire. Un dépôt « grisâtre » est mis en évidence sur la région pelvienne.

## 54. Sépulture S54

Cette sépulture, qui n'a pas fait l'objet d'un coffrage, est représentée par deux blocs plus ou moins concrétionnés, l'un intéressant l'extrémité céphalique et l'autre le thorax. Ces restes appartiennent à un immature (adolescent), inhumé en décubitus latéral gauche (Figure 128). Les données taphonomiques sont complétées par les relevés de terrain (Daugas, communication personnelle 2004). Le corps apparaît à la fouille orienté nord-ouest / sud est, la face dirigée vers le couchant. Un pot en céramique (entier) d'une dizaine de centimètres de diamètre a été placé en arrière du corps en contact avec son dos, positionné ouverture vers le haut (donc pouvant contenir une « mixture » lors de l'inhumation) et divers fragments de vases (cassés intentionnellement) ont été déposés autour du corps dans la fosse, notamment devant le cadavre, dessus le bras droit, ainsi qu'au niveau pelvien.

Le premier bloc montre le crâne non dégagé qui expose son profil droit strict, la mandibule en occlusion complète, ce qui à priori montre un colmatage complet de la région faciale bloquant la mandibule en position d'occlusion.

Le second bloc expose au dégagement le côté droit du thorax avec l'humérus droit plaqué contre le gril costal et l'avant-bras droit ouvert à 60° sur l'humérus, la partie postérieure des vertèbres thoraciques est visible, témoignant lors de la mise à plat du gril thoracique d'un « glissement » de cette partie du corps vers l'avant, décalant le thorax en oblique postérieure droite. Il faut noter que l'avant-bras droit n'est plus en connexion au niveau du coude, avec décalage postérieur de l'olécrâne de 8 cm environ. Cette déconnexion s'est produite lors de la « mise à plat » du thorax, plaçant celui-ci en oblique postérieure droite, la partie distale de l'avant-bras droit se trouvant « calée » sur la partie nord de la fosse, par effet de paroi de fosse ou suite à la dégradation d'un matériau putrescible.

Les avant-bras sont positionnés en « liance », au même niveau et positionnés en avant du corps, le gauche proche du menton.

Concernant les membres inférieurs, les seuls éléments en notre possession sont les relevés de terrain qui évoquent des membres inférieurs en flexion non forcée... Le rachis semble apparaître positionné en « cyphose » non contrainte effaçant la lordose physiologique.

### **Conclusion :**

Cette sépulture appartient à un enfant décédé vers l'âge de dix ans, déposé en décubitus latéral gauche les mains devant le visage, les avant-bras croisés, et inhumé dans un secteur sans autre sépulture à moins de 3,5 m. Le sujet immature a été enterré avec un vase entier déposé ouverture vers le haut ayant pu contenir une mixture au moment de la mise en terre et des fragments céramiques.



## 55. Sépulture S55

Cette sépulture fait partie des coffrages en plâtre ouverts dans des conditions difficiles liées à un déménagement urgent. Ce squelette appartient à un adulte, d'aspect masculin (pelvis), déposé dans une fosse ovoïde, orienté nord-ouest / sud-est, le visage dirigé vers le nord-est. Son état de conservation est médiocres, les ossements ont été déplacés dans le coffrage et apparaissent très altérés. Le corps est déposé en décubitus latéral droit, mais le thorax se trouve en oblique postérieur gauche (presque en procubitus).

L'extrémité céphalique repose sur son profil droit, le crâne en flexion latérale gauche (expose la voute pariétale gauche au dégagement) et légèrement incliné vers le sol. La mandibule est en occlusion, évoquant un colmatage immédiat de la fosse. L'aspect volumique et positionnel du crâne est surtout exprimé par le contenu sableux de l'endocrâne, moulant la forme endocrânienne (la voute crânienne est détruite).

Le rachis, dans son ensemble, montre une position en cyphose accentuée, effaçant la lordose physiologique mais respectant la courbure cervicale. Au-delà de cette courbure à concavité antérieure régulière, le rachis apparaît « vrillé » avec une rotation (d'aspect scoliotique) vers la droite plaçant le haut du thorax et la ceinture scapulaire en oblique postérieure gauche, alors que la région lombaire et pelvienne reste de profil.

Dans le plan frontal, le corps présente un pendage rehaussant le rachis cervical (et l'extrémité céphalique) ainsi que le pelvis, mettant en évidence un aspect en forme de cuvette du fond de fosse. La scapula droite est oblique et plaquée contre le bord de la fosse (colmatage de cette zone de fosse). Par contre, la scapula gauche expose au dégagement sa face postérieure et reste en connexion avec l'humérus homologue et le thorax. Les épaules se retrouvent décalées la droite plus proche du bord sud de la fosse.

Les membres supérieurs : le bras gauche est plaqué contre la partie antérieure du thorax, l'avant-bras fortement fléchi, la paume de la main se trouve en contact avec le visage, une phalange est d'ailleurs mise au jour contre le bord inférieur de l'orbite gauche. Le bras droit n'est pas dégagé complètement, mais se trouve en extension devant le corps, la main droite sous la cuisse gauche et positionnée apparemment sur le membre inférieur droit, la paume vers le haut, l'avant-bras en supination.

Les membres inférieurs sont en flexion forcée, le fémur gauche à 90° par rapport au rachis lombaire, la jambe gauche, fléchie fortement se trouve en position « talons-fesses ». Le fémur droit est fléchi et placé contre l'abdomen, les deux genoux décalés d'une dizaine de centimètres, le droit contre l'avant-bras gauche et calant celui-ci. Cette position évoque une contrainte (due à la paroi ?).

L'extrémité distale du pied gauche est en position de repos, sans contrainte apparente. Ce qui ne semble pas être le cas du pied droit qui, apparemment et d'après la position des métatarsiens, reste en flexion plantaire.

### Remarques taphonomiques

Au niveau du sacrum, un fragment de poterie noire a été dégagé, devant correspondre au vase numéroté 55.3, et au niveau scapulaire gauche, deux éclats de silex (Daugas, communication personnelle 2003).

L'aspect global de cette sépulture, évoque une inhumation en fosse de forme ovoïde en vue plan d'aspect cupulaire en vue frontale avec surélévation du fond de la fosse à sa partie dorso-céphalique. Il est probable que l'ensemble de la fosse ait été entièrement rempli de sédiment lors de la mise en terre du cadavre.

Dans la fosse, d'après les relevés de terrain trois poteries au moins sont visibles, brisées intentionnellement et situées au niveau postérieur (à une quinzaine de centimètre de la région lombo-sacrée), ainsi qu'une hache polie à vingt centimètres en arrière de la région lombaire. Tous ces objets suivent le contour intérieur de la fosse.

### Conclusion

Il s'agit d'une sépulture appartenant à un adulte masculin, de 166 cm de stature environ, inhumé dans une fosse ovoïde en décubitus latéral droit, les membres fléchis mais la ceinture scapulaire en oblique postérieure gauche. Trois poteries, des éclats de silex et une hache polie sont associés.

---

### MENSURATIONS S55

---

Humérus gauche (longueur maximum)	305 / 310 mm ( <i>in situ</i> )
Fémur gauche (longueur)	440 mm (")
Stature mesurée in situ	169 cm
<i>Stature calculée</i>	<i>166 cm (Trotter et Gleser)</i>

---

## 56. Sépulture S56

Cette sépulture a été prélevée et conservée en vrac. Les ossements sont en mauvais état de conservation ; il s'agit d'un squelette d'adulte représenté par des éléments postcrâniens et crâniens dont une héli-mandibule gauche sans le bloc molaire présentant une forte résorption osseuse témoignant d'une chute dentaire ancienne. Ce squelette évoque un adulte décédé à un âge probablement avancé. D'après les relevés de terrain (Figure 128 ; Daugas, communication personnelle 2004), le corps était déposé en décubitus latéral gauche, les membres repliés mais sans présenter de contrainte apparente. Des fragments de céramique ont été mis au jour devant le corps, au contact des genoux et des coudes, ainsi que des coquillages de type *Helix*, toujours dans ce secteur antérieur de la tombe correspondant à la zone des dépôts de fragments de céramique. Les relevés sur le terrain évoquaient la présence de zones concrétionnées grisâtres devant le visage et la zone thoracique, au niveau des jambes et de leurs extrémités distales, ainsi qu'au niveau dorsal et pelvien (probables dépôts rituels d'une mixture spécifique). Le corps est orienté globalement est / ouest. L'extrémité céphalique est dirigée vers l'ouest, la face regardant le nord. Malgré son état, on peut estimer que le crâne a exposé au dégagement son profil droit (position de fragments crâniens et de la mandibule).

Le rachis peut être estimé en position latérale gauche physiologique sans contrainte ainsi que le pelvis. Les fragments de diaphyses humérales montrent une position en abduction à 40° environ, l'avant-bras droit fléchi, la main se retrouvant devant le massif facial (probablement avec la paume de la main contre le visage). Par contre l'avant-bras gauche se positionnerait en extension, l'extrémité distale sous ou entre les jambes.

Les membres inférieurs sont fléchis mais sans montrer de contraintes, les deux fémurs reposent l'un sur l'autre, formant un angle de 60° environ avec le rachis lombaire, la jambe gauche en position talons-fesses, la droite un peu plus ouverte à 45° par rapport au fémur. Nous n'avons pas d'éléments concernant la position des extrémités distales.

### Conclusion

Il s'agit d'un adulte probablement masculin et estimé d'âge avancé (avec toutes les réserves d'usage), déposé en décubitus latéral gauche, en position fléchie mais non contrainte, sauf le bras gauche se trouvant en extension calé sous le corps. Des fragments de céramiques ont été mis au jour sur la zone antérieure de la sépulture, et des zones concrétionnées évoquent un versement volontaire « d'une mixture » autour et sur le cadavre.

## 57. Sépulture S57

Cette sépulture a été fortement endommagée, car elle était située à la limite nord de la sablière, donc au niveau du passage des camions (Daugas, communication personnelle 2002). Elle est proche de S58 et de l'emplacement de la meule dormante M49 (Figure 129).

D'après les relevés de terrain, le cadavre a été inhumé en décubitus latéral droit, les membres fléchis, les mains au niveau du visage. Il est fort probable que cette sépulture appartienne à un adulte... Il serait orienté dans l'axe nord-ouest / sud-est (Daugas). Un vase brisé a été déposé devant le défunt, au niveau de ses coudes. L'ensemble du dépôt funéraire évoquerait une inhumation sans contrainte dans une fosse ovoïde.

Une représentation a pu être effectuée par la méthode des ellipses posturales et à partir des renseignements de terrain (Daugas) en connaissant les limites interprétatives de ces représentations qui restent toutefois très utiles.

## 58. Sépulture S58

Comme la précédente, cette sépulture se situe en bordure nord de la sablière et très endommagée par l'exploitation. Néanmoins d'après Daugas (communication personnelle 2002) la sépulture appartient à un immature d'âge indéterminé, le squelette devait être orienté globalement nord / sud, avec la face dirigée vers le nord-ouest (avec toutes les réserves d'usage). On peut estimer que le corps a été déposé en décubitus latéral gauche, les membres en flexion les mains devant le visage, le corps reposant dans une fosse ovoïde avec un fragment (au moins) de céramique positionné juste devant la région thoracique.

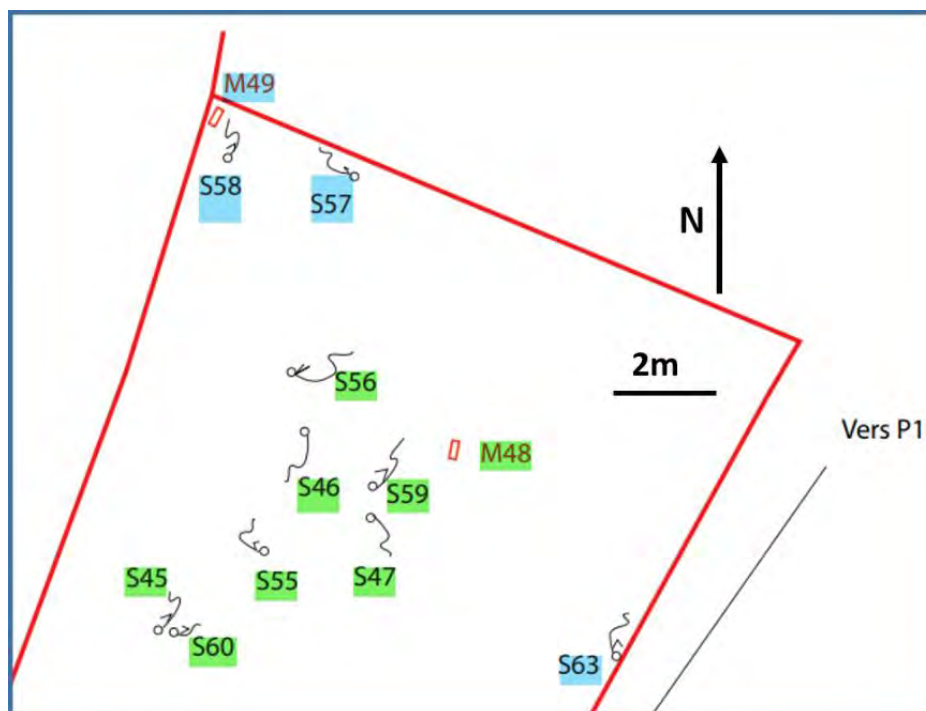


Figure 129 : Zone extrême nord de la nécropole centrée sur S57 et S58, d'après Daugas, modifiée.

## 59. Sépulture S59

Cette sépulture coffrée dans un plâtre a bénéficié d'un décapage en conditions particulières lors d'un déménagement en urgence. Elle a été mal conservée par le fait de la fragilité et de l'humidité du plâtre, mais aussi du fait d'un sédiment très pulvérulent, à la fois quasi poussiéreux mais aussi concrétionné par endroit avec des ossements fragiles et désagrégés, et même parfois « sans consistance » indissociables de l'environnement sédimentaire. Le démontage de cette sépulture est apparu impossible sans aggraver la détérioration des restes osseux. L'extrémité céphalique n'est plus solidaire du reste du corps. Le tronc et les membres forment un ensemble compact mais la partie haute du thorax est détériorée ainsi que la partie antérieure du corps : épaule droite et région distale du membre supérieur droit.

Cette sépulture appartient à un adulte masculin (pelvis) décédé a priori à un âge plutôt avancé. Il est inhumé le tronc en procubitus, jambes fortement fléchies et déportées sur le côté droit du corps. Le squelette, coloré de rouge, est orienté nord-sud, tête au sud le visage dirigé vers l'ouest.

Le crâne repose sur le côté gauche et est incliné face vers le sol. La mandibule en connexion, n'est pas en occlusion avec un léger décalage vertical de 10 mm (mais

position d'occlusion initiale probable). Au dégagement, l'extrémité céphalique n'est pas dans sa position d'origine, déplacée en arrière dans le coffrage avec un décalage de près de 15 cm. Anatomiquement, le crâne est d'aspect robuste, rappelant les individus de Mechta-Afalou. Il présente au niveau frontal latéral une lésion de type cupulaire post traumatique (Planche 35 hors texte, volume 2).

Le tronc se présente par sa face dorsale (procubitus), bordé de part et d'autre par les humérus qui sont plaqués contre le thorax. L'axe du rachis est légèrement dévié formant une courbure régulière à concavité droite, effaçant la lordose physiologique, l'extrémité céphalique reposant sur son côté gauche, le rachis cervical en légère rotation droite.

Le membre supérieur gauche est en extension, le bras bordant latéralement le thorax et l'avant-bras la région lombaire, la main sous la hanche gauche, le dos de la main reposant sur le sol. Le membre supérieur droit est en flexion complète, l'humérus exposant au dégagement sa face postérieure : la main droite se retrouvant en supination sous l'épaule droite.

Le pelvis expose sa face postérieure comme le reste du tronc, mais se présente en oblique postérieure droite, du fait de la position des membres inférieurs fléchis sur le côté droit. L'ilion droit est oblique, montrant un « calage » osseux et un remplissage de la fosse dès l'inhumation.

Les membres inférieurs sont en flexion complète avec contrainte, plaqués sur le sol, parallèles l'un sur l'autre à droite du corps. Les extrémités distales se retrouvent en position de repos, mais reposant sur leur face dorsale.

### **Remarques taphonomiques**

Cette sépulture est une des rares au sein de cette nécropole à se présenter en procubitus vrai. Elle montre un squelette évoquant des contraintes et présentant des éléments positionnels spécifiques :

- Le bras gauche plaqué contre le tronc, témoigne d'un effet de paroi. Tout le côté gauche du squelette délimite la paroi est de la fosse. Le côté droit du défunt montre un membre supérieur fléchi la main sous l'épaule.
- La position des genoux et des tibias montre un appui contre la paroi ouest. La position libre et sans contrainte apparente des pieds, placés l'un sur l'autre et reposant sur leur face dorsale, témoigne d'une décomposition en milieu colmaté, deux métatarsiens du pied droit se trouvant superposés.

Pour S59, il n'y a pas d'élément en faveur d'une contention, mais la position des bras et du tronc permet d'évoquer un enveloppement sous forme d'un linceul, qui entourerait le tronc du sujet permettant de faire la séparation entre le tronc et les membres inférieurs, qui sont extérieurs à ce contenant. On peut penser toutefois que ces contraintes puissent être dues à une fosse préformée.

Pour terminer ce descriptif, d'après les relevés de terrain la sépulture S59 est associée avec S46 et S47 positionnée très proche.

## Conclusion

Cette sépulture d'homme adulte plutôt âgé, de 167 cm de stature environ, colorée de rouge limoneux, de morphologie Mechta-Afalou, montre une cupule crânienne frontale droite probablement post traumatique. Il est inhumé en procubitus suivant globalement l'axe sud-nord avec possible enveloppement au niveau du tronc mais pouvant évoquer aussi une fosse très étroite. Cette sépulture apparaît associée à S47 qui est disposée à une trentaine de centimètres en position tête à tête.

---

## MENSURATIONS S59

---

Longueur diaphyse fémur gauche	430 – 440 mm
" humérus gauche	320 mm
<i>Stature estimée</i>	<i>167 +/- 4 cm (Trotter et Gleser)</i>

---

## 60. Sépulture S60

Cette sépulture n'a pas été coffrée et a été conservée en vrac du fait des conditions de terrain. D'après les relevés de Daugas (communication personnelle 2002), elle serait globalement orientée nord / sud. Il s'agirait d'un immature (périnatal d'après Daugas) qui aurait été déposé en décubitus latéral gauche probablement avec les membres fléchis, d'après la représentation sur le plan général.

Cette sépulture est étroitement liée à la sépulture S45 positionnée à moins de 15 cm environ de la région ventrale de S60 (les deux individus inhumés se trouveraient face à face). S'il est évident qu'il existe un lien entre les deux sépultures, il est très délicat d'aller plus loin dans cette association, les deux sépultures manquant d'éléments factuels lors du prélèvement sur site, sur leur position propre, même si la méthode par ellipses posturales permet de retrouver quelques éléments tangibles positionnels. Il existe néanmoins une incertitude concernant le côté d'inhumation de S45. Toutefois cette association d'inhumations rappelle l'unité conceptuelle S96 et S73.

## 61. Sépulture S61

Cette sépulture correspond à un enfant décédé probablement entre l'âge de 3 et 5 ans. Le squelette est orienté nord-est / sud-ouest, la face vers le nord mais dirigée obliquement vers le sol. Les ossements sont dans l'ensemble en bon état de conservation. Il a été coffré dans un bloc de polyuréthane.

Le défunt a été inhumé en décubitus latéral gauche, les membres inférieurs en flexion. Il a été coloré avec du limon rouge et montre des zones d'aspect gris-cendré. L'espace osseux de la sépulture mesure 40 cm sur 22 cm sur une puissance de 25 cm environ. Le squelette montre un pendage important, l'extrémité céphalique se positionnant nettement plus haut que le reste du corps, et au dégageant le fond de la fosse confirme le pendage.

L'extrémité céphalique expose au dégageant la région pariéto-obélique droite. Le crâne reposant quasiment sur sa base en position dite de « Broca », toutefois en légère flexion antérieure, la face inclinée vers le sol. La suture métopique est ouverte.

Le thorax repose sur le côté gauche, le rachis montrant une courbe régulière qui se caractérise par un pendage progressif, avec une différence d'altitude de 17 cm, entre l'extrémité pelvienne et le vertex.

Le membre supérieur droit est en extension et borde le côté postérieur du tronc la main en arrière de la région pelvienne, offrant au dégageant la face palmaire de la main droite. La ceinture scapulaire est en légère oblique postérieure droite, ramenant l'épaule droite en avant du thorax. L'humérus droit expose sa face postérieure et croise le thorax en abduction postérieure, l'avant-bras droit en extension à 135°. L'humérus gauche croise le thorax, en abduction antérieure, l'avant-bras en flexion complète, forcée, la main reposant sur sa face dorsale sous la région cervicale.

Le pelvis expose sa face externe, l'ilion droit expose au dégageant sa face postérieure.

Les membres inférieurs sont fléchis, le fémur droit forme un angle à 90° sur l'axe rachidien lombaire avec la jambe droite en flexion à 30° en position talons-fesses non forcée, le pied droit est en flexion dorsale contrainte (en appui sur le bord de la fosse ou contre un matériau périssable), les métatarsiens se trouvant les uns sur les autres, ce qui sur le plan taphonomique montre un colmatage total de la fosse à cet endroit avec le pied calé. Le fémur gauche est en flexion mais plus marquée que le droit sur l'axe rachidien avec un angle de 20° entre les deux diaphyses fémorales. La jambe gauche est fléchie avec le même angle que la jambe droite, le pied gauche en supination, reposant face dorsale sur le sol. Le genou gauche est plus près de l'abdomen que le droit, les genoux étant décalés de 7 cm.



### Remarques taphonomiques

En premier lieu, il existe un effet de paroi au niveau dorsal, de par la position du bras droit qui borde la partie lombaire et pelvienne. Une remarque identique intéresse la partie antérieure, qui aligne le front, le coude gauche, les genoux et le pied gauche. Le pied droit s'appuie sur le bord est de la fosse.

En deuxième lieu, la surélévation de la tête (et le thorax), qui surplombent nettement le reste du corps, témoigne d'une volonté d'inhumation dans cette position, avec visualisation du fond de la fosse à la fouille, par une différence de coloration entre le sable de remplissage et le sable environnant. En effet la délimitation entre le sable rouge (par rajout volontaire de limon) et le sable gris-jaune du milieu extérieur est nette, sans zone de transition. Cette séparation permet de mettre en évidence le pendage de la fosse (visibles sur les coupes frontales). Si la première hypothèse consiste à expliquer ce phénomène par une paroi de fosse compacte, ce changement d'aspect pourrait s'expliquer par une interface ; on pourrait évoquer la présence d'une « séparation » ou une « limite » par un contenant assez épais et dont la disparition serait assez lente pour éviter le mélange des deux sédiments.

A la fouille ont été reconnues des zones présentant un aspect grisâtre, d'intensité variable, notamment sur la région dorsale de l'enfant ainsi que sur la région pelvienne et des membres inférieurs correspondant à un probable dépôt d'une mixture probable à base d'un colorant : manganèse ou résidus cendreaux (Maureille, communication personnelle 1992).

### Conclusion

Il s'agit de la sépulture d'un enfant décédé vers l'âge 4 ans (3 à 5 ans environ), inhumé en décubitus latéral gauche dans une fosse dont la forme aurait été prédéfinie pour positionner le défunt dans une position précise (il est probable aussi que le corps ait été déposé dans cette fosse dans un contenant en peau animale ou autre tissu). Cette sépulture objective un pendage net, définissant le fond de la fosse, par des différences de coloration de sable, entre le sable de remplissage et le sable environnant. Des dépôts de colorants rouge ou grisâtre ont été reconnus lors du dégagement.

---

### MENSURATIONS S61

---

Dimension max de la sépulture	465 mm
Long fémur droit	150 mm (> 140) (100 cm)
Fémur gauche	> 145 mm
Long tibia droit	>/= 115 mm (> 88,1cm)
Humérus droit	>85 cm
Périmètre crânien	445 mm

<i>Taille squelette in situ</i>	800 mm ?
<i>Taille estimée</i>	90 / 100 cm
Âge dentaire	> à 30 mois (2ème molaire sur l'arcade)
Âge squelettique	3 à 5 ans (?)

---

### 63. Sépulture S63

Cette sépulture, coffrée dans un bloc de mousse de polyuréthane, est en bon état de conservation, le squelette conservé *in situ* dans son coffrage, permettant notamment de garder le témoignage de la forme du fond de fosse, par une différence de coloration de sable (Figure 25). Il s'agit d'un squelette d'adulte masculin (d'après le pelvis), décédé probablement à un âge plutôt avancé (les sutures crâniennes visibles sont toutes oblitérées). Le squelette et le sédiment de remplissage ont été colorés en rouge, de façon plus importante que les autres sépultures avec une prédominance pour la région céphalique, cervicale et thoracique. Il s'agit d'un rouge intense d'origine limoneuse. Des zones concrétionnées ont été reconnues à la fouille, notamment au niveau des membres inférieurs (incluant aussi les mains et les genoux). Deux vases ont été dégagés, un entier placé sur la région pelvienne (de 25 cm de haut environ), un second brisé placé en arrière de la région thoracique (Daugas, communication personnelle 2004). Il s'avère que le limon rouge du sédiment de remplissage n'inclurait pas les deux vases.

Le squelette est déposé dans une fosse en décubitus latéral droit. L'axe du rachis étant nord-ouest / sud-est. Le pôle céphalique est dirigé vers le sud-est. Le visage est incliné face au sol, le crâne exposant au dégagement la région lambdatique gauche. L'extrémité céphalique surélevée prend appui contre la paroi de la fosse, plaçant la tête en flexion gauche. Cette position en appui latéral concerne aussi le tronc qui repose sur son côté droit. La ceinture scapulaire est positionnée en oblique, l'épaule droite plus proche de l'extrémité céphalique que la gauche. La scapula droite est verticale, témoignant un colmatage total de la fosse à cet endroit et ce dès l'inhumation. D'ailleurs elle s'appuie sur la paroi verticale de la fosse qui a d'ailleurs été préparée comme dans un véritable « caisson » (dans du sable humide *pouvant donner des parois plus verticales...*).

Le rachis, en vue frontale, forme un arc de cercle à concavité supérieure épousant le fond de la fosse. Le rachis cervical est en flexion latérale droite. Le rachis

thoraco-lombaire, montre en vue plane une courbure régulière à concavité antérieure.

Les membres supérieurs : l'humérus gauche n'est plus en connexion avec la glène scapulaire, l'humérus a « glissé dans l'espace thoracique » de près de 10 cm. Ce décalage semble lié à la position de l'extrémité céphalique. L'avant-bras gauche est fléchi à 45°, le poignet positionné en supination. L'humérus droit apparaît au même niveau que l'humérus gauche mais plus antérieur d'une dizaine de centimètres (en projection plane). Le coude droit se retrouve sous le tiers distal de l'avant-bras gauche. L'avant-bras droit est ouvert à 110° environ par rapport au bras homologue, la main reposant sur sa face dorsale en supination, les doigts à demi fléchis.

Les membres inférieurs sont en flexion non forcée, le fémur gauche est axé à 30° par rapport à l'axe théorique du rachis lombaire. Les diaphyses de la jambe gauche forment un angle de 30° environ sur les cuisses. Le fémur droit est fléchi à 45° par rapport au rachis lombaire mais les genoux décalés entre eux de 230 mm environ. La jambe droite forme un angle de 30° par rapport à la diaphyse fémorale droite, les membres inférieurs dessinent un « M ». Les deux pieds sont joints, la voûte plantaire du pied gauche reposant sur la face dorsale du pied droit.

### **Remarques taphonomiques**

Cette sépulture se caractérise par une surélévation de la partie céphalothoracique déterminée par un fond de fosse « préformé » par les fossoyeurs. Du fait de la fluidité du sable, il est tout à fait possible que le creusement se soit fait dans un sable humide plus compact. Il existe tout autour du squelette des signes manifestes d'effet de parois par une fosse contraignante, mais il faut évoquer aussi la possibilité d'un contenant rigide en matière putrescible en peau animale épaisse ou autre vannerie, qui aurait permis de déposer le corps dans la fosse en repliant les bords sur le cadavre (comme dans un caisson). Ainsi il y aurait eu séparation entre le sable de l'encaissant du sédiment de remplissage. Les vases mis au jour auraient alors été déposés sur le linceul et ainsi n'auraient pas été teintés de limon. La mixture gris-cendré aurait été versée sur le contenant (?), au niveau des membres inférieurs.

Seul un relevé de terrain au moment de la fouille aurait pu compléter ces données. Il est certain que cet effet de paroi observé pour S63, n'est pas sans rappeler les tombes phéniciennes *en caisson* d'Aïn Dalhia Kebira (Ponsich 1968).

### **Conclusion**

Il s'agit de la sépulture d'un homme âgé, de 168 cm de stature environ, avec un sable de remplissage coloré de rouge, déposé dans une fosse « préparée », en position latérale droite les membres fléchis, inhumé dans une fosse contraignante, présentant un pendage dans le sens céphalo-pelvien, toutefois la possibilité d'un contenant rigide expliquerait cette position « en caisson ».

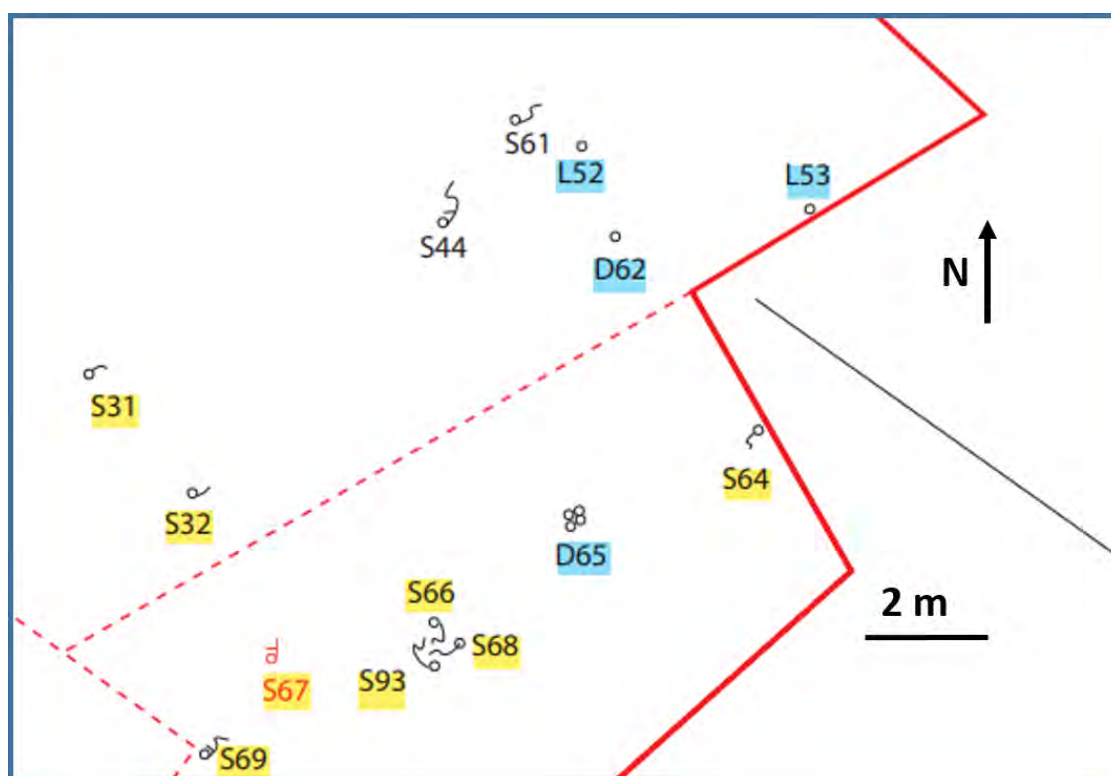
---

## MENSURATIONS S63

---

Longueur du fémur gauche en position	445 mm (167 cm- T&G)
Longueur physiologique du tibia gauche	360 mm (169cm)
Longueur physiologique du tibia droit	360 mm
Longueur du squelette en sépulture	795 mm
Stature estimée	168 cm

---



*Figure 130 : Zone « est » de la nécropole avec emplacement des dépôts D62 et D65, S64 est la plus orientale des sépultures de la zone fouillée (fouilles 1983 et 1984, d'après Daugas, modifiée).*

## 64. Sépulture S64

Coffrée dans un bloc de mousse de polyuréthane, cette sépulture est dans l'ensemble, conservée *in situ*, dans son bloc d'origine. Le dégagement est rendu délicat car les ossements et le sédiment environnant sont concrétionnés. Cette sépulture se situe à la limite est de la zone fouillée (Figure 130) à 2,5 m environ au nord-est d'un dépôt funéraire (D65) et à 3 m environ au sud-est d'un second dépôt funéraire (D62).

L'espace occupé par le squelette mesure environ 30 cm dans le sens céphalopelvien et 20 cm dans le sens transversal. Cette sépulture est celle d'un enfant décédé en période de périnatalité en position que l'on peut assimiler *globalement* à un décubitus latéral droit. Le squelette est orienté dans l'axe nord-est/sud-ouest, l'extrémité céphalique dirigée vers le sud-ouest. *Mais* cette orientation reste arbitraire, car le défunt n'est pas en strict décubitus et d'une certaine manière « verticalisé ». Il n'y a pas de trace de colorant rouge mais devant la région ventrale du squelette il existe du sédiment d'aspect différent, grisâtre (dépôt d'une mixture probable). D'après les relevés de terrain (Daugas, communication personnelle, 2002), il est accompagné de deux vases placés intentionnellement brisés juste au-dessus de l'inhumation.

Les os de la face sont mal conservés, le crâne expose son profil gauche avec une mise à plat des os de la voûte qui apparaissent écrasés et en mauvais état sauf une partie de l'écaille pariétale droite qui reste verticale (et adhérente à la paroi de mousse polyuréthane). Cela témoigne d'un colmatage complet et immédiat de la fosse à ce niveau. L'extrémité céphalique apparaît en extension avec le rachis dorso-lombaire en cyphose, effaçant la lordose physiologique.

Les fémurs apparaissent parallèles et fléchis devant l'abdomen, les jambes en flexion forcée et position talons-fesses. D'après les relevés de terrain les extrémités distales des membres inférieurs seraient positionnées au contact d'un creux de fragment de céramique (ce qui paraît en contradiction avec la position des membres inférieurs que nous avons notée).

Les membres supérieurs montrent leur extrémité distale en regard de l'abdomen pour la main droite et sous les membres inférieurs et posée sur la cuisse gauche pour la main gauche. Le coude gauche n'est plus en connexion (avec un décalage horizontal de 45 millimètres).

Toutefois il faut préciser que les ossements appartiennent à un corps quasi vertical et que du fait du tassement sédimentaire et mis à plat, des déplacements secondaires ont pu se produire, notamment si le petit corps a été placé dans un linceul. Cela apparaît très probable dans la mesure où plus on dégage les ossements, plus le champ s'élargit mettant en évidence le volume d'un « sac » contenant le petit cadavre.

### Remarques taphonomiques

Malgré les éléments factuels de la description ci-dessus concernant la position du corps, cette sépulture reste complexe, mais la fouille du sédiment environnant nous a donné une partie de la solution :

- En premier lieu, une différence de « qualité » sédimentaire est manifeste entre la zone contenant le cadavre (espace osseux) et la zone périphérique (encaissant), différence quant à la dureté, la consistance et la couleur, délimitant une zone d'inhumation en forme d'étranglement au-dessus du cadavre (évoquant la forme d'une jarre).

- Ensuite il existe un pendage, entre l'extrémité céphalique et la partie pelvienne, au profit de l'extrémité céphalique. La coupe frontale laisse apparaître le fond de la fosse creusé par les fossoyeurs avec trois couches sableuses différentes. Le niveau inférieur est semblable au sédiment de la dune d'aspect jaunâtre et fluide (encaissant). Le niveau moyen est plus gris, plus pulvérulent et moins fluide, le niveau supérieur contenant la majorité des ossements apparaît blanchâtre, compact et parfois poussiéreux, rappelant l'aspect de carbonatation rencontré dans d'autres sépultures. Il est dommage que cette sépulture n'ait pas bénéficié de colorant rouge, celui-ci nous aurait permis de mieux objectiver les différentes couches sédimentaires et la forme théorique du sac-linceul.

- Cette dernière remarque est plutôt interprétative : le niveau sédimentaire se trouvant *au-dessus* de la sépulture est d'aspect grisâtre, limité latéralement par le sable dunaire en forme d'étranglement, objectivant la forme d'un « sac » qui aurait empêché le mélange des différents sédiments, du moins pendant le temps nécessaire à la dégradation volumétrique des parties molles. Un contenant en peau animale pourrait très bien expliquer cette situation. Mais il pourrait aussi s'agir d'un contenant plus rigide, en vannerie.

### Conclusion

Sépulture d'enfant décédé en période de périnatalité, est inhumé en décubitus « verticalisé », probablement dans un contenant (linceul en forme de sac), associé à deux vases et avec de probables dépôts de mixture sur le corps au cours de l'inhumation.

---

### DONNEES METRIQUES S64

Longueur humérus gauche	70 mm (55,1 cm - Fazekas)
Longueur fémur	> 65 mm (>46.5 cm)
Longueur tibia	> 55 mm (>45 cm)
Longueur ulna gauche	60 mm (52 cm)
<i>Taille estimée</i>	<i>53 cm</i>
Âge estimé (os)	post-natal

---

## 66. Sépulture S66

Cette sépulture de nourrisson décédé au cours de la première année a été coffrée dans un bloc de mousse de polyuréthane, le squelette de S66 est en bon état de conservation notamment le crâne qui a gardé sa forme initiale. Cette sépulture n'a pas fait l'objet d'un démontage complet mais juste un décapage de surface, et c'est ainsi qu'elle est exposée dans la galerie centrale du musée archéologique de Rabat (rue Al Brihi).

Cette sépulture est associée directement à deux autres squelettes et forme un ensemble que nous avons défini comme une unité conceptuelle (page 111) : un second enfant (sépulture S68) et un troisième corps d'adulte (sépulture S93).

La sépulture S66 appartient à un nourrisson inhumé en décubitus latéral droit, orienté sud / nord, l'extrémité céphalique dirigée vers le nord, le regard vers le sud-ouest. La fontanelle bregmatique est largement ouverte, par contre la lambdatique est fermée. L'espace « osseux » mesure 280 mm sur 170 mm, son grand axe correspondant à la distance céphalo-pelvienne et l'épaisseur de cette sépulture est de l'ordre de 90 mm.

L'extrémité céphalique repose sur son profil droit, la mandibule en occlusion. Les germes dentaires sont visibles dans les alvéoles. Le rachis cervical est en extension, à l'opposé du rachis thoraco-lombaire qui lui montre une courbure à concavité antérieure assez prononcée (en cyphose).

Le tronc repose sur son côté droit, un léger pendage peut être visible au profit de l'extrémité céphalique mais le fond de la fosse se présente quasiment horizontal. Le crâne ayant gardé sa forme d'origine pourrait laisser penser que l'extrémité céphalique fût surélevée.

Le rachis dorso-lombaire est en cyphose avec une accentuation de la courbure antérieure au niveau thoracique et de ce fait il n'y a plus de lordose physiologique. Au niveau de la charnière cervico-thoracique, il existe une angulation, positionnant la tête en extension. Les côtes gauches exposent leur face externe, les droites n'apparaissent pas sur l'extérieur de la sépulture positionnée en décubitus strict. La scapula gauche est oblique à 45°, avec un pendage postérieur. L'ilium gauche expose sa face postérieure et repose à plat sur le sol. L'ilium droit expose son échancrure sciatique et présente un pendage de 45°. La région pelvienne est un peu relevée par rapport à la ceinture scapulaire, avec une différence de niveau de 20 mm.

Les membres supérieurs : le bras gauche est plaqué contre la partie antérieure du thorax, légèrement déconnecté par rapport à la glène. Par contre, le coude gauche est en connexion en flexion à 30°, l'avant-bras en pronation, la paume de la main reposant sur le sol. C'est au niveau du poignet gauche que nous avons dégagé les deux perles, la première se situant verticale, sur le bord radial, la seconde, horizontale, se situant sur la face palmaire du poignet (Planche 19 hors texte, volume 2). L'humérus droit montre au dégagement sa face interne, il est visible

devant le membre supérieur gauche. Il montre un pendage (30 à 45°), le coude se situant plus haut que l'épaule. L'avant-bras droit, ouvert à 90°, se présente en supination, le poignet exposant sa face palmaire. Les mains se situent devant le visage et sont décalées l'une de l'autre de 25 à 30 mm environ, la gauche se trouvant plus près du thorax.

Les membres inférieurs montrent une position croisée des jambes. Le membre inférieur droit se positionne cuisse contre l'abdomen, le gauche se trouvant en flexion et en position talons-fesses. Les quatre métatarsiens qui reposent à plat en avant du nourrisson, appartiennent au pied droit. Le pied gauche doit se situer contre la région pelvienne.

La jambe droite se positionne verticale et calée, elle expose au dégageant les sections métaphysaires du tibia et du péroné. Le genou droit n'est plus en connexion. La diaphyse fémorale expose sa face postérieure, et a « glissé » (en rotation externe de 30°) de 20 mm, dans l'espace créé entre le pelvis et les diaphyses tibio-péronéennes droites, ceci associé à une déconnexion acétabulaire. La jambe gauche montre un pendage dans le sens distal, à 45°. Le genou gauche n'est pas en connexion, comme si un déplacement de cette jambe par appui (dans le sens distal-proximal), avait désarticulé le genou. Le fémur gauche n'a pas suivi le déplacement de sa jambe, sa métaphyse se situant au niveau de son tiers moyen. La jambe droite est calée dans le sable témoignant d'un colmatage total et immédiat de la jambe, ce qui n'est pas le cas de la cuisse droite.

En fait la position des membres inférieurs est complexe, et montre un déplacement lors de la décomposition des parties molles du cadavre qui devait, à l'origine, avoir les jambes croisées, le corps *calé* dans un sac ou dans un contenant suffisamment souple (vannerie ?).

### Remarques taphonomiques

Cette sépulture de nourrisson se caractérise par la présence de nombreux artefacts :

- Deux perles au moins (identiques à celles mises en évidence pour la sépulture S24), utilisées en bracelet au niveau du poignet gauche (il est tout à fait possible que d'autres perles se trouvent toujours dans le sédiment *sous* le poignet).
- Le sable de remplissage a été mélangé avec du colorant rouge intense d'origine limoneuse. La coloration est plus intense sur la partie antérieure du corps que sur la région dorsale.
- Sur le plan sédimentaire, des zones d'aspect concrétionné et de couleur plus grisâtre sont visibles au niveau de la région pelvienne du sujet ainsi qu'au niveau des mains des pieds et au niveau cervical. Il s'agit probablement de résidus de mixture versée sur le corps au moment de la mise en terre (ou en préparation de celle-ci).
- D'après les relevés de terrain (Daugas, communication personnelle 1997) une hache polie a été mise au jour à une quinzaine de centimètres



en arrière du dos, ainsi qu'un vase placé au-dessus du rachis dorsal, avec quelques fragments de céramique.

A l'examen des restes osseux de S66, les extrémités diaphysaires proximales des tibias et fibulas montrent des cassures franches aux niveaux métaphysaires. Ces cassures semblent postérieures à l'inhumation. La position des membres inférieurs montre d'évidence une déconnexion des genoux évoquant un déplacement secondaire des cuisses (mais pas des tibias). Ainsi, la position des ossements témoigne d'un colmatage de la partie externe du cadavre associé à un « verrouillage » des pieds et de la jambe droite (à un degré moindre pour la jambe gauche) par une paroi ou un contenant en matériau disparu depuis. Ainsi un degré de liberté a permis le déplacement des fémurs, qui ont pu glisser dans un espace vide devant l'abdomen. La jambe gauche a d'ailleurs subi ce déplacement, mais est restée bloquée à 45°.

Concernant le « contenant », il est certain qu'au niveau céphalique, il n'y a pas d'action de maintien, la tête reposant sur son profil droit, en position non contrainte. Mais il est fortement probable qu'à ce niveau, ce « contenant » a joué un rôle de protection du crâne par une dégradation progressive et retardée, évitant ainsi son effondrement.

Le rachis thoracique montre une posture en cyphose accentuée qui peut évoquer la présence d'un linceul (en comparaison sur le plan dynamique ceci évoque l'action du hamac servant à peser les bébés en consultation pédiatrique, où seule la tête dépasse de la toile, tout le reste du corps du bébé étant serré).

Au sein de la sépulture ont été dégagés huit coquillages (au moins) de type escargots (*Helix*) de 15 mm de diamètre, la plupart bien imprégnés de limon rouge contemporains de l'inhumation mais non percés. Au dégagement des zones grisâtres ont été mises en évidence, notamment au niveau pelvien et devant le corps. Ces mêmes traces de dépôts volontaires seront visibles sur la sépulture S68. Le relevé de terrain note la présence d'un vase placé au contact du dos de l'enfant, qui ne semble pas être inclus dans le contenant car il se situe 40 cm environ au-dessus.

## Conclusion

Il s'agit d'un nourrisson décédé vers l'âge de 3 à 6 mois, inhumé en décubitus latéral droit, en association avec deux autres sépultures, porteur de deux perles en coquille d'œuf d'autruche en bracelet et cette sépulture, qui a subi une préparation complexe, est colorée de rouge limoneux et comprend aussi un vase et une hache polie ainsi que des coquillages. Il est tout à fait probable qu'il a été inhumé en décubitus latéral droit dans un sac en peau animale ou une vannerie. De toute évidence cette sépulture d'immatrice a bénéficié de soins spécifiques riches lors de l'inhumation, donc appartenant probablement à un rang social distinctif, soit élevé dans la hiérarchie, soit pour une « fonction » spécifique, comme cela a pu

été décrit entre autres chez les amérindiens précolombiens (sacrifice<sup>10</sup> ?). Mais il faut aussi considérer *l'ensemble* de l'unité conceptuelle associant 3 corps inhumés différemment et dont la composition montre d'évidence une histoire complexe, « particulière » commune aux sépultures, S66 se plaçant semble-t-il comme sépulture principale (fondatrice ?) autour de laquelle *s'est construit* l'unité conceptuelle (Figure 130).

---

### DONNEES METRIQUES S66

---

Longueur du crâne	139 mm
Largeur bipariétale	89 mm
Périmètre crânien	370 mm
Longueur fémur droit	94 mm ( <i>T = 632 mm, Olivier et Pineau, 60</i> ) ( <i>T=610 mm, Steward, in Olivier, 60</i> )
Longueur fémur gauche	93 mm
Longueur tibia gauche	73 mm ( <i>T=575 mm, Olivier et Pineau</i> )
Longueur humérus gauche	69 mm ( <i>T= 543 mm, " )</i>
Longueur radius gauche	58 mm ( <i>T= 772 mm, " )</i>
Longueur sépulture <i>in situ</i>	288 mm (vertex-coccyx)
Taille squelette <i>in situ</i>	490 mm
<i>Taille théorique du nourrisson</i>	<i>625 mm environ</i>
Âge théorique	3 à 6 mois
Âge dentaire	compatible

---

### 67. Sépulture S67

Ce squelette est aussi exposé dans la vitrine de la galerie centrale du musée de Rabat (rue Al Brihi). Il appartient à un enfant décédé en période de périnatalité. Globalement inhumé en décubitus latéral droit, il est orienté nord / sud, la face regardant l'est. Son dégagement s'avère difficile, car il est recouvert d'une gangue carbonatée sur tout le corps. Apparemment, il présente *quelques* traces de colorant rougeâtre sur la partie dorsale et pelvienne. D'après les relevés de terrain, une masse argileuse et une hache polie ont été mises au jour à une cinquantaine de centimètre à l'est du thorax ainsi que quelques fragments de céramique de dimensions inférieures à 5 cm, déposés à 20 cm du visage et à une dizaine de centimètre du sommet crânien. Comme pour S66, quelques coquillages (*Hélix*) de

---

<sup>10</sup> Aucun élément factuel ne soutient toutefois cette hypothèse.

dimensions variées sont associés à S67 (il a été mis au jour à moins de 3 m de l'ensemble S66, S68 et S93 et à 2 m au nord-est de S69).

Le crâne repose sur son profil droit, en légère oblique supérieure gauche, exposant au dégagement le pariétal gauche et l'hémi-frontal gauche. La fontanelle antérieure est largement ouverte, ainsi que la suture métopique. La mandibule est en occlusion, les germes dentaires sont visibles. Les os de la voûte gardent leur galbe mais le pariétal gauche s'est enclavé (comme l'hémi-frontal gauche) dans l'espace intracrânien, avec une disjonction des sutures, lambdoïde gauche, sagittale et métopique. La tête est en extension, avec angulation du rachis cervical. Le thorax est en oblique postérieure gauche, les côtes droites et gauches offrent leur concavité au pôle pelvien, positionnées par le thorax qui repose en oblique postérieure ou en procubitus. Le rachis se trouve à 25 mm environ du bord droit de la sépulture.

Le membre supérieur gauche est en flexion, l'humérus plaqué en avant du thorax, l'avant-bras posé devant le squelette, le poignet en pronation. La main se retrouve à environ 40 mm en avant du sternum. Le membre supérieur droit n'est pas dégagé mais la position de l'épaule droite rehaussée évoque sa position en extension la main sous les membres inférieurs.

Ces derniers sont positionnés en flexion complète, en position talons-fesses. Les jambes sont parallèles mais avec la droite plus fléchie que la gauche.

### Conclusion

Il s'agit d'une sépulture d'enfant décédé en période de périnatalité (2 à 3 mois environ), inhumé en décubitus latéral droit, membres inférieurs en flexion, mais dont le dégagement est incomplet dû aux fortes concrétions carbonatées. Des fragments de vases en céramique, une hache polie, des coquillages ont été mis au jour. Bien qu'à distance à l'ouest de l'unité conceptuelle S66-S68-S93, S67 peut être associée à cette unité conceptuelle (Figure 130).

---

### BIOMETRIE S67

---

Longueur sépulture	300 mm
Longueur du crâne	139/140 mm
Longueur humérus gauche	63 mm ( <i>T= 496 mm, Ol.et Pineau, 1960</i> )
Longueur fémur gauche	70 / 75
Longueur ulna gauche	58 / 63 mm ( <i>T= 496 mm " )</i>
Longueur radius gauche	54 mm ( <i>T= 717 mm )</i>
Longueur du squelette en sépulture	300 mm
Périmètre crânien reconstitué	393 mm
Longueur du crâne	139 mm

<i>Taille théorique</i>	<i>57 cm (membre supérieur gauche)</i>
Âge théorique	2 à 3 mois (périnatal)
Âge dentaire	non déterminable à ce jour (non dégagé)

---

## 68. Sépulture S68

Cette sépulture appartient à un nourrisson décédé avant l'âge de 1 an, elle a été coffrée dans un bloc de mousse de polyuréthane avec la sépulture S66, déterminant avec elle et la sépulture S93 *une unité conceptuelle* (page 111). La conservation des ossements est médiocre avec des zones carbonatées plus intenses que S66 et associée à des zones de sable très fluide. Il n'y a pas de coloration rouge et il n'a pas été trouvé d'artefact associé. Seuls des dépôts grisâtres liés à des concrétions carbonatées sont visibles aux niveaux abdominal et pelvien, probablement en rapport avec l'adjonction par versement sur le corps de l'enfant d'une mixture lors de la mise en terre.

Cette sépulture est orientée sud / nord (axe du rachis), la face dirigée vers l'ouest. Si on peut décrire la position d'ensemble en décubitus latéral droit, celle-ci demeure complexe, son étude est perturbée par la présence de racines fossiles, fortement carbonatées et compactes, certaines dépassant 20 mm de diamètre, déplaçant les éléments osseux et favorisant la forte carbonatation de l'ensemble du squelette (par acidification de matière organique végétale ?).

Cette sépulture ne montre pas de pendage particulier, le pariétal gauche est le point le plus élevé, distant de 130 à 135 mm du point le plus bas de la sépulture. Le pôle pelvien de S68 se situe à 40 mm en dessous du pariétal.

L'extrémité céphalique expose son profil gauche au dégagement. La face est dirigée vers l'ouest, la tête en flexion antérieure gauche, le menton contre son épaule gauche. Le crâne n'est pas effondré et reste en place avec un petit engrènement sutural sagittal. La fontanelle bregmatique est largement ouverte. Sous le crâne, nous mettons au jour l'âme d'un coquillage type cauri, de 5 cm de long environ.

Le bassin est représenté par les iliums, le gauche exposant sa face postérieure au dégagement, le droit exposant son échancrure sciatique, l'ilium droit se trouvant vertical, témoignant d'un colmatage immédiat de cette zone. Les iliums sont décalés latéralement de 3 cm environ, mettant en évidence un pelvis en oblique postérieure gauche, comme d'ailleurs le tronc de l'enfant.

Le rachis est représenté par les arcs neuraux dorsaux. A l'extrême droite apparaissent des arcs costaux droits, témoignant d'une position en oblique

postérieure gauche. A ce jour, le rachis cervical n'est pas dégagé mais s'il n'y a pas eu de déplacement extrinsèque, il est probable qu'il se positionne en rotation droite forcée, une dislocation est peu probable.

Les membres supérieurs se situent devant le tronc, l'avant-bras gauche en flexion à 100° devant l'abdomen, l'avant-bras droit à 90°, les mains probablement positionnées au niveau des genoux.

Les membres inférieurs sont fléchis fortement, les jambes se retrouvent sous le corps en « tailleur », et certainement croisés.

### Remarques taphonomiques

Cette sépulture associée à S66 et S93 (et probablement avec S67 et peut-être aussi S69), est remarquable par le fait qu'elle évoque une mise en terre dans un linceul, avec contrainte de paroi due à ce contenant (probable hamac-berceau). La présence de racines de végétaux fortement carbonatées a impacté la position des ossements.

On retrouve des zones carbonatées, pouvant être le vestige de matières organiques ou de dépôts d'une mixture utilisées lors de l'inhumation.

### Conclusion

Il s'agit d'une sépulture d'enfant décédé vers l'âge de 2 à 6 mois, inhumé probablement dans un sac en « tailleur » les mains devant le corps et la tête fléchie (hamac servant de linceul). Sa position en est rendu complexe par la présence de racines fossiles (Figure 130).

---

### BIOMETRIE S68

---

Longueur squelette in situ	363 mm	
Longueur de la sépulture	350 mm / 360 mm (axe céphalo-pelvien)	
	240 mm	(transversal)
Longueur du crâne	138 mm	
Largeur bipariétale	106 / 111 mm	(post natalité)
Périmètre crânien reconstitué	370 / 390 mm	
Longueur diaphyse fémur	85 mm	
Diaphyse humérus	> 60 mm	
<i>Taille théorique</i>	<i>55 cm</i>	
Âge théorique	2 à 6 mois	(âge dimensionnel)

---

## 69. Sépulture S69

Il s'agit d'une sépulture d'enfant décédé en période périnatale, inhumé en décubitus latéral droit. L'ensemble du coffrage en mousse de polyuréthane est en bon état de conservation. Il est orienté nord-est / sud-ouest, la face regardant l'est. La sépulture mesure 350 mm dans l'axe céphalo-pelvien, sur 130 mm dans l'axe perpendiculaire. L'épaisseur de l'espace « osseux » est de 120 mm. Il existe un pendage entre les deux pôles, le pôle céphalique étant surélevé par rapport au pôle pelvien, le décalage étant net surtout au niveau de la région sus-clavière gauche. Cette surélévation semble volontaire dans une fosse préformée.

Par des décapages sur un plan frontal, le fond de la fosse est bien mis en évidence, le sable contenant les éléments osseux étant gris et carbonaté, le sable périphérique de l'encaissant apparaissant identique au sable de la plage. L'épaisseur du sable gris n'excède pas 20 mm au-delà de l'espace osseux.

L'extrémité céphalique : la mandibule est brisée au niveau symphysaire, le fragment gauche reposant sur sa face externe, comme si elle avait versé sur sa face externe gauche. Le fragment droit est resté dans sa position d'origine, le crâne décalé par la mise à plat des ossements par une rotation en flexion gauche latérale de la tête, par l'effondrement du thorax qui, en exerçant « une traction » sur le rachis cervical, aurait créé un espace vide au niveau cervical. L'os temporal est en connexion avec le pariétal gauche et l'occipital. L'hémi-frontal droit est « fixé » par la mousse de polyuréthane du coffrage, comme il devait d'ailleurs l'être à l'origine par la paroi de la fosse. Le maxillaire droit et la mandibule contiennent les germes des incisives.

Le thorax est mis à plat sur son profil avec une légère rotation en oblique antérieure gauche. La scapula gauche expose au dégagement sa face postérieure qui apparaît horizontale et en connexion avec la clavicule et l'humérus. La ceinture scapulaire expose la face supérieure gauche, l'épaule droite apparaît plus basse (épaule gauche haussée). Il y a un pendage du fond de fosse qui en déplaçant l'épaule droite provoque un décalage dans le sens vertical lors de la mise à plat du thorax. Les clavicules forment un angle de 120° environ. La scapula droite est absente (bien que la zone sous thoracique soit dégagée). Les côtes gauches montrent leur face externe ou supérieure au dégagement et leur concavité dirigée vers le pôle céphalique. Les côtes droites exposent leur face interne et leur concavité est dirigée soit vers haut, soit vers l'abdomen.

Les membres supérieurs montrent une diaphyse humérale gauche plaquée contre le thorax mais, avec l'épaule gauche « haussée », elle apparaît en légère abduction postérieure (phénomène post-mortem suite à la mise à plat du thorax), le coude en connexion, l'avant-bras est représenté par l'ulna gauche, le radius est quasi absent (sauf un fragment de métaphyse proximale). Quelques fragments de métacarpes et de phalanges sont dispersés dans cette zone, mais ne sont pas en

place. L'humérus droit est en mauvais état (aspect très poussiéreux et fragmentaire) mais en place et en abduction antérieure, l'avant-bras en flexion à 90°, l'extrémité distale se trouvant devant l'abdomen, apparemment en pronation (donc la paume de la main à plat sur le fond de la fosse) quelques éléments distaux sont retrouvés entre le fémur, l'abdomen et l'avant-bras.

La région pelvienne montre une perturbation due à une racine fossilisée de 8 à 12 mm de diamètre, traversant la sépulture de part en part, déplaçant et perturbant « l'ordre osseux » de la région pelvienne, le fémur droit est brisé dans le sens longitudinal, le genou droit perd ainsi sa connexion anatomique avec un décalage d'environ 40 mm. L'ilion droit repose sur sa face dorsale. Il est décalé dans le sens céphalique, le gauche est quasi inexistant, détruit par la racine, un fragment d'ilion se trouvant enchâssé dans cette racine.

Les membres inférieurs montrent une position symétrique, en flexion non contrainte (donc dans une fosse plutôt large à cet endroit), les jambes fléchies sur les cuisses à 60° environ, les diaphyses fémorales se trouvant quasi-perpendiculaires sur le côté droit (en projection plane) avec l'axe du rachis. Le pied droit est plus proche du pelvis (à environ 8 cm) que le pied gauche qui a son talon devant le tiers distal du tibia droit.

### Conclusion

Cette sépulture appartient à un enfant décédé en période de périnatalité et déposé dans une fosse de forme prédéterminée, en décubitus latéral droit, la tête en flexion latérale gauche et surélevée par rapport au reste du corps les mains devant la région abdominale et les jambes fléchies sans contraintes (Figure 130).

---

### DONNEES METRIQUES S69

---

Taille <i>in situ</i> (méthode « au fil »)	500mm
Longueur crâne <i>in situ</i> :	132mm
Longueur fémur gauche	76mm (?) ( <i>taille 53,5 - Fazekas</i> )
Longueur tibia gauche	59,5mm(?) ( <i>taille 48 - Fazekas</i> )
Longueur péroné gauche	52mm
(Inférieur à la <i>norme</i> périnatale)	65 (Caffey) ( <i>taille 47 cm -Fazekas</i> )
Diamètres 1/3 supérieur tibia droit	7mm (a/p) 6,2 mm (tr.)
Longueur humérus gauche	64 mm
	75(Caffey) ( <i>taille 50,6cm -Fazekas</i> )
Diamètre transverse milieu	5,9 mm
Longueur ulna gauche	>37,5 mm
Longueur ulna droit	>44 mm
Longueur clavicule gauche	39 mm

Longueur clavicule droite	39,5 mm
Hauteur scapula gauche	34,5 mm
Largeur couronne inc. centr. sup. droite	5,5 mm
Hauteur couronne "	5,1 mm
Largeur couronne inc. centr. inf. droite	3,8 mm
Hauteur du corps mandib. (Côté gauche)	10,7 mm (niveau molaire)
Longueur mandibulaire (approximation)	41 mm
<i>Taille estimée</i>	<i>50 cm +/- 2 cm (périnatal)</i>
Âge dentaire	périnatal

---

## 70. Sépulture S70

D'après les relevés de terrain (Daugas, communication personnelle 2004) cette sépulture n'est représentée que par quelques fragments crâniens et par une héli-mandibule droite, appartenant à un immature sans mobilier associé, découvert en bordure de fouilles (Planche 70). Sur l'arcade, les germes dentaires (incisives, canines et molaires) sont visibles, en place dans leur alvéole. Ces restes peuvent appartenir à un enfant décédé en période de périnatalité.

## 71. Sépulture S71

Cette sépulture en bon état de conservation et coffrée dans un bloc de mousse de polyuréthane est conservée au musée de Rabat. Il s'agit d'un enfant décédé avant l'âge de 3 mois.

Le squelette est orienté globalement dans le sens sud-est / nord-ouest (axe *estimé* du rachis), l'extrémité céphalique dirigée vers le nord-ouest, la face inclinée vers le sol. Cette détermination est toutefois faussée par le fait de la présence d'un contenant.

L'espace osseux de cette sépulture occupe un volume de 200 mm de long, distance entre le crâne et la base du thorax, sur 140 mm de largeur, distance entre la partie postérieure du thorax et la partie distale de l'avant-bras gauche.

Le crâne bien qu'apparaissant de « profil », est en réalité en oblique postérieure gauche, en rotation droite, exposant au dégagement la partie gauche de l'écaille occipitale. L'extrémité céphalique est nettement surélevée par rapport au reste du corps, avec un décalage de 65 mm par rapport à la partie supérieure du thorax et de la scapula gauche. La face est quasi absente.



Le bras gauche est en abduction antérieure, l'avant-bras en extension complète. L'humérus en connexion avec la scapula et expose sa face postérieure au dégagement, l'avant-bras droit est en pronation.

Le tronc repose en décubitus latéral droit. La diaphyse fémorale gauche est mise au jour devant le thorax, dessous l'humérus gauche. Le bassin se retrouve *sous* le thorax. La sépulture est donc *verticalisée*, avec le corps replié sur lui-même.

### Remarques taphonomiques

La surélévation de l'extrémité céphalique n'est pas le seul élément taphonomique spécifique de cette sépulture qui est remarquable par la position de l'ensemble du corps, comme plié en deux, le pelvis se retrouvant sous le thorax. Cet aspect a retenu notre attention, car met en évidence et argumente un mode d'inhumation particulier déjà décrit.

L'analyse de la fouille frontale a permis de bien localiser la partie inférieure du corps (sous le thorax), ce qui a permis de reconstituer « la mise en terre » de ce périnatal. La mise à plat du squelette et le colmatage progressif de la fosse, témoignent d'un corps quasi-vertical, objectivée par sa position du squelette qui se retrouve replié sur lui-même.

Les vues frontales faites dans cette sépulture mettent en évidence différents aspects sédimentaires superposés. Le sable environnant (de la plage) apparaît jaunâtre, celui entourant les ossements est plus foncé, gris-noirâtre et il existe des zones où le sable prend un aspect poussiéreux.

L'aspect de cette sépulture et la position du squelette peuvent s'expliquer, en considérant le dépôt de l'enfant, initialement dans un petit linceul (qui peut très bien être par exemple, le hamac-berceau, dans lequel il est décédé), dans une fosse profonde et étroite pour que le corps du défunt se retrouve en position « verticale ». La décomposition progressive faisant son œuvre avec affaissement progressif du corps dans le contenant présentant des espaces vides et qui, de fait, positionne le squelette tel qu'il a été dégagé.

### Conclusion

Il s'agit d'un squelette appartenant à un enfant décédé en période de périnatalité (avant l'âge de 3 mois), déposé dans une fosse étroite, le corps *verticalisé* et enveloppé dans un linceul (peau animale ou tissu) en forme de sac (hamac-linceul).

---

### MENSURATIONS S71

---

Longueur humérus gauche	68 mm (53,5 cm Fazekas)
Diamètre diaphysaire huméral	7 mm
Âge statural	< à 3 mois

---

## 72. Sépulture S72

Cette sépulture, exposée au musée de Rabat, appartient à un enfant décédé durant la période périnatale. Elle occupe un espace osseux de 170 mm (distance bregma - épiphyse humérale gauche), sur 150 mm (distance mandibule - côte).

Les ossements visibles au dégagement appartiennent à la partie supérieure du corps (uniquement l'extrémité céphalique et tronc, sans le pelvis qui n'est pas apparent). Cette sépulture est orientée sud / nord, si on estime l'axe du rachis, la tête dirigée vers le nord, la face regardant l'est. D'après les relevés de terrain (Daugas, communication personnelle, 2004), un vase complet déposé du côté sud de la sépulture ouverture vers le haut d'une quinzaine de centimètres de diamètre et quelques coquillages ont été mis au jour dans le sédiment (*Helix*).

Le crâne repose sur le côté gauche, il est écrasé suivant son profil, la mandibule en occlusion, montrant une angulation forcée des deux héli-mandibules par l'aplatissement latéral. Les germes dentaires sont présents dans leurs alvéoles. L'os tympanal est pratiquement soudé au squamosal et à l'os pétreux. Deux arcs neuraux sont visibles en sous-occipital, ainsi que deux corps vertébraux dans la zone thoracique.

La scapula droite expose sa face postérieure et repose à plat sur le thorax. La diaphyse de l'humérus droit, en abduction antérieure, montre sa face postérieure en croisant le thorax en oblique, refoulant la clavicule vers le haut, avec une solution de connexion de 22 mm entre la glène et la tête humérale. La clavicule droite expose sa face inférieure. Le tiers proximal de l'humérus s'est déplacé, une côte se retrouvant sur cette diaphyse. L'avant-bras gauche croise la région cervicale, avec la main gauche en regard de l'épaule droite. La partie pelvienne et inférieure du corps de l'enfant n'est pas visible à la fouille.

### Remarques taphonomiques

Cette partie supérieure d'un corps d'enfant *n'exclue pas* l'absence de la région pelvienne. Peut-on y voir une inhumation dans un sac ou comme nous l'avons déjà décrit dans un hamac-linceul qui recompose la position du corps, en le positionnant plus vertical et « plié ». Dans le cas de S72, peut-on retrouver une situation semblable à S71 ?

### Conclusion

Il s'agit d'un enfant déposé globalement en décubitus latéral gauche dans une fosse, probablement dans un contenant (hamac- linceul), et décédé en période post-natale, un vase entier a été déposé sur le corps, au sud de la fosse, la présence de ce vase entier avec ouverture vers le haut laisse à penser qu'il devait contenir soit un liquide ou autre contenu, dans un cadre rituel lié à l'inhumation.

---

## BIOMETRIE S72

---

Longueur diaphyse humérale droite	70 mm
Longueur diaphyse humérale gauche	75 mm ( <i>T = 59 cm, Fazekas</i> )
Diamètre transversal huméral G. (milieu)	5,3 mm
" A - P "	6 mm
Longueur humérus droit	70 mm ( <i>T=55,1cm, Fazekas</i> )
Longueur mandibulaire	50 mm (en projection)
Diamètre du corps vertébral thoracique	11 mm
Diamètre M-D de la couronne m2 i d	7,1 mm
Longueur temporal droit	45 mm
Longueur nasion/bregma théorique	69 mm
Distance fontanelle bregmatique / palette humérale droite	180 mm
Diamètre transversal corps vertébral thorax	10,5 mm
Théorique de l'enfant	post- natal (2 à 3 mois ?)
<i>Taille estimée</i>	<i>57 cm</i>
Âge dentaire	compatible

---

## 73. Sépulture S73

Cette sépulture est étroitement associée à la sépulture 96 avec laquelle elle forme une « unité conceptuelle » (Figure 37, page 110). Ces deux sépultures sont coffrées dans un bloc de mousse de polyuréthane : pour S73 il s'agit d'un squelette d'enfant décédé pendant la période périnatale. Il a été mis au jour dans une fosse en décubitus dorsal, le squelette orienté est / ouest, le pôle céphalique à l'ouest, et la face est dirigée au sud-est. Cette sépulture ne présente pas de trace de coloration rouge.

Le crâne repose sur sa région basale mais en flexion antérieure gauche sur le rachis cervico-dorsal. Les bras sont en position de repos, le long du thorax. L'avant-bras droit fléchi à 60° par rapport à la diaphyse humérale, la main reposant à plat sur la poitrine. L'avant-bras gauche est en extension à 120°. La main gauche est positionnée, la paume de la main sur le pubis. Cette main est fermée, avec flexion des premières phalanges sur les métacarpes.

Le bassin apparait en oblique antérieure gauche, les membres inférieurs sont fléchis reposant sur le côté droit du squelette (en flexion non forcée). Le fémur gauche est perpendiculaire à l'axe du rachis. La jambe gauche forme un angle de 60° avec la diaphyse fémorale. Le fémur droit forme un angle de 60° avec l'axe théorique du rachis. La jambe droite est fléchie à 30°. Sous le tibia et la fibula

gauches apparaît le pied droit en varus, calé par le pied gauche en position physiologique.

### Conclusion

Cette sépulture est étroitement liée à l'enfant S96. Ces deux sépultures feront l'objet de commentaires communs. Il s'agit d'une sépulture d'enfant décédé en période de périnatalité, inhumé en décubitus dorsal, avec un autre enfant plus âgé formant une unité conceptuelle. Un vase entier est déposé entre les deux corps, ouverture vers le haut (donc contenant un liquide ou une mixture plus ou moins solide en rapport avec le rituel d'inhumation). Des zones fortement carbonatées sont visibles, derrière la tête et devant les membres inférieurs (probable versement rituel d'une autre mixture sur ces zones).

---

### MENSURATIONS S73

---

Humérus gauche	63 mm ( <i>Taille 49 cm - Fazekas</i> )
Humérus droit	61 mm
Ulna gauche	59 mm ( <i>Taille 51 cm</i> )
Radius droit	49 mm
Radius gauche	48 mm ( <i>Taille 50 cm</i> )
Fémur gauche	70 mm ( <i>Taille 50 cm</i> )
Tibia droit	67 mm ( <i>Taille 52,5 cm</i> )
Tibia gauche	65 mm
Longueur du squelette en place	370 mm
<i>Taille estimée</i>	<i>50 cm</i>
Taille du squelette <i>in situ</i>	47,5 cm
Âge estimé	périnatal

---

### 74. Sépulture S74

Cette sépulture est particulière car S74 a été inhumé en position assise. Il s'agit de la seule sépulture de cette nécropole à présenter cette position d'inhumation au sens strict du terme.

Ce squelette appartient à un adulte inhumé orienté sud-est / nord-ouest. La face dirigée vers l'est au moment de l'inhumation. Cette sépulture est associée à la sépulture d'un immature (S97) inhumé à sa gauche à une vingtaine de centimètres. Sur le plan mobilier, deux haches polies sont déposées sur le corps de S74 (une

sur les pieds et la seconde sur les mains, des fragments de vase en céramique sont mis au jour au niveau de l'abdomen (vase intentionnellement brisé). Des zones concrétionnées et grisâtres sont aussi mise en évidence au niveau des genoux, de la région pelvienne et sur une zone située à vingt centimètres environ à gauche du corps (zone du vase brisé). Ces zones sont aussi relevées sur le terrain au niveau des ossements de l'immatrice S97 (Daugas communication personnelle 2003) argumentant la contemporanéité des deux sépultures.

Le thorax se trouve en position verticale, appuyé contre la paroi nord-ouest de la fosse. Le sujet est donc assis au sens strict, en appui sur la région lombo-sacrée. L'extrémité céphalique s'est effondrée dans la partie supérieure du thorax, lors de sa dégradation et de son affaissement suite à la disparition des parties molles et d'une ouverture progressive et déconnexion en éventail des vertèbres cervicales (Planche 74). Cette dislocation progressive secondaire s'est accompagnée d'une rotation vers la droite et d'une flexion antérieure. Au dégagement, le crâne expose sa région lambdatique droite, mais au moment de l'inhumation le visage était dirigé vers le sud-est.

Le membre supérieur droit est en abduction antérieure, l'avant-bras enserrant les membres inférieurs, la paume de la main entourant le tiers moyen de la jambe droite. Le bras gauche est en flexion à 100° environ, la paume de la main reposant sur le tiers moyen de l'avant-bras droit, l'avant-bras gauche positionné devant la poitrine.

Le pelvis repose sur sa face postérieure sacrée, en légère rotation vers la gauche. Les membres inférieurs sont accolés et verticaux, et sont repliés fortement les genoux contraints dépassant de près de 15 cm le niveau céphalique actuel. Les membres inférieurs sont inclinés sur le côté droit, en appui sur l'avant-bras droit, les extrémités distales en flexion plantaire déviées vers la gauche (en appui sur le bord de la fosse). Les pieds sont l'un contre l'autre et calés contre la paroi est.

### **Remarques taphonomiques**

Concernant cette sépulture, plusieurs remarques sont formulées :

- La première concerne la position d'inhumation : en effet c'est la seule de la nécropole à présenter un individu inhumé assis au sens strict et déposé dans une fosse de forme prédéterminée ; les autres inhumations qui rappellent ce mode ne présentent que des positions dites « demi-assis ou assis-couché ».

- La deuxième remarque concerne le fait qu'il s'agit d'une sépulture double, association de cet homme adulte plutôt âgé avec un enfant décédé en période de périnatalité (S97) déposé à moins de 30 centimètres sur sa gauche et avec lequel il partage des éléments communs (mixture sédimentaire grise versée de manière rituelle au moment de l'inhumation, ces zones grisâtres sont reconnues à la fouille notamment au niveau des membres inférieurs de la région abdominale et dorsale).

- Outre cette sépulture double, sur le plan mobilier, deux haches polies et des fragments de vase en céramique (vase intentionnellement brisé) ont été mis

au jour. L'ensemble du sédiment qui remplit la fosse est très limoneux (rougeâtre), permettant de différencier le sédiment entourant le corps du sédiment extérieur.

### Conclusion

La sépulture S74 appartient à un homme adulte d'environ 163cm, plutôt âgé, inhumé en position assise, avec un périnatal inhumé sur son flanc gauche, dans une fosse de forme prédéterminée et qui a été colmatée complètement, dès l'inhumation. Au sein de cette tombe, deux haches polies et des fragments de céramique ont été mis au jour. Des zones grisâtres carbonatées sont visibles sur le corps ainsi qu'un sédiment très limoneux donnant au sable un aspect argileux sur l'ensemble du sédiment de remplissage de la fosse.

---

### MENSURATIONS S74

---

Longueur humérus droit	> 275 mm (290 ?)
Longueur humérus gauche	295 mm
Longueur fémur droit	> 400 mm (410 ?)
Longueur fémur gauche	420 mm
Longueur radius gauche	250 mm
<i>Stature</i>	<i>163 +/- 4 cm</i>

---

### 76. Sépulture S76

Cette sépulture est exposée dans la vitrine du musée archéologique de Rabat, elle appartient à un enfant décédé en période périnatale. La sépulture utilise un espace de 325 mm (extrémité céphalique - genou droit) sur 140 mm (distance entre les coudes). Elle se trouve très proche et serait associée à la sépulture S77 (Figure 131).

Le squelette repose en décubitus dorsal, positionné sur un fond de fosse horizontal mais les pieds un peu surélevés. Il est orienté sud-est / nord-est, la face dirigée vers le levant. D'après le relevé de terrain (Daugas, communication personnelle 2004) le corps a été inhumé avec un vase entier (76.1), isolé, d'une vingtaine de centimètres de diamètre, l'ouverture vers le haut et déposé en arrière du corps à 5 centimètres environ et un peu au-dessus (sur une banquette ?). Quelques coquillages de type *Helix* sont mis au jour dans le sédiment de remplissage. Un dépôt rougeâtre est visible devant la région abdominale de l'enfant.

L'extrémité céphalique repose sur le côté gauche, le crâne se positionnant en oblique antérieure droite. Les os de la voûte bien qu'écrasés, gardent un certain

volume. Les germes dentaires sont visibles sur la mandibule, en rapport avec un décès en période de périnatalité.

Le tronc apparaît globalement par sa face antérieure, les côtes droites exposent leur face antérieure, les côtes gauches leur face interne, leur concavité est dirigée vers le pôle céphalique pour les gauches et vers le pôle pelvien pour les droites, en rapport avec une position du thorax en légère oblique antérieure droite.

Concernant les membres supérieurs : l'humérus droit expose sa face antérieure, il est plaqué le long du thorax, l'avant-bras droit fortement fléchi, le coude en connexion placé à la droite du thorax la paume de la main reposant à plat sur son épaule droite. L'humérus gauche expose sa face antérieure, mais sans connexion directe avec l'avant-bras montrant un déplacement secondaire de 5 centimètres environ, peut être lié à une contrainte (récipient ou dépôt périssables). Le bras se trouve parallèle au thorax, l'avant-bras en extension à 130° environ, la paume de la main posée sur la région abdominale, avec croisement des os de l'avant-bras.

Concernant le pelvis, l'ilium droit expose sa face antérieure, l'ilium gauche sa face postérieure, le pelvis étant en décubitus dorsal mais positionné en légère oblique antérieure droite, du fait de la position des membres inférieurs versés sur le côté gauche du sujet.

Les membres inférieurs ; le fémur droit expose sa face externe en se situant à 80° par rapport à l'axe du corps, la jambe droite montre sa face postérieure et a dû effectuer une rotation, les deux diaphyses apparaissent parallèles à la fouille. Le fémur gauche expose sa face postérieure, le genou gauche ayant une solution de continuité de 50 mm, le tibia gauche montre sa face interne, la fibula se trouvant en-dessous.

### **Remarques taphonomiques**

Un déplacement secondaire est visible à l'examen des ossements, au niveau des membres inférieurs, comme si les jambes avaient subi une rotation avec appui des pieds sur un rebord rigide. Cette contrainte peut s'expliquer par la présence d'un contenant en peau, comme un hamac (ou autre vannerie).

Le bassin repose sur sa face dorsale, les membres inférieurs sont en abduction, symétriques et latéraux. Le pied droit est en position talons-fesses, le gauche moins fléchi plus latéral. Le genou gauche n'est plus en connexion anatomique, le plateau tibial apparaît décalé vers le bas de 8 cm environ. Cette dislocation entre le bassin et les têtes fémorales (avec un décalage latéral de 7 cm vers la gauche pour les membres inférieurs), l'absence de connexion anatomique au niveau du coude gauche, du genou gauche est en faveur d'un colmatage incomplet de la fosse, argumentant la possibilité d'existence d'un linceul enveloppant le défunt ou d'un objet périssable déposé contre les membres inférieurs sur le côté gauche et qui a servi d'appui.

Un vase entier a été déposé ouverture vers le haut à proximité immédiate, mais bien isolé du corps et apparemment sur une banquette de sable d'un niveau un peu plus élevé que celui de la sépulture. C'est un élément lié à une probable volonté

de déposer dans ce récipient une mixture liquide (ou non) au moment de la mise en terre du sujet immature dans un but rituel.

### Conclusion

Cet enfant, décédé en période de périnatalité, est inhumé dans une fosse plutôt étroite, mais sans contrainte apparente sur la partie céphalothoracique mais avec une possible contrainte visible au niveau pelvien et des membres inférieurs, repliés fortement, ce qui pourrait évoquer la présence d'un enveloppement du corps dans un linceul qui aurait contraint la partie distale du corps.

---

### BIOMETRIE S76

---

Longueur du squelette en sépulture	322 mm
Longueur approximative du crâne	125 mm
Longueur de l'ulna droit	49 mm
Longueur humérus droit	50 mm
Longueur humérus gauche	52 mm
Longueur radius gauche	42 mm
Longueur fémur droit	69 / 72 mm ( <i>Taille 48 cm, Fazekas</i> )
Longueur fémur gauche	65 / 70 mm ( <i>Taille, 48 cm</i> )
Longueur tibia droit	57 / 62 mm ( <i>Taille, 48 cm</i> )
Longueur tibia gauche	57 / 62 mm ( <i>Taille 48 cm</i> )
<i>Taille</i>	<i>48 cm</i>
Âge statural	périnatal

---





**Figure 131 : Zone « intermédiaire » de la nécropole de Rouazi, centrée sur les deux associations de sépultures S76 / S77 et S78 / S101 : d'après Daugas, modifiée.**

## 77. Sépulture S77

Cette sépulture est coffrée dans un bloc de polyuréthane, elle concerne un enfant décédé en période de périnatalité, inhumé globalement en décubitus latéral droit, mais positionné avec une rotation du tronc en oblique postérieure gauche. Le corps est orienté dans l'axe nord-est / sud-ouest. Des zones concrétionnées sont visibles sur la zone thoracique niveau nord-ouest de la sépulture.

La « face » est dirigée vers l'est. La mandibule montre des germes des incisives ainsi que de la première molaire, avec une couronne formée mesurant 1 mm de hauteur. Cette sépulture est associée avec la sépulture S76.

Au dégagement la position d'inhumation apparaît complexe au premier regard, mais deviendra plus évidente au cours du dégagement. La sépulture montre un pendage bien visible, le crâne et les épaules sont surélevés par rapport au reste du corps, l'ilion gauche repose à plat avec une différence de niveau de 80 mm avec le point « 0 » (qui correspond au point le plus élevé de la sépulture, c'est à dire le pariétal gauche).

Les os de la voûte crânienne sont disjoints, le pariétal droit est *verticalisé*, le temporal gauche décalé dans le sens pelvien et expose au dégagement sa face externe. Il se situe à moins de 10 mm du pôle supérieur de la scapula gauche. En fait ce serait le temporal qui serait en place et le pariétal gauche se serait déplacé verticalement vers la base du crâne. L'aile gauche du sphénoïde est visible par sa face interne au dégagement. Sous le temporal la branche mandibulaire gauche est

mise au jour. Sous le temporal la clavicule gauche apparaît complète et bien visible, placée selon l'axe céphalo-pelvien.

Le rachis thoracique se positionne à - 35 mm avec une pente régulière vers la partie pelvienne. La scapula gauche expose sa face postérieure, les côtes ont leur concavité orientée vers le pôle céphalique. L'humérus gauche est déplacé et se retrouve déconnecté de sa position d'origine qui peut correspondre à un déplacement secondaire dans le coffrage, car si on le remet bien en place, il joint parfaitement la glène et l'ulna. L'avant-bras gauche est fléchi à 60°, le poignet gauche est en pronation, se situant en avant du thorax, avec présence à cet endroit de fragments de métacarpiens et de phalanges. La position de ces derniers évoque d'ailleurs une position « main fermée ».

L'humérus droit est plaqué contre et sous le thorax, l'avant-bras ouvert à 135° environ, la paume de la main vers le haut. Il est probable que la main, au niveau de l'abdomen soit, comme la gauche, fermée (car une phalange voit son pôle distal dirigé vers le poignet).

Le pelvis, positionné de profil, montre des ilions à plat, situés sur la cote -80 mm, le gauche expose sa face externe et le droit sa face interne. Les jambes sont en extension sur les cuisses, elles-mêmes fléchies, la droite formant un angle de 90° par rapport à l'axe théorique du rachis lombaire, la gauche un angle un peu plus ouvert (120°). Il semble que le pied droit expose sa voûte plantaire (deux fragments de métatarsiens exposent leur face inférieure). Il semble que la jambe droite montre une légère flexion sur la cuisse (10 à 20°) se positionnant en rotation interne.

### **Remarques taphonomiques**

La position globale des membres inférieurs montre une position inhabituelle qui peut s'expliquer par une contrainte extérieure exerçant une force tendant à ramener les jambes et les cuisses en extension sur le corps du défunt. On peut très bien évoquer un contenant en peau animale qui servirait de linceul (ou une vannerie).

### **Conclusion**

Il s'agit d'un enfant décédé en période de périnatalité mesurant 50 cm qui montre une inhumation dans un contexte de « contrainte » (sac en peau ou vannerie). Cette sépulture est étroitement liée à S76, dans un secteur sans autre sépulture avec entre les deux corps un vase en céramique entier déposé ouverture vers le haut, qui a permis de déposer des offrandes au cours de la mise en terre des deux enfants.

---

## MENSURATIONS S77

---

Clavicule gauche	43 mm
Diaphyse humérale	> 55mm
Diaphyses fémorales	73 mm ( <i>51,5 cm, Fazekas</i> )
Distance bregma / ptérion gauche	65 mm
Diamètre maximum iliums	31 mm
<i>Stature</i>	<i>48 à 52 cm</i>
Âge	périnatalité

---

### 78. Sépulture S78

Cette sépulture appartient à un nourrisson, décédé entre l'âge de 2 et 6 mois et inhumé en décubitus latéral gauche orientée nord-est / sud-ouest. Cette sépulture est étroitement liée à la sépulture S101 décédé en période prénatale, déposé au niveau de l'extrémité des membres inférieurs (Planches 78 et 101 hors texte, Volume 2). Cette association de deux sépultures constitue une unité conceptuelle évoquant une « histoire » spécifique. D'après les relevés de terrain (Daugas, communication personnelle 2004) un vase entier d'une quinzaine de cm de diamètre placée ouverture vers le haut a été mis au jour à moins de 10 cm de la région abdominale de S78. Des racines concrétionnées de 2 à 4 cm de diamètre sont dégagées à proximité immédiate des ossements de S101. Il existe aussi des zones concrétionnées au niveau de son rachis lombaire, en rapport avec les racines présentes, à moins qu'il ne s'agisse d'un dépôt volontaire d'une mixture sur le corps.

L'extrémité céphalique expose son profil droit strict est fléchié en avant, le « visage » dirigé vers le nord. Les os de la voûte sont disjoints, mais restent en place. Le rachis thoracique montre une courbure régulière effaçant la lordose physiologique. Le thorax expose lui aussi son profil droit, avec des côtes orientant leur concavité vers le pôle céphalique.

Les membres supérieurs se trouvent devant le corps, les humérus en abduction antérieure les avant-bras croisés devant le thorax en liance, les mains devant la région abdominale, les paumes vers l'abdomen.

Les membres inférieurs sont en extension complète. Les fémurs dans l'axe du rachis, la jambe gauche en flexion à 100°, la jambe droite en extension, mais avec l'extrémité distale de la jambe gauche est croisée *sur* la cheville droite. Cette sépulture est originale car c'est une des rares à avoir les extrémités distales brisées

par le creusement d'une autre tombe (creusement de la fosse de S101, qui de fait, lui est postérieure).

### Remarques taphonomiques

L'aspect positionnel des restes humains de S78 évoque en premier lieu une fosse avec des parois étroites contraignant le corps, mais l'ensemble évoque plutôt la présence d'un linceul enveloppant le corps (peau animale, tissu ou vannerie) et rigidifiant le cadavre dans une posture en extension. Les avant-bras en liance sont classiquement reconnus comme témoignant de ligatures, notamment dans ce cas en plaquant les membres supérieurs croisés contre le corps. La position des membres inférieurs est aussi un argument en faveur d'un enveloppement. Une fosse « étroite » peut très bien être associée avec une inhumation dans un linceul. Les extrémités distales des membres inférieurs sont absentes et présentent des cassures franches sur os secs, qui ont été effectués lors du creusement de la fosse de S101, qui est nécessairement postérieure à l'inhumation de S78.

### Conclusion

S78 appartient à un enfant décédé en période post-natale (3 à 6 mois), inhumé en décubitus latéral gauche en extension certainement dans un linceul *roulé* (peau, tissu ou vannerie), et dont la partie distale des membres inférieurs a été brisée lors du creusement de la fosse de S101.

---

### DONNEES METRIQUES S78

---

Longueur fémur droit	90 mm	(Taille de 607 mm, Olivier 1960)
	2 à 4 mois	(Férembach)
Longueur fémur gauche	89	
Longueur tibia droit	75	(Taille de 590 mm Olivier 1960)
Humérus droit	76	(Taille de 595mm « )
Gauche	75	
Ulna droit	65	(Taille de 557mm « )
Radius droit	65 mm	
Longueur crâne (écrasé)	160 mm (?)	
Largeur bipariétale	100 / 110 mm	post-natal)
Longueur sépulture in situ	480 mm	(tibia-vertex)
<i>Taille théorique</i>	59 / 60 cm	(2 à 5 mois)
Âge théorique	3 à 6 mois	
Âge dentaire	germes non visibles	

---

## 79. Sépulture S79

Cette sépulture (Figure 132) contient les restes d'un enfant décédé en période périnatale, déposé en décubitus latéral gauche non contracté et orienté nord / sud, la tête au sud et la face dirigée vers l'ouest. Un vase entier de 20 cm environ de diamètre a été mis au jour au-dessus de la région cervico-céphalique avec son ouverture positionnée vers le haut (Daugas, communication personnelle 2004).

L'extrémité céphalique expose son profil droit au dégagement, mais à l'origine, elle reposait sur sa base, en flexion cervicale droite. Cette position est attestée par la position des temporaux qui sont restés en partie dans leur position d'origine en exposant leur face interne. Le crâne est très fragmenté et la présence d'un vase sur la région cervico-céphalique a probablement influencé, par gravité, la position actuelle des ossements céphaliques.

Les membres supérieurs : l'humérus droit est plaqué contre le thorax l'avant-bras droit fléchi à 90° la main droite devant le corps, la paume de la main à plat reposant sur le fond de la fosse. L'humérus gauche est en abduction à 20° antérieur, l'avant-bras en extension la main reposant sur sa face dorsale et positionnée sous le genou gauche, les poignets en liance. Il existe un décalage de 40 mm au niveau du coude droit, par déconnexion secondaire, lors de la mise à plat du tronc qui s'est déplacé probablement par la présence du vase en céramique. Le pelvis est représenté par l'ilium gauche qui expose sa face postérieure, et qui est en connexion avec le fémur.

Les membres inférieurs sont en position fléchie (non contractée) avec un décalage de 5 cm entre les genoux. Le gauche est plus abdominal que le droit, les jambes sont fléchies en position non forcée. Il est probable que le pied gauche soit positionné en extension, mais sans contrainte apparente.

### Remarques taphonomiques

La position de la tête et du tronc peut s'expliquer par le contexte environnemental. Un effet de paroi est probable par appui sur le rebord de la fosse, mais aussi par le vase entier inclus dans la sépulture « pesant » sur la région cervico-thoracique, son ouverture vers le haut suppose la présence d'un contenant (lourd ?) dans le vase. L'angulation observée du rachis thoracique, détermine d'ailleurs une zone de pression.

La deuxième remarque concerne la mise à plat de la tête, qui n'a pu se produire que s'il existait un espace libre autorisant ce déplacement contre le côté sud-est de la céramique. Dans sa position d'origine, l'occiput de l'enfant était calé par le vase et les os de la voûte ont glissé dans un espace, qui pouvait correspondre à une zone de dépôt d'un matériau funéraire périssable.

## Conclusion

Il s'agit d'un enfant décédé durant sa période périnatale inhumé en décubitus latéral droit, les membres en flexion non-contractée. La position de ce squelette est déterminée par une fosse large mais aussi et surtout par la présence d'un vase en céramique non brisé et contenant un dépôt volontaire à l'intérieur, posé sur la région cervico-thoracique et par la présence d'un probable matériau périssable positionné en arrière de la tête de S79.

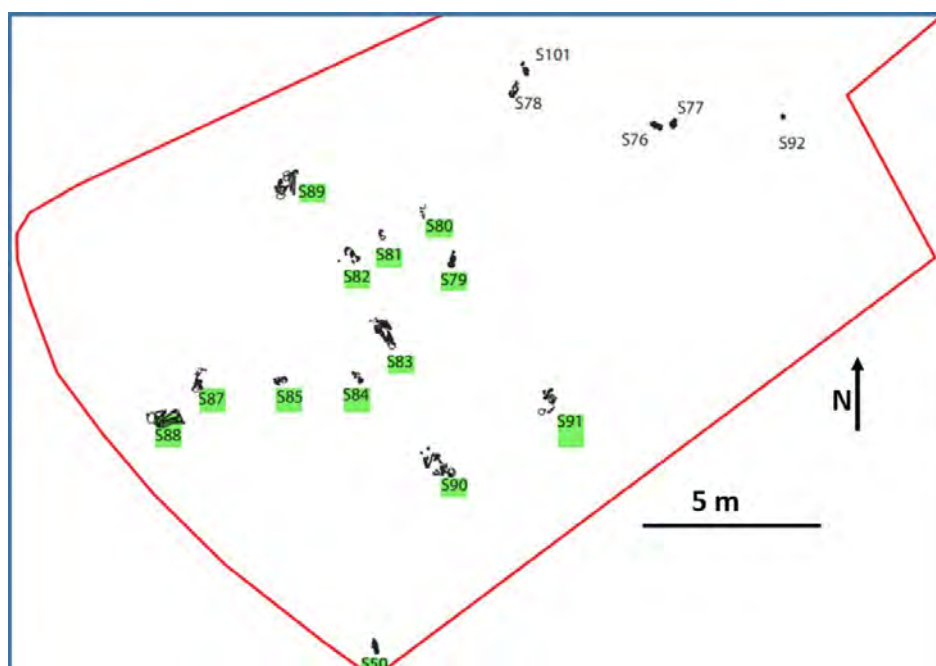
---

## MENSURATIONS S79

---

		Taille estimée
Longueur humérus droit	58 mm	46,1
Longueur ulna droit	52 mm	45
Radius droit	51 mm	52
Radius gauche	50 mm	51
Fémur droit	66mm	47
Fémur gauche	67 mm	48
Tibia gauche	69 mm	54,5
Tibia droit	>60 mm	>48,5
Âge théorique	périnatal	
<i>Taille moyenne</i>	<i>49 cm</i>	

---



**Figure 132 : Nécropole de Rouazi, zone centrée sur le groupe de sépultures « sud » : d'après Daugas, modifiée.**

## 80. Sépulture S80

Cette sépulture a été reconnue sur le terrain par des fragments osseux de voûte crânienne et par plusieurs fragments diaphysaires, associé à deux vases brisés déposés apparemment au niveau de la région céphalique du squelette qui correspondrait d'après les relevés de terrain, à un enfant décédé en période de périnatalité (Figure 132). Les ossements ont été détruits par le passage des camions de la sablière sur cette sépulture qui n'a pas fait l'objet d'un coffrage (Daugas, communication personnelle 2004).

Les deux diaphyses d'os longs prélevées pourraient correspondre à un âge *théorique* d'un enfant décédé en période de prénatale (7 à 8 mois in utero ?) mais restons sur la notion de périnatalité devant l'absence d'éléments factuels. D'après le relevé de terrain, on peut estimer que la sépulture est orientée sud / nord, les diaphyses se situant sur le côté ouest de la sépulture ; d'après les ellipses posturales, on pourrait évoquer un décubitus latéral droit non contracté ?

## 81. Sépulture S81

Cette sépulture a été coffrée dans un bloc de mousse de polyuréthane. Bien qu'en place dans le coffrage, les ossements sont en mauvais état de conservation ils se « feuillètent » et se dégradent au fur et à mesure du dégagement malgré la consolidation. De plus le sable est très « fluide » et les fragments osseux ont été déplacés en grande partie, notamment les os de la voûte crânienne. Les ossements apparaissent par endroit poussiéreux et au contact de l'air ont tendance à se désagréger. Le milieu chimique, carbonaté, semble différent des autres sépultures. La sépulture mesure 420 mm (sens longitudinal) et 180 mm (transversal). L'espace osseux vertical mesure 95 mm.

D'après les relevés de terrain, les fragments de céramique issus d'au moins deux vases brisés intentionnellement ont été déposés autour du corps. Lors du dégagement, au niveau des pieds (dans l'angle fémoro-tibial gauche) un fragment de céramique triangulaire de 25 mm x 25 mm x 35 mm sur 4 mm d'épaisseur, brun foncé, d'aspect carbonisé, et possédant des impressions en « pointillé » a été mis au jour, ainsi que de petits fragments de 2 x 2 mm environ, au niveau du thorax et de l'abdomen.

Le sédiment remplissant le crâne est de nature sombre, grisâtre, très différent du sable externe (qui est équivalent au sable de l'encaissant). Il s'avère que le

sédiment compris dans l'espace « osseux » sous céphalique et thoracique apparaît de même nature.

Le squelette appartient à un enfant décédé vers l'âge de 3 à 6 mois, déposé dans une fosse, en position de décubitus latéral droit. Il est orienté ouest / est, la face regardant le nord. Le crâne n'est pas surélevé par rapport au reste du corps, cependant l'ensemble céphalo-tronculaire se situe entre 35 et 40 mm au-dessus du niveau des extrémités distales des membres comme si l'ensemble tête-tronc était déposé sur une banquette, les bras et les jambes pendants (expliquant l'épaisseur de l'espace osseux de 95mm).

Le crâne repose sur sa face basale exposant au dégagement l'endocrâne qui est mis au jour après le dégagement des différents fragments de la voûte. Comme pour S79, les rochers se retrouvent horizontaux. Dans cette sépulture il n'y a pas de surélévation de l'extrémité céphalique mais il existe un pendage transversal, le menton et la partie antérieure des maxillaires se trouvant en dessous (35 mm) de la zone postérieure du crâne. L'ensemble du crâne s'est affaissé en oblique supérieure gauche et apparaît posé sur sa base. La mandibule repose sur sa face basale décalée par rapport au massif facial et basal. Les germes dentaires sont visibles. Sur le massif facial, très écrasé, on aperçoit les couronnes des incisives centrales et latérales gauches, de la canine et de la première molaire gauches, le germe de la deuxième molaire n'est pas visible.

Le thorax est « affaissé » avec un remaniement secondaire positionnel des côtes (déplacements effectués lors du coffrage avec un sable fluide). Les côtes droites dirigent leur concavité vers le pôle pelvien et sont « verticalisées » entre les parties médiales et distales, avec un pendage de 25 mm au moins. Les côtes gauches sont décalées, par déplacement fortuit de la partie médiale vers la zone caudale de 50 mm. Les vertèbres ne sont pas soudées et les noyaux d'ossification sont déplacés tout en restant dans la zone thoracique. La scapula gauche se trouve en position médio-thoracique exposant sa face postérieure et se positionnant presque horizontalement. Elle est en très mauvais état de conservation. La diaphyse humérale gauche est en connexion avec la glène et se trouve plaquée contre le thorax, l'avant-bras gauche est en place, fléchi à 60°, l'ulna se retrouvant contre le genou gauche, avec un petit décalage angulaire divergent (déplacement secondaire probable). Il existe un pendage entre les parties distale et proximale de près de 25 mm. Quelques phalanges et deux métacarpiens sont trouvés dans cette région mais ne sont pas en place.

Le bras droit est en extension, en abduction antérieure à 45°, l'épiphyse distale apparaît sous la région symphysaire et les diaphyses de l'avant-bras droit reposent en position de supination.

Les membres inférieurs sont fléchis sans contrainte à 50° environ. La diaphyse fémorale droite forme un angle de 45° par rapport au rachis, la gauche est un peu plus fermée (35°). La diaphyse fémorale gauche expose sa face externe, la droite est en rotation externe. Le tibia et le péroné gauches sont décalés de 50 mm en direction du pelvis (déplacement secondaire), le péroné se trouve en arrière du



tibia, en flexion à 60° environ. La diaphyse tibiale droite est déplacée vers le pôle pelvien de 15 mm, la diaphyse du péroné n'a pas été trouvée à ce jour. La diaphyse fémorale droite et les tibias sont horizontaux, cependant le fémur gauche montre un pendage de 15 mm.

### Conclusion

Il s'agit d'un enfant décédé en période de périnatalité, inhumé dans un sable qui ne présente pas le même aspect de carbonatation que les autres sépultures (milieu de décomposition probablement différent). Un pendage est visible dans le sens transversal (et non pas longitudinal), comme si le corps avait été déposé sur une « banquette ». L'aspect du sédiment dans certaines zones évoque un dépôt ayant un aspect cendreuse (mixture à base de manganèse ?) de couleur grisâtre et d'aspect poussiéreux. Par endroit les os prennent un aspect « feuilleté », notamment dans la zone thoraco - pelvienne et au niveau du genou droit, probablement du fait d'un milieu de décomposition particulier avec altération secondaire des ossements au contact de l'air.

---

### DONNEES METRIQUES S81

---

Longueur sépulture	410 mm
Largeur sépulture	185 mm
Altitude de l'espace osseux	100 mm
Taille <i>in situ</i> (mesure « au fil »)	660 mm
Longueur fémur gauche	89 mm ( <i>Taille 62 cm, Fazekas</i> ) <i>Taille 60,4 cm, Olivier et Pinaud</i> )
Longueur fémur droit	92 mm ( <i>Taille 64 cm, Fazekas</i> ) <i>(Taille 62,3 cm, Olivier et Pinaud)</i>
Longueur tibia gauche	> 85 mm
Longueur humérus gauche	> 60 mm
Longueur radius droit	> 64 mm
Longueur péroné gauche	77 mm ( <i>Taille 63,1 cm, Fazekas</i> ) <i>(Taille 63,2 cm, Olivier et Pineau)</i>
Incisive centrale sup G	larg. 7,6 mm      haut. 6,7 mm
"    "    inf G	5,5 mm et 4,4 mm ( <i>D idem</i> )
L'incisive inf. ne dépasse pas le rebord inférieur alvéolaire (pas d'émergence)	
Sont visibles sur la mand. i1, i2, C?, m1, m2.	
<i>Taille estimée</i>	<i>60 à 64 cm (fémurs)</i>
Âge estimé (os)	3 à 5 mois
Âge dentaire	3 à 6 mois

---

## 82. Sépulture S82

Cette sépulture (Figure 132 et Tableau 82) est coffrée dans un bloc de mousse de polyuréthane, le sable est très fluide et pratiquement tous les fragments osseux diaphysaires et crâniens ne sont plus en place. Cette étude est complétée par les relevés de terrain (Daugas, communication personnelle 2004).

Il s'agit du squelette d'un enfant décédé durant la période périnatale inhumé dans l'axe nord-ouest / sud-est et déposé dans une fosse en décubitus latéral droit. La face devait être dirigée vers le nord-est. Un vase brisé intentionnellement a été déposé au contact de la partie dorsale du cadavre (bord sud-ouest de la sépulture). Les relevés dans le coffrage n'apportent que peu de renseignements sur le plan taphonomique du fait du déplacement des ossements. Les hémi-arcs neuraux sont concentrés sur le bord ouest du coffrage (mais ne sont pas en place). Les membres supérieurs sont fléchis fortement, les humérus contre le thorax, les mains placées devant le menton.

Les jambes sont en flexion contrainte, en position talons-fesses, les cuisses à 90° par rapport à l'axe du rachis lombaire.

### Remarques taphonomiques

La position de ce sujet immature décédé en période périnatale amène des remarques :

- Les membres supérieurs les avant-bras sont positionnés appuyés fortement sur le thorax (lien avec enveloppement du tronc et/ou appui contre le bord de la fosse avec « calage » du corps par les fragments du vase entier à l'inhumation).

- Les membres inférieurs seraient probablement en appui contre le rebord nord-ouest de la fosse du fait de leur position, même si la position des extrémités distales ne soit pas objectivée.

- Une contrainte au niveau thoracique postérieur (rectitude du rachis thoracique) par la présence d'un vase complet mais cassé secondairement et non brisé intentionnellement, qui se situe entre le rebord de la fosse et le dos de l'enfant.

### Conclusion

Il s'agit d'une sépulture appartenant à un enfant décédé pendant la période périnatale. Associé à cet enfant, un vase entier (mais brisé secondairement) a été dégagée au niveau de la partie dorsale du squelette, ainsi qu'un deuxième (au moins) fragmenté intentionnellement sur la poitrine. D'après les relevés de terrain, outre le calage du corps par les céramiques, certains éléments taphonomiques évoqueraient la présence d'une fosse contraignante ou d'un

enveloppement du tronc dans un linceul serré, mais sans contraindre les cuisses, cependant les jambes se retrouvent en flexion forcée (appui contre le rebord et/ou liens)

---

## MENSURATIONS S82

---

Longueur diaphyse tibiale	>65 mm
Longueur diaphyse fémorale	>72
Longueur diaphyse humérale	>67
<i>Stature recalculée</i>	> 51 cm
Âge	périnatal

---

### 83. Sépulture S83

Cette sépulture appartient à un adulte jeune féminin (d'après le pelvis), inhumé en décubitus latéral droit, le tronc en procubitus, position accentuée par la mise à plat du thorax, cette sépulture se situe au sein du groupe « sud » de la nécropole (Figure 132 et Planche 83). Le squelette est orienté nord-ouest / sud-est, la face « regardant » l'est. Le corps est accompagné de plusieurs artefacts, notamment une hache polie (ou herminette), des fragments de vases brisés intentionnellement ainsi qu'un « lissoir » (ou navette).

Le sexe est déterminé par la forme de l'échancrure sciatique (ouverte à 90°). L'âge est proposé par rapport aux crêtes iliaques et à l'épiphyse de l'ischion qui sont ouvertes, évoquant un âge adulte jeune, décédée vers l'âge de 18 à 20 ans (Stade Risser 3).

Le crâne, de profil, expose au dégagement la bosse pariétale gauche qui correspond au point le plus élevé de la sépulture. Toutes les sutures crâniennes sont ouvertes. La face est légèrement inclinée vers le sol. L'extrémité céphalique n'est plus dans sa position d'origine avec un décalage entre l'atlas et les condyles, à la suite de la mise à plat du thorax, ou à tout autre *action* secondaire. La mandibule n'est pas en occlusion ce qui argumente l'idée d'un déplacement secondaire de l'extrémité céphalique.

Le rachis cervical expose au dégagement la partie postérieure des épineuses, toutes les cervicales sont en connexion entre-elles formant une légère courbe à concavité droite. Les vertèbres thoraciques forment une courbe régulière à concavité gauche avec une petite déviation des épineuses vers le côté droit, accentuant la cyphose, les corps vertébraux étant en rotation. Il existe une cassure

entre T 11 et T 12, dissociant un « bloc » vertébral T12 à L2, de l'ensemble du rachis. Cette cassure est la résultante d'un événement secondaire.

La ceinture scapulaire repose à plat sur le sol, exposant sa face postérieure au dégagement. Les scapulas apparaissent par leur face postérieure, contre les parties latérales du thorax, avec un pendage latéral. Les côtes gauches montrent au dégagement leurs faces externe et inférieure et leur concavité est orientée vers le pôle pelvien. Les côtes droites sont moins visibles mais présentent leur concavité à la zone médiale. Les têtes humérales sont en connexion, l'humérus gauche est plaqué contre le thorax, le coude en connexion, l'avant-bras en flexion complète, la main gauche se positionnant sous la mandibule.

La diaphyse humérale droite croise le thorax sur sa face antérieure. Le coude droit se retrouve au même niveau que le coude gauche, mais placé sous le thorax. La main droite, en supination, se trouve sous l'épaule droite, les phalanges et les métacarpiens situés dans la région cervicale droite.

Au niveau pelvien, le sacrum expose sa face postérieure. Le coccyx n'est pas en connexion avec un décalage vertical de 12 mm. L'ilion droit est dissocié du sacrum en rotation interne et antérieure exposant au dégagement la surface articulaire sacrée, l'ilion gauche est en rotation externe et montre au dégagement sa face postérieure. Le pubis droit apparaît au dégagement, montrant une surface articulaire bien formée et d'aspect jeune (type 1 de Todd).

Le rachis lombaire (L3 - L5) est en connexion avec le sacrum, la connexion L5 - S1 est décalée de 15 mm, l'ilion droit a refoulé dans le sens céphalique le bloc lombaire.

Les membres inférieurs sont fléchis, les diaphyses fémorales sont parallèles à l'axe du bloc L3 - L5, mais forment un angle de 45° par rapport à l'axe céphalo-pelvien. La diaphyse fémorale droite est plus proche de l'abdomen que la gauche, les deux diaphyses formant un angle de 20°. Le fémur droit expose sa face postérieure au dégagement avec déconnexion condylo-tibiale. Les jambes se positionnent en flexion forcée, surtout la gauche où les diaphyses tibio-péronéennes se retrouvent plaquées contre le fémur gauche, le péroné ayant glissé dans l'espace poplité. Le tibia et le péroné droits sont en flexion forcée sur le fémur droit, le péroné ayant glissé dans l'angle poplité. Les patellas sont en place, argumentant un colmatage complet de la fosse sur cette zone. Les extrémités distales sont en position talons-fesses forcée, par effet de paroi au niveau nord-ouest de la fosse, avec calage des membres inférieurs entre la paroi et le pelvis (ou par un enveloppement du corps ou les deux). Ceci pourrait expliquer aussi le déplacement du bassin et sa rotation provoquant la « rupture » de l'axe rachidien au niveau T11 / T12 et L2 / L3.

### **Remarques taphonomiques**

Le tronc apparaît en procubitus, mais il est probable qu'il s'agisse d'un décubitus latéral avec mise en oblique postérieure gauche du thorax. Les os reposent sur un fond de sépulture pratiquement plat.

Toutefois le corps semble avoir été inhumé dans une fosse entraînant des contraintes au niveau du thorax (avec un enveloppement ?) et appui des membres supérieurs contre le rebord est de la fosse, zone où se trouvent les fragments de vase qui pourraient influencer la position du corps. Au niveau des membres inférieurs on note une contrainte accentuant leur flexion, tassant les diaphyses en « paquet » contre l'abdomen. Une remarque concerne aussi la rectitude de la zone rachidienne du squelette pelvien à l'extrémité céphalique, dessinant le bord de la fosse à cet endroit (ou dans le cadre d'un enveloppement ou d'un appui contre un matériau putrescible).

D'après le relevé de terrain (Daugas, communication personnelle 2004) un vase en céramique brisé a été mis au jour devant l'extrémité céphalique et au dégagement un fragment de ce vase a été retrouvé proche de l'orbite gauche. Une hache polie a été mise au jour à une dizaine de centimètre en arrière de la région lombaire, ce qui laisse supposer un espace entre le bord de la fosse et le corps renforçant l'idée d'un enveloppement. Des zones fortement concrétionnées ont été mises en évidence au niveau des genoux et des extrémités distales des membres inférieurs.

### Conclusion

Il s'agit d'une jeune femme, mesurant environ 153 cm, décédée à un âge centré entre 18 et 20 ans, inhumée en décubitus latéral droit mais avec le tronc apparaissant en procubitus, le visage tourné vers le levant. Le corps présente diverses « contraintes » évoquant des liens ou un enveloppement, et un appui sur sa zone postérieure et pelvienne (liens ou effet de paroi). Associés à la sépulture plusieurs artefacts (vases brisés, hache polie, navette...) évoque une inhumation « riche » évoquant un sujet important, en rapport avec une probable sépulture *fondatrice* au sein d'un regroupement conceptuel (groupe sud de la nécropole), elle montre des similitudes avec la sépulture S91 qui se situe à proximité.

---

### DONNEES METRIQUES S83

---

Longueur du squelette en sépulture	830 mm
Largeur	450 mm
Largeur branche mand. Gauche	34 ,2 mm
Hauteur corps mandibulaire à M1 G	25 mm
Longueur fémur gauche	395 mm
	(Tête fémorale au condyle externe)
Diamètre sous troch. Gauche	22 mm (a/p)
Fossette sous trochantérienne large et longue	72 mm
Longueur physiologique du tibia gauche	315 /310 mm ?
	(Surface articulaire / plateau tibial externe)
Hauteur patella droite	33,6 mm

Largeur patella droite	38 mm
	(Présence d'une encoche supéro-externe)
Hauteur patella gauche	35 mm
Longueur humérus gauche	286 mm
Largeur scapula droite	92 mm (glène / angle interne)
Hauteur scapula gauche	142 mm
	(Scapula fine avec épine sinueuse)
Largeur axis	48 mm
<i>Stature</i>	<i>1.53 m</i>

---

#### 84. Sépulture S84

Il s'agit d'un squelette d'enfant décédé durant sa première année de vie (6 mois à 1 an environ) inhumé en décubitus latéral droit, orienté nord-ouest / sud-est (Figure 132 et Planche 84). Coffrée en mousse de polyuréthane, la sépulture est en bon état général de conservation.

La fouille par les vues frontales permet de différencier trois couches sédimentaires distinctes.

Le dégagement de cette sépulture a permis la découverte de deux « perles » blanches identiques (cauris, *Cypraea*) de 5 mm de longueur, percés de quatre trous symétriques de 0.8 mm de diamètre situés sur la face convexe libre, permettant de les porter en bracelet au poignet droit auprès duquel ils ont été mis au jour. Elles ont l'aspect et la dimension de gros grains de café. L'une présente des traces de colorant rouge limoneux. Un troisième coquillage a été dégagé au niveau du bassin, il s'agit d'un monovalve gastéropode de type porcelaine avec enroulement en spirale, mesurant 15 mm à sa base et 25 mm de longueur. Il est percé (usure probablement naturelle) en deux endroits et a certainement été utilisé comme pendentif de ceinture, au vu de la zone de découverte (usure probable par le frottement régulier d'un lien à sa partie supérieure visible à la loupe binoculaire). L'extrémité céphalique n'est plus en connexion anatomique avec le rachis. Elle se trouve en flexion forcée gauche, rappelant la position d'autres squelettes de la nécropole (par exemple le squelette S85). La mandibule est en occlusion bien calée lors de l'inhumation par colmatage environnemental (ou volontaire). La face (dans la position actuelle du squelette) dirigée vers le nord-est.

Le thorax se positionne au dégagement en oblique antérieure gauche, le côté droit de la ceinture scapulaire se trouvait surélevé par rapport au côté gauche, et

apparaissant ainsi par sa face supérieure. L'extrémité céphalique est décalée vers la droite du squelette de 8 à 10 cm.

La scapula gauche expose sa face postérieure qui apparaît quasi-horizontale, elle est en connexion avec la clavicule et l'humérus homologue. La mise à plat du thorax n'expliquerait pas un tel déplacement intrinsèque, avec déconnexion occipito-cervicale.

L'humérus gauche apparaît en abduction postérieure, mais en fait il se trouve en position quasi physiologique par rapport à la scapula. L'avant-bras est fléchi à 70° sur l'humérus, la main en pronation au niveau de l'abdomen, le radius et l'ulna parallèles. Si les diaphyses du bras et de l'avant-bras sont en position d'inhumation, les os de l'extrémité distale sont déplacés secondairement dans le coffrage (à cet endroit le sable est fluide).

L'humérus droit est en abduction antérieure de 40° (angle accentué par l'affaissement du thorax), l'avant-bras en extension, l'ulna en connexion, le radius déplacé se trouvant ainsi « à diaphyses croisées », la main paraît être en pronation et se retrouve au niveau du genou droit. C'est à cet endroit et en position médiale qu'ont été trouvées les deux perles décrites plus haut ; elles exposent la face basale des coquillages et il est tout à fait légitime de penser qu'elles ont été utilisées comme bracelet (comme les amulettes africaines de type cauris).

La ceinture pelvienne expose sa face antérieure gauche, les membres inférieurs fléchis. Le fémur gauche, expose sa face antéro-externe et se trouve à 90° par rapport au rachis, le tibia se positionne en flexion à 45° sur la diaphyse fémorale. Le péroné a glissé en position postérieure, dans « l'espace vide » crée par la décomposition des parties molles du mollet et par gravité.

La diaphyse fémorale droite est à 70° par rapport au rachis, les hanches décalées de 7 cm, le fémur gauche expose sa face postéro-médiale, le tibia fléchi à 45° sur la diaphyse fémorale, le péroné se retrouve parallèle et sous le tibia. Quelques points d'ossification sont visibles en ce qui concerne les os du tarse ainsi que quelques phalanges (plus ou moins en place). C'est sous le tiers moyen de la diaphyse fémorale gauche qu'a été trouvé un coquillage monovalve qui a certainement été utilisé comme pendentif au niveau de la ceinture.

Les points d'ossification du genou (fémur et tibia) sont en place (colmatage complet de la fosse à cet endroit).

## **Conclusion**

Il s'agit de la tombe d'un enfant décédé entre l'âge de 6 mois et 1 an, mesurant 73 cm environ, sépulture dans laquelle ont été trouvés deux coquillages de type porcelaine portés en bracelet sur le poignet droit et un troisième utilisé probablement comme pendentif de ceinture. Pas de contrainte visible sur les membres ou le corps l'inhumation semble s'être faite dans une fosse large avec un vase déposé sur la tête de l'enfant.

---

## DONNEES METRIQUES S84

---

		(Férembach)	(Fazekas)
Longueur fémur gauche	108 mm	6mois	74 cm
Longueur tibia gauche	93	6 mois	72.2 cm
Longueur tibia droit	94		
Longueur humérus gauche	86	6 mois	67.5 cm
Longueur humérus droit	87		
Longueur radius droit	74	8 mois	
Longueur ulna droit	69		
Taille estimée	73 cm (fémur et tibia)		
Âge estimé	6 mois		
Âge dentaire	6 mois / 1an		

---

## 85. Sépulture S85

Cette sépulture contient les restes d'un enfant décédé entre l'âge de 18 mois et 30 mois (Figure 132 et Planche 85). Le squelette est orienté globalement dans le sens ouest / est. La face est dirigée vers le nord, mais légèrement incliné vers le sol. Le corps se positionne en procubitus avec des traces de coloration rouge, notamment au niveau sous-occipital et temporal gauche, ce qui correspond à la zone où sont déposés les fragments de céramique (vases brisés intentionnellement) mis au jour au niveau cervical et à la gauche du corps (Daugas, communication personnelle 2004).

L'extrémité céphalique est en flexion latérale gauche et expose au dégagement la suture sagittale. La mandibule est en occlusion, les quatre incisives sont sur les arcades, la canine, toujours incluse est en voie d'émergence. La première molaire lactéale est sur l'arcade, la deuxième est incluse mais visible. L'incisive centrale supérieure n'est pas en place et « détachée », elle a été retrouvée dans le sédiment à proximité de l'épiphyse proximale de l'humérus gauche.

Un fragment occipital est isolé (déplacement céphalique secondaire), le crâne n'étant pas écrasé il est probable qu'il s'agisse d'un glissement par effet « d'aspiration » (galerie faite par un animal fouisseur ou espace vide créé par la décomposition d'un matériau présent lors de l'inhumation (et périssable). A la fouille nous avons noté l'absence de connexion entre C1 et les condyles occipitaux qui pourrait expliquer un déplacement céphalique secondaire.

Le rachis est mis au jour en exposant les épineuses. Les vertèbres dans leur ensemble sont toutes en connexion (mis à part atlas / condyles). L'axe du rachis cervico-thoracique et thoraco-lombaire montre une angulation de 20° environ, la



« clef de voûte » se situant au niveau T6. Il est probable que cet aspect a pour origine la forme du fond de la fosse. Les côtes reposent sur leur face supérieure. L'humérus droit est parallèle au thorax, en légère abduction latérale et expose sa face postérieure. L'humérus gauche est positionné presque symétriquement. La scapula droite expose sa face postérieure. La gauche est apparemment absente de la sépulture (tunnel d'animal fouisseur ?).

L'avant-bras droit est en extension quasi-complète en arrière du dos avec déconnexion de 2 cm au niveau du coude. Les diaphyses de l'avant-bras droit sont croisées, la paume de la main exposée au dégageant (pronation) et à proximité immédiate de l'ilium droit. L'avant-bras gauche montre une position symétrique en extension complète, la paume de la main enserrant le tiers proximal de la diaphyse fémorale gauche.

Le fémur droit forme un angle de 90° par rapport à l'axe théorique du rachis lombaire et dirigé vers la gauche de l'enfant. Le fémur gauche montre une cassure (sur os sec) au niveau de son tiers moyen, sa diaphyse se positionne au-dessus de la diaphyse fémorale opposée, l'avant-bras gauche entre les deux diaphyses.

### **Remarques taphonomiques**

Cet enfant présente un processus d'aspect et de consistance « osseux », qui intéresse le plafond de l'orbite gauche, la région naso-ethmoïdale, jusqu'à la face interne de l'orbite droite et la région ptérique. Cette « formation » ne semble pas modifier l'intégrité des structures osseuses existantes, mis à part peut-être le plafond de l'orbite. S'il ne s'agit pas d'un corps étranger, peut-on évoquer un ostéome ou autre kyste dermoïde? Il n'y a aucune trace visible de phénomène infectieux ou inflammatoire chronique, témoignant d'une éventuelle évolution. Un os surnuméraire lambdatique de 35 mm de haut sur 35 mm de largeur est présent.

Le crâne est plaqué contre la paroi de la fosse, en flexion latérale gauche « contrainte », le corps du défunt montre un pendage de 130 mm entre le vertex et le niveau de la ceinture pelvienne (ilium droit). Il existe aussi un pendage dans le sens transversal, le coude droit se situe à 40 mm au-dessus du gauche et à 20 mm au-dessus du rachis, comme déposé sur un rebord de banquette.

Cette position en procubitus évoque l'inhumation d'un nourrisson dans un linceul, dans lequel il aurait été déposé à plat ventre les bras le long du corps placé latéralement, les membres inférieurs en flexion et brisés secondairement (par diagenèse ou lors du prélèvement sur site). On peut ainsi évoquer un décès dans un « hamac » qui aurait servi de linceul et déposé dans une fosse préparée.

### **Conclusion**

Il s'agit d'un enfant inhumé en procubitus, décédé entre l'âge de 18 et 30 mois environ, présentant un « processus d'aspect osseux » intra-orbitaire gauche. On ne peut exclure un corps étranger. Il est probablement inhumé dans le hamac-linceul.

---

## MENSURATIONS S85

---

Longueur crâne	169 mm
Largeur crâne	122 mm
Périmètre crânien	465 mm
Longueur diaphyse fémorale droite	125 mm
Longueur diaphyse humérale droite	101 mm
Longueur ulna droit	89 mm
Longueur ulna gauche	89 mm
Largeur ilium droit	41 mm
Longueur ilium droit	73 mm
<i>Stature estimée</i>	<i>78 cm</i>
Âge estimé	18 à 30 mois

---

## 87. Sépulture S87

Il s'agit d'un coffrage en bon état de conservation, en mousse de polyuréthane de 58 cm sur 40 cm et de 40 cm de hauteur, sur le plan muséographique ce coffrage est marqué avec la référence n° 4.2.1.1. L'ouverture ne pose pas de problème particulier, mais la fluidité du sable rendra le dégagement des ossements très délicat et ne permettra pas la conservation de la sépulture *in situ*, obligeant un démontage complet avec relevés en 3 dimensions (Planche 87 et Figure 132). Du fait des déplacements dans le coffrage la description positionnelle est complétée par les relevés de terrain (Daugas, communication personnelle 2004), le corps est orienté nord-est / sud-ouest.

Il s'agit d'un périnatal. La plupart des fragments osseux ont été déplacés du fait de la fluidité du sable. Un relevé plan sur repères orthonormés avec photos a été établi. Quelques éléments concrétionnés grisâtres seront visibles, à l'extérieur de « l'espace » osseux.

Des diaphyses sont visibles sur le bord nord-est, il s'agit de diaphyses appartenant aux membres supérieurs qui s'avèrent être à un niveau supérieur de celui contenant les os du crâne, les membres supérieurs sont apparemment en abduction antérieure, quelques os du carpe et des phalanges des membres supérieurs sont dégagés dans l'angle est de la « fosse ». Cette zone de fouilles se trouve entre le niveau -70 et -90 mm, par rapport au niveau « 0 » qui dans ce cas ne sont pas représentés par le point le plus haut des ossements mais par les fils des repères orthonormés positionnés sur les rebords horizontaux du coffrage en mousse (Planche 87).

Les héli-frontaux sont dégagés par leur face externe et sont probablement en place ainsi que des fragments de voûte métopique et pariétale, ces derniers apparaissant par leur face endocrânienne. Dans l'angle ouest de la fosse, à un niveau s'échelonnant entre -160 et -190 mm, se trouvent deux fragments d'ilium (10 x 30 mm et 20 x 30 mm), ainsi que deux arcs neuraux postérieurs (non soudés). Des coquillages (*Hélix*) de petites dimensions (3 mm à 10 mm) sont mis au jour dans la zone est, ainsi qu'un bloc semi-compact, d'aspect concrétionné, grisâtre, de 30 x 30 mm.

Dans l'angle ouest, un ensemble de côtes et de diaphyses est dégagé, à un niveau bien inférieur au niveau céphalique (-160 mm). La sépulture montre un pendage important entre l'extrémité céphalique et l'extrémité caudale.

Quatre germes dentaires lactéaux sont retrouvés dont trois au tamisage (tamis : 1 mm) :

- une couronne d'incisive centrale supérieure mesurant 6.6 (MD) x 5.0 (H) x 4.8 mm (VL).

- une couronne de première molaire supérieure (?), mesurant 7.7 (MD) x 5.6 (VL) x 4.0 (H).

- une couronne de première molaire supérieure mesurant 7.7 (MD) x 6.9 (VL) x 2.9 (H).

- une couronne à demi formée correspondant à une première molaire inférieure ou au germe d'une deuxième molaire supérieure, mesurant 7.5 (MD) x 5.9 (VL) x 3.0 (H). Cette dernière mesure correspond à la hauteur mésiale.

Le stade de développement de ces trois germes dentaires est compatible avec un âge de décès en périnatalité (Ubelaker 1978).

### Remarques taphonomiques

L'enfant décédé en période de périnatalité, est inhumé dans une fosse possédant apparemment un fort pendage (>140 mm), l'extrémité céphalique étant nettement surélevée par rapport à l'extrémité pelvienne. Le corps a été déposé en décubitus latéral droit, la tête en flexion latérale gauche « forcée » par appui contre la paroi sud de la fosse. Le membre supérieur gauche est positionné antérieurement et fléchi, l'avant-bras à 90° la main devant le menton. Il est en extension la main en supination sous les genoux.

Le membre inférieur se positionne en flexion non contrainte, les genoux l'un contre l'autre, la jambe gauche placée entre le pelvis et la jambe droite. D'après le relevé de terrain (Daugas, communication personnelle, 2003) un gobelet en ivoire a été mis au jour au niveau du visage de l'enfant ainsi qu'un vase en céramique entier positionné ouverture vers le haut (et possédant probablement un contenu lors de la mise en terre) et au-dessus des jambes.

Concernant le coffrage, le fait qu'il s'agisse d'un sable très fluide n'a pas permis de faire des vues frontales nécessitant un démontage progressif et complet de la sépulture. Le pendage du cadavre évoquerait la présence d'un contenant, on peut tout à fait évoquer la présence d'un sac en peau animale qui aurait favorisé la

verticalisation du cadavre. Il n'y a pas de traces de colorant rouge, mais quelques éléments concrétionnés grisâtres font suspecter des traces d'aspect cendré en périphérie du cadavre. Sa taille serait de l'ordre de 45 à 48 cm.

### Conclusion

Au total, il s'agit d'une sépulture d'enfant décédé en période de périnatalité inhumé sur l'axe nord - sud, en décubitus latéral droit la tête en hyper flexion latérale gauche, les membres fléchis, sauf le membre supérieur droit qui se positionne en extension. Il a été mis au jour avec un gobelet en ivoire et un vase non brisé ayant probablement contenu une mixture ou un liquide au moment de l'inhumation.

---

### DONNEES METRIQUES S87

	Droit	Gauche
Longueur humérus (diaphyses)		> 51.5 mm
Longueur fémur		66 mm (>)
Longueur ulna	52 mm	53 mm
Diamètre sous troch. max	8.1 mm	8.1 mm
min.	6.5 mm	6.3 mm
Diamètre 1/3 inf. max	4.8 mm	4.9 mm
min	4 mm	3.6 mm
Longueur tibia	57 mm	
Périmètre minimum	19 mm	
Diamètre trou nour. max	8.8 mm	
min	6.3 mm	
Dimension côte (hauteur moyenne)	4 / 4.5 mm	
Taille :		
<i>D'après la diaphyse fémorale</i>	<i>&gt; 47.0 cm (Fazekas 1978)</i>	
<i>humérale</i>	<i>&gt; 41.2 cm</i>	
<i>ulnarienne</i>	<i>45.4 cm</i>	
<i>tibiale</i>	<i>46.2 cm</i>	
Âge osseux	périnatalité (-)	
Âge dentaire	périnatalité (+)	
Taille calculée et estimée :	45/48 cm	
Âge estimé :	périnatal	

---

## 88. Sépulture S88

Ce squelette est conservé dans un coffrage en mousse de polyuréthane (Planche 88 et Figure 132). Il appartient à un adulte d'aspect féminin (pelvis), déposé en décubitus dorsal. Les ossements apparaissent graciles. Ils sont colorés en partie de limon rouge notamment au niveau zygomatique et malaire droits. Les restes sont mal conservés dans le coffrage, notamment les os de la face, maxillaires et mandibule. Le squelette est orienté est / ouest, la face regardant le nord-est.

Le crâne apparaît en position de Broca, le bregma correspond au point le plus élevé de la sépulture. Il est positionné contre la paroi ouest de la fosse ce qui avec la mise à plat du thorax et la gravité permet à l'extrémité céphalique de se placer en position de Broca et d'accentuer sa rotation gauche.

Le rachis dans son ensemble forme un arc de cercle à concavité supérieure le tronc prenant la forme en cuvette du fond de la fosse. Le bassin se retrouvant au même niveau que la tête. Les épaules apparaissent symétriques par rapport au thorax, mais la gauche en position « haussée ». Les humérus sont plaqués contre le thorax latéralement et symétriquement. L'avant-bras gauche fléchi à 45° par rapport à la diaphyse humérale.

Les membres supérieurs sont positionnés en flexion devant le thorax, les poignets en liance. La main gauche a la paume plaquée sur la région mammaire droite. La main droite a sa paume sur la région mammaire gauche. Les phalanges (2e, 3e et 4e doigts) positionnées sur les rebords des côtes. L'axe longitudinal de la main droite forme un angle de 135° par rapport à l'avant-bras.

L'ulna gauche présente une fracture non consolidée de son tiers moyen (avec pseudarthrose). Cette lésion correspond à un traumatisme par choc direct ou chute de type « traumatisme de protection » avec l'avant-bras protecteur devant le visage. L'absence d'immobilisation et la persistance des mouvements quotidiens ont permis la création d'une « néo-articulation médio-diaphysaire » lui permettant d'assurer les actes habituels de la vie courante. Il est certain que S88 a dû présenter un œdème des parties molles probablement douloureux qui devait entraîner une gêne, difficile à évaluer.

Le pelvis expose au dégagement sa face inférieure, le squelette prenant la forme du bord relevé de la fosse, avec décalage dans le sens pelvien-céphalique des articulations coxo-fémorales, le rachis lombaire se retrouvant en flexion latérale (concavité gauche).

Les membres inférieurs sont fortement fléchis contre le thorax avec un décalage des genoux à droite de l'axe du squelette. Les condyles des deux fémurs sont en regard du tiers supérieur de l'humérus droit. Les fémurs exposent au dégagement leur ligne âpre. La jambe gauche est fléchie à 30° (par rapport à la diaphyse fémorale gauche). La jambe droite est parallèle à la diaphyse fémorale droite qui

lui est sous-jacente. Le pied droit se retrouve en flexion plantaire, le pied gauche repose sur la face médiale du pied droit.

### Remarques taphonomiques

Cette sépulture évoque la présence de « ligatures ou d'enveloppement » du corps donnant un aspect « fagoté » au squelette qui aurait été déposé ainsi à plat dos dans la fosse, reposant sur la forme cupulaire de la fosse. Du fait de cette préparation du cadavre, un transport du cadavre peut être évoqué.

Le vase en céramique brisé intentionnellement devant la jambe droite, a été déposé en dehors de l'espace du fagot, la fosse à cet endroit devait être plus large tout en gardant sa forme globale ovoïde.

### Conclusion

Il s'agit d'une sépulture dans une fosse ovoïde et de fond cupulaire, appartenant à un individu adulte d'âge moyen (30 / 40 ans) de sexe féminin mesurant environ 147 cm inhumé après préparation du corps dans un contenant, présentant une fracture du tiers moyen ulnaire gauche, correspondant à une pseudarthrose secondaire à un traumatisme direct (fracture de protection). Le corps a été déposé dans son linceul sur un fond de fosse cupulaire avec un vase intentionnellement brisé déposé à son côté.

---

### MENSURATIONS S88

---

Longueur du squelette en sépulture :	750 mm
Longueur de l'humérus gauche :	270 / 275 mm
Longueur du tibia gauche :	325 / 330 mm
Fémur gauche :	395 mm ?
<i>Stature (in situ) :</i>	<i>147 cm ?</i>

---

## 89. Sépulture S89

Conservée dans un coffrage en mousse de polyuréthane, cette sépulture appartient à un adulte probablement féminin (d'après le pelvis) inhumé en décubitus latéral droit, orienté nord-est / sud-ouest dans une fosse ovoïde apparemment bien délimitée. Le visage est incliné vers le sol (et vers l'est). L'extrémité céphalique est positionnée en flexion antérieure gauche le visage dans la main droite face au sol. Le thorax se présente en oblique postérieure gauche, la tête en flexion antérieure. Les scapulas sont visibles, la gauche exposant sa face postérieure, la droite son bord médial. La plupart des apophyses postérieures vertébrales sont exposées au dégagement. Les côtes droites apparaissent par leur tiers médial.

Les membres supérieurs : l'humérus gauche est plaqué contre le thorax, en abduction antérieure de 15° environ, l'épaule gauche « haussée », l'avant-bras gauche en flexion à 60° environ, la main reposant à une vingtaine de centimètres en avant du visage, paume à plat sur le sol. L'humérus droit croise le thorax, l'avant-bras étant fléchi à 30° (comme le gauche), la paume de la main recouvrant le visage.

Concernant le pelvis, les faces postérieures de l'ilion gauche et du sacrum sont exposées au dégagement. Les membres inférieurs sont fortement repliés et « contraints », les diaphyses fémorales formant un angle de 50° environ avec l'axe lombo-sacré. Les jambes sont dégagées en position « talons-fesses », la droite légèrement décalée vers l'avant. Les pieds sont en position anatomique de repos.

### Remarques taphonomiques :

Ce squelette repose dans une fosse ovoïde, bien délimitée par le contour du cadavre, mais des contraintes sont visibles notamment au niveau des membres inférieurs qui apparaissent « calés » contre la paroi, l'utilisation d'un linceul relativement serré ne peut être écarté.

Des fragments de vase ont été dégagés entre la tête et le bord sud-ouest de la fosse (brisé intentionnellement). Des zones grisâtres et plus concrétionnées sont mises au jour à différents endroits sur le corps (pelvis, genou, dos et visage), pouvant évoquer un versement de mixture sur le cadavre au moment de la mise en terre.

### Conclusion

Il s'agit d'un adulte féminin de 154 cm de taille environ, inhumé en décubitus latéral droit, le tronc en oblique postérieure gauche, la paume de la main droite contre le visage qui est placé face contre sol. Les membres sont fléchis avec des pressions dues aux parois de la fosse (ou d'un contenant) surtout visibles au niveau des membres inférieurs. Des fragments d'un vase (au moins) intentionnellement brisé et un versement d'une mixture sur certaines parties du corps au moment de l'inhumation semble tout à fait probable.

---

## MENSURATIONS S89

---

Longueur du squelette en sépulture	89 cm
Longueur physiologique du tibia gauche	315 mm
Longueur physiologique de l'humérus gauche	290 / 295 mm
Echancrure sciatique	35 mm d'ouverture
	29 mm
Largeur cotylo-sciatique	35 mm
Stature in situ du squelette	150 cm
<i>Stature estimée</i>	<i>1,54 m</i>

---

## 90. Sépulture S90

Cette sépulture *aurait été découverte en dehors de la zone fouillée*<sup>11</sup>, au nord de la nécropole, à 8 m environ à l'ouest de la sépulture S58 (Daugas communication personnelle 1992). Elle a été coffrée dans un bloc de mousse de polyuréthane et le dégagement ne pose pas de problème particulier avec un squelette en bon état de conservation (Planche 90). Elle contient les restes osseux d'un adulte féminin (pelvis) plutôt jeune et élancé. Le squelette est déposé en procubitus, orienté nord-ouest / sud-est, le visage actuellement dirigé vers le sud, mais la position de la tête dans la sépulture n'est plus celle qu'elle avait au moment de l'inhumation. Un vase (entier) a été mis au jour contre la région lombaire au même niveau que le corps ouverture dirigée vers le cadavre. Des fragments de céramique sont visibles « dans ce vase », ce second vase probablement brisé intentionnellement et déposé sur ou dans le premier.

Le crâne expose au dégagement son profil droit, avec déconnexion cervicale, mettant en évidence un déplacement secondaire. La mandibule n'est plus tout à fait en occlusion, en position bouche entre-ouverte mais en connexion au niveau des articulations temporo-mandibulaires, la mandibule a suivi le crâne dans son déplacement.

Le rachis montre une courbe régulière exposant les épineuses au dégagement, le tronc en oblique postérieure droite. Les vertèbres montrent au niveau thoraco-lombaire une rotation des corps vertébraux de T6 à L5. Dans le plan frontal l'ensemble de la sépulture est horizontale.

---

<sup>11</sup> Il existe probablement une erreur de localisation sur le plan de la nécropole où cette sépulture est localisée au sein du groupe « sud » (Figure 132), il semblerait plus probable que sa situation soit celle décrite dans ce paragraphe (Daugas).



La ceinture scapulaire repose à plat sur le sol, l'*affaissement* du tronc s'est faite progressivement dans le sens céphalique, les côtes avec leur concavité vers la région lombaire.

Les membres supérieurs : l'humérus droit est en abduction latérale. L'avant-bras droit en flexion forcée sous la diaphyse humérale, la main avec sa paume plaquée contre la région sous-clavière droite. L'humérus gauche croise le thorax, le coude au niveau de l'aisselle droite, l'avant-bras en extension complète. La main gauche est « disloquée » au niveau du carpe, en flexion hyper-forcée, le métacarpe et les phalanges sont plaqués contre le radius gauche.

Le sacrum expose sa face postérieure, comme l'ilion droit. L'ilion gauche expose sa face antérieure et sa face articulaire sacrée.

Les membres inférieurs sont en flexion non-forcée, reposant sur le côté droit du sujet. Le fémur droit forme un angle de 60° avec l'axe du rachis lombo-sacré. La tête fémorale « luxée » vers le bas exposant sa ligne âpre au dégagement (en rotation interne). Fléchie à 45° la jambe droite repose sur sa face interne. Le pied en flexion plantaire repose, lui aussi, sur sa face mésiale (position de repos). Le fémur gauche croise le bassin, perpendiculairement à l'axe du rachis, les deux genoux sont distants de 15 cm. La jambe gauche est repliée à 30° sur le fémur, le pied reposant sur sa face externe, lui aussi en position de repos.

### **Remarques taphonomiques**

La position des vertèbres cervicales permet de « repositionner » la tête au moment de l'inhumation, celle-ci devait se trouver plus verticale, mais la face toujours dirigée vers le sud. Le déplacement observé avant le coffrage permet de penser que ce déplacement semble être dû à un fait diagénétique suite à la disparition des parties molles : notamment par la création d'un espace vide après disparition d'un matériau périssable, qui aurait mis beaucoup plus de temps à se dégrader que les parties molles du corps. Toutefois on ne peut exclure l'action d'un animal fouisseur qui aurait creusé une galerie à proximité du crâne.

La position « disloquée » de la main gauche, peut s'expliquer par l'*affaissement* du thorax.

La position du vase déposé à gauche de la région lombaire, a probablement calé le corps en se plaçant entre le rachis lombaire et le bord de la paroi nord-est.

La position sans contrainte du cadavre lors de la mise en terre, évoque une fosse largement dégagée permettant d'y déposer le corps du défunt, et laissant ainsi de la place pour entreposer autour des objets funéraires actuellement disparus. Il est intéressant de noter que la position de ce squelette rappelle beaucoup la position d'inhumation de la momie exposée au British Museum de Londres, période égyptienne prédynastique du 4<sup>e</sup> millénaire avant notre ère (Planche 90). Cette analogie permet de conforter la restitution du corps et de ses parties molles au moment de la mise en terre en repositionnant l'extrémité céphalique dans son emplacement d'origine. Elle permet aussi de visualiser une inhumation dans une

fosse large laissant la possibilité de disposer les objets funéraires autour du cadavre, dans un cadre rituel.

### **Conclusion**

Il s'agit d'une jeune femme adulte mesurant environ 1,53 m, inhumée en procubitus, les membres en flexion déportés sur le côté droit du sujet, présentant une déconnexion cervico-céphalique et radio-métacarpienne. Elle présente une position tout à fait semblable à celle de la momie prédynastique égyptienne exposée au British Muséum de Londres (Grande Bretagne).

---

### **MENSURATIONS S90**

---

Longueur du squelette en place	110 cm
Longueur physio du fémur droit	392 mm
Longueur maximum fémur droit	402 mm
Diamètre sous trochantérien ant-post	20 mm
transverse	31 mm
au milieu ant-post	22 mm
transverse	24 mm
Diamètre de la tête	41 mm
Longueur physiologique tibia gauche	306 mm
Longueur maximum	318 mm
Longueur physiologique tibia droit	300 mm
Longueur maximum tibia droit	311 mm
Présence d'une surface articulaire supplémentaire due à la station accroupie.	
Périmètre minimum	59 mm
Diamètre au niveau du trou nourricier transversal :	19 mm
antéro-postérieur	29mm
Même présence de la surface articulaire retrouve sur la partie antérieure et supérieure de l'astragale.	
Longueur maximum de l'humérus droit	275 mm / 280 mm
<i>Stature estimée</i>	<i>153 cm</i>

---

## 91. Sépulture S91

Cette sépulture appartient à un adulte féminin (d'après le pelvis), bien conservé dans un coffrage en mousse de polyuréthane (Figure 132 et Planche 91). L'orientation préférentielle de ce squelette suit l'axe nord-est / sud-ouest, en position recroquevillée sur le côté gauche avec le visage dans les mains et face au sol. D'après les relevés de terrain deux vases sont mis au jour à proximité du corps, côte à côte et ouverture vers le haut, donc probablement avec un contenu (offrandes) au moment de l'inhumation à une trentaine de centimètres du côté ouest (Daugas, communication personnelle 2004).

Le corps est déposé en décubitus latéral gauche, la région scapulaire en légère oblique postérieure droite, les membres en flexion contractée placés du même côté. L'extrémité céphalique expose au dégagement la région lambdatique droite et se positionne en flexion antérieure et latérale droite, avec rotation des vertèbres cervicales (face contre terre).

Le rachis forme une courbe régulière, en cyphose accentuée avec une rotation progressive des corps vertébraux, le thorax apparaît en oblique postérieure droite et le pelvis de profil. La scapula droite expose sa face postérieure au dégagement, la gauche apparaissant verticale avec son bord médial à la partie supérieure de la sépulture. Le rachis prend la forme cupulaire du fond de la fosse (bien visible en coupe frontale).

L'humérus droit est en connexion anatomique, plaqué contre le thorax, l'avant-bras droit est en flexion forcée sur l'humérus, la paume de la main droite contre le visage et le front. Le bras et l'avant-bras gauche sont en flexion forcée, la diaphyse humérale et l'axe de l'avant-bras formant un angle d'environ 30°. Le dos de la main, reposant sur le sol les doigts fléchis (main fermée). La région métopique gauche du sujet repose sur la paume de la main droite, les poignets semblant se positionner en liance.

Le pelvis expose la face postérieure du sacrum et de l'ilion droit, montrant une échancrure sciatique largement ouverte. Les os sont en connexion.

Les membres inférieurs sont fléchis fortement, les talons positionnés contre le pelvis (talons-fesses). Le fémur droit forme un angle de 45° par rapport à l'axe lombo-sacré. Le tibia droit est plaqué fortement contre la diaphyse fémorale droite, le métatarse droit reposant sur le tiers distal du tibia gauche. Le tibia gauche est parallèle et antérieur de 10 cm par rapport au tibia droit avec un décalage de 8 cm des genoux, le droit se plaçant contre l'avant-bras droit. Le pied gauche expose au dégagement sa voûte plantaire.

### Remarques taphonomiques

La position de l'extrémité céphalique placée face contre terre, les mains cachant le visage, dans une fosse « préformée » avec un fond cupulaire, donne un aspect « contraint » en imposant sa forme au corps avec son volume restreint. Mais il

est probable aussi que le défunt ait été inhumé dans un linceul plus ou moins serré, en peau animale, tissus ou autres liens, et déposé ainsi dans une fosse plus spacieuse permettant le dépôt d'objets votifs.

Deux vases entiers positionnés côte à côte et ouvertures vers le haut (et quelques fragments de céramique), sont mis au jour devant le corps et font partie du rituel d'inhumation en ayant contenus des offrandes. La fouille de cette sépulture a permis aussi la mise au jour d'objets « coutumiers » déposés devant le cadavre (navette et aiguille en os) *dans* le « sac » mortuaire.

Du sédiment concrétionné est mis en évidence à la fouille au niveau du pelvis et des extrémités distales des membres inférieurs (dépôt volontaire d'origine funéraire ou simples racines végétales).

### Conclusion

Il s'agit d'un squelette adulte féminin de 156 cm de stature, inhumé en décubitus latéral gauche, les mains cachant le visage et la face contre terre, ceci en position contrainte : cette position ne peut pas être fortuite et répond à une intention rituelle spécifique. Deux vases, une navette et une aiguille en os ont été mis au jour dans cette sépulture, certainement en lien direct avec ce rituel d'inhumation particulier.

---

### MENSURATIONS S91

---

Longueur du squelette en place	745 mm
Longueur humérus droit	290 mm
Longueur en position fémur droit	415 mm (?)
<i>Estimation stature</i>	<i>156 cm</i>

---

### 92. Sépulture S92

Cette sépulture correspond à un squelette d'immature, décédé en période de périnatalité et mesurant environ 45 cm (Planche 92). D'après les relevés de terrain (Daugas, communication personnelle 2003), le cadavre apparaît en décubitus latéral droit (ou en oblique antérieure), les ossements ont subi des déplacements fortuits dans les sédiments. L'extrémité céphalique est absente. Orienté sud-est / nord-ouest, la région céphalique *serait* dirigée vers le nord-ouest. Il n'y aurait pas de mobilier associé. Les membres supérieurs sont en flexion, les mains en regard de la région cervicale antérieure. Les humérus semblent être positionnés en abduction antérieure les avant-bras fléchis fortement sur les bras,

l'avant-bras droit positionné plus antérieur que le gauche. Les membres inférieurs sont en semi-extension en position de repos, sans contrainte apparente.

---

## MENSURATIONS S92

---

Longueur humérus	58 mm ( <i>T= 456 mm, Olivier, 1960</i> )
Diamètre transversal des corps vertébraux	9,5 mm (périnatal) (Moyenne sur 5 vertèbres thoraciques)
<i>Taille théorique du périnatal</i>	45 cm (?)
D'après la diaphyse humérale âge théorique	périnatal

---

### 93. Sépulture S93

Le squelette se présente en décubitus dorsal, en position fortement contractée, présente un aspect de « fagot » avec des traces de colorant rouge (limon), notamment sur les jambes et sur le crâne correspondant aux zones supérieures de la sépulture, argumentant un « saupoudrage » du cadavre en place dans la fosse et au moment de l'inhumation. Le squelette est conservé dans un coffrage en mousse de polyuréthane de 94 cm x 50 cm par 30 cm. Le corps est orienté nord-est / sud-ouest, le visage dirigée vers le ciel. Il s'agit d'un adulte féminin avec une échancrure sciatique largement ouverte, les deux versants quasi-perpendiculaires. Les os de ce squelette sont fins et graciles. Ce corps est étroitement lié aux sépultures S66 et S68.

L'extrémité céphalique expose la face antéro-inférieure du visage, légèrement inclinée en arrière le regard tourné vers le ciel. Le rachis cervical est en extension, mais la position du bassin évoque un « vrillage » du rachis entre la zone lombaire et la zone cervicale (Figure 93).

Le thorax repose sur sa face dorsale et la scapula en position oblique évoque un colmatage de la fosse dès la mise en terre. L'ensemble du tronc occupe une largeur de 26 cm sur une épaisseur de 15 cm. L'ensemble du thorax et des quatre membres forment un « paquet », qui n'est pas sans rappeler les « fagots » précolombiens.

Les membres supérieurs sont plaqués contre le thorax, les mains en regard et de chaque côté du visage. L'humérus gauche expose sa face externe et est en connexion au niveau du coude avec le radius. L'ulna est légèrement antérieur par déplacement lors de « l'effondrement » de la cage thoracique. La scapula gauche est verticale exposant son pilier, cette position confirme le colmatage complet au

moment de l'inhumation. Malgré l'absence de la glène, la tête humérale reste en connexion avec la ceinture scapulaire. L'avant-bras gauche se retrouve en flexion forcée, la main se situant au niveau claviculaire gauche, paume contre le thorax. L'humérus droit se trouve sur un plan profond, l'avant-bras est en flexion complète et forcée, l'ulna sur le radius, la main droite repose sur sa face dorsale.

Le bassin est représenté par l'os coxal gauche dont l'aile iliaque se retrouve en position oblique, quasi verticale. Sa position s'explique par la fosse qui a été totalement colmatée, et par l'acétabulum qui est en connexion avec la tête fémorale. Cette position maintient l'os coxal. Les membres inférieurs sont aussi en flexion forcée. Le fémur gauche expose sa face externe et se trouve en flexion complète sur l'abdomen, le genou gauche se positionne au niveau du thorax qui lors de son affaissement a « écrasé » l'ensemble des membres inférieurs. Le tibia gauche est en flexion forcée, les diaphyses fémoro-tibiales se retrouvant parallèles. La fibula se positionne entre les deux diaphyses, son déplacement trouvant son origine dans l'affaissement de l'ensemble. Le tibia droit est sus-jacent par rapport à son homologue, d'une part dans le sens vertical (3 cm), d'autre part dans le sens pelvien-céphalique. La fibula est située sous le tibia.

Le pied gauche est perpendiculaire à l'axe de la jambe (flexion dorsale forcée), les métatarsiens reposent sur leur face plantaire, sont parallèles et sur un même plan. Par contre le pied droit est dans une position différente et se retrouve en flexion plantaire forcée, les métatarsiens regroupés, parallèles et en fagot, dans le prolongement du tibia droit. L'ensemble phalangien se retrouve à 90° par rapport aux métatarsiens, ceci mettant en évidence une désarticulation suivant l'interligne de Lisfranc. Cette « désarticulation » argumente une contrainte majeure imposée par des liens fortement serrés. Comme pour S12, on peut évoquer un transport du cadavre jusqu'au lieu de l'inhumation, mais on peut aussi évoquer un rituel funéraire spécifique. Le transport aurait maintenu et accentué la « compression » du cadavre et l'aurait « fixé » dans cette position du fait des contentions et de la dessiccation du corps.

La voûte crânienne montre deux lésions osseuses, une au niveau de la partie coronale moyenne gauche sur le frontal (à 35 mm du bregma), en forme de bosse de 10 mm de diamètre sur 1,5 mm d'épaisseur, par réaction du périoste, sans altération de l'endocrâne (Planche 93). L'autre au niveau métopique (tiers supérieur), correspond à une dépression de 6 mm x 2 mm avec une profondeur réduite (inférieure à 0.5 mm) : cupule crânienne ou séquelle de traumatisme.

L'état dentaire de cet adulte est très médiocre, avec absence de tout le bloc molaire inférieur gauche et forte résorption alvéolaire.

### **Remarques taphonomiques**

Cette sépulture rappelle la sépulture S12. Ces fagots orientent vers un éventuel transport après le décès de l'individu, avec préparation spécifique du corps, et un rituel funéraire particulier. Cette sépulture est étroitement associée aux sépultures d'enfant S66 et S68 (unité conceptuelle).

Les membres inférieurs sont fortement repliés sur le thorax, la largeur du fagot n'excédant pas 27 cm avec une longueur totale de 80 cm. Concernant la position du pied droit, le métatarse apparaît en flexion contre le tibia. Pour le pied droit l'ensemble distal phalangien forme un angle droit, comme s'il y avait eu une désarticulation par contrainte, cette position forcée pourrait s'expliquer par la présence d'un contenant rigide (peau animale, tissus avec liens très serrés, ou autre système de contention, vannerie par exemple).

### Conclusion

S93 correspond à un squelette d'adulte féminin, d'une stature estimée à 153 cm, d'âge moyen (présence de début de synostose des sutures sagittale et coronale). Le corps est coloré de limon rouge. Cette sépulture fait partie d'une unité conceptuelle avec S66 et S68, entre-autres (Planche 130). Son inhumation en fagot laisse supposer une inhumation chronologiquement postérieure, avec préparation rituelle du cadavre.

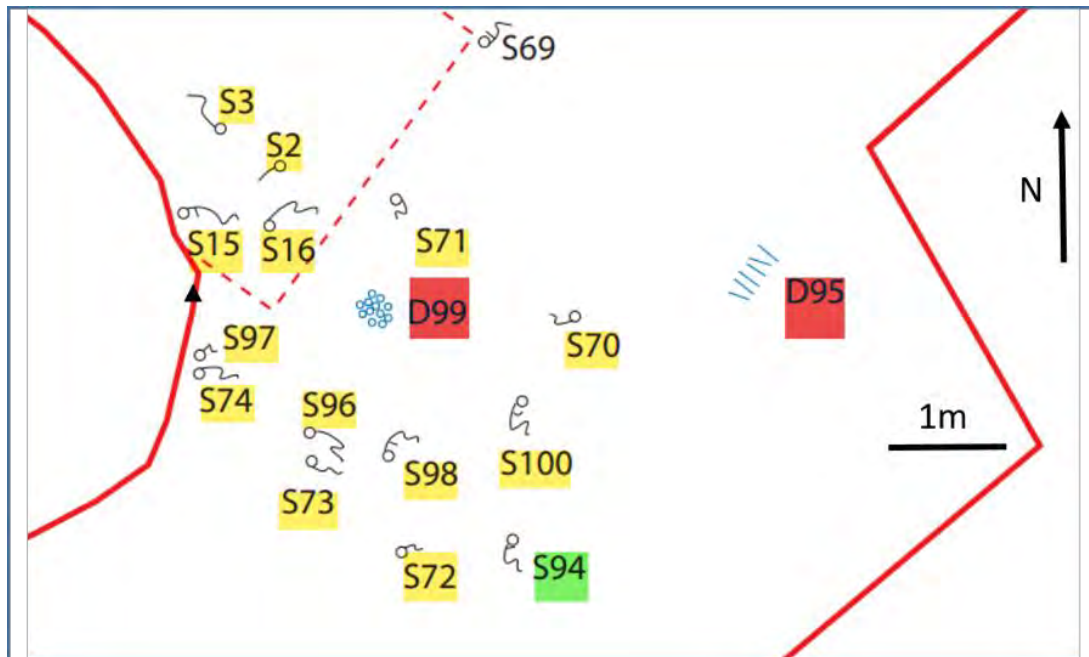
---

### DONNEES METRIQUES S93

---

Longueur tibia gauche	320 mm
Longueur humérus gauche	265 mm
Mesure de la stature « au fil »	155 cm
Longueur du squelette en sépulture	73 cm (trochanter G. / Bregma)
<i>Tibia</i>	<i>153 / 156 cm (D. et H.)</i> <i>154.7 (Tekka)</i> <i>154.5 (T. et G.)</i>
<i>Humérus</i>	<i>148 / 150 (D. et H.)</i> <i>145.5 (Tekka)</i> <i>147 (T. et G.)</i>
<i>Stature</i>	<i>153 cm (moyenne)</i>

---



**Figure 133 :** Zone « intermédiaire » de la nécropole visualisation de S94 (vert), avec les sépultures « distribuées » autour du dépôt funéraire D99 et à proximité du dépôt funéraire D95 (rouge) (Fouilles 1984, d'après Daugas modifiée).

## 94. Sépulture S94

Il s'agit d'une sépulture d'enfant décédé en période de périnatalité, inhumé en décubitus latéral droit non contracté *a priori* et reposant en oblique postérieure gauche. Il est inhumé dans l'axe nord-nord-ouest / sud-sud-est la face dirigée vers l'est. Cette sépulture se positionne dans le groupe intermédiaire distribué autour du dépôt funéraire sans sépulture D99 (Figure 133). D'après les relevés de terrain *un vase brisé intentionnellement a été déposé devant le corps de l'enfant* (Daugas, communication personnelle 2003).

L'extrémité céphalique expose son profil gauche au dégagement, mais d'après la base du crâne, à l'origine elle se positionnait en flexion latérale gauche et reposait sur le fond sableux de la fosse en forme de cuvette.

Les membres supérieurs : le bras gauche est plaqué contre le thorax, l'avant-bras en extension, la main gauche au niveau du genou gauche. La scapula gauche expose sa face postérieure. Le bras droit est positionné contre le thorax et l'avant-bras devant l'abdomen et sous le coude gauche.



Le rachis expose son profil (oblique postérieure gauche) et montre un effet de paroi net au niveau postéro-thoracique ainsi qu'au niveau thoracique antérieur. En fait, cet aspect est conforté par l'examen du matériel associé, notamment par les fragments de vase en céramique positionnés devant l'enfant.

Le pelvis et les membres inférieurs montrent des déconnexions passives secondaires, au niveau des genoux et de la hanche gauche. Mais les membres inférieurs sont en flexion (non forcée), les pieds dans le prolongement de la fosse délimité par l'occiput, le côté droit du cadavre et le talon droit.

### Remarques taphonomiques

Le cadavre est déposé en position non contractée, le tronc en oblique postérieure gauche, la position des ossements évoque un effet de paroi sur le bord ouest de la fosse qui apparaît de forme prédéterminée, surtout net au niveau de la zone dorsale (mais aussi sur la partie antérieure du corps). Le vase brisé associé à cette sépulture a été déposé devant l'ensemble du corps préparé. Les fragments de vase déposés intentionnellement en avant du corps et appartenant aux rites funéraires et semble-t-il sur un plan un peu supérieur (déposés sur une banquette ?). Cette « banquette » de sable expliquerait la position du bras gauche qui s'appuierait contre son rebord. Mais la position globale du corps est compatible aussi avec l'utilisation d'un linceul enveloppant le corps (linceul roulé). Il est probable que le corps de l'enfant a été enveloppé dans son hamac-berceau.

### Conclusion

Il s'agit d'un enfant décédé en période périnatale (apparaîtrait hypotrophique) inhumé en oblique postérieure gauche, la position de son corps argumentant l'utilisation d'un linceul.

---

### MENSURATIONS S94

---

		Taille (Fazekas)
Longueur humérus gauche	57 mm	45,3
Longueur ulna gauche	48 mm	41,6
Longueur radius gauche	> 44 mm	>44.6
Longueur fémur gauche	58 mm	41,9
Longueur fémur droit	59 mm	42,2
Longueur tibia gauche	56 mm	45,4
Longueur tibia droit	>51 mm	>41,8
Âge théorique	34 semaines (périnatal)	
<i>Taille moyenne</i>	43,3 cm	

---

## 96. Sépulture S96

Cette sépulture est celle d'un enfant décédé entre l'âge de 7 et 10 ans inhumé en décubitus latéral gauche en position très contractée de type « fagot » (Planche 96). S96 est associé *directement* avec la sépulture S73, formant un ensemble sépulcral commun défini comme « unité conceptuelle », dans la zone « intermédiaire » et située autour du dépôt funéraire D99 (Figure 133).

Cet immature est orienté sud-est / nord-ouest, le visage en direction de l'est. Il s'agit d'un enfant décédé après l'âge de 6 ans et certainement vers l'âge de 8 ans (les premières molaires droites sont en place sur les arcades). D'après Daugas (communication personnelle, 2004) un vase entier a été mis au jour contre l'épaule droite de S96 (référéncé 73.1) d'une quinzaine de centimètre de diamètre, déposé dans la fosse ouverture vers le haut (donc déposé certainement avec des offrandes).

La tête est en flexion antérieure, le menton enchâssé dans le thorax et en contact avec les genoux, en légère flexion droite.

Le tronc est en oblique antérieure droite. La scapula droite expose sa face postérieure au dégagement. L'humérus droit est plaqué contre le thorax en position anatomique mais « contrainte », avec rehausse de l'épaule droite. L'avant-bras droit est fléchi fortement sur l'humérus, la main plaquée dans la région sternale. L'humérus gauche est en position antérieure, l'avant-bras droit est en extension complète, la main gauche, reposant sur sa face dorsale, devant le tiers distal du tibia gauche.

Le pelvis est positionné de profil, comme peut en témoigner la position des fémurs quasi parallèles. Les membres inférieurs sont fortement repliés sur le cadavre avec contrainte. Les genoux se retrouvent au niveau de la région sternale, le gauche contre le menton. Les tibias sont parallèles, le tibia gauche légèrement plus fléchi que le droit. Les fibulas sont en connexion. Les deux pieds reposent sur leur face plantaire. On retrouve au niveau de l'extrémité distale des membres inférieurs des métatarsiens droits, des phalanges et des fragments de métacarpes gauches. Cet enfant a été ligoté (ou fagoté) comme en témoigne son aspect contracté et sa flexion forcée ainsi que la position des membres.

### Remarques taphonomiques

L'association des deux sépultures S96 et S73 autorise plusieurs remarques :

- Ni l'une, ni l'autre, ne présente de colorant rouge (peut-être quelques traces évanescences pour S96).

- Lors de l'inhumation de l'un des deux, la présence et la position du second défunt était connue.

- A la fouille par les coupes frontales, il s'avère que les deux fosses bien qu'adjacentes sont différentes, leur fond respectif n'est pas parfaitement au même niveau, même s'ils sont en continuité.

- La contemporanéité des deux sépultures est possible même si un décalage dans le temps est probable, effectivement la simultanéité relative des deux inhumations manque d'arguments factuels.

- Les sédiments de remplissage, ne sont pas identiques quant à leur consistance et leur teinte (donc leur mise en terre ne s'est pas faite au même moment). En effet, le squelette de S96 est très fortement concrétionné, par contre le squelette de S73 montre un sable beaucoup plus « fluide ». Cette remarque en amène une seconde, cette différence est certainement due à une différence du milieu de décomposition : en fonction de l'humidité environnementale due à la présence de racines, ou en fonction des dépôts de produits utilisés dans un but cultuel (mélanges déposés ou versés sur le cadavre) utilisés lors de l'inhumation et qui auraient teintés de manière différente le sédiment de remplissage. Si on considère l'hypothèse du degré d'humidité environnemental, peut-on évoquer un lien avec la saison durant laquelle l'inhumation a eu lieu. On peut aussi évoquer une différence liée au matériau d'enveloppement de S96.

- Une dernière remarque, quant à la différence de mode d'inhumation : S73 est en décubitus dorsal non contracté, la tête tournée sur le côté droit, S96 en décubitus latéral gauche très contracté, fagoté, la tête tournée sur le côté gauche.

### Conclusion

Cette sépulture appartient à un enfant décédé vers l'âge de 7 à 10 ans environ inhumé en décubitus latéral gauche très contracté, en rapport avec un « fagotage » (enveloppement très serré dans un linceul en peau, tissu ou autre végétal). Cette sépulture est associée à la sépulture S73, avec laquelle, elle présente des différences notamment concernant le mode d'inhumation. On peut évoquer un éventuel transport de S96 décédé « à distance » et déposé dans une seconde fosse auprès de S73. La simultanéité des inhumations ne peut pas être argumentée, mais toutefois les deux inhumations sont proches dans le temps. Un vase entier déposé entre les deux corps, ouverture vers le haut et ayant contenu probablement des offrandes.

---

### MENSURATIONS S96

Longueur du squelette en sépulture	590 mm
Diaphyse fémorale droite	235 mm
Humérus droit	175 mm ( <i>T= 123,5 cm, Steward</i> )
	(Âge 7 ans, Férembach 1978)
Tibia droit	220 mm ( <i>T= 121 cm, Pearson</i> )
Tibia gauche	220 mm ( <i>T= 125 cm, Pearson</i> )
Longueur squelette <i>in situ</i>	590 mm
Age ?	8 / 10 ans ?

---

## 97. Sépulture S97

Cette sépulture, associée directement à la sépulture S74, est celle d'un immature décédé durant la période néonatale. Elle n'est représentée que par quelques fragments de voûte crânienne et quelques ossements provenant du thorax. D'après les relevés de terrain (Daugas, communication personnelle, 2004), On pourrait estimer que le corps de cet immature a été orientée l'extrémité céphalique vers l'ouest.

S97 a été inhumé à moins de 30 cm à gauche de la sépulture S74. Ces deux squelettes sont manifestement associés et appartiennent au même contexte funéraire, il est fort probable que le cadavre ait été déposé auprès de S74 dans un « sac mortuaire » les ossements apparaissant compacté. Les deux squelettes ont été mis au jour dans le secteur « intermédiaire », en périphérie de la zone centrée sur le dépôt funéraire D99 (Figure 133).

---

### MENSURATIONS S97

---

Longueur du crâne	130 mm (?)
Âge théorique	périnatal

---

## 98. Sépulture S98

Cette sépulture appartient à un immature décédé vers l'âge de 4 à 8 mois. Coffrée dans un bloc de polyuréthane, elle est bien conservée, mais l'ensemble apparaît très concrétionné, et rend le dégagement délicat. Le sédiment apparaît de couleur brun-rosé (limoneux).

Elle appartient à un squelette d'enfant en décubitus latéral droit, orienté dans l'axe nord-nord-est / sud-sud-ouest. La tête est dirigée vers le sud-ouest et la face vers le levant.

L'extrémité céphalique repose sur son profil droit, en légère flexion antérieure et oblique supérieure gauche. L'incisive supérieure gauche (centrale ?), se trouve en position d'émergence.

Le pelvis repose sur sa face postérieure, avec vrillage progressif du tronc, la ceinture scapulaire est en décubitus latéralisé droit, le pelvis en décubitus dorsal. Les membres inférieurs sont fléchis. Les fémurs sont à 80° sur l'axe du rachis, les jambes sont semi-fléchies sur les cuisses, 30° pour la droite et 50° pour la gauche. Les membres inférieurs exposent la face externe pour la gauche et la face interne

pour la droite. Le pied droit est en flexion plantaire. La position du pied gauche est plus difficile à déterminer (zone concrétionnée).

### Remarques taphonomiques

Cette sépulture rappelle la sépulture S38, avec un effet de paroi au niveau dorsal. Cette paroi peut être objectivée par le vase en céramique intentionnellement brisé et mis au jour en arrière du défunt au niveau dorsal. Mais il est possible aussi que le défunt ait été entouré d'un linceul, rigidifiant le tronc, il semble aussi plus logique d'évoquer un appui dorsal *contre* un rebord de banquette sur laquelle auraient été déposés les fragments du vase.

La tête est surélevée, d'environ 5 cm par rapport aux genoux. Les coupes frontales font apparaître le fond de la fosse de forme cupulaire et de teinte différente. Le défunt a été coloré de rouge, surtout sur la zone céphalique (le limon utilisé apparaît d'ailleurs plus rosé que rouge). Un vase entier a été mis au jour devant le thorax de l'enfant avec l'ouverture vers le haut et ayant contenu des offrandes. Diverses zones plus ou moins concrétionnées et grisâtres sont visibles au niveau du pelvis, du pied gauche et au niveau cervical (argumentant un versement d'une mixture sur le cadavre). Cette sépulture a fait l'objet d'une préparation particulière, et elle appartient au secteur d'inhumation « intermédiaire » centré sur le dépôt funéraire D99 (Figure 133).

---

### MENSURATIONS S98

---

Tibia droit	80 mm
Tibia gauche	85 mm
Longueur sépulture	450mm
<i>Estimation stature</i>	<i>62 à 67 cm</i>
Âge probable du décès	4 à 8 mois

---

## 100. Sépulture S100

Coffrée dans un bloc de mousse de polyuréthane (93 cm x 62 cm), cette sépulture est en bon état de conservation<sup>12</sup>. Le squelette est orienté sud / nord, la face dirigée obliquement vers le sol mais du côté est. Le corps a été déposé en décubitus latéral gauche, de manière similaire à la sépulture S91 (Planche 100). Ce squelette appartient à une femme (d'après l'os coxal droit : ouverture sciatique et position de l'ischion). En ce qui concerne l'âge au décès, il s'agit plutôt d'une jeune personne n'ayant pas atteint toute sa maturité, la crête iliaque n'est pas complètement soudée (début de soudure sur son quart mésial). Les apophyses de certaines vertèbres sont incomplètement ossifiées. L'âge du décès devait se situer entre 16 et 18 ans.

L'extrémité céphalique se trouve en oblique postérieure droite, la face inclinée vers le sol, le visage dans les mains. C'est la partie lambdoïde du pariétal droit qui apparaît à la fouille, acmé de la sépulture. La face de S100 est dirigée vers le sol mais en direction du levant.

Le rachis cervico-thoracique montre une continuité régulière et suit une courbe harmonieuse. Les vertèbres cervicales et thoraciques sont toutes en connexion mais avec un petit décalage au niveau des condyles occipitaux qui se trouvent 15 mm environ en arrière de l'atlas. La première vertèbre cervicale montre une cassure de l'arc latéral droit. Il existe un pendage régulier de 10 cm entre l'atlas et le point le plus bas lombaire (niveau L2-L3). Le rachis lombaire montre une concavité avec le pelvis qui se situe plus haut. En fait, le corps de S100 prend la forme en cupule du fond de la fosse, déterminant la position du cadavre. Les vertèbres cervicales et thoraciques exposent les faces latéro-postérieures droites sans présenter de rotation des corps vertébraux. Les points d'ossification apophysaires vertébraux ne sont pas soudés.

Le thorax se présente en oblique postérieure droite, les scapulas montrent leur face postérieure au dégagement. La droite présente un pendage de 40 mm, entre le bord mésial et le pilier. La gauche expose sa face postérieure. La clavicule gauche apparaît sur la partie postérieure de la scapula. Cette position peut s'expliquer par un basculement de la clavicule autour de son extrémité mésiale. Les côtes droites exposent leur face supéro-externe, mettant par leur mise à plat leur concavité vers la partie céphalique.

Les membres supérieurs sont en flexion complète les mains contre le visage, les coudes fortement fléchis sur la région mammaire (liens ou enveloppement probable). On retrouve la position des mains décrite sur la sépulture féminine S33, la main gauche expose la face palmaire et repose son bord ulnaire sur le bord radial de la main droite, qui elle-même repose la face palmaire sur le sol (mains

<sup>12</sup> L'ensemble des ossements de S100 est recouvert d'une couche carbonatée rendant délicat le dégagement des ossements et dans l'état actuel des choses il n'est pas possible de démonter cette sépulture, le travail au micro-burin tenant plus de la sculpture que de la fouille.

jointes mais décalées). Pour les deux mains, les doigts sont fléchis. Le dégagement reste incomplet du fait de la carbonatation.

L'os coxal droit montre au dégagement sa face postérieure, avec un pendage de 60 mm, entre la crête iliaque (point le plus haut), et l'ischion. Son examen confirme le sexe féminin.

Les membres inférieurs sont en flexion forcée en position talons-fesses. Les fémurs sont en flexion contre l'abdomen, formant un angle de 90° avec l'axe théorique du rachis lombaire. Le pied droit est en flexion plantaire forcée, le gauche est contraint par le bord de la fosse et se trouve en position verticale, bloqué entre la paroi et le coup de pied droit. Les connexions des os des membres inférieurs sont maintenues, les patellas sont en place, seule l'extrémité proximale de la fibula droite a glissé dans l'angle poplité correspondant, par phénomène « d'aspiration », et n'infirmes pas la notion de colmatage total et immédiat de la fosse.

### **Remarques taphonomiques**

Cette inhumation appartient au groupe des inhumations en fosse, le cadavre prenant la forme des bords relevés de la cavité creusée. Une coupe frontale postérieure objective le phénomène, sans exclure des ligatures, notamment au niveau du tronc.

Au niveau de la scapula gauche, a été mis au jour une petite masse argileuse d'aspect jaune rosé, de 25 mm de large, sur 50 mm de long, et épaisse de 4 mm environ avec des traces rougeâtre (Planche 100), montrant une empreinte, dont l'interprétation est délicate. Elle se prolonge sur la fosse sous épineuse, et n'apparaît que dans sa moitié inféro-mésiale. Elle est composée de huit (au moins) traces de 2 à 4 mm de large, parallèles, régulières et obliques. Ces traces en creux, et à fond plat, sont limitées latéralement par des crêtes de 0,5 mm de haut. A l'intérieur du deuxième, troisième et quatrième creux (en partant par la pointe de l'omoplate), il existe de petits amas d'argile rouge, remplissant cette cavité (le plus grand mesure 12 mm de long sur la largeur de la cavité). Ces empreintes parallèles évoquent des traces laissées par une vannerie sur de l'argile et le petit amas argileux rouge était probablement dans la vannerie (offrandes). Il s'agit d'empreintes de lincoils ou autres artefacts accompagnant le défunt. Ceci n'est pas sans rappeler l'empreinte trouvée au niveau du pelvis de S9. Il existe d'ailleurs, au niveau des côtes, deux ou trois fragments argileux jaunâtres de petites dimensions (5 mm par 5 mm).

Tous les nombreux objets trouvés dans cette sépulture sont déposés probablement sur une sorte de banquettes sur le côté de la région dorsale du cadavre, celui-ci étant positionné dans la fosse adjacente. Le dégagement des mains montre sur certaines phalanges des traces de colorant rouge (limon).

La charnière condylo-atloïdienne montre une luxation antérieure de l'atlas, ainsi qu'une cassure de l'arc latéral droit. La partie postérieure de l'occipital montre aussi des cassures comme si un fracas osseux avait perturbé cette région. D'après

les éléments actuels, il est possible que cette perturbation se soit faite à distance de l'inhumation, par un phénomène exogène (tassement violent) sans pour autant éliminer une autre cause liée à l'inhumation (action *circum mortem*...).

### Conclusion

Sépulture d'une très jeune femme, inhumée en décubitus latéral gauche le corps dans l'axe sud-nord, la face dirigée vers le sol, les mains devant le visage. Sa taille est estimée à 1,56m. Dans son sommeil éternel elle a emporté avec elle de nombreux attributs de parure (bracelets en ivoire, décoration à base d'argile rouge et jaune, hache polie, plusieurs vases...); tout ceci témoignant d'un rituel funéraire complexe et « chargé ». Cela évoque une sépulture d'une personne d'un rang élevé et une inhumation particulière (sacrifice?). Cette sépulture appartient au secteur « intermédiaire » de la nécropole, centré sur le dépôt funéraire D99 autour duquel sont organisées de nombreuses sépultures de sujets immatures (Figure 134).

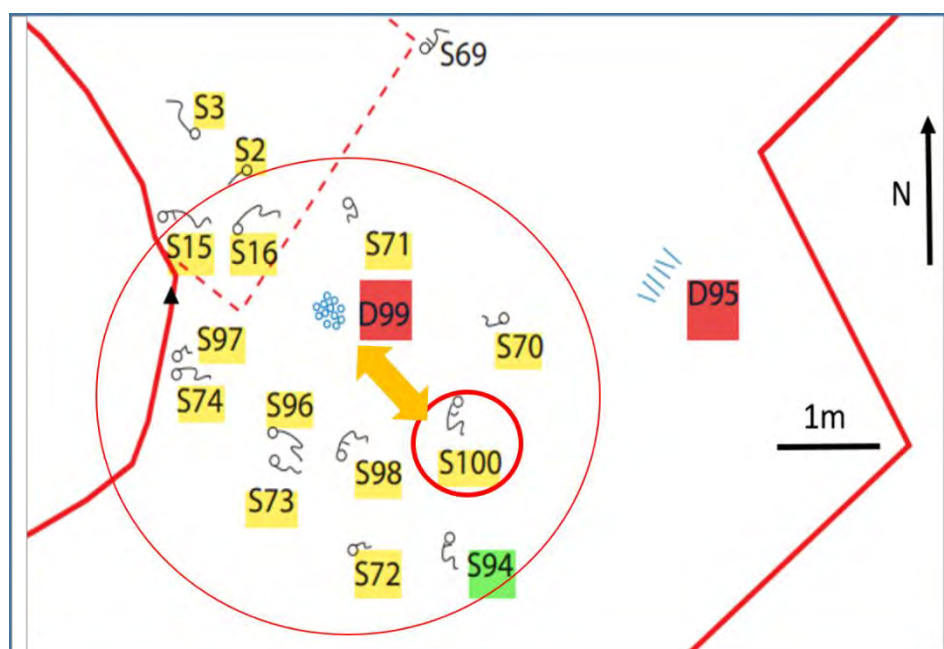
---

### DONNEES METRIQUES S100

Ouverture sciatique	42 mm
Tibia (longueur physio in situ)	322 mm
Fémur	418 mm (?)
<i>Stature</i>	<i>1,56 m</i>

---





*Figure 134: Secteur funéraire « intermédiaire », centré du D99 (dépôt funéraire sans sépulture) et S100 (inhumation avec de nombreux objets rituels placés sur une sorte de banquette) autour desquels s'organisent de nombreuses sépultures de sujet immatures (D'après Daugas, modifiée).*

## 101. Sépulture S101

Cette sépulture est celle d'un enfant décédé en période de périnatalité, elle est étroitement associée à la sépulture S78 (nourrisson dont l'âge de décès serait compris entre 3 et 6 mois), avec laquelle il forme une « unité conceptuelle ». Ces deux sépultures sont isolées dans la nécropole. Il n'y a pas d'autres sépultures dans un rayon de moins de 5 mètres (Mais une autre association de deux sépultures se trouvent à 5 m vers le sud-est (association S76 et S77)).

Concernant S101, la disposition des ossements d'immatures est complexe et confuse. Apparemment, il n'apparaît pas de déplacement exogène, et la position de tous les fragments osseux a été consolidée en place. L'encombrement maximum de la sépulture est la plus petite de la série de Rouazi-Skhirat, et mesure 225 mm entre le pôle pelvien et le pôle céphalique, et 150 mm entre le pôle céphalique et l'extrémité distale du fémur gauche. L'orientation du cadavre est problématique, si on s'en réfère à l'axe céphalo-pelvien difficile à déterminer, le corps étant « ramassé » sur lui-même. Elle pourrait correspondre à l'axe sud-est / nord-ouest. Mais comme il est probable que ce petit cadavre ait été déposé sur le fond d'une petite fosse circulaire dans un sac mortuaire (en paquet), l'orientation

n'est que théorique et ne correspondrait pas à priori à grand-chose. Au vu de la position des ossements, l'orientation de la sépulture est probablement le seul fait du hasard. De plus, la position globale de ce squelette ne peut être qu'une estimation. L'extrémité céphalique expose au dégagement la partie postérieure de la voûte crânienne, les éléments osseux de la face et de la mandibule se situant dans les niveaux sous-jacents. Les os de la voûte sont épars et écrasés en « coquilles d'œufs », mais tous exposent leur face exocrânienne.

L'humérus gauche se trouve devant la région thoracique, expose sa face postérieure. L'avant-bras homologue est en flexion à 90°, la main se situant au niveau du pelvis, le poignet exposant sa face palmaire (comme s'il avait la main dans le dos). Les côtes gauches sont visibles par leur face externe et leur concavité est dirigée vers le pôle céphalique. L'humérus droit n'est pas en place.

Le pelvis et les membres inférieurs sont représentés par le fémur gauche et la jambe gauche en extension devant le cadavre. L'ilium gauche montre sa face postérieure et repose à plat. De nombreux problèmes d'interprétation se posent, concernant l'absence de connexion entre le fémur gauche et le pelvis comme d'ailleurs entre l'humérus gauche et la scapula homologue.

### **Remarques taphonomiques**

Cette sépulture appelle plusieurs commentaires :

- La disposition des ossements est confuse, rappelant fortement les inhumations de fœtus, associant « hypotonie et désorganisation » (pour ne pas parler de « désarticulations suite à une dystocie ». Mais les éléments osseux et dentaires sont en faveur d'un enfant arrivé à terme. Il peut s'agir d'un enfant mort-né.

- La position de l'ensemble des ossements évoque fortement une inhumation dans un petit sac mortuaire ou dans un linceul en peau animale ou en tissu, qui aurait été déposé à plat sur le fond d'une fosse creusée dans le sable au pied du sujet immature S78, fosse de forme circulaire et d'un plus grand volume que le sac contenant le petit cadavre.

- Il s'agit d'une sépulture associée à la sépulture S78 (enfant décédé vers l'âge de 2 à 5 mois), et leur « intrication » est étroite (possédant une probable histoire commune) et donc tout élément factuel archéologique ne peut être fortuit. A la fouille, la sépulture 101 se situe sur un plan légèrement inférieur (5 cm environ), sa jambe gauche se situe tout contre la partie antérieure de la jambe droite de l'enfant S78. Il y a eu décalage dans le temps des inhumations, avec perturbation de « l'ordre osseux » du squelette distal de S78. Lors du dégagement, nous avons été obligés de « séparer » les squelettes qui étaient intriqués.

- A la fouille, les deux fonds de fosses apparaissent distincts.

- L'extrémité distale du pied droit de S78 est absente, montrant que lors du creusement de la deuxième fosse (101) il y a eu perturbation des ossements de S78. L'inhumation de S78 est donc antérieure.

## Conclusion

La sépulture de S78 évoque une inhumation dans un petit sac mortuaire d'un enfant mort-né, mais à terme (enfant périnatal). La perturbation de « l'ordre osseux » témoignerait peut-être des restes d'un enfant désarticulé, évoquant les conséquences d'un accouchement dystocique. Le corps de S101 a été déposé au pied de la sépulture S78, dans un « paquet » après creusement d'une petite fosse et cassure des extrémités distales de S78.

---

## DONNEES METRIQUES S101

	<b>Dt</b>	<b>Gche</b>
Longueur fémur	74 / 76 mm	(Taille 510 mm Olivier)
Longueur tibia	61 / 62	(Taille 486)
Longueur fibula	57	
Longueur humérus	64	65 / 67 (Taille 512)
Humérus diamètre A-P milieu	5.9	
" " Tr. milieu	6.4	
" largeur palette dist	16	
Longueur ulna	55	
Dimension germes dentaires :		
Largeur incisive centrale inférieure		4.5 mm
Largeur incisive latérale "		4.7
Diamètre M / D m 2 inférieure		8.1
Diamètre V / L "		7.6
Hauteur maxi couronne (germe)		4.3
Diamètre M / D m2 supérieure		9.1
Diamètre V / L "		8.0
Hauteur maxi couronne (germe)		4.1
<i>Taille théorique</i>		<i>51 cm</i>
Age théorique		postnatal
Age dentaire		compatible

---



***ANNEXES au CORPUS DE ROUAZI - SKHIRAT***  
***Restes humains prélevés hors fouilles***

%%%%%%%%%

**CRANE 1 (OUED POINT 2) adulte**

**CRANE 2 :** adulte

**CRANE 3 :** (crâne d'aspect masculin exposé dans la vitrine du musée de Rabat)

**CRANE 4 :** adulte

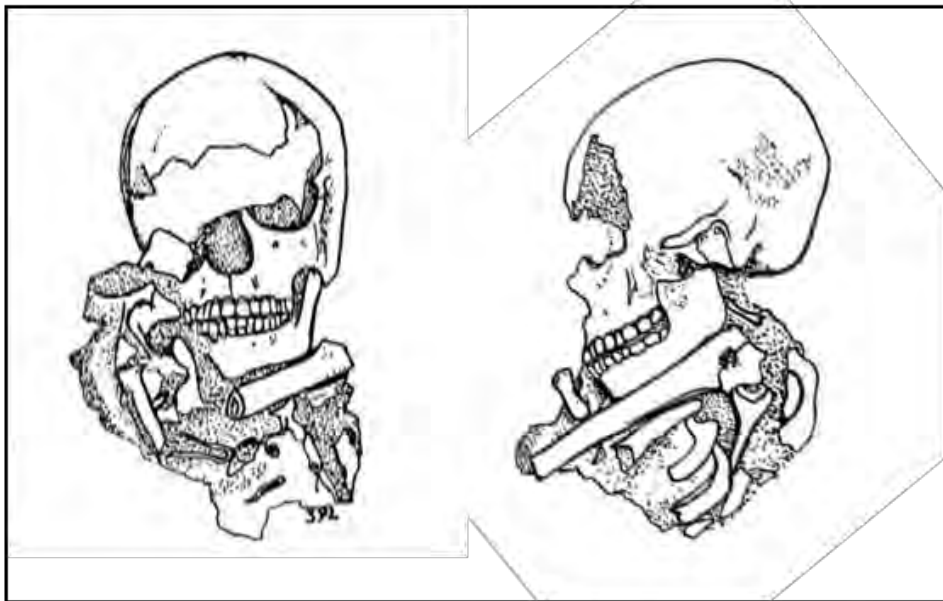
**CRANE 5 (OUED POINT 2)** Ce crâne est associé à quelques fragments osseux. Il présente une dépression bipariétale, avec un troisième amincissement dysplasique au niveau du vertex. Il donne l'aspect d'un crâne masculin avec des arcades sous-orbitaires volumineuses. Le bloc facial correspondant à ce crâne est très concrétionné, écrasé latéralement et non dégagé.

**CRANE 6 :** présente une dépression unilatérale pariétale

**CRANE 7 :** Le crâne apparaît très robuste rappelant les hommes de Mechta El Arbi. Une lésion crânienne est visible sur l'os frontal, de type *cupule crânienne* de 10 mm de diamètre (cf. paragraphe pathologie)

**CRANE 8 :** crâne isolé d'immature, avec couronnes incisives supérieures présentes (6 mois / 18 mois ?)

**CRANE 9 :** crâne isolé d'adulte avec fragment de thorax (M3 présentes), l'ensemble des éléments osseux présents sont de petites dimensions, mais l'ensemble est harmonieux et plutôt gracile. Le crâne présente une dysplasie obélique modérée avec suture sagittale oblitérée presque complètement. La moitié proximale de l'humérus droit est présente témoignant d'une petite taille. L'estimation de la longueur totale de l'humérus (par position du *sulcus nervi radiali* et de la *tuberositas deltoidea*) est de 230 / 240 mm, ce qui peut correspondre à une taille de 135 à 140 cm. La clavicule mesure 140mm.



*Figure 136 : Sépulture SR C9 (non référencée, découverte hors fouilles)*

**CRANE 10 :** crâne incomplet d'adulte (long 186, corde frontale 113 et sagittale 119). Présence d'une petite dysplasie au niveau du lambda.

**CRANE 11 :** non comptabilisé dans le répertoire, car appartient probablement à une sépulture déjà enregistrée ?

%%%%%%%%%

## **Découvertes récentes sur la nécropole (Fouilles INSAP)**

- *Les sépultures S102 et S103 sont notifiées dans le tableau récapitulatif de la page 12 du corpus présenté (Volume 1), mais pas S104 ni S105 découvertes ultérieurement. Concernant le tableau général, il correspond à une mise à jour en 2019 du listing des sépultures et des restes humains provenant de la nécropole de Rouazi à Skhirat, en incluant les deux sépultures supplémentaires mises au jour depuis les années 2000, ainsi qu'une partie des découvertes antérieures aux campagnes de fouilles, ces prélèvements ont été effectués par les ouvriers travaillant dans la sablière et lors des visites de prospection (SNA et MPPF). Ces prélèvements ont été effectués entre 1980 et 1982, dans le secteur du champ de prélèvement de sable par les ouvriers œuvrant sur la sablière, zone qui sera fouillé lors de la campagne de fouilles de mai 1982.*
- *Il est ainsi possible que des différences apparaissent avec le tableau ayant permis l'étude de la répartition par âge et par sexe rédigé dans le volume 1 et qui a été effectué antérieurement (2006).*
- *Aux 87 sépultures dénombrées initialement, il faut ajouter **la sépulture S102**, qui a été visible en surface dans les années 2004 - 2005, appartenant à un immature d'âge indéterminé (4 - 8 ans ?). Cette sépulture n'a pas été fouillée et avait été découverte suite à des traces laissées par un véhicule tout terrain. Il s'agissait d'un immature inhumé en oblique antérieure droite les mains devant le visage et les membres inférieurs en flexion modérée, du moins à ce que j'ai pu observer sur place et il me semble qu'elle avait été positionnée suivant l'axe sud-nord (tête au nord). A des fins de préservation, nous l'avons recouverte par une couche de sable afin de la protéger. Elle n'a pas été retrouvée à ce jour. Elle se situait au niveau du front de fouilles nord, à proximité (4 -5 m environ) d'un témoin en ciment laissé par les archéologues en 1984 ? (Planche 102).*
- ***La sépulture S103** (adulte féminin plutôt jeune) découverte par des chercheurs de l'INSAP lors d'un stage de formation pour les étudiants, les fouilles ont été conduites par les professeurs A. Oujaa et A. Bouzouggar en*

*avril 2015. En 2019, elle a fait l'objet d'un mémoire de fin d'étude par H. Lakhlifi, sous la direction du professeur Oujaa. S103 a été inhumée en décubitus latéral droit dans une fosse plutôt étroite. Des fragments d'un vase en céramique (intentionnellement brisé) ont été mis au jour en arrière du corps et sur le tronc). La tête relevée sur coussin de sable et fléchie sur le côté droit, les genoux pliés et verticalisés comme le coude droit. La présence d'une contention est probable. Elle est globalement orientée nord-sud, la tête au sud, le regard dirigé vers l'est (Cf. photo Oujaa 2015 et dessin de la reconstitution Planche 102).*

- ***La sépulture S104*** a été découverte et fouillée par les étudiants de l'INSAP en 2020 (sous la direction du professeur Aicha Oujaa). Le dégagement a permis de mettre au jour une forte concentration de fragments de céramiques avec 5 à 6 récipients ou vases (fragmentés intentionnellement) associés à un petit bol possédant un fond « globuleux » en ivoire rempli d'ocre rouge, cet ensemble est positionné à 40 cm de la sépulture (avec à distance des fragments de céramiques un foyer riche en coquilles de moules brûlées, associées à des nodules d'ocre positionnés par endroit... (A. Oujaa, communication personnelle 2021). L'ensemble devait être « coffré » et transporté pour dégagement différé à l'INSAP. Cf. Sépulture S104 photographiée le 16 octobre 2020 (Photo Oujaa, Planche 102) et représentation positionnelle du corps au moment de l'inhumation avec probable contention.
- ***La Sépulture S105*** a été mise au jour en juin 2022 par les étudiants de l'INSAP et dégagée sous la direction du professeur A. Oujaa (Cf. photo A. Oujaa, Planche 102)

%%%%%%%%%



# La nécropole néolithique de Rouazi à Skhirat : étude archéo-anthropologique

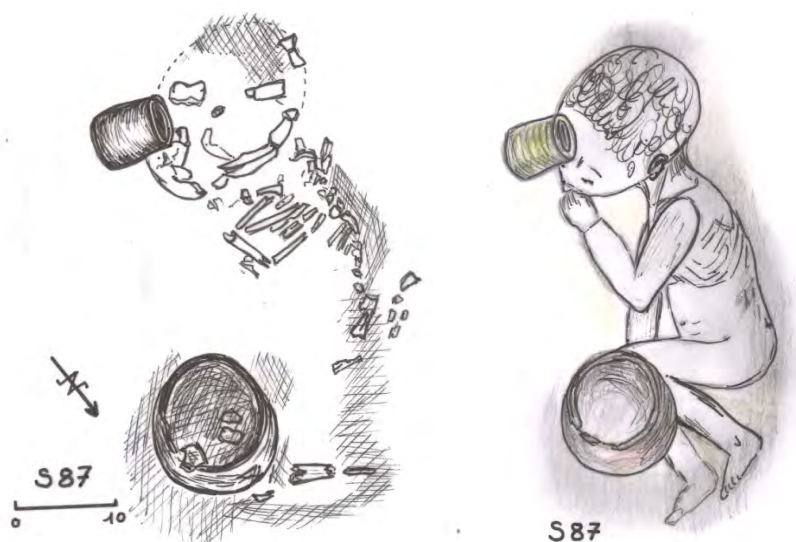
Jean-Paul Lacombe

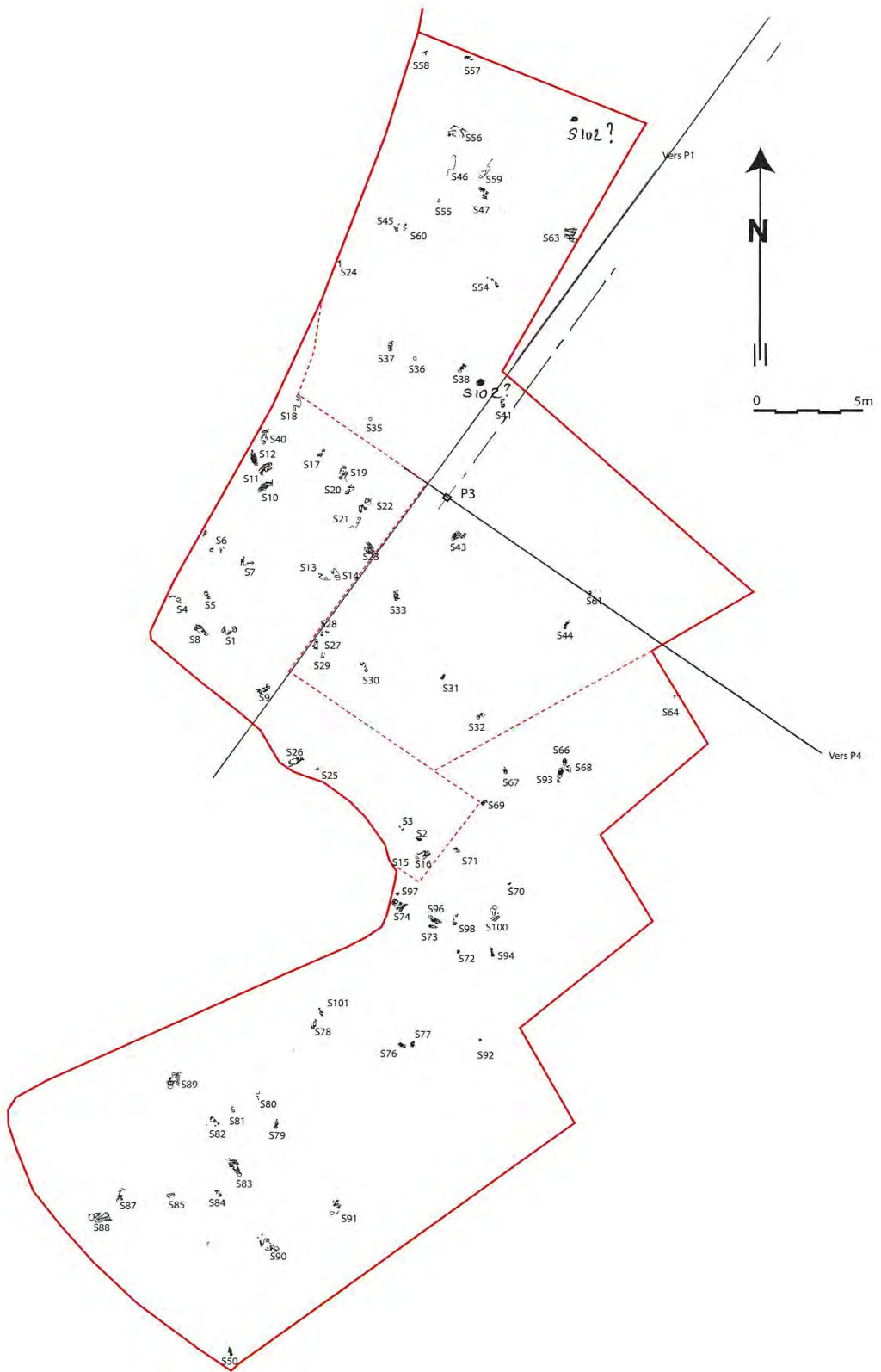
-----

## Volume 2 - 3<sup>e</sup> partie (Planches)

### Corpus des sépultures de Rouazi-Skhirat

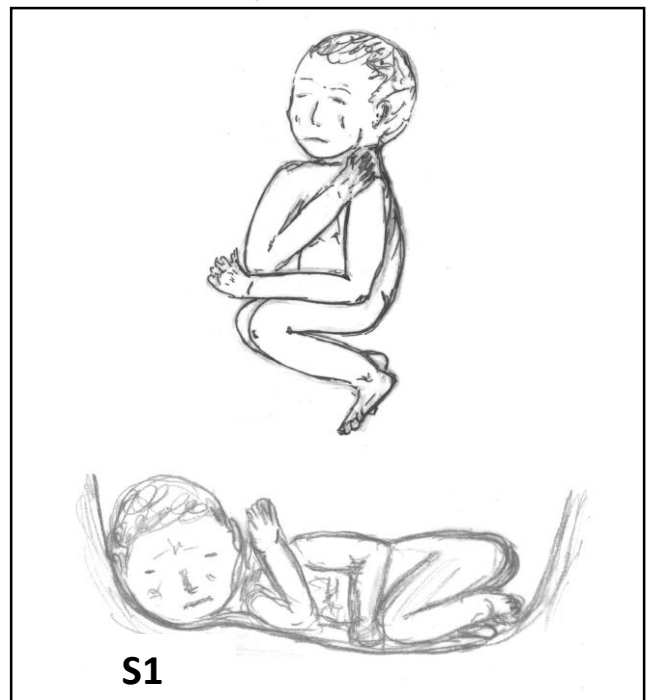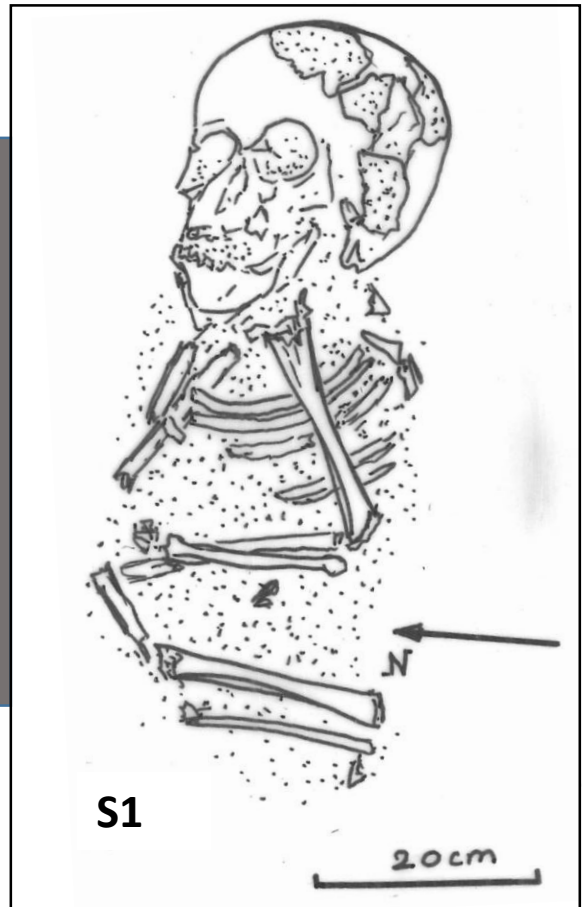*Photos, relevés et dessins tombe par tombe,  
avec essais de reconstitution des corps dans leur position d'inhumation  
exemple ci-dessous*



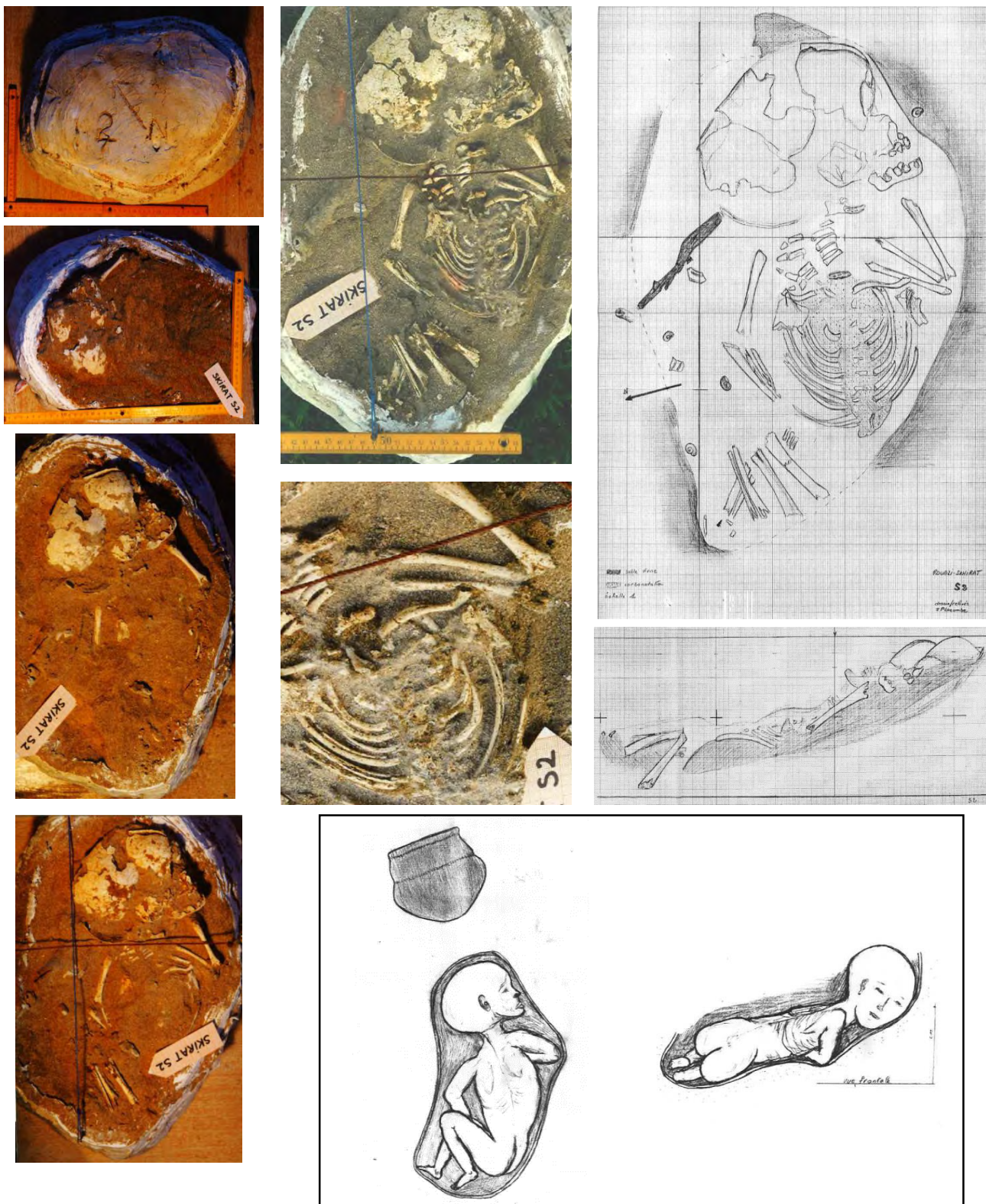


**Planche 109 : Plan de la nécropole (d'après Daugas, modifié)**

S1

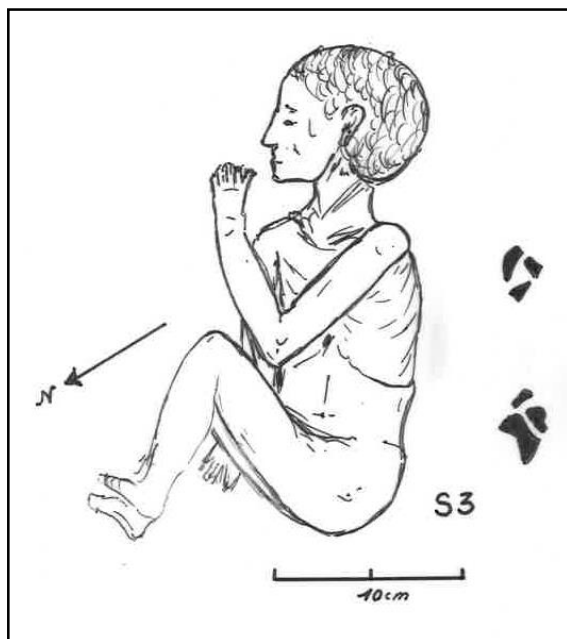
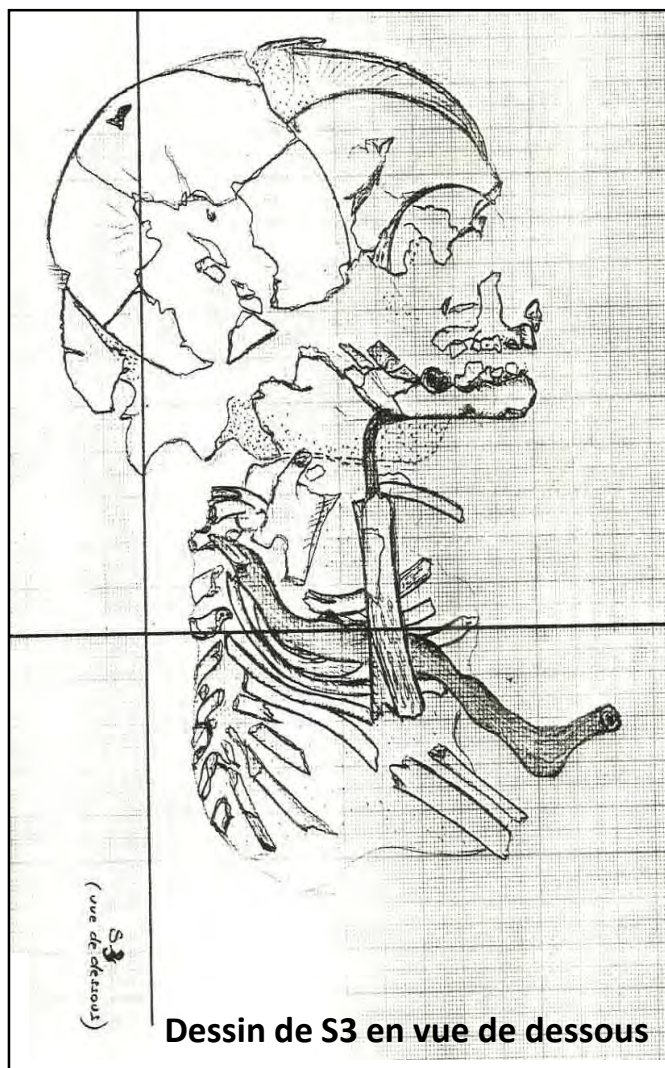


**Planche 1** : Sépulture S1, photo bloc thoracique en haut, relevé archéologique, reconstitution subjective du corps vues plane et frontale.



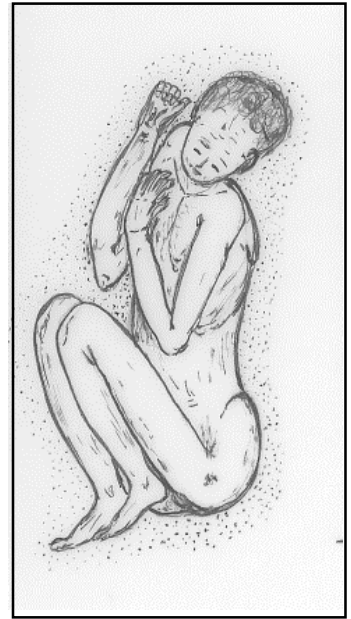
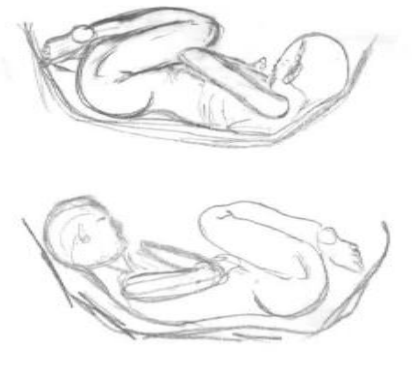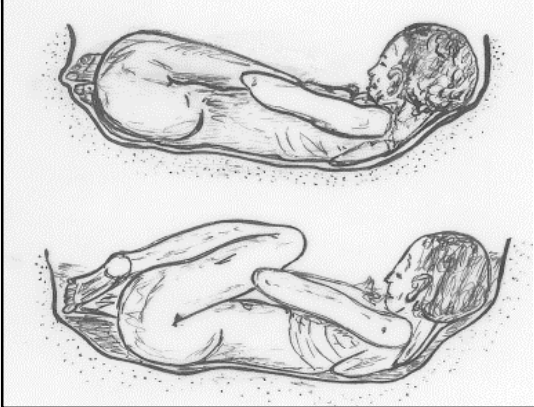
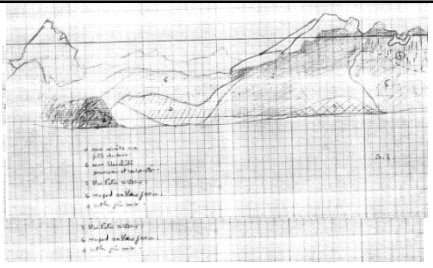
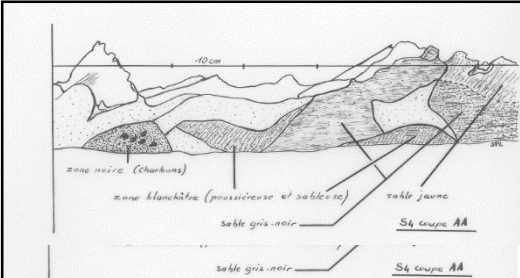
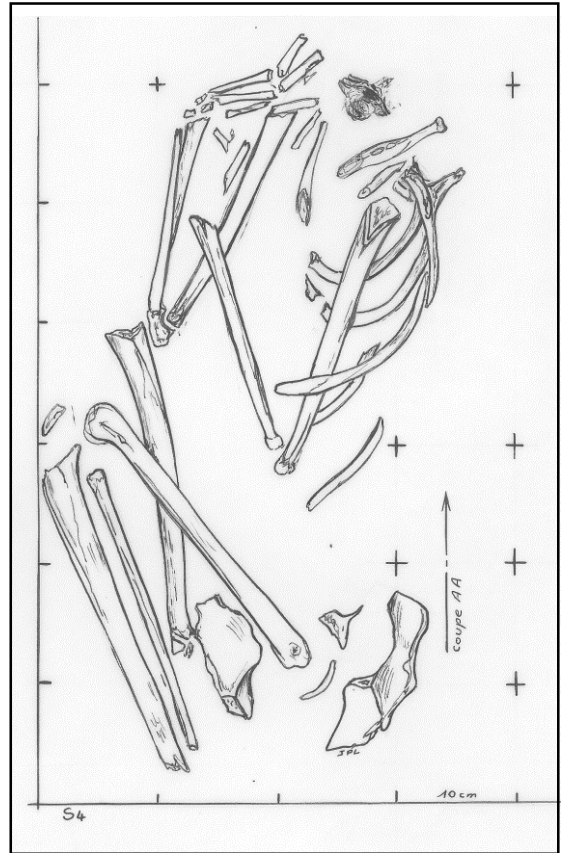
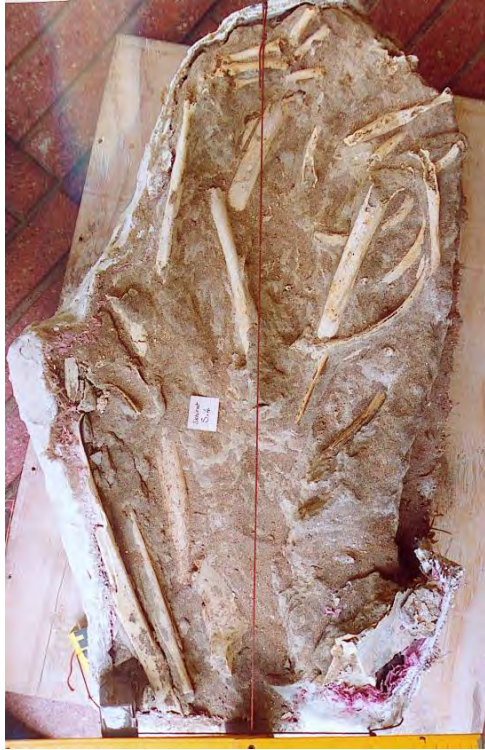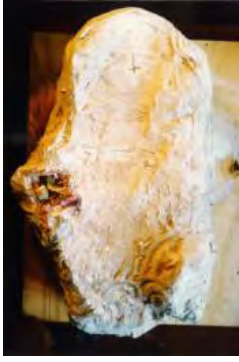**Planche 2 :** Sépulture S2 (photos en cours de dégagement, détail de la région thoracique, relevés archéologiques, vue plane et vue frontale avec reconstitutions subjectives du corps).

S3




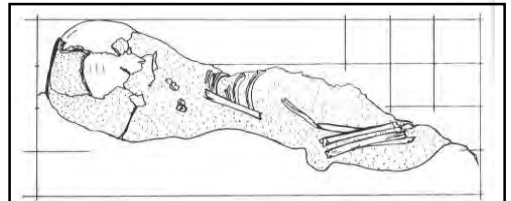
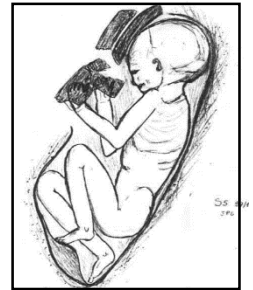


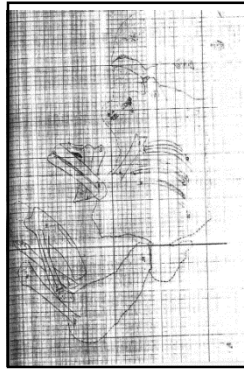
**Planche 3 :** Sépulture S3, photo de la sépulture, relevé archéologique après retournement du squelette (pour des raisons pratiques), reconstitution subjective du corps dans sa position d'inhumation.

# S4



**Planche 4 : Sépulture S4 (photo de la sépulture, relevés archéologiques en vue plane et vues frontales, essais de reconstitution subjective du corps dans sa position d'origine vue plane à droite, divers essais en vues frontales antérieures et postérieures à gauche ).**

S5



**Planche 5** : Sépulture S5, photo in situ en cours de coffrage sur le terrain de la sépulture (Daugas), relevés archéologiques en vues plane et frontales, essais de reconstitution subjective du corps dans sa position d'origine vue plane et vue frontale.

S6

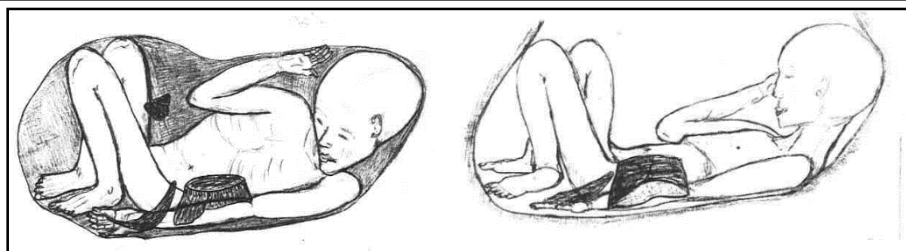
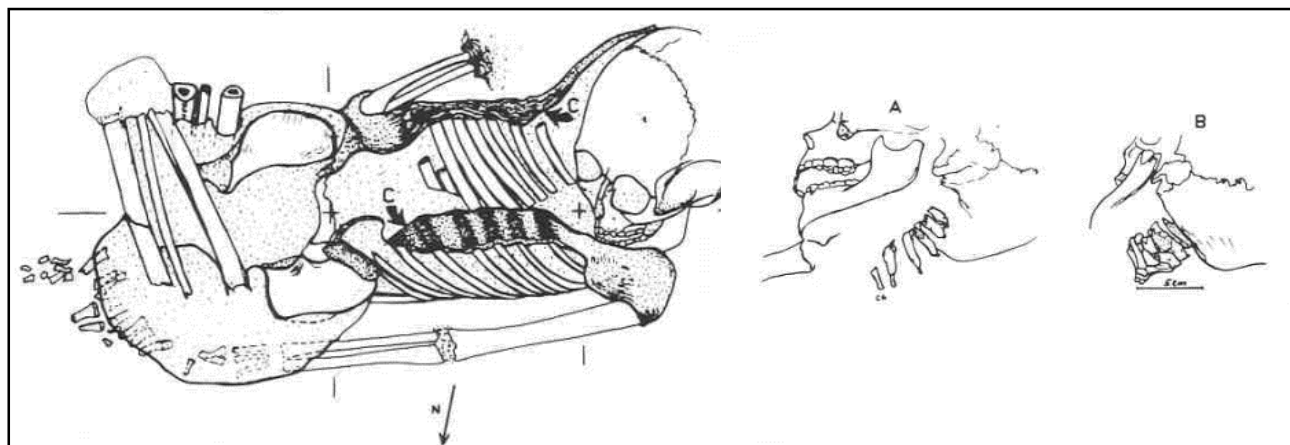
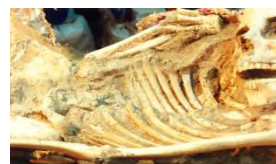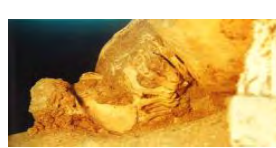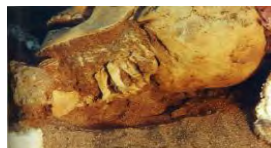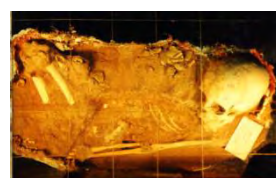
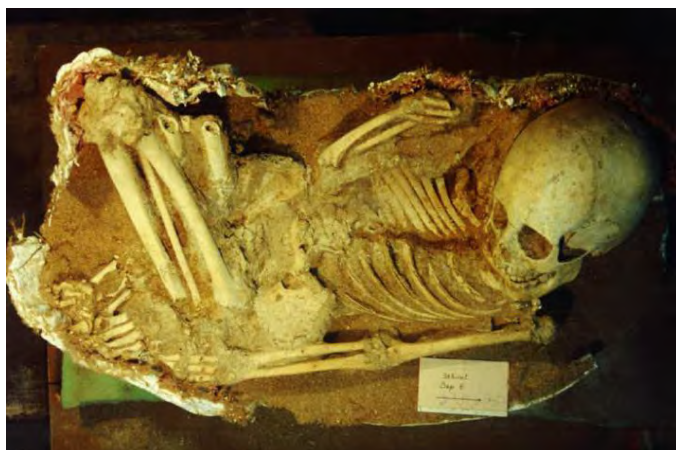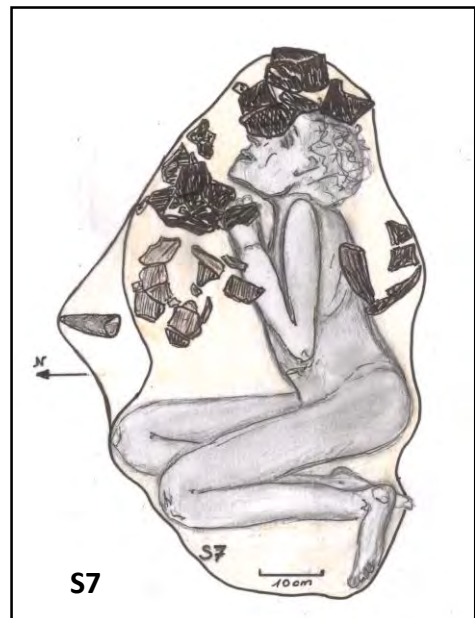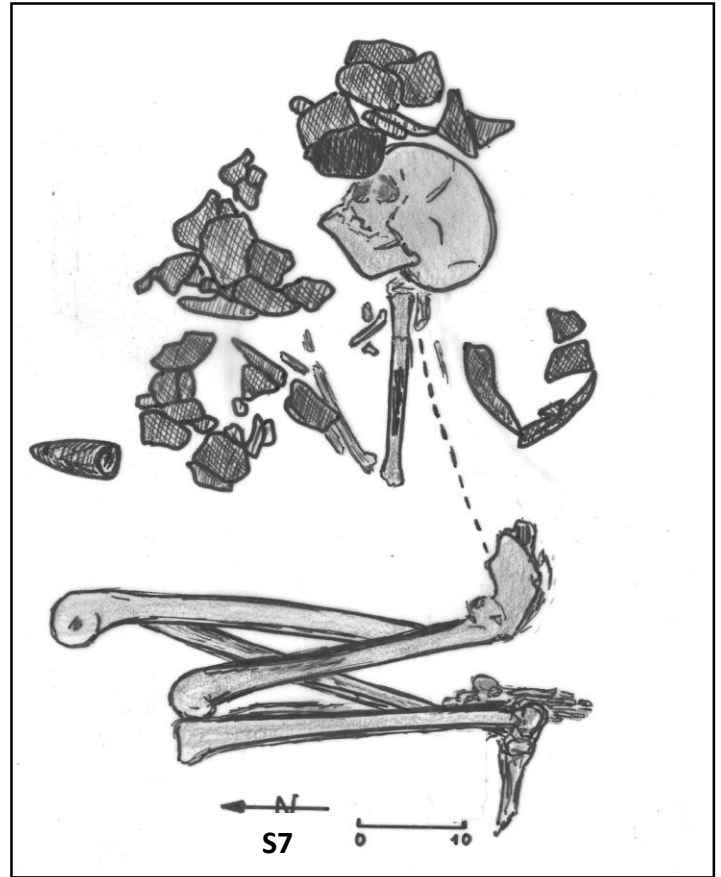


Planche 6 : Sépulture S6, photo de la sépulture, photos de la région cervicale et thoracique et de la différence de sédiment de remplissage et encaissant, relevés archéologiques en vue plane avec détail de la région cervicale, essais de reconstitution subjective du corps dans sa position d'origine vue plane à gauche et vue frontale à droite.

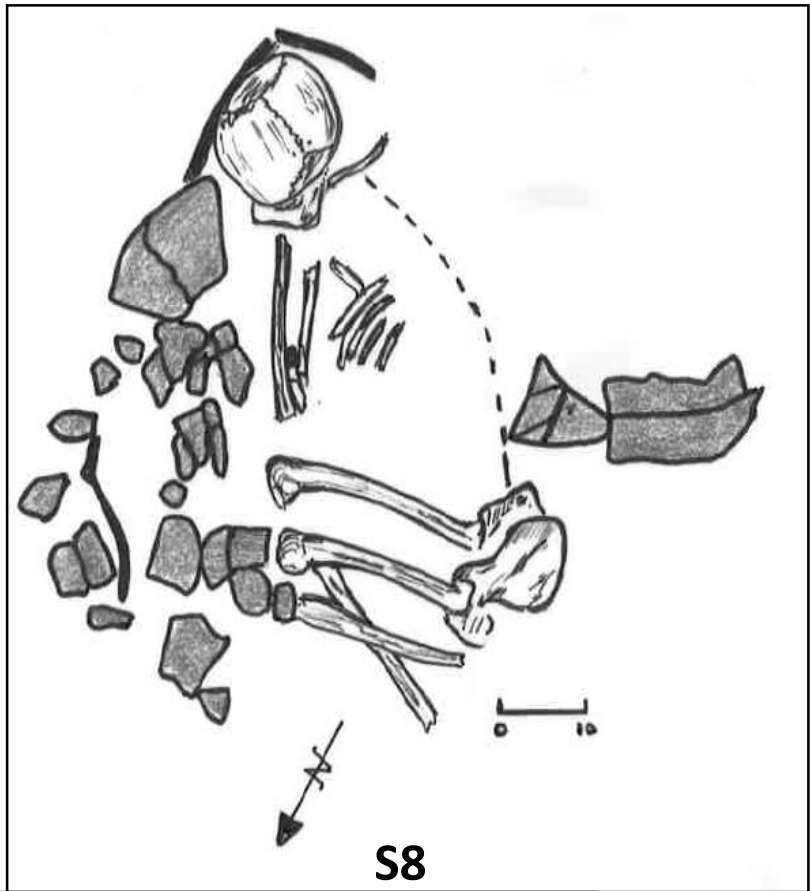


S7

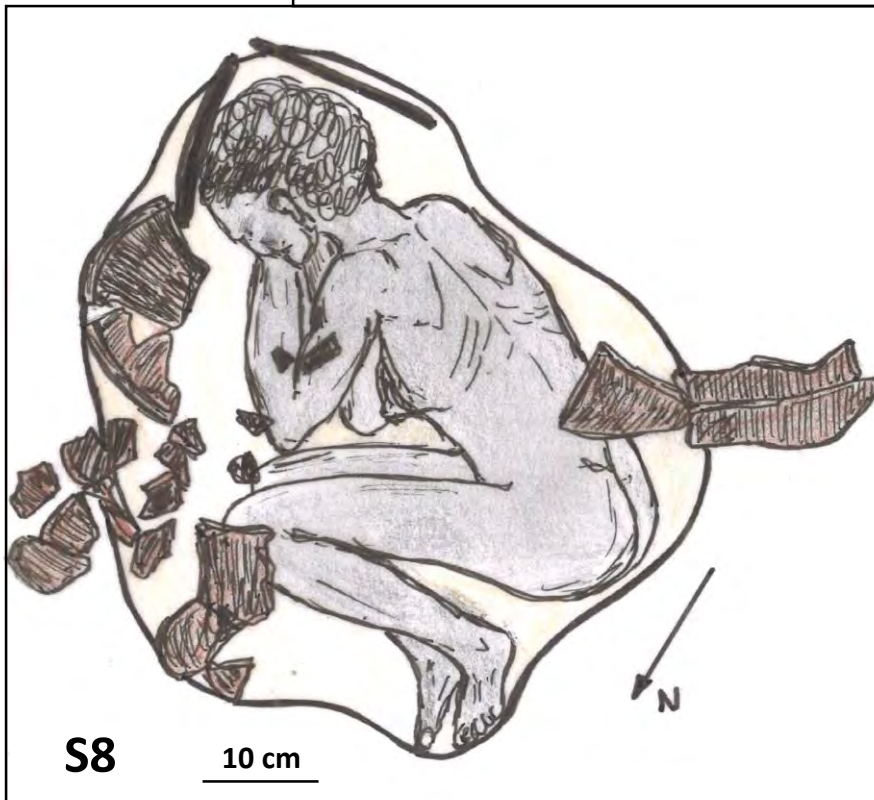


**Planche 7 : Sépulture S7, photo de la sépulture avant le coffrage, relevé archéologique d'après les données de terrain, reconstitution subjective du corps dans sa position d'origine en vue plane avec les fragments de céramique et hache polie accompagnant le sujet.**

S8



S8

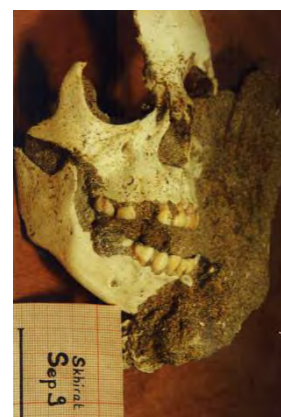

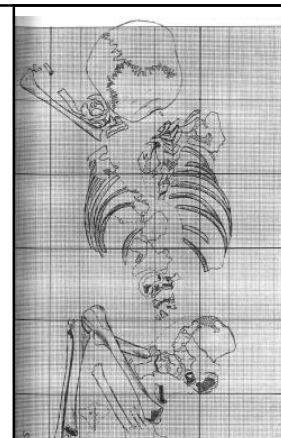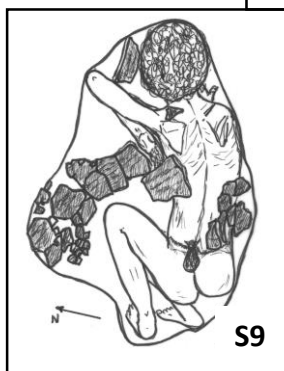
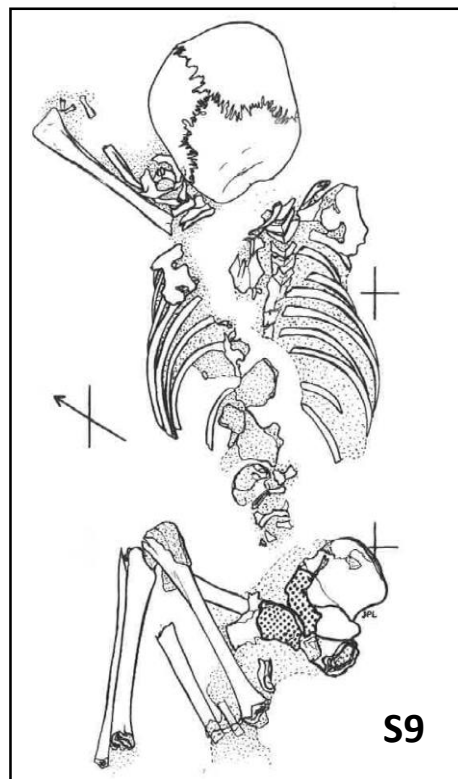
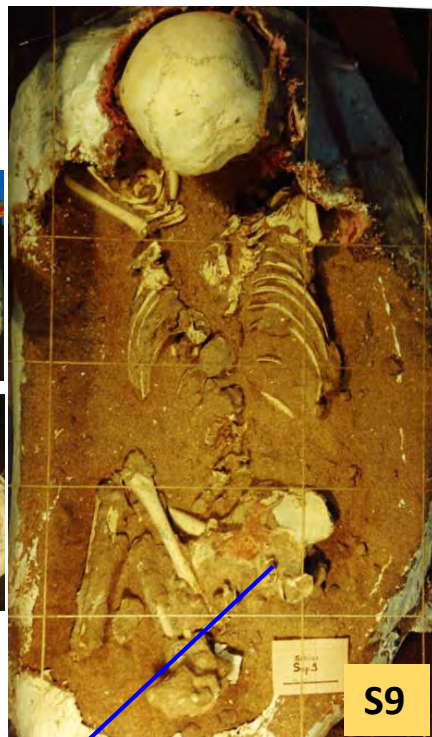
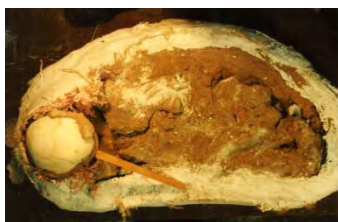
S8

10 cm

Planche 8 : Sépulture S8, dessin de la sépulture d'après les relevés de terrain (Daugas modifié) en vue plane, essai de reconstitution subjective du corps dans sa position d'origine avec les vases brisés et les lissoirs mis au jour au sein de la sépulture.

S9



**Planche 9a** : Sépulture S9, photos lors du dégagement avec visualisation de la masse argileuse aplatie avec aspect d’empreintes d’une peau mal tannée, portée à la ceinture par le défunt, en bas au milieu détails de la région cervicale et faciale à droite.

S9 (suite – dessins et relevés)

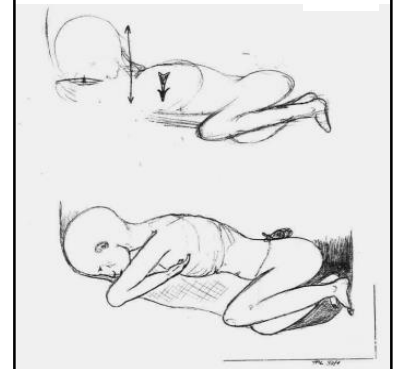
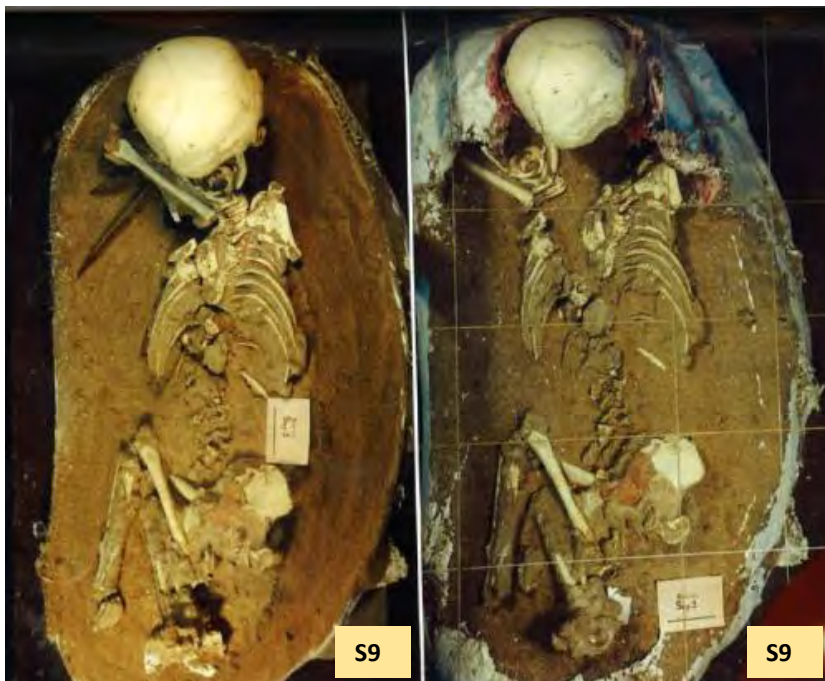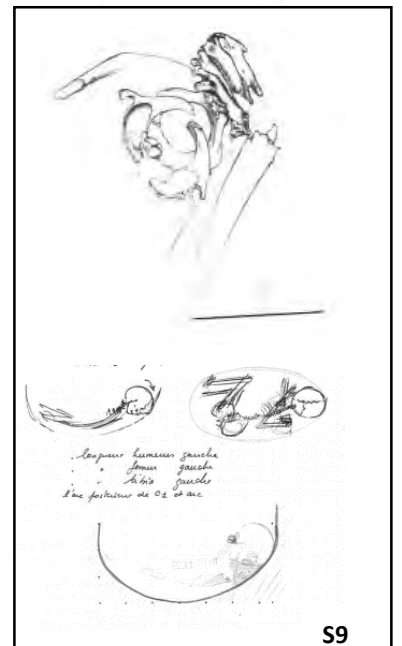
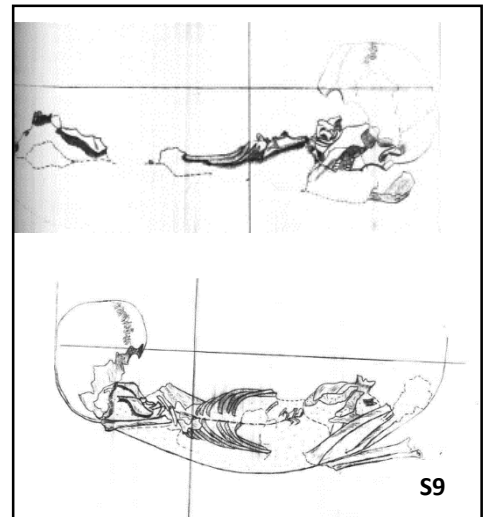
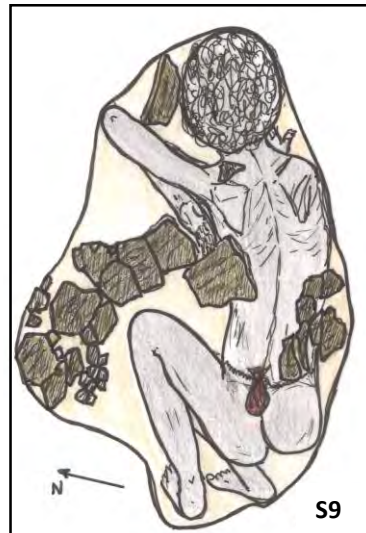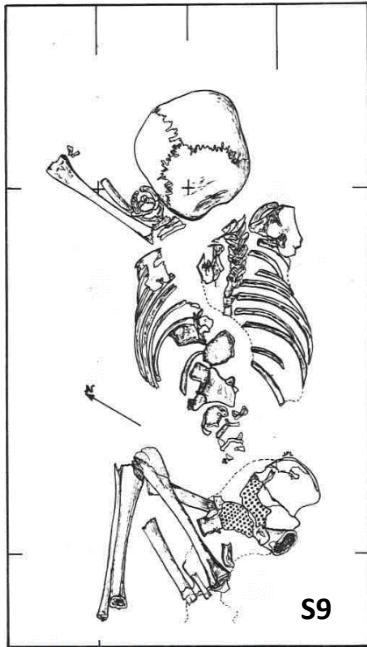
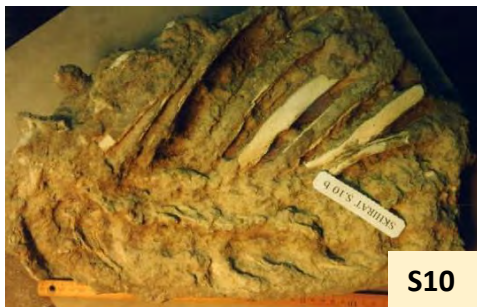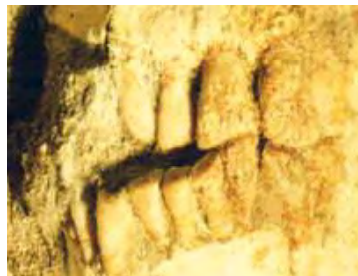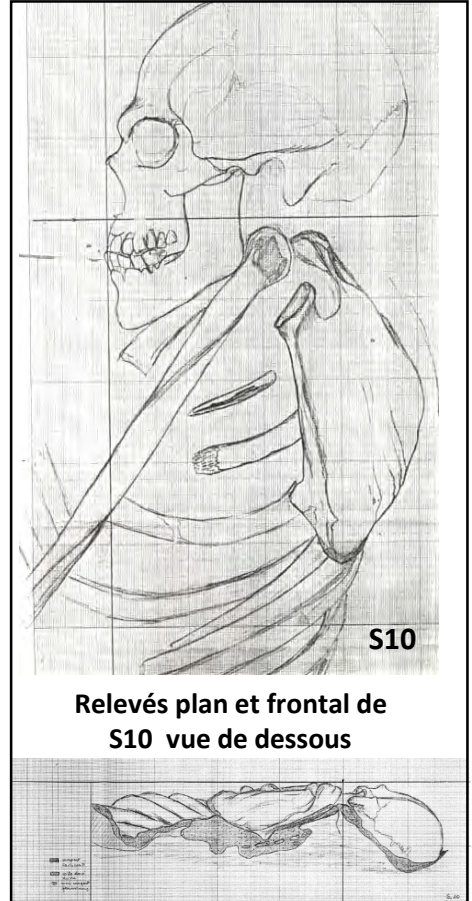


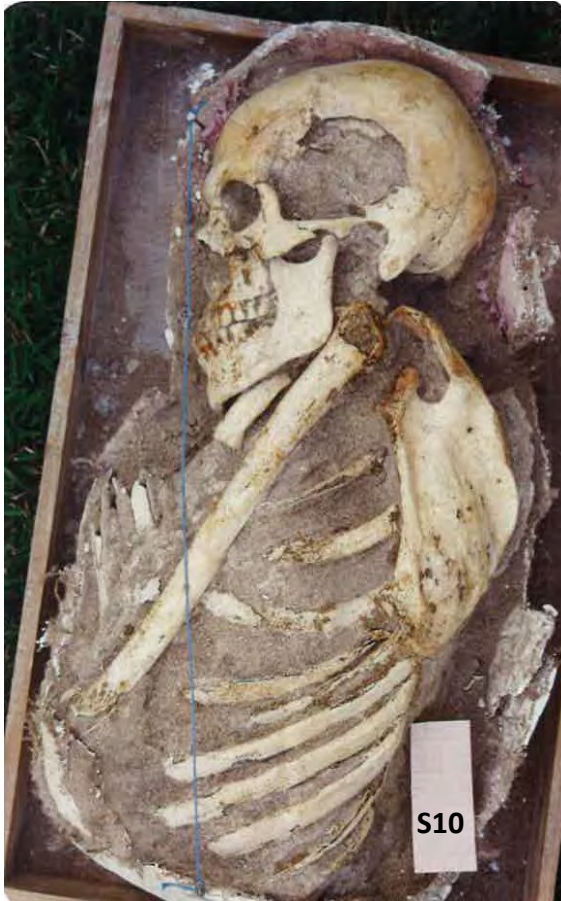Planche 9b : Sépulture S9 (suite), relevé archéologique et reconstitution du corps au moment de l'inhumation, photos montrant la position initiale d'une partie du thorax déplacé secondairement, à droite vue frontale, détail de la région cervicale, reconstitution dynamique de « l'affaissement de la zone cervico-thoracique qui « devait reposer » sur un matériau putrescible.

# S10

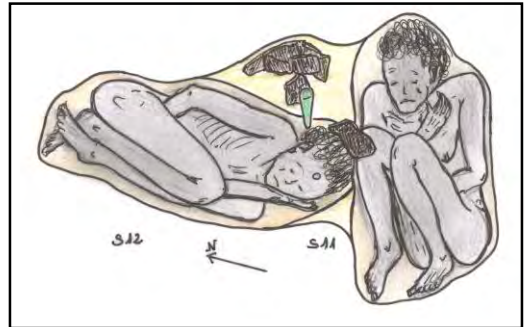
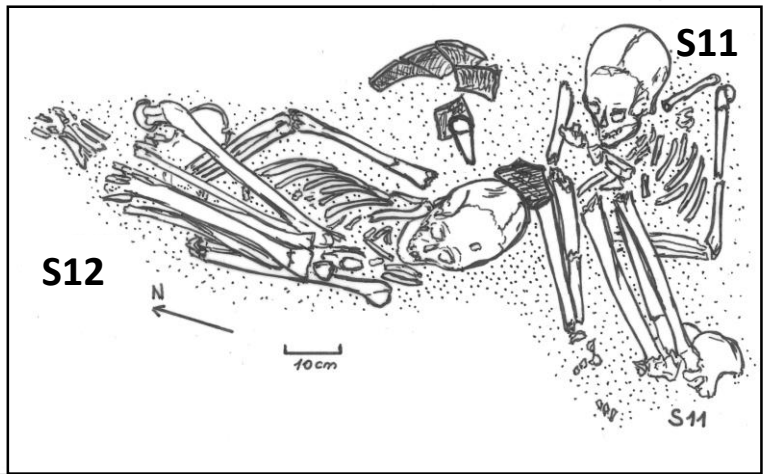


**Planche 10** : Sépulture S10, relevé archéologique (*en vue de dessous pour des raisons pratiques*) et reconstitution du corps au moment de l'inhumation avec contexte archéologique (fragments de céramique et haches) photos détails face et denture, en haut bloc de plâtre initial, en bas à gauche, fragment isolé de sépulture appartenant à S10.

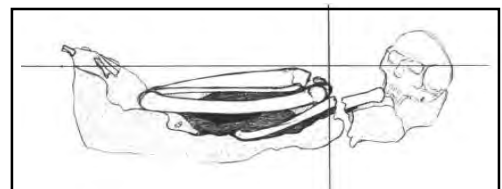
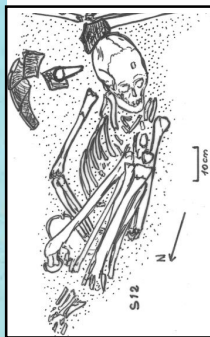
**S11 (et S12)**



**S11**

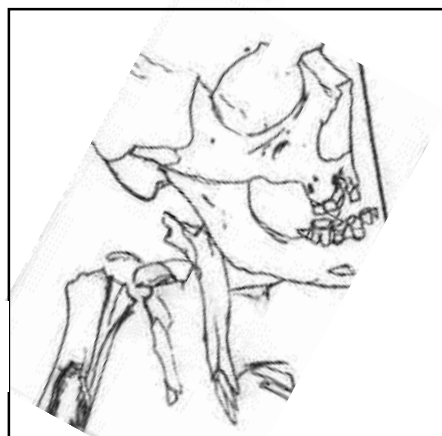
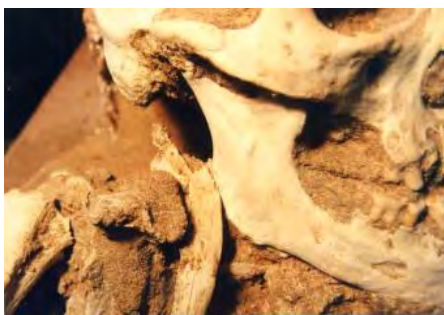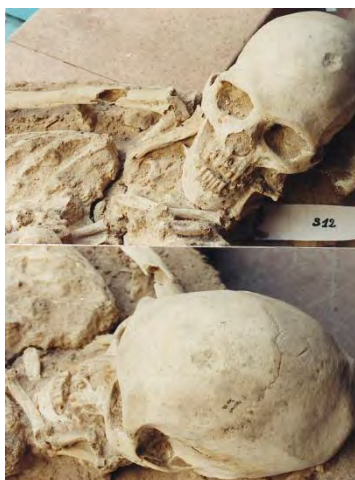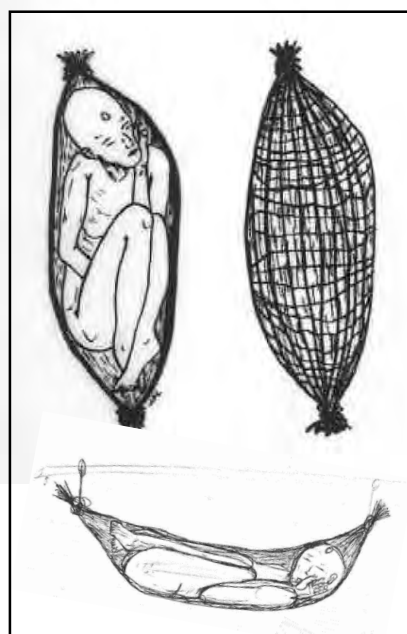


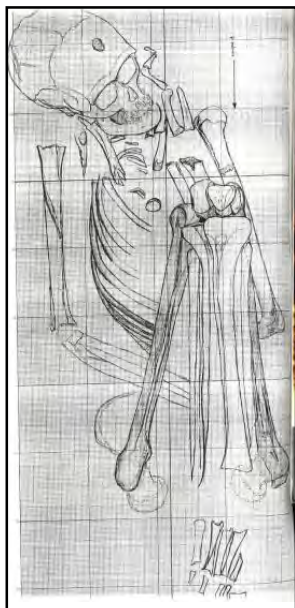**S12**



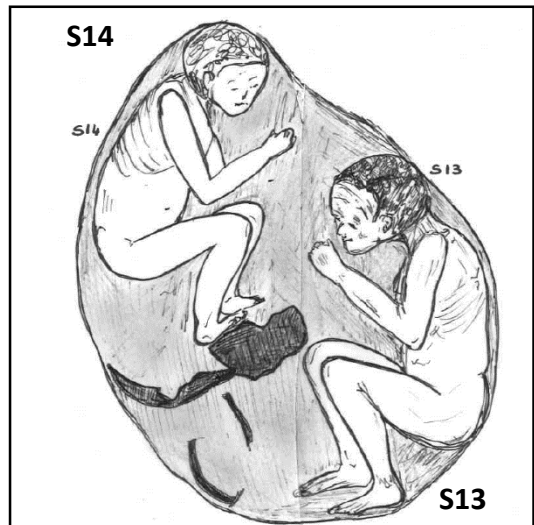
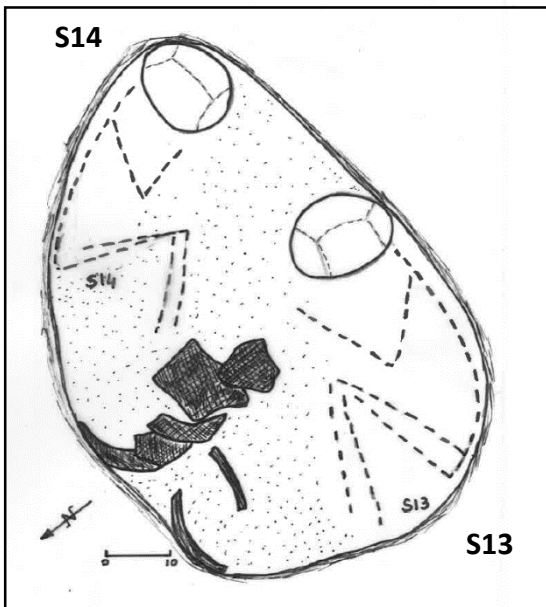
**Planche 11** : Sépulture double S11 et S12 : relevé plan en haut à droite des deux sépultures et reconstitutions des corps « in situ » dans le contexte archéologique, vues frontales en bas à droite avec visualisation de la différence de sédiments (encaissant et remplissage).

## S12 (suite)



**Planche 12:** Sépulture S12, avec vue plane en haut à gauche, représentation subjective du « fagotage » du corps (transport ou préparation particulière probable) en haut à droite, détails de la région sus-claviculaire avec zone de contrainte sur la mandibule, photo cupule crânienne et dépression bipariétale et vues antérieure et de profil du crâne.

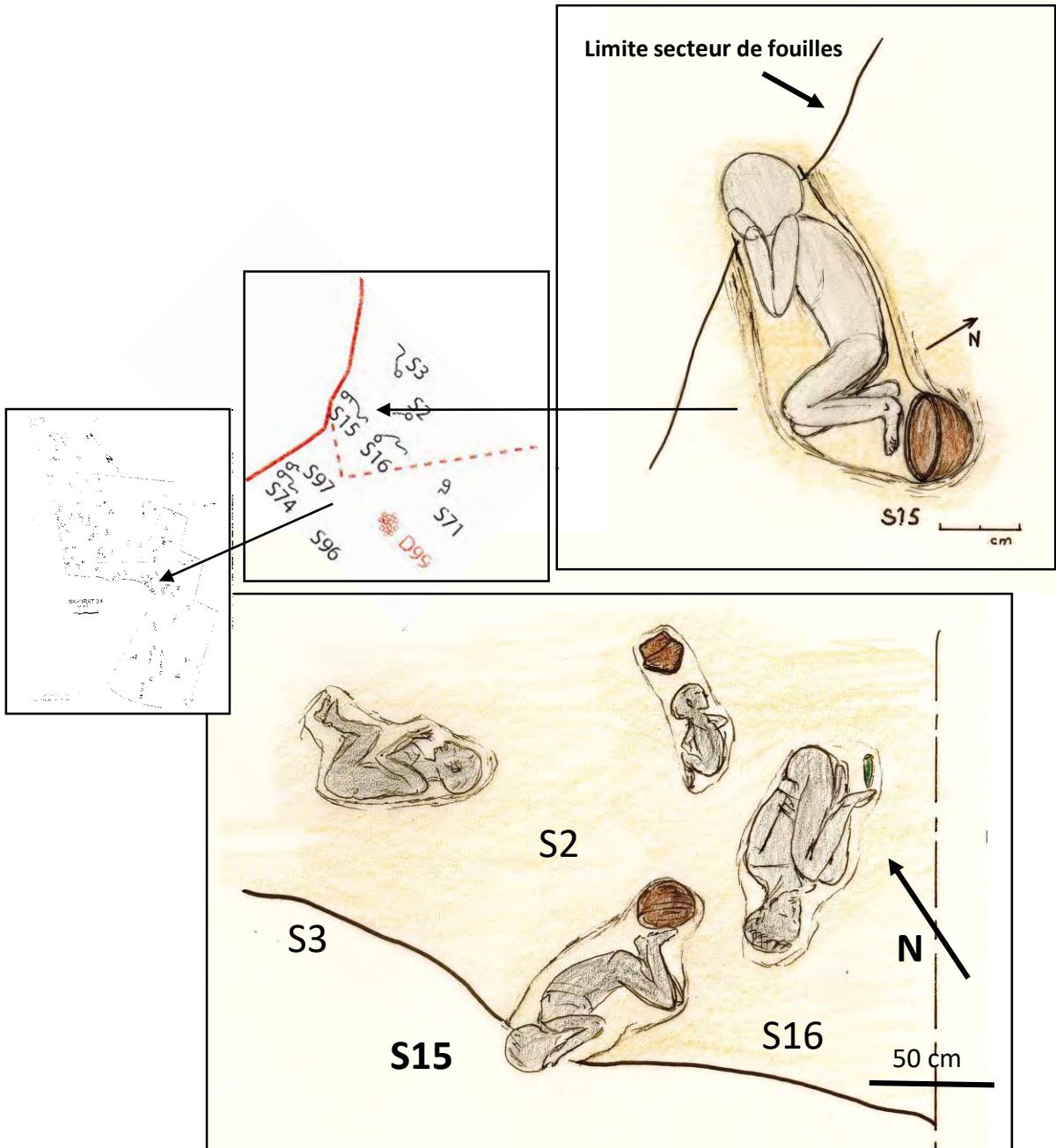
## S13 et S14



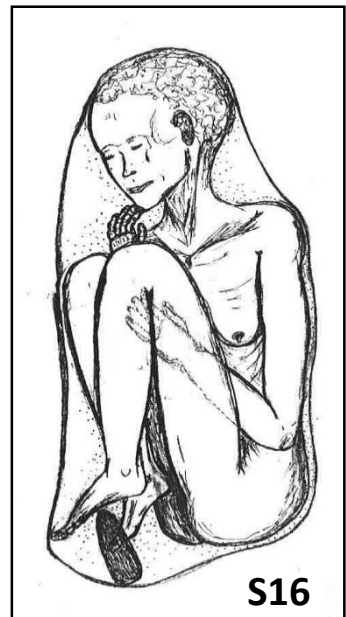
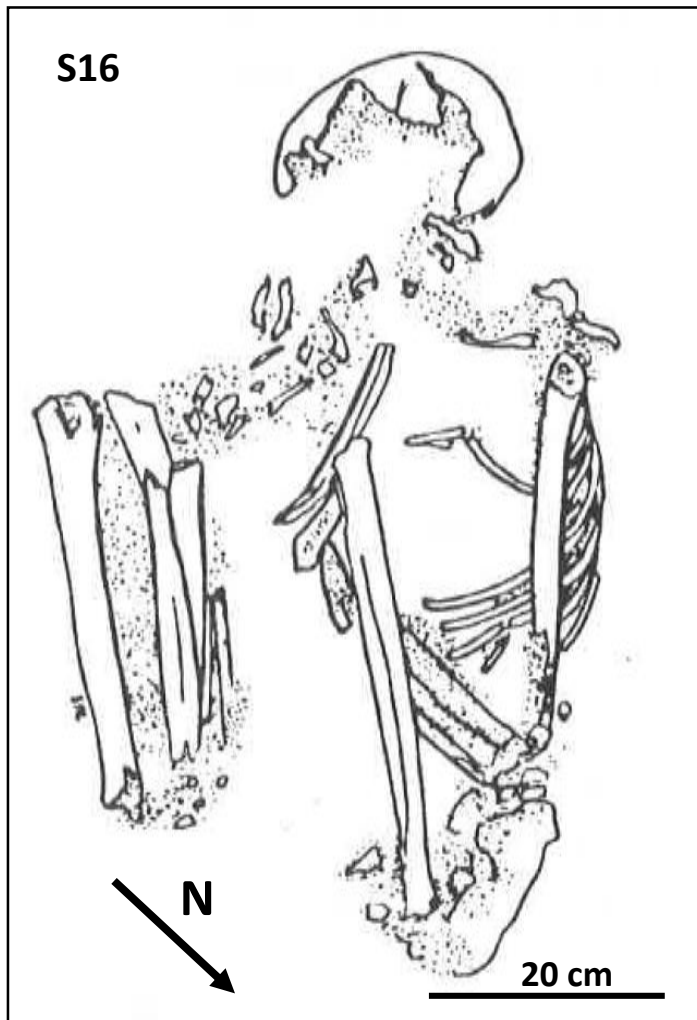
**Planche 13 - 14** : Sépulture S13 et S14, dessins à partir des données de terrain (Daugas) et représentations subjectives telles que décrites à la fouille initiale avec céramiques et dépôt de limon rouge (*dessins Lacombe d'après Daugas modifiés*), en bas ossements de S14 (aspect d'une dysmorphose maxillaire et une craniosténose).



# S15

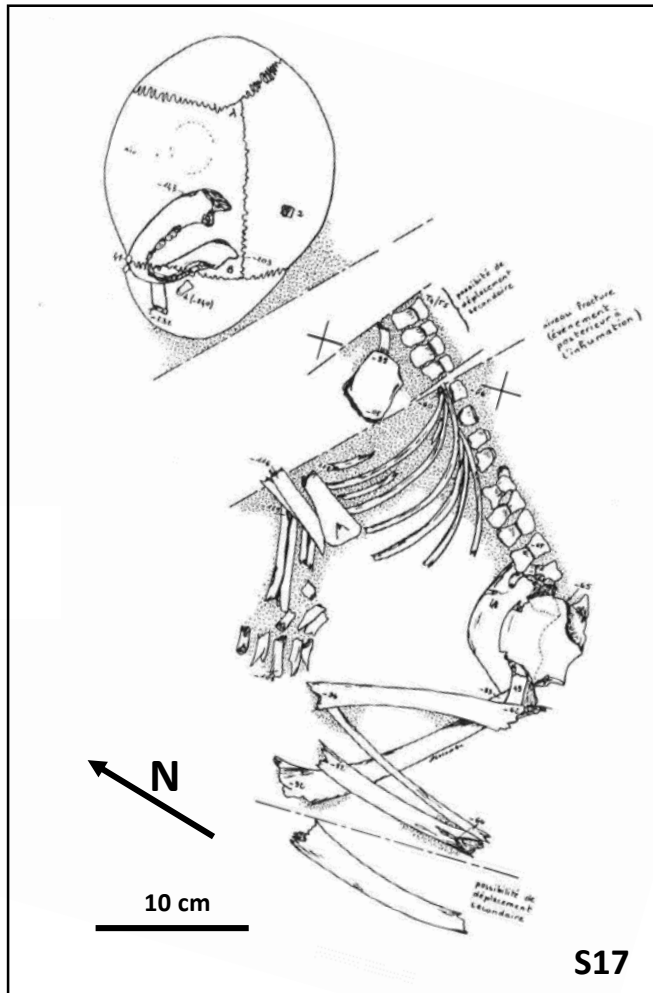
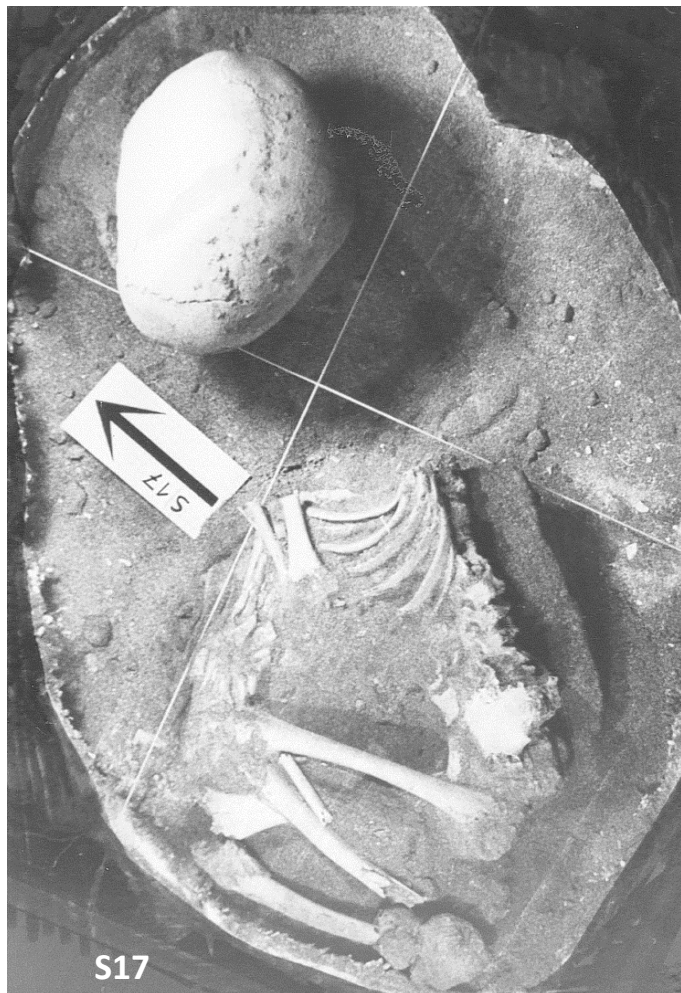


**Planche 15:** Sépulture 15 dans son contexte archéologique, zone funéraire intermédiaire (à gauche), découverte en front de fouilles (dessins d'après les relevés de terrain de Daugas, Rapport MPPF, modifiés).



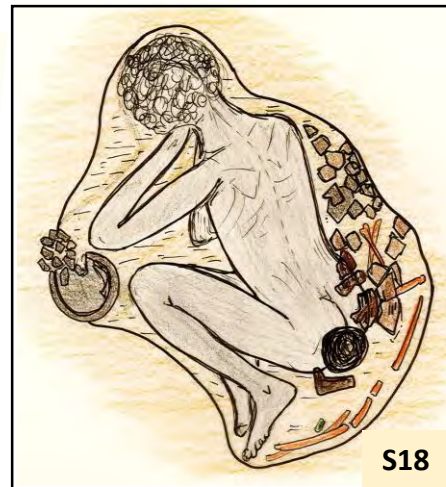
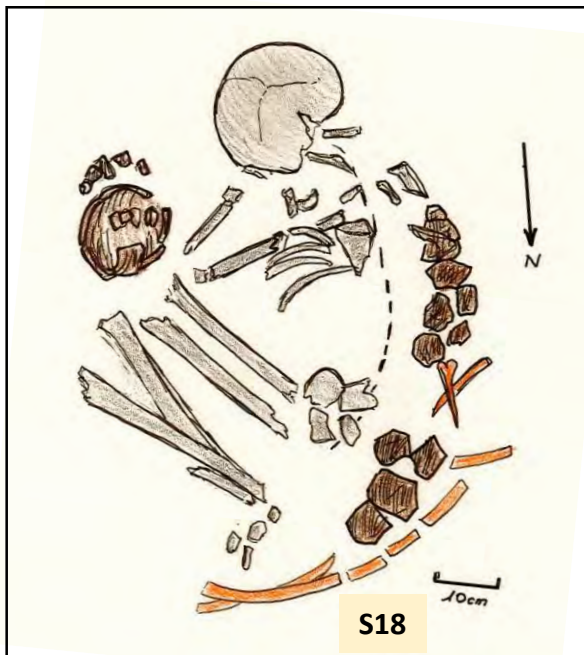**Planche 16:** Sépulture 16 , relevé archéologique, représentation subjective du corps en sépulture avec une hache polie au niveau des pieds, détail pathologie hémi-denture droite et « lenticule » obélique.

S17



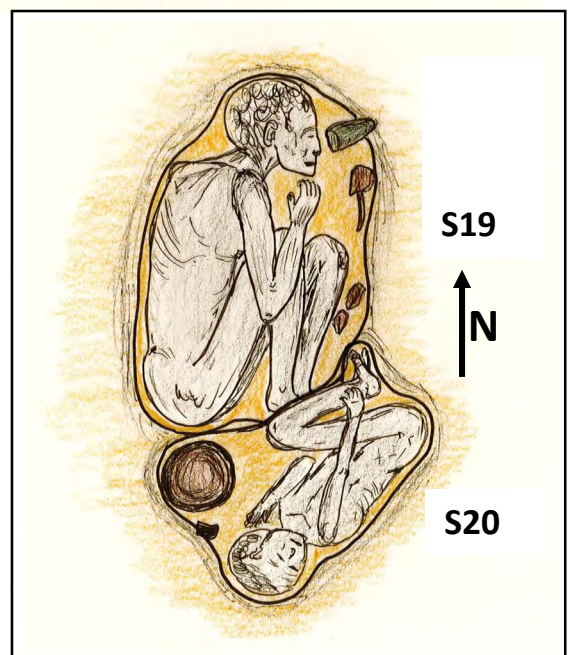
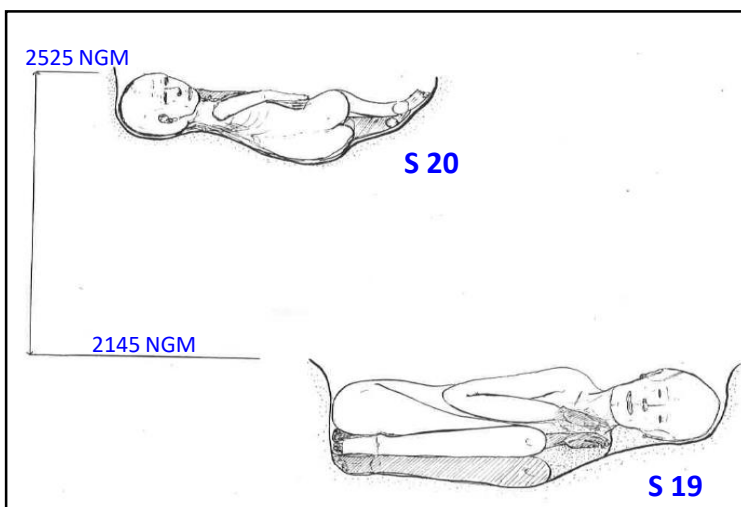
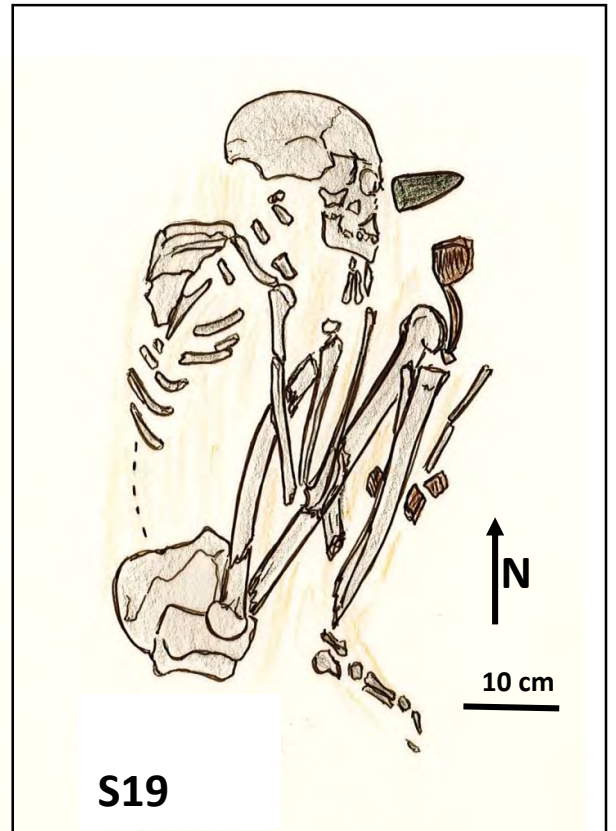
**Planche 17:** Sépulture 17, photo de la sépulture en cours de dégagement, relevé archéologique et représentation subjective du corps en sépulture dans le contexte archéologique (fragments de céramique).

S18



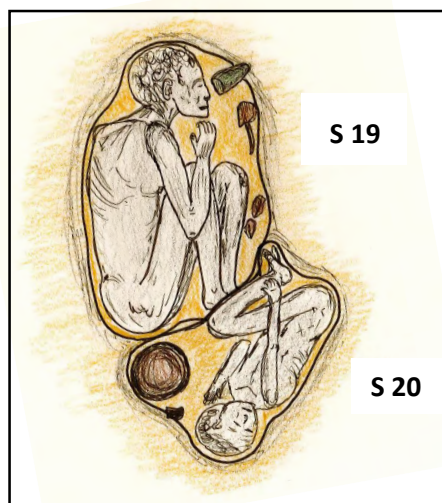
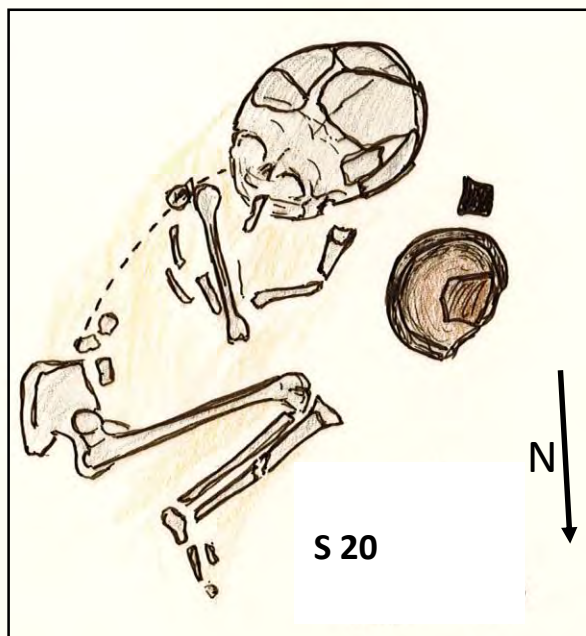
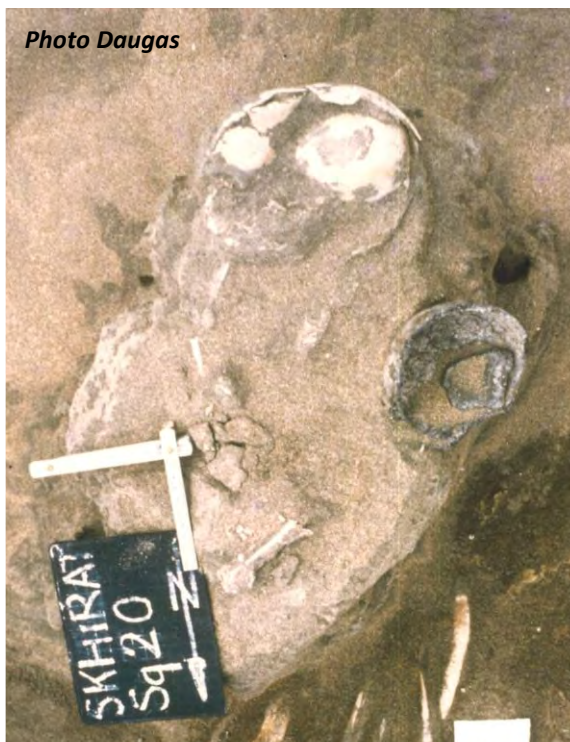**Planche 18:** Sépulture 18, photo de terrain à gauche avant coffrage, photo à l'ouverture du coffrage en plâtre, relevé anthropologique et représentation subjective du corps en sépulture dans le contexte archéologique (vases brisés, galet, poinçons, spatules et lissoirs), en bas à droite dysplasie obélique mineure.

S19



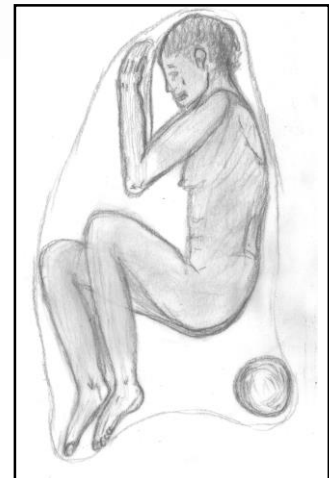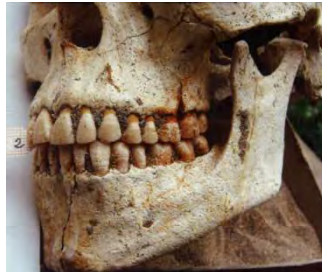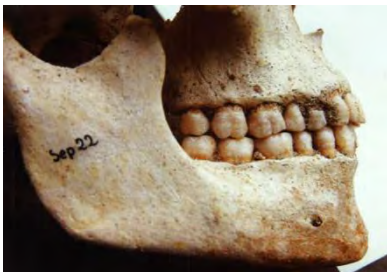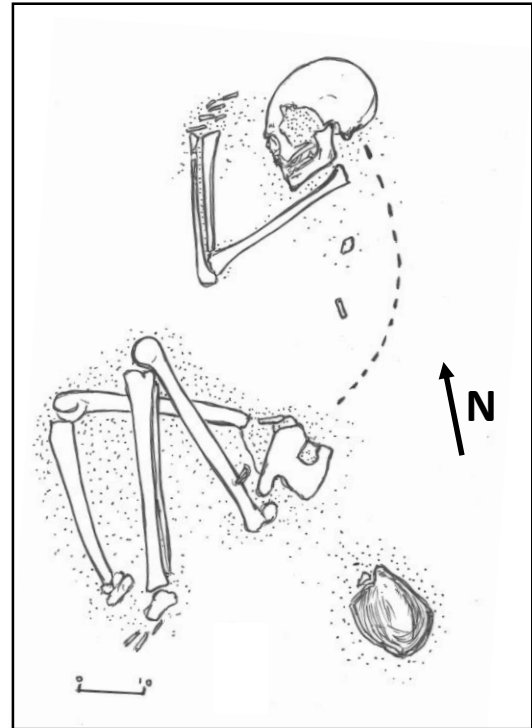
**Planche 19:** Sépulture 19 (associée avec la sépulture S20), photo de terrain à gauche, relevé anthropologique d'après les données de terrain et représentation subjective des corps en sépulture dans le contexte archéologique (vases entier, hache, lissoir et fragments de céramique), en bas à gauche vue frontale mettant en évidence le décalage vertical des deux sépultures.

S20



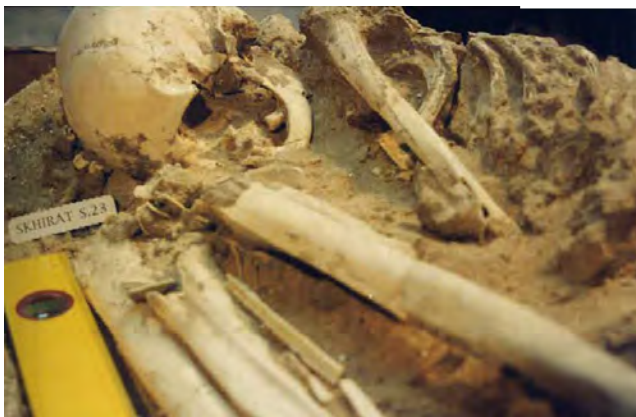
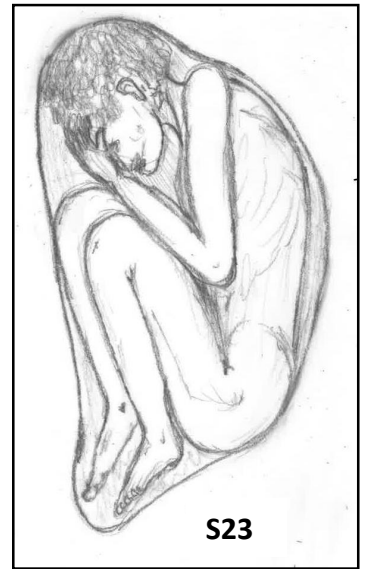
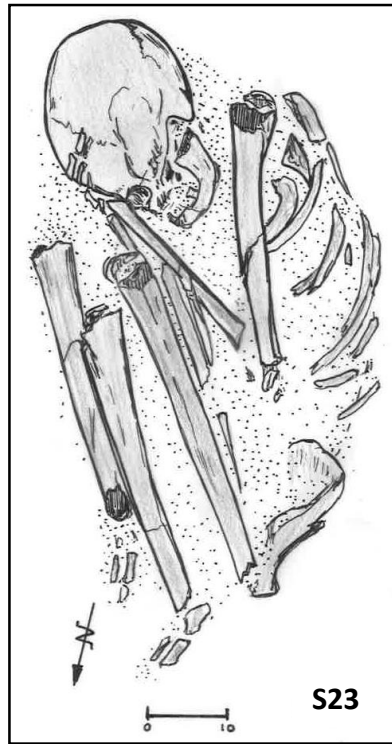
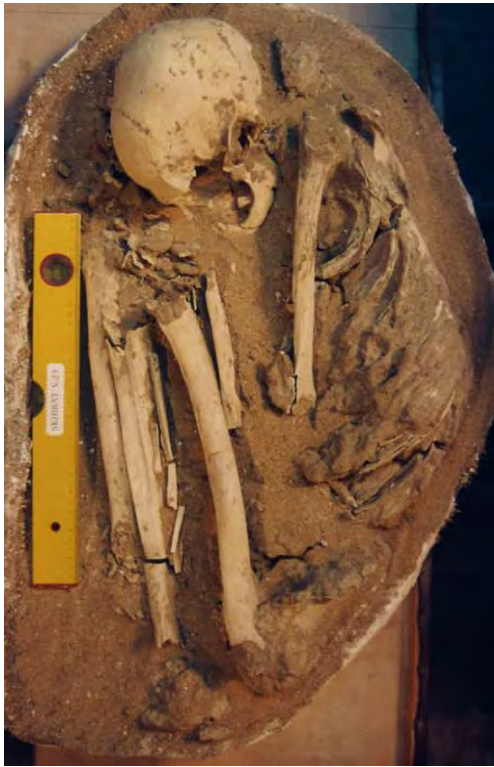**Planche 20:** Sépulture 20 (associée avec la sépulture S19), photos de terrain avant coffrage à gauche, relevé anthropologique d'après les données de terrain et représentation subjective des corps en sépulture dans le contexte archéologique (cf. planche 19).

S22



**Planche 22** : Sépulture S22, photo sur le terrain avant coffrage, dessin archéologique d'après les relevés de terrain et représentation subjective telle que décrite initialement avec céramique (dessins Lacombe d'après Daugas modifiés), en bas détails de l'articulé dentaire de S22.

S23




**Planche 23** : Sépulture S23, photo et relevé archéologique de la sépulture, avec représentation subjective de la position du corps, au milieu détail sur vue oblique et du crâne, en bas détail de la lésion frontale.



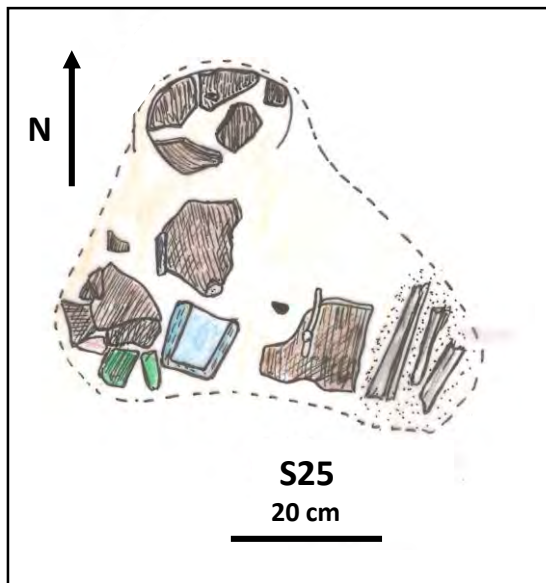
S24



Photo et dessin Debénath

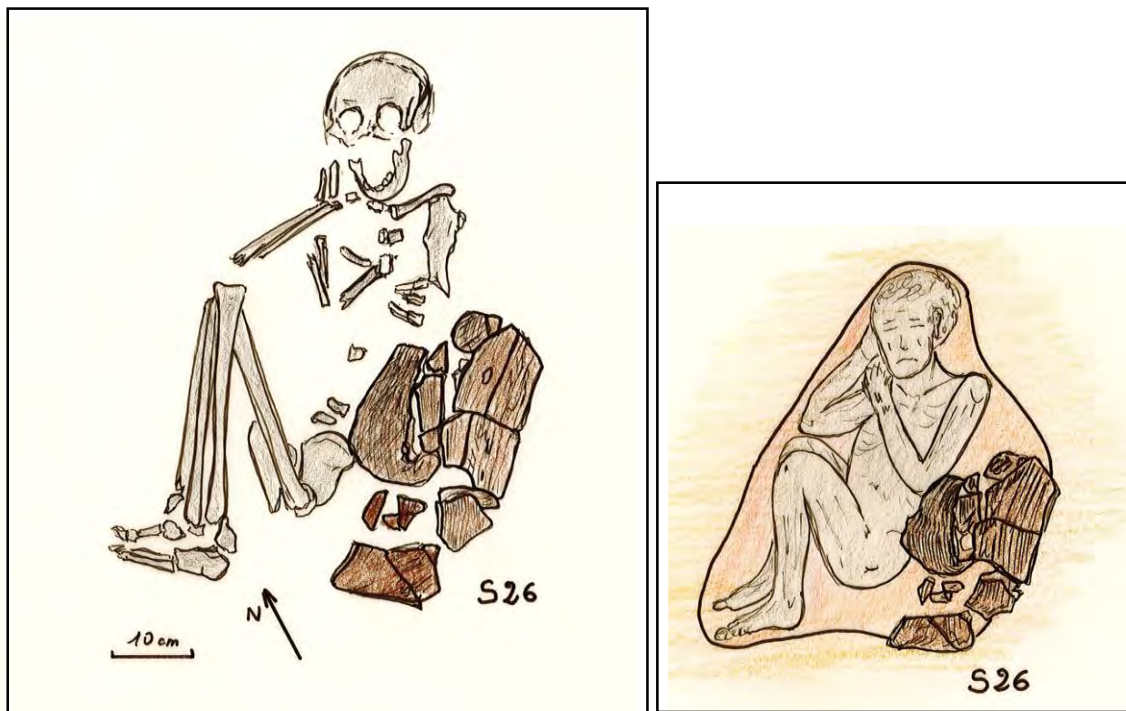


S25



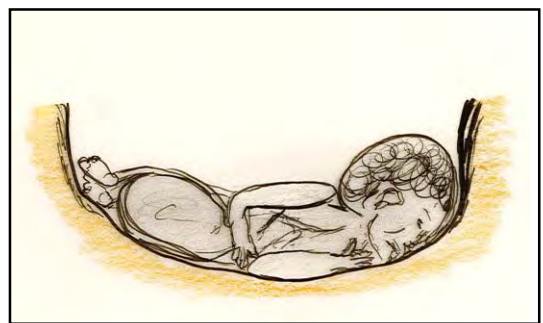
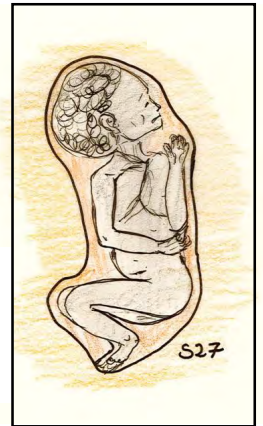
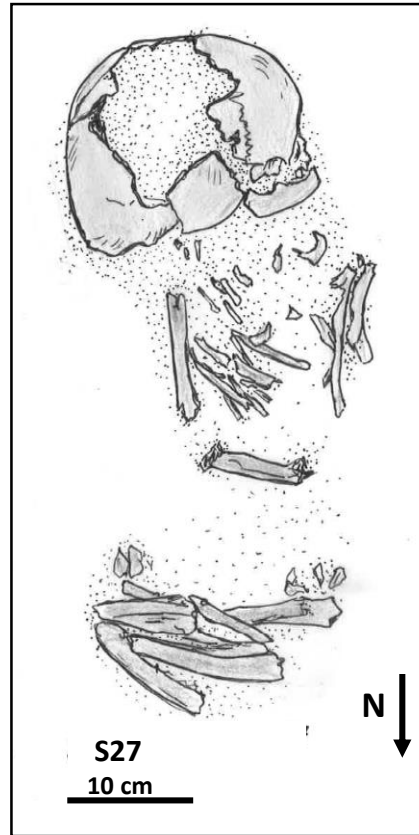
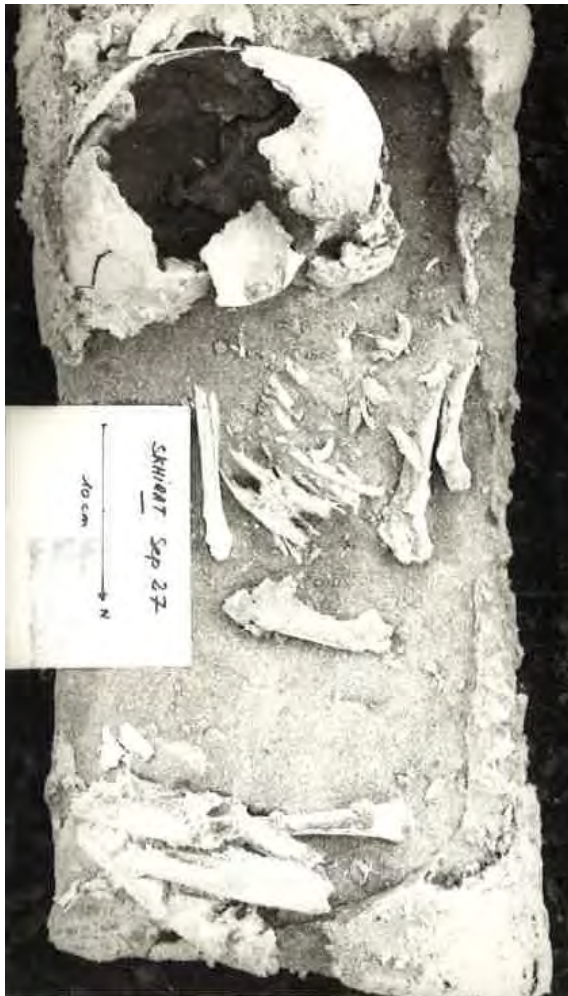**Planches 24 et 25 :** En haut Sépulture S24, représentée uniquement par un fragment de membre inférieur recouvert d'un ensemble de perles en coquilles d'œuf d'autruche (pagne ou autre « vêtement»). En bas, pour S25 il n'y a pas de sépulture au sens strict, mais d'un dépôt de mobiliers (d'après Daugas : deux haches polies, des fragments de céramique, des poinçons, un gobelet en ivoire... Il y aurait quelques fragments d'os humains? (dépôts secondaire ou dépôt votif).

## S26



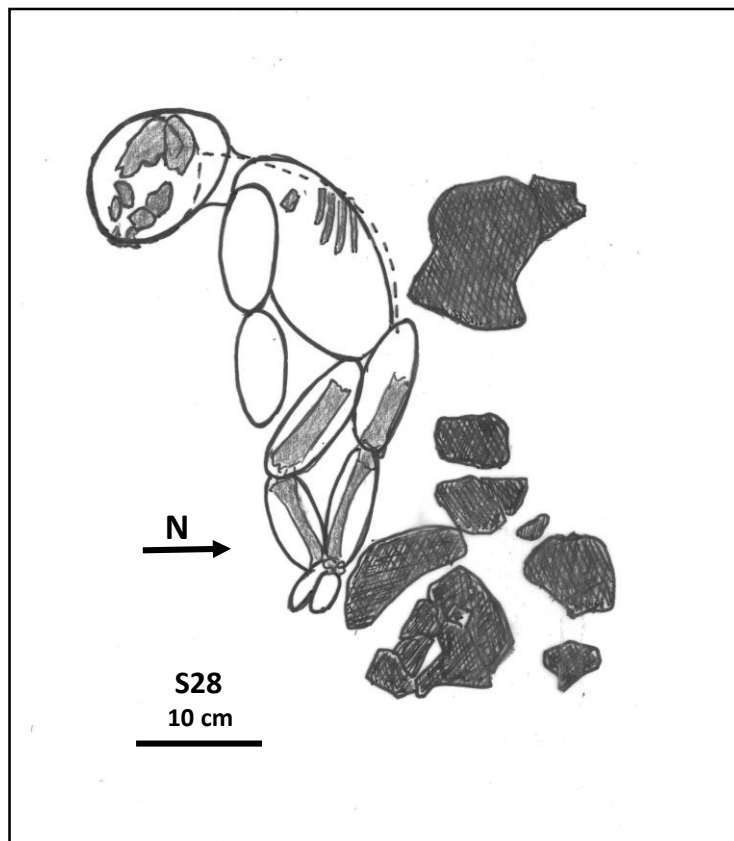
**Planche 26** : Sépulture S26, en haut à gauche dessin archéologique (d'après les relevés de terrain communiqués par Daugas), à droite représentation subjective du corps inhumé avec les fragments de 2 vases brisés intentionnellement (et d'éclats de silex), en bas les fragments osseux recueillis.

S27



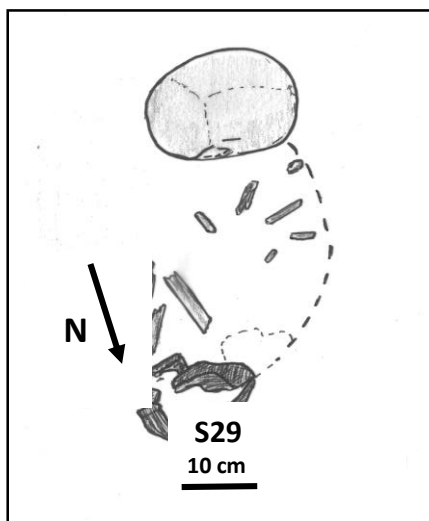
**Planche 27** : Sépulture S27, photo et relevé anthropologique de la sépulture, avec représentation subjective de la position du corps, en bas vue frontale et représentation du corps reposant sur le fond en forme de cuvette de la fosse.

## S28



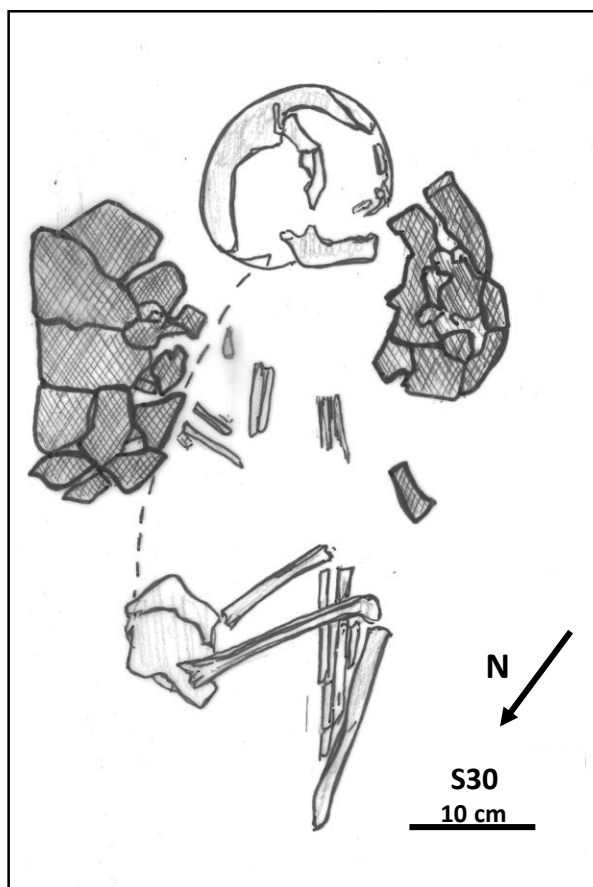
**Planche 28 :** Sépulture S28, représentation subjective du corps en sépulture (avec les fragments de vases déposés en arrière du corps), par la méthode des ellipses posturales (cf. méthodologie). Dessin établi à partir des relevés de terrain (Daugas, modifié).

# S29



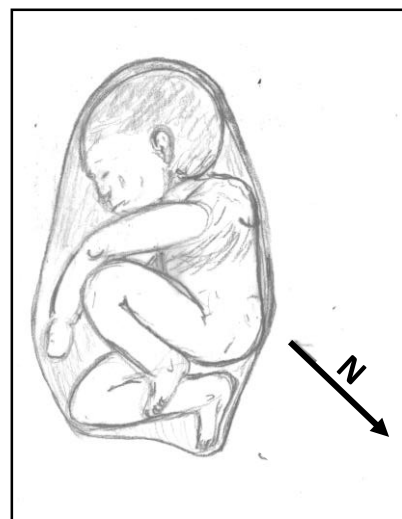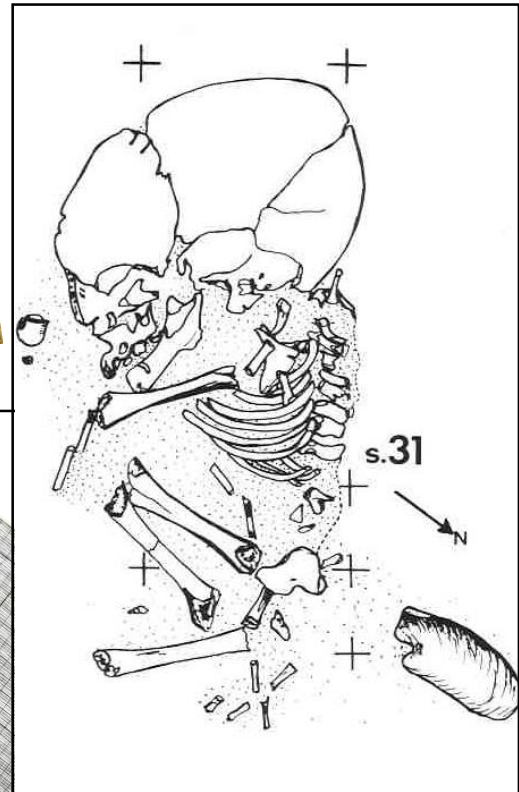
**Planche 29** : Sépulture S29, coffrage en mousse de polyuréthane, relevé des fragments osseux, et reconstitution subjective de la position du corps en sépulture avec un vase déposé au niveau des pieds.

## S30



**Planche 30** : Sépulture S30, relevé des fragments osseux et des fragments de céramique (D'après Daugas, modifié) et reconstitution subjective de la position du corps en sépulture avec les vases déposés en avant et en arrière du corps.

# S31



**Planche 31 : Sépulture S31, photo de terrain avec un vase entier et des fragments d'un vase brisé à proximité (Daugas), photo du squelette dégagé, relevé, relevé archéologique et dessin de la sépulture, avec représentation subjective de la position du corps.**

S32

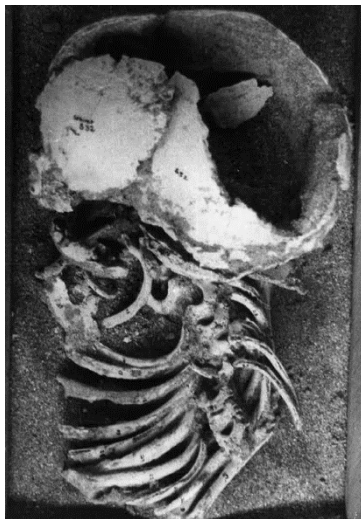
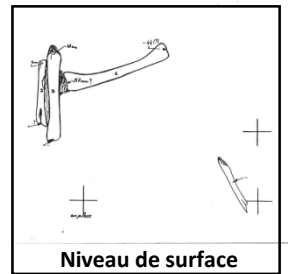
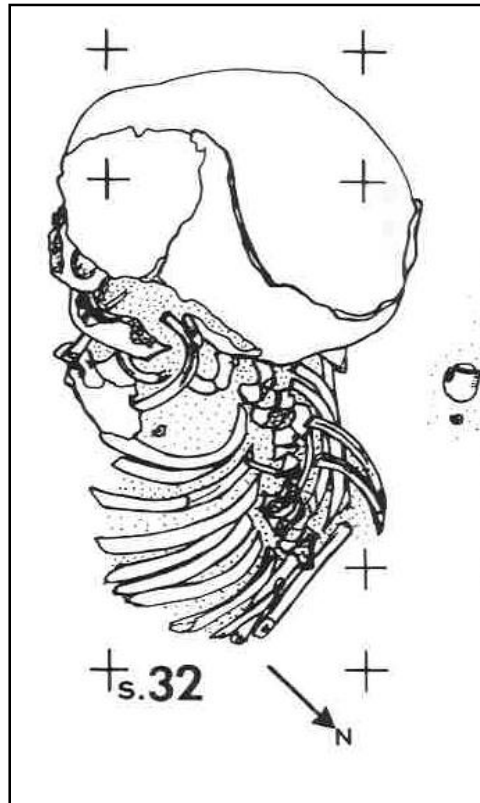
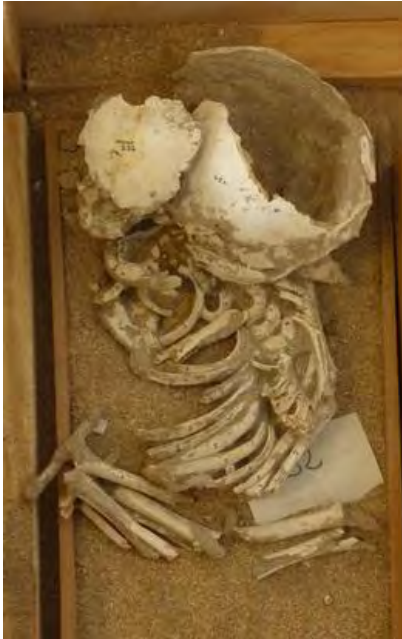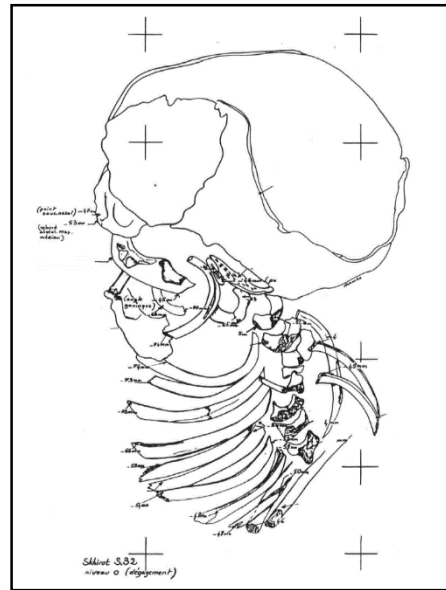


Planche 32 : Sépulture S32, photo de la sépulture sur le terrain (Daugas), photo, relevé et dessin de la sépulture, avec représentation subjective de la position du corps, détail du thorax.



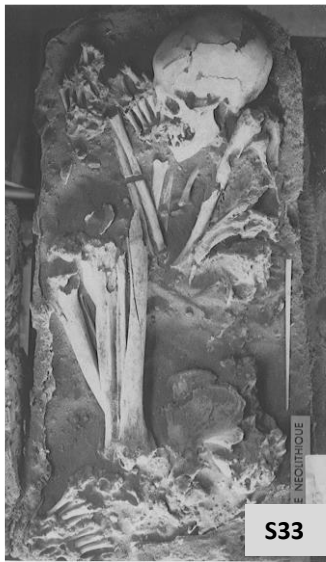
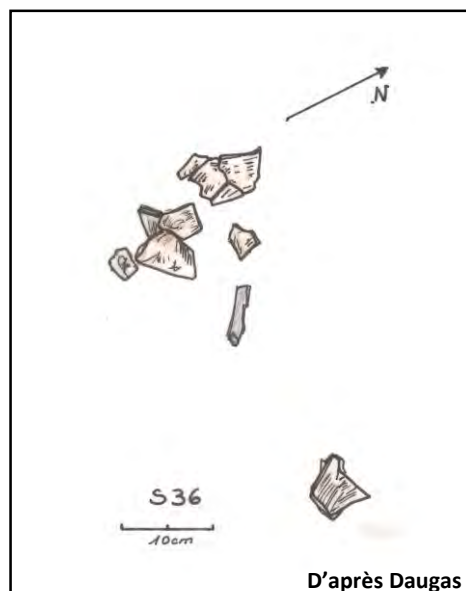


Planche 33 : Sépulture S33, photos de la sépulture en cours de dégagement, relevé et dessin de la sépulture, avec représentation subjective de la position du corps, du « fagotage » et des artefacts (vase entier et fragments d'un second vase).

### S35 (prélèvement pour datation)

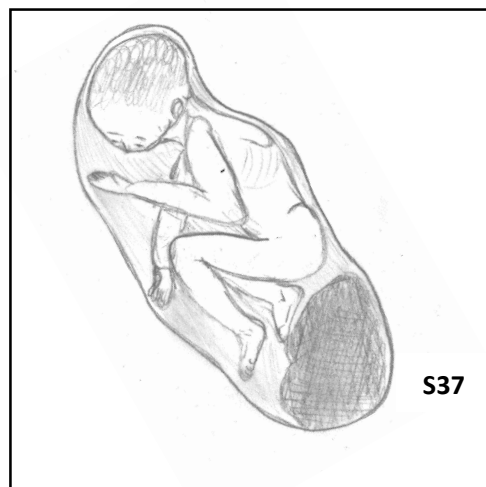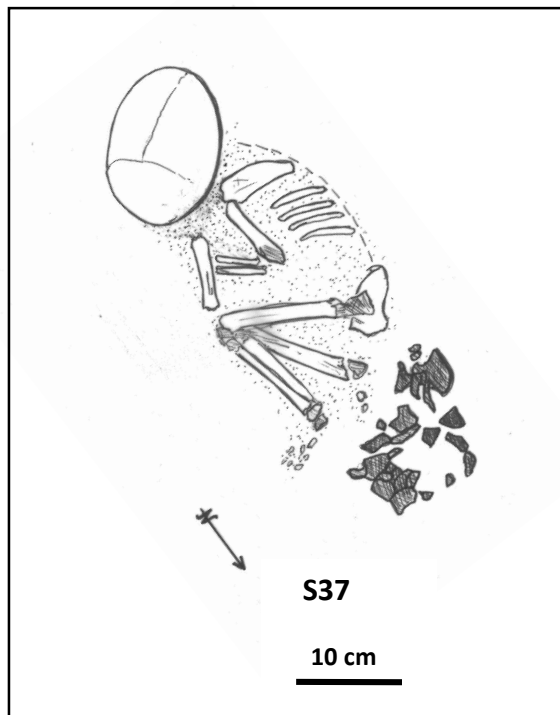

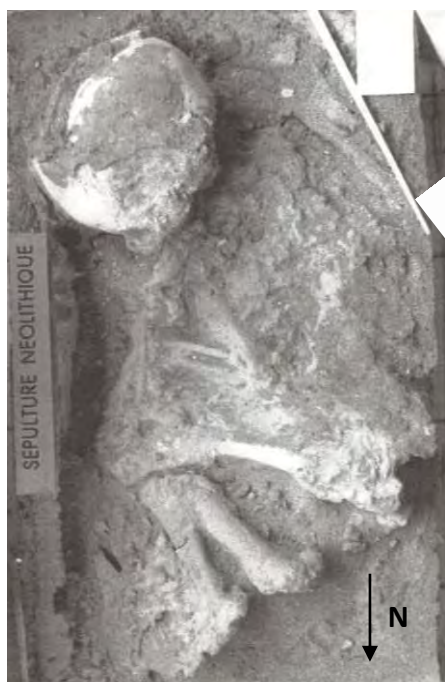
### S36

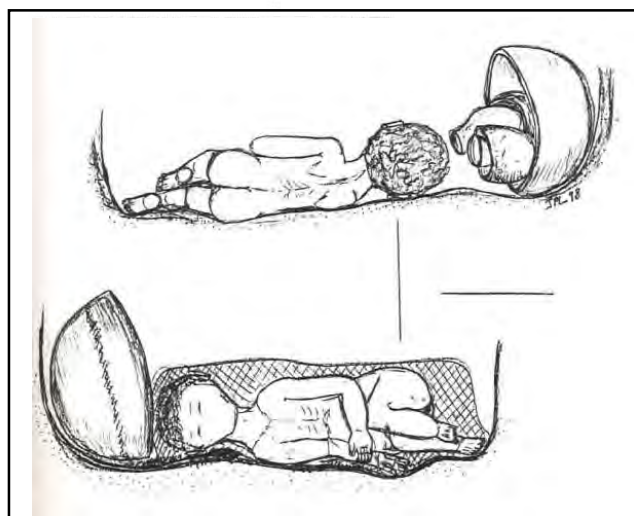
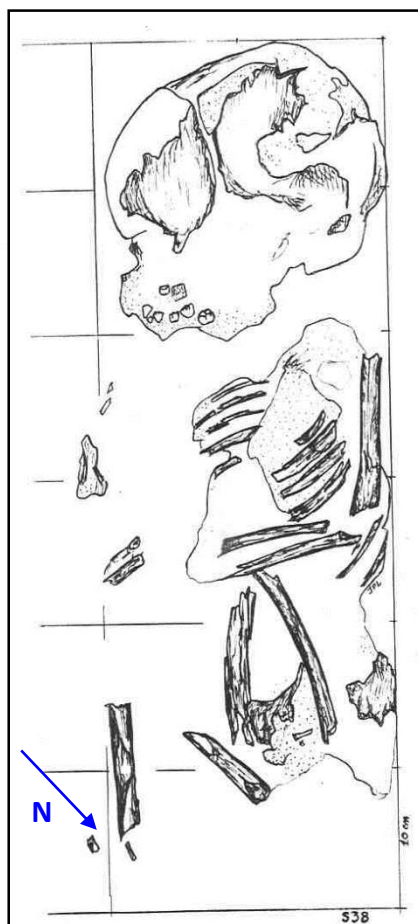
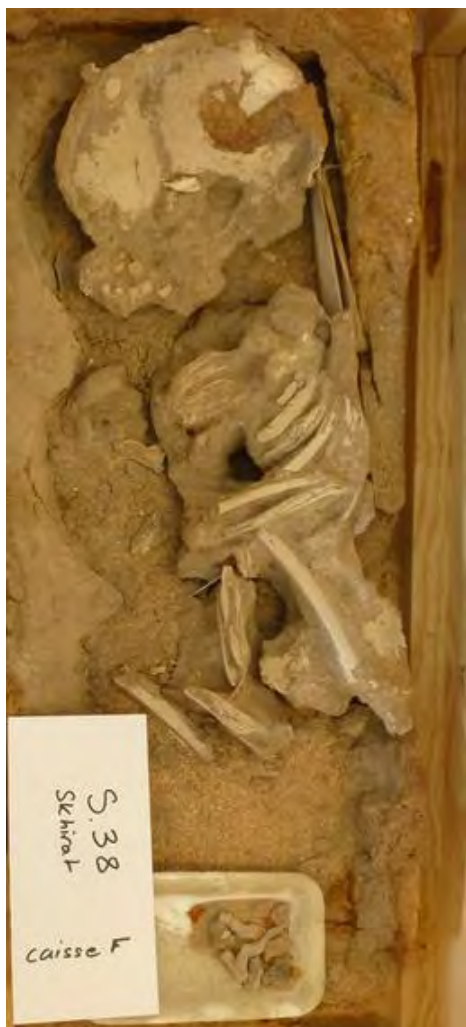

**Planches 35 et 36 :** En haut Sépultures 35 (prélèvement pour datations C14, pas de relevé). En bas Sépulture 36 (détruite suite à l'exploitation de la sablière), d'après les croquis de terrain un vase brisé (référencé 36-1) et un seul fragment osseux auraient été recueillis (Daugas).

S37

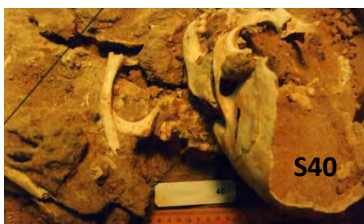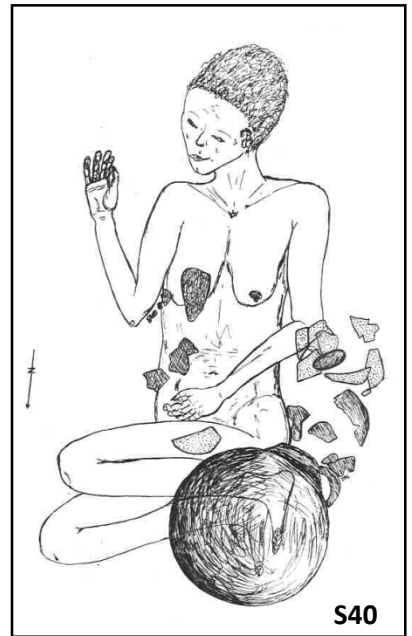
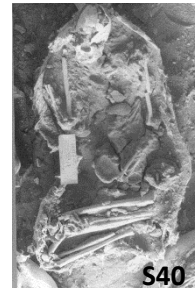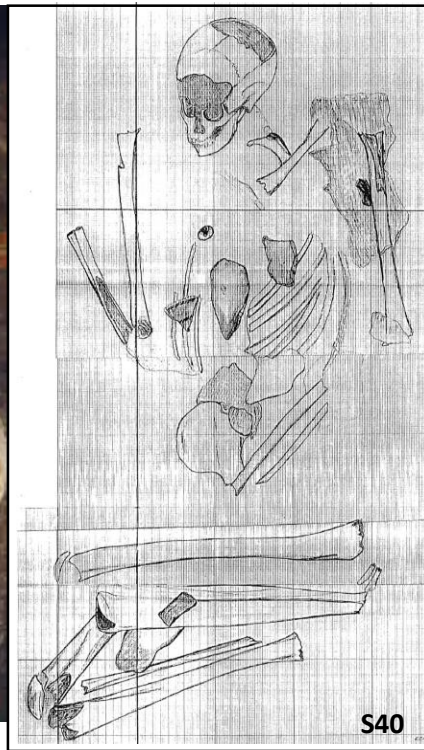


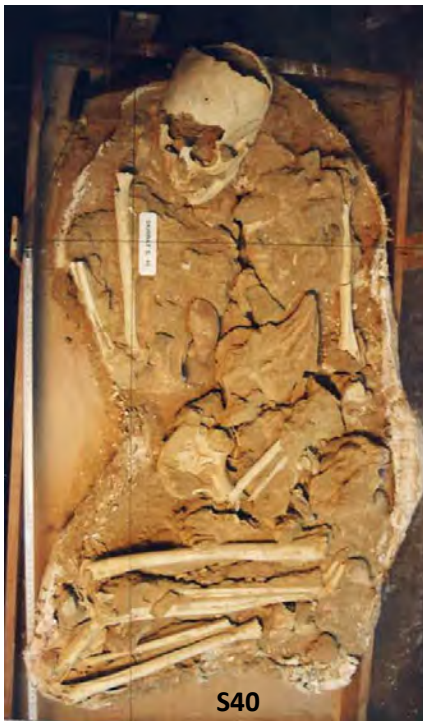**Planche 37:** Sépulture S37, photo et relevé archéologique avec le vase brisé au pied de l'enfant reconstitution de la position du cadavre au moment de l'inhumation et de la zone de dépôt des fragments de vase.



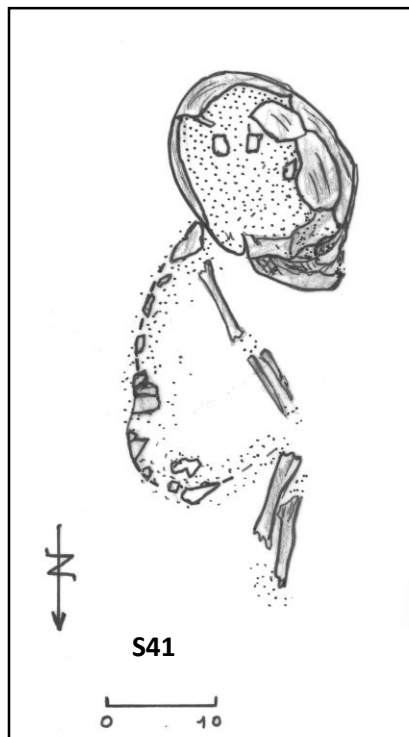
**Planche 38: Sépulture S38, photo et relevé archéologique avec reconstitution de la position du corps au moment de l'inhumation avec les vases entiers et « organisés » déposés dans la fosse près de la tête de l'enfant et visualisation de la zone dorsale en appui contre un probable matériau disparu. Vues frontales antérieure et postérieure de cette reconstitution.**

# S40



**Planche 40 : Sépulture S40, photos et relevé archéologique, reconstitution de la position du cadavre au moment de l'inhumation avec le vase entier et les fragments d'autres vases déposés sur le corps. En bas profil crânien et détail de l'appareil manducateur et de la région cervicale.**

S41



**Planche 41** : Sépulture S41, photos du coffrage et relevé archéologique, reconstitution de la position du cadavre au moment de l'inhumation. En bas coffrage avant et au cours de l'ouverture du coffrage en mousse de polyuréthane.

S43

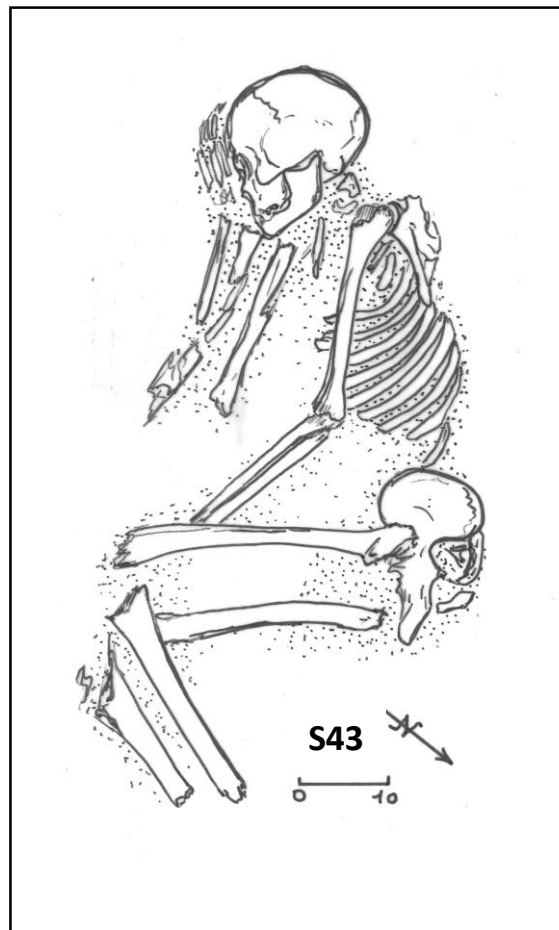
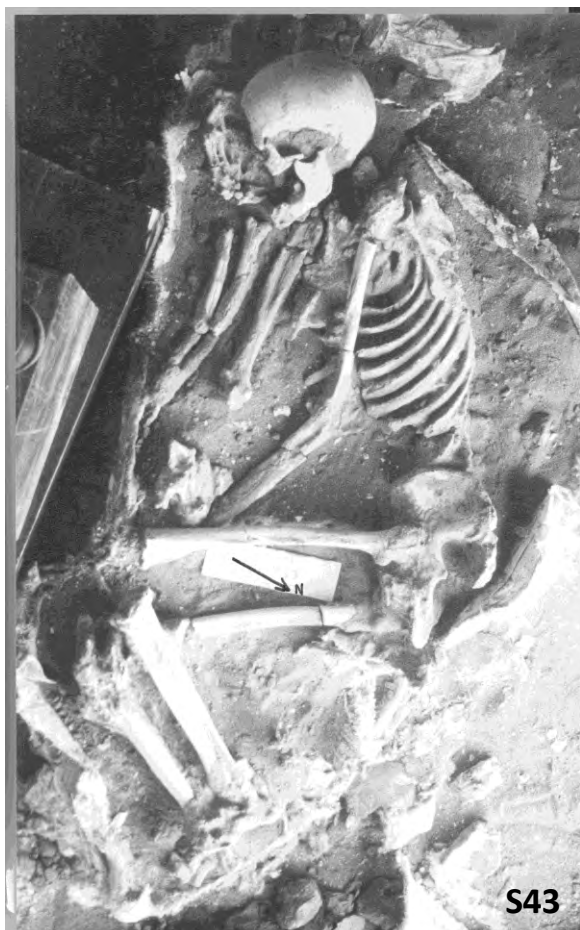
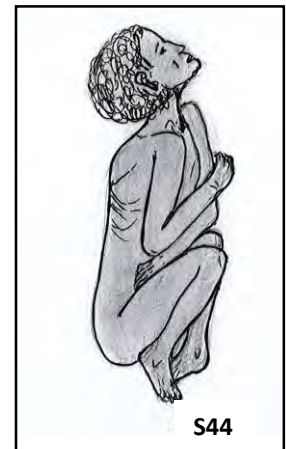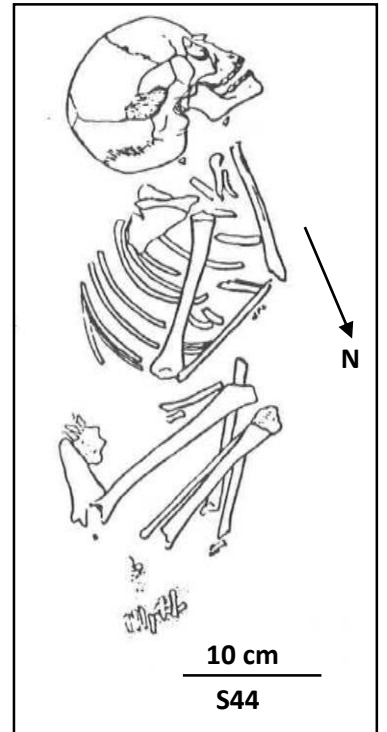

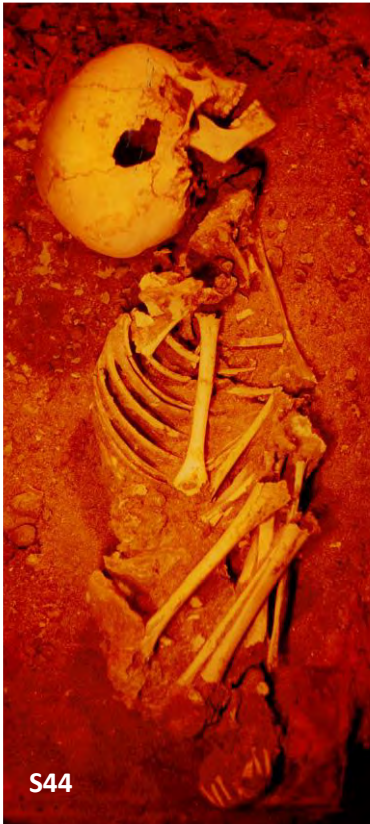
Planche 43 : Sépulture S43, photo et relevé archéologique, reconstitution de la position du cadavre au moment de l'inhumation avec le vase brisé positionné en arrière du corps.

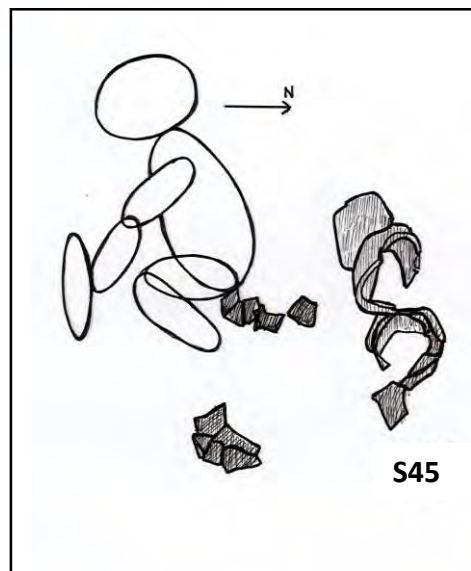
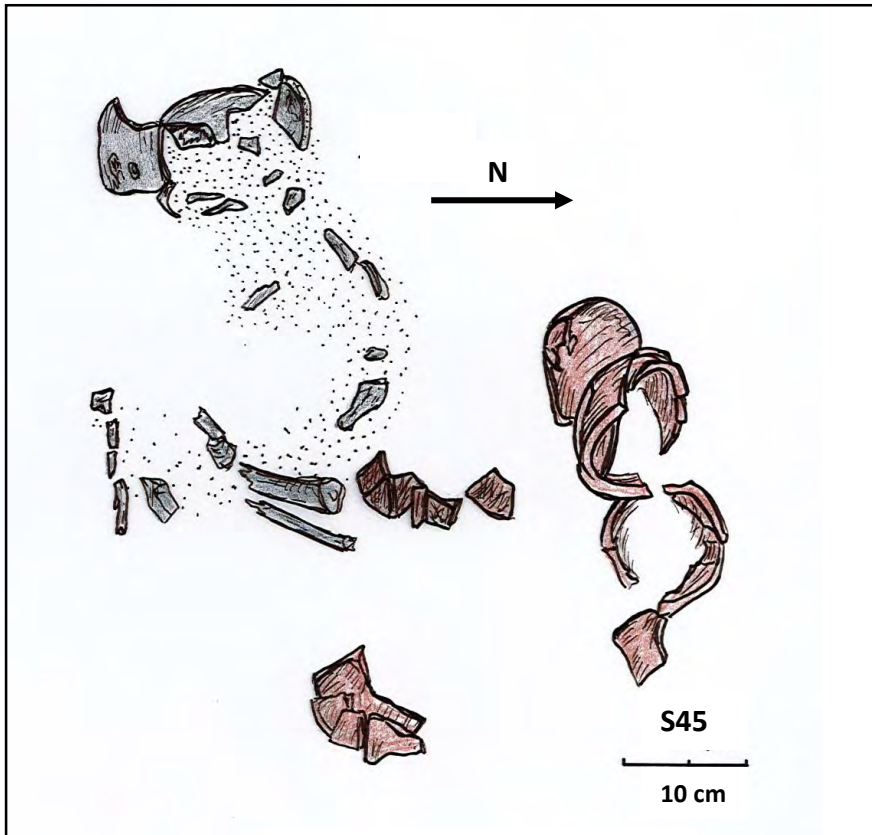
# S44



**Planche 44** : Sépulture S44, photos et relevé archéologique, reconstitution de la position du cadavre au moment de l'inhumation prenant l'aspect d'un fagotage avec la tête déjetée en arrière évoquant un « transport » (ou une préparation spécifique du corps avec contention) permettant un éventuel transport du corps fagoté.

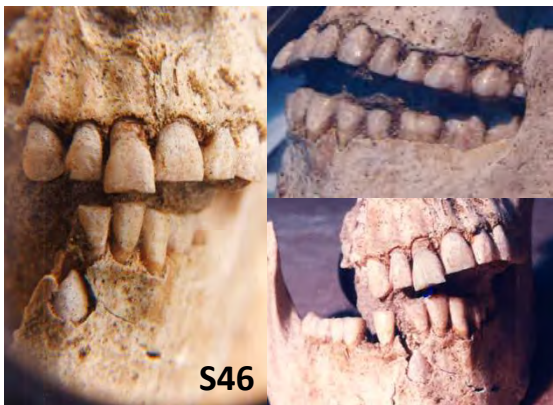
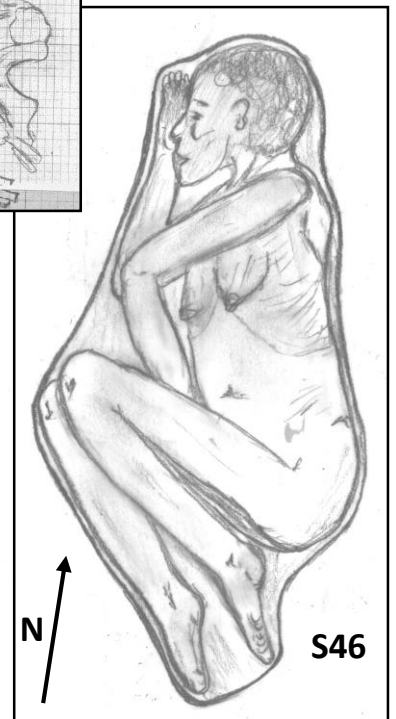
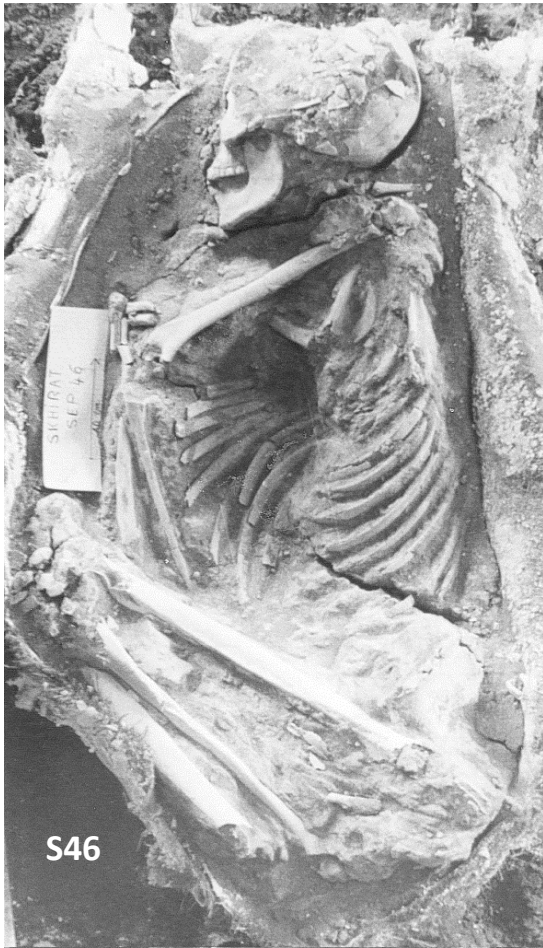S45




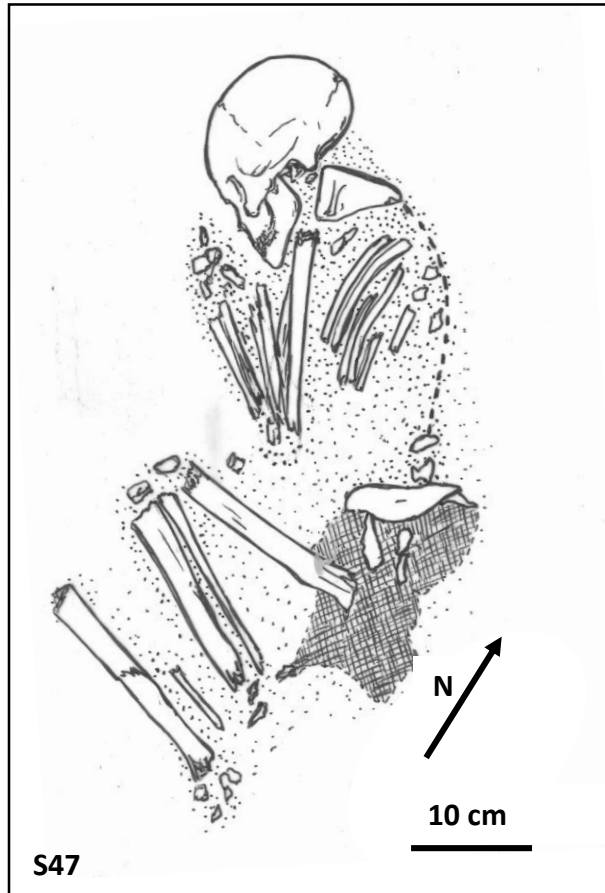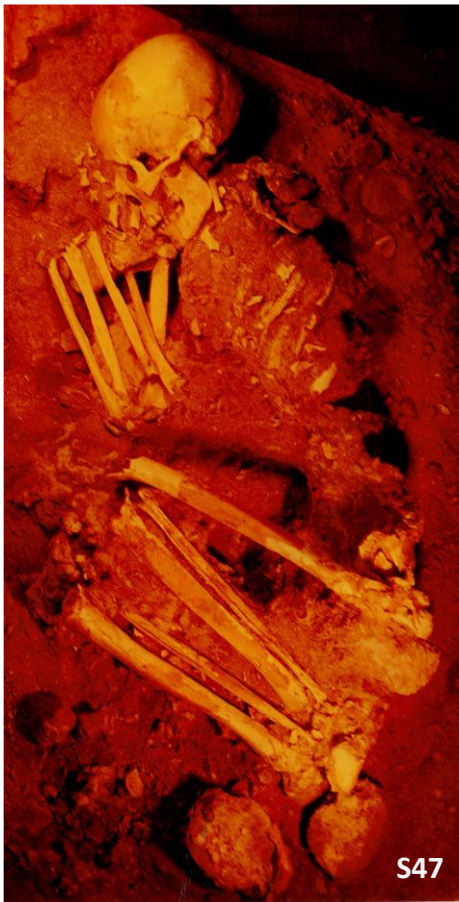
**Planche 45** : Sépulture S45, en haut dessin sépulture d'après Daugas (modifié), en bas représentation vraisemblable et schématique de la position de S45 dans son contexte archéologique, en utilisant la méthode des ellipses posturales (cf. méthodologie).

S46



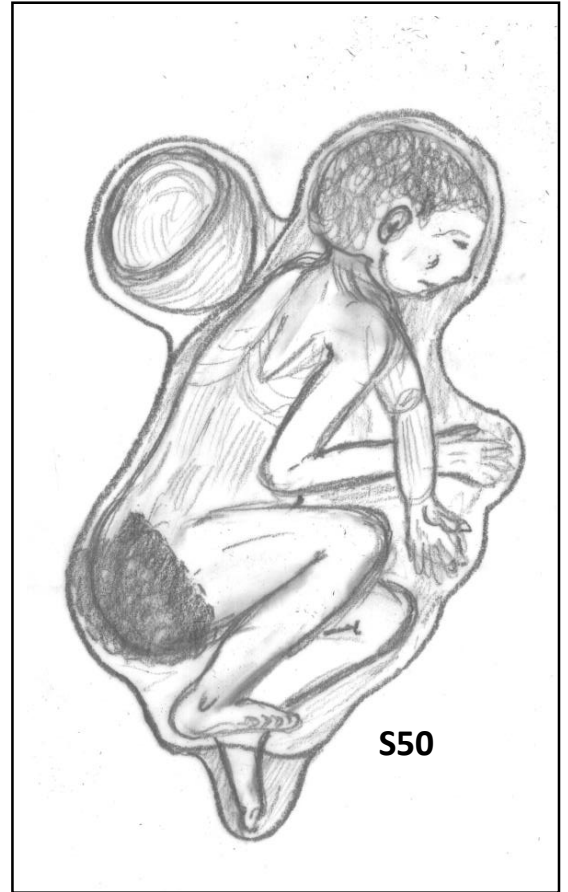
**Planche 46 : Sépulture S46, photos du coffrage ouvert, relevé anthropologique, représentation subjective du corps en sépulture, en bas à gauche détail de la denture (encoche occlusale incisive), en bas à droite lésions crâniennes (cupules).**

S47



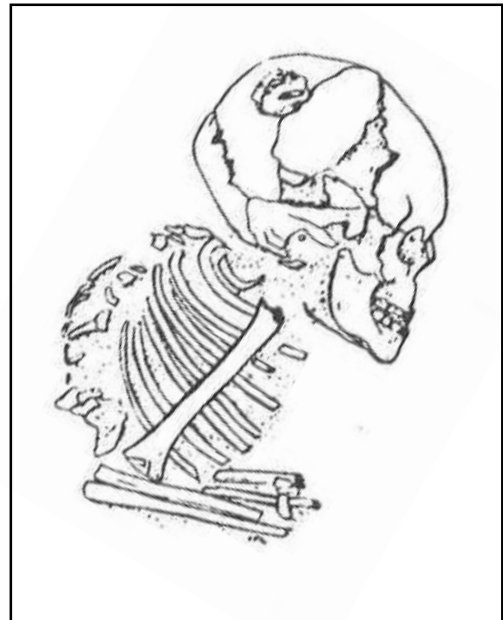
**Planche 47 : Sépulture S47, photo de la sépulture à l'ouverture du coffrage, dessin du relevé anthropologique, crâne de profil (isolé) et dessin de la reconstitution du corps en sépulture avec zone de concrétions carbonatées au niveau pelvien (versement rituel d'une mixture).**

S50




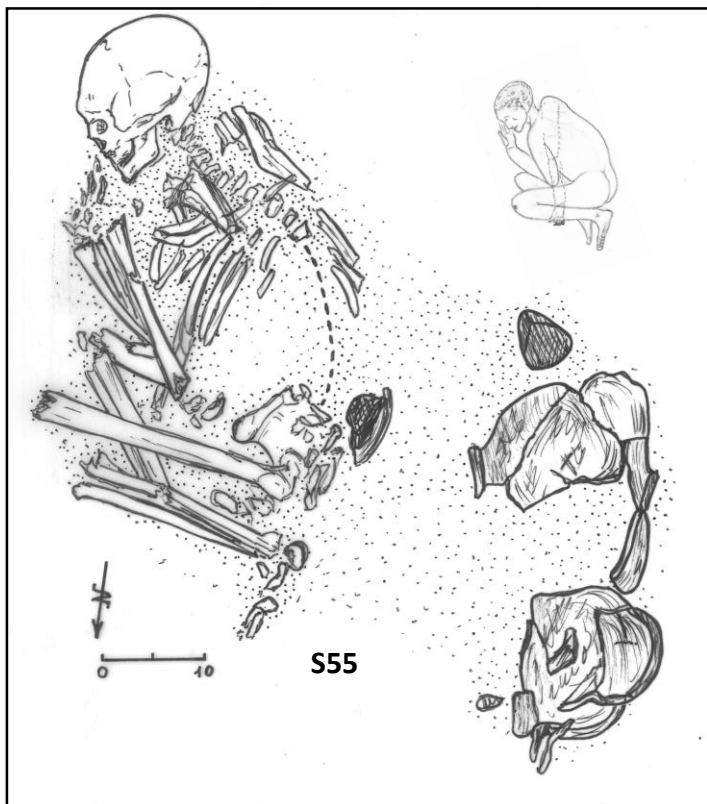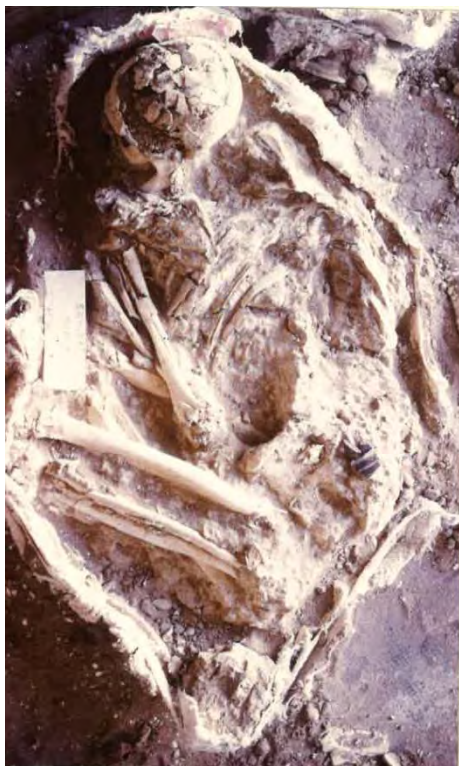
**Planche 50** : Sépulture S50, dessin d'après relevé de terrain (Daugas, modifié), reconstitution du corps en sépulture avec zone carbonatée pelvienne et vase entier déposé ouverture vers le haut, en bas restes osseux de S50.

# S54

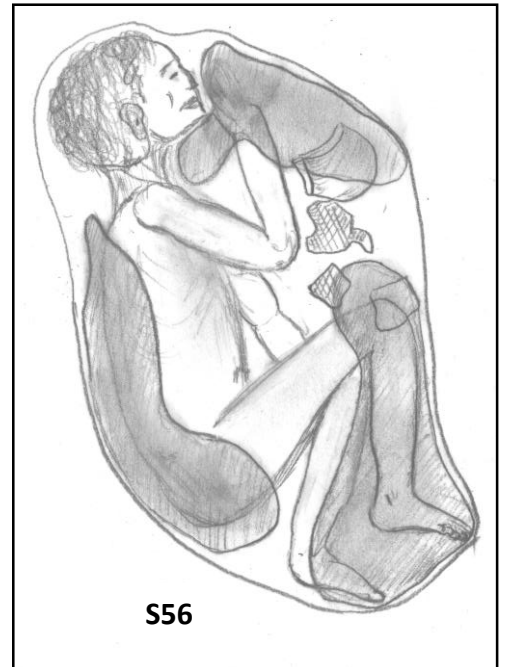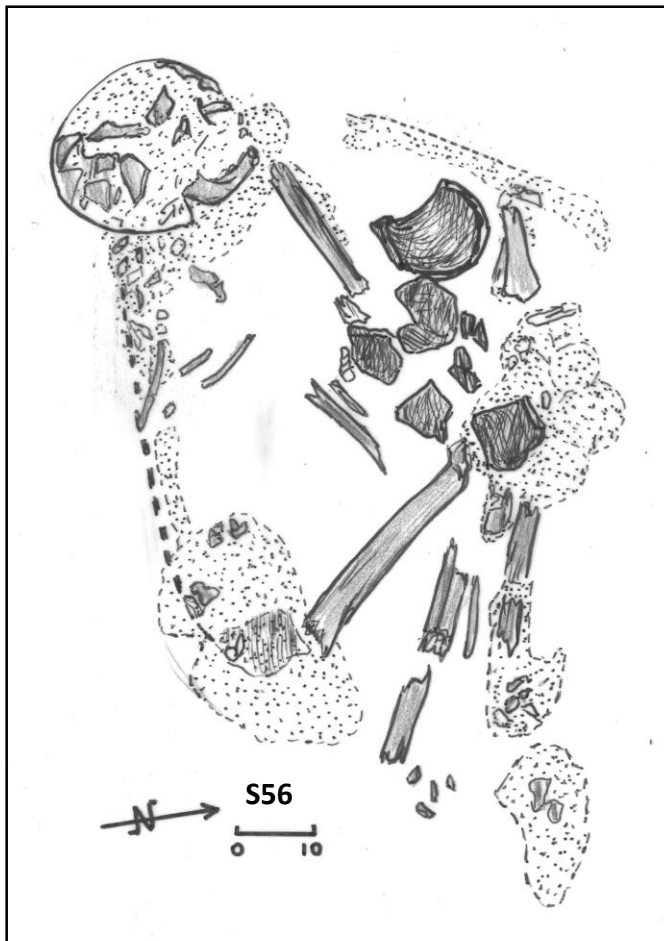


**Planche 54 : Sépulture S54, photo de terrain (Daugas), crâne et fragment thorax avec membre supérieur droit et crâne, dessin thorax et crâne en position initiale et reconstitution du corps en sépulture avec vase entier au niveau du dos et autres artefacts.**

S55

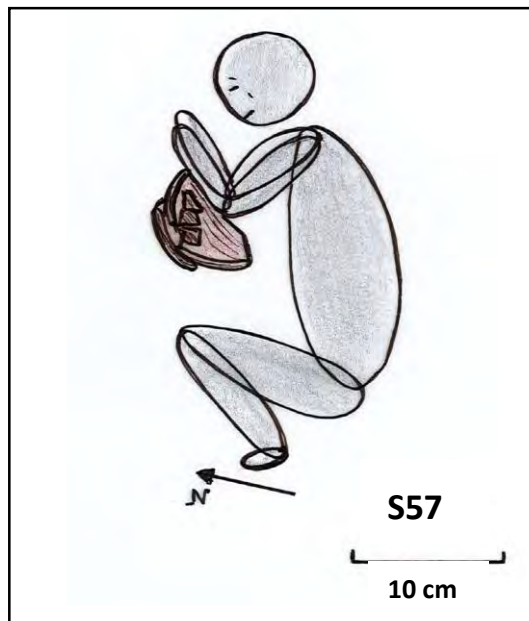


**Planche 55** : Sépulture S55, photo après ouverture du coffrage, à droite relevé anthropologique avec positionnement des fragments de céramique et d'une hache polie.

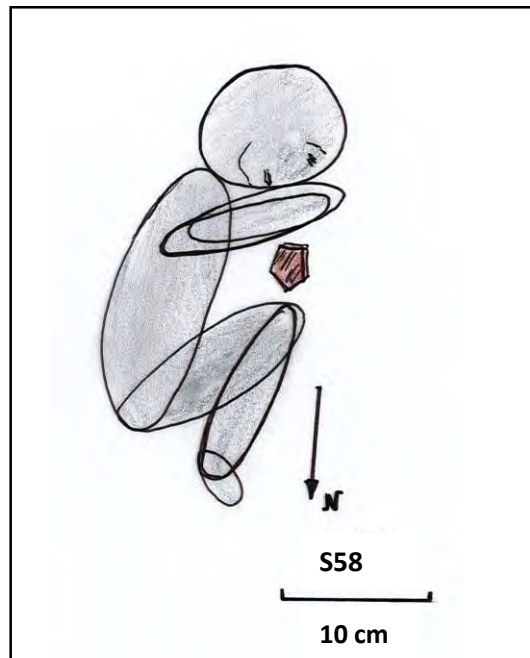


**Planche 56** : Sépulture S56, relevé anthropologique avec positionnement des fragments de céramique brisés et coquillage, et reconstitution du corps inhumé, avec zones concrétionnés (grisées).

S57



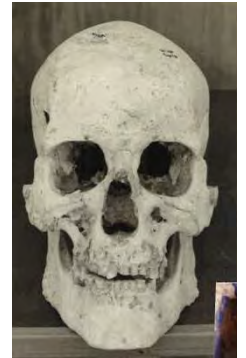
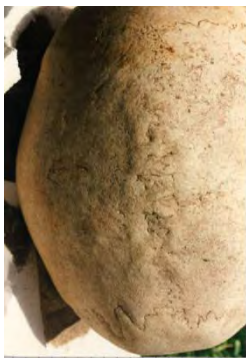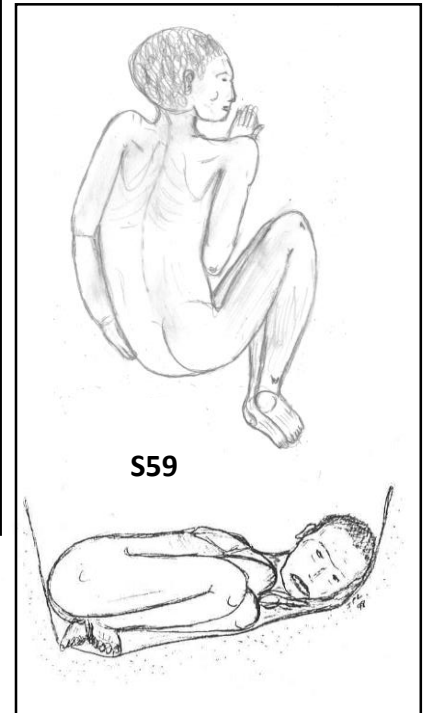
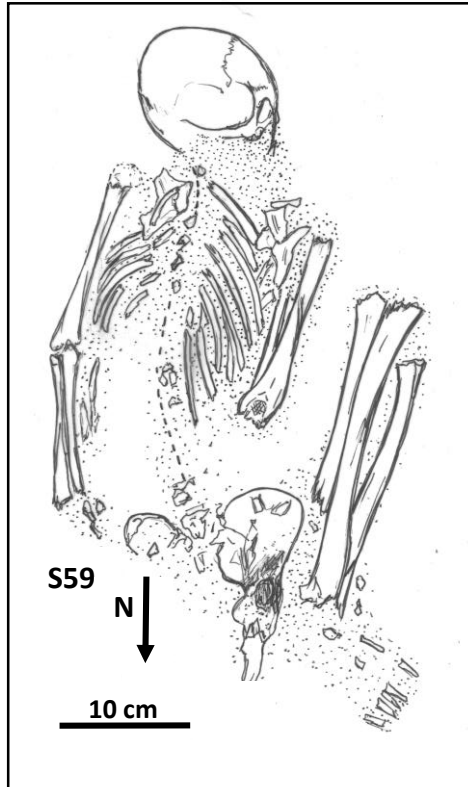

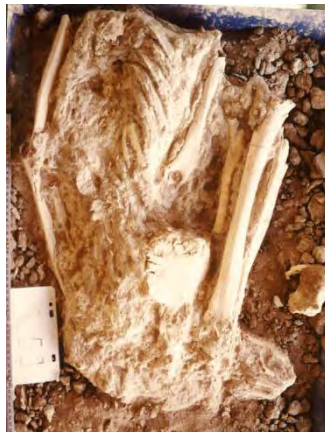S58



**Planches 57 et 58** : En haut sépulture S57, en bas sépulture S58, très endommagées, découvertes en limite de sablière, représentations par la méthode des ellipses posturales (d'après les relevés de terrain de Daugas), avec positionnement des fragments de vases.

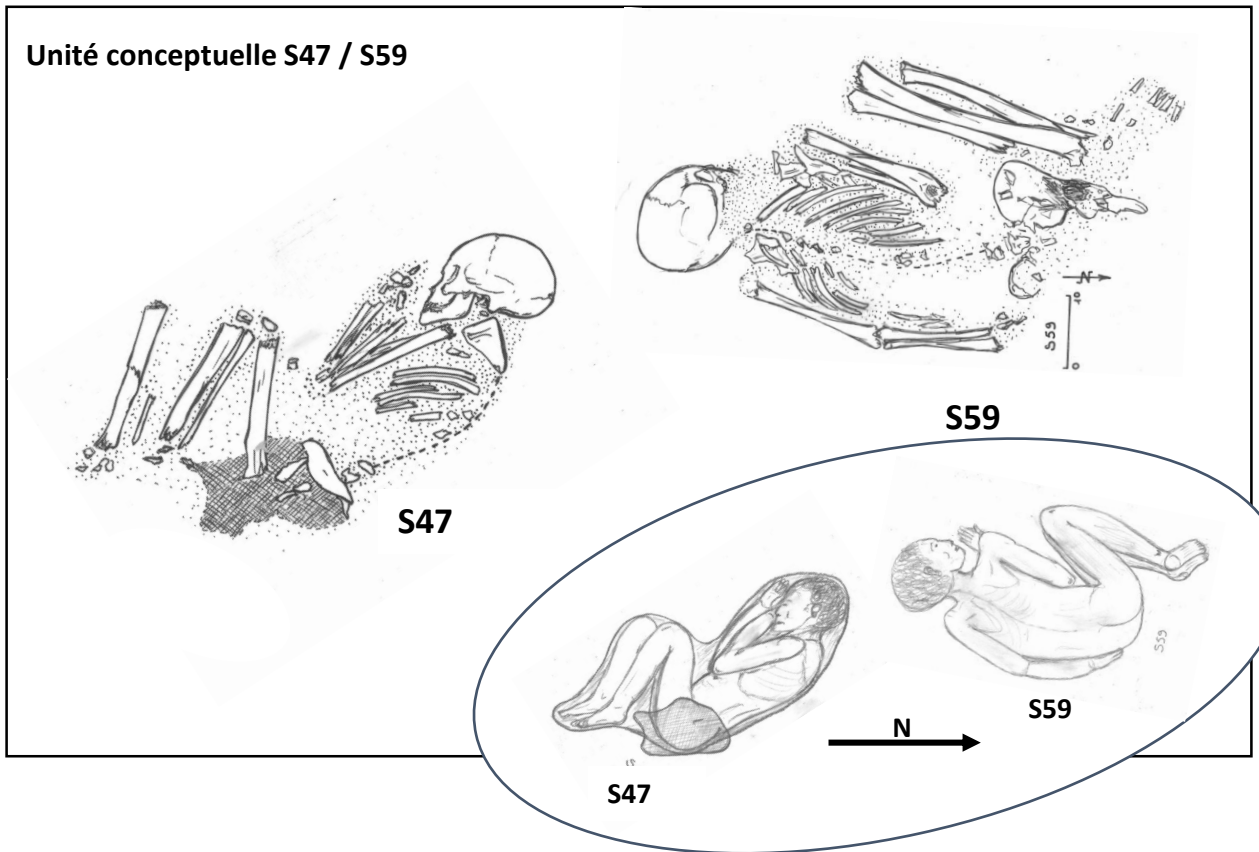


S59

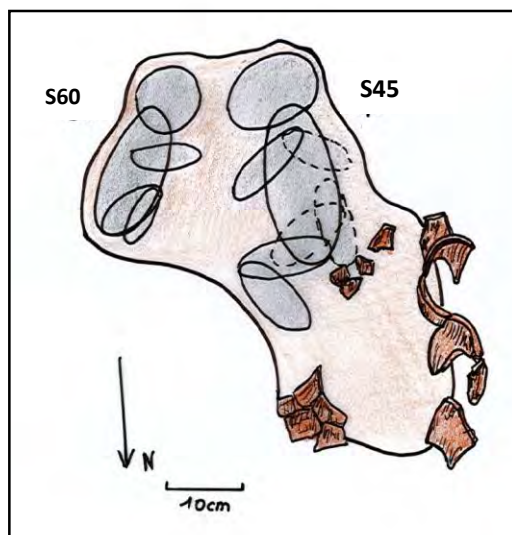


**Planche 59:** Sépulture S57, photos à l'ouverture du coffrage, relevé anthropologique du squelette en sépulture, à droite reconstitution du corps en vue plane et en vue frontale, en bas détails de lésions crâniennes (cupules) au milieu, dysplasie obélique à gauche et vue de face du crâne avec mandibule en occlusion.

Unité conceptuelle S47 / S59

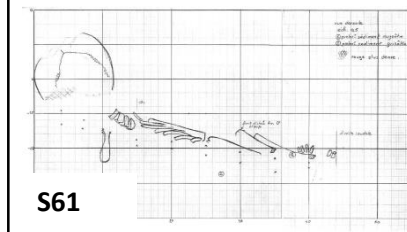
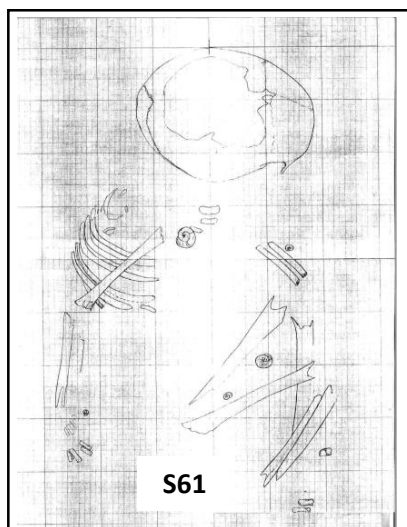
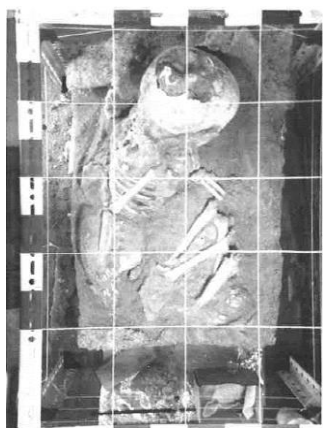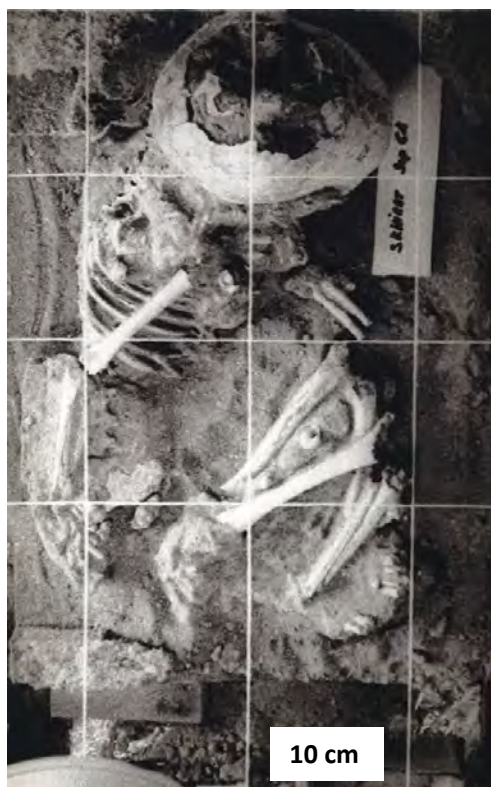


Unité conceptuelle S45 / S60



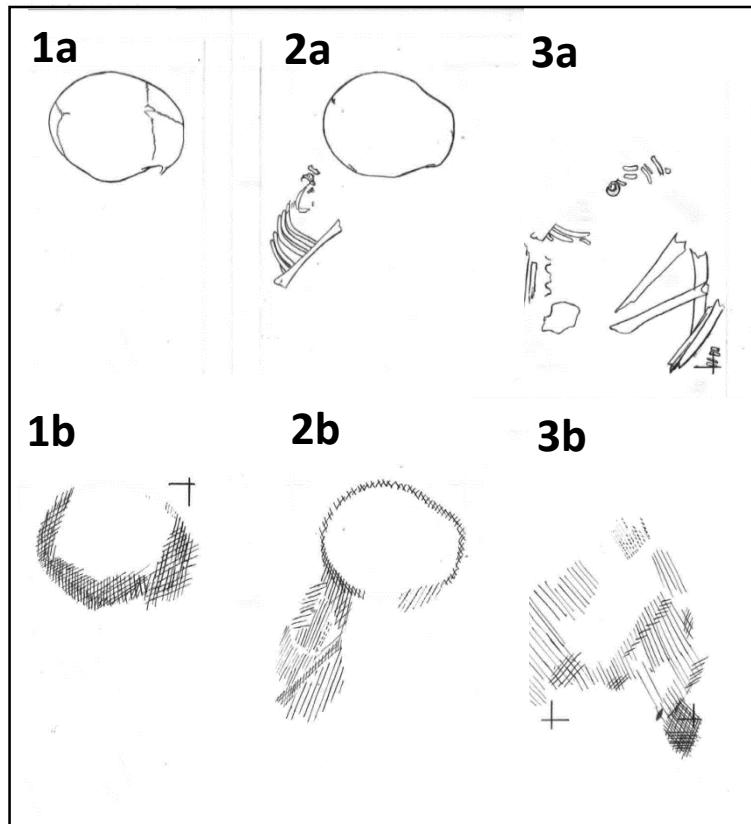
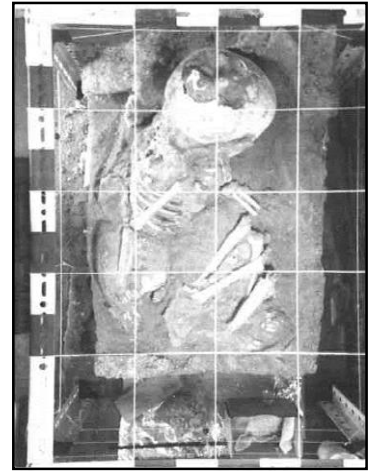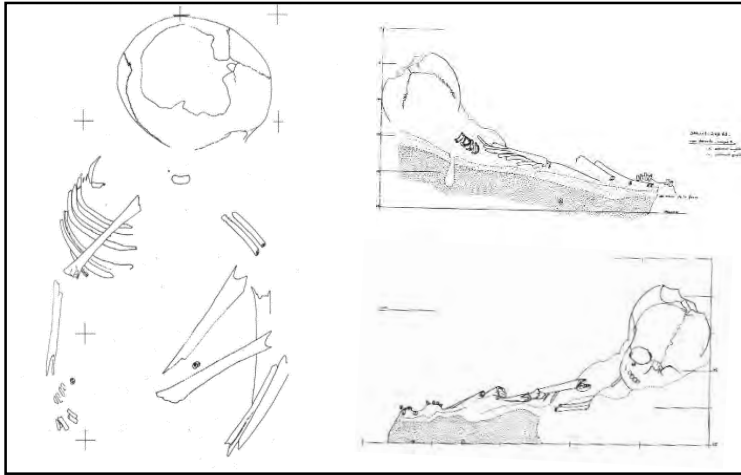
**Planche 60:** En bas sépulture S60, associée avec la sépulture S45, ces deux sépultures ont été détruites par l'exploitation de la sablière, reconstitutions par la méthode des ellipses posturales dans le contexte archéologique (fragment de vases brisés). En haut unité conceptuelle S47/S59 relevé archéologique et reconstitution des deux corps de sexe opposé.

S61

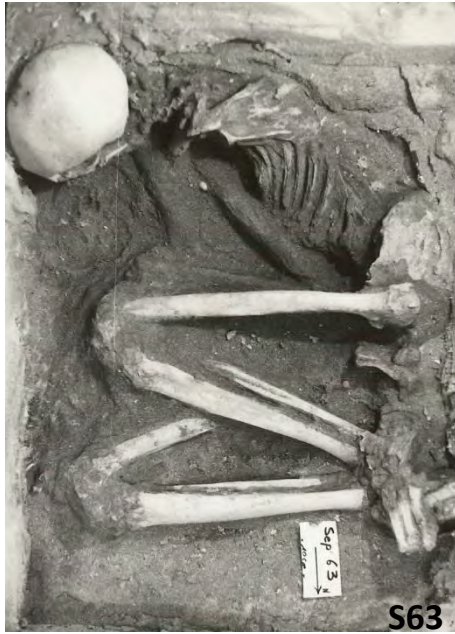

**Planche 61:** Sépulture S61, photos sépulture lors dégagement, relevé sur carroyage 10 X 10cm vues plane et frontale, dessin sépulture reconstitution subjective du corps.

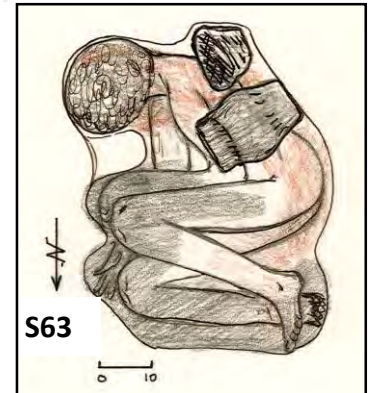
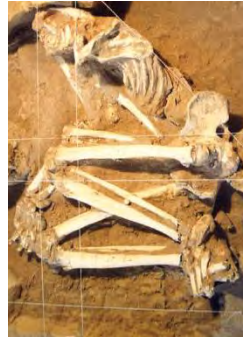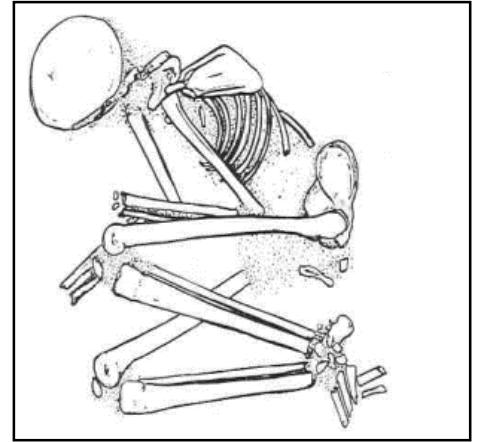
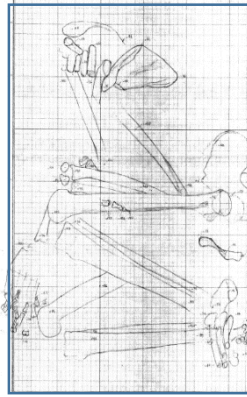
S61 suite



**Planche 61:** Sépulture S61, détails lors du dégagement (relevés B. Maureille), en haut dessins vue plane et dessins des deux vues frontales (visualisation du pendage), en bas mise en évidence des 3 niveaux de dégagement: 1a niveau supérieur, 1b visualisation des zones grisâtres (dépôts volontaires mixture cendro-charbonneuse avec du manganèse), 2a et 2b zone moyenne, 3a et 3b zone inférieure. L'intensité du dépôt grisâtre est d'intensité variable entre les zones supérieures et inférieures.



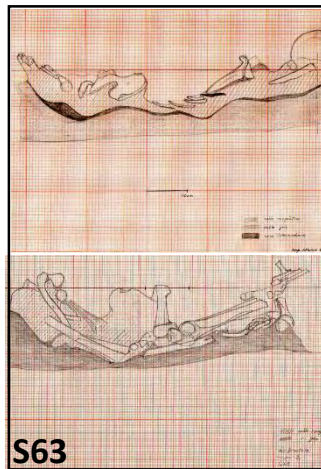
S63



S63



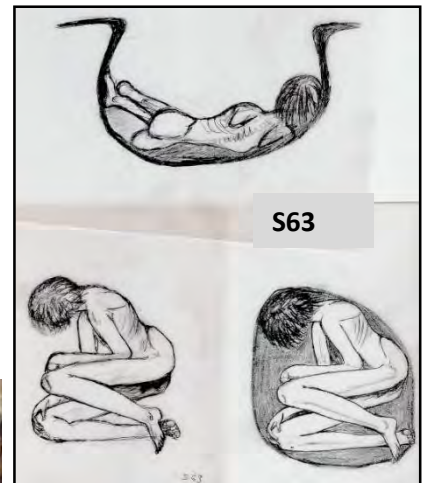
S63



S63



S63

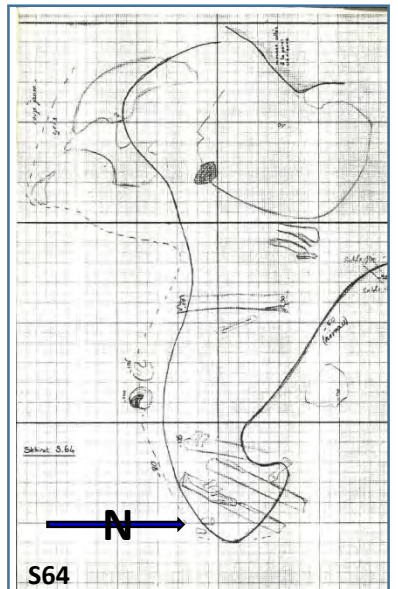

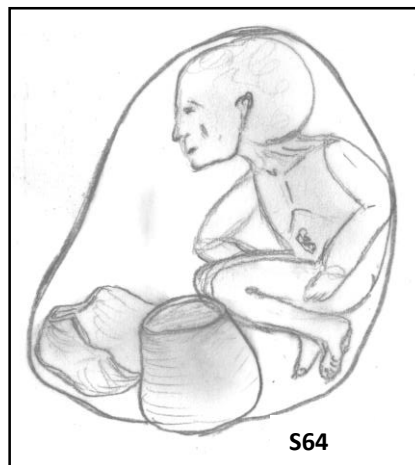
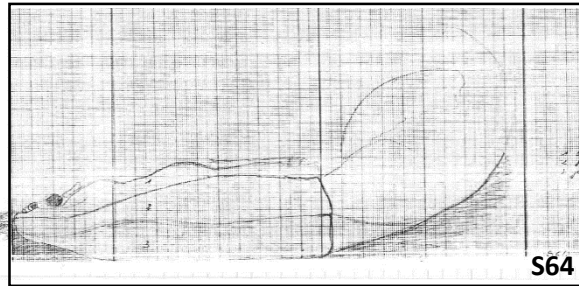




S63



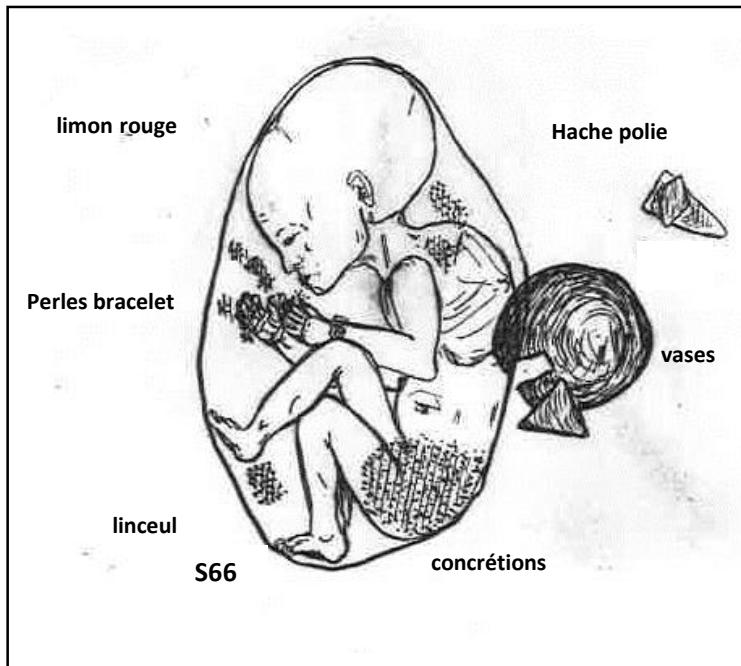
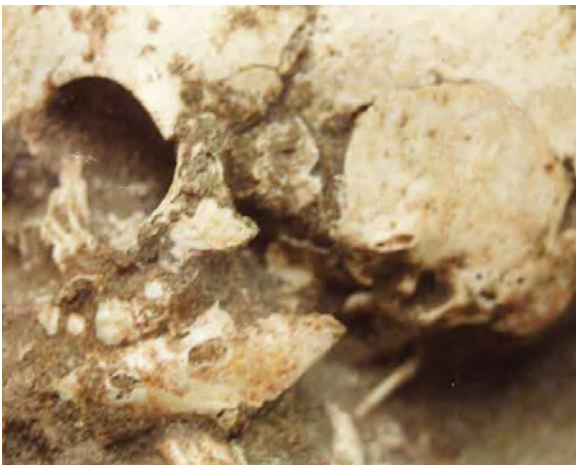
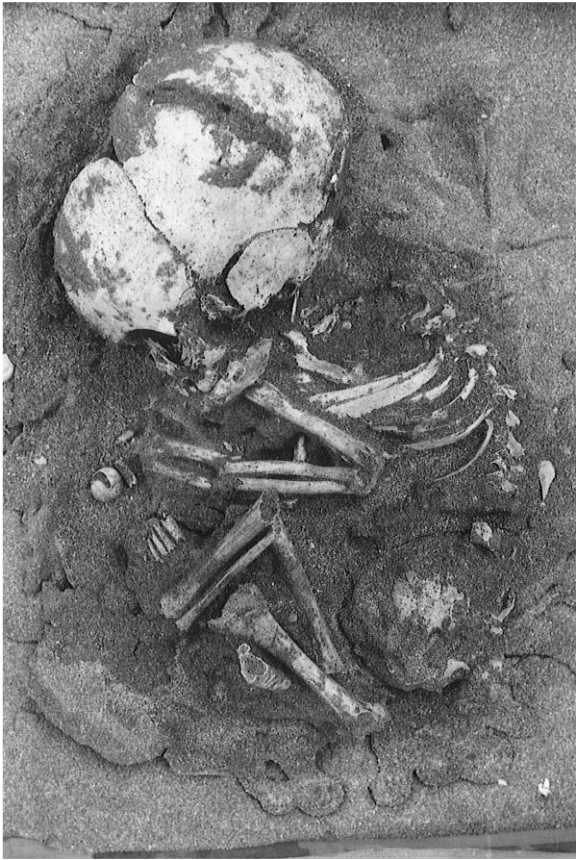

S63

**Planche 63:** Sépulture S63, de haut en bas et de gauche à droite: photo sépulture, dessin anthropologique et relevés, photos vue oblique, relevés coupes frontales antérieure et postérieure, reconstitution de la position en sépulture du corps, des zones carbonatée et des vases, détails des différences de coloration du sédiment objectivant la forme de la fosse, détail de la position de l'aiguille en os.



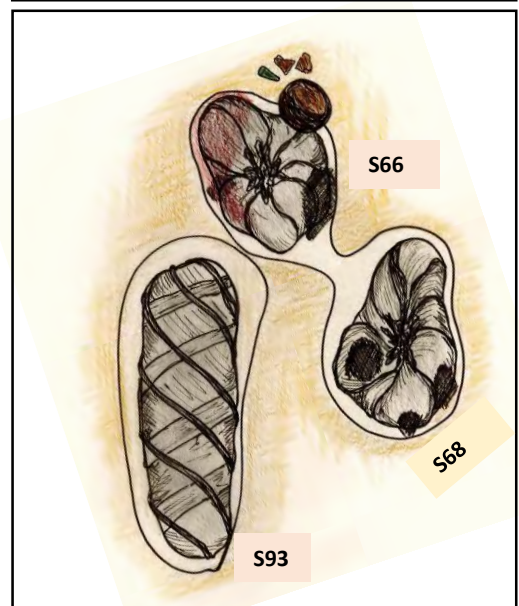
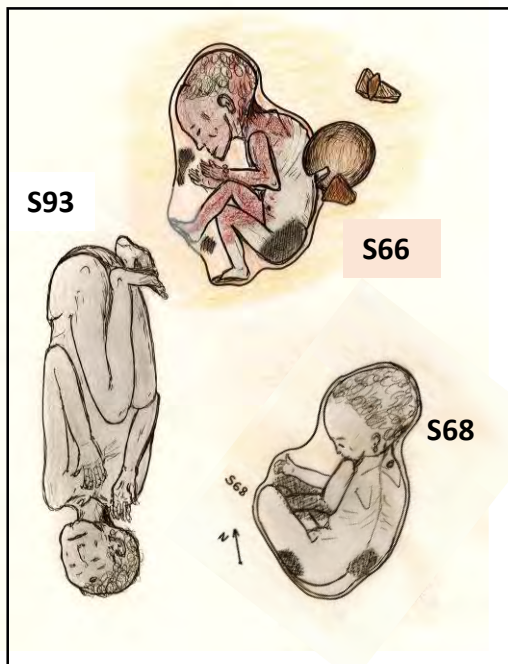
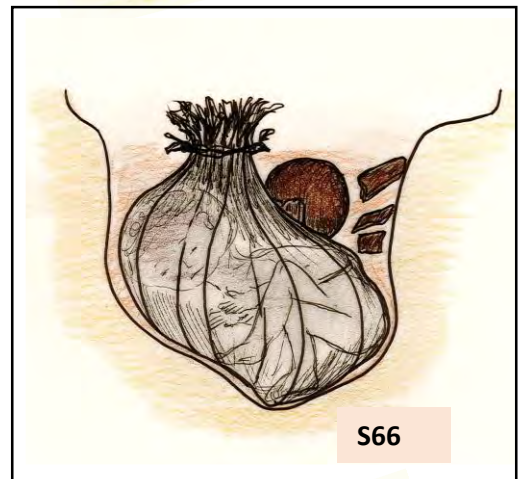
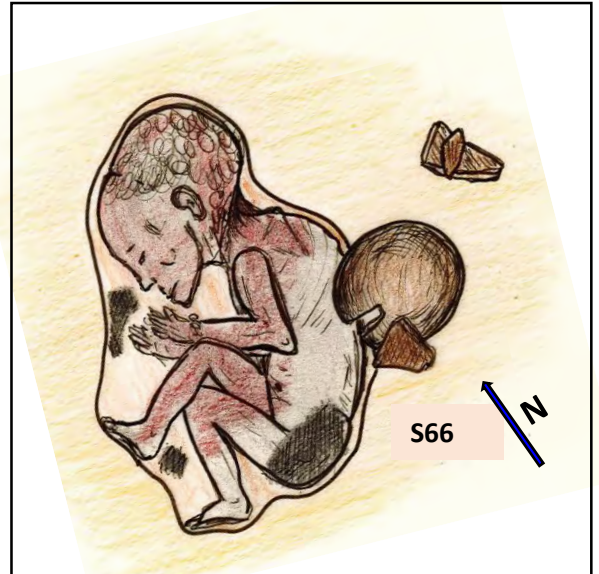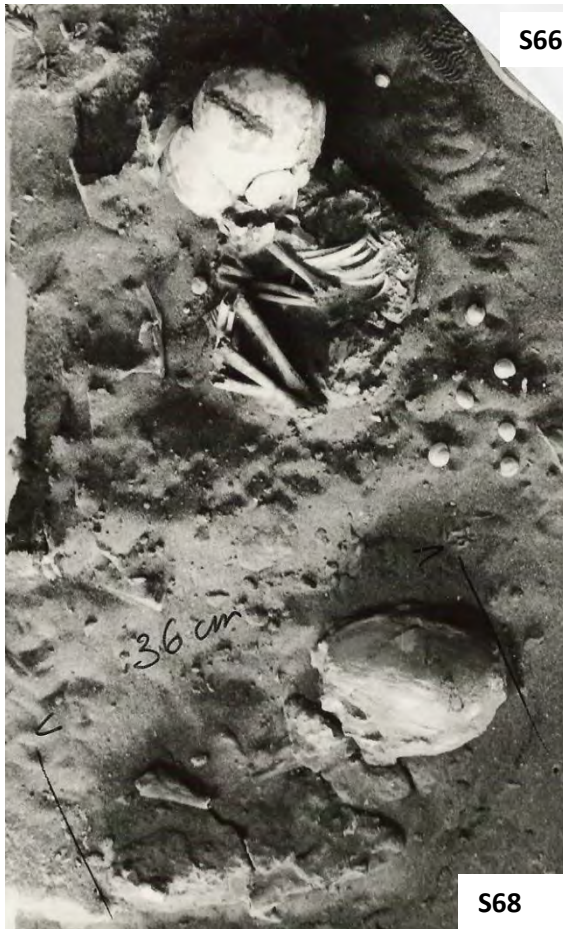**Planche 64:** Sépulture S64, de haut en bas à gauche différentes étapes lors de l'ouverture du coffrage en mousse, en haut au milieu la sépulture mise au jour, en haut à droite relevé de surface avant le coffrage sur le terrain (d'après Daugas, modifié), au milieu relevés anthropologiques vues plane et frontale postérieure, en bas reconstitution du corps avec les vases en position d'inhumation.

S66



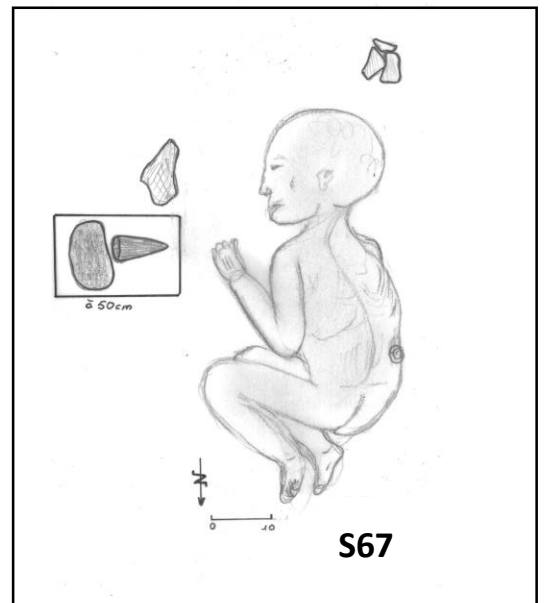
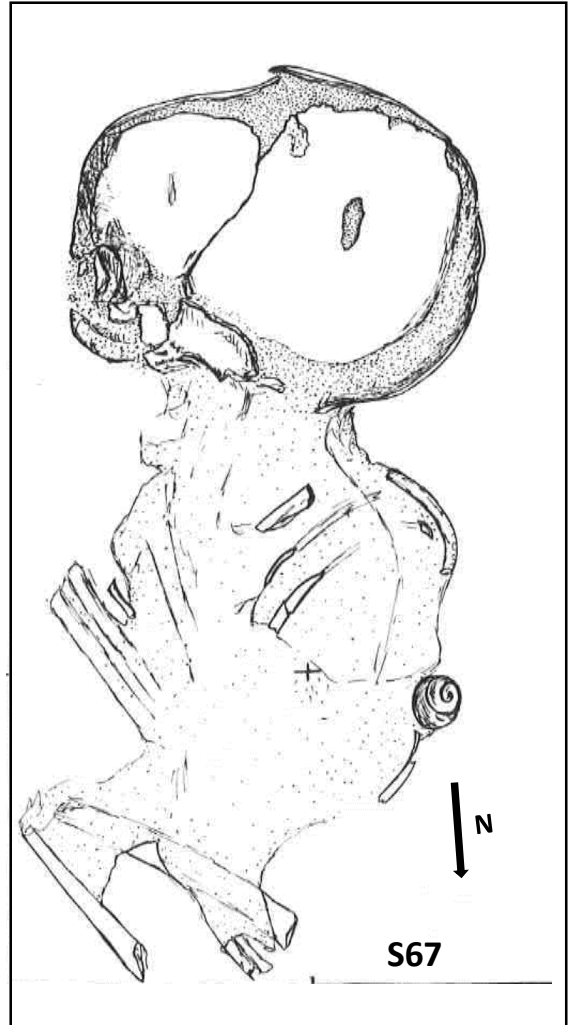**Planche 66:** Sépulture S66, de haut en bas, photo sépulture et relevé anthropologique, photo mettant en évidence la position des membres inférieurs témoignant de la présence d'un sac mortuaire, détail de la face gauche, à droite reconstitution du corps en sépulture avec les objets et artefacts .

S66 (Unité conceptuelle enfants S66 / S68 et adulte S93)



**Planche 66 bis:** Ensemble S66, S68 et S93 formant une unité conceptuelle, en haut à gauche les deux sépultures d'enfants, à droite la reconstitution morphologique en sépulture de S66 en vues plane et frontale (le corps est vu en transparence à travers le contenant), en bas les 3 corps en place en sépulture dans leur linceul.





**Planche 67:** Sépulture S67, en haut photo après la mise au jour du squelette, à droite dessin anthropologique, en bas reconstitution subjective du corps en sépulture avec fragments de céramique, masse argileuse et une hache polie déposés à 50 cm environ du corps de l'enfant.

S68

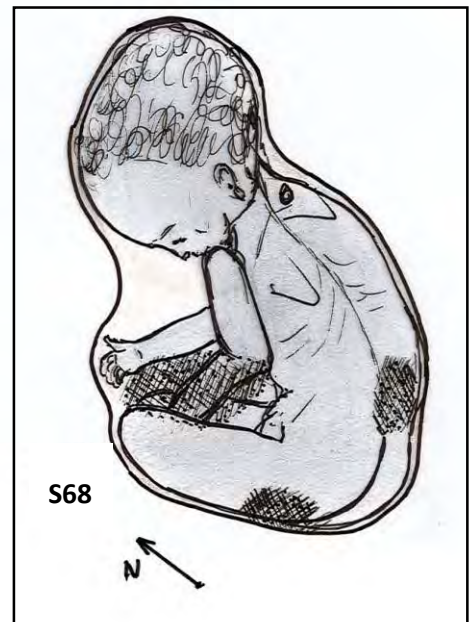
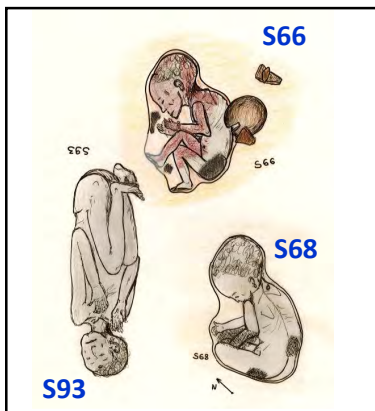
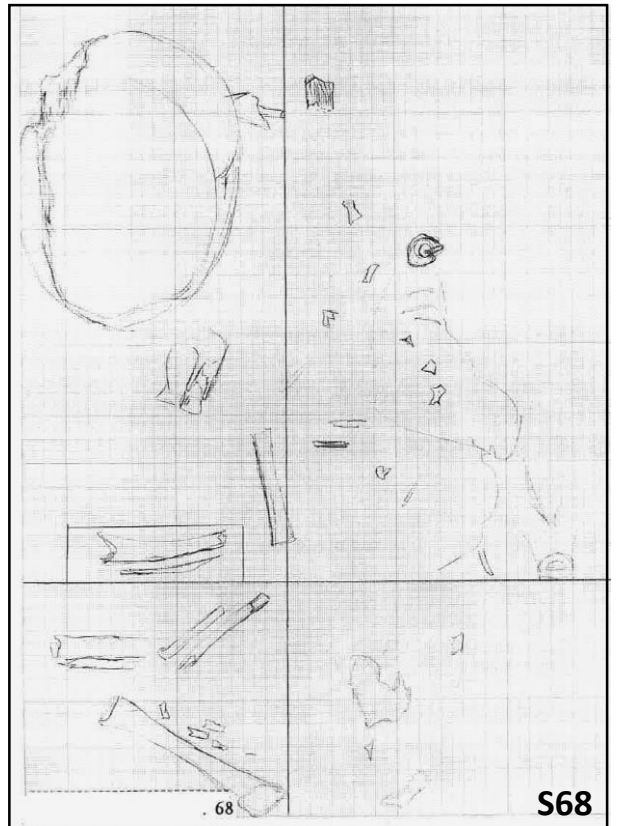


Planche 68: Sépulture S68, en haut photo lors de la mise au jour du squelette, associée avec la sépulture S66 (et S93), à droite relevé anthropologique, en bas à droite reconstitution subjective du corps en sépulture avec zones de concrétions carbonatées (grisées).

S69

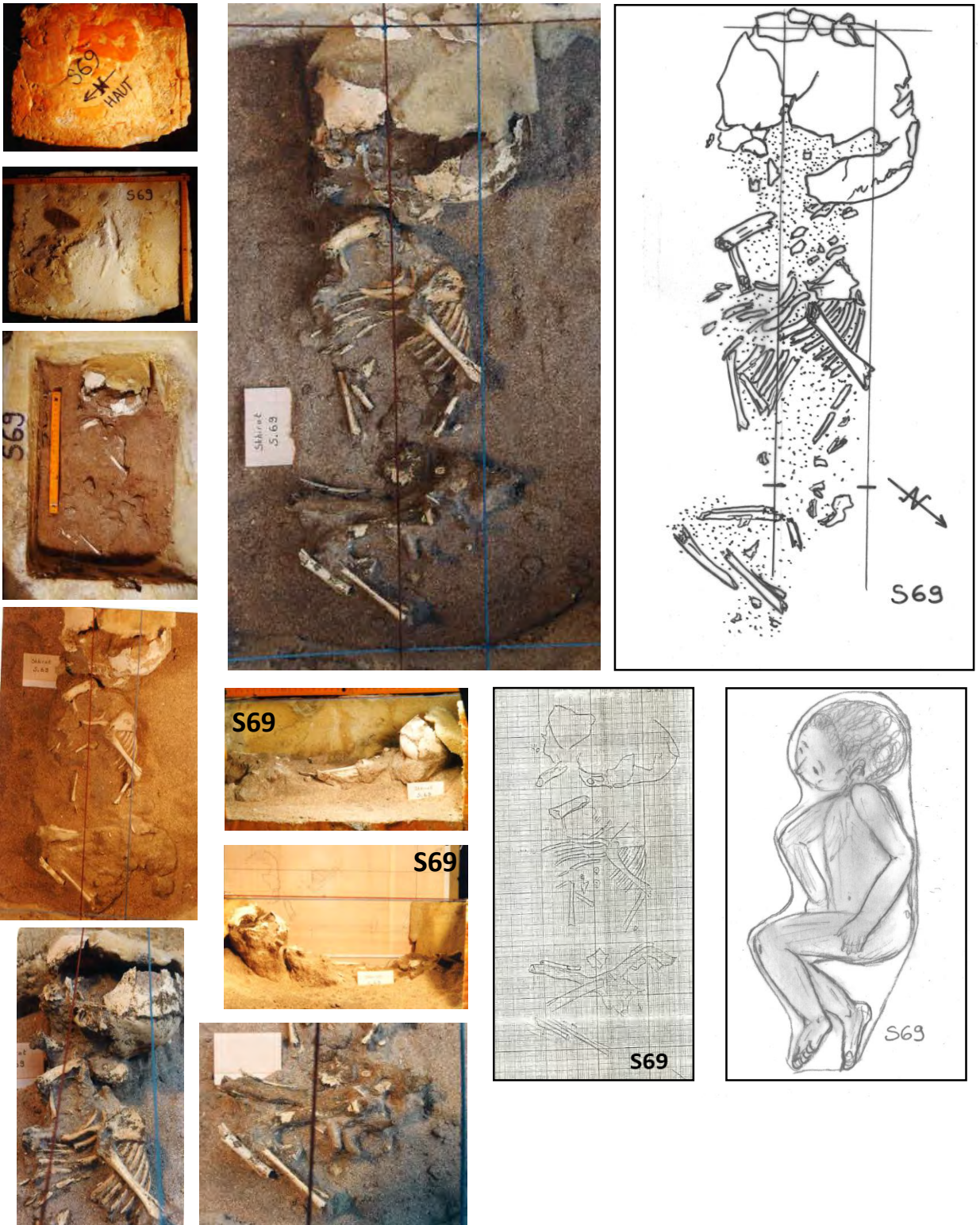
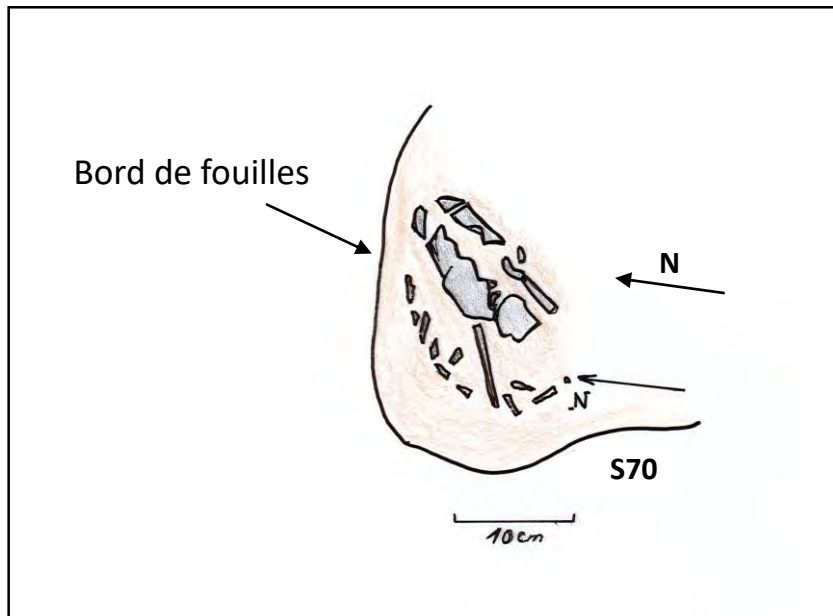


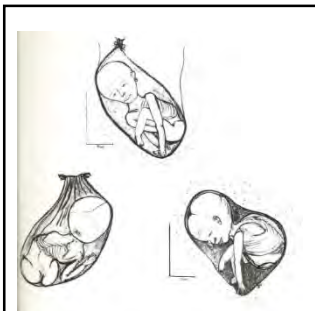
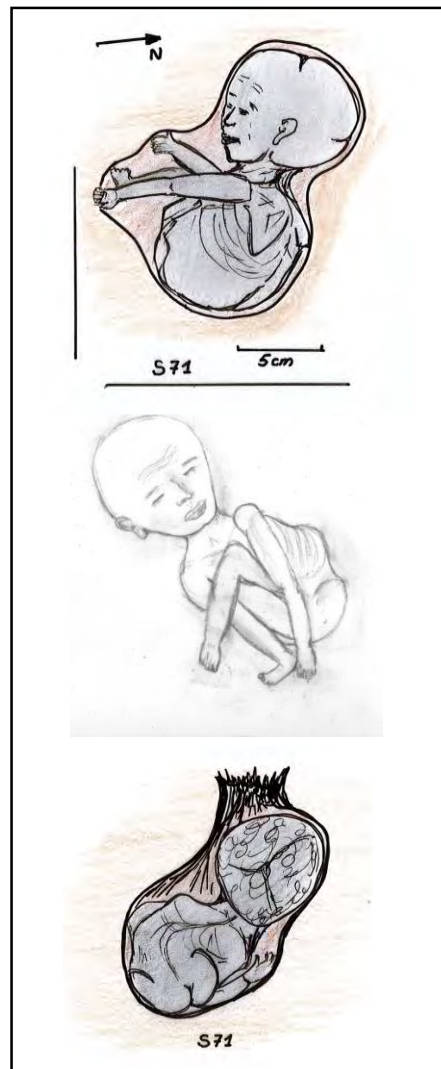
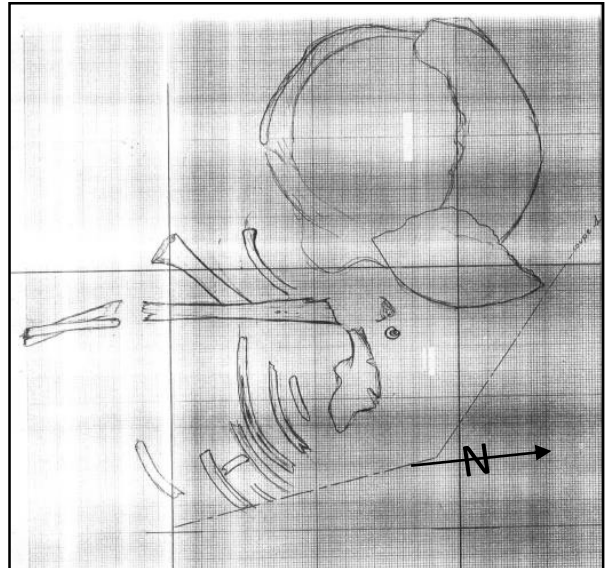
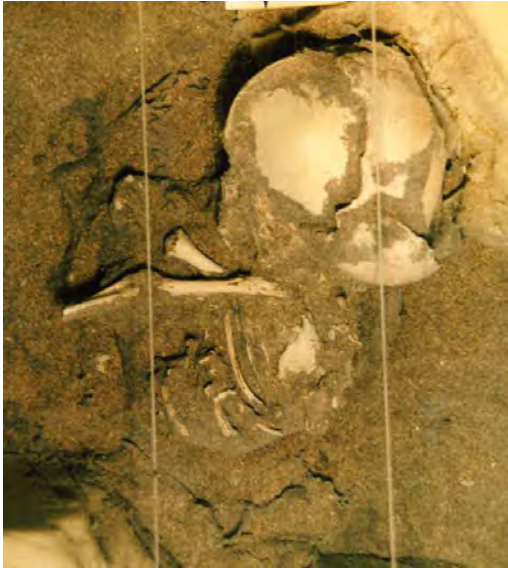Planche 69: Sépulture S69, en haut photo lors de la mise au jour du squelette et les différents stades d'ouverture du coffrage, au centre photo en vues frontales antérieure et postérieure, en bas gauche détails de la région thoraco-céphalique et de la région pelvienne, relevés anthropologiques à droite et au centre, en bas à droite reconstitution subjective du corps.

## S70




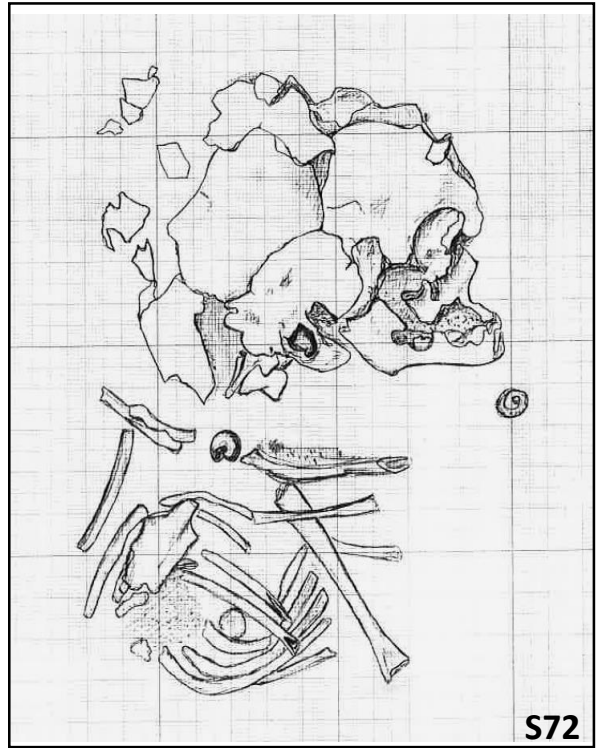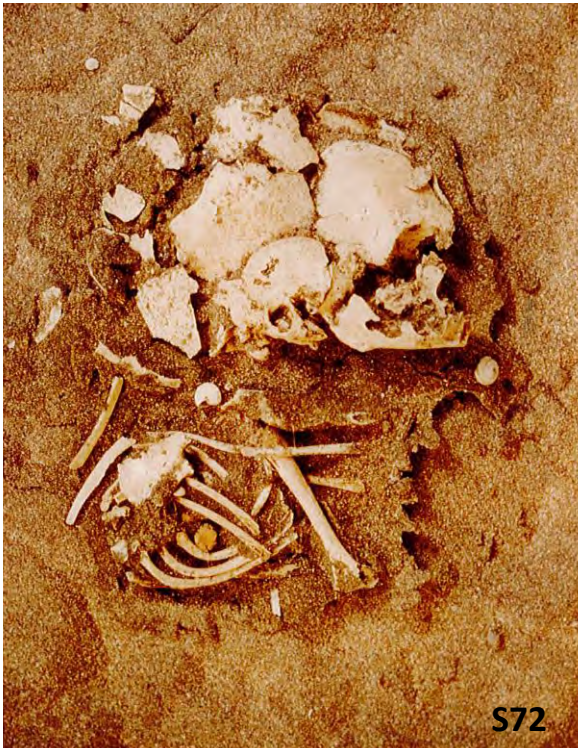
**Planche 70:** Sépulture S70, représentée uniquement par quelques fragments crâniens isolés, mis en évidence en bordure de fouilles, appartenant à un immature probablement périnatal sans mobilier associé (d'après Daugas, modifié).

S71



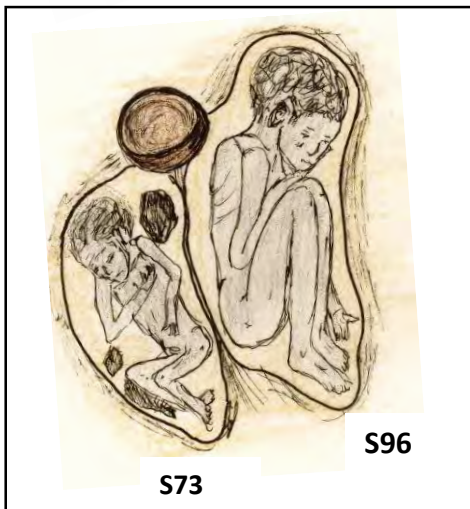
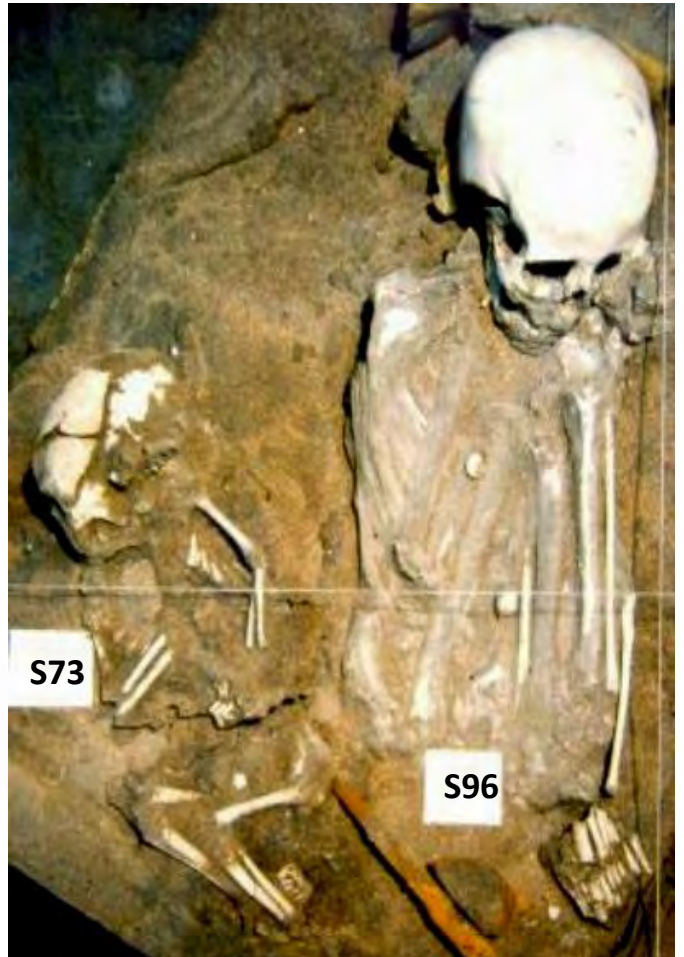
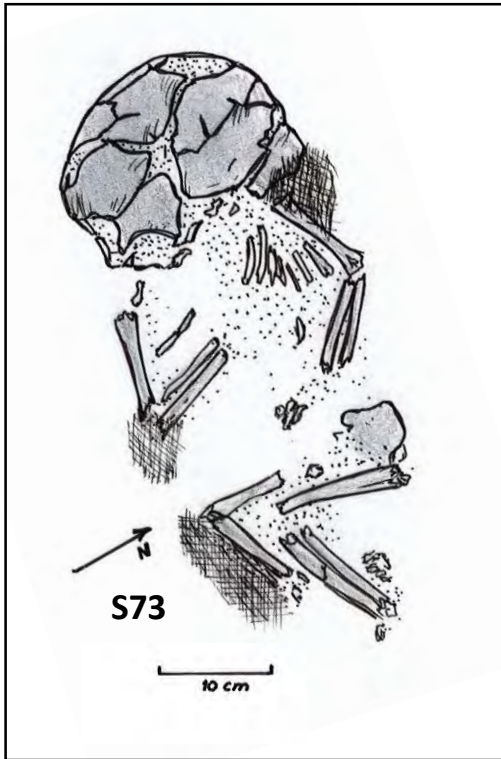
**Planche 71:** Sépulture S71, à gauche photos lors de la mise au jour du squelette, vue plane et vues frontales antérieure et postérieure, à droite en haut relevés sur carroyage 10 x 10 cm, en bas représentation subjective du corps en sépulture avec visualisation de la verticalité du corps inhumé dans un « sac linceul ».

S72



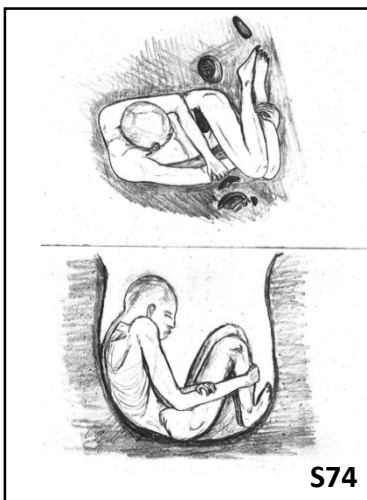
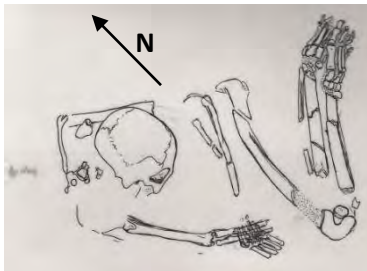
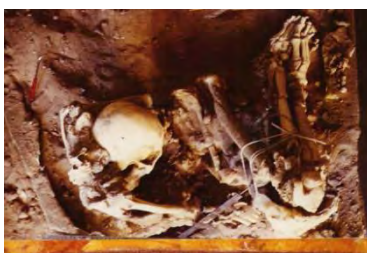**Planche 72:** Sépulture S72, en haut photo de la sépulture lors de sa mise au jour, à droite le relevé anthropologique des restes osseux, en bas représentation du squelette avec le vase entier déposé sur le corps. Il est probable que la partie pelvienne et membres inférieurs se trouvent sous-jacents (verticalité de l'inhumation en sac mortuaire).

**S73** (sépulture associée avec S96 – cf. planche 96)

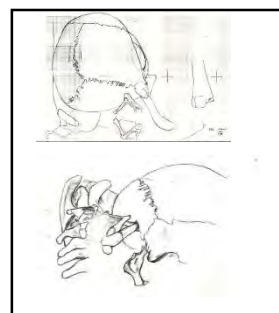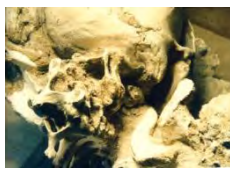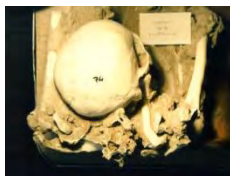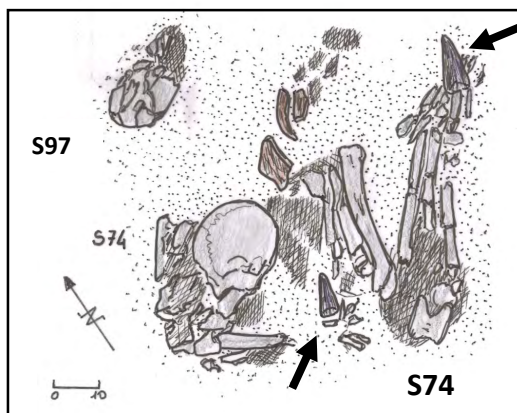


**Planche 73:** Sépulture S73 (associée avec la sépulture S96), photo de droite avec les 2 sépultures mises au jour, à gauche dessin sépulture S73 et en bas représentation subjective des 2 corps en sépulture (cf. Planche 96).

S74 (associée avec S97)



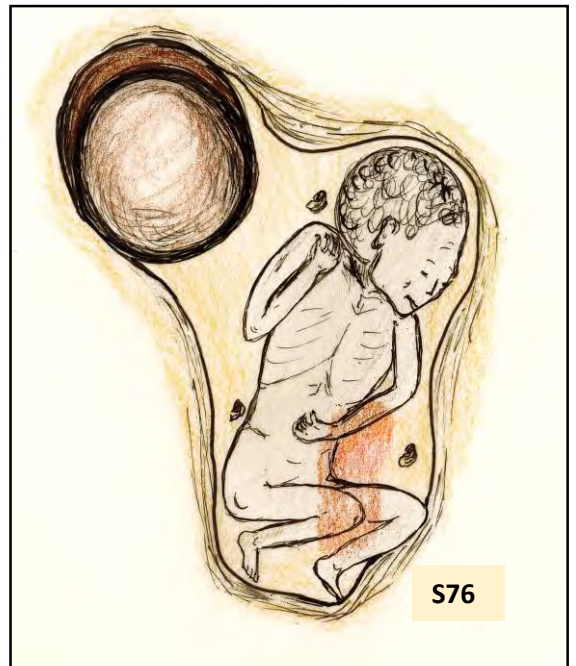
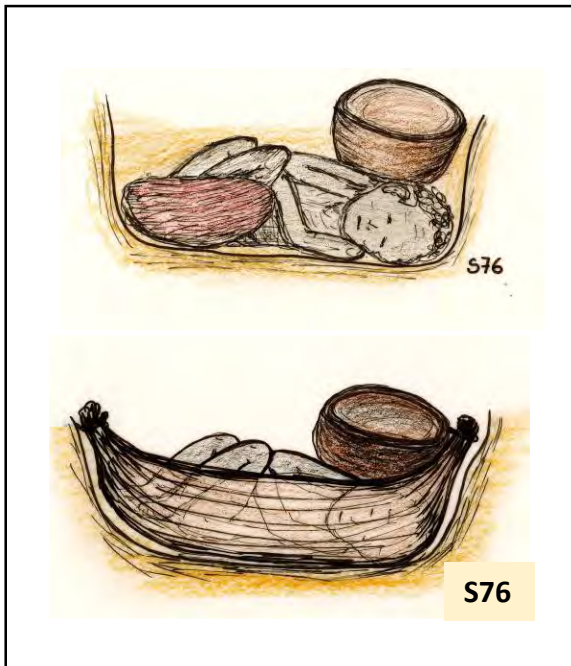
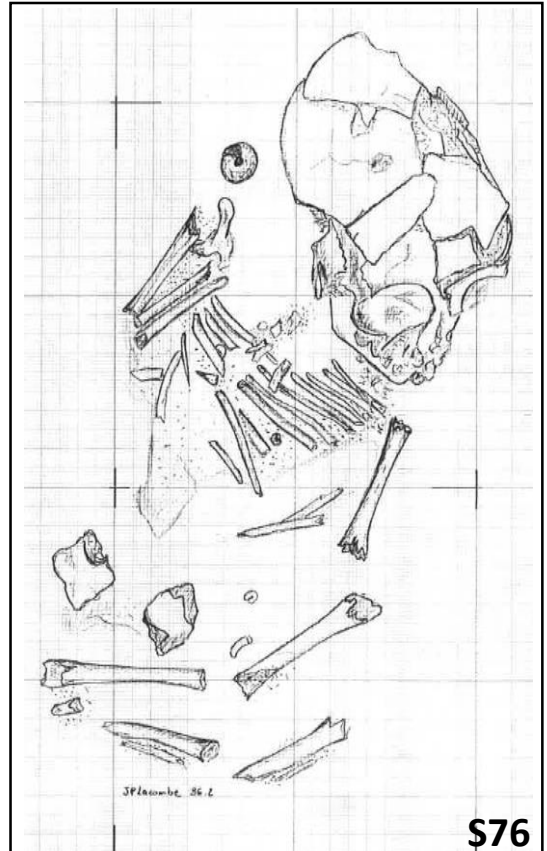
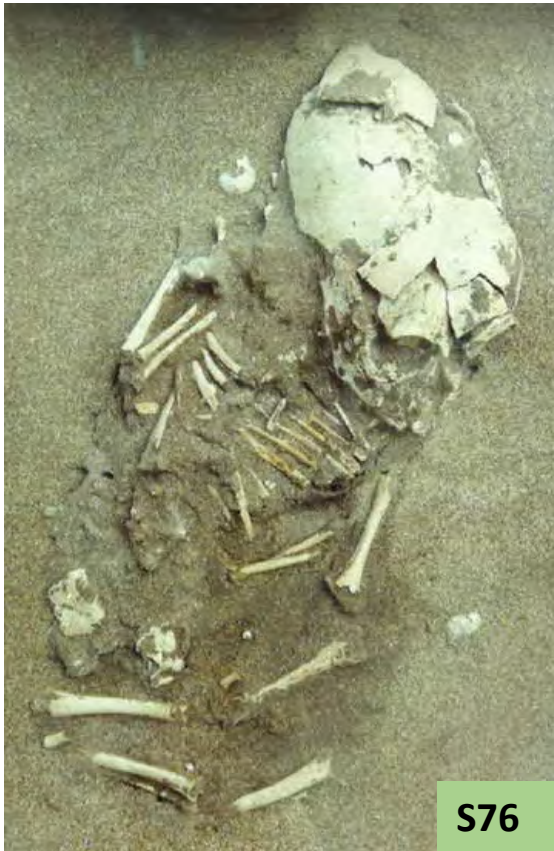Sépulture S74  
position assise



**Planche 74: Sépulture S74 (associée avec la sépulture S97 (périnatal), en haut photos à différents stades de dégagement dessous dessins relevés des restes humains et du contexte archéologique (position de S97, 2 haches polies (flèches), fragments de céramique et zones grisées (dépôt rituels). En à droite détails des restes osseux (position assise du corps) à gauche représentation subjective du corps lors de l'inhumation.**

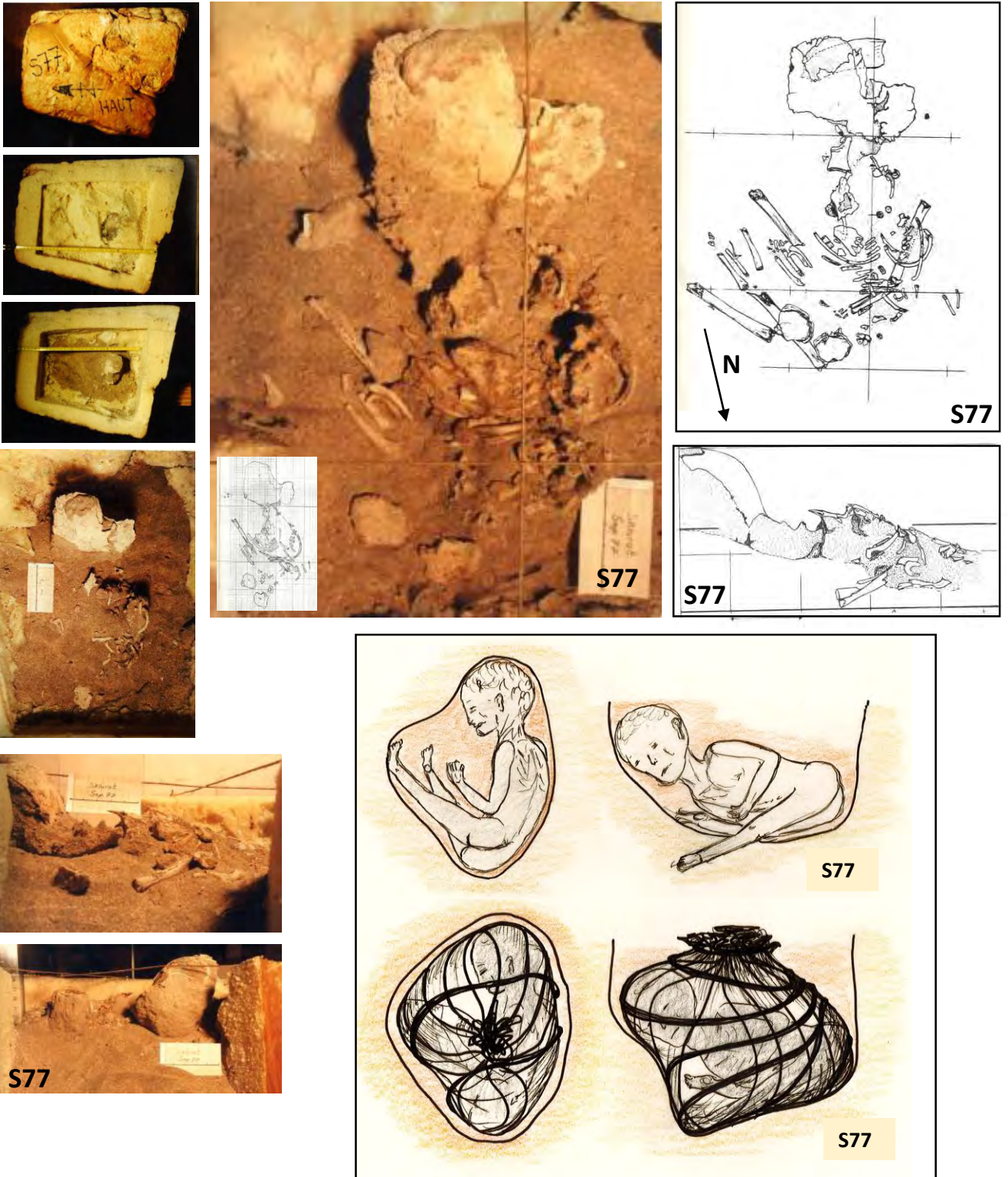


S76



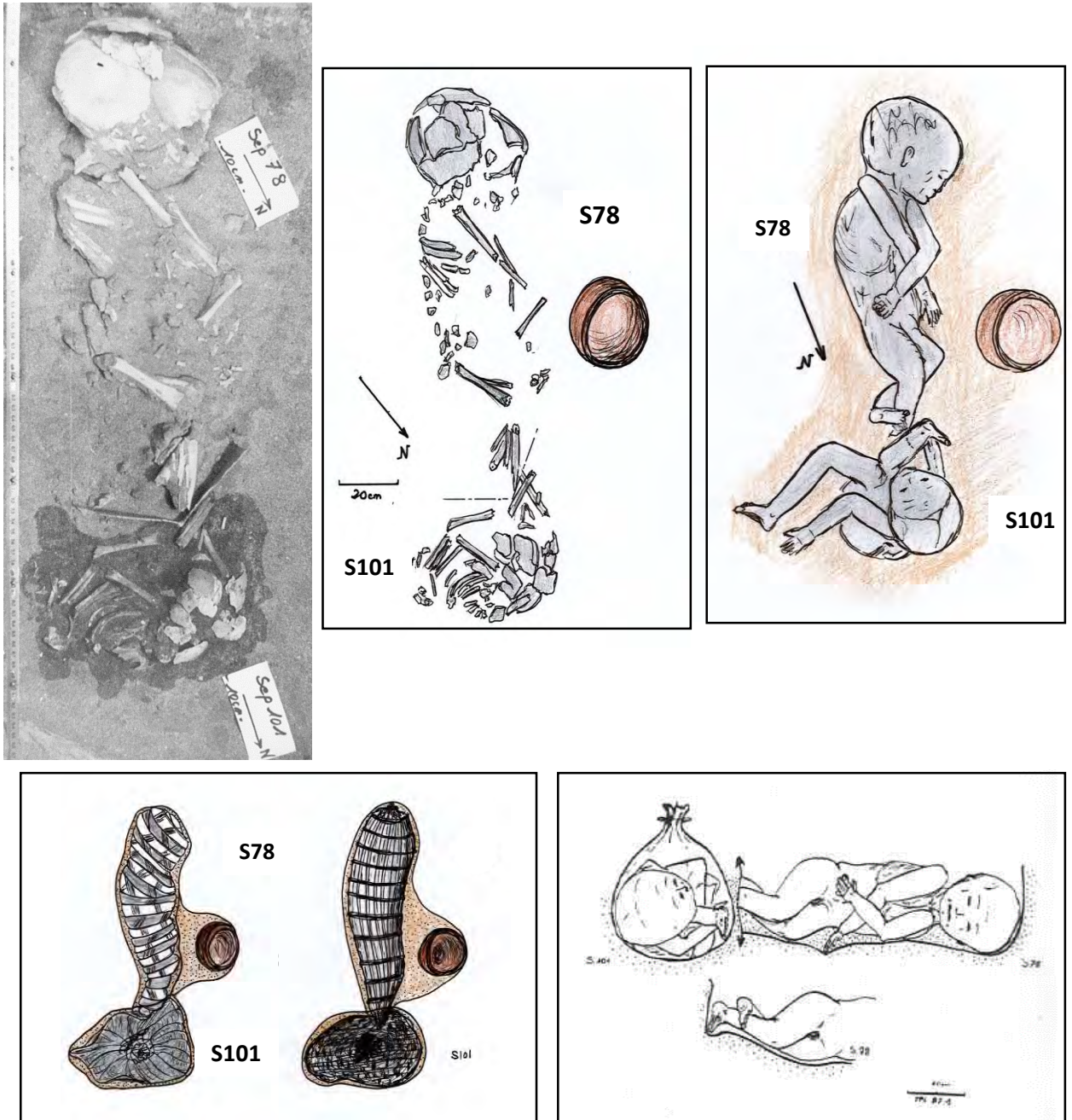
**Planche 76:** Sépulture S76, en haut photo après mise au jour du squelette, à droite relevé anthropologique sur carroyage 10 x 10 cm, en bas dessin du corps en sépulture en vue plane et en vues frontales antérieure et postérieure, avec le vase déposé ouverture vers le haut et représentation subjective du calage des membres inférieurs (hamac ou vannerie).

S77




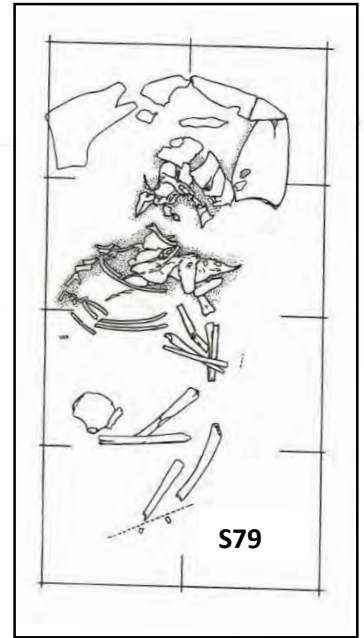
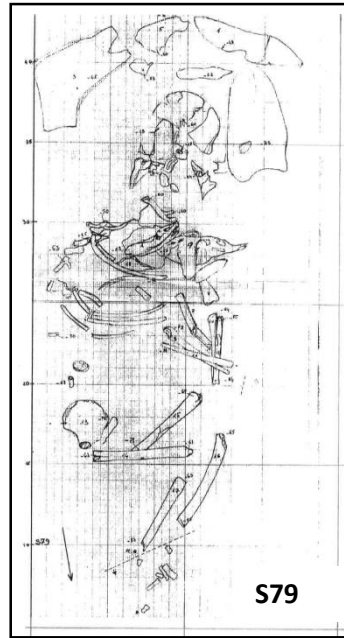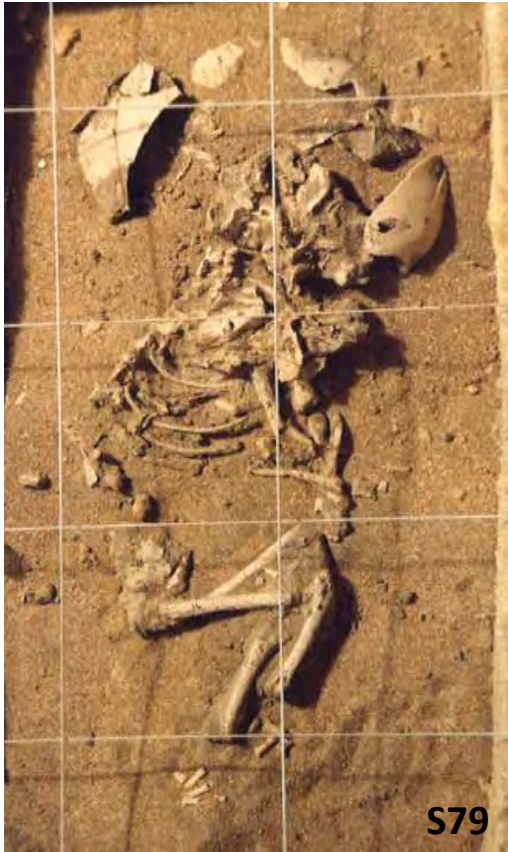
**Planche 77:** Sépulture S77, en haut photo après mise au jour du squelette et relevés anthropologiques vues plane et frontale sur carroyage 10 x 10 cm, en bas dessin du corps en sépulture avec son probable contenant (le corps est vue en transparence). A gauche différents stade lors de l'ouverture du coffrage et en bas photos vues frontales objectivant la forme de la fosse.

**S78** (associée avec S101)



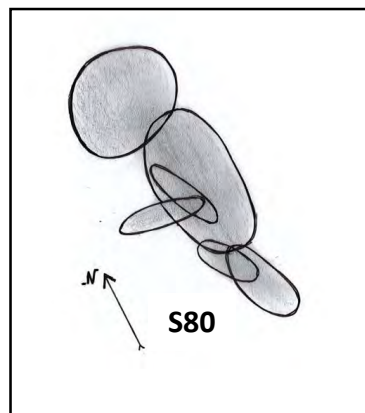
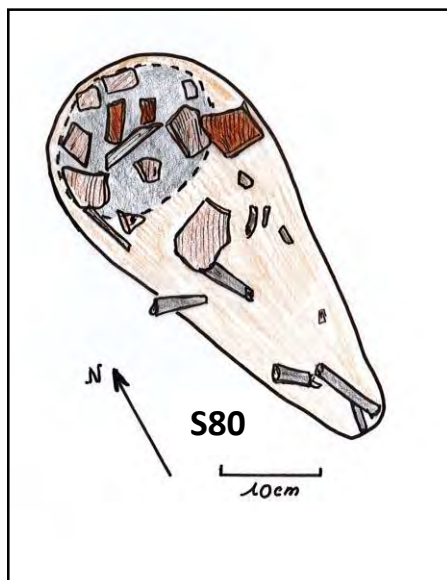
**Planche 78:** Sépulture S78, en haut, photo des 2 sépultures à droite dessin du relevé anthropologique, avec reconstitution des corps inhumés en bas à droite vue frontale avec détail de la position des extrémités distales de S78, à gauche essais de reconstitution des inhumations avec des bandes de tissu ou avec une vannerie (ou apparentée).

S79



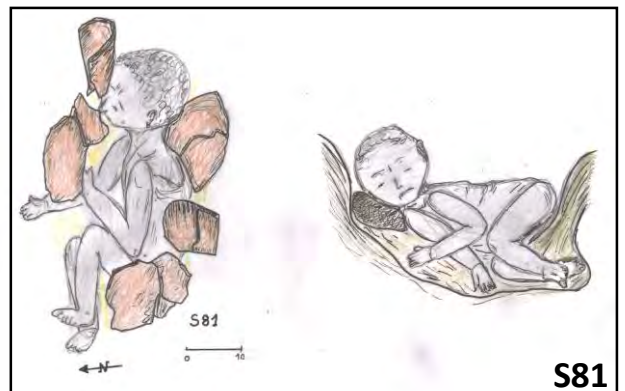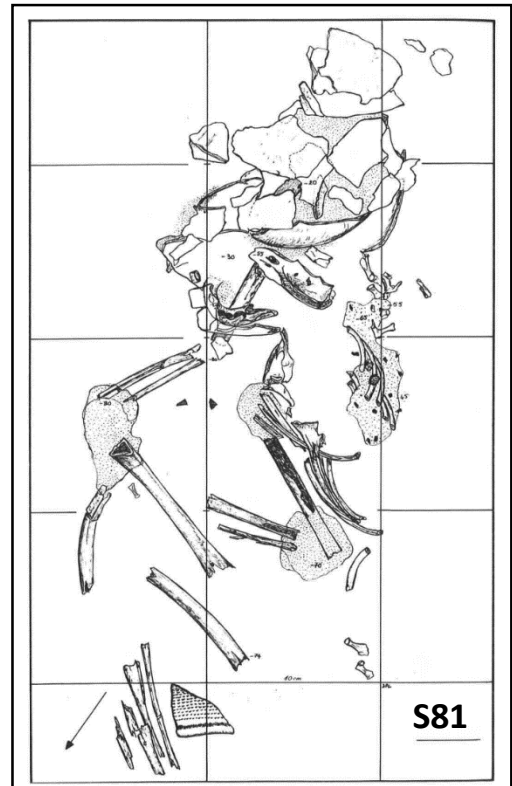
**Planche 79:** Sépulture S79, en haut, photo de la sépulture mis au jour, à droite relevé et dessin anthropologique, avec reconstitution des corps inhumés en bas à droite avec vase déposé sur le corps, ouverture vers le haut.

# S80



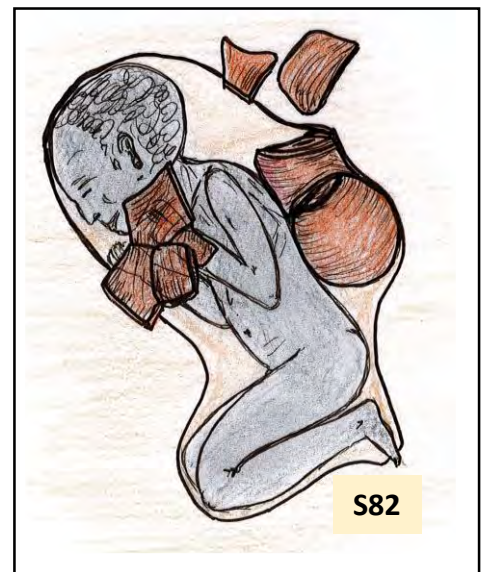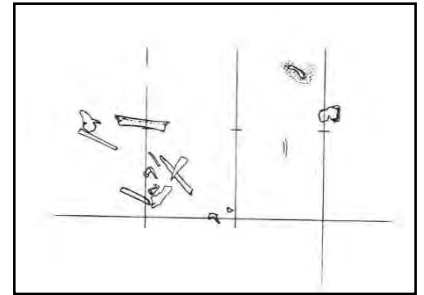
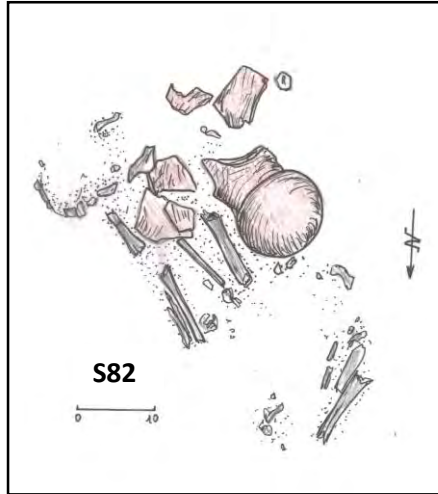
**Planche 80:** Sépulture S80, sépulture détruite, dessin à partir des données de terrain (Daugas 2004) et reconstitution par la méthode des ellipses posturales.

S81



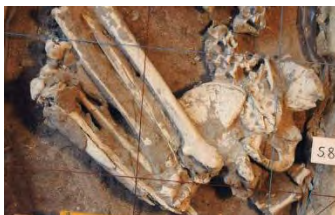
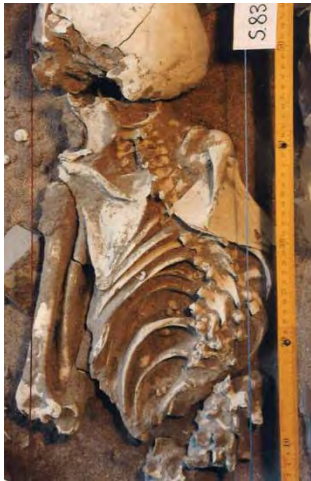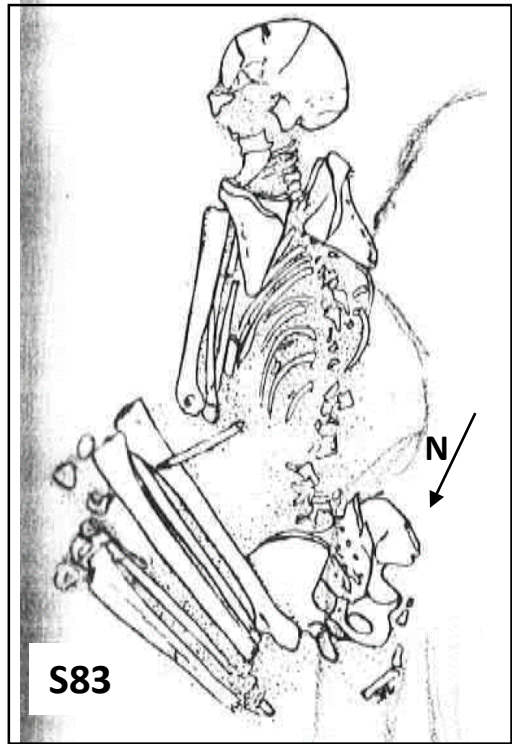
**Planche 81:** Sépulture S81, photos lors de la mise au jour du squelette immature, vue plane et vue frontale et détail de le denture. A droite reconstitution du corps en sépulture avec mise en évidence d'une banquette sur laquelle le corps a été déposé.

# S82



**Planche 82:** Sépulture S82, en haut à gauche photo de terrain lors de sa découverte (Daugas) au centre relevé de surface sur le terrain (Daugas, modifié), à droite ossements déplacés dans le coffrage - sable très fluide - avec dessin relevé non conforme à la position initiale du corps, au centre et à droite reconstitution de la position du corps inhumé avec les vases et autres fragments de céramique (synthèse données de terrain et ossements dans le coffrage).

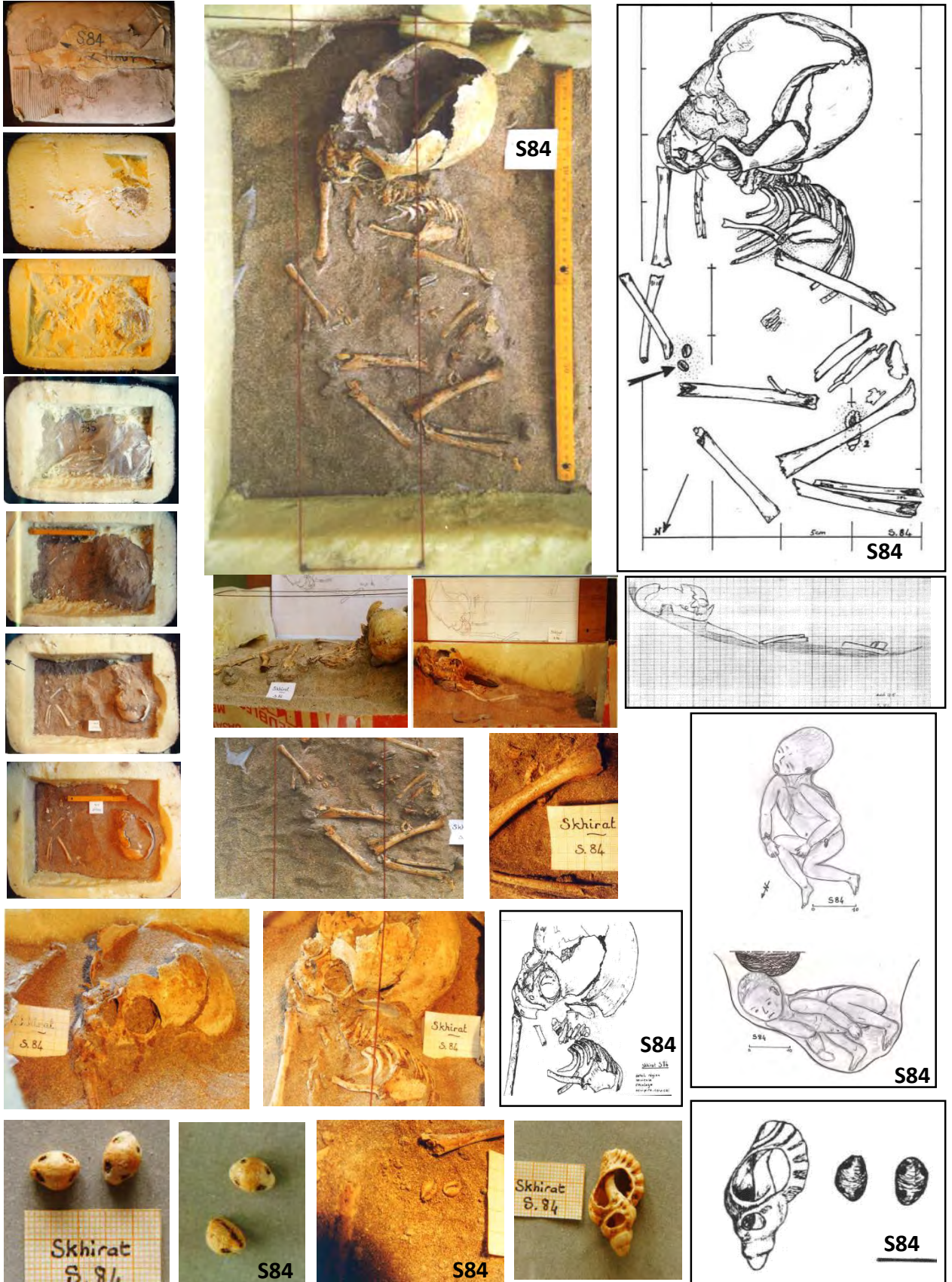
S83



**Planche 83:** Sépulture S83, en haut photo de la sépulture, avec relevé anthropologique, en bas à droite reconstitution du corps inhumé avec une hache polie une navette (lisseur) et fragments de vases brisés, à gauche détail du thorax et de la région pelvienne

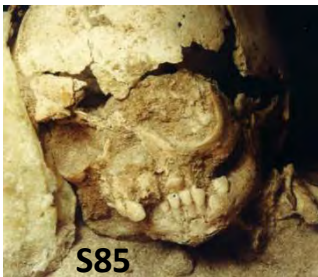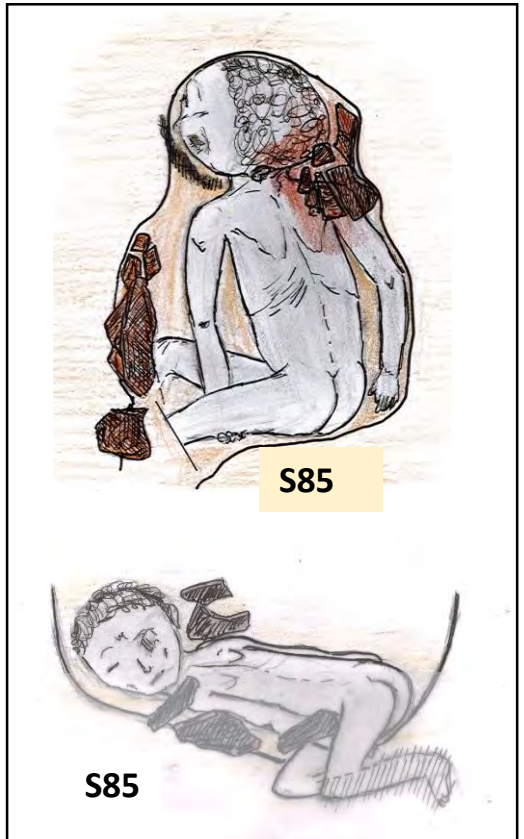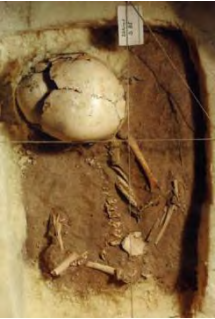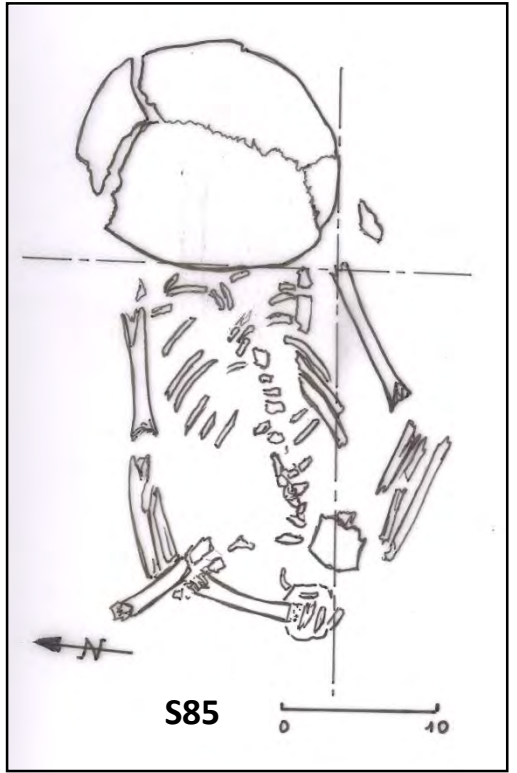


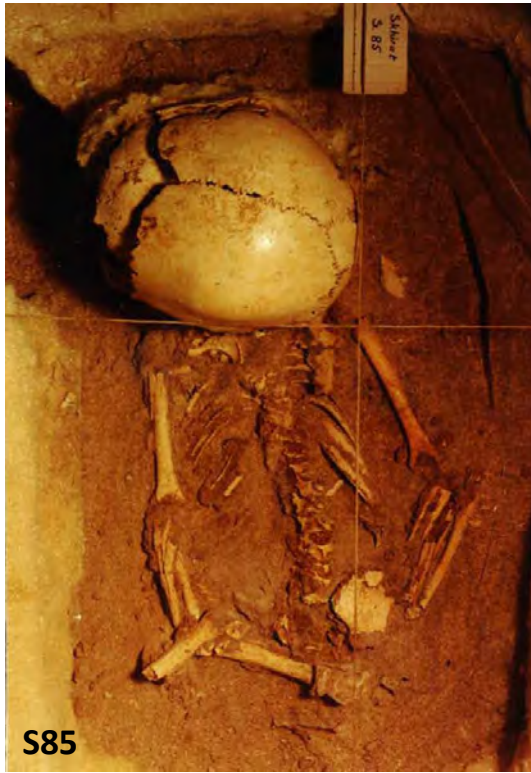S84



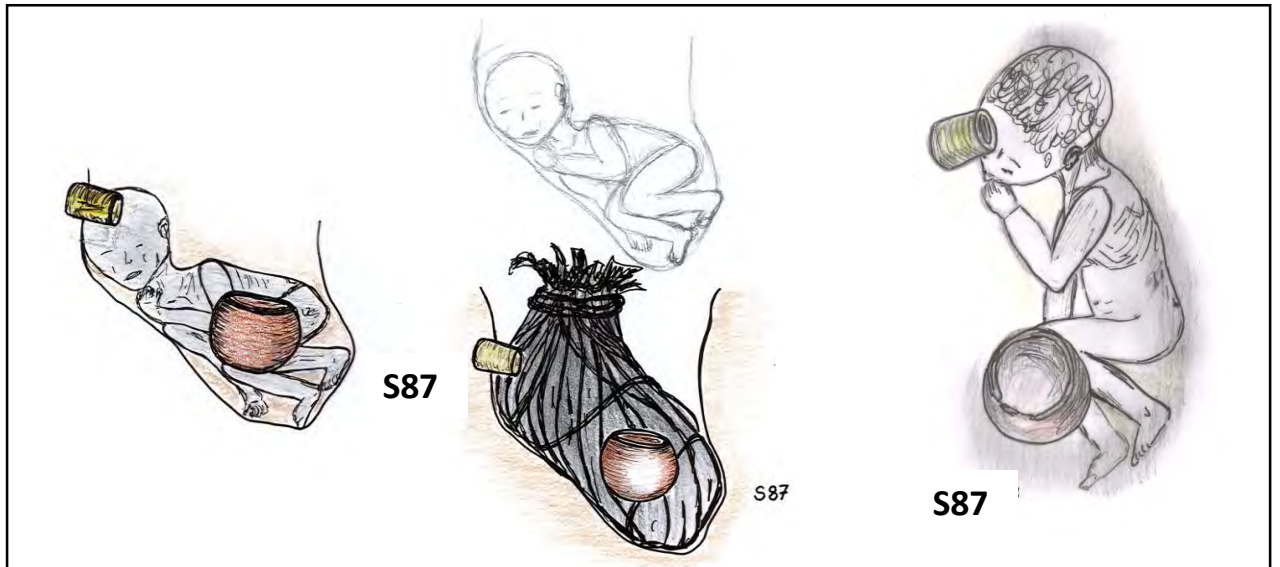
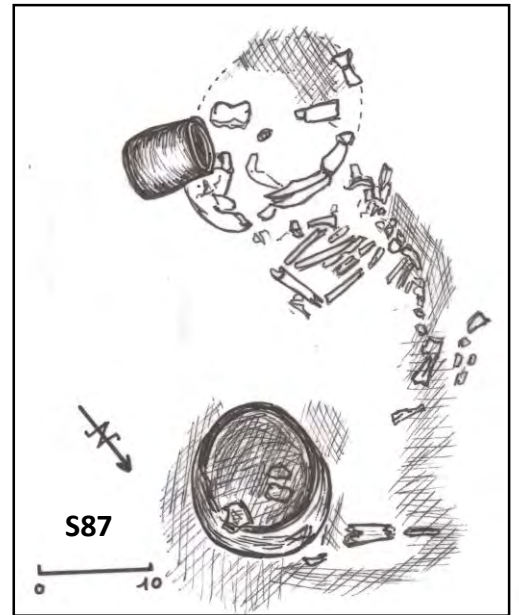
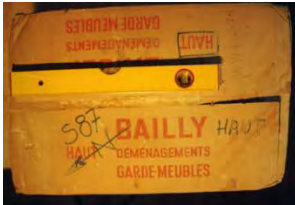

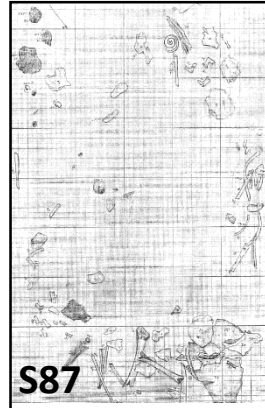
**Planche 84:** Sépulture S84, à gauche ouverture progressive du coffrage en mousse, en haut et au milieu photo de la sépulture avec carroyage 10 x 10cm, à droite dessin du relevé anthropologique, dessous relevé en vue frontale et reconstitution du corps en sépulture et en bas photos et dessins des 3 coquillages.

# S85



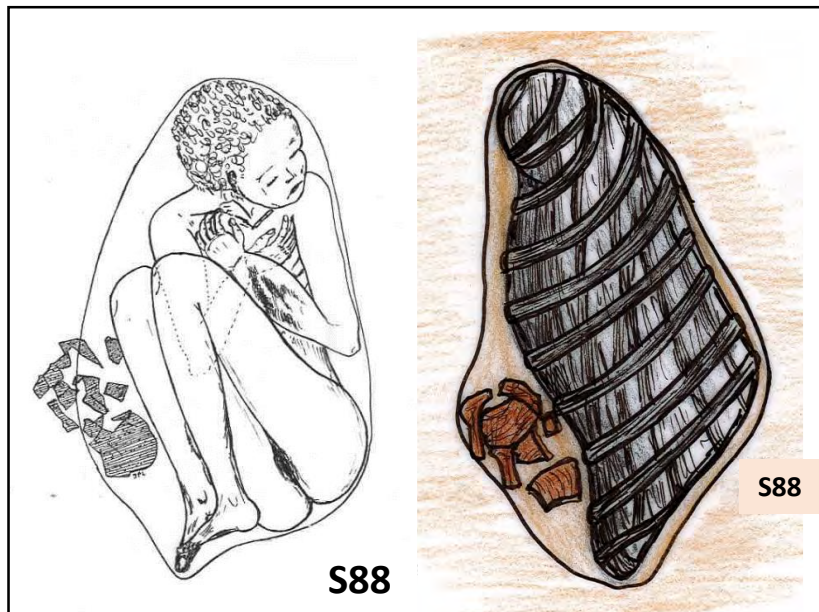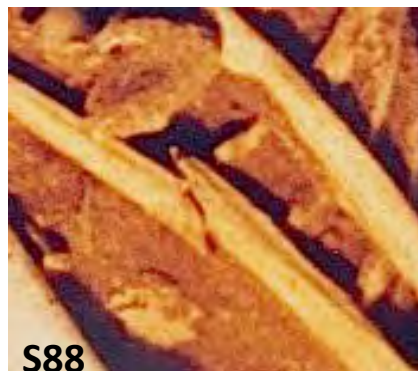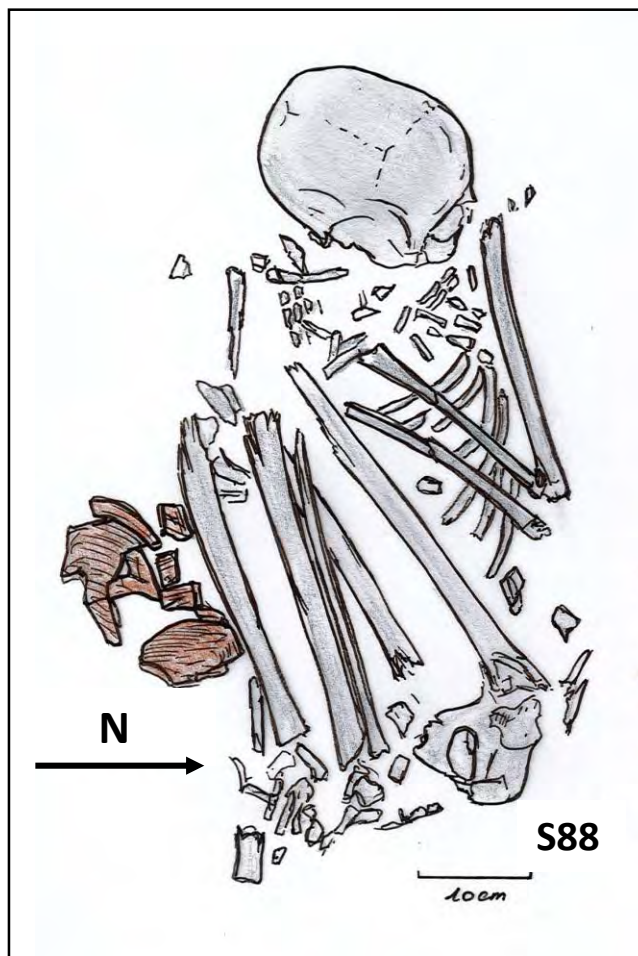
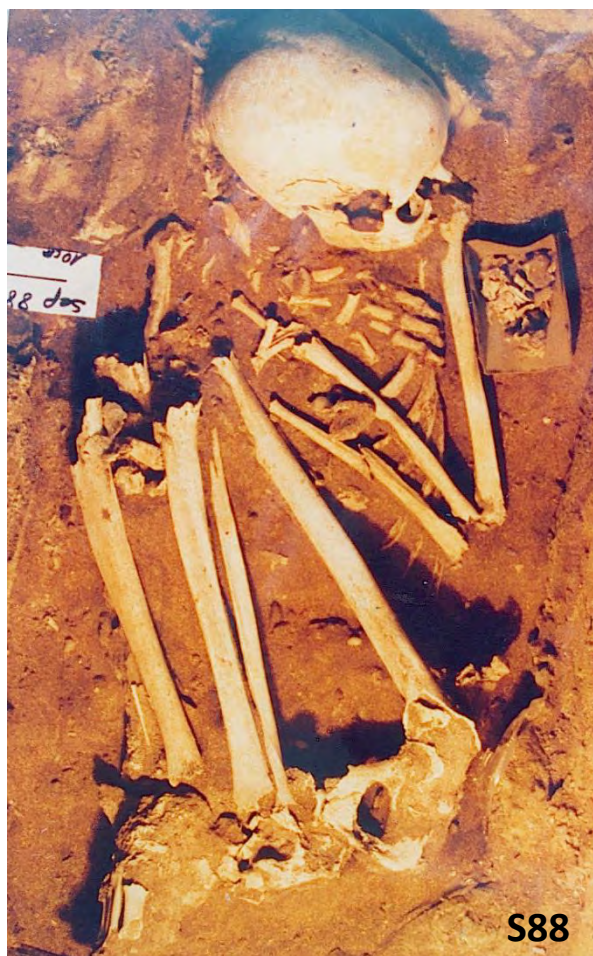**Planche 85:** Sépulture S85, à gauche ouverture du coffrage et mise au jour du squelette, en haut photo de la sépulture avec relevé anthropologique dessous reconstitution du corps en sépulture en vues de dessus et frontale avec les fragments de vases. Au milieu détail de la position de la main gauche qui enserre le fémur, et en bas détail de la masse d'aspect osseux dans l'orbite gauche.

S87



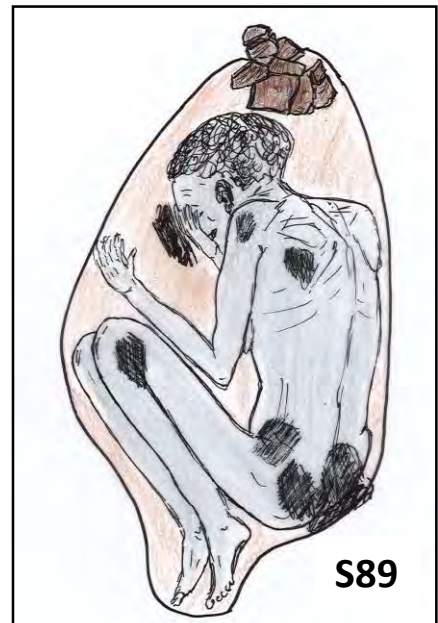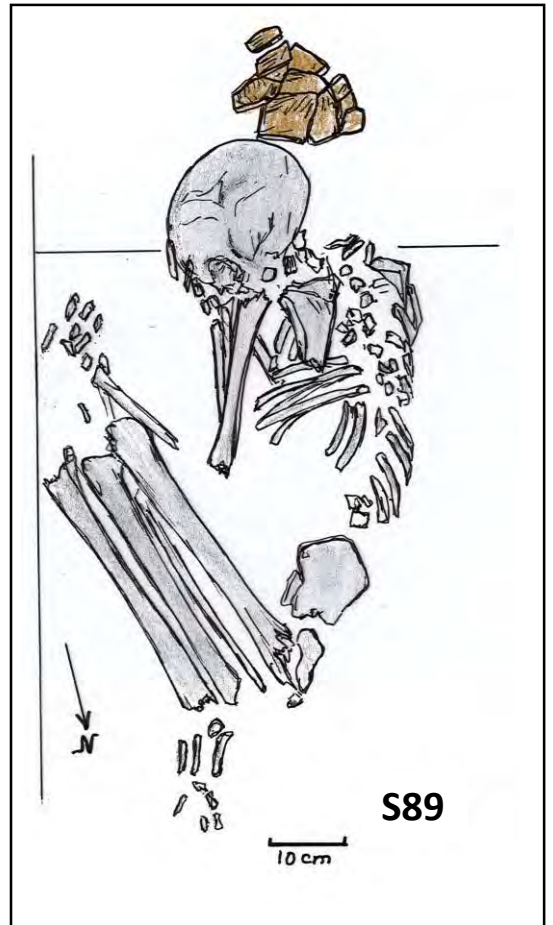
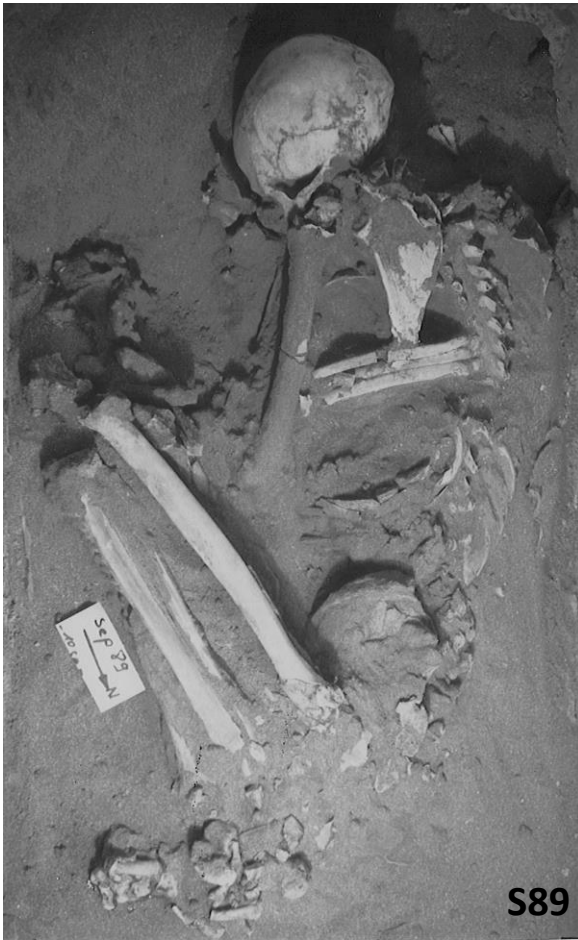**Planche 87:** Sépulture S87, en haut à gauche photo de la sépulture lors de sa découverte sur le terrain (Daugas), dessous ouverture progressive du coffrage, avec des ossements mélangés du fait de la fluidité du sable, le relevé en haut à droite n'est pas représentatif de la position initiale. Dessous relevé archéologique en faisant la synthèse (terrain et coffrage) en bas restitution subjective mais très probable de la position du corps en sépulture des artefacts (gobelet en ivoire vase, zones carbonatées) et de son contenant (sac mortuaire) vues de dessus et frontales.

S88



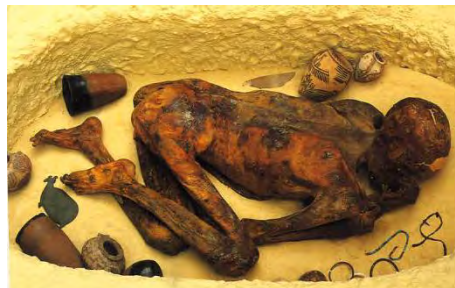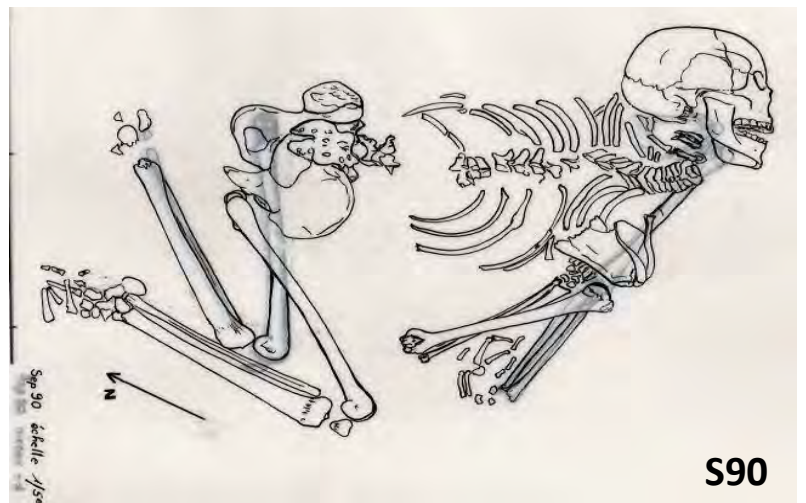
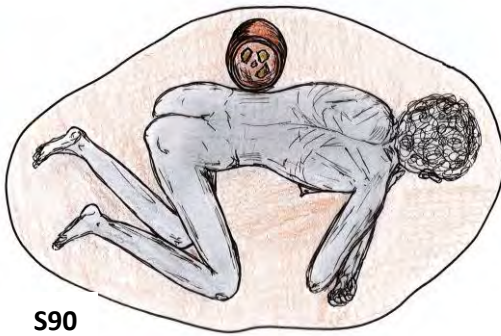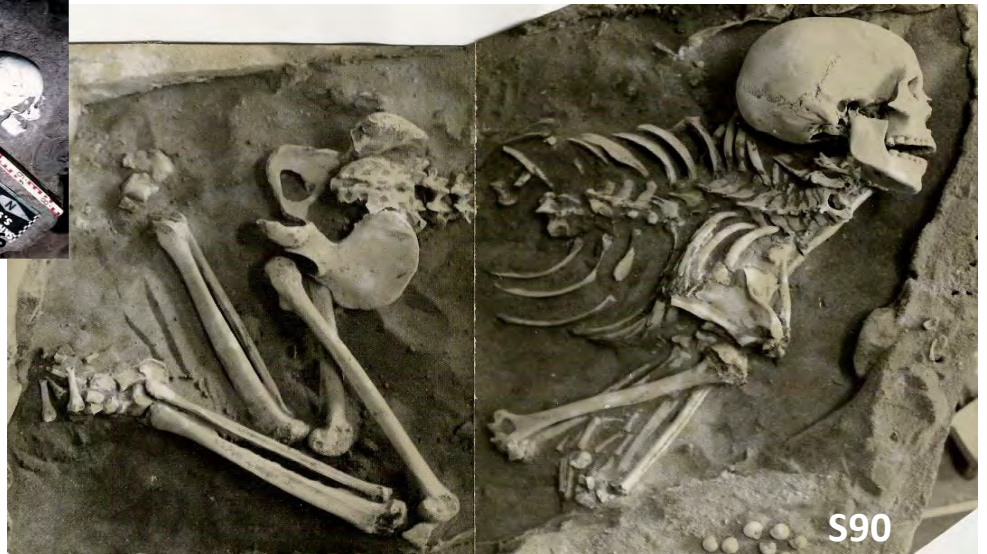**Planche 88:** Sépulture S88, en haut photo de la sépulture mis au jour, à droite relevé anthropologique, dessous reconstitution du corps en sépulture avec son contenant en tissu ou autre vannerie (fagotage), à gauche pseudarthrose ulnaire gauche (fracture non consolidée de protection).

S89



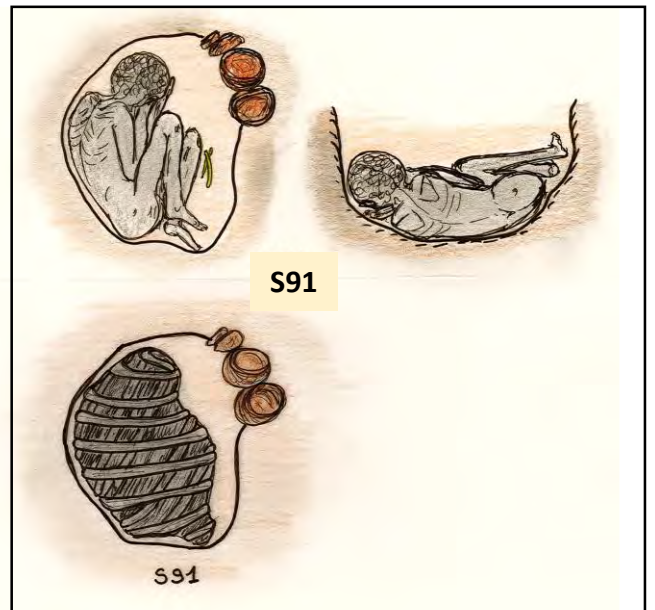
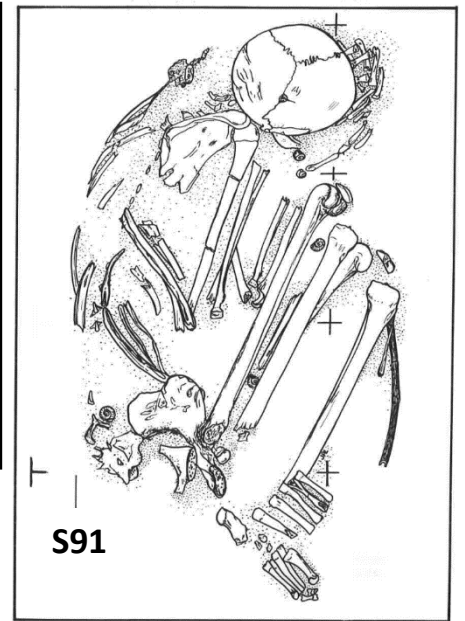
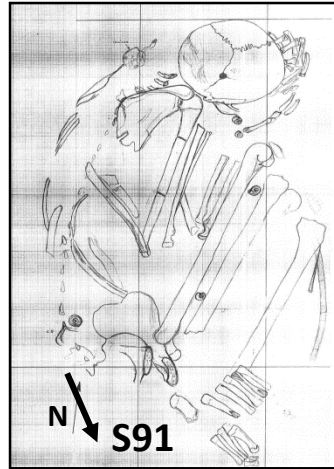
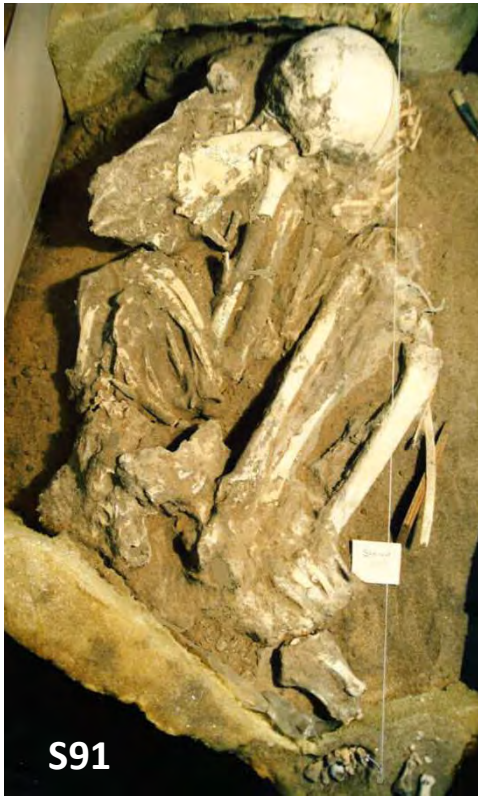**Planche 89:** Sépulture S89, en haut photo sépulture, à droite relevé anthropologique, dessous reconstitution subjective du corps en sépulture avec le vase brisé au niveau de la tête et les zones concrétionnées en rapport probable avec le versement d'une mixture sur le cadavre.

S90



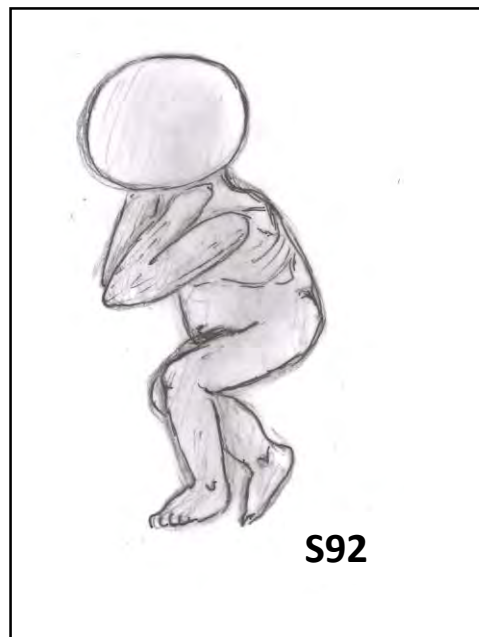
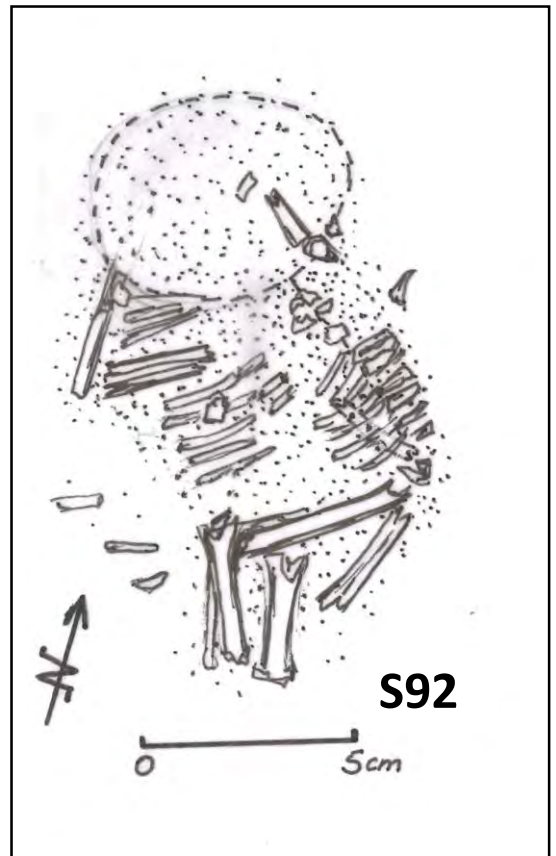**Planche 90:** Sépulture S90, en haut photo lors de la découverte sur le terrain, à droite après ouverture du coffrage et dégagement du squelette, dessous relevé anthropologique et à gauche la reconstitution du corps en sépulture avec le vase entier contre la région lombaire gauche, l'extrémité céphalique est placée dans sa position d'inhumation. En bas exemple d'une momie inhumée de manière similaire (femme adulte) exposée au *British Museum* de Londres datant de la période prédynastique égyptienne (-6000BP), cet exemple argumente le factuel des reconstitutions proposées dans cette thèse.

S91



**Planche 91:** Sépulture S91, en haut photo de la sépulture après ouverture du coffrage et décapage à droite relevé anthropologique et dessin, dessous photo de la vue frontale et photo de l'aiguille en os et de la navette (ou lissoir), en bas restitution subjective du corps en sépulture avec dépôt des vases et du linceul contraignant en bande de tissu ou autre vannerie.



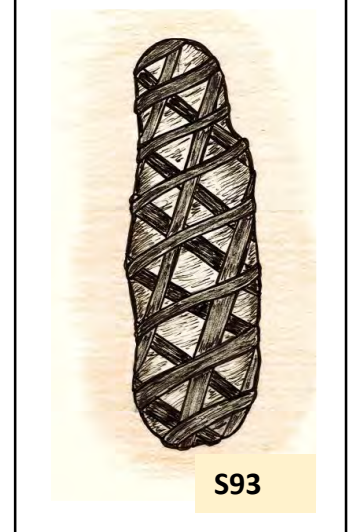
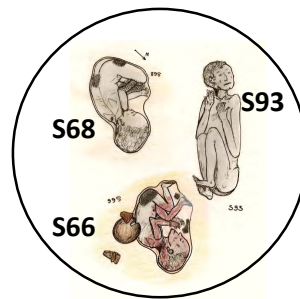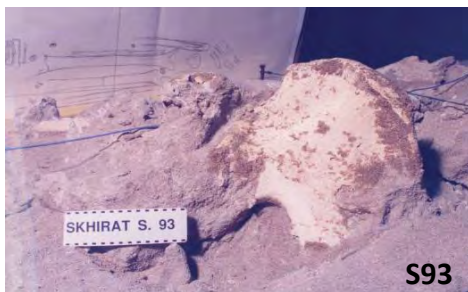
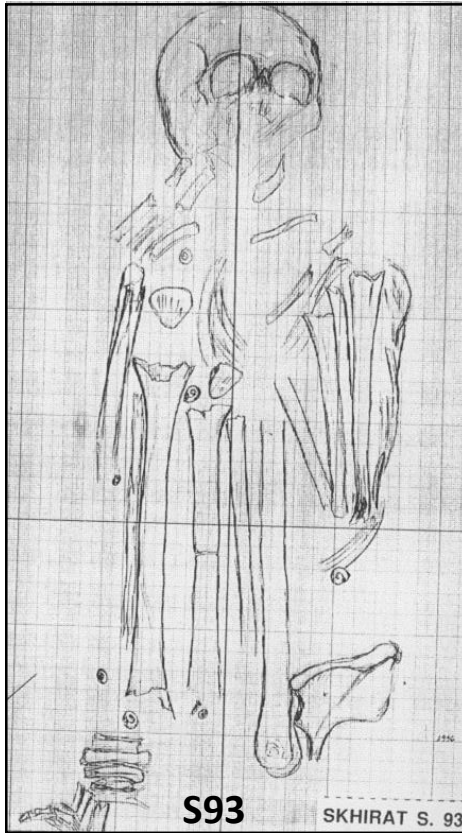
S92



**Planche 92:** Sépulture S92, en haut photo lors de sa découverte (Daugas), à droite relevé anthropologique des fragments osseux d'un immature, en bas restitution probable de la position du corps en sépulture.


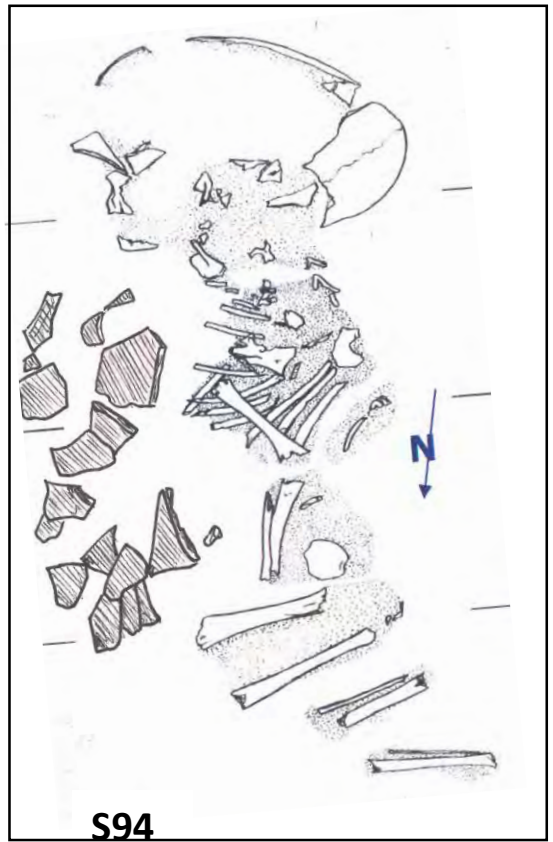


S93



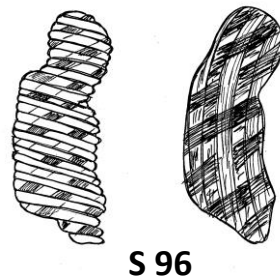
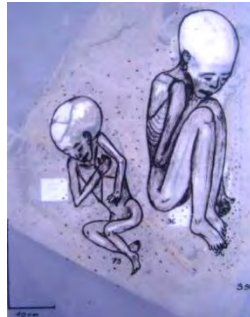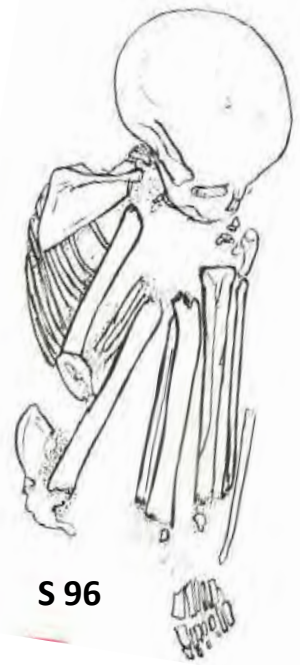**Planche 93:** Sépulture S93, en haut photo de la sépulture en cours de décapage, à droite relevé anthropologique et dessins de la restitution des parties molles dans un contexte de fagotage, dessous représentation subjective du type de fagotage avec des bandes de tissu ou autre matériaux (vannerie), à côté ensemble de l'unité conceptuelle à laquelle appartient S93 (cf. Planches S66 et S68). A gauche détail de l'os coxal gauche et dessous détails de lésions crâniennes, exostoses à gauche et dysplasie pariétale à droite.

S94



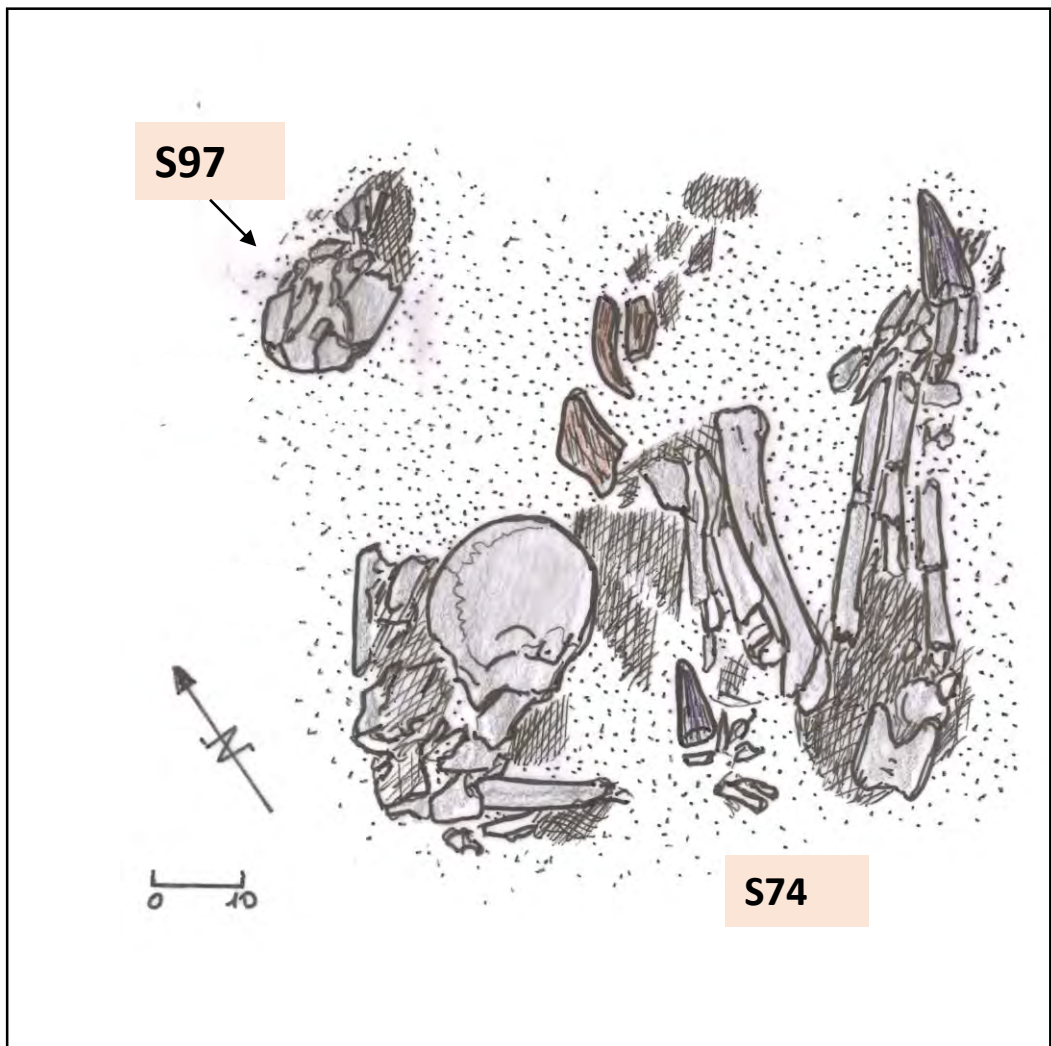
**Planche 94:** Sépulture S94, en haut photo de la sépulture mise au jour, à droite relevé anthropologique en bas restitution subjective du corps en sépulture dans son linceul en tissu ou autre matériau (vannerie).

**S96** (associée avec S73)



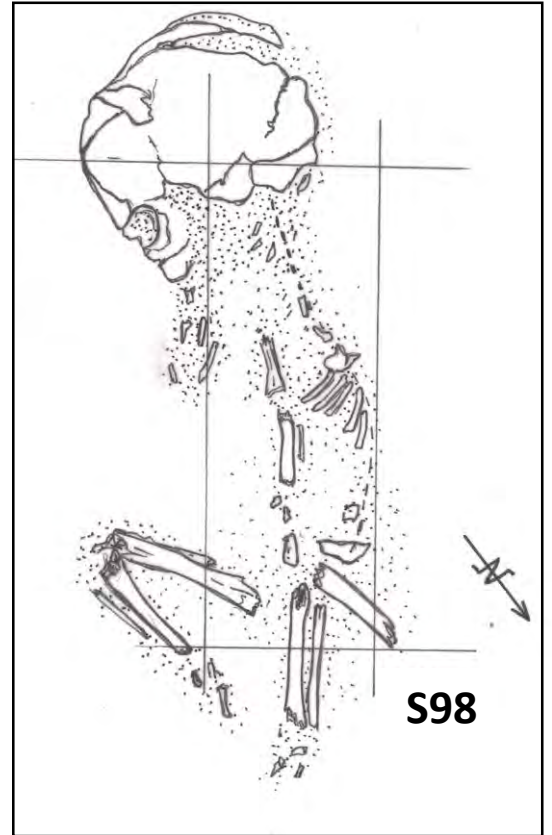
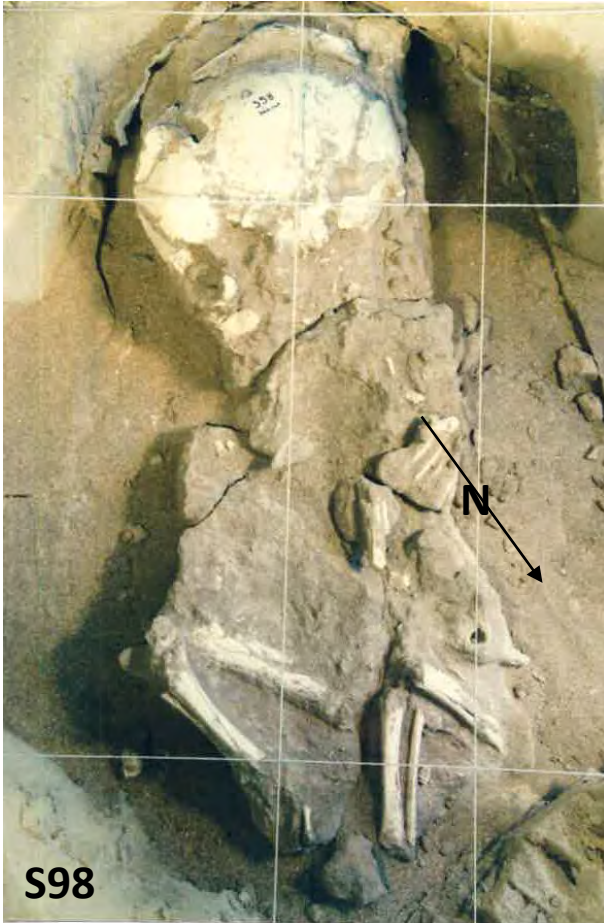**Planche 96:** Sépulture S96 (associée avec la sépulture S73), photo des deux sépultures positionnées dos à dos, au centre relevé sur carroyage 10 x 10 cm, à droite relevé anthropologique de S96, dessous restitution des corps en sépulture avec inhumation après préparation du corps par « fagotage » avec des bandes de tissu ou végétales ou autre système contraignant, en bas vue frontale antérieure et postérieure ayant permis de bien différencier les deux fosses.

**S97 (sépulture de périnatal associée à S74)**



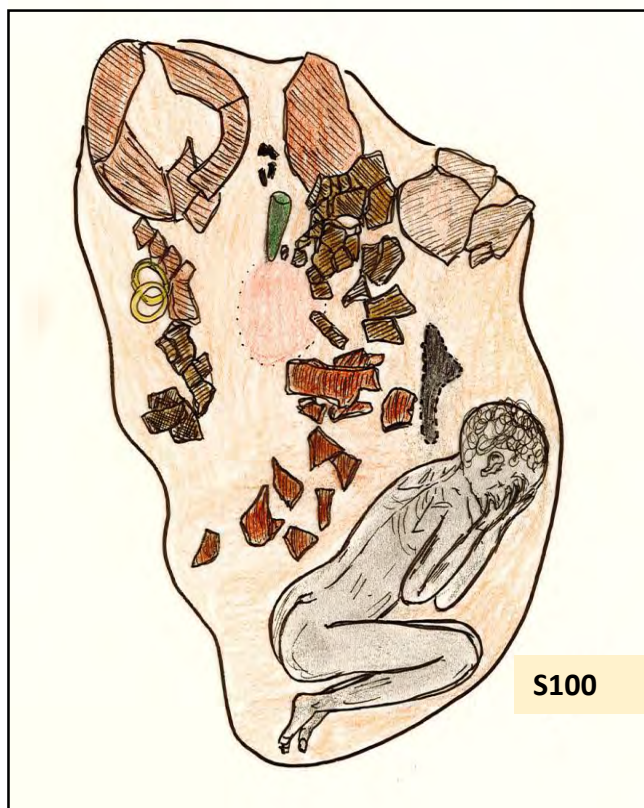
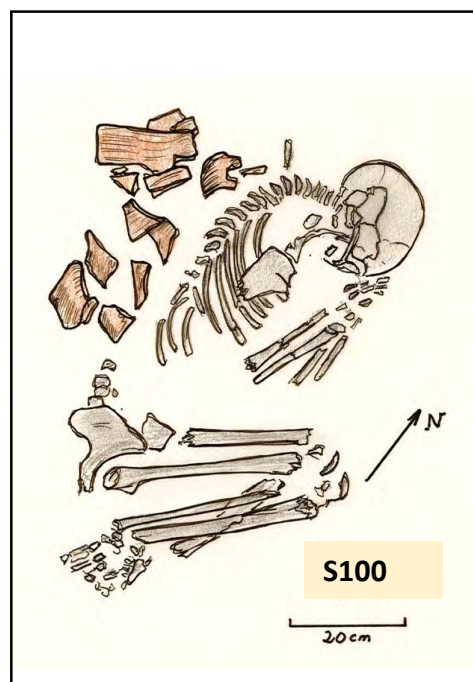

**Planche 97:** Sépulture S97, n'est représentée que par quelques fragments de crânes et d'os longs, mal conservés. Il est positionné sur le flanc gauche de S74.

**S98**



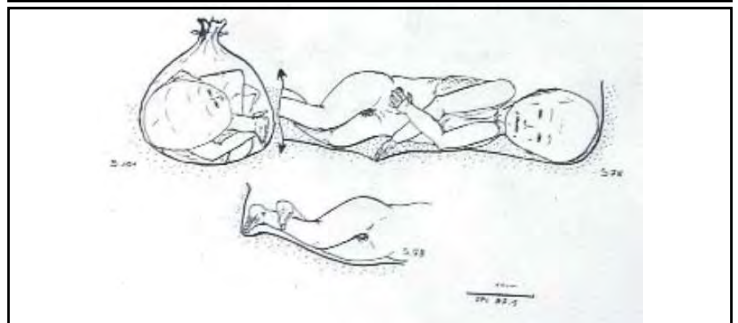
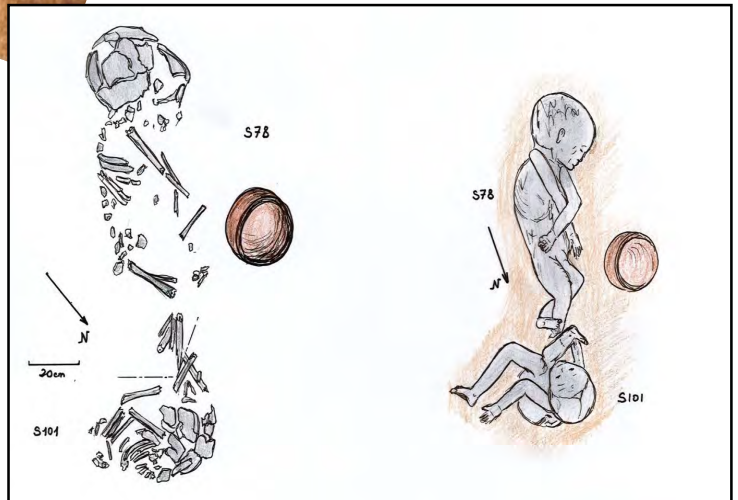
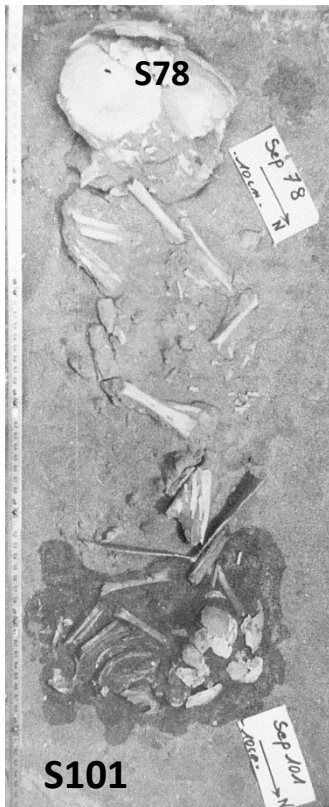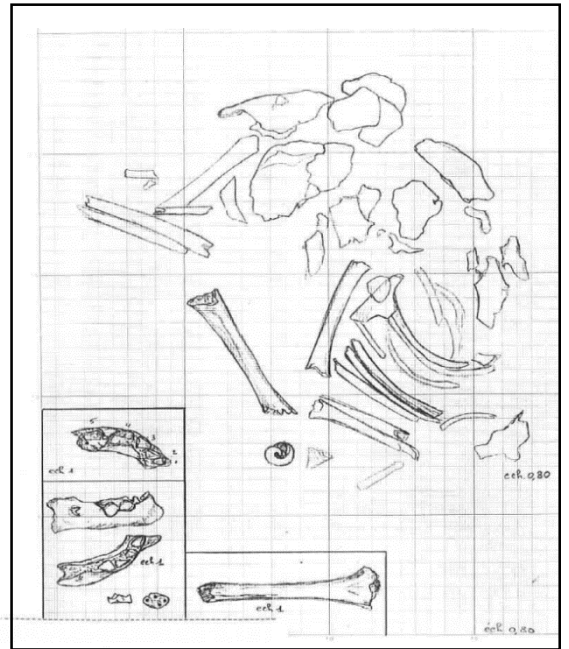
**Planche 98:** Sépulture S98, en haut à gauche photo après décapage, à droite relevé anthropologique, en bas reconstitution du corps en sépulture avec le vase entier et les fragments d' autres vases en arrière du dos.

# S100



**Planche 100:** Sépulture S100, en haut à gauche photo de la sépulture lors de sa découverte, à droite relevés anthropologique en vues plane et frontale, et dessin de la sépulture. En bas à gauche détail de la région cervicale (connexion complète des vertèbres) et à droite reconstitution du corps en milieu funéraire avec tous les objets mis au jour (vases, bracelets et gobelet en ivoire, hache polie, dépôts grisâtre et masse argileuse...)

S101



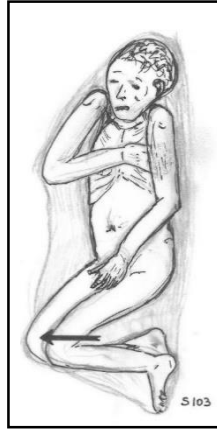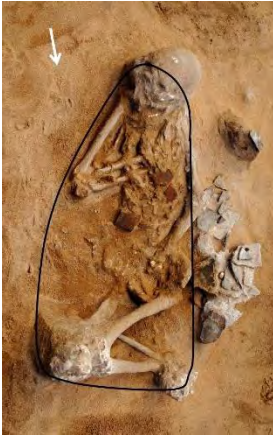**Planche 101:** Sépulture S101 (associée à la sépulture S78), en haut photo lors de la mise au jour à droite relevé anthropologique, dessous reconstitution de l'ensemble funéraire avec le vase entier, à gauche en bas photo des deux sépulture et à droite vue frontale mettant en évidence l'interaction de S101 sur S78 (cf. Planche 78).

**S102**



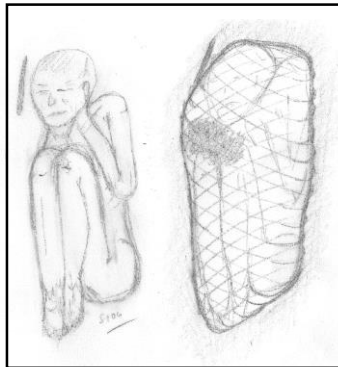
*S102 – Emplacement de la sépulture d'immaturation, Zone nord de l'espace funéraire fouillé.*

**S103**



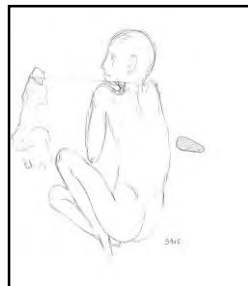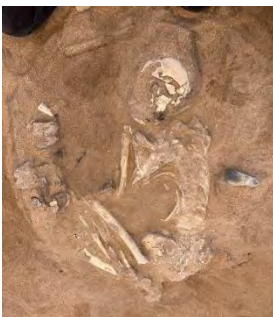*S103 - Fouilles et photo sous la direction des professeurs A. Oujaa et A. Bouzouggar (dessin JP Lacombe) mémoire de fin d'étude INSAP .*

**S104**



*S104 - Fouilles et photo sous la direction du professeur A. Oujaa (dessin JP Lacombe) mémoire de fin d'étude INSAP -*

**S105**



*S105 - Fouilles et photo sous la direction du professeur A. Oujaa (dessin JP Lacombe) mémoire de fin d'étude INSAP -*

**Planche 102:** Sépultures 102, 103, 104 et 105, découvertes en 2003, 2015, 2018 et 2019, et dont certaines ont fait l'objet de mémoire de fin d'études et de master INSAP Rabat, sous la direction des professeurs A. Oujaa, A. Bouzouggar et A. Ben-Ncer.

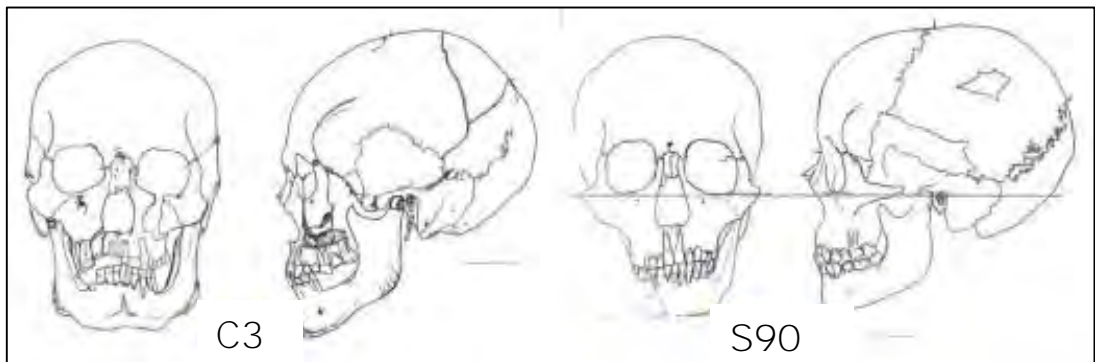


*Volume 2 - 4<sup>e</sup> partie -*

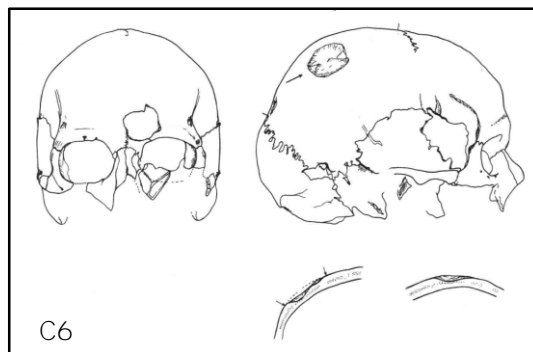
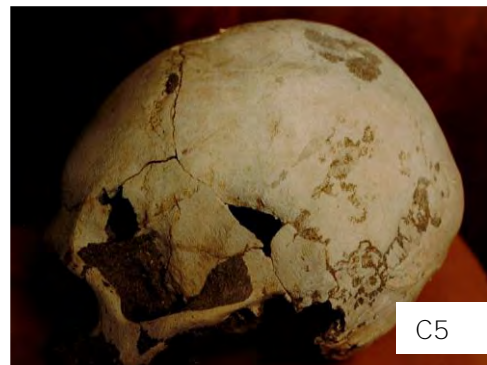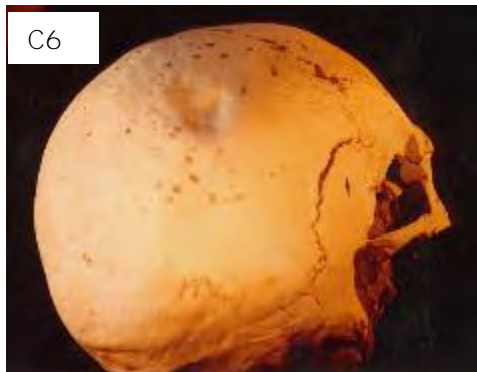
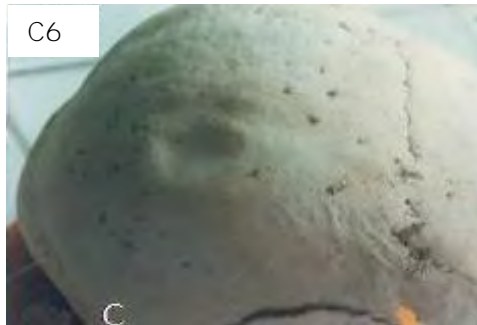-----

Données  
biologiques complémentaires  
concernant la population  
de Rouazi à Skhirat  
Planches de XVI à XXII

-----



*Extrait de la planche XXII*



**Planche XVI: Paléopathologie, lésions crâniennes constitutionnelles en haut à gauche dépressions pariétales (S12), à droite dysplasie obélique (C5), ou unilatérale pour le crâne C6 photo en bas à gauche, et dessin (face, profil et coupes).**

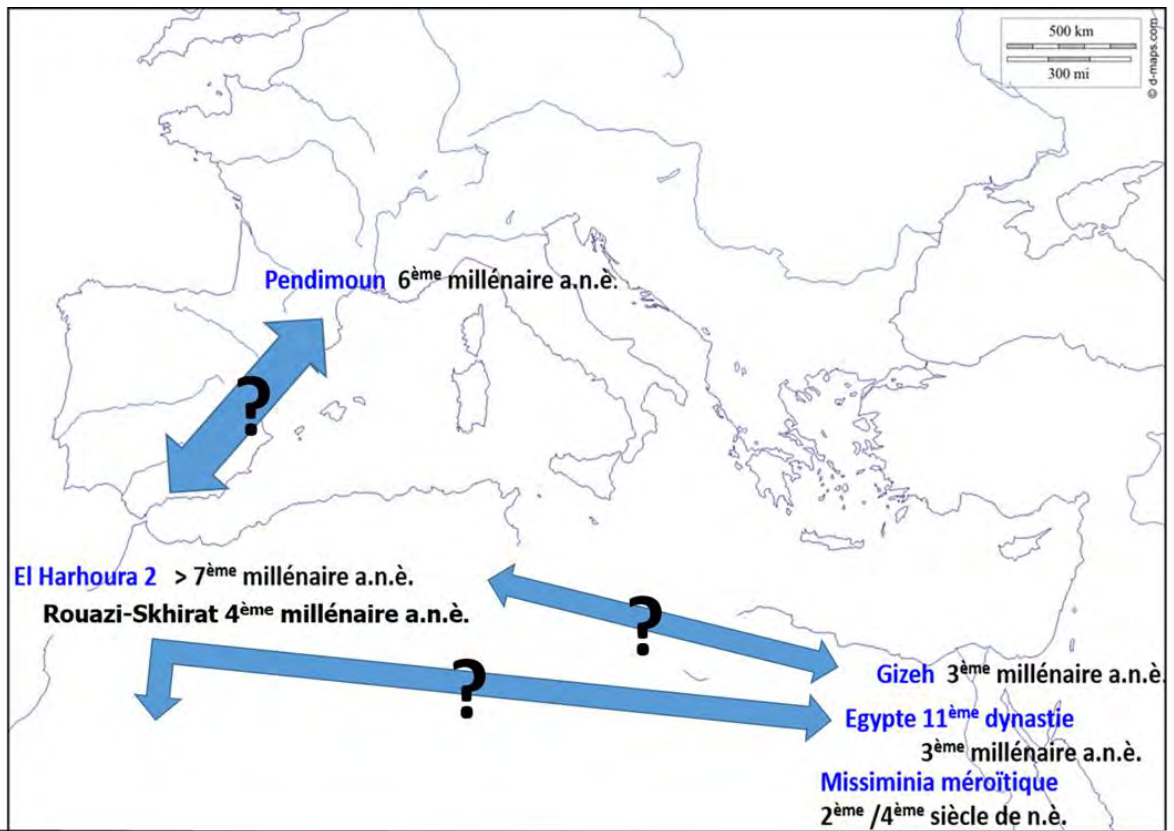
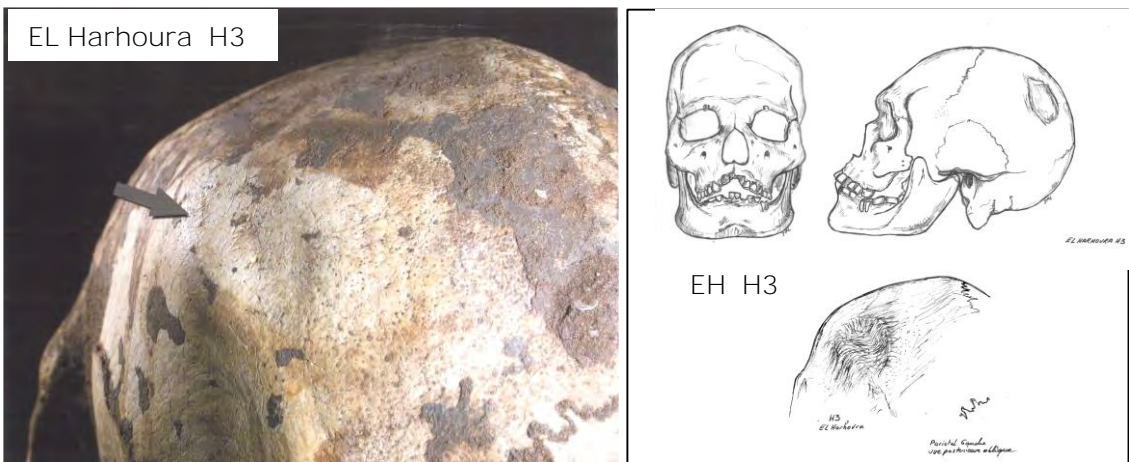
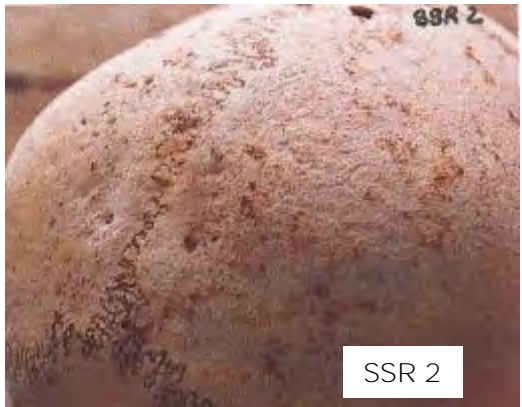
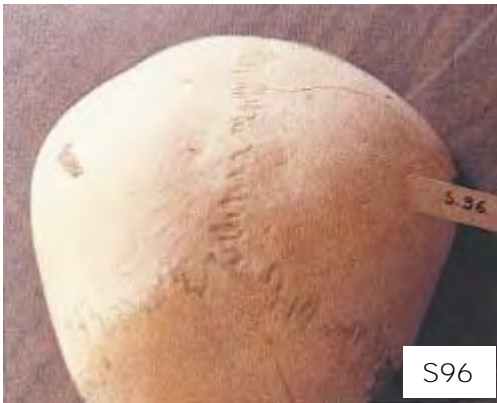
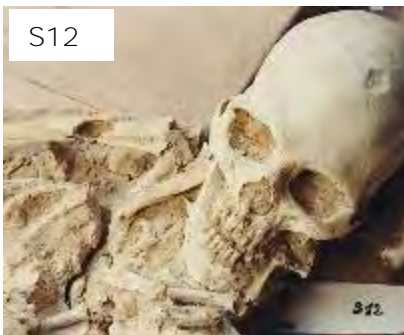


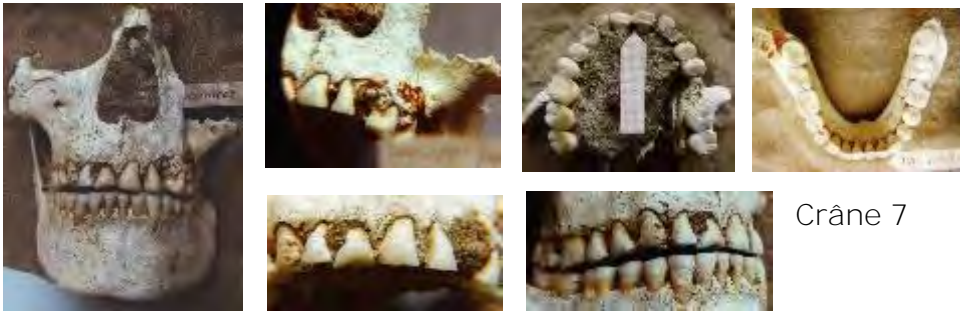
Planche XVII: Paléopathologie, dépression pariétale unilatérale gauche du crâne El Harhoura H3, probablement daté du paléolithique supérieur, actuellement le plus ancien individu porteur de cette mutation, en bas essai chrono-géographique des dysplasies pariétales constitutionnelles dans l'espace méditerranéen (cf. Volume 1).



**Planche XVIII: Paléopathologie; outre les formes d'expression majeure de dysplasies sincipito-obéiliaques qui ne prêtent pas à confusion, quelques exemples de formes dites « mineures » peuvent être décrites, même si leur « expression » peut paraître délicate à différencier de la normalité.**



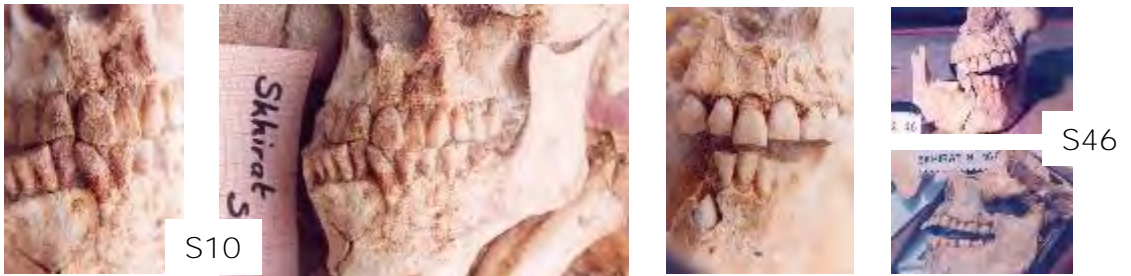**Planche XIX : Paléopathologie (Cf. Volume 1), lésions crâniennes intentionnelles sous forme de trépanations crâniennes incomplètes (cupules crâniennes), effectuées sur le crâne C7 (en haut première rangée) sur le crâne S46, seconde rangée, avec à droite une seconde lésion qui s'apparente aussi à une cupule mais qui peut être une séquelle de traumatisme, en dessous cupule métopique de S12. En bas à droite crâne C8 d'aspect dystrophique, S59 avec une lésion ptérique cicatrisée mais qui peut être apparentée à une cupule crânienne, S23 présente une séquelle traumatique cicatrisée, S16 présent une exostose post-traumatique (lenticule) comme S93 avec plusieurs exostoses post-traumatiques.**



Crâne 7

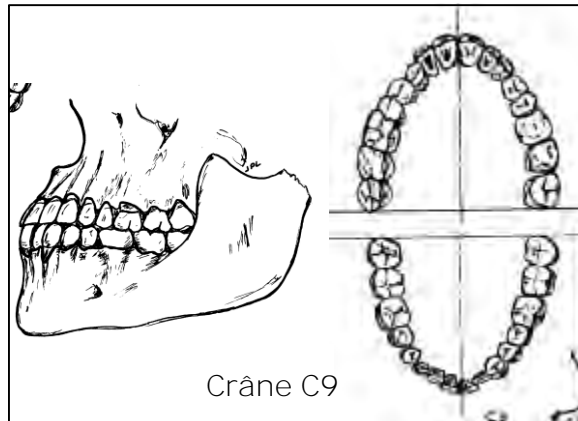


S16



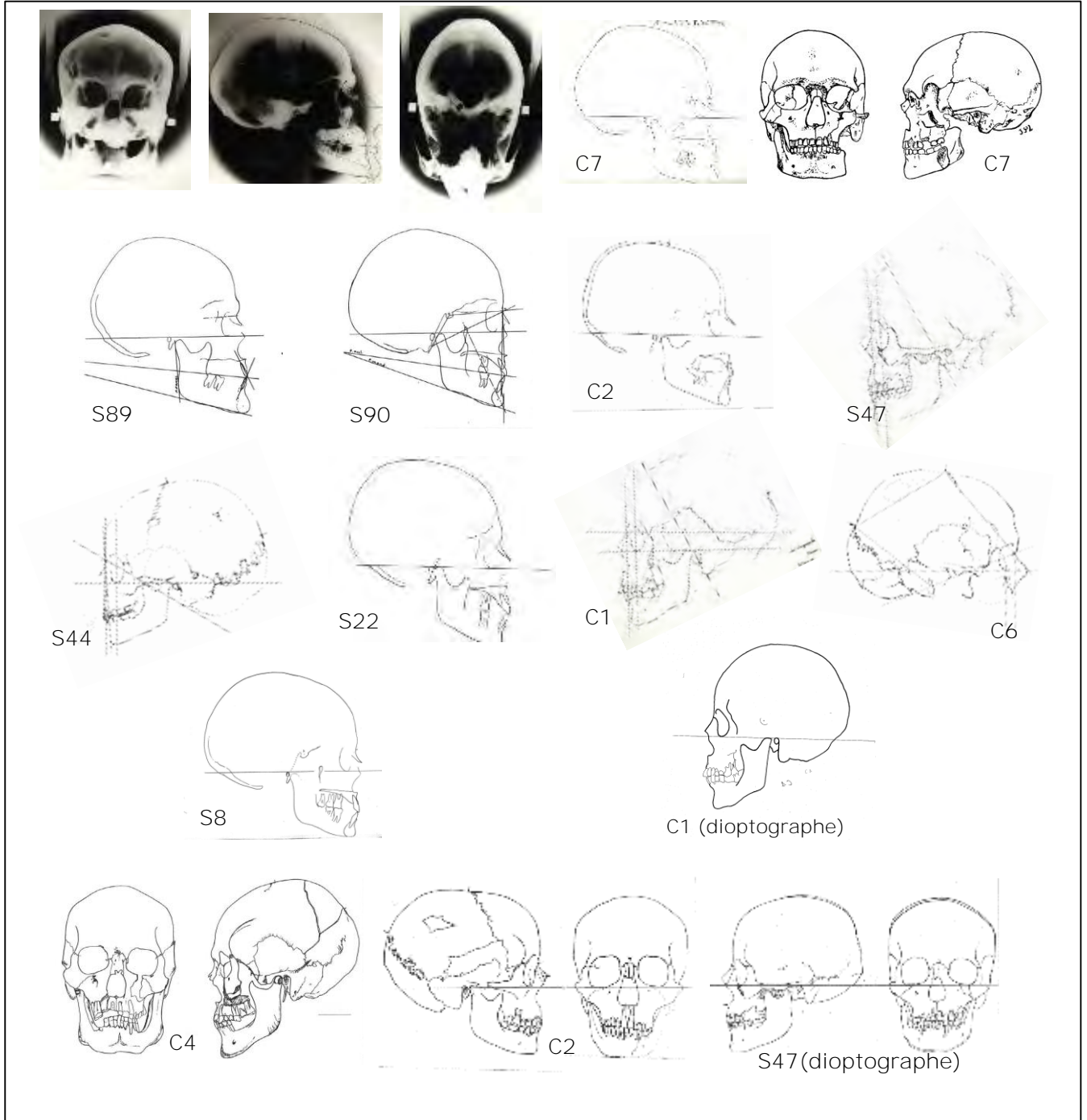
S10

S46

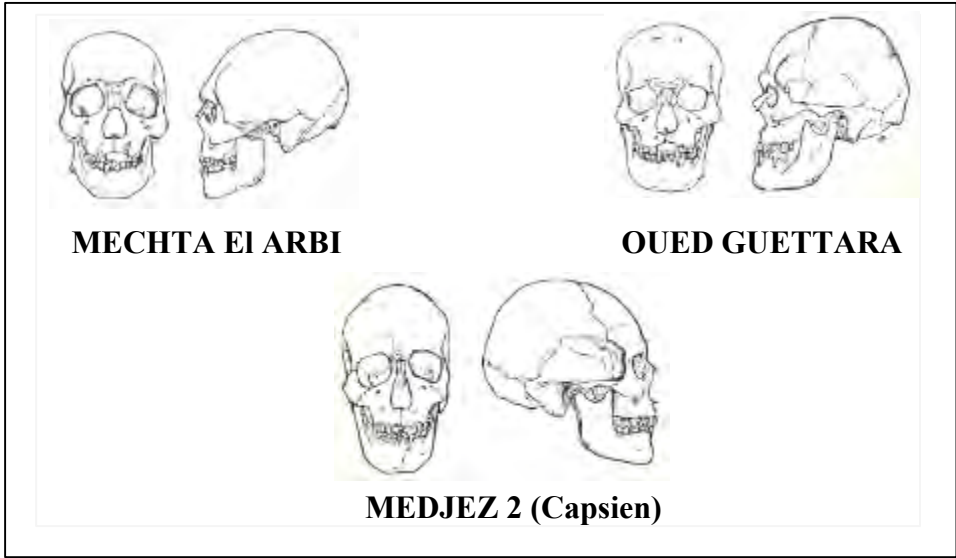
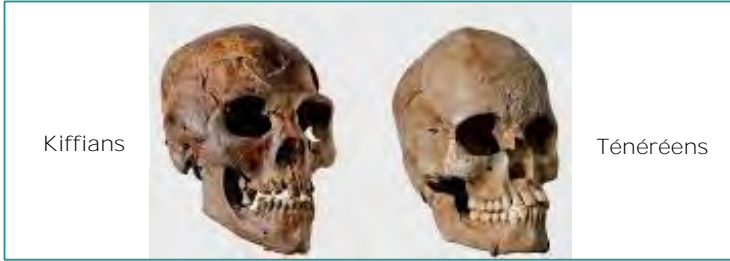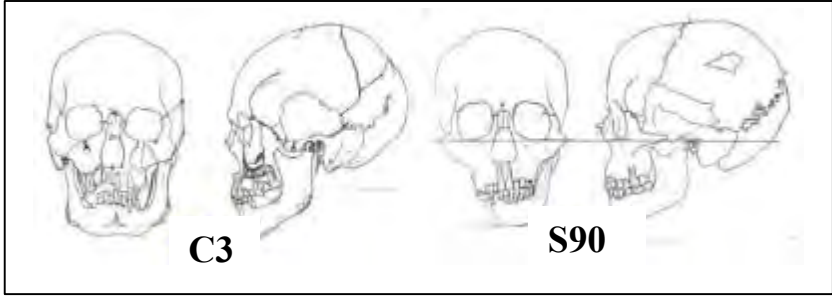

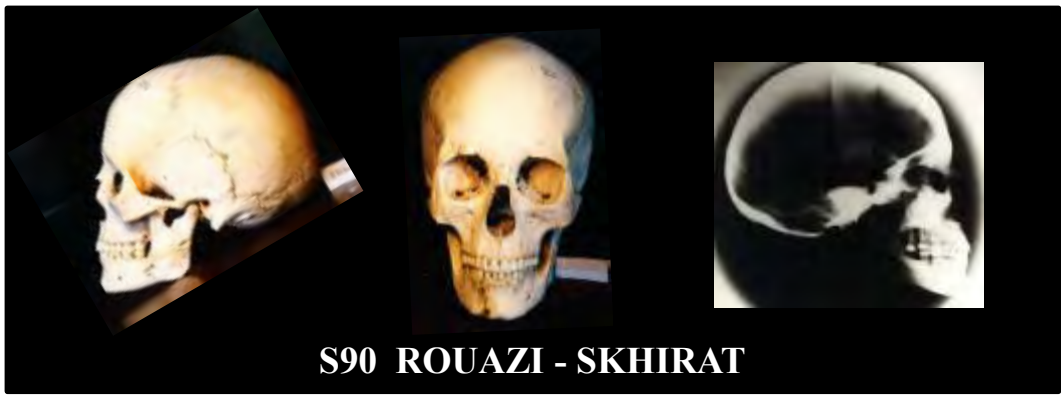
Crâne C9

**Planche XX: Lésions de l'appareil manducateur dues au mode de vie mais aussi à des activités coutumières: usure des incisives par tiraillements ou frottements de fils (filage, tissage, réparation de filets de pêche ou autres), en haut le crâne C7, usure de la face occlusale incisive, idem pour S46 et S10, pour S16 il s'agit d'une usure occlusale anormale niveau molaires gauches, par contre d'autres appareils manducateurs ne présentent pas d'altération lésionnelle ni de trouble occlusif (exemple de C9, S90...).**



**Planche XXI: En haut, exemple de téléradiographie à 4m du crâne C7 (cliché Laffont), avec relevé et étude du profil téléradiographique selon la méthodologie orthodontique (Muller 1986), dessins de la vue de face et profil, dessous à gauche étude téléradiographique des crânes S89 et S90 et profils des crânes C2, 47, S44, S22, C1, C6, S8, et dessins à partir de la diptographie ce C1, C4 et C2 (dessins Lacombe).**



*Planche XXII: En haut, face et profil du crâne féminin de S90 de Rouazi-Skhirat avec téléradiographie, dessins orthonormés de S90 et du crâne masculin C3, dessous les crânes Kiffian et Ténéréen de Gobero (Photos Sereno 2008), en bas pour comparaison, dessin des crânes de Mechta El Arbi, Oued Guettara et Medjez 2. Ce dernier appartenant au Capsien est plus gracile que les individus de Mechta El Arbi (dessins Lacombe, d'après Camps, modifié)*





**LA NECROPOLE NEOLITHIQUE  
DE ROUAZI A SKHIRAT (MAROC) :  
ETUDE ARCHEO-ANTHROPOLOGIQUE**

*Volume 3 : ANNEXES  
Les autres gisements préhistoriques  
Jean-Paul Lacombe*

----

**Partie 1 / 2**

*Données concernant les gisements néolithiques  
d'Achakar, El Kiffen, Les Contrebandiers, El Harhoura  
2, El Mnasra 2 et protohistorique d'Ifri Ou Berrid)*

-----



<b><u>Annexe 1</u></b> : La grotte d'ACHAKAR - LES IDOLES - (Fouilles Koehler)	465
<b><u>Annexe 2</u></b> : La grotte d'EL KIFFEN (Fouilles Mieg de Boofzeim et Bailloud)	481
<b><u>Annexe 3</u></b> : La grotte d'EL MNASRA 1 - CONTREBANDIERS - (Fouilles Roche)	497
<b><u>Annexe 4</u></b> : La grotte de TEMARA - EL HARHOURA 2- (Fouilles Debénath, Oujaa, Nespoulet)	505
<b><u>Annexe 5</u></b> : La grotte de TEMARA - EL MNASRA 2 - (Fouilles El Hajraoui, Nespoulet, Lacombe)	507
<b><u>Annexe 6</u></b> : La grotte d'IFRI OU BERRID	519

-----

**2<sup>e</sup> partie du volume 3** : Planches de XXIII à XXVIII



**ANNEXE 1 : LA GROTTTE D'ACHAKAR**  
**- Grotte des Idoles –**  
**(Fouilles 1923 à 1929 de Henry KOEHLER)**




Figure 93a : R.P. Henry Koehler (1884 - 1965) - *photo évêché de Rabat* -

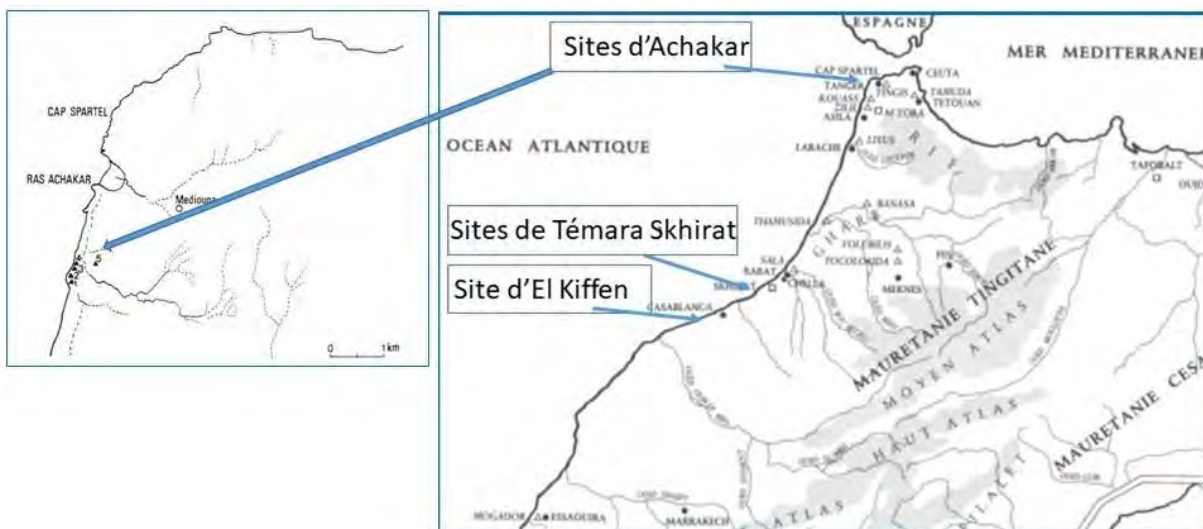

Figure 93 b : Carte des principales grottes du Cap Spartel : 1, *grotte des Idoles* ; 2, *Mugharet es Saifiya* ; 3, *grotte d'Hercule* ; 4, *Mugharet el Aliya* ; 5, *grottes d'El Khril*. (D'après Camps 2002 – gauche - et Collectif 1990 - droite -, modifiée Lacombe).

### ***La grotte des Idoles à Achakar (Cap Spartel) :***

Située à l'extrémité sud-ouest du Cap Achakar, à une dizaine de mètres au-dessus du niveau moyen de la mer, cette grotte se retrouve actuellement à l'aplomb d'un complexe touristique, elle a été fouillée entre 1923 et 1929 par Henry Koehler (1884 -1965) (Koehler 1931) et fait partie d'un ensemble de cavités marines situées à 2 km environ au sud-ouest du Ras Achakar : grotte des Idoles, Mugharet es Saifiya, grotte d'Hercule, Mugharet el Aliya, grottes El Khiril (Souville 1984).

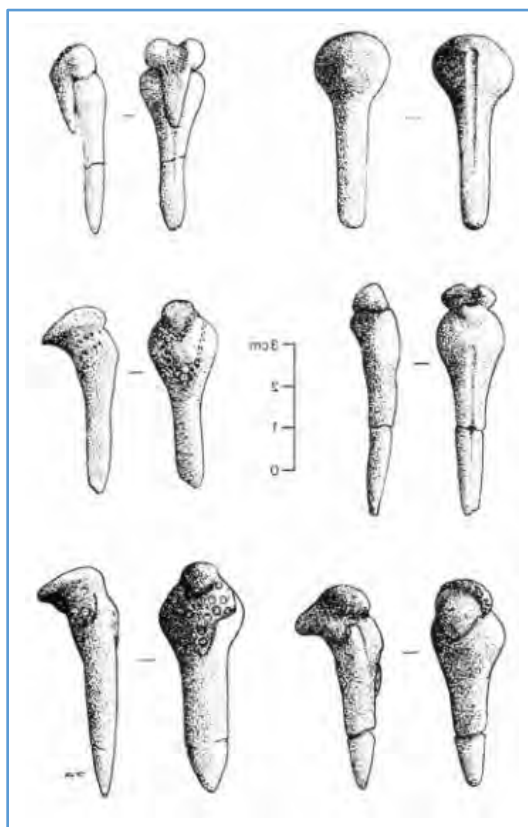
En fait ces grottes sont connues depuis le XIX<sup>e</sup> siècle. Plusieurs archéologues avaient déjà exploré les cavités marines du Cap Spartel, à la fin du 19<sup>e</sup> siècle et au tout début du 20<sup>e</sup> : C. Tissot en 1878, puis G. Buchet et J. Biarnay entre 1906 et 1909. Des références bibliographiques sont données par J.-P. Daugas dans son travail de synthèse documentaire portant sur les périodes holocènes marocaines, avec leur cadre chrono stratigraphique et culturel (Daugas et El Idrissi 2008), ainsi que dans le texte de G. Souville (Encyclopédie berbère, mise en ligne 2012).

Koehler retrouve et reconnaît la grotte marine décrite et explorée par Buchet et Biarnay et conforte les premiers relevés qui avaient été faits en 1909. Il reprendra les fouilles de cette grotte qui s'avèreront fructueuses et qui durèrent sept années consécutives, avec la découverte de nombreux objets qui rendront cette grotte célèbre, car décrits à tort à l'origine comme des représentations phalliques (Figure 94). Les auteurs s'accordent sur le fait que ces nombreux objets sont des petites figurines anthropomorphes féminines déposées dans ce lieu dans un but votif.

Outre la quarantaine de ces objets anthropomorphes, les fouilles de Koehler livrèrent cinq haches polies, au moins deux vases entiers, des « poinçons » en os, des silex taillés.

Toujours d'après Koehler, la « zone d'entrée » fouillée en 1906 initialement par Buchet comprendrait 4 niveaux sur 1,20m d'épaisseur :

- A/ dépôt récent avec fragments de bronze
- B/ couche à poteries rouges, silex et faune
- C/ couche avec même matériels auxquels s'associent les figurines en terre cuite dont une statuette en pépite
- D/ couche stérile



**Figure 94 : Idoles en terre cuite d'Achakar (Dessins Y. Assié, in encyclopédie berbère, A 42)**

En 1923, Koehler a poursuivi les sondages initiés dans les remplissages de la diaclase qui se poursuivent sur dix-sept mètres en direction du sud-est. Outre les niveaux supérieurs, il décrit deux niveaux plus profonds :

- D bis / niveau riche en foyers et en poteries de type cardial,
- E / couche argileuse stérile reposant sur un socle de plusieurs pierres en forme de table obstruant la base de la diaclase. C'est à cet endroit, à 1,50m de profondeur, qu'a été mise au jour une « double sépulture » : ...*un sujet jeune en décubitus latéral entouré de pierres, et à côté le crâne et quelques os longs d'un adulte en dépôt secondaire*.... Koehler note bien dans son article publié en 1931, que ces deux sépultures sont situées au confluent des deux couloirs.

Daugas et ses collaborateurs ont effectué, un repérage et un repérage des excavations (Daugas et El Idrissi 2008), lors de campagnes qui ont débuté

dès 1983 (Rapport MPPF 1983 et 1984), avec explorations des gisements de ce secteur regroupant plusieurs excavations dont les 4 principales sont citées en début de paragraphe.

La grotte des Idoles a pu bénéficier d'une nouvelle exploration et analyse de la cavité avant sa destruction suite à la construction du complexe touristique sus-jacent. Daugas décrit *...un remplissage holocène occupant le porche, scellé par des blocs d'effondrement de la voûte....* Les niveaux archéologiques se poursuivant vers l'intérieur *...sur dix-sept mètres vers le sud-est...*, et de reconnaître la probable zone de découverte des sépultures à la jonction des deux bras de la grotte (communication orale 1989), avec des sédiments très remaniés, la stratigraphie initiale mal définie sur ce locus.

Concernant les datations des niveaux de remplissage holocène de la grotte d'Achakar, nous ferons comme précédemment référence aux travaux de Daugas, Ousmoï et El Idrissi, qui citent 2 datations (tesson et micro charbons) qui « calent » en valeur corrigée ces niveaux au cours du 5<sup>ème</sup> millénaire avant notre ère (Tableau 29). Une troisième datation sur fragment d'os humain a donné une date plus récente, mais probablement en rapport avec une intrusion d'ossements plus récents (1500 avant notre ère).

### ***Historique des découvertes des restes humains et taphonomie :***

Au confluent des deux bras de la diaclase correspondant à la seconde salle (Figure 95), Koehler décrit dans son article « deux » sépultures qu'il attribue à la « période néolithique », son attribution au Néolithique sera confirmée soixante-dix ans plus tard par Daugas lors de l'étude de fragments céramiques issus des niveaux considérés et qu'il rattache à la période néolithique cardial (Daugas et El Idrissi 2008).

Si la couche « Dbis » de Koehler a livré des foyers et des poteries cardiales, c'est dans la couche argileuse sous-jacente et stérile, qu'à 1,50m de profondeur, a été mise au jour *...une double sépulture avec un sujet jeune en décubitus latéral entouré de pierres, et à côté le crâne et quelques os longs d'un adulte en dépôt secondaire (...) à l'intersection des deux branches de la grotte, sous des pierres plates de 30 x 25 cm (...) sur le côté gauche de la paroi, une demi mâchoire inférieure humaine est mise au jour. A quelques centimètres... je relevai (sic) la seconde moitié pourvue de ses dents, dans l'anfractuosité de la roche rentrant en forme d'abri, quelques os apparaissaient engagés dans la terre grasse et boueuse (...) Le rocher ... (formant)... un support sur lequel une partie du corps avait été placée... On*

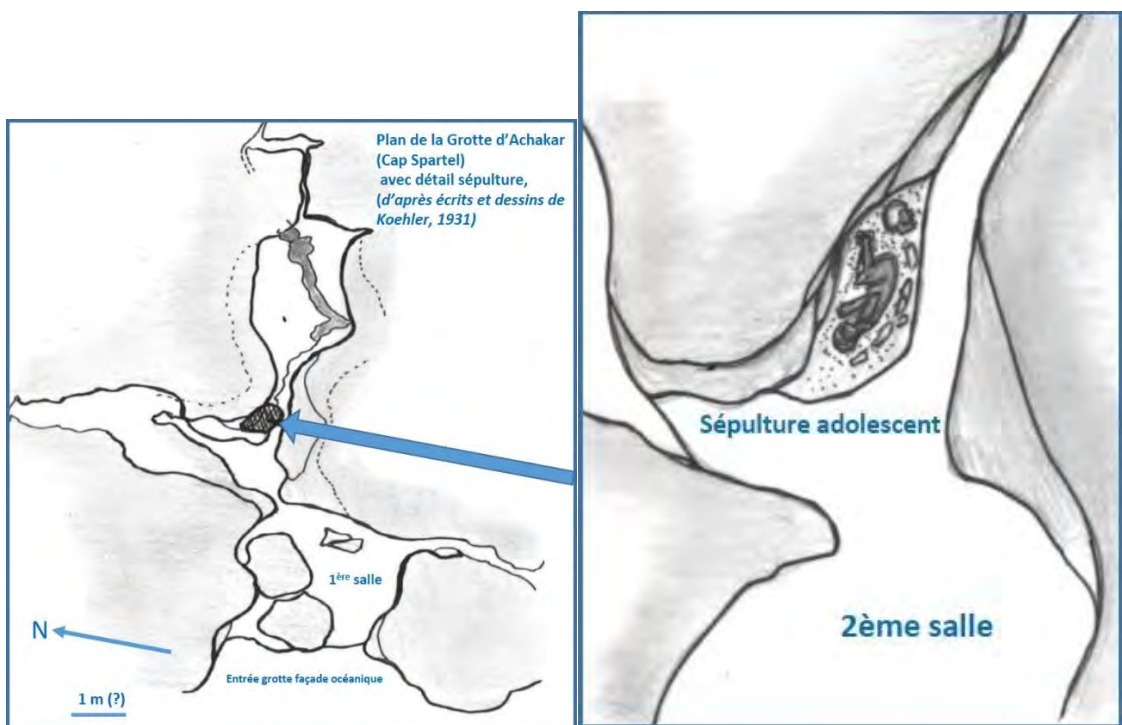


*avait soutenu le côté dorsal (du corps du défunt...) à l'aide d'autres pierres, qui avaient glissé et avaient déplacé considérablement le plan de la sépulture et les ossements ...*

*Koehler décrit la sépulture ainsi ...les ossements avaient été disposés comme si le corps avait été déposé la face tournée contre la muraille rocheuse, les bras ramassés vers le sommet de la poitrine, les genoux repliés contre le corps, et orientés selon la ligne ouest - est. Les vertèbres et le bassin formaient une courbe très prononcée ... sous le bassin et les vertèbres se trouvaient des fragments de poteries avec des coquillages. A la hauteur des épaules de longues pierres taillées naturellement en pointe avaient été placées... (délimitant les bords) ... de la sépulture. Les os des jambes demeuraient encore fortement engagés dans la glaise... Le crâne fut dégagé... reposant sur le côté gauche de la face....*

<i>méthode</i>			<i>Ref.</i>		<i>Valeur corrigée</i>	<i>biblio</i>
Thermoluminescence	Tesson lisse cardinal	Note Achakar sépulture	Cle 120	6900+/- 600BP	4920 calBC	Ousmoï 1989
Radiocarbone AMS	micro charbons	Couche médiane C	Gif A 92.232	5630+/- 80BP	4696/4356 BP	Daugas et al. 1999
Radiocarbone sur os humains Calvarium et fémur adulte	Sépulture secondaire		Ly 10612	1505+/- 35BP	437/639 BP	Daugas et al.2008

**Tableau 26 : Datations de la grotte des Idoles (Achakar – Cap Spartel)**



**Figure 95 : Plan reconstitué de la grotte et du dépôt funéraire avec sépultures, dessins Lacombe, d'après les écrits et dessins de Koehler (1931)**

*...Ce qui rend cette sépulture étrange..., c'est que les os étudiés par le Professeur Boule représentent d'abord un crâne d'adulte très incomplet, aux os déformés, impossible à reconstituer correctement. Autant qu'on puisse en juger ce crâne était volumineux, peut être pathologique, très brachycéphale, avec mandibules et dents robustes. Le nez paraît étroit. Il y a ensuite un assez grand nombre d'os longs non épiphysés et donc d'un individu différent et beaucoup plus jeune.*

*Koehler en conclu : ...il y aurait une double sépulture : un corps jeune étendu sur le côté, enfermé dans un endroit délimité par des quartiers de roche, et par ailleurs le dessus d'un autre corps comprenant la tête et quelques os disposés nettement en dehors de la première sépulture, mais sur le même plan. D'autre part, devant des squelettes si incomplets, on peut se demander s'il ne s'agit pas d'une sépulture avec décharnement préalable, bien que la disposition des os du jeune individu réponde à celle d'un corps décomposé sur place. Koehler précise : ... autour de ces ossements, se trouvaient de nombreux mobiliers. Le fond de la sépulture du crâne,*

*notamment à partir des épaules, était recouvert d'un lit de petits coquillages... Qui représentaient sans doute un viatique... (car les moules communes au sein des coquillages) ...étaient intactes avec leurs deux valves fermées. Des os d'animaux étaient disposés à la hauteur des épaules... Plus haut que la tête, de belles aiguilles d'os et des poinçons en face du visage, deux aiguisoirs de pierre polie également (...) A la sépulture du corps jeune, sur la poitrine, aux genoux, aux pieds, de longues lames de silex... dessus le crâne, on avait retiré un épais morceau de poterie brisé intentionnellement... sous le torse du jeune sujet, d'autres morceaux de vase brisés et les coquilles... quelques points d'ocre rouge dans la terre de remplissage qui avait entouré les os (...) il semble que cette sépulture double n'avait pas été violée, mais la déclivité de l'endroit où elle avait été disposée, l'abondance des infiltrations qui l'avait traversée, en occasionnant le glissement de la couverture et du plan de base, avaient déplacé les ossements». Il précise la découverte de deux poteries dans un niveau inférieur : ...que l'inhumation a été faite dans un endroit habité conjointement ou même précédemment....*

Koehler rappelle le texte de M. Gsell, qui décrit dans « *l'Afrique ancienne* » (t.1, p. 271, note 5, cité par Koehler) ... *Au Cap Spartel, près de Tanger, des sépultures contenant des squelettes repliés ont été découvertes dans le voisinage des grottes qui furent habitées à l'époque néolithique et aussi plus tard...* Koehler s'interroge sur l'endroit exact de ces sépultures et si Gsell ne faisait pas état de découvertes antérieures, sur ce secteur.

Les restes humains provenant de ces sépultures seront stockés dans deux tiroirs au Musée Archéologique de Rabat (rue Al Brihi) où nous avons eu la possibilité de les examiner à deux reprises, en 1987 et en 1996 (cf. Rapport MPPF 1987). L'inventaire effectué de ces restes rassemblés dans ces deux tiroirs permet de définir au moins 5 individus différents (NMI - méthode des scores), à partir des fragments de calottes crâniennes, d'os longs et divers fragments mandibulaires et maxillaires : un adulte probablement masculin, un adolescent, et trois autres individus. Ils ont fait l'objet d'un inventaire :

***Inventaire des restes humains Grottes des Idoles à Achakar (J.-P. Lacombe, rapport mission MPPF année 1987) :***

L'inventaire des restes humains étiquetés comme provenant des fouilles de Koehler permet de différencier au moins 5 individus différents :

- **Sujet n°1** : adulte très jeune (représenté par une hémi-mandibule droite) avec en place P2d / M1 et M2d et M3d immature. Ce fragment de corps mandibulaire peut être apparié avec les fragments de maxillaires porteurs de M1d / P1 et P2d/ Cd / P1g et M1g.
- **Sujet n°2** : adulte d'âge moyen (représenté par une seconde hémi-mandibule droite brisée au niveau symphysaire et en arrière de la première molaire, et par des fragments de maxillaires qui peuvent s'apparier ; ces fragments sont porteurs de P1d / Cd / I2d/Cg/P1 et P2g.
- **Sujet n°3** : adulte jeune ?, fragment antérieur de corps mandibulaire, avec M1d /.... P1g/M1 et M2g (absence de la M3g) non appariable avec les deux autres. Présence d'un torus symphysaire.
- **Sujet n°4** : enfant dont l'âge peut être estimé entre 2 et 5 ans (représenté par deux pilons tibiaux symétriques pouvant appartenir au même individu).
- **Sujet n°5** : nourrisson représenté par une épiphyse proximale tibiale.

***Remarques anthropologiques sur les ossements humains d'Achakar :***

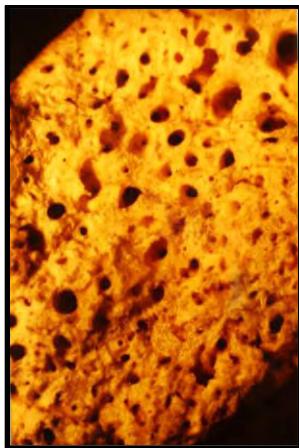
Les os postcrâniens appartiennent à au moins *quatre* individus différents dont un adulte d'aspect masculin, un adolescent (environ 17 ans), qui peuvent être rapportés au sujet n°1 ou au sujet n°3 référencés précédemment. Les autres os postcrâniens peuvent être rattachés au sujet n°2 et un nourrisson.

Les fragments de voûte crânienne appartiennent à deux individus distincts. L'un des fragments crâniens, mise à part les déformations dues aux contraintes sédimentaires en milieu humide, montre un épaissement remarquable de la table moyenne (8 à 10 mm au niveau pariétal) avec impossibilité de différencier sur celle-ci la jonction entre les tables externe et interne témoignant d'un processus d'hyperostose.

A l'examen macroscopique à la loupe binoculaire, la voûte crânienne montre une hyperplasie diploïque témoignant d'une fonction hématopoïétique anormalement forte (anémie chronique acquise ou congénitale).

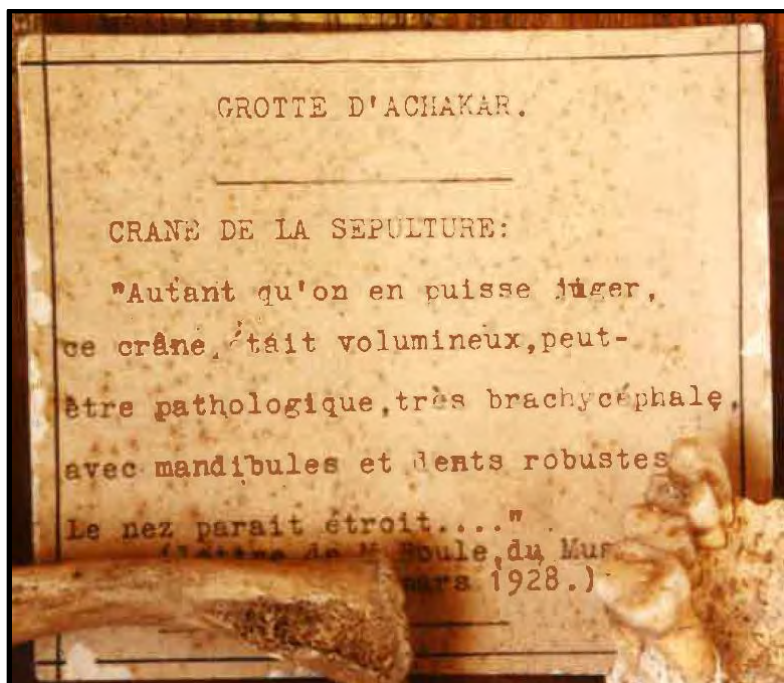
Cet aspect pathologique avait déjà été notifié par le professeur Boule (Museum d'Histoire Naturelle de Paris), comme en témoigne un fragment d'étiquette retrouvé dans le casier du musée Al Brihi de Rabat contenant les restes humains qui lui avaient été confiés pour examen en 1927. Dans le même casier contenant les restes humains, était encore présente une petite fiche muséographique très abîmée : cependant on pouvait encore déchiffrer un extrait de la réponse du professeur Boule datée mars 1928, observé et

noté lors de son examen médico-légal : *Grotte d'Achakar / Crâne de la sépulture / ... Autant que l'on puisse en juger, ce crâne était volumineux, peut-être pathologique, très brachycéphale, avec mandibule et dents robustes, le nez paraît étroit....* (Figures 96 et 97).



**Figure 96 : Hyperplasie paroi crânienne Achakar – Crâne de l'adulte examiné par le professeur Boule (macro photo Lacombe)**

Ce commentaire rapporté, issu du courrier du 27 mars 1928 du professeur Boule au Musée de Rabat a été repris par Koehler dans son article et montre que le crâne examiné par nos soins est bien celui qu'il a prélevé dans la grotte d'Achakar. Nous avons aussi relevé dans nos observations en 1987, la présence d'os longs appartenant à un adolescent correspondant au « second » individu exhumé par Koehler en 1925. Mais il s'avère aussi que deux humérus droits d'immatures sont présents, de taille semblable, mettant en évidence la présence d'un troisième individu... Plutôt que d'une sépulture secondaire, le terme de sépulture plurielle semble plus adapté.



*Figure 97 : Détail de l'étiquette résumant les remarques du professeur Boule à des fins muséographique (1928)*

Notre inventaire montre la présence, en plus des trois premiers, de deux autres individus (fragments maxillo-mandibulaires supplémentaires ne pouvant appartenir aux précédents). Tout ceci demande beaucoup de circonspection, et même si deux « sépultures » ont été reconnues à la fouille, il est probable que les restes fragmentaires de trois autres individus (au moins) ont été mêlés aux sédiments de remplissage des fosses.

Concernant cette problématique bien connue des préhistoriens et anthropologues, il est toutefois impossible d'exclure le fait que des fragments osseux proviennent de bioturbations et d'actions anthropiques secondaires dont les couches sédimentaires ont été les témoins au cours des siècles, sans parler « d'intrusions » de sépultures ou de dépôts plus récents adjoints à la sépulture primaire exhumée par Koehler. Cela expliquerait le quota de 5 individus comptabilisés issus de cette grotte. Rappelons que la troisième datation obtenue donnait une valeur récente.

## **Description anthropologique des restes humains d'Achakar :**

(Planches 16, 17 et 18, annexes hors texte, Volume 2)

### ***Le sujet n°1 est représenté par :***

Les maxillaires porteurs de 7 dents (canines, premières prémolaires seconde prémolaire droite et les premières molaires). Les autres alvéoles sont vides, les os sont brisés en arrière des alvéoles des M1. L'os alvéolaire montre une forte résorption, avec un aspect évoquant un banal état inflammatoire parodontal. Les dents sont peu marquées par l'usure (stade 1 et 2) la largeur de l'arcade est de 59 mm, celle du palais est de 35mm.

La mandibule est représentée par le corps droit brisé juste au-delà des apophyses géni, la branche droite est brisée au-dessus de l'épine de Spix. Cette hémi-mandibule droite est porteuse de quatre dents (de la seconde prémolaire à la troisième molaire). La couronne de la M3, n'a pas atteint le niveau occlusal, bien que dépassant le seuil d'émergence de l'os alvéolaire. L'émail n'est que très peu usé, le corps basal plutôt gracile. La hauteur du corps (niveau P1P2) est de 33 mm, pour une épaisseur de 12mm (indice de robustesse de 68). La branche est fine, sans irrégularité goniale, ni version (angle goniale est 125°), la longueur totale de la mandibule peut être estimée à 105mm pour un bigoniale de 104mm (valeurs obtenues par reconstruction). Il n'y a ni avulsion rituelle incisive, ni carie.

Les os longs ne sont pas épiphysés, sauf les extrémités distales humérales :

Les tibias : Le tibia droit mesure 320 mm sans l'épiphyse distale, la longueur maximum peut être estimée à 335mm. Le tibia gauche est représenté par le tiers moyen diaphysaire (diamètres diaphysaires au trou nourricier : 33 mm pour 23 mm donnant un indice mésocnémique de 69,7 – aplatissement peu marqué)

Les fémurs : Le fémur gauche mesure 402 mm (longueur maximum avec les épiphyses), le fémur droit mesure 405mm. Ni les épiphyses, ni les trochanters ne sont soudés. Les diamètres sous trochantériens montrent un aplatissement marqué (diamètres sous trochantériens gauche 31 mm et 21mm – indice de platymérie de 67,7 et à droite 28,5 mm pour 21,5 mm – platymérie de 75,4). Le périmètre au milieu (gauche) est de 76 mm avec une ligne âpre lisse, à droite le périmètre est de 74 mm (indice de robustesse de 18,3) avec une ligne âpre plus marquée qu'à gauche mais peu prononcée. L'indice pilastrique est de 106 (droite : 22,5 mm transverse pour 24 mm

antéro-postérieur) et de 104 à gauche (22,5 pour 23,5) ; ceci montre un pilastre faible à l'examen la section de l'os apparaissant arrondi.

Il existe une fossette hypotrochantérienne bilatérale profonde de 1mm. Les diaphyses ne montrent pas de concavité postérieure, probablement lié à une déformation en milieu humide constant avec contraintes positionnelle et sédimentaire (pierres). L'os diaphysaire présente d'ailleurs des fissurations longitudinales avec des contraintes d'éclatement de l'os cortical.

Les humérus : Le droit mesure 295mm avec les épiphyses, pour un périmètre minimum de 61mm (indice de robustesse de 20,7, correspondant aux valeurs actuelles), à gauche le périmètre est de 59mm. Les diamètres au milieu (20,5 pour 17 mm donne un indice de 83 (eurybrachie - aplatissement peu marqué).

Les radius : Ils mesurent plus de 200mm (absence des épiphyses distales), et leur longueur maximum peut être estimée à 210mm. Les diaphyses radiales présentent sur leur convexité externe un aplatissement modéré cortical symétrique mesurant 25 mm de longueur sur 5 à 8 mm de largeur. S'agit-il de séquelles d'une zone d'appui sur le tiers moyen diaphysaire... Le périmètre minimum est de 39mm à gauche (indice estimé de 18,5) et de 42 à droite (indice estimé de 20). L'indice diaphysaire moyen est de 73 (diamètres diaphysaires 10mm pour 14mm)

Les ulnas : Représentés par l'ulna droit qui n'a pas d'épiphyse distale, mais on peut estimer de manière assez précise sa longueur maximale à 260 mm. L'épiphyse proximale est au  $\frac{3}{4}$  soudée. Les diamètres sous sigmoïdiens sont de 17 et 22 mm (platolénie de 77,3, témoignant un aplatissement marqué). Le périmètre minimum est de 38 mm (indice de robustesse de 15,2 : robustesse notable).

Les clavicules : Représentées par la clavicule droite isolée mesurant 120mm (pour 45 mm de périmètre au milieu (l'indice de robustesse est très élevé avec une valeur de 37,5. L'indice claviculo-huméral est de 40,7 évoquant une ceinture scapulaire étroite en proportion avec les membres supérieurs. La palette externe mesure 22mm avec un indice de largeur de 18 (extrémité distale large) l'épiphyse mésiale montre une fossette rhomboïde profonde et large (figure 97).

Les vertèbres sont présentes, mais très fragmentées. Elles correspondent à un grand adolescent, les épiphyses étant incomplètement soudées. Les corps vertébraux montrent des irrégularités évoquant des épiphysites de croissance (maladie de Scheuermann). L'atlas mesure 70mm de largeur sur 46mm de diamètre antéropostérieur.



Les os iliaques sont fragmentés et incomplets. L'os pubis mesure 62mm (selon Novotny, Olivier 1960) et l'ischion peut être estimé à 85mm donnant un indice de 73 (valeur masculine). Le trou obturé est de forme ovalaire et large. Présence d'une facette articulaire sacrée accessoire sur l'ilion droit. L'échancrure sciatique, incomplète du fait de la fragmentation, montre toutefois que le *corpus ossis ischium* et la forme de la *spina ischiadica* sont en faveur du sexe masculin.

**En conclusion**, l'examen anthropologique des restes humains du sujet n°1 montre que ces restes correspondent à un jeune individu décédé à un âge compris entre 16 et 19 ans, et possédant une stature pouvant être estimée entre 157 cm et 164 cm (utilisation des tables de Duppertuis et Hadden en fonction de la longueur des tibias et fémurs, d'après Olivier 1960).

Ce jeune sujet qui ne présente pas d'avulsion rituelle incisive, montre des lésions parodontales avec résorption de l'os alvéolaire, avec des dents peu usées et sans caries (du moins sur les dents présentes). La mandibule est plutôt gracile (sans irrégularité notamment goniale) mais volumineuse, avec un corps mandibulaire haut et d'épaisseur moyenne. Les ossements postcrâniens montrent une robustesse certaine, notamment pour les membres supérieurs. En ce qui concerne les membres inférieurs cela apparaît moins net. Les vertèbres montrent des traces d'épiphyse de croissance (ce qui n'est pas considéré comme une véritable pathologie a priori à cet âge, mais ces lésions peuvent toutefois être la cause de douleurs chroniques et de déformations rachidiennes à l'âge adulte). Ces restes humains correspondent bien au sujet découvert en premier par Koehler, décrit comme un adolescent de 17 ans environ.

**Le sujet n°2 est représenté par :**

Ces restes très fragmentaires appartiennent au second squelette trouvé par Koehler. Il est représenté actuellement par un fragment de voûte crânienne d'épaisseur importante (9 à 10 mm) et dont l'aspect montre une prépondérance de la table moyenne qui envahit les tables externe et interne. Cet aspect pathologique est en faveur d'une hyperplasie diploïque (région hématopoïétique) secondaire à un syndrome anémique chronique.

Cette voûte crânienne intéresse la partie postérieure du frontal et la région bregmatique des pariétaux. La suture sagittale est oblitérée et la coronale est presque entièrement synostosée. Les sutures endocrâniennes sont toutes

fermées. L'endocrâne sagittal présente plusieurs granulations arachnoïdiennes de Pacchioni associées à un fin nappage de pertuis vasculaires surtout localisés au niveau des régions des sutures sagittales et coronales.

Sur la partie antérieure pariétale gauche existe une zone pathologique mesurant 25 mm sur 15 mm, avec aspect de petits orifices d'origine inflammatoire (21 perforations vasculaires de 0,5 à 1 mm de diamètre, en rapport probablement à une hyper vascularisation du diploé qui a « effacé » la table externe à cet endroit et apparaît ainsi remaniée. Peut-on évoquer aussi un processus inflammatoire secondaire infectieux ou traumatique, l'os étant déjà remanié et fragilisé sur cette zone ? Le pariétal droit est parsemé de fins pertuis vasculaires ostéolytiques dont l'origine est aussi liée à l'hyperplasie diploïque.

A cette calotte crânienne sont associés :

- Deux autres fragments crâniens, l'un intéressant la partie antérieure du frontal, l'autre la zone pariétale postérieure. Ces fragments sont fortement altérés, mais on retrouve un aspect hyperplasique du diploé. Ces fragments montrent toutefois un aspect différent du fragment décrit antérieurement : s'agit-il d'un autre individu ? aucun élément factuel ne permet de conforter cette hypothèse, ni de l'infirmier...
- Un fragment mandibulaire (mandibule n°3) avec 4 dents en place, d'usure stade 2 (exposition modérée de la dentine)
- Un fémur droit d'aspect massif « masculin » (incomplet) qui a permis une datation radiocarbone en 1987.
- Un fragment diaphysaire de fémur gauche (tiers inférieur sans les condyles) possédant un pilastre volumineux et proéminent (diamètre antéro-postérieur de 37 mm sur 29 mm de diamètre transverse : pilastre fort indice de 127). L'os cortical est épais et très dense. Ces critères factuels évoquent un individu masculin.
- De nombreux fragments de côtes (sujet adulte).
- Trois dents isolées, deux molaires et une canine inférieure gauche présentant une carie au collet sur la face mésiale.

**En conclusion**, ces restes humains appartiennent bien à l'individu adulte trouvé à proximité immédiate du sujet immature et évoqué par Koehler, et dont les restes n'étaient pas en connexion (remaniement lors de l'enfouissement du sujet immature). Il s'agit d'un sujet adulte, présentant

des lésions crâniennes témoignant d'une anémie chronique (congénitale ou acquise). Sans pouvoir donner sa stature, les fragments de fémurs évoquent une stature moyenne. Concernant le sexe, bien que n'ayant pas les ossements du pelvis, il est fort probable qu'il s'agisse d'un sujet masculin d'après la robustesse et l'aspect global des os.

***Remarques sur les individus n°3 n°4 et n°5 :***

Le sujet n°3 (intrusif ?) n'est pas répertorié par Koehler (comme d'ailleurs les n°4 et N°5) et n'est représenté que par une héli-mandibule gauche incomplète avec en place la canine, les prémolaires et la première molaire.

***Remarques et synthèse sur l'ensemble des restes humains issus de la grotte des Idoles à Achakar***

Ce contexte de sépultures « plurielles » est courant au cours du néolithique avec réutilisation (volontaire ou non) de l'espace sépulcral. Nous l'avons déjà décrit à El Mnasra 2 et Bailloud (1964) l'a montré à El Kiffen. Seule la nécropole de Rouazi-Skhirat (Lacombe 1992) ne montre pas de contexte « pluriel » mais au contraire des ensembles dont l'espace funéraire est bien structuré avec des inhumations primaires, dans un système organisé.

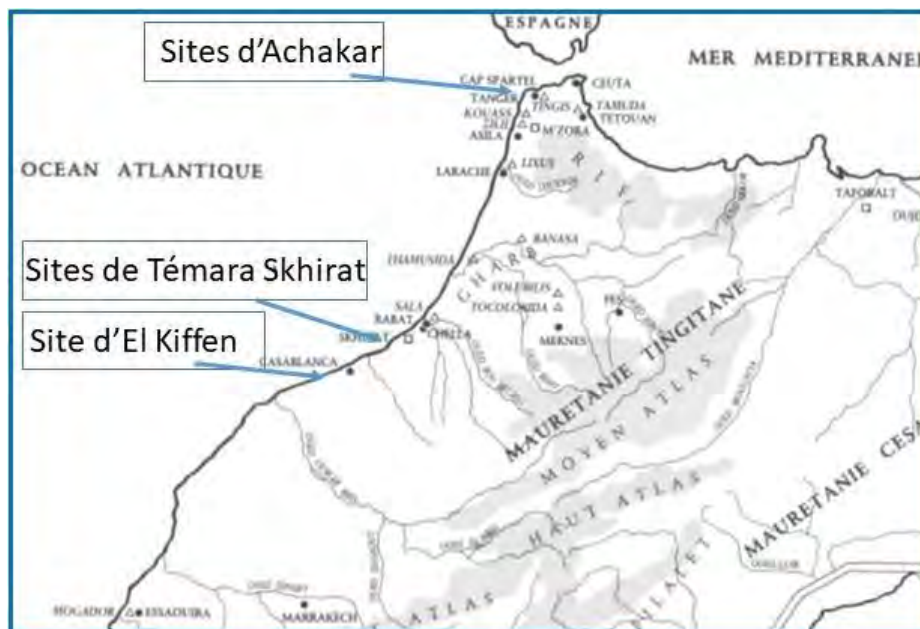
Lors de l'examen des fragments crâniens de l'adulte masculin, la forte épaisseur de la voûte montre une hyperplasie diploïque, secondaire à une anémie chronique semblable mais plus marquée que celle décrite sur les squelettes d'El Mnasra (S4-S5 et S13) et comme nous le verrons, similaire à la voûte crânienne d'El Kiffen (EK-XIII).



***Figure 98 : Restes humains d'Achakar en 1997 (fouilles Koehler, musée d'Archéologie de la rue Al Brihi - Rabat)***



## **ANNEXE 2 : LE GISEMENT D'EL KIFFEN (Fouilles MIEG de BOOFZEIM et BAILLOUD)**



*Figure 99 : Carte des 3 régions du Nord-Ouest marocain ayant livré des sépultures néolithiques (Collectif 1990, modifié).*

### ***La grotte Peltier d'El Kiffen (Dar Bouazza)***

A une vingtaine de km au sud de la ville de Casablanca, le gisement site d'El Kiffen (Dar Bouazza, province de Casablanca, 33°32N ; 7°49W) se situe à 2 km au sud-ouest de la plage des Tamaris, en bordure d'une lagune asséchée, marquant un paléo-rivage éloigné du littoral actuel d'environ 1 km. Cette station néolithique (Figure 100) a été mise au jour à une trentaine de mètres au sud-ouest de la Grotte Peltier, avec présence d'un petit récif de 10 m sur 3 m et de 3 m de hauteur, se trouvant face à la grotte. Ce secteur archéologique avait fait l'objet d'un premier sondage effectué du 5 au 14 juillet 1953, les fouilles initiales de 1954 à 1956 (P. Mieg de Boozheim, F. Nadaud et A. Jodin) se sont étendues hors de la grotte, ce qui a permis la mise au jour de restes humains sous un petit auvent protégeant la base du récif décrit plus haut. Si les fouilles ont débuté au cours de l'année 1953, elles ont été conduites de manière discontinue en 3 campagnes, la deuxième au cours de l'été 1961 et la troisième au printemps 1962 (G. Bailloud et F. Treinen). L'étude archéologique a fait l'objet d'une publication globale (G. Bailloud, P. Mieg de Boofzheim *et al.* 1964).

Le matériel céramique funéraire consistait en 58 poteries (dont 45 vases complets - après restauration -) et en une défense d'éléphant segmentée, à l'exclusion de tout autre mobilier (Daugas communication personnelle). Durant plus de vingt ans, jusqu'à la fouille de la nécropole de Rouazi à Skhirat, cet ensemble est resté le plus important connu au Maroc. Le corpus céramique d'El Kiffen incorpore d'après Daugas *des influx issus du domaine saharien entre 5000 et 4500 avant notre ère*, même si Bailloud, sur la base de comparaisons considérait l'existence d'un groupe humain *datant du Néolithique moyen-récent à caractère pré-campaniforme qui traduisait des liens privilégiés avec la Péninsule tingitane et le sud de la Péninsule ibérique*.

Daugas précise toutefois que la problématique est également relancée par le fait que le peuplement du Néolithique ancien cardial est désormais attesté jusqu'à la latitude de la Meseta côtière de Rabat (Daugas *et al.* 1999) : *certaines formes de poterie à fond plat et avec des anses verticales en « tunnel » si nombreuses à El Kiffen, ne sont pas sans évoquer l'Episcardial andalou, vers 5000 avant notre ère, situant sur le plan chronologique El Kiffen à la charnière Néolithique ancien / Néolithique moyen* (Daugas communication personnelle).



**Figure 100 : Abri Peltier - site d'El Kiffen (Photo J.-P. Raynal)**

Concernant les restes humains provenant de la nécropole d'El Kiffen, ils ont été conservés au Laboratoire d'Anthropologie de l'université de Bordeaux 1<sup>1</sup>, dans une caisse sur laquelle était noté « abri Peltier, grotte des Tamaris » (inscriptions faites en 1962 par G. Bailloud). Ces restes humains avait été confiés au professeur R. Riquet en 1969 pour examen. Cette caisse contenait principalement des éléments crâniens (et quelques os postcrâniens : une demi-diaphyse distale d'humérus montrant une fracture consolidée, quelques fragments de scapula, d'ischion et de vertèbres cervicales, de phalanges et quelques fragments isolés d'os longs...). Pour ce qui est des autres ossements postcrâniens, il aurait été dit à l'époque, qu'une seconde caisse (au moins) contenant notamment les *os longs* (recueillis en très mauvais état dans les dépôts secondaires de la grotte, figure 106) aurait été référencés en 1967 au Musée de l'Homme (Communication personnelle R. Riquet 1977) mais dans les années 1980 ils n'ont pas été retrouvés et sont considérés comme disparus. La collection de céramiques serait toujours conservée par P. Mieg de Boofzheim (Daugas, communication personnelle).

---

<sup>1</sup> Les restes humains d'El Kiffen font actuellement partie des collections de l'INSAP (Maroc), où ils ont été rapatriés en 2019, en même temps que les sépultures de Rouazi-Skhirat.

Concernant les datations, une première analyse radiocarbone avait été faite en 1958 par le laboratoire d'Auckland (Nouvelle Zélande) sur des ossements humains. Deux dates ont été publiées initialement (Bailloud 1964), et ont été effectuées par deux techniques différentes :

- Chemical run n° 733 / Physical run n° 1518: Age 4300 +/- 80 BP
- Chemical run n° 753 / Physical run n° 1510: Age 3100 +/- 200 BP

Référence échantillon	Code laboratoire	$\delta^{13}\text{C} \text{ ‰}$	Age 14C BP	Cal BCE
<b>EK 1 crâne</b>	Lyon-5593 (SacA-12880)	-19,47	6250 ± 35	-5310 / -5070
<b>EK 2 bis, boîte II, crâne</b>	Lyon-5594 (SacA-12881)	-19,11	5885 ± 45	-4895 / -4615
<b>EK 3 crâne 3</b>	Lyon-5595 (SacA-12882)	-20,07	6690 ± 40	-5710 / -5525
<b>EK 3 bis</b>	Lyon-5596 (SacA-12883)	-18,23	5850 ± 40	-4835 / -4555
<b>EK 4 crâne</b>	Lyon-5597 (SacA-12884)	-19,97	5940 ± 40	-4935 / -4715
<b>EK 5 crâne</b>	Lyon-5598 (SacA-12885)	-19,21	5645 ± 40	-4580 / -4355
<b>EK 6 crâne A ou B</b>	Lyon-5599 (SacA-12886)	-20,30	6195 ± 45	-5300 / -5005
<b>EK 6 bis crâne C</b>	Lyon-5600 (SacA-12887)	-19,58	6285 ± 40	-5365 / -5080
<b>EK 8 crâne</b>	Lyon-5601 (SacA-12888)	-20,33	6820 ± 45	-5795 / -5625

**Tableau 25 : En haut datations initiales concernant le site d'El Kiffen (Bailloud 1964). En bas nouvelle série de datations qui « cale » le fonctionnement de la nécropole entre 5795 et 4365 avant notre ère (Daugas Lacombe Raynal : AMS Programme Artémis Lyon-Saclay 2009, calibrations Perrin 2023).**



En 2009 une nouvelle série de datations a été faite (AMS, à partir de quelques grammes d'os prélevés sur les restes céphaliques)<sup>2</sup>. D'après Daugas, *les 9 datations obtenues (Programme Artémis, Lyon-Saclay) donnent des résultats homogènes compris entre 5762 et 4367 avant notre ère, soit une occupation du site au cours du 6<sup>e</sup> millénaire avant notre ère*. Il précisait aussi *reconnaitre 3 épisodes successifs d'occupation s'échelonnant sur 1400 ans jusqu'à la moitié du 5<sup>e</sup> millénaire*<sup>3</sup>. Le fonctionnement des sépultures plurielles couvrant d'après Daugas *exactement le laps de temps occupé au Maroc septentrional par le Cardial, avec filiation possible avec le cortège de Rouazi-Skhirat, mais en soulignant, aussi l'antériorité de ce groupe culturel conjuguant des affinités tant sahariennes qu'andalouses concernant les formes et les décors des céramiques...* (communication personnelle 2009).

### ***Discussion sur le nombre d'individus inhumés à El Kiffen :***

L'étude anthropologique effectuée par nous-même en 1985 et par M. Elyatnine pour son DEA en 1988<sup>4</sup> (université de Bordeaux 1, direction B. Vandermeersch) avait défini par la méthode des scores un nombre d'individus adultes de 15, valeur à laquelle il faut rajouter 2 enfants (l'un de 12 ans et un second de 4 ans environ) ce qui fait un total de 17 individus, dont 4 individus adultes qui ont été classés comme « adultes âgés ».

Le nombre de 17 individus est donc en accord avec celui proposé par Bailloud lors de ses fouilles, qui donne un premier chiffre identique, en précisant que 3 dépôts funéraires ne présentaient pas d'éléments osseux crâniens (carrés F3-4 / F8-9 et D3). Il indique toutefois que le nombre d'individus qu'il avait avancé de manière arithmétique est certainement inférieur à la réalité, ce qui intuitivement lui permet de proposer un nombre

---

<sup>2</sup> Programme Artémis, laboratoire du radiocarbone de Lyon-Saclay - Ly-5593 / SacA 12880 à Ly-5601 / SacA 12888), prélèvements Daugas, Lacombe et Raynal.

<sup>3</sup> 3 épisodes successifs d'occupation (5300 / 5100 ; 4900 / 4700 et 4500 / 4400 avant notre ère (Daugas 2010).

<sup>4</sup> Elyatnine Mustapha « Les restes humains de la sépulture néolithique d'El Kiffen (Maroc). Etude anthropologique. Diplôme d'Etudes approfondies d'Anthropologie Option Paléanthropologie, direction B. Vandermeersch, Université de Bordeaux 1, 1988.

de 20 à 21 individus inhumés, Bailloud précise le mauvais état de conservation des os : *... très calcifiés par les milieux sableux ... que les parties les plus vulnérables du squelette (rachis et ceintures), sont fort mal représentées, tandis que les os longs et les crânes semblent avoir mieux résisté. Mais certains crânes ont pu être entièrement dissous, comme celui d'un enfant de 6 ans environ, dont il ne subsistait que quelques dents...*

### **Contexte funéraire**

Comme le décrit Bailloud dans son article, les secteurs d'inhumation sont surtout regroupés sur deux zones de dimensions réduites, correspondant à des sépultures secondaires dans un contexte de sépultures qu'on peut définir comme « plurielles ». Mis à part *...une sépulture d'enfant isolée à 1.60 de la fosse collective ...*, une seule sépulture primaire est attestée : le squelette VII (cf. photo fig. 101) avec à proximité un second crâne (VIII) *...déposé... à 5 cm de l'extrémité céphalique d'EK VII dont la sépulture ...était en connexion totale... gisant au fond de la fosse commune, et recouverte par d'autres ossements sans connexion, appartenant à d'autres individus....*

D'après Bailloud et les photographies publiées, le squelette VII est inhumé en décubitus dorsal les bras le long du thorax, les avant-bras fléchis les mains reposant sur la région abdominale, les jambes demi-fléchies sur le côté gauche ; il précise que les pieds sont « joints », ce qui est en contradiction avec la photographie publiée qui évoque les pieds décalés, le droit en arrière (cf. dessin reconstitution, Figure 101). Peut-être confond-il avec le corps déposé sur la sépulture initiale (squelette VII), et dont les extrémités distales auraient été associées au moment du dégagement.

Dans son ensemble la sépulture VII apparaît bien conservée in situ, au vu de la photo effectuée par Jodin en juin 1956 (Planche III in Bailloud *et al.* 1964) ce qui nous permet de visualiser la position d'inhumation du corps. Cette sépulture était accompagnée de vases et d'un gobelet. L'archéologue précise *...que le corps était déposé entier dans une fosse, le sédiment de remplissage ne se différenciait pas du sédiment environnant....*

La photographie montre des ossements appartenant à au moins un deuxième individu : deux membres inférieurs isolés en position fléchie sur le côté droit, les deux membres inférieurs fléchis à 40° environ et décalés de 15 cm

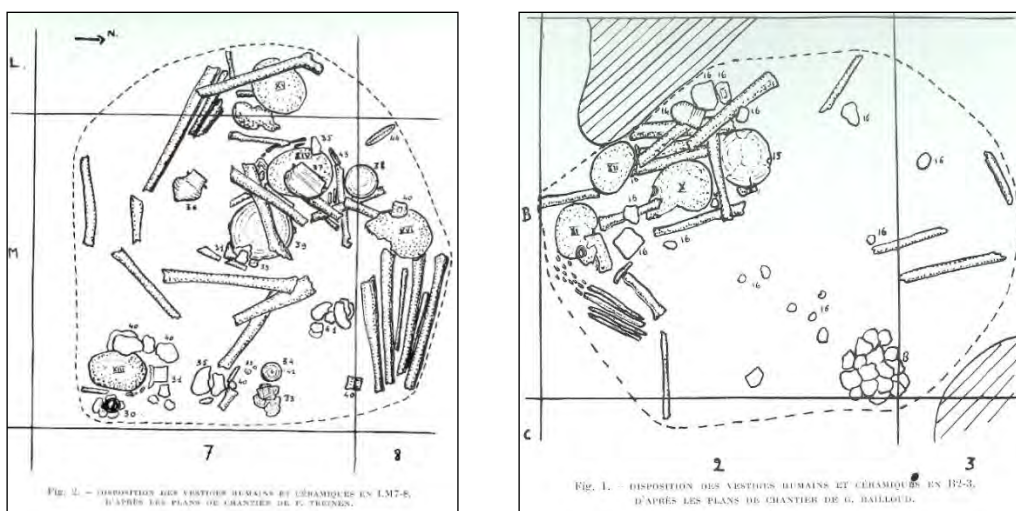
environ, et apparaissant symétriques par rapport aux membres inférieurs du squelette VII... (Cf. dessin zones grisées, figure 101). Il s'agit de tout ou partie d'un autre individu qui serait juste au-dessus, correspondant à un dépôt secondaire après une excavation de la zone dans un but d'une nouvelle inhumation, ou d'un rite secondaire.

Cette sépulture montrerait aussi un dépôt funéraire secondaire au niveau podal (carrés E3-4) avec 2 poteries, un paquet d'os long et une mandibule fragmentée. Par ailleurs, au total, dans les différents secteurs de la nécropole, 27 céramiques ont été prélevées lors des fouilles au cours des différentes campagnes.

D'autres sépultures ont été décrites par l'archéologue, correspondant à des dépôts secondaires, notamment avec des *...paquets d'os longs...*, au voisinage des crânes IV et V, avec des diaphyses de fémurs et tibia en position inversée, évoquant un prélèvement et réorganisation secondaire de membres inférieurs sur un corps déposé en décubitus latéral, les jambes en flexion. Les jambes et les cuisses ont été prélevées en « paquets » (comme pour le squelette VII). Une sépulture double avec les deux corps tête-bêche a été reconnue à la fouille (qui n'est pas sans rappeler la sépulture double S4-5 d'El Mnasra).



**Figure 101 : Squelette VII d'El Kiffen (Planche III, Bailloud 1964) ; Sépulture primaire - fond de la fosse - et dépôts secondaires de restes humains placés sur la sépulture VII en grisé (dessin Lacombe, d'après Bailloud).**



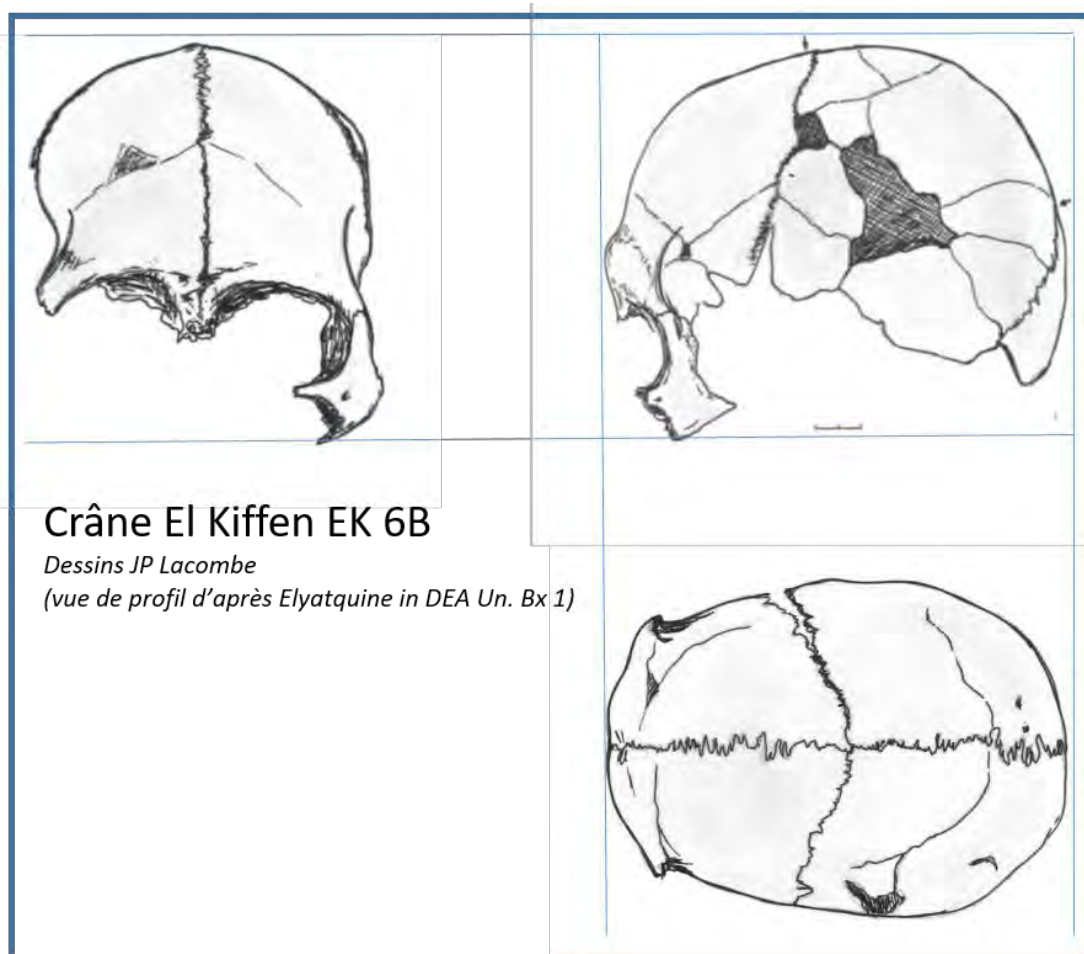
**Figure 102 : Deux loci d'El Kiffen (dessins originaux, in Bailloud et al. 1964)**

### **Données anthropologiques**

Sur le plan anthropologique, 15 crânes ont donc été confiés à R. Riquet en 1969, 8 crânes provenant des fouilles antérieures à 1956 et 7 des fouilles suivantes (1961 et 1962). Dans une lettre adressée à Baillou en 1971, Riquet écrit : ... leur appartenance au type méditerranéen ne fait pas de doute... mais certains individus ont des caractères anatomiques plus mechtoides, ce qui montre une hétérogénéité de cette population, avec un aspect ibéro-maurusien pour certains et plus ibéro-insulaire pour d'autres....

Etudiés en 1985, ces crânes montrent sur le plan morphologique (Figure 103), une dolichocéphalie à tendance mésocrânienne (indice crânien de 74,8 ; n=9 ; ds= 3,4) avec le plus souvent une forme ovoïde en vue supérieure avec un galbe frontal bien convexe, aucun crâne ne montrant un indice supérieur à 80. Dans l'ensemble et en vue postérieure, la plupart des crânes montrent souvent une carène, associée avec un aspect pentagonal. Cet aspect caréné se voit aussi en vue antérieure sur quelques crânes. L'indice hauteur/longueur au porion donne une moyenne de 64,8 (n=4), et un indice hauteur/largeur de 84,2 (n=4). L'indice orbitaire est de 74,5 (n=2) ; les orbites, ou du moins leur partie supérieure développée et d'aspect variable évoquent dans l'ensemble des orbites plus ovalaires que quadrangulaires.

Les arcades sourcilières sont nettes pour un tiers des individus environ. Les crânes ont globalement un aspect assez « gracile », avec un frontal, des pariétaux et l'occipital bien galbés, et des aspérités présentes mais relativement faibles. L'indice frontal transversal donne une moyenne de 83,1 (n = 9 ; ds = 7,5). L'indice fronto-pariétal est élevé avec une valeur de 70,2 (n = 9 ; ds = 7,4), la majorité des crânes montrant un front large (par rapport au bipariétal).

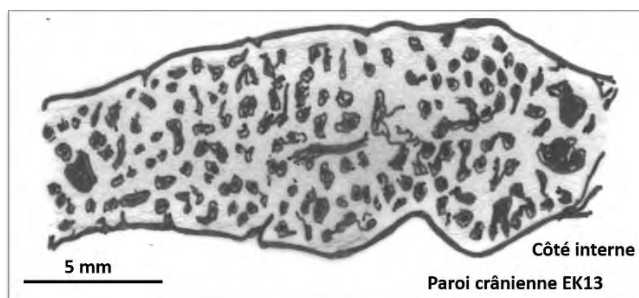


*Figure 103 : Dessins orthonormés du crâne EK 6B.*

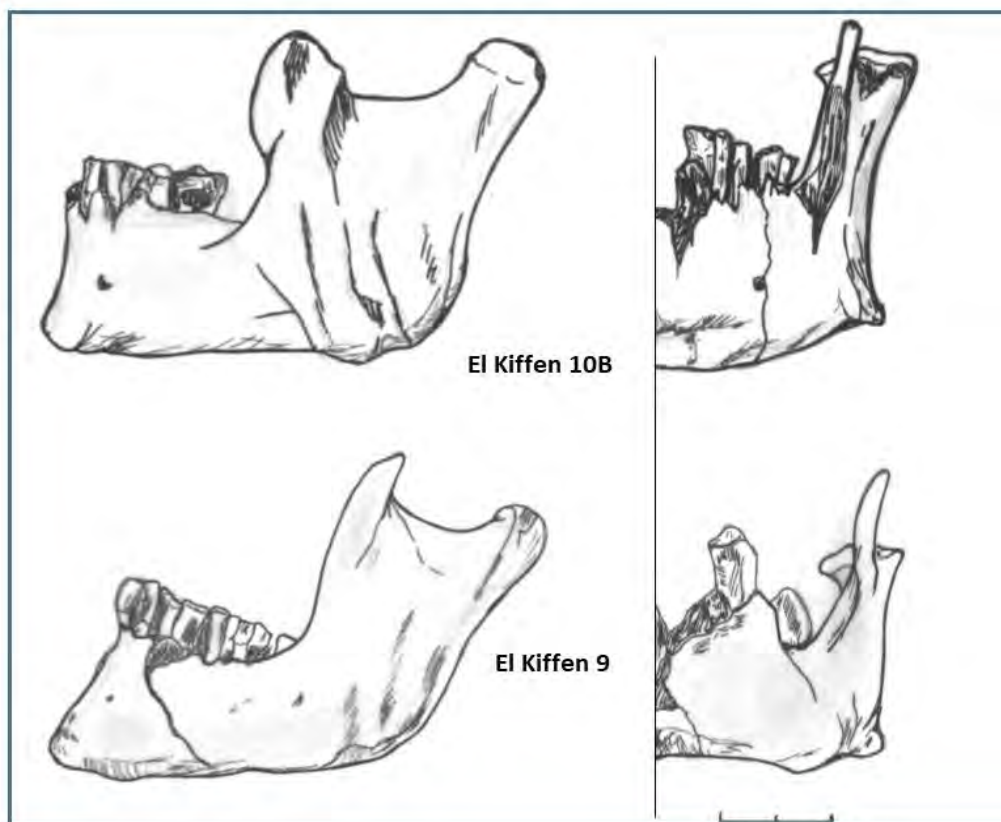
Malgré leur variabilité et leur nombre réduit, les crânes d'El Kiffen apparaissent plus graciles que les néolithiques sahariens d'Hassi-el-Abiod

(Dutour 1986), et a fortiori des individus épipaléolithiques de Taforalt. Ils rappellent la morphologie « globale » des crânes de Skhirat, même si l'hétérogénéité de ces derniers rend cette comparaison plus complexe qu'évidente.

Les mandibules montrent dans leur ensemble un aspect robuste et « trapu » ; certains éléments dont la branche montante rappellent celles des ibéromaurusiens de Taforalt et des néolithiques anciens d'Hassi El Abiod, ceci concerne aussi l'extroversion goniale qui est prononcée sur plusieurs mandibules, montrant une prépondérance fonctionnelle du masséter sur le ptérygoïdien interne avec probable remodelage fonctionnel par effet masticatoire marqué ceci pouvant être considéré comme un « marqueur » d'activité.



*Figure 104 : Aspect porotique de la paroi crânienne (EK 13) – photo et dessin Lacombe –*



*Figure 105 : Mandibule EK 10B en haut et EK 9 en bas, vues de profil et vue de face, avec détail extroversion goniale (dessins Lacombe)*

### ***Remarques paléopathologiques***

Un fragment d'humérus gauche de 115 mm de longueur montre une fracture à la jonction du 1/3 moyen - 1/3 inférieur de la diaphyse, il est probable que ce fragment appartienne à l'individu S7. Cette fracture est consolidée par un cal dense et de bonne qualité sans remaniement, sans inflammation et sans processus suppuratif. Cet aspect évoquerait une fracture faite et consolidée en cours ou phase finale de croissance (après avis de spécialistes en chirurgie orthopédique). Elle semble être la conséquence d'un choc direct postérieur avec fracas osseux et éclatement en biseau de la corticale antérieure en bas et en avant. Elle présente un engrenement de 30 mm au moins, ayant entraîné un raccourcissement important du membre

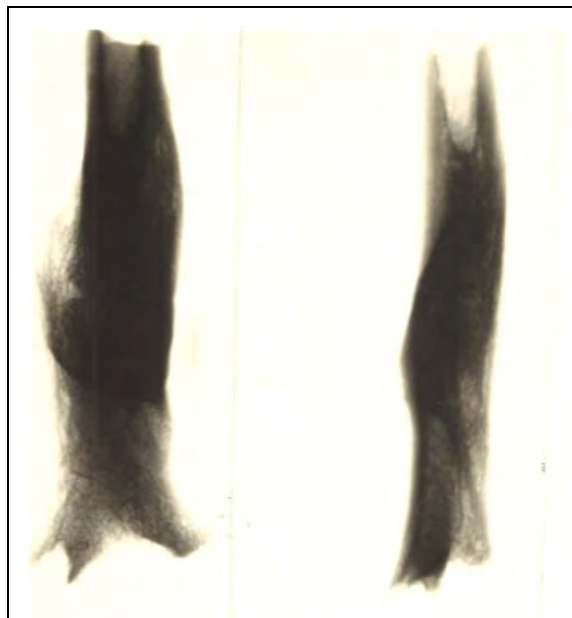
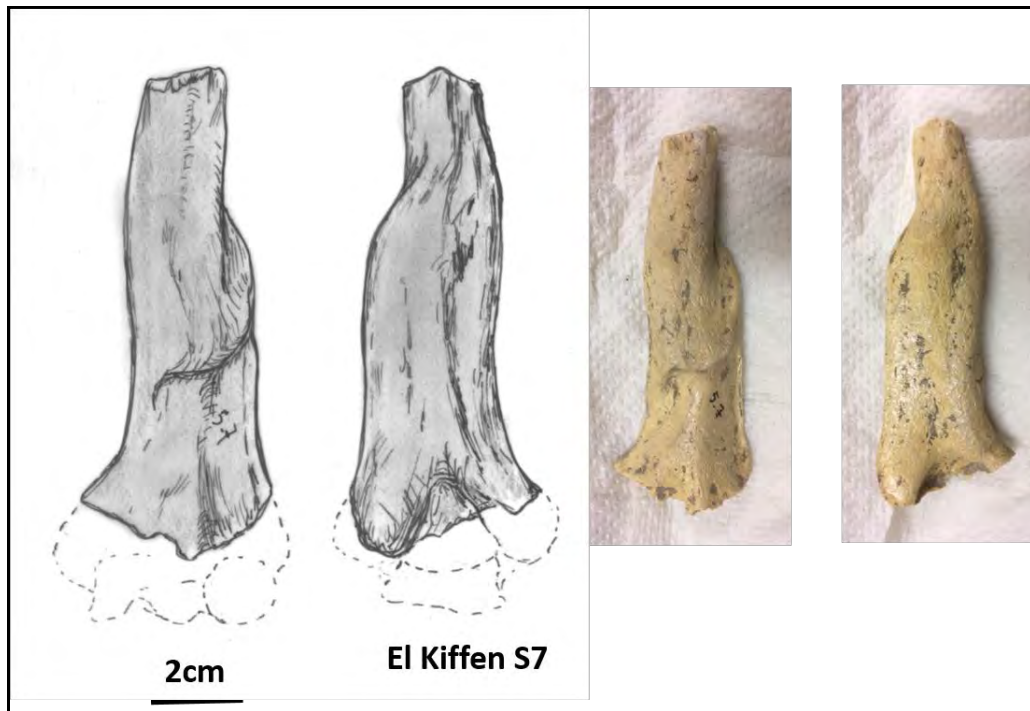
supérieur. Ceci est classique pour ce type de fracture qui subit l'action puissante des muscles du bras, associée à une rotation diaphysaire médiale du fragment distal de 25° environ avec légère déviation axiale externe de la palette humérale (classiquement rencontrée en l'absence de contention).

Ce cal en position vicieuse montre toutefois une cicatrisation dans de bonnes conditions, « probablement » sans fracture ouverte (le biseau cortical antérieur aurait créé une brèche avec infection secondaire quasi certaine). Cette fracture a dû nécessiter une immobilisation du membre supérieur pendant 6 à 8 semaines minimum, l'avant-bras plaqué contre l'abdomen. Le sujet a dû placer son membre supérieur en position antalgique, positionnant la palette humérale en rotation interne, position de consolidation. Il est certain que le sujet a dû attendre plusieurs semaines avant de retrouver une activité fonctionnelle efficace ?, notamment en ce qui concerne l'extension complète de l'avant-bras qui probablement est restée incomplète du fait de la malposition.

L'abrasion des dents est dans l'ensemble importante mais toutefois avec un nombre de caries assez limité, une quinzaine sur l'ensemble des individus. D'après Elyatquine (1988), 8,4% des dents présentent des caries, mais le facteur « usure » influence certainement l'examen des caries, surtout pour celles des faces occlusales. Nous avons relevé quelques dents montrant des traces d'hypoplasie de l'émail avec deux sillons sur la face vestibulaire témoignant d'un « stress » biologiques au cours de la formation des couronnes, nous avons aussi relevé des incisives en pelle.

D'autres éléments pathologiques concernent des traces de gingivo-stomatite avec fistulisations d'abcès apicaux et d'importantes résorptions de l'os alvéolaire (individus EK6a et EK6c). Une hyperostose frontale interne modérée est visible sur l'endocrâne du sujet d'aspect féminin EK6b.





*Figure 106 : Extrémité distale de l'humérus gauche (S7) : fracture consolidée avec « engrènement ». En haut dessins et photographies, en bas radiographie (Lacombe).*

Le fragment crânien EK6c présente un épaississement exocrânien compact à 25 mm en arrière de la suture coronale gauche, circulaire, régulier et sans réaction osseuse macroscopiquement visible, compatible avec un hématome sous-périosté calcifié post traumatique.

L'individu EK9 montre un processus d'enthésopathie, correspondant à un pont osseux recouvrant la suture coronale, non synostosée, au niveau de l'insertion du muscle temporal (calcification secondaire à un arrachement d'insertion musculaire).

L'épaisseur de la paroi crânienne d'EK13 est très importante (7 mm au niveau fronto-pariétal) avec un diploé très développé et un aspect porotique du plafond orbitaire et de la région de la glabelle et pour EK2 un aspect trabéculaire similaire du plafond orbitaire (*cribra orbitalia*). Cet aspect est classiquement décrit dans le cadre d'anémies chroniques d'origine génétique ( $\beta$  thalassémie) ou acquise (carentielle ou parasitaire).

### ***Synthèse de l'étude des sépultures d'El Kiffen***

Ce site montre un ensemble funéraire complexe qui serait bien défini par le terme de « pluriel », avec plusieurs individus regroupés sur au moins deux secteurs, sans aménagement « véritable » de tombes mais avec des inhumations secondaires associées à des fragments de céramiques qui sont souvent : *...déposés fragmentés volontairement auprès des crânes, à raison de 2 à 3 par crânes... dépôts d'objets fragmentés, mais sans os brûlé, sans objet et peu d'artefact, ni cendres, ni charbon, ni ossements animaux....*

D'après les auteurs (Bailloud *et al.* 1964), il est précisé que cette nécropole semble avoir été installée sur l'emplacement d'un atelier-habitat plus ancien. Il n'y avait pas d'aménagement en surface de tombe mais deux fosses distinctes bien que mal délimitées, apparues comme subcirculaires de 1m<sup>2</sup> environ, l'une contenant au moins 3 individus (fosse B2), l'autre au moins 4 (fosse M7). L'auteur précise l'absence d'éléments archéologiques concernant d'éventuels creusements successifs, notamment l'absence de cassures secondaires de poteries mais au contraire du dépôt intentionnel des différents fragments.

Des éléments lithiques épipaléolithiques ont été retrouvés au sein du niveau des sépultures, mais il est précisé dans l'article initial que *cette industrie ancienne s'étendait bien au-delà de la zone sépulcrale et provenait de niveaux plus profonds*. Il en résulte qu'il n'y a pas d'éléments factuels de contemporanéité entre cette industrie paléolithique et les restes humains qui sont eux d'évidence néolithiques.

## Conclusion

Datée du 6<sup>e</sup> millénaire avant notre ère et associée au « néolithique ancien cardial », la nécropole d'El Kiffen s'intègre sur le plan des datations, de la céramique et sur l'aspect physique des individus, dans le complexe néolithique du Maroc septentrional (Achakar, Témara, Rouazi-Skhirat...). Mais El Kiffen se démarque sur le plan taphonomique par le fait que, mis à part la mise au jour d'une sépulture primaire (EK VII), elle met en évidence la présence d'au moins deux dépôts secondaires avec remaniements liés à de probables rites funéraires. 17 individus au moins ont été dénombrés dont 1 adolescent, 1 enfant de 4 ans et 5 adultes âgés. A El Kiffen aucune avulsion dentaire rituelle n'est visible, la différenciant des périodes ibéromaurusiennes.

Sur le plan morphologique les individus d'El Kiffen ne diffèrent pas beaucoup des caractères biologiques relevés sur les squelettes de Rouazi-Skhirat malgré leur hétérogénéité constitutive, même si sur un « fond protoméditerranéen » des éléments « mechtoïdes » ressortent sur quelques crânes notamment avec des branches mandibulaires possédant une hauteur importante et large, et avec des gonions éversées (notamment EK10B). Les individus examinés montrent une variabilité dimensionnelle et morphologique, certainement aussi influencée par le dimorphisme sexuel difficile à mettre en évidence du fait d'un échantillonnage réduit et de l'absence d'éléments pelviens. Les sujets sont dolichocéphales, avec des voûtes crâniennes hautes et « carénées » ; et bien que dans l'ensemble gracile, cette population montre des critères anatomiques évoquant l'aspect robuste des épipaléolithiques du Maroc (Taforalt) et des néolithiques anciens du Mali (Hassi El Abiod) et d'Izriten (Cap Juby).

%%%%%%%%%




**ANNEXE 3 :**  
**LA GROTTTE DES CONTREBANDIERS**  
**- El M'nasra 1- (Fouilles Jean ROCHE)**



*Figure 107 : La grotte des Contrebandiers avant les aménagements extérieurs  
(Photos Lacombe)*

Concernant le gisement El Mnasra1 - Contrebandiers, nous ne reviendrons pas sur les données générales déjà publiées (El Hajraoui *et al.* 2012) et dont nous avons déjà commenté les données taphonomiques dans ce mémoire (chapitre 4) concernant les sépultures néolithiques. Comme nous l'avons expliqué dans le paragraphe 4.4.3., les restes humains examinés, et associés à de nombreux fragments céramiques, proviennent de la base de la couche cendreuse, rattaché au « néolithique ancien ». Cette couche recouvre les niveaux épipaléolithiques limoneux (Roche 1963 ; Daugas 2008). Cette grotte est aussi connue pour posséder une gravure rupestre anthropomorphe (figure 108) à une quinzaine de mètres au nord de la grotte, mesurant environ 60 cm. J. Roche datait cette gravure *des premiers siècles avant notre ère...* (sic). Cette gravure est de facture similaire aux gravures de l'Atlas et des régions sud, et probablement contemporaine..., mais reste toutefois originale dans cette région et mérite d'être citée.



**Figure 108 : Gravure rupestre anthropomorphe protohistorique située au nord de l'entrée de la grotte (Photo J. Roche).**

Les Contrebandiers	Ref.		Après calibration	auteur
Thermoluminescence Céramique Néolithique cardial	Cle TL 136	6600 +/- 600 BP	4620 a.n.è.	Ousmoï 1989
C14 (Os) (Niveau atérien)	GIF 2577	12500 +/- 170 BP		H.L. Dibble, communication personnelle, 2009 ?
C14 (Coquillage) (Niveau atérien)	GIF 2586	22630 +/- 500 BP		H.L. Dibble, communication personnelle, 2009 ?

**Tableau 27 : Datations des niveaux archéologiques de la Grotte des Contrebandiers**

Les ossements provenant du niveau néolithique des Contrebandiers ont donc été collectés sans ordre et à l'époque de notre étude (1986) ils étaient entreposés au musée archéologique de Rabat dans trois tiroirs où était mentionné sur une étiquette : *...néolithique ancien provenant de la couche gris-cendreuse des Contrebandiers....* C'est dans ce lieu où j'ai pu examiner tous ces restes humains en 1986 et 1987, période où j'avais pu en discuter directement avec Jean Roche : je me souviens d'ailleurs les avoir examinés en sa présence, lui-même faisant un inventaire des objets lithiques atériens de cette même grotte, issus de ses dernières fouilles de 1976 semble-t-il. Il avait d'ailleurs été très surpris et très intéressé, lorsque je lui avais montré les nombreuses traces de perforations sur les ossements crâniens et postcrâniens, dont une de taille supérieure aux autres et qui montrait un début de cicatrisation par la présence d'un bourrelet calcifié péri-orificiel, excluant (du moins pour cette perforation) une action post-mortem (Figure 109). Cette lésion n'est pas sans rappeler les cupules crâniennes décrites sur les crânes provenant du site néolithique moyen de Rouazi-Skhirat (S12 et S46 entre autres), ces dernières ne montrant pas d'action « perforante » mais un simple raclage en profondeur de la table externe par mouvements circulaires.

Ce même fragment crânien, sur sa table interne, présentait aussi à proximité une lésion endocrânienne en creux évoquant un probable processus tumoral des parties molles (méningiome ?) : l'aspect de cette lésion semblant peu compatible avec une classique granulation arachnoïdienne de Pacchioni. Des fragments de voûte crânienne montrent une épaisseur marquée du diploé qui témoigne une hématopoïèse active, comme nous le décrivons sur d'autres restes néolithiques provenant d'autres gisements (Achakar, El M'nasra 2 et El Kiffen).

### ***Remarques anthropologiques sur les restes humains des Contrebandiers :***

Dans ce paragraphe, nous nous intéresserons aux données paléopathologiques et aux remarques faites lors de l'examen de ces restes humains.

Les fragments osseux crâniens et postcrâniens examinés en 1986, 1987 (et revus en 1996), montrent encore des traces de ces cendres grises poussiéreuses et pulvérulentes sur les ossements issus de la couche sédimentaire. L'ensemble, par la méthode des scores, est compatible avec au moins une population d'une dizaine d'individus. L'aspect de ces fragments est remarquable par deux points : d'une part par leur robustesse et l'épaisseur des parois crâniennes (pouvant atteindre 11 à 13 mm), et d'autre part, par la présence de perforations de 7 à 8 mm de diamètre, traversant de manière plus ou moins complète la paroi crânienne ou certains os longs.

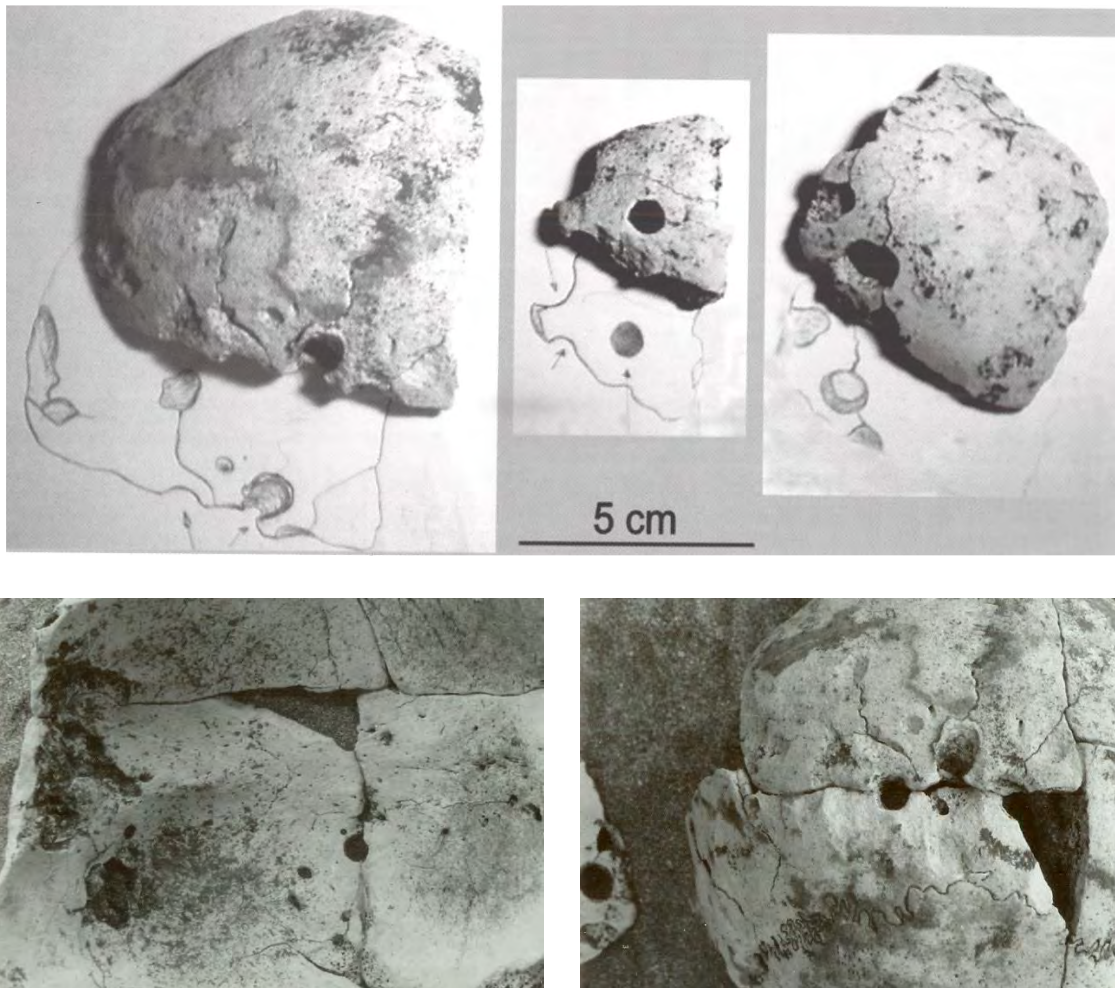
L'épaisseur excessive de la paroi crânienne est compatible avec un processus pathologique anémique par hypertrophie du diploé, anémie qui peut être acquise (déperdition chronique, paludisme ?), ou congénitale (pathologie touchant la synthèse de l'hémoglobine, thalassémie ?), nous avons déjà discuté de cela dans le chapitre paléopathologie du Volume 1, notamment sur le plan différentiel avec les individus de Rouazi-Skhirat.

### ***Les perforations osseuses :***

- Sur les ossements néolithiques des Contrebandiers nous avons noté sur la face endocrânienne d'un fragment d'écaille occipitale et de plusieurs fragments postérieurs pariétaux, la trace de quatre perforations.



- Le même fragment de voûte crânienne présente aussi une cupule qui correspond à une trépanation volontaire incomplète (chapitre 5) de 9 mm de diamètre sur 1mm de profondeur, au niveau de la région obélique et à 20 mm de la perforation décrite plus haut. Cette lésion, a été obligatoirement pratiquée du vivant de l'individu, car elle montre une cicatrisation régulière et complète, sans remaniement périoste inflammatoire ou suppuratif visible.
- Une deuxième trace de début de perforation est visible sur la zone obélique gauche, symétrique à la première (sans processus visible de cicatrisation), comme sur 3 autres fragments crâniens qui présentent aussi d'autres traces d'orifices, ainsi qu'une épiphyse proximale ulnaire gauche.
- Un autre fragment crânien (qui révèlent par ailleurs aussi des perforations) montre sur l'endocrâne occipital, au niveau de la fosse cérébelleuse gauche, une lésion ovoïde (13 x 17 mm), à grand axe horizontal, effondrant et refoulant la table interne de l'os, sans atteindre la table externe et sans la déformer. Cette lésion ostéolysante est bordée en haut et en dedans par un bourrelet de 2 à 3 mm d'épaisseur sur 13 mm de longueur et en bas par un autre bourrelet de 3 mm d'épaisseur sur 8 mm de longueur, cet aspect témoignant d'un refoulement de l'os de dedans en dehors. La cause la plus probable est le développement d'une tumeur des parties molles (méningiome, anévrysme, kyste arachnoïdien ou néoplasie de type gliale). Il est peu probable que cette atteinte tumorale prenne son départ dans le diploé (granulome éosinophile par exemple). Cette lésion peut être à l'origine du décès de l'individu, mais nous ne pouvons pas l'affirmer.



*Figure 109 : Perforations voûte crânienne provenant de la grotte des Contrebandiers  
Lésion endocrânienne gauche et bourrelet cicatriciel à droite (photos J.-P. Lacombe)*

**Conclusion :**

Les restes humains datant du Néolithique ancien provenant de la grotte d'El M'nasra1- Contrebandiers <sup>5</sup> examinés au Musée de Rabat sont très parcellaires. Il est toutefois logique de classer ces sépultures dans le cadre « d'un ensemble d'inhumations plurielles » même si au moins une sépulture primaire d'adulte, protégée par la paroi de la grotte a été reconnue. Les ossements présentent de nombreuses perforations pouvant être de facture volontaire ante-mortem (au moins pour les cupules crâniennes et une des perforations), montrant une cicatrisation (bien que partielle). Ces éléments témoignent de pratiques chirurgicales volontaires pratiquées de manière ante-mortem pour certaines, mais aussi post-mortem (ou circum-mortem), évoquant des rituels thérapeutiques ou de préparations du corps (au cours) de l'inhumation.

Un processus tumoral endocrânien (évoquant un méningiome) est visible, ainsi que des traces d'hyperplasie du diploé (comme à Achakar, El Kiffen et El M'nasra 2).

Sur le plan anatomique il faut noter la robustesse des ossements, s'apparentant plus au contexte épipaléolithique mechtoïde qu'au contexte néolithique généralement plus gracile décrit plus fréquemment sur les ossements des autres gisements de la région datant de cette période, mais pour ces restes humains très fragmentés, l'échantillonnage très réduit ne permet pas d'établir des considérations morphologiques plus générales.

%%%%%%%%%

---

<sup>5</sup> Les restes humains (Grotte des Contrebandiers) sont conservés actuellement dans les réserves de l'INSAP (Rabat).



## **ANNEXE 4 :** **LA GROTTTE DE TEMARA EL HARHOURA 2**

33° 57'08.9 " Nord / 6° 55'32.5" Ouest

Concernant l'étude des sépultures provenant des grottes d'El Harhoura 2, nous pouvons nous reporter à l'ouvrage collectif « Préhistoire de la Région de Rabat-Témara » publié en 2012 dans la collection V.E.S.A.M (Villes et Sites Archéologiques du Maroc), Volume 3, Ouvrage collectif sous la direction d'A. El Hajraoui, R. Nespoulet, A. Debénath et H.L.Dibble :

- Au Chapitre VIII « L'occupation humaine néolithique (Grotte El Harhoura 2) », Auteurs A. Oujaa et J.-P. Lacombe, pages 59 – 69.
- Au Chapitre XVIII « L'occupation humaine néolithique (Grotte d'El Mnasra) », Auteurs J.-P. Lacombe et A. Oujaa pages 122-134.
- Au Chapitre XIX « L'occupation humaine paléolithique de la Région de Témara : Les grottes d'El Harhoura 2 et d'El Mnasra », Auteurs A. Oujaa et J.-P. Lacombe. Pages 135-149.

%%%%%%%%%



## **ANNEXE 5 :** **LA GROTTTE DE TEMARA EL MNASRA II**

*33°55'40.9" Nord 6°57'13.3" Ouest*



*Figure 110 : Grotte d'El Mnasra de Témara en 1996, avant les travaux d'aménagement urbain au-dessus de la grotte (Photo Lacombe)*

### **1. Introduction**

Les données générales concernant ce gisement ont fait l'objet de commentaires dans le chapitre « taphonomie » de ce mémoire. On trouvera les références bibliographiques dans l'ouvrage collectif « Préhistoire de la région de Rabat-Témara » VESAM Volume III - 2012, notamment le corpus des sépultures et leur description.<sup>6</sup>

---

<sup>6</sup> Au Chapitre XVIII « L'occupation humaine néolithique (Grotte d'El Mnasra) », J.-P. Lacombe et A. Oujaa, pages 122-134.

A ce jour 18 individus ont été inventoriés au sein de cette grotte sépulcrale, qui a aussi probablement servi d'habitat temporaire. Son utilisation est attestée durant tout le V<sup>e</sup> millénaire avant notre ère et a certainement débuté au cours du VI<sup>e</sup> millénaire avant notre ère.

## 2. Listing des sépultures (cf. pages 122 à 131, VESAM 2012) :

**SEPULTURE S1** (carrés E11-F11)

**SEPULTURE S2** (carré G9)

**SEPULTURE S3** (carrés F6-G6) 1,56 cm (+/- 4 cm)

**SEPULTURES S4 et S5** (carrés E5, F5 et G 5)

**SEPULTURES S6** (carrés C/D et 7/8)

**SEPULTURE S7** (carrés I12 et J12)

**ELM S8 et S9** (dénominations non attribuées)

**LES RESTES HUMAINS S10** (carré K19)

**ELM S11** (carré K20)

*Dénomination non attribuée à ce jour car les individus du carré K20 ont bénéficié de la dénomination ELM S10C (sépulture non dégagée à ce jour).*

**SEPULTURE S12** (carrés G13 et G14)

*Ainsi sous la dénomination ELM S12, 3 individus adultes sont reconnus :*

- ELM S12 A (adulte féminin âgé)
- ELM S12 B (adulte féminin jeune)
- ELM S12 C (adulte)

**SEPULTURE S13** (carrés F14 et G14)

## 3. Commentaires sur l'espace sépulcral

L'espace « restreint » de la grotte telle qu'elle se présente à l'heure actuelle montre que ses limites ont déterminé une utilisation multiple avec réutilisation de certains secteurs. Les sépultures ont perturbé les couches superficielles avec de nombreux remaniements, avec mélange de différents dépôts anthropiques sédimentaires. Si l'ensemble des sépultures montrent des inhumations primaires en fosses, d'autres montrent des dépôts, peut-être volontaires mais plus certainement dans un ensemble « pluriel ». L'espace funéraire est perturbé par les piétinements, creusements, utilisation de cet espace comme « espace de vie » avec création de foyers détruisant tout ou



partie des sépultures, sans parler de l'action perturbatrice des animaux fouisseurs, opportunistes ou autres. Ainsi l'agencement des corps se fait dans un contexte sépulcral complexe que nous définissons comme « pluriel ». Les individus sont inhumés dans des fosses ; le sédiment encaissant limono-argileux étant bien différencié du sédiment de remplissage plus noirâtre, riche en manganèse, avec structures empierrées entourant les défunts et dépôts volontaires de quelques petits paquets argileux rouges ou quelquefois jaunes déposés sur ou autour du défunt (ces artefacts ont été décrits sur des sépultures de Skhirat). Par ailleurs le matériel archéologique est relativement pauvre, mis à part une vertèbre de requin et une canine de canidé percée, une petite aiguille en os et de rares tessons de céramique décorés au peigne ou avec des impressions au cardium. Des chevilles de bovidés ont été déposées comme offrandes auprès des corps. Ces quelques artefacts sont directement liés aux sépultures, permettant de confirmer leur contemporanéité. Ces sépultures sont les seuls témoins d'une occupation de près d'un millénaire de cette grotte, aucun élément n'atteste d'un temps d'occupation plus réduit. Il est donc délicat d'établir une synthèse sur la population d'El Mnasra avec 18 individus, sur un temps d'occupation si long et sur le fait que cette grotte n'a été probablement qu'un lieu de passage et de campement saisonnier ou du moins temporaire.

#### **4. Données anthropologiques sur les squelettes mis au jour**

##### **4.1. *Eléments anthropologiques concernant EMS1 :***

Il s'agit d'un individu adulte d'une stature estimée à 1,67 / 1,75 m. les ossements sont très mal conservés. La mandibule est robuste avec une branche montante et un corps hauts, d'aspect masculin (34 mm à la symphyse et 14 mm d'épaisseur soit un indice de robustesse à ce niveau de 41,2 et 33 mm de hauteur au niveau P1P2, pour 15 mm d'épaisseur, indice de robustesse de 45,5 (les deux valeurs sont très élevées).



***Figure 111 : La Grotte d'El Mnasra, avant tout aménagement urbain, en 1987 (Photo Lacombe)***

La face externe de la mandibule montre une lésion circulaire de 7 mm de diamètre profonde de 5 mm dont la demi-circonférence supérieure présente un petit chanfrein de 1 mm et l'autre portion montre un rebord net et aigu. Il s'agit probablement du résultat d'une intervention humaine volontaire post mortem. Elle rappelle la double lésion que nous avons observée sur la mandibule de El Harhoura II (Debénath et Lacombe 1986), où les perforations montraient un éclatement de la corticale osseuse suivant un tracé horizontal, évoquant déjà une intervention humaine intentionnelle per ou post mortem.

Sur la mandibule deux caries sont visibles, une ayant détruit la couronne de la troisième molaire gauche, l'autre la face distale de la deuxième molaire. Une autre carie débutante est visible au niveau du collet vestibulaire de la 3<sup>e</sup> molaire droite. Enfin, une racine isolée témoigne d'une destruction totale de la couronne. Au total, 5 caries sont manifestes sur la denture d'EMS1. L'usure dentaire est importante (stades 2 et 3 de Broca), les dents sont volumineuses.

Deux zones de parodontolyse, d'aspect inflammatoire, mais sans phénomène de suppuration, notamment au niveau de la zone molaire mandibulaire. Deux malpositions dentaires sont visibles : une rotation vestibulo-mésiale de la canine inférieure gauche (25° environ) et une rotation identique de la deuxième incisive droite maxillaire avec encombrement incisivo-canin droit et résorption de l'os alvéolaire et parodontopathie. Au niveau mandibulaire un fait identique est visible (encombrement et résorption). En mettant l'articulé en place, il apparaît en bout à bout, de classe 1 d'Angle à tendance

classe 3 (Muller 1986), montrant une attrition incisive, avec une utilisation de la pince incisive de manière coutumière.

#### 4.2. *Eléments anthropologiques concernant EMS4 et EMS5 :*

Il s'agit de la double sépulture avec les deux corps en position de décubitus tête-bêche. Les ossements des deux individus ne sont pas séparés et sont examinés ensembles<sup>7</sup>.

L'un des adultes est représenté par une face complète avec maxillaires, malaires, os nasaux, et la partie antérieure du frontal. Sur l'arcade maxillaire, sont présentes les 6 molaires, la PM2 droite et l'I2 droite. Les autres dents sont tombées post mortem. Un corps mandibulaire gauche est présent sans la branche montante, pouvant appartenir au même individu, avec en place sur l'arcade I2g, CG, P1G et P2G. Les molaires sont absentes (chute ante mortem avec une forte résorption alvéolaire). Le corps mandibulaire (niveau P1/P2) mesure 33 mm de haut sur 12 mm d'épaisseur (indice de robustesse de 36,4, correspondant à une valeur féminine). Il existe un fragment d'os alvéolaire correspondant à I1, I2 et C droites et un fragment de malaire gauche appartenant au deuxième individu (hauteur malaire de 23 mm). Les dents mandibulaires et maxillaires droites sont très usées (degré 3 de Broca), cette forte abrasion est certainement favorisée par le sable contenu dans les aliments. Il existe une petite carie sur le bord distal de la première prémolaire gauche mandibulaire. Les dents en place sur le bloc facial montre une forte abrasion de l'émail (avec ivoire visible, stade 2 et 3 de Broca, sauf pour les dents de sagesse, ou seules les cuspidés sont aplanies, stade 1 de Broca). L'incisive latérale droite montre une rotation vestibulo-mésiale de 45°, de même nature que le sujet EMS1 (parenté génétique ?). La face est basse (euryène), le nez étroit (leptorhinien), le palais et l'arcade dentaire larges (brachystaphylin et brachyuranique). Les dimensions des dents maxillaires des sujets issus des sépultures EMS4 / EMS5, ont été publiés en 1991 (Lacombe *et al*).


---

<sup>7</sup> Le coffrage en mousse de polyuréthane de cette volumineuse double sépulture a échoué, les sépultures se trouvant proche du bord de la paroi sud de la grotte avec un tirant-d'air insuffisant pour effectuer cette opération dans de bonnes conditions, les ossements ont été récupérés en vrac (Daugas, communication personnelle).

Sur le plan pathologique, la face du premier individu EMS4, montre une lésion ovoïde au-dessus de l'orbite droite se présentant comme une petite dépression de 1 à 2 mm de profondeur et de 15 mm sur 17 mm (figure 112). Les bords sont réguliers, lisses évoquant soit un traumatisme par choc direct (chute ?), soit une cupule crânienne (trépanation incomplète volontaire, par intervention humaine avec cicatrisation secondaire (ou parage d'une plaie avec atteinte osseuse). En macroscopie, il n'existe pas d'altération de la structure osseuse pouvant évoquer un phénomène inflammatoire ou suppuratif.



*Figure 112 : Lésion frontale droite EMS4-5*



*Figure 113 : Hyperplasie diploïque EMS4-5*

Un autre fragment crânien pariétal, qui n'appartient pas au même individu (EMS5), montre un épaississement de la paroi (11 à 13 mm), au profit de la table moyenne. Cet épaississement diploïque est le témoignage d'une hyperproductivité hématopoïétique, signant un phénomène anémique (carence, parasitose...). Un aspect identique a été décrit sur des squelettes néolithiques provenant des gisements d'Achakar, de Témara-Contrebandier et d'El Kiffen.

### **4.3. Inventaire des ossements de la sépulture EMS10 (mission MPPF 1996) :**

Cet inventaire concerne les ossements humains mis au jour dans le carré K 19 et J 19, zone de fouilles située au fond de la grotte en bordure de la paroi est :

*Le premier niveau* de décapage permet de retrouver des ossements sans ordre (action exogène ?) ; avec des éléments appartenant à une voûte crânienne, des dents isolées, pouvant n'appartenir qu'à un seul individu et des fragments de diaphyses de membres supérieurs...

*Le deuxième décapage* voit apparaître des éléments osseux en place (individu EMS10 A) avec :

- un fragment de maxillaire gauche avec en place sur l'arcade, les prémolaires, la canine et l'incisive latérale, ce fragment expose la voûte palatine. La couronne de l'incisive centrale (issue du premier décapage), sera remise en place sur l'arcade.
- la partie postérieure de la branche montante mandibulaire gauche, exposant sa face interne, qui se couple avec le fragment de base mandibulaire trouvé sur le premier niveau. Sur ce bloc mandibulaire, sont recollées les couronnes des trois molaires et de la deuxième prémolaire (qui avaient été recueillies dans le premier décapage).
- des éléments osseux appartenant à la voûte crânienne gauche, exposant la face endocrânienne et à la base du crâne.
- une première phalange, exposant sa face palmaire.
- une palette humérale droite (avec une perforation olécrânienne), exposant sa face postérieure au dégagement.
- le tiers proximal de l'ulna gauche, exposant sa face externe.

*Le décapage sous-jacent (n°3)* permet d'exhumer une diaphyse humérale gauche, sans les épiphyses, offrant un fort pendage distal, un groupe de deux côtes plaquées l'une contre l'autre et une diaphyse claviculaire gauche. Il est probable que cette diaphyse s'apparie à celle issue du deuxième décapage.

*L'élargissement du décapage* de surface permet de mettre en évidence les restes appartenant à un deuxième individu (EMS10 B), représenté par une palette humérale droite supplémentaire, ne présentant pas de perforation olécrânienne, mais qui se couple avec un fragment diaphysaire, présentant une perforation de 5 mm de diamètre, avec des rebords montrant un petit biseau et des traces d'incision (d'origine humaine ou animale ?) La perforation est perpendiculaire à l'axe diaphysaire, et à l'examen à la loupe, ne montre pas un cylindre parfait, avec des bords légèrement anguleux. L'os est en mauvais état de conservation, avec un aspect craquelé et « brûlé » de la corticale.

L'élargissement du champ de fouille vers la zone « est » (carrés K20-J20), permet de trouver des éléments osseux représentant un pelvis et un membre inférieur. Mais les dangers d'effondrement de cette zone de la grotte, nous obligent à différer la poursuite de la fouille.

#### **4.4. Les restes humains EMS10 A / B et C**

Les ossements découverts dans les décapages, appartiennent à deux individus, adultes, l'un (EMS10 A) d'aspect gracile, évoquerait un individu féminin. L'extrémité céphalique repose sur son côté gauche, et les ossements appartenant aux membres supérieurs se situent en avant du crâne, ce qui est en faveur d'un individu inhumé en décubitus gauche.

Dans la première zone de fouille, seuls sont représentés quelques ossements appartenant à la partie supérieure d'un corps. Il peut s'agir d'un corps incomplet, ou d'une sépulture remaniée (EMS10 B ?). Les restes humains se situent sous un dallage de pierres très volumineuses (10 à 20 cm d'épaisseur, sur 30 à 50 cm de largeur). Il existe deux zones noirâtres, représentées par des cendres et d'un dépôt d'aspect charbonneux, l'un se situant à 20 cm en direction du nord, l'autre se situant juste devant les côtes dégagées dans le troisième décapage. Ces deux zones semblent appartenir à un ensemble représentant un demi-mètre carré environ, qui intéresse toute la zone fouillée sous-jacente, et qui s'avère être un foyer, sur lequel repose le cadavre (5 à 8 cm au-dessus). Six coquillages (escargots), de 10 mm de diamètre, sont trouvés dans et autour des éléments osseux, certains montrent des traces de carbonisation.

Dans la deuxième zone de fouille, des ossements relatifs au pelvis et membres inférieurs appartiendraient à un troisième individu (EMS10 C), représenté par un fémur, un tibia, un péroné et un os coxal. Cet ensemble n'est donc pas dégagé, et a été protégé par le sédiment et recouvert d'une dalle en pierre.

Les dents montrent une abrasion moyenne de stades 2 et 3 mais les troisièmes molaires ne montrent pas d'usure. Une incisive inférieure apparaît de très petite dimension, évoquant un odontome, mesurant 4.8 mm de diamètre mésio-distal, et 5 mm de diamètre vestibulo-lingual.

Les incisives montrent des traces d'hypoplasie, bien visibles sur deux dents, sous la forme de trois sillons indépendants, sur la moitié inférieure de la couronne, correspondant à trois (au moins) stress biologiques, qu'ils soient infectieux ou carenciels et qui peuvent dater de la période de croissance comprise entre 2 et 4 ans environ.

L'atlas montre un aspect plutôt féminin avec un diamètre transversal estimé à 47 mm (mesure de l'arc latéral droit). Les dimensions des autres ossements postcrâniens abondent dans ce sens. L'ulna droit (partie proximale) montre une volumineuse crête rétro-sigmoïdienne supinatrice (insertion du *crista m. supinatoris*) en rapport avec une activité motrice importante. L'humérus droit (EMS10A) montre une perforation olécrânienne mesurant 11 x 6 mm, à grand axe horizontal. Le deuxième humérus droit ne présente pas de perforation olécrânienne.

## 5. Paléopathologie des restes humains « EMS10 » provenant d'El Mnasra 2

### 5.1. *Lésions crânienne et mandibulaire*

Le fragment de pariétal appartenant à un des trois individus montre une altération de la corticale externe sous la forme d'un remaniement ovalaire de 15 x 7 mm environ, imprimant en creux l'os externe sur 0.5 mm et évoquant une altération par diagenèse, ou d'une réaction osseuse d'origine infectieuse. A la loupe binoculaire, une cicatrisation semble visible avec une réaction du périoste.

Il n'existe pas de traces visibles de parodontopathie, si ce n'est une résorption alvéolaire, mais sans phénomène suppuratif ou inflammatoire.

### 5.2. *Concernant les perforations osseuses*

Les ossements issus du gisement d'El Mnasra montrent des perforations. Leurs dimensions vont de 5 à 8 mm de diamètre. Pour les ossements d'EMS1, les perforations sont visibles sur la mandibule et sur des fragments crâniens avec des traces de « ripage » évoquant en premier lieu l'action de prédateurs. Pour EMS2, c'est la diaphyse humérale qui montre plusieurs traces d'actions de perforation. Certains ossements issus des sépultures S4-S5, ainsi que les restes de chevilles de bovidés qui leurs sont associées, montrent des perforations de 6 mm pour les diaphyses et les fragments crâniens, et de 8 mm pour les chevilles de bovidés, ces perforations sont probablement en rapport avec l'action d'insectes ou autres animaux. Elles sont aussi rencontrées sur des ossements provenant d'autres gisements côtiers de la région de Témara (Grotte des Contrebandiers et El Harhoura II) et semblent confirmer l'action de carnivores pouvant être de par leurs dimensions des chacals (*Canis aureus*), des lycavons (*Lycan*) ou des hyénidés (*Hyaena* ou *Crocuta*). En effet, l'empreinte de ces perforations « à l'emporte-pièce » pourrait correspondre aux dimensions de la denture de ces prédateurs opportunistes mais cela ne reste qu'une hypothèse l'absence de traces de « mâchage ou d'écrasement » n'abondant pas dans le sens de cette proposition. La présence de ces animaux est toutefois attestée dans cette région et à cette période (P. Michel, communication personnelle, 2007).



Néanmoins cela ne remet pas en cause l'origine humaine des autres perforations observées sur les ossements provenant de la grotte des Contrebandiers, ni des lésions d'EMS4-S5 et EMS10 qui évoquent des actions volontaires.

### **5.3. *L'hyperplasie diploïque***

Deux individus au moins (EMS4-5 et EMS13) montrent un épaissement du diploé pouvant être en rapport avec une anémie chronique : hémoglobinopathie ou autre étiologie (cf. chapitre 5).

### **5.4. *Les traces d'hypoplasie de l'émail dentaire à El Mnasra***

Des traces d'hypoplasie de l'émail dentaire sont reconnaissables sur les couronnes de plusieurs dents (ELM S10 notamment) sous la forme de sillons horizontaux visibles sur les couronnes, témoignant d'arrêts de croissance momentanés et brefs, se produisant au moment de la formation des couronnes définitives. Ce « stress biologique » peut répondre à des infections ou à des carences (périodes de famine), mais aussi à des infections aiguës ou subaiguës : diarrhées, broncho-pneumopathies virales ou bactériennes, ou encore toute autre maladie épidémique de la petite enfance, où un stress de quelques jours à quelques semaines peut suffire pour laisser une marque définitive sur la couronne dentaire.

Il est intéressant de noter que quelques racines dentaires montrent aussi un aspect « en tôle ondulé », avec des sillons parallèles pouvant très bien correspondre à des « modulations » de croissance durant la période de formation de ces racines, même si l'action du ligament parodontal peut imprimer des irrégularités sur la surface de la racine.

## **6. *Synthèse concernant la grotte d'El M'nasra 2 – Casino***

Cette grotte abrite un ensemble funéraire d'au moins 18 individus dénombrés (au moins). Malgré le contexte sépulcral « pluriel » et la réutilisation de fosses, les sépultures, qui ont été découvertes, évoquent des

pratiques funéraires avec des fosses ovalaires bien délimitées, une différence entre le sédiment encaissant et de remplissage, et des dépôts de pierres autour et sous le corps du défunt, ainsi que quelques rares objets archéologiques liés d'évidence à l'inhumation. Il s'agit de fragments de céramiques, outillages lithiques et objets de parure, comme cette petite perle en vertèbre de requin colorée de rouge, ainsi que des dépôts argileux, probablement déposés auprès et sur le cadavre. Une sépulture double est manifeste avec contemporanéité d'inhumation fortement probable, des nodules argileux et des ossements de gros mammifères et de chevilles de bovidés retrouvés au sein des sépultures. De nombreux remaniements évoquent des sépultures plurielles mais aussi « secondaires » avec réutilisation de l'espace funéraire par perturbations, volontaires ou non et réorganisation des ossements dans une grotte qui, bien que de grandes dimensions (supérieure à 200 m<sup>2</sup>) limite l'espace utilisable entre l'espace funéraire et l'espace de vie de ces petites communautés humaines successives. Mais le faible effectif de l'échantillon et la longue période d'utilisation de cette grotte (5<sup>e</sup> millénaire avant notre ère) comme lieu sépulcral, limite toute interprétation comparative avec les autres sites de cette région. Toutefois la population d'El M'Nasra s'intègre bien dans le contexte anthropologique néolithique local de la région littorale, avec de nettes parentés avec les hommes néolithiques vivant dans les grottes des Contrebandiers, d'Achakar ou d'El Kiffen, tout en se différenciant de la nécropole de Rouazi-Skhirat où les individus ne souffraient pas d'anémie et avaient un mode de vie dans des campements en extérieur.

%%%%%%%%%

## **ANNEXE 6 :** **LA GROTTTE D'IFRI OU BERRID** **(Fouilles INSAP / MPPF)**

### **1/ Historique :**

Il s'agit d'une grotte ossuaire située à une vingtaine de kilomètres de la ville d'Azrou (Moyen-Atlas marocain)<sup>8</sup>. Son ouverture, sur le versant sud-est de la colline en limite du col et au milieu de rochers, mesure 40 cm par 50 cm, surplombe un cône d'éboulis argileux et rocailleux d'un pendage à 45° sur une dizaine de mètres (Figure 114). C'est dans cette salle, au bas du cône d'éboulis, qu'ont été trouvés les restes humains, éparpillés sur et dans la couche d'argile qui recouvre d'une fine particule les ossements.

Cette pente argileuse se termine par une salle au contour irrégulier, tant sur le sol que sur les parois, mesurant environ 7 m sur 4. Sur le côté sud, il existe

---

<sup>8</sup> Pour atteindre le site, il faut prendre la direction de Timahdite, franchir le col à 2000 m et à 1 km après suivre la piste de droite sur 15 km en direction d'Aïn Leuh, pour atteindre la maison forestière d'Aïn Kahla et continuer sur 3 km en direction du Nord, on arrive à proximité de la grotte (1850 m d'altitude) qui s'ouvre sur le flanc sud - est de colline par un passage étroit, à 200 m environ au nord-ouest de la piste du J'bel Hebri, à Abajo...



**Figure 114 : Lieudit « Boubri » ( Ifri Ou Berrid - Aïn Leuh, région d’Azrou Moyen Atlas - photo Lacombe)**

une fosse de 1.60 m de profondeur quasi-circulaire de 1 m de diamètre. Sur le côté « est » il existe un diverticule de 2 m de profondeur (planche 3 annexes hors texte).

Cette grotte a été découverte en 1980 par un spéléologue, J. Lips, qui prospectait toutes les excavations de cette région qui s’ouvrent dans des ensembles karstiques, à la faveur d’un joint de stratification comblé par des cônes d’éboulis. La grotte a été en premier lieu appelée « Bou Bri »<sup>9</sup>, transposé du vocable local berbère. Le chercheur amateur a averti les autorités de sa découverte, comprenant immédiatement son intérêt scientifique. Ifri Ou Berrid (ou « Ifri à Berrid ») peut se traduire par « grotte du chemin » ou plutôt « grotte du passage » du fait de cette zone de transhumance entre les deux vallées. Les habitants de cette région connaissent toutes ces cavités naturelles et il est tout à fait probable qu’ils connaissaient déjà la présence de cet « ossuaire ».

Lors d’une première investigation au cours de l’été 1980, A. Debénath et J-P Daugas ont prélevé trois crânes et un vase au milieu d’un dépôt d’ossements et avaient reconnu *...les restes de 9 individus inhumés...* L’entrée a alors été bien localisée et protégée dans l’attente d’une inspection archéologique plus précise. C’est au cours d’une seconde expédition, effectuée le 25 et 26 avril 1985, par J-P Daugas, J-P Lacombe, F-Z Sbihi-

---

<sup>9</sup> Certains fragments osseux sont référencés sous cette dénomination ou celle de Boubri.

Alaoui et A. El Hajraoui qu'ont été faits les relevés archéologiques prospectifs.

Seule une reconnaissance de surface dans la salle et une inspection de l'ossuaire ont été effectués permettant de définir 3 zones : locus 1, locus 2, locus 3 - cf. planche 3, en annexes hors texte) avec prélèvements, après repérages et photographies de 13 crânes, d'une poterie et quelques diaphyses d'os longs. Au fond du diverticule, un os iliaque a été mis au jour certainement déplacé par un charognard. Un « paquet » d'os longs découvert contre la paroi évoque d'emblée un dépôt funéraire secondaire. L'examen du vase en céramique montre un aspect protohistorique, de facture grossière et mal cuite (Figure 115). Précisons que seul un prélèvement de surface a été fait, et que nous n'avons fait ni sondage, ni creusement dans l'argile. Il est fort probable que d'autres restes humains soient encore en place dans le cône d'éboulis.

Cet ossuaire remonte à la période proto-berbère, avec une datation effectuée sur os humain donnant une valeur calibrée de 497 +/- 87 a.n.e.

<b>IFRI ou BERRID</b>		Ref.	Date calibrées	
Os humain (Fragment de fémur d'adulte)	-2370 +/- 50 BP	OXA-7424/ LYON 597	497 ± 87 calBCE	JP Daugas Comm. perso.

**Tableau 28 : Datation C14 Restes humains de la grotte D'Ifri ou Berrid.**

Suite à l'inventaire établi<sup>10</sup> (cf. intra) et au regard du NMI, au sein de cet ossuaire, au moins 18 individus ont été reconnus. Mais il s'avère que ce dépôt d'ossements reste partiel et, avec une majorité de crânes, il est évident que la « population » exhumée dans la grotte se caractérise par un recrutement particulier et spécifique sur lequel nous reviendrons.

---

<sup>10</sup> Les restes humains d'Ifri Ou Berrid sont conservés au musée Archéologique de Rabat, rue Al Brihi.

<b>SITES</b>	<b>PERIODES</b>	<b>Zones géographiques</b>	<b>DATATIONS Cadre chronologique</b>	<i>références</i>
<b>Taforalt</b>	Epipaléolithique	<b>Maroc oriental</b>	11900 +/- 240 BP	<i>Férembach (1962)</i>
<b>Afalou Bou Rhummel</b>	Epipaléolithique	<b>Algérie</b>	15000 / 10000 BP	<i>Chamla (1970)</i>
<b>Columnata</b>	“ Columnnatien ”	<b>Algérie</b>	8330 / 7350 BP	<i>Chamla (1970)</i>
<b>Hassi El Abiod</b>	Néolithique	<b>Mali septentrional</b>	7000 / 4000 BP	<i>Dutour (1989)</i>
<b>Sahara</b>	Néolithique	<b>Sahara méridional</b>	10000 / 5000 a.n.è	<i>Chamla (1968)</i>
<b>El Kiffen</b>	Néolithque Moy.	<b>Maroc Nord-Atlantique</b>	6200/4900 a.n.è.	<i>Daugas</i>
<b>Rouazi-Skhirat</b>	Néo moyen-récent	<b>Maroc Nord-Atlantique</b>	4 <sup>e</sup> millénaire a.n.è.	<i>Lacombe intra</i>
<b>Sahara</b>	Protohistorique	<b>Sahara</b>	3000 / 1000 a.n.è.	<i>Chamla (1968)</i>
<b>Ifri Ou Berrid</b>	Proto berbère	<b>Moyen Atlas marocain</b>	2370 +/- 50 BP Cal. 497 +/- 87 a.n.è.	<i>Daugas (1998)</i>

**Tableau 33 : Essai de chronologie comparative des différentes périodes d'occupation du Maghreb et du du Sahara.**



**Figure 115 : Vase mis au jour au sein de l'ossuaire (Récolte Lips, Photo Lacombe)**

## **2/ Inventaire des restes humains (Planches 6 à 14, annexes hors texte Volume 2)**

L'inventaire concerne les crânes déposés dans la salle, surtout concentrés au niveau du locus 2. Le Locus 1 ne concerne que le crâne n°4.

### **1/ Crâne Ifri Ou Berrid – Boubri 1 / IOB1**

Cranium d'adulte jeune (M3 sur l'arcade), *d'aspect* masculin, avec des lésions traumatiques (dont trépanation). Il manque toute la partie gauche du frontal et la partie antéro-inférieure du pariétal gauche.

### **2/ Crâne Ifri Ou Berrid – Boubri 2 / IOB 2**

Calotte crânienne d'adulte *d'aspect* masculin d'âge moyen, sans le temporal droit et avec des lacunes occipitales. Il possède une dépression pariétale a minima. Il existe un traumatisme mastoïdien et occipital (choc violent par outil tranchant) et compatible avec une décapitation, ainsi qu'une lésion pathologique cicatrisée au niveau de la bosse pariétale droite.

### **3/ Crâne Ifri Ou Berrid – Bou bri 3 / IOB3**

Crâne d'adulte d'aspect masculin, présentant une large trépanation métopique et une lésion médio-pariétale droite, la face est reconstruite avec mise en place des blocs maxillo-malaires référencés C 5.3.

### **4/ Face Ifri Ou Berrid C.5-1 :**

Face isolée sans le malaire gauche, présence des prémolaires et des deux premières molaires (df. Dessin)

### **5/ Mandibule Ifri Ou Berrid C.5-2 / Mandibule avec denture complète**

6/ Frontal Ifri Ou Berrid 5-3bis / Fragment de frontal droit avec petites zones de périostoses

### **7/ Face d'immaturation Ifri Ou Berrid C5-4**

Maxillaires, malaire gauche et fragment de frontal et ethmoïde, d'enfant décédé vers l'âge de 6 à 8 ans (M1 sur l'arcade, couronne de M2 formée mais non émergée).

8/ Crâne Ifri Ou Berrid C.6 / IOB6

Crâne sans mandibule, *d'aspect* masculin, avec absence des incisives, des canines (chute post mortem) et des M3 (chute ante-mortem avec résorption de l'os alvéolaire (ou agénésie), altération arthrosique de la cavité glénoïde droite (séquelles de traumatisme (s) probable (s)) Lésions au niveau du trou occipital (mutilation), avec section du condyle de la mastoïde gauche et élargissement du foramen.

9/ Mandibule Ifri Ou Berrid C.6-9 :

Mandibule complète, avec absence des incisives, des prémolaires et de la canine gauche. La racine de la « 41 » est en place (fracturée au collet)

10/ Crâne Ifri Ou Berrid C.6-12 :

Calotte gracile d'adulte plutôt jeune, lésion lenticulaire frontale et pariétale, avec petite altération frontale probablement traumatique.

11/ Crâne Ifri Ou Berrid C.6-13 :

Crâne d'aspect masculin adulte plutôt jeune, sans mandibule, avec absence des incisives centrales, des prémolaires droites et des M3 (chute post-mortem)

12/ Maxillaire et malaire gauches C.6-16 :

Appartiennent à un adulte gracile (absence de l'I1, I2 et C)

13/ Crâne C.8 / IOB 8 (« récolte Lips ») :

Crâne sans le face, aspect général gracile et fin, adulte d'aspect gracile, associé dans la boîte avec deux temporaux gauches.

14/ Crâne C.9 / IOB 9:

Crâne sans mandibule d'*aspect* féminin avec une lacune temporo-pariétale droite et une gauche. La denture : absence des Incisives centrales et latérale droite, de la canine gauche, des PM1 et de la M3 Gauche.

15/ Mandibule C.9-2 :

Hémi mandibule avec corps cassé au niveau de la canine droite (absente), les dents apparaissent volumineuses avec une parodontose de la région incisive jusqu'aux prémolaires, où elle forme une rétraction « en lèvres » de l'os alvéolaire, les canines mal positionnées en rotation.



16/ Crâne C.9-15 / IOB 9-15 :

Crâne sans mandibule, *d'aspect* féminin, avec absence des quatre incisives, de la M3 droite, rebord sous orbitaire en bourrelet, avec parodontose et résorption de l'os alvéolaire.

17/ Crâne C.13-4 / IOB 13-4

Crâne *d'aspect* féminin sans mandibule, absence de l'incisive centrale gauche, de la canine, de la seconde prémolaire droite et des M3 (agénésie). Traumatisme pariétal, nasion proéminent, les os nasaux ont un bord antérieur anguleux, une proalvéolie incisive et un os ptérique surnuméraire bilatéral.

18/ Calotte crânienne C.13-5 / IOB 13-5

Calotte crânienne incomplète avec traumatisme frontal

19/ Face et frontal C.13-6 / IOB 13-6

Face et frontal isolés avec la partie antérieure de la base du crâne, sans le malaire gauche, et absence des incisives et canines, de PM1 Droite et M3G. Le rebord nasal inférieur est « mousse ».

20/ Crâne C.13-7/ IOB 13-7

Crâne volumineux d'aspect masculin, sans mandibule, avec une lacune temporale gauche, absence des incisives, des canines, des prémolaires, de M1 et M3G. Présence d'une pathologie dentaire, d'une lésion frontale (au niveau de la bosse frontale droite), nasion proéminent, sillon sous-nasal, crête sus-mastoïdienne, carie au collet M1D, résorption alvéolaire importante et parodontose.

21/ Divers fragments crâniens :

- Un fragment d'occipital et pariétal gauche (C.13-9) présentant des traces de périostose
- Un fragment occipital (C.13-10)
- Un temporal gauche
- Un malaire gauche
- Maxillaires pouvant appartenir à un adulte âgé (C.14-3), Parodontose uniquement PM1 sur l'arcade
- Maxillaire gauche (C.14-4), avec M1 sur l'arcade et agénésie de M3 résorption alvéolaire

22/ Divers éléments postcrâniens :

- Quatre vertèbres lombaires (dont une traumatique, avec probable tassement du corps vertébral cicatrisé et une arthrosique)
- Deux vertèbres thoraciques
- Une première vertèbre cervicale
- Une fibula de grand adolescent
- Un humérus gauche (de 290 mm) avec perforation olécrânienne
- Un deuxième humérus gauche de dimension similaire, cassé dans le sens longitudinal sans la partie postérieure
- Une moitié proximale de fémur gauche très massif d'aspect masculin
- Une diaphyse fémorale (sans les épiphyses) présentant des traces de rognage (porc-épic)
- Un fragment distal de tibia présentant les traces sur la diaphyse et des lésions au niveau de l'épiphyse distale
- Un radius droit d'immature (grand adolescent) de 235 mm
- Un fragment de sacrum (S1 et partie supérieure de S2, appartenant à un individu âgé)
- Un os coxal d'adulte masculin gauche
- Un os coxal d'adulte féminin droit
- Un tibia d'aspect masculin de 392 mm de longueur
- Une partie proximale de fémur d'aspect gracile, féminin ?
- Une épiphyse distale de fémur gauche
- Une épiphyse proximale de fémur gauche
- Un fragment distal de fibula
- Un tiers moyen de fibula
- Deux fragments de scapula (épine, acromion et glène)
- Une clavicule et un fragment de côté (récente et intrusive... ?)
- Divers fragments osseux dont deux diaphyses animales

**Mensurations faces et mandibules d'Ifri Ou Berrid:**

***Face IOB C.5-1***

Hauteur faciale supérieure	71.3 mm
Largeur bizygomatique	132
Hauteur nasale	55
Largeur nasale	24.1
Larg. Orb. Droite	45

Hauteur orb droite	31.2
Hauteur malaire	28
Largeur arcade	66.6
Longueur arcade	53.5

***Mandibule IOB C.5-2***

Hauteur symphyse	35 mm
Hauteur M1-M2	34
Largeur Branche	38

***Maxillaire et malaire droit IOB C.5-3***

Largeur nasale	28 mm
Largeur arcade	60 mm ?

***Mandibule IOB C.6-9***

Hauteur symphyse	31mm
Hauteur M1-M2	30 mm
Largeur Branche	37mm G - 35mm D

***Face et frontal IOB C.13-6***

Hauteur Faciale sup.	69mm
Largeur bizygomatique	122
Hauteur nasale	49
Largeur nasale	25
Largeur orb droite	45
Hauteur orbite droite	30

### 3/ Données descriptives anthropologiques et remarques

#### 31. Etude des crânes (Planches hors texte « annexes » 4 à 9)

**3.1.1. *En norma superior***, les crânes d'Ifri Ou Berrid montrent un allongement modéré, avec indice crânien horizontal mésocéphale de 75,5 (N=10 ; ds=2.95 ; M =79.5 ; m = 70.3). Cette valeur d'indice est supérieure à la moyenne indiciale de néolithiques de Skhirat (Tableau 33), d'El Kiffen, d'Hassi El Abiot (Dutour 1986) et de Taforalt « homme », par contre les valeurs féminines de Taforalt sont supérieures (Férembach 1962).

Le frontal est proportionnellement de petit volume avec un indice frontal transversal de 82 (N=10 ; ds= 4.6 ; M= 87.5 ; m = 74.8), objectivant des crêtes temporales très divergentes.

L'indice fronto-pariétal est de 69.4 (N=10 ; ds = 4.77 ; M =77.2 ; m = 62.2) ceci mettant en évidence un front large, mais avec de fortes variations au sein de cette série. Cette moyenne est identique à celle de la série néolithique de Rouazi-Skhirat et d'El Kiffen, et nettement supérieure à la moyenne des crânes de la nécropole de Taforalt.

Sur le pan descriptif et toujours en vue supérieure, les crânes montrent un aspect « bursoïde » (IOB 3, IOB 6.13, IOB 9.15), avec quelques variations individuelles.

La partie postérieure est pour IOB 6.13 sphérique, avec dépression au niveau du ptérion. IOB 1, IO2 et IOB 6 ont des pariétaux possédant de volumineuses bosses avec aplatissement pré-lambdatique, mettant en évidence la partie supérieure de l'écaille occipitale. IOB 6 montre un frontal plus large, développé avec des bosses bien séparées par un sillon métopique.

Les crânes IOB 6.12 et IOB 8 sont de volumes plus réduits avec un frontal proportionnel.

Le crâne IOB 9 apparaît plus ovoïde. Le crâne IOB13.7 montre des pariétaux possédant de volumineuses « bosses » et un front plus large. Son aspect est « bursoïde », mais avec une tendance vers la forme « rhomboïde » (Olivier

1960), avec aplatissement des zones en arrière du lambda (comme IOB 4, IOB 2 et IOB 13.7).

Le crâne IOB 9.15 a une largeur bi-aurale importante par rapport à la largeur du frontal, le front apparaissant très divergent, comme le crâne IOB 5.13.

Dans l'ensemble les crânes d'Ifri Ou Berrid se caractérisent par une mésocéphalie et un front divergent. Les bosses pariétales sont développées et volumineuses, mettant en évidence la partie supérieure de l'écaille occipitale par un aplatissement prélambdaïde donnant un aspect bursoïde à tendance rhomboïde du fait d'un frontal « réduit » et apparaît mésocéphale. Pour ce qui est des sutures crâniennes, elles ne montrent aucune synostose sur les crânes IOB1, IOB3, IOB 5, IOB10 et IOB 9.15. Les autres montrent des débuts de synostoses, soit « en pointillés » au niveau coronal, soit plus évolués et complètes au niveau de la partie postérieure de la suture sagittale IOB2, IOB4, IOB6, IOB7 et IOB9. IOB8 montre un débute de synostose au niveau de la sagittale moyenne.

Le crâne IOB2 montre un os wormien de 20 par 8 mm, et situé à 10 mm à gauche du lambda et le crâne IOB12 un os de suture de 15 par 10 au niveau de l'astérion droit. Le crâne IOB9 possède un os épactal triangulaire, de 50 mm de base et de 28 mm de hauteur (le sommet correspondant au Lambda).

Les trous obéliqués sont présents :

- unilatéral sur 8 crânes (N=12)
- situé à droite pour 6 crânes (IOB 2, 4, 5, 7, 10 et 9.15)
- situé à gauche pour 2 crânes (IOB 1 et 9)
- 3 crânes ne montrent pas de trous obéliqués (IOB 3, 6 et 8)
- Seul IOB montre deux trous obéliqués.

### **3.1.2. En vue de profil :**

Les crânes montrent une voûte plutôt basse avec un indice de 71.2 (indice hauteur / longueur au basion ; N =8 ; ds = 2.93 ; M = 74 ; m= 66.2), cette valeur se situe à la limite inférieure des « orthocrânes ». Pour l'indice hauteur / longueur au porion, la valeur moyenne est de 6.12 (N = 10 ; ds = 2.5), lui aussi se classant dans les valeurs « orthocrânes ».

Ces valeurs sont légèrement inférieures à celles des Néolithiques de Rouazi-Skhirat et d'El Kiffen. Pour les épipaléolithiques de Taforalt, l'indice calculé au Porion est semblable, mais celui calculé au Basion est supérieur à celui des populations néolithiques et proto-berbères.

Les régions ptériques sont presque toutes en forme de « H », avec contact sphénoïdo-pariétal sur 5 à 18 mm en fonction des crânes. IOB3 présente un petit os ptérique à droite et IOB un à gauche. IOB 13-4 montre deux os ptériques volumineux. Seul IOB 6.13 montre un Ptériorion en « K » avec contact fronto-temporal sur 10mm à droite.

***Descriptif du profil sagittal crânien :***

IOB 1 a un profil sagittal régulier avec un frontal bien « galbé », une petite dépression post-bregmatique et un aplatissement obélique ; l'écaille temporale est haute avec une incisure temporale bien marquée et une crête sus-mastoïdienne nette.

IOB 2 montre de fortes crêtes temporales larges et robustes avec des arcades sourcilières proéminentes, l'écaille temporale est basse et sans incisure, avec une courbe supérieure régulière descendant jusqu'à l'astériorion ; la crête sus-mastoïdienne est épaisse (4 mm d'épaisseur) et se prolonge jusqu'à l'astériorion. L'angle postéro-inférieur du pariétal a lui aussi une crête volumineuse d'insertion des muscles cervicaux. Comme le précédent le frontal a un galbe régulier avec dépressions post-bregmatique et aplatissement obélique.

IOB 3 se manifeste par un prognathisme facial et ne montre pas de dépression post bregmatique ni aplatissement obélique. L'écaille occipitale a un galbe régulier, une incisure temporale à peine marquée, malgré une écaille temporale haute (ce qui est peu habituel). La crête sur-mastoïdienne est volumineuse mais il n'y a pas de crête pétro-pariétale.

IOB 4 (13-4) crâne *d'aspect* féminin, est de petit volume, avec une courbure globale sagittale gracile, une bosse frontale très antériorisée sans glabelle « démarquée ». Il existe un petit aplatissement bregmatique. Le maxillaire montre une proalvéolie incisive. Au niveau ptérique, présence d'un os surnuméraire formé à partir de l'aile du sphénoïde mesurant 30mm de long sur 14 mm de hauteur. L'incisure temporale est absente et il n'y a pas de crêtes sus-mastoïdiennes.

IOB 5 a un galbe sagittal régulier avec aplatissements post-bregmatique et obélique.

IOB 6 se caractérise par une protubérance de l'écaïlle occipitale, en forme de chignon, mettant en évidence une dépression au niveau du lambda. Le front est bien galbé et antériorisé, sans dépression de la zone bregmatique. Le rebord sourcilier est visible mais « effacé ». L'incisure temporale est peu marquée, avec une crête sus-mastoïdienne bien marquée.

IOB 7 possède une glabelle et des os nasaux « antériorisés », sans incisure temporale, la crête sus-mastoïdienne est peu marquée, les crêtes temporales sont épaisses et « musclées », le contour sagittal montre un aplatissement obélique.

IOB 8 est de petit volume, avec un aplatissement post-bregmatique, une incisure temporale nette, des crêtes sus-mastoïdiennes et temporales bien visibles.

IOB 9 montre un galbe sagittal régulier, la glabelle et les os nasaux sont « antériorisés », absence d'incisure temporale.

IOB 6.13 (10 ?) est un crâne volumineux, *d'aspect* masculin, mais sans « aspérités », le galbe frontal est régulier, mais avec des orbites basses. Les crêtes sus-mastoïdiennes sont effacées, mais les crêtes temporales se prolongent sur toute la longueur des pariétaux.

IOB 13.6 montre une glabelle et des os nasaux « antériorisés ».

### ***Remarques quant au profil sagittal des crâne d'Ifri ou Berrid***

Le profil crânien sagittal des crânes d'Ifri Ou Berrid se caractérise par une *antériorisation* de la région nasio-glabellaire, les os nasaux sont hauts et longs (de 16 à 34mm), souvent en forme d'amphore, enclavant le nasion (IOB 6, 6.13 et 9.15), ou a contrario le mettant en position plus antérieure que la glabelle (IOB 4 et 13.7). De même que l'épine nasale est « aigue » et elle aussi en position antérieure (IOB 1, 4, 6 et 6.13).

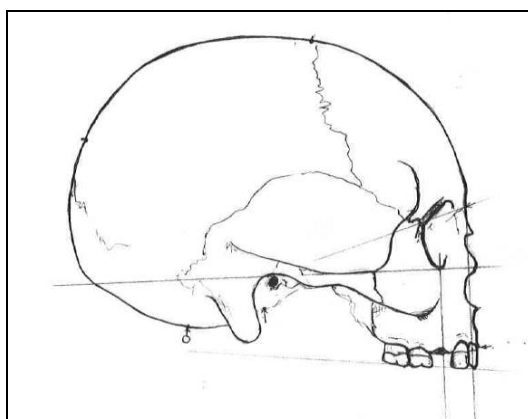
### ***Etude du profil squelettique crânio-facial***

La série d'Ifri Ou Berrid comprend 8 crâniens quasi complets, c'est à dire avec la base du crâne en place. Cela permet de l'utiliser comme base de référence pour des comparaisons avec les séries plus anciennes,

notamment néolithiques. Nous n'avons pas effectué de téléradiographies comme nous avons pu le faire pour la série de Rouazi-Skhirat, mais nous avons mis au point une technique dite par téléphotographie à 2.5 mètres utilisant un téléobjectif et un support stable et fiable du même type qu'un dioptographe classique, pour positionner le crâne avec précision et matérialisation avec des fils à plomb des différents points de référence classiques utilisés tant en anthropologie qu'en orthodontie. Cela permet de faire des téléphotographies et en augmentant la profondeur de champ, en travaillant appareil photographique sur pied. Ainsi on réduit les déformations et on rend net à la fois le contour sagittal et les critères anatomiques latéraux (dont la région temporale).

Le résultat permet de rendre fiable sur le plan comparatif (notamment les rapports métriques et angulaires) les profils crânio-faciaux dessinés d'après téléphotographies avec les valeurs angulaires et indices des références téléradiographiques classiquement utilisées en orthodontie.

Ainsi seront matérialisés sur les diagrammes obtenus les points « A », « B », « Pogonion », Nasion, Basion...



**Figure 116 : Exemple de profil crânien d'Ifri Ou Berrid orthonormé d'après téléphotographie (Crâne IOB 6-13). les autres profils se trouvent sur la planche XXV.**

Les points « A » et « B » correspondent respectivement aux points sur le profil téléradiographique les plus déclives de la région sous-nasale et sous-incisif mandibulaire (Muller 1986). Le Pogonion étant le point sur le profil



le plus antérieur de la protubérance mentonnière ; Points référencés en orthodontie classique (Muller 1983).

Cette méthode, si elle est pratiquée avec rigueur, s'avère très fiable et permet des comparaisons avec des valeurs de référence. Ainsi, nous avons pu reconstituer 7 profils, avec mesures des angles classiques crâniens et évaluation de la « projection » antérieure du massif facial, montrant un prognathisme modéré.

### *En vue postérieure*

Les crânes d'Ifri Ou Berrid sont pentagonoïdes, avec des parois latérales parallèles, et des euryons haut-situés, la partie supérieure du crâne est en « toit de maison », les mastoïdes de volumes réduits.

Le crâne IOB 6 a une suture sagittale surélevée, avec une dépression parasagittale mettant en valeur les bosses pariétales, mais avec un « contour asymétrique ». Le crâne IOB 2 possède une partie supérieure plus ronde avec des pariétaux avec amincissement symétrique de la paroi (dépressions bipariétales symétriques), mais plus évanescente que celles décrites sur le crâne S12 de Rouazi-Skhirat.

Les crânes IOB 6, IOB 8 et IOB 9 sont plus « globuleux » avec un contour plus « rond ». Il en est de même pour IOB 6.12 qui possède une suture sagittale enclavée dans un sillon.

### *En vue de face :*

Suivant cette vue, le front apparaît divergent, avec un indice frontal transversal faible de 82 (N = 10 ; M = 87.5 ; m = 74.8). Par rapport à l'arrière crâne, la zone coronale apparaît plus large avec un indice fronto-pariétal donnant une valeur moyenne eurymétope de 69.4 (N = 10 ; ds = 4.77 ; M = 77.2 ; m = 62.2). Par rapport à la largeur bizygomatique, l'indice crânio-facial transversal donne une valeur moyenne de 92.8 (N = 9 ; ds = 4.52 ; M = 100.8 ; m = 84.7). La valeur maximum correspond au crâne IOB 4.

L'échancrure nasale est haute, leptorhinienne (Moy. = 45.4 ; N = 8 ; M = 51 et m = 42). Les os nasaux sont longs (de 16 mm à 34 mm), souvent en « col d'amphore », avec un nasion très enclavé ou au contraire très antérieur.

Les orbites sont quadrangulaires mais apparaissent équilibrés et de standard mésoconque (Moy. = 78.9 ; N = 8 ; ds 8.47 ; M = 93.6 ; m = 65.6).

IOB 4 et IOB 9 montrent des orbites hautes.

Les trous sous-orbitaires ne montrent pas de caractéristiques particulières, mais le rebord inférieur de l'orbite possède un bourrelet bien individualisé

de 4 à 5 mm, bordé à la partie inférieure par la suture maxillo-malaire, qui apparaît presque horizontale sur quasiment tous les crânes. La conjonction de ce bourrelet avec des malaies volumineux « approfondit » la fosse sous orbitaire.

Les trous sus-orbitaires sont souvent en forme d'échancrure, dans le tiers mésial du rebord orbitaire (IOB1, IOB 3, IOB 7, IOB 9, IOB 13.6, IOB 9.15 et dédoublées pour IOB 6.13, IOB 4 (à droite) et IOB 2 (à gauche). Pour les autres crânes les trous sus-orbitaires sont « isolés » du rebord orbitaire. Pour IOB 4, le « pont » isolant le trou est très épais. IOB 7 montre une échancrure et un trou accessoire.

L'épine nasale est souvent pointue et antériorisée, le rebord nasal inférieur est aigu, avec pour extrême le crâne IOB6 où le débord est de 10mm.

Au sein de la population d'Ifri Ou Berrid, deux modes de rebords nasaux sont visibles :

- Il est mousse et sans rebord matérialisé sur IOB 1, IOB 5.1, IOB 13.6, IOB 13.7...
- Il apparaît aigu sur IOB 3, IOB 13.4, IOB 6 (avec fossette pré-nasale), IOB 9, IOB 6.13, IOB 9.15, IOB 4 et sur les maxillaires IOB 14.1...

La fossette pré-nasale d'IOB 6 mesure 1mm de largeur. IOB 5 a un rebord mousse, en forme de gouttière antéropostérieure, sans matérialisation du « rebord ».

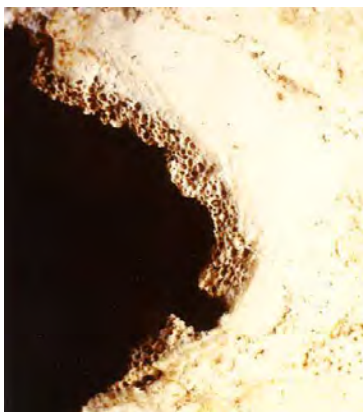
### **32. Le squelette postcrânien :**

Le squelette postcrânien de l'ossuaire d'Ifri Ou Berrid est très réduit et se limite à quelques fragments diaphysaires (mais avec un tibia complet mesurant 392 mm de longueur et un humérus gauche de 290 mm), deux os coxaux (un masculin et un féminin), deux vertèbres sont associées dont une montrant des séquelles de traumatisme (compatible avec un tassement)

### **33. Remarques sur les pathologies traumatiques relevées sur les crânes**

*Le crâne IOB 1 « Boubri 1 »* appartient à un adulte, *d'aspect masculin*, présente une large trépanation sans signe de cicatrisation, au niveau de la bosse pariétale gauche, la cassure de la paroi crânienne a supprimé la moitié antérieure de la trépanation. La lésion de forme ovalaire mesure 45 mm de grand axe antéro-postérieur, les bords sont nets, lisses et réguliers, laissant apparaître le diploé, la table interne n'est pas visible à ce

niveau. Il n'y a pas de traces macroscopiquement visibles de processus inflammatoire, ni de remaniement osseux, la lésion ne montrant aucun critère de cicatrisation (Figure 117). Le gestuel de « l'opérateur » peut être reproduit, par la position et l'aspect des traces laissées sur le pourtour de l'orifice, qui montre de fines striations régulières, plus concentriques que parallèles, évoquant l'utilisation d'un objet coupant « chirurgical », montrant la volonté de creusement progressif dans l'os, afin de soulever un volet crânien (ou les fragments secondaires au traumatisme). Si cette action s'est produite suite à un traumatisme, il n'y a pas eu de survie à court terme. Il est toutefois possible que cette intervention ait pu être réalisée post mortem, mais dans tous les cas sur un os « frais ».



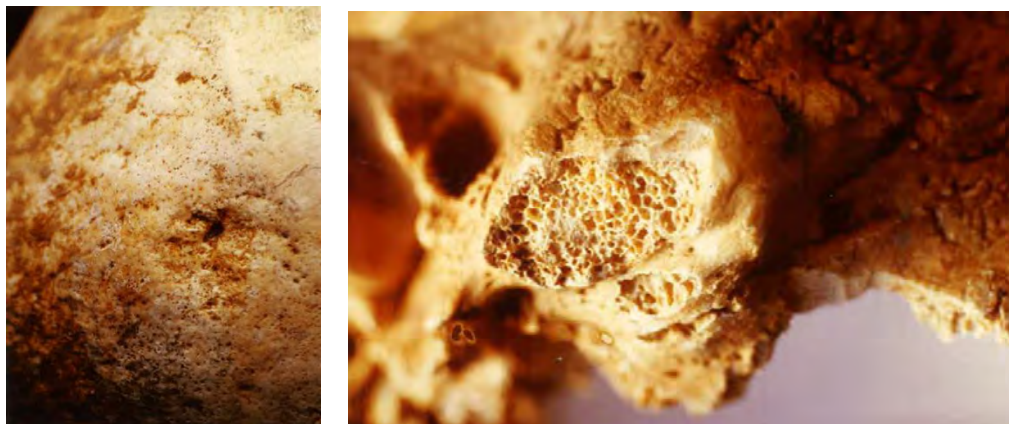
*Figure 117 : Trépanation visible sur le crâne IOB 1 avec de fines striations périphérique.*

Ce même crâne montre une seconde lésion, probablement post-traumatique, sur le pariétal gauche, dans la région lambdatique, lésion circulaire de 18 mm de diamètre, n'intéressant que la table externe, laissant une petite dépression de 1 à 2 mm de profondeur de fond irrégulier. Cette altération osseuse montre une cicatrisation, et laisse entrevoir en périphérie un aspect inflammatoire et peut être suppuratif, avec hyperhémie locale et petites zones d'ostéolyse.

Les deux lésions décrites sur ce crâne ne sont pas contemporaines, la lésion lambdatique étant par la force des choses plus ancienne.

***Le crâne IOB2 « Boubri 2 »***, montre trois éléments qui ont retenu notre attention (cf. dessin et photo) :

- Une lésion au niveau de la bosse pariétale droite, de 17 mm de diamètre n'altérant pas la table interne, avec un bourrelet péri-lésionnel cicatriciel et dépression centrale de 2 à 3 mm de profondeur. Il n'y a pas de trace de processus suppuratif ou d'inflammation (Figure 118a).
- Une deuxième lésion sous la forme d'une section franche, traumatique, de la mastoïde gauche et de l'occipital, certainement par choc direct porté de haut en bas, à 45° environ par un adversaire droitier, dans un but évoquant une volonté de décapitation violente... La lésion est nette, sans processus de cicatrisation, ce traumatisme ayant provoqué la mort instantanée de l'individu (Figure 118b).
- Ce même crâne montre aussi une dépression bipariétale, surtout nette à droite où la paroi apparaît très amincie.



***Figure 118 a (gauche) et b (droite) - crâne IOB 2 :***  
***a) lésion traumatique avec cicatrisation pariétale droite,***  
***b) Lésion par section franche de la mastoïde (décapitation)***

***Le crâne IOB3 « Boubri 3 »***, se caractérise par deux lésions pathologiques :

- En premier lieu, une large trépanation métopique, de forme ovoïde, dont le centre se positionne à 37 mm du bregma, et décalé de 9 mm à droite de l'axe sagittal. De grand axe sagittal cet orifice mesure 54 mm sur 33 mm. Ces dimensions correspondent à l'orifice externe, l'orifice interne est plus réduit (14 mm sur 10mm) du fait que les bords sont en biseaux. La lésion est nette, lisse et laisse apparaître la table moyenne. Elle ne montre aucun aspect cicatriciel visible (comme la lésion d'IOB 1). De même le pourtour de la lésion montre des striations plus ou moins fines, témoignant de l'utilisation du même type d'outil décrit pour IOB 1, mais avec quelques différences notamment sur le fait qu'elles semblent moins régulières. Pour IOB 3, la table interne est visible, et c'est sur elle qu'apparaissent 9 à 10 incisions spiralées, montrant la direction du geste de l'opérateur. Sur la table externe, apparaissent 3 striations plus larges, toujours un peu concentriques et spiralées, qui évoquent des « retouches » de finition du travail « chirurgical ». L'orifice interne prend une forme globale en triangle avec un bord antérieur plus irrégulier évoquant des dérapages avec l'outil utilisé par l'opérateur. A moins qu'il s'agisse de restes de la lésion traumatique initiale. On peut évoquer trois positions de l'opérateur qui aurait « travaillé » le (ou les) volet (s) crânien (s) sur trois côtés en se déplaçant à chaque fois donnant un aspect « triangulé ».



*Figure 119 : Trépanation post traumatique (ou post mortem) du crâne IOB 3.*

Cette lésion peut être interprétée comme un « nettoyage avec parage » d'une lésion suite à une grosse plaie traumatique, mais l'absence de processus cicatriciel élimine toute survie... On ne peut toutefois pas exclure un acte post-mortem.

- En second lieu, une lésion circulaire, irrégulière, de 14 mm environ de diamètre, située au niveau de la bosse pariétale droite. Il n'y a pas d'altération apparente de la table interne de l'os, la lésion n'intéressant que la table externe, qui montre un enfoncement de 1.5 à 2 mm, en son centre. Le fond est irrégulier, avec un remaniement cicatriciel du tissu osseux. L'aspect évoque une atteinte traumatique avec une cicatrisation complète. Au niveau de l'écaille pariétale, de fins pertuis vasculaires sont visibles, qui apparaissent plus nombreux en regard de la lésion. Cet aspect évoque des séquelles de lésions inflammatoires, mais sans phénomène suppuratif majeur et chronique. Cet aspect « s'étale » jusqu'à l'insertion des muscles temporaux

Comme pour IOB1 ces deux lésions ne peuvent pas être contemporaines, la dernière décrite étant, de fait, nettement plus ancienne (au moins 2 à 3 mois... ?)

**La denture de IOB 5.2**, montre un encombrement incisif sur une mandibule massive et robuste, possédant une branche large, avec *aspect* « masculin ». Les dents sont volumineuses et n'ont pas assez de place sur l'arcade, avec des canines *vestibulées* associées à un encombrement antérieur. La *vestibulisation* de la canine droite entraîne une résorption de l'os alvéolaire mettant au jour le tiers de la racine. Sur les canines apparaissent de façon très nette deux stries horizontales évoquant une dysplasie de l'émail dentaire : « agression » biologique au moment de la formation de cet émail, bloquant son développement de manière temporaire, laissant cette « cicatrice » sur la couronne. Ceci trace de manière indélébile un problème de santé au cours de la petite enfance : carence, maladie...

**Le crâne IOB C.6** montre une cavité glénoïde droite pathologique, sous la forme d'une dégénérescence arthrosique, suite à un probable traumatisme avec fracture et / ou luxation du condyle mandibulaire.

- Il présente aussi des traces de mutilations au niveau de la base, avec section de la mastoïde et du condyle gauches, le condyle droit apparaît moins atteint. Le foramen est agrandi, surtout sur la région antérieure et latérale gauche. Les traces sur l'occipital sont de même nature que celles visibles sur les diaphyses fémorales et tibiales. Mutilation post-mortem possible, mais un réexamen est nécessaire pour éliminer une action animale (action de porc-épic...).
- Ce crâne présente une lésion frontale, niveau pré-coronal moyen, à 17 mm de la suture, de forme lenticulaire, de 11 mm de diamètre, cette lésion est circulaire, dépassant la table externe de 1 mm évoquant une réaction périostée secondaire à un traumatisme qui aurait provoqué un hématome périosté calcifié secondairement. A 24 mm de la bosse frontale, une lésion identique, moins marquée car moins épaisse (0,5 mm) niveau coronal moyen gauche, il existe une lésion symétrique à la première, d'importance intermédiaire aux deux premières lésions décrites. Leur origine traumatique est fortement probable. L'endocrâne ne montre pas d'anomalie. Ce même crâne possède au niveau du plafond orbital des traces de *cribla orbitalia* de faible importance pouvant témoigner d'une anémie.

### ***Le crâne IOB 6-13 :***

Ce crâne montre une « lésion » avec enfoncement, intéressant l'arcade sourcilière droite ainsi que la partie supérieure du malaire (Figure 120). Le plafond orbitaire ne montre pas de remaniement osseux, la lésion est uniquement externe, formant un sillon parallèle au rebord supérieur de l'orbite, de 3 mm de largeur et profond de 1 mm. Le sillon est net, rectiligne et descend jusqu'à la suture fronto-malaire.

Le premier diagnostic que l'on se doit d'évoquer serait une variation anatomique, même si cette variation n'est pas référencée dans l'ouvrage de Campillo (1977) mais serait citée par Broca (*op. cit.*).

Concernant la cicatrisation d'un éventuel traumatisme, bien que peu probable, le choc violent aurait créé une effraction cutanée sur l'arcade sourcilière de 5 cm de largeur, précisons que seule la table externe de l'os frontal aurait été lésée « avec enfoncement », sans atteinte de la partie interne de l'os, ni méningée, ni encéphalique a fortiori.

Selon cette hypothèse, cette trace évoquerait les séquelles d'un impact par un objet plus ou moins tranchant (arme ?), mais cicatrisé, sans infection secondaire, sauf peut-être une légère hyperhémie objectivée par de fins pertuis vasculaires... Mais restons sur une notion de variation anatomique. Ce crâne possède aussi, au niveau de la voûte pariétale, un aspect piqueté de nombreux pertuis vasculaires, cet aspect est habituellement rencontré dans les épaissements du diploé (périostose), décrit dans les affections anémiques (où il y a fonctionnalité excessive de l'hématopoïèse).

Dans l'angle bregmatique du pariétal droit, à 8 mm du bregma, une lésion dépressive de 4 mm de diamètre et profonde de 1.5mm témoigne là-aussi d'un traumatisme cicatrisé, une seconde lésion circulaire est visible au niveau de l'angle bregmatique du pariétal gauche, plus volumineuse, de 7 mm de diamètre et profonde de 1.5 mm.





*Figure 120 : Lésion arcade sourcilière droite IOB 6-13 (variation anatomique ?)*

***Le crâne IOB C.9 :***

Ce crâne présente la trace d'une fistulisation d'un abcès dentaire de l'incisive latérale droite, avec une béance vestibulaire de 6 mm de large sur 8 mm de hauteur.

Ce même crâne présente une région glabellaire avec protrusion en forme de cimaise, pouvant évoquer une déformation crânienne artificielle et volontaire par bandage de la tête au cours de la période de croissance. Ce type de déformation irréversible est relativement rare dans ces régions et à cette époque, mais est classiquement rencontré dans toutes des régions du monde (Afrique, Asie, Amérique, Europe...) et ce depuis le néolithique. Concernant IOB C.9 restons dans le cadre d'une supposition de déformation crânienne volontaire.

Ce même crâne présente aussi une petite lésion lenticulaire frontale, à 10 mm de la coronale gauche à la jonction tiers-supérieur / tiers-moyen. Elle mesure 5 mm de diamètre et déborde de la table externe de 0.5 mm. Il s'agit d'une réaction périostée classique soit constitutionnelle soit secondaire à une « agression » traumatique ou infectieuse locale. Quelle que soit l'étiologie la cicatrisation a été parfaite (mais avec ce « lenticule » comme seule séquelle).

***La mandibule IOB C.9-2 :***

Cette mandibule montre une parodontose incisive se prolongeant jusqu'aux prémolaires, où elle forme une « rétraction en lèvres » de l'os alvéolaire. Les canines sont en rotation.

***Le crâne IOB 9-15 :***

Ce cranium présente une atteinte inflammatoire parodontale, avec de fins pertuis vasculaires et une rétraction de l'os alvéolaire.

***Le crâne IOB C.13-4 :***

Au niveau de la région obélique droite, ce crâne présente à 20 mm environ de la suture sagittale, une lésion dépressive, en forme de petite cupule de 6 mm de diamètre et profonde de 2 mm, d'aspect net et régulier, pouvant évoquer un choc direct et consolidation osseuse de l'enfoncement de la table externe. Sur le même pariétal au niveau de l'euryon droit, il existe une seconde lésion de même aspect, moins profonde (0.5 mm) mais de même dimension externe. Ces deux lésions ne montrent pas de traces de phénomène inflammatoire ou suppuratif. Ces deux lésions sont probablement secondaires à des traumatismes par choc direct.

***La calotte crânienne IOB 13.5 :***

Cette calotte appartient au même individu appelé IOB 5.1, permettant d'associer l'ensemble voûte / face. Au niveau de la voûte frontale gauche il existe une lésion circulaire de 7 mm de diamètre et profonde de 1 mm évoquant une cupule crânienne. Cette lésion volontaire a déjà fait l'objet de discussions dans des chapitres précédents (Chapitre 5, pathologie Rouazi-Skhirat). Elle est dans le cas d'IOB 13.5, probablement consécutive à un parage de plaie traumatique, sans pouvoir pour autant éliminer une étiologie culturelle.

***Le crâne IOB 13-6 :***

Ce crâne présente une paroi pariétale épaissie, avec prépondérance du diploé, mais pas au dépend de la table interne ni de la table externe. Dans ce cas peut-on évoquer une hyperplasie diploïque pathologique ? Notons que la table externe ne montre pas l'aspect porotique.

***Le crâne IOB 13-7 :***

Ce crâne présente une « mutilation » de la base, avec élargissement du foramen et présence de traces en sillon de 5 à 6 mm de largeur sur un millimètre de profondeur, axées dans le sens sagittal, et situées sur la zone postérieure de l'occipital, qui rappelle celles décrites sur les diaphyses tibiale et fémorale. A priori on aurait pu évoquer une action anthropique volontaire avec utilisation d'un outil coupant, mais il s'avère qu'il s'agit là vraisemblablement de l'action (Figure 121) d'un rongeur opportuniste (porc-épic ...).

La denture de ce crâne est en mauvais état, avec une forte résorption alvéolaire, présence d'une carie de la face mésiale de M1D, se situant au niveau du collet, carie pénétrante qui a détruit le tiers de la couronne. Les racines sont toutes apparentes, avec présence au niveau de PM2D d'un kyste apical fistulisé vers l'extérieur. Au niveau symétrique (M1G) une fistule est aussi visible, de forme ovoïdes de 8 mm de largeur sur 9,5mm de hauteur.



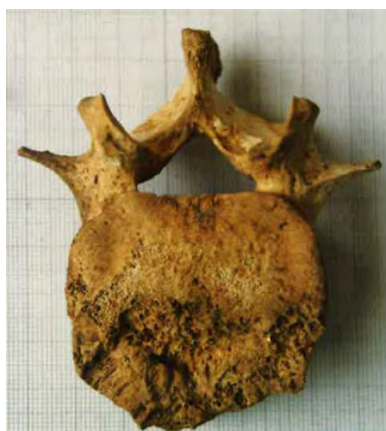***Figure 121 : Crâne IOB 15-7 : action d'un porc-épic***

Un troisième élément pathologique est visible au niveau de la bosse frontale, à 15 mm de l'axe sagittal et à 35 mm du rebord sus-orbitaire droit : il s'agit d'une petite lésion lenticulaire de 5,5 mm de hauteur sur 6 mm de largeur surélevant la table externe de 0,5 mm, cette lésion peut être assimilée à une réaction calcifiante au niveau du périoste.

### **3.4. Pathologie relevée sur le squelette postcrânien :**

Deux vertèbres montrent des phénomènes pathologiques :

- Une vertèbre présente un aspect de tassement-fracture, intéressant la moitié antérieure du corps, avec remaniement cicatriciel et réaction arthrosique du bourrelet marginal antérieur (Figure 122). Après examen à la loupe il apparaît que cet aspect évoque une lésion pouvant être assimilée à une séquelle de brucellose (Etxeberria 1994)



*Figure 122 : Vertèbre issue d’Ifri Ou Berrid, avec atteinte par tassement mais probable processus infectieux (brucellose ?)*

- La seconde vertèbre qui a retenu notre attention présente de banales traces d’arthroses en périphérie du corps vertébral.
- Un fragment de diaphyse fémorale, cassé aux extrémités, présente des traces lésionnelles post mortem du même aspect que celles décrites sur le crâne précédent. Positionnées dans le sens longitudinal, elles s’apparentent à des traces de décarnisation laissées par les incisives de porc-épic...
- Un fragment diaphysaire tibial présente des traces analogues, mais positionnées dans le sens transversal.

### **3.5. Synthèse concernant cet ossuaire « de circonstance »**

L’ossuaire de la grotte d’Ifri Ou Berrid montre un recrutement très particulier, et correspond probablement à un dépositaire-charnier suite à une bataille, où les corps ont été déposés dans cette caverne. Peut-être s’agit-il aussi d’un dépôt secondaire suite à un combat à mort, où les corps auraient

déjà été en cours de décomposition avancée sur le terrain de l'affrontement et où les charognards opportunistes auraient déjà accompli leurs œuvres nécrophages, entraînant des déconnexions articulaires importantes, les restes humains restant épars. Les « fossoyeurs » auraient « nettoyé le terrain » en remisant les ossements dans la première cavité venue. Rappelons que nous sommes à l'emplacement d'un col et qu'il s'agit d'un lieu de passage entre deux régions (d'où le nom de grotte) et qui dit passage dit lieu de rencontres entre populations d'origines différentes, a fortiori avec risque d'affrontements sanglants pour défendre les territoires respectifs.

Les traces de « parages » de plaies, de trépanations secondaires témoignent d'actions anthropiques et de volonté soit de soigner les blessés, soit de pratiquer des rites secondaires (ou les deux). Les lésions traumatiques montrent de manière évidente la violence d'actions guerrières, létales le plus souvent avec des armes tranchantes et plutôt lourdes (épées ou haches), mais aussi des actions par chocs directs apparemment de moindre importance, avec pour témoignage des lésions cicatrisées. Néanmoins ces gestes à volition curative pré ou per mortem des thérapeutes montrent des actes thérapeutiques malheureusement trop souvent létaux.

Il est possible aussi que les corps aient été déposés (sans ordre ?) dans cette cavité « opportuniste », ou au contraire avec une volonté de les déposer dans une caverne connue et servant de lieu cultuel (présence d'un vase en terre cuite) comme cela est classique durant la période proto-berbère. Ce qui est certain c'est que les cadavres ont subi l'action de charognards opportunistes (dont les porcs épics qui ont laissé les traces de leurs incisives sur les ossements), les corps déposés dans cette cavité, ne semblent pas avoir été enterrés ou du moins recouvert d'argile (ou ont été déterrés par des charognards). Il est d'ailleurs peu probable que les fossoyeurs soient entrés dans cette cavité ; ces anfractuosités naturelles sont des lieux particuliers pour les peuples berbères.

Une remarque concerne les actions anthropiques pour « décoller les volets crâniens » qui montrent une adresse gestuelle notable. Surtout si ces gestes très sûrs ont été pratiqués ante mortem dans un but thérapeutique ; la régularité du biseau, celle des sillons « concentriques » sur le pourtour de l'orifice, la forme des sillons apparaissant fins et bien tracés, ainsi que leur position permettant au « thérapeute » de soulever le volet osseux (ou de libérer les fragments osseux). Ceci sans oublier la forme d'aspect «

triangulaire » de l'orifice qui évoque un thérapeute se décalant à plusieurs reprises en changeant l'axe de son « action » pour mieux se positionner pour « opérer ».

Même si pour l'ossuaire d'Ifri Ou Berrid, il s'agit d'un « recrutement » particulier et secondaire à une action guerrière, sans vouloir généraliser, il faut noter la différence comportementale avec les populations néolithiques locales qui ne montrent pas de charniers de ce type, et où les restes osseux ne présentent pas de lésions traumatiques d'une telle importance.

Ajoutons que quelques traces de pathologie anémique ont été relevées...

Concernant l'élargissement du foramen magnum il s'agit « simplement » d'une activité opportuniste de charognard (porcs épics), il en est de même pour les traces de décarnisations sur les os longs ; d'une part les stries témoignent d'une action de décarnisation périphérique diaphysaire et d'autre part les cassures une action de « récupération » de la moelle osseuse.

Une dernière remarque concerne les déformations crâniennes volontaires : quelques crânes évoquent une action volontaire de ce type avec aplatissement latéral temporal mettant en évidence au niveau de la glabelle et du nasion par probable bandage durant l'enfance.

%%%%%%%%%

**Tableau 30 : Nouvelle répartition par tranche d'âge de la population immature ibéromaurusienne de TAFORALT (à partir des données de D. Férebach modifié par Eve GROS (Anthropologie, université de Bordeaux1, DEA 2000, sous la Direction de D. Gambier)**

TAFORALT IMMATURES	Age au décès D'après Férebach, 1962	0 à 1 an	1 à 4 ans	5 à 9 ans	10- 14 ans	15 – 19 ans
S.I f	16 ans					x
S.Ibis a	16/17 ans					x
S.VI b	15/19ans					x
S.XIII c	Ado ?				x	
S.XXd	17/19 ans					x
S.XXVII	19 ans					x
S.Ih	20/30 mois		x			
S.li	2/3 ans		x			
S.IIId	10/15 ans				x	
S.IIe	n-né	x				
S.IIf	0/1 ans	x				
S.IIg	1 à 2 ans		x			
S.IIb	2 / 3 ans		x			
S.IV a1	n-né	x				
S.IV a2	4à5 mois	x				
S.IV a3	1 à 2 ans		x			
S.IV a4	14 à 18 mois		x			
S.IV a5	2 à 3 ans		x			
S.IV a6	4 à 5 ans		x			
S.IV b1	16 à 18 mois		x			
S.V c	0 à 1an	x				
«	0 à 1an	x				
«	1 à 4 ans		x			
«	1 à 4 ans		x			
«	1 à 4 ans		x			
«	5 à 9 ans			x		
S.VI c	0.1 ans	x				
S.VI d	1 à 4 ans		x			
S.VI e	16 / 18 mois		x			
S.VI f	3 à 4 ans		x			
S.VI g	5 à 9 ans			x		
S.VII a	2 ans		x			
S.VII b	3 / 5 ans		x			
S.VIII d	n-né	x				
S.VIII e	1 à 2 ans		x			
S.VIII f	9 à 10 ans			x		
S.VIII g	10 à 12 ans				x	
S.IX c	n-né	x				
S.XI f	> 12 ans					
S.XII f	2 à 3 ans					
S.XII g	12 ans					
S.XIII d	> 2 ans					
S.XIV c	5/9			x		
S.XIV b	5 / 6 ans			x		
S.XV	6 à 8 mois	x				
«	< 1 an	x				
«	1 – 2 ans		x			
«	?1 à 2 ans		x			
«	?1 à 2 ans		x			
S. XVI d	5 ans			x		
S.XVII e	n-né	x				
S.XVII f	10 – 11 ans				x	
S.XVIII b	6 à 8 mois	x				
S.XVIII c	3 à 5 ans		x			
S.XXII b	7 à 13 ans			x	x	
S.XXIV c	n-né	x				
S.XXIV d	0 – 1 an	x				
S.XXIV e	12 / 16 mois		x			
S.XXIV f	5 – 6 ans			x		

S.XXV bis a	4 à 7 mois	x				
S.XXV bis b	n-né	x				
«	0 à 1 an	x				
«	> 2 ans		x			
S.XXV bis c	0 – 1 an	x				
«	14 – 16 mois		x			
S.XXV bis d	12 – 14 mois		x			
« ?	16 – 20 mois		x			
S.XXV bis e	< 1 an	x				
S.XXV bis f	n-né	x				
«	>20 mois		x			
«	1 an		x			
«	1 an		x			
S.XXVI a	10-15 ans				x	
S.XXVI b	2 ans		x			
S.XXVI c	< 1 an	x				
S.XXVI d	n-né	x				
S.XXVI e	< 1 an	x				
S.XXVI f	13 ans				x	
S.XXVI 1c a	n-né	x				
S.XXVI 1c b	4 à 5 mois	x				
S.XXVI 1c c	11 / 12 mois		x			
S.XXVI 1c d	5 – 6 ans				x	
S.XXVIII b	n-né	x				
S.52 C	1 – 2 ans		x			
13 individus	6 de < 1an	<b>6 x</b>				
«	4 de 1 à 2 ans		<b>4 x</b>			
«	1 de 26 mois		x			
«	2 de 6 ans				<b>2 x</b>	
S.E.a	< 1 an	x				
S.E. b	n-né	x				
S.E.c	1 à 2 ans					
S.E. d	14 mois		x			
«	14 mois		x			
S.E.c	?					
S.E.f	8 à 14 mois		x			
S.E. g	1 à 2 ans		x			
S.E.h	4 à 5 mois	x				
«	8 mois	x				
S.E.i	6 ans				x	
S.E.j	6 ans				x	
Surface A	n-né	x				
«	2 ans		x			
Niveau A,B,c	n-né	x				
«	0 – 1an	x				
«	1 à 2 ans		x			
«	1 à 2 ans		x			
<b>TOTAUX Immatures (dont 1 d'âge indéterminé)</b>	<b>111</b>	<b>40</b>	<b>45</b>	<b>13</b>	<b>7</b>	<b>5</b>
<b>TOTAUX adultes masculins</b>	<b>39</b>					
<b>Totaux adultes féminins</b>	<b>29</b>					
<b>Sexe indéterminés</b>	<b>12</b>					



## **Volume 3 (annexes) : Partie 2 / 2**

**Jean-Paul Lacombe**

*Planches complémentaires concernant les gisements  
néolithiques d'Achakar, El Kiffen, Les Contrebandiers, El  
Harhoura 2, El Mnasra 2 et protohistorique d'Ifri Ou Berrid)*

**PLANCHES XXIII à XXVIII**

-----



# La nécropole néolithique de Rouazi à Skhirat (Maroc) : étude archéo-anthropologique

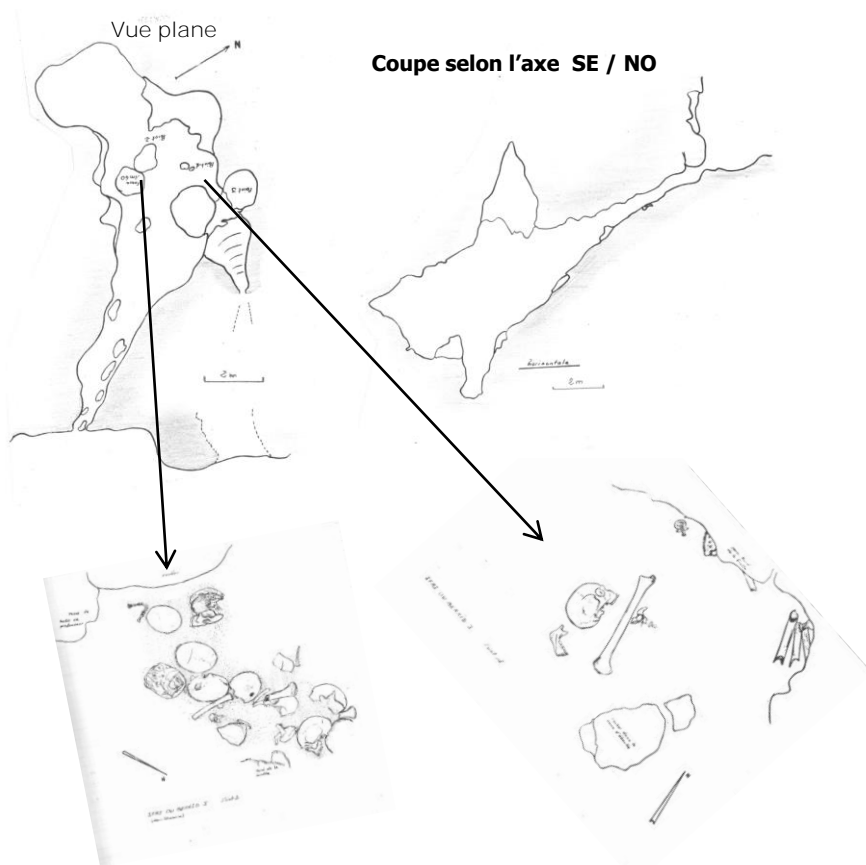
-----  
Volume 3 Annexes 2<sup>ème</sup> partie  
Planches XXIII à XXVIII

-----  
Jean-Paul Lacombe

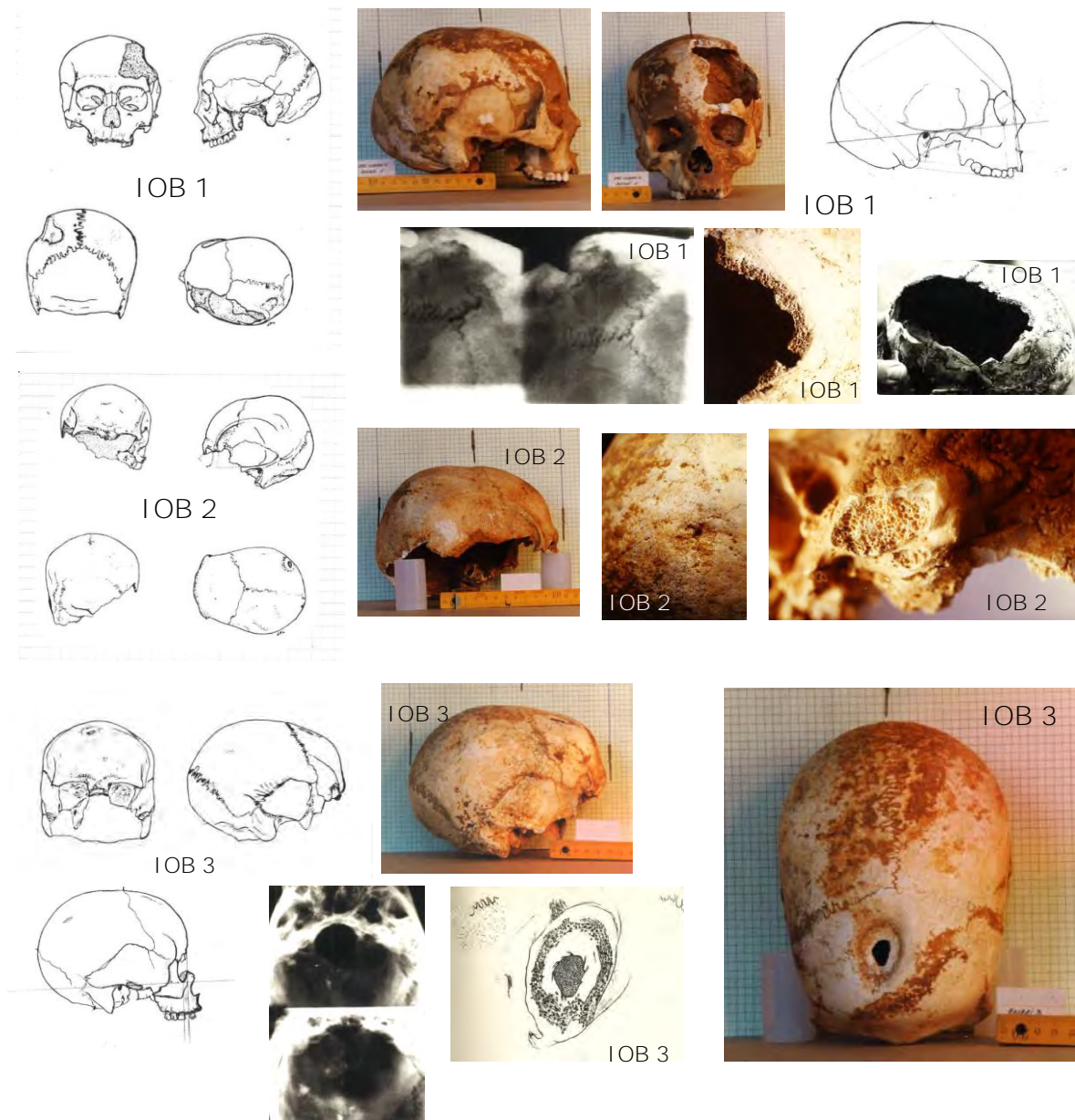


*Crâne Ifri à Berrid IOB1 (cf. planche XXIV)*

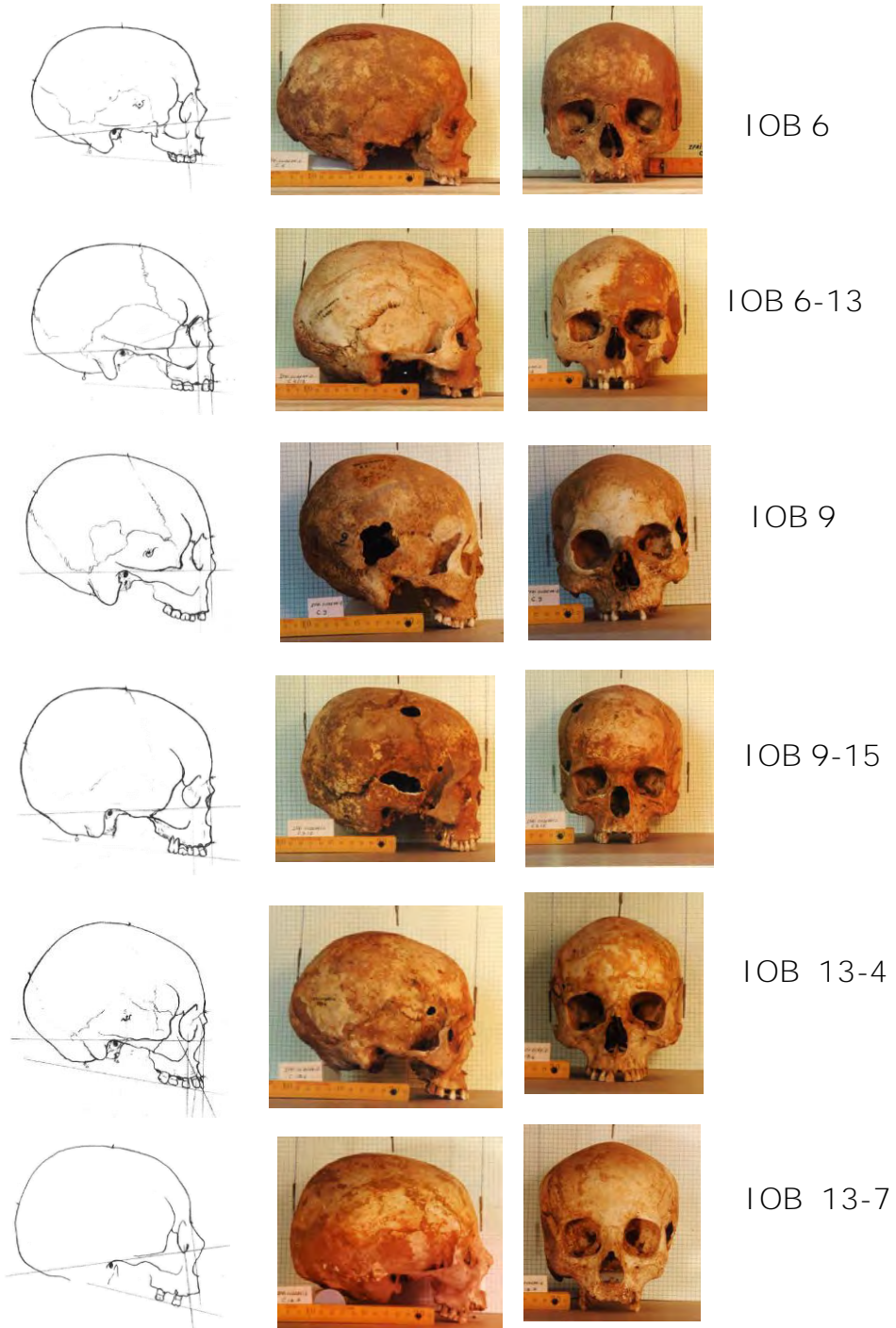
Annexe 1 : La Grotte protohistorique  
**d'Ifri Ou Berrid**  
(Moyen Atlas – Maroc)



**Planche XXIII : En haut à gauche, photo du versant est de la localité appelée Bou-Bri, sur lequel s'ouvre l'entrée de la grotte, à droite photo du bas du cône d'éboulis où sont rassemblés les restes humains. Dessous, plan de la grotte, avec coupe SE-NO et détails de 2 loci, au bas de l'éboulis et contre la paroi.**



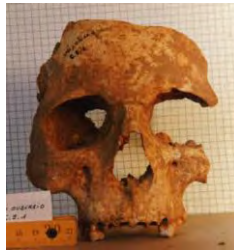**Planche XXIV: Crâne IOB 1, en haut, vues orthonormées, profil télé-photographique, détails de la zone de trépanation (côté gauche) et clichés radiographique de cette même zone, Crâne IOB 2, dessins orthonormés du crâne, et détails des lésions à gauche avec décapitation (coupure mastoïde gauche) et au milieu lésion traumatique cicatrisée pariétale droite, Crâne IOB 3, à gauche dessins orthonormés sur téléphotographie à 2,5m, à droite détails de la large trépanation métopique per mortem, sans signes de cicatrisation avec radiographie.**



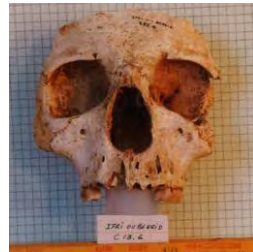**Planche XXV: Dessins des profils orthonormés à partir de téléphotographie à 2,5m, des crânes IOB 6, IOB 6-13, IOB 9, IOB 9-15, IOB 13-4 et IOB 13-7.**



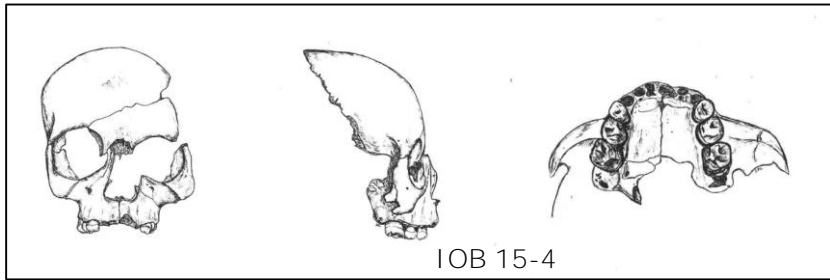
IOB 8



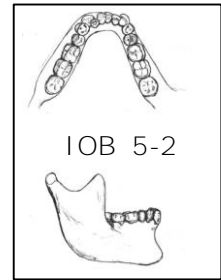
IOB 5-1



IOB 13-6



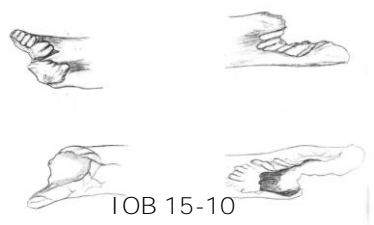
IOB 15-4



IOB 5-2



IOB 6-13



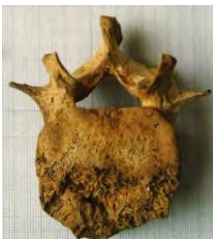IOB 15-10



IOB 15-10



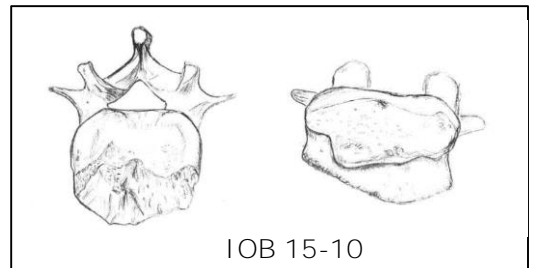
IOB 15-7



IOB 15-10

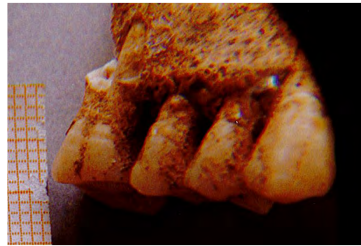
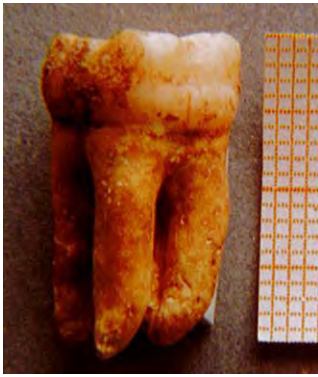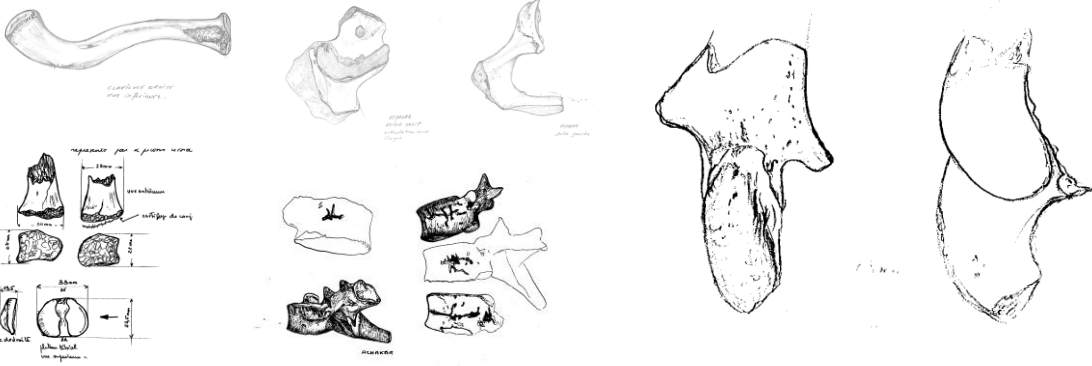
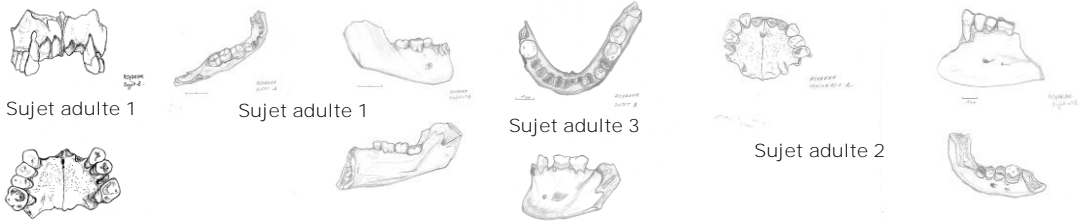


OU BERRIO  
15-1



IOB 15-10

Planche XXVI : En haut, profil crânien orthonormés de IOB 8, faces de IOB 5-1 et IOB 13-6, dessins de la face de IOB 15-4 et de la mandibule de IOB 5-2. Au milieu lésion ou variation anatomique sus-orbitaire droite de 6-13, dessous lésions post mortem de rognage de porc-épic (ne sont pas des stigmates de rites anthropophages), en bas photo et dessins montrant un tassement vertébral lombaire probablement traumatique (brucellose?).



**Planche XXVII: - Dessins des restes humains provenant de la grotte d' Achakar (Cap Spartel), en haut fragments de maxillaires et mandibulaires des sujets 1, 2 et 3, à droite au milieu, tibia du sujet immature, au milieu à gauche clavicule du sujet adulte présentant une fossette rhomboïde, dessous fragments d'os coxal adulte, en bas à droite vertèbres adultes.**

- Photos d'une lésion crânienne sur la voûte de l'adulte, et hyperostose diploïque,
- photo mettant en évidence une hypercémentose radiculaire, et sillons sur les couronnes montrant des traces d'hyoplasie de l'émail dentaire (stress biologique).





*Planche XXVIII: Aspect de l'estuaire en 2010, l'embouchure de l'Oued Cherrat se situe au sud de la nécropole... effaçant probablement une grande partie de l'habitat néolithique.*

## **La nécropole néolithique marocaine de Rouazi à Skhirat: études archéo-anthropologiques.**

La nécropole néolithique de Rouazi-Skhirat (Province de Témara-Skhirat Maroc), découverte en 1980 (fouilles Daugas et Sbihi-Alaoui), est le plus important ensemble funéraire connu du néolithique moyen du Maroc septentrional. Cet ensemble est inclus dans un cordon dunaire littoral récent de la façade atlantique et se situe dans la zone deltaïque de l'oued Cherrat, à une vingtaine de kilomètres au sud-ouest de la ville de Rabat. Elle est composée de 87 tombes primaires et de 14 dépôts mobiliers, sans compter 11 crânes isolés mis au jour hors stratigraphie, ainsi que des traces d'un habitat à proximité immédiate de la zone funéraire. Cet ensemble daté du 4<sup>e</sup> millénaire avant notre ère se caractérise par une forte concentration d'immatures décédés avant l'âge d'un an. Malgré leur jeune âge, les cadavres sont intégrés à l'espace funéraire, certains bénéficiant d'artefacts peu communs pour des immatures (colorants, perles en coquilles d'œufs d'autruche et en coquillage, haches polies, céramique, objets en ivoire...). Cet ensemble funéraire se caractérise aussi par des « regroupements » de sépultures, que nous définissons sous le terme « d'unités conceptuelles », avec 2, 3 individus ou plus, enfants ou adultes qui possèdent certainement une « histoire commune » qu'elle soit génétique, sociale ou plus simplement « affective ». La volonté de regroupement de corps est évidente et montre une « activité » intense de cette nécropole, avec présence de zones sans sépulture entourant les unités conceptuelles, pouvant évoquer des zones de passage comme des « sentiers », montrant que les Néolithiques avaient bien réservé cette aire dans un but funéraire et culturel. Quelques squelettes mettent en évidence des traces de contention du cadavre (ou d'enveloppement) évoquant de probables « transports » du corps, et certainement une volonté de « rapatrier » l'individu pour l'inhumer au sein de cet ensemble funéraire et avec volonté de les regrouper en unités conceptuelles. Ainsi cette nécropole représente une opportunité unique de discuter le fonctionnement d'une nécropole néolithique, tant au niveau de la composition de l'échantillon inhumé que de l'organisation spatiale. L'analyse du recrutement funéraire montre a priori une absence de sélection pour les individus immatures avec une représentation tout à fait compatible avec une démographie naturelle, ce qui est exceptionnel pour cette période. Par contre, pour les individus adultes, un recrutement particulier est démontré, privilégiant les femmes jeunes. L'organisation spatiale, objectivée par une analyse statistique, témoigne d'une volonté de regroupements des enfants décédés durant la période périnatale, et de leur éloignement par rapport aux hommes adultes et aux adolescents.

## **The moroccan neolithic necropolis of Rouazi - Skhirat: archaeo-anthropological studies.**

The neolithic necropolis of Rouazi-Skhirat (Province of Témara-Skhirat, Morocco), discovered in 1980 (Daugas and Sbihi-Alaoui excavations), is the largest known funerary complex of the Middle Neolithic in northern Morocco. This set is included in a recent coastal dune strip on the Atlantic coast and is located in the deltaic zone of the Oued Cherrat, it is made up of 87 primary tombs and 14 movable deposits, not to mention 11 isolated skulls unearthed outside the stratigraphy, as well as traces of an habitat in the immediate vicinity of the burial area. This set dates from the 4th millennium BC, and is characterized by a high concentration of immatures who died before the age of one year old. Despite their young age, the corpses are integrated into the funeral space, and some benefit from unusual artefacts for immatures (dyes, pearls in ostrich eggshells and in seashells, polished ax, ceramics, ivory objects ...). This funeral set is also characterized by "groupings" of burials, which we define under the term "conceptual units", with 2, 3 individuals or more, children or adults who certainly have a "common history" whether genetic or social. The desire to regroup bodies is obvious and shows an intense "activity" of this necropolis, with the presence of areas without burial surrounding the conceptual units, which can evoke areas of passage like "paths", showing that the Neolithic people had indeed reserved this area for funeral and worship purposes. Some skeletons highlight traces of restraint of the corpse (or envelopment) evoking probable "transport" of the body, and certainly a desire to "repatriate" the individuals to bury them within this funeral complex and willing to group them into conceptual units. Thus this necropolis represents a unique opportunity to discuss the functioning of a Neolithic necropolis, both in terms of the composition of the buried sample and of the spatial organization. The analysis of funeral recruitment shows a priori an absence of selection of immature individuals with a representation compatible with « natural demography », which is exceptional for this period. On the other hand, for adult individuals, a particular recruitment is demonstrated, favoring young women. The spatial organization, objectified by a statistical analysis, testifies a desire to regroup children who died during the perinatal period, and their distance from adult men and adolescents.