



HAL
open science

Mise au point d'un modèle tridimensionnel d'arthrose

Caroline Mélou

► **To cite this version:**

Caroline Mélou. Mise au point d'un modèle tridimensionnel d'arthrose. Médecine humaine et pathologie. Université de Rennes, 2023. Français. NNT : 2023URENB061 . tel-04539342

HAL Id: tel-04539342

<https://theses.hal.science/tel-04539342>

Submitted on 9 Apr 2024

HAL is a multi-disciplinary open access archive for the deposit and dissemination of scientific research documents, whether they are published or not. The documents may come from teaching and research institutions in France or abroad, or from public or private research centers.

L'archive ouverte pluridisciplinaire **HAL**, est destinée au dépôt et à la diffusion de documents scientifiques de niveau recherche, publiés ou non, émanant des établissements d'enseignement et de recherche français ou étrangers, des laboratoires publics ou privés.

THESE DE DOCTORAT DE

L'UNIVERSITE DE RENNES

ECOLE DOCTORALE N° 637

Sciences de la Vie et de la Santé

Spécialité : *Biologie cellulaire, Biologie du développement*

Par

« Caroline MÉLOU »

« Mise au point d'un modèle tridimensionnel d'arthrose »

Thèse présentée et soutenue à « Rennes », le « 07/12/2023 »

Unité de recherche : **Equipe Verres et Céramiques - Groupe Biomatériaux - UMR CNRS 6226**

Rapporteurs avant soutenance :

Pr Olivier ROBIN

Professeur des Universités – Praticien Hospitalier, Université Claude Bernard Lyon 1

Pr Élodie EHRMANN

Professeur des Universités – Praticien Hospitalier, Université Côte d'Azur

Composition du Jury :

Président : Pr Pascal AUROY

Professeur des Universités – Praticien Hospitalier, Université Clermont Auvergne

Examineurs : Pr Olivier ROBIN

Professeur des Universités – Praticien Hospitalier, Université Claude Bernard Lyon 1

Pr Élodie EHRMANN

Professeur des Universités – Praticien Hospitalier, Université Côte d'Azur

Pr Hassane OUDADESSE

Professeur, Université de Rennes

Dr Fabienne JORDANA

Maître de Conférences des Universités – Praticien Hospitalier, Université de Nantes

Dir de thèse : Pr Dominique CHAUVEL-LEBRET

Professeur des Universités – Praticien Hospitalier, Université de Rennes

Co-encadrant : Mr Pascal PELLEN-MUSSI

Ingénieur de Recherche, Université de Rennes

MISE AU POINT D'UN MODÈLE

TRIDIMENSIONNEL D'ARTHROSE

REMERCIEMENTS

*À Madame le Professeur **Dominique CHAUVEL-LEBRET**, qui m'a fait l'honneur
d'accepter de diriger ce travail.*

*Je vous remercie de m'avoir accompagnée dans ce projet ainsi que dans les précédents. Je
vous remercie pour votre soutien et votre bienveillance depuis toutes ces années.*

*À Monsieur **Pascal PELLE**-MUSSE, qui m'a fait l'honneur d'accepter de co-encadrer ce travail.*

Je vous remercie de m'accompagner dans mes projets de recherche depuis toutes ces années.

Je vous remercie pour votre soutien et votre bienveillance.

*À Monsieur le Professeur **Olivier ROBIN**, qui m'a fait l'honneur d'accepter d'être rapporteur de ce travail. Merci pour le temps consacré à la lecture de cette thèse.*

Je vous remercie pour vos conseils et votre bienveillance.

Soyez assuré de ma gratitude et de ma profonde considération.

*À Madame le Professeur **Élodie EHRMANN**, qui m'a fait l'honneur d'accepter d'être rapporteur de ce travail. Merci pour le temps consacré à la lecture de cette thèse.
Soyez assurée de mon respect et de ma gratitude.*

*À Monsieur le Professeur **Pascal AUROY**, qui m'a fait l'honneur d'accepter de participer à ce jury de thèse. Merci pour votre présence.*

Veillez trouver ici le témoignage de ma profonde considération.

*À Monsieur le Professeur **Hassane OUDADESSE**, qui m'a fait l'honneur d'accepter d'être
membre du jury.*

*Je vous remercie d'avoir accepté de participer aux comités de thèse. Merci pour votre rigueur
scientifique, vos conseils et votre bienveillance. Soyez assuré de mon respect et de ma
gratitude.*

*À Madame le Docteur **Fabienne JORDANA**, qui m'a fait l'honneur d'accepter d'être
membre du jury.*

*Je vous remercie d'avoir accepté de participer aux comités de thèse. Je vous remercie pour
vos conseils avisés, votre bienveillance et pour l'intérêt que vous portez à mon travail.*

Veillez trouver ici le témoignage de ma profonde considération et de ma gratitude.

À Monsieur le Docteur Damien BRÉZULIER, qui m'a accueillie dans son laboratoire.
Soyez assuré de mon respect et de ma gratitude.

À Agnès et Sylvie,

Je vous remercie pour votre présence et votre bonne humeur qui m'ont aidée à mener à bien ce travail.

À Madame le Professeur Sylvie JEANNE,

Je vous remercie pour vos conseils, votre soutien et votre confiance. Je vous remercie de m'avoir accueillie dans votre laboratoire en Master 1 et en Master 2.

Soyez assurée de ma gratitude et de ma profonde considération.

À Madame le Docteur Anne DAUTEL,

Je vous remercie pour vos conseils, votre soutien et votre confiance.

Soyez assurée de mon profond respect et de ma gratitude.

Table des matières

LISTE DES ABBRÉVIATIONS	13
RÉSUMÉ	15
I. INTRODUCTION : L'ARTHROSE	16
II. L'ARTHROSE DE L'ARTICULATION TEMPORO-MANDIBULAIRE	18
II.1. Contexte	18
II.1.1. L'articulation temporo-mandibulaire	18
II.1.2. Les cellules souches mésenchymateuses	21
II.1.3. La différenciation chondrocytaire et la culture tridimensionnelle.....	23
II.1.4. Objectifs	24
II.2. Revue de littérature	25
II.2.1. Méthode.....	25
II.2.2. Résultats	26
II.2.2.1. Articles inclus.....	26
II.2.2.2. Histologie de l'Articulation Temporo-Mandibulaire	28
II.2.2.3. Prévalence	30
II.2.2.4. Etiologies et facteurs de risques	30
II.2.2.5. Pathogenèse.....	31
II.2.2.6. Signes cliniques.....	34
II.2.2.7. Outils diagnostiques	35
II.2.2.8. Traitements.....	36
II.2.2.9. L'arthrose de l'ATM chez l'adolescent.....	39
II.2.2.10. Modèles pour l'étude de l'arthrose de l'ATM.....	40
II.2.2.11. Contribution de l'ingénierie tissulaire	41
II.3. Expérimentations	43
II.3.1. Matériels et méthodes.....	43
II.3.1.1. Matériels.....	43
II.3.1.1.1. Milieux de culture	43
II.3.1.1.2. Cellules souches mésenchymateuses humaines	44
II.3.1.1.3. Lignée établie de chondrocytes.....	44
II.3.1.2. Méthodes	45

II.3.1.2.1. Obtention des hDPSC	45
II.3.1.2.2. Caractérisation des hDPSC	46
• Caractérisation phénotypique	46
• Caractérisation fonctionnelle	46
II.3.1.2.3. Cinétique de croissance des hDPSC cultivées en trois dimensions	47
• Culture tridimensionnelle sous forme de sphéroïdes	48
• Culture tridimensionnelle sous forme de culots	48
II.3.1.2.4. Culture tridimensionnelle sous forme de culots : sélection de la méthode .	49
II.3.1.2.5. Différenciation chondrocytaire	50
• Ensemencement	50
• Caractérisation	51
II.3.1.2.6. Induction de l'arthrose	55
II.3.1.2.7. Analyses statistiques.....	57
II.3.2. Résultats	58
II.3.2.1. Caractérisation des hDPSC	58
II.3.2.2. Cinétique de croissance des hDPSC cultivées en trois dimensions	62
II.3.2.3. Culture tridimensionnelle sous forme de culots : sélection de la méthode	67
II.3.2.4. Différenciation chondrocytaire	70
II.3.2.5. Induction de l'arthrose	78
III. DISCUSSION	84
ANNEXE 1. LA CLASSIFICATION DE WILKES	92
ANNEXE 2. LA CLASSIFICATION DE KELLGREN AND LAWRENCE	93
ANNEXE 3. ARTICLES PUBLIÉS	94
RÉFÉRENCES	128

LISTE DES ABBRÉVIATIONS

MEC : Matrice extra-cellulaire

ATM : Articulation temporo-mandibulaire

DTM : Dysfonctionnement temporo-mandibulaire

CSM : Cellules souches mésenchymateuses

iPSC : cellules souches pluripotentes induites

MCCSM : Milieu complet des cellules souches mésenchymateuses

α -MEM : Minimum Essential Medium - Alpha Eagle

SVF : Sérum de veau fœtal

MCC : Milieu complet des chondrocytes

DMEM : Dulbecco's modified Eagle's medium

MDO : Milieu différenciant ostéogénique

MDA : Milieu différenciant adipocytaire

MDC : Milieu différenciant chondrocytaire

ITS : Insulin-transferrin-selenium

hDPSC : Human dental pulp stem cells

hPDLSC : Human periodontal ligament stem cells

PBS : Tampon phosphate salin

RT-qPCR : Real-Time Quantitative Polymerase Chain Reaction

Acan : Agrécan

Comp : Cartilage Oligomeric Matrix Protein

Sox9 : SRY-related HMG box-containing gene 9

Col2a1 : Collagène de type II

MMP : Matrix MetalloProteinase

ADAMTS : a disintegrin and metalloproteinase with thrombospondin motifs

IL : Interleukine

BMP : Bone Morphogenetic Protein

TGF : Transforming Growth Factor

HIF : Hypoxia Inducible Factors

VEGF : Vascular Endothelial Growth Factor

FGF : Fibroblast Growth Factor

mTOR : Mechanistic target of rapamycin

PI3K/Akt : Phosphoinositide 3-kinase/Protein kinase B

IL-6 : Interleukine-6

JAK2/STAT3 : Janus kinase 2/Signal transducer and activator of transcription proteins 3

MAPK : Mitogen-activated protein kinases

CT : computed tomography

TVFC : Tomographie volumique à faisceau conique = **CBCT** : Cone beam computed tomography

TNF α : Tumor necrosis factor alpha

IL-1 β : Interleukine 1 bêta

Egr1 : early growth response 1

IRM : Imagerie par résonance magnétique

RÉSUMÉ

L'arthrose de l'articulation temporo-mandibulaire (ATM) est une pathologie chronique principalement traitée de manière symptomatique. Face aux cas les plus sévères, une chirurgie invasive peut s'avérer nécessaire puisqu'il n'existe actuellement aucune stratégie efficace pour réparer et régénérer une ATM endommagée.

L'analyse de la littérature révèle une absence de modèle de référence pour l'étude de l'arthrose. Le développement d'un modèle fiable est donc une étape nécessaire, afin de pouvoir décrypter les mécanismes de cette pathologie et mettre au point des traitements curatifs.

L'objectif de ce travail était de développer un modèle tridimensionnel *in vitro*, à partir de chondrocytes cultivées en trois dimensions sous forme de sphéroïdes, et de comparer cette technique à la culture en culot, qui est actuellement la méthode de référence.

Dans un premier temps, des cellules souches mésenchymateuses (CSM) d'origine dentaire ont été cultivées en deux (témoin négatif) et en trois dimensions sous forme de sphéroïdes et de culots. La différenciation chondrocytaire a été induite et évaluée par PCR quantitative et coloration histologique (bleu Alcian). Dans un second temps, l'arthrose a été induite en exposant les CSM différenciées, ainsi qu'une lignée établie de chondrocytes (lignée C20A4) à de l'interleukine 1 bêta.

Ce travail a mis en évidence une supériorité des sphéroïdes par rapport aux culots, pour la différenciation chondrocytaire des cellules souches mésenchymateuses et pour l'induction de l'arthrose.

Ces deux modèles de sphéroïdes (différenciation chondrocytaire et modèle d'arthrose) pourront être utilisés pour tester des verres bioactifs innovants en ingénierie tissulaire du cartilage.

I. INTRODUCTION : L'ARTHROSE

L'arthrose est une maladie articulaire dégénérative chronique caractérisée par une inflammation de la membrane synoviale (synovite), une destruction du cartilage et un remodelage de l'os sous-chondral (1–4). Cette pathologie peut entraîner une érosion de l'os cortical, un aplatissement des compartiments articulaires, une sclérose sous-chondrale, ainsi qu'une formation d'ostéophytes et de kystes sous-corticaux (2,5,6). Cette affection, qui se manifeste de manière progressive, représente une source majeure de douleur et peut mener à une invalidité (5,7). Elle peut être mono ou polyarticulaire (8).

L'arthrose touche une personne de plus de 65 ans sur trois, avec une prédominance féminine (9), mais sa prévalence varie en fonction des articulations évaluées et de la population étudiée (10). Le genou est le plus fréquemment atteint, suivi de la main et de la hanche (11,12). Sa prévalence déjà importante est amenée à augmenter en raison du vieillissement de la population, de l'augmentation de l'obésité, des modes de vie sédentaires et du stress chronique (13,14).

Longtemps considérée comme une maladie de dégradation uniquement mécanique, il est maintenant admis qu'il s'agit d'une maladie inflammatoire et biomécanique complexe touchant l'ensemble de l'articulation, et influencée par de nombreux facteurs (7,13). On distingue l'arthrose primaire (idiopathique) et secondaire (causée par un traumatisme, un acte iatrogène ou une infection) (15).

Son étiologie n'est pas encore déterminée (16). De nombreux facteurs de risque sont incriminés, dont les plus importants sont l'âge, le sexe, la surcharge pondérale et l'obésité, les traumatismes articulaires, la génétique, les pathologies métaboliques et les troubles endocriniens (13). Même si son étiopathogénie n'est pas complètement comprise (17), nous savons qu'elle résulte d'un déséquilibre entre la synthèse et la dégradation des composants de la matrice extracellulaire (MEC) cartilagineuse, ce qui conduit à une perte progressive de ce tissu (16).

Le cartilage est un tissu conjonctif avasculaire et hypocellulaire qui ne contient qu'un seul type de cellules différenciées : les chondrocytes. Il est présent dans les articulations synoviales, la colonne vertébrale, les côtes, les oreilles externes, le nez et les voies respiratoires, ainsi que dans les plaques de croissance des enfants et des adolescents (17). Chez l'Homme, il en existe trois grands types (17) :

- Le cartilage hyalin
- Le cartilage fibreux ou fibrocartilage
- Le cartilage élastique

Les chondrocytes synthétisent et sécrètent les composants majeurs de la MEC (17,18). Celle-ci contient une famille unique de protéoglycanes enchevêtrés dans un réseau fibrillaire de collagène hautement hydraté, ce qui lui permet de remplir ses fonctions biomécaniques de soutien et résistance à la déformation. De plus, d'autres protéines, protéoglycanes et glycoprotéines non collagéniques facilitent la libération et l'assemblage de cette MEC (17). L'abondance, la distribution et les types de ces éléments varient dans chacun des trois types de cartilage, ce qui donne lieu à des différences d'apparence et de propriétés biomécaniques (17). Le **cartilage fibreux**, est principalement retrouvé dans les disques intervertébraux ainsi que dans les ménisques, les interfaces os-tendon et les interfaces ligament-tendon. Il est en grande partie composé de collagène de type I. Le **cartilage élastique** est principalement constitué de collagène de type II, de protéoglycanes et d'élastine, et est situé dans les oreilles externes, la trompe auditive, le larynx et l'épiglotte (17,19).

Le cartilage articulaire, **hyalin**, siège au niveau des surfaces articulaires (18). Les chondrocytes sont emmurés dans un treillis de collagène, principalement de type II, et de protéoglycanes. L'agrécan est le protéoglycane le plus abondant (7,16,20). La structure du cartilage articulaire est divisée en trois zones : la zone superficielle, la zone intermédiaire et la zone profonde. La morphologie cellulaire et la disposition des fibres de collagène de type II varie en fonction de ces zones (18,20,21).

Dans des conditions physiologiques, les chondrocytes maintiennent un équilibre dynamique entre la synthèse et la dégradation des composants de la MEC. Un déséquilibre conduit au développement de l'arthrose (16).

Les traitements actuels de l'arthrose sont de courte durée ou sont peu efficaces (9,16). La prise en charge de cette pathologie peut inclure des traitements éducatifs, comportementaux, psychosociaux et physiques, ainsi que des médicaments topiques, oraux et intra-articulaires (22,23). Ces thérapies peuvent-être utilisées seules ou en association (22). À l'heure actuelle, les prises en charge de première intention de l'arthrose du genou et de la hanche sont non

chirurgicales (23) et consistent en des exercices supervisés (généralement par les kinésithérapeutes) et en une éducation du patient. Une perte de poids peut être recommandée (9,22,23). Lorsque cela ne permet pas d'amélioration suffisante des symptômes, des traitements complémentaires peuvent être proposés, en fonction de l'articulation touchée. Il peut s'agir de l'utilisation de la canne, d'orthèses, de traitements manuels par kinésithérapie et de traitements pharmacologiques (22,23).

Parmi les possibilités pharmacologiques, les anti-inflammatoires non stéroïdiens (AINS) topiques sont recommandés dans l'arthrose du genou, et doivent être envisagés avant la voie orale. Les AINS oraux sont recommandés dans l'arthrose du genou, de la hanche et de la main (22). Le paracétamol n'est pas recommandé, car il ne s'est pas révélé supérieur au placebo (22,23). Il peut néanmoins être approprié pour une utilisation à court terme et épisodique en cas de contre-indication aux AINS (22). Les injections intra-articulaires de glucocorticoïdes peuvent être une alternative dans l'arthrose du genou (22). En cas d'amélioration insuffisante, le patient pourra être orienté vers un chirurgien (23).

II. L'ARTHROSE DE L'ARTICULATION TEMPORO-MANDIBULAIRE

II.1. Contexte

II.1.1. L'articulation temporo-mandibulaire

L'articulation temporo-mandibulaire (ATM) est une structure complexe, paire et symétrique, qui relie la mandibule au massif facial (24,25). Ses principales fonctions sont la mastication et la parole (26).

L'ATM unit le processus condyalaire de la mandibule et la fosse mandibulaire du temporal par l'intermédiaire d'un appareil discal (24,25,27). Le processus condyalaire (ou condyle) de la mandibule est convexe et mobile, alors que la fosse mandibulaire du temporal est concave et fixe. Elle est limitée en avant par le tubercule articulaire du temporal, qui est convexe (24). L'appareil discal (Figure 1) est composé, d'avant en arrière, de la lame tendineuse pré-discale,

du disque proprement dit, et de la zone bilaminaire rétro-discale (25). Le disque proprement dit est une structure fibrocartilagineuse biconcave (24,26,27), constitué d'un bourrelet périphérique postérieur et d'un antérieur séparés par une zone centrale amincie (24). Il constitue la portion intra-articulaire du tendon du muscle ptérygoïdien latéral articulaire (25).

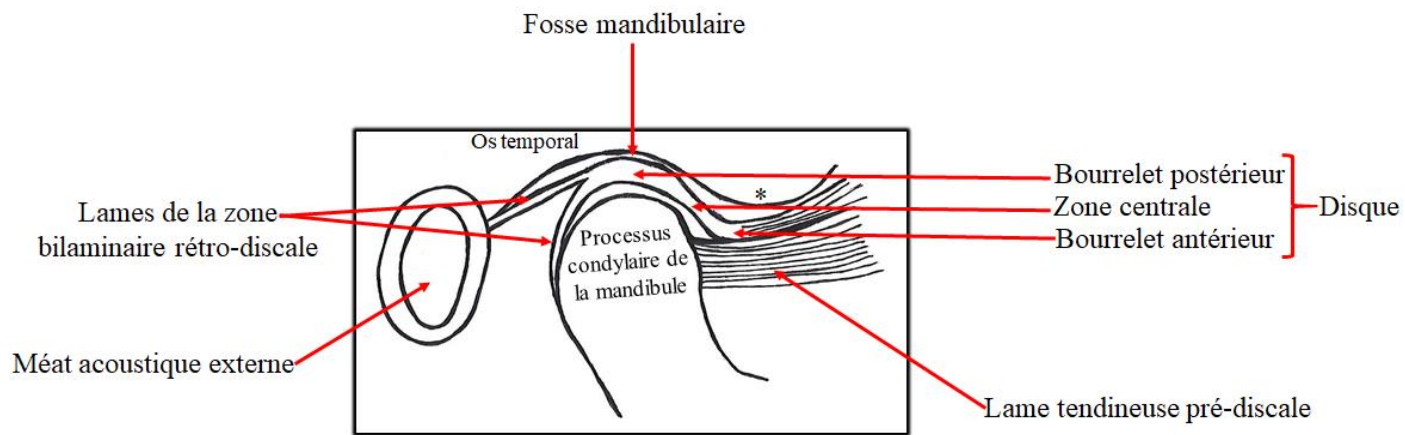


Figure 1. L'appareil discal. * : Tubercule articular

L'appareil discal divise l'articulation en deux compartiments :

- Un compartiment supérieur disco-temporal de translation
- Un compartiment inférieur disco-condylien ou condylo-discal de rotation, plus petit que le compartiment supérieur (24–27).

L'ATM est également constituée d'une capsule fibreuse qui est attachée aux muscles et aux tendons (24,26,27). Celle-ci est tapissée par une membrane synoviale qui sécrète un liquide synovial lubrifiant. Le disque articulaire est attaché à la capsule (27).

L'ATM est une articulation synoviale (24,27). En effet, elle en possède plusieurs caractéristiques qui sont la présence d'une capsule fibreuse, d'un disque, d'une membrane synoviale, d'un liquide synovial et de ligaments (26). Néanmoins, contrairement aux autres articulations synoviales, la surface articulaire de l'ATM est recouverte de fibrocartilage (riche en collagène de type I) et non de cartilage hyalin (entièrement composé de collagène de type

II), ce qui la rend unique (1,26,27). Ce fibrocartilage recouvre les surfaces articulaires de l'ATM, c'est-à-dire le processus condyloire de la mandibule et la surface articulaire de l'os temporal. Le disque articulaire est également composé de fibrocartilage (27).

L'ATM peut être affectée par l'arthrose, entraînant des douleurs chroniques et un dysfonctionnement articulaire se traduisant par une limitation de la mobilité et par des crépitations (5,15,28). L'arthrose de l'ATM, sous-type important de Dysfonctionnement Temporo-Mandibulaire (DTM) (29), est principalement traitée de manière symptomatique. Il existe plusieurs stratégies thérapeutiques qui visent à diminuer l'inflammation et prévenir la dégradation de l'articulation, comme la pharmacothérapie, les traitements éducatifs et comportementaux, et les orthèses de myorésolution (15,30). Cependant, il n'existe actuellement aucune stratégie efficace pour réparer et régénérer une ATM endommagée (31).

Bien que l'on sache qu'une inflammation et un remodelage de l'os sous-chondral se produisent lors d'une arthrose, la pathogénie sous-jacente n'est pas claire (8,32), ce qui rend difficile la mise au point de traitements curatifs. L'arthrose de l'ATM a été peu étudiée (6), et il est difficile de comparer l'ATM avec les autres articulations du corps humain car elle possède des caractéristiques qui font d'elle une articulation unique :

- Elle n'est exposée qu'à des forces porteuses limitées (1).
- Comme évoqué ci-dessus, la couche cellulaire la plus superficielle est composée de fibrocartilage, qui contient principalement du collagène de type I, et la couche cellulaire la plus profonde contient du collagène de type II (1).
- Il s'agit de l'articulation synoviale qui effectue les mouvements les plus complexes du corps humain (32). En effet, ses mouvements sont tridimensionnels, puisqu'ils combinent la propulsion, la rétropulsion, la diduction, l'ouverture et la fermeture buccale (33).
- Elle est considérée comme l'articulation la plus mobile de l'organisme. Cette mobilité est à l'origine d'un risque plus important de luxation (24).
- Les deux articulations temporo-mandibulaires droite et gauche sont les seules articulations de l'organisme à travailler de façon couplée, étant reliées par la mandibule (24).

Des recherches supplémentaires sur l'arthrose de l'ATM sont donc nécessaires afin de développer des traitements curatifs (4).

II.1.2. Les cellules souches mésenchymateuses

Le cartilage articulaire est un tissu non vascularisé dont le potentiel d'auto-réparation ne permet pas la guérison après un traumatisme ou une maladie dégénérative (34,35). Cette capacité régénérative limitée peut conduire à des changements du cartilage traumatisé, ce qui constitue un facteur de risque de développement précoce d'arthrose (36). Différentes stratégies ont été développées pour traiter les lésions du cartilage, comme l'implantation de chondrocytes autologues, la microfracture, la mosaïcplastie, mais leurs inconvénients sont la morbidité du site donneur (et les changements arthrosiques qui en résultent dans l'articulation du donneur) et/ou une réparation de qualité inférieure (34,36–38). En effet, cette réparation se fait sous forme de fibrocartilage au lieu de cartilage hyalin ce qui contraste avec l'ATM, originellement composée de fibrocartilage (26,37).

L'ingénierie tissulaire qui vise à restaurer, maintenir et améliorer les performances d'un tissu en combinant une matrice (biomatériaux) à des cellules et des agents bioactifs, pourrait être une alternative à la reconstitution *ad integrum* du tissu (39–41).

En ingénierie tissulaire cartilagineuse, les matrices les plus étudiées sont les hydrogels composés de différents matériaux comme l'acide hyaluronique, le chitosan, l'élastine ou le collagène. Les polymères synthétiques sont également très étudiés et prometteurs (41). Les progrès récents des technologies d'impression 3D ont permis de faire évoluer la fabrication de matrices (42).

Les cellules peuvent être des chondrocytes, des cellules souches mésenchymateuses (CSM), des cellules souches pluripotentes induites (iPSC) ou des cellules souches embryonnaires (41,42).

Les agents bioactifs comprennent des facteurs de croissance, des ions minéraux, des molécules de signalisation intracellulaire, des kinases, des facteurs de transcription, des exosomes (41).

Concernant les cellules souches, ces dernières années, les CSM sont apparues comme une source cellulaire prometteuse pour le traitement de diverses maladies dégénératives, inflammatoires et auto-immunes (38).

Les CSM sont des cellules multipotentes qui peuvent se différencier en plusieurs lignées cellulaires comme les ostéoblastes, les chondrocytes, les adipocytes, les cellules endothéliales, les cellules musculaires ou les neurones (35,43).

Dans un contexte d'arthrose, les CSM ont un double intérêt :

- Grâce à leur potentiel de différenciation multi-lignées, elles pourraient être différenciées en chondrocytes (34,35).
- Leurs exosomes pourraient permettre la réparation cartilagineuse (38).

Les CSM exercent des effets immunomodulateurs et anti-inflammatoires (44). Elles peuvent être isolées à partir de différents tissus (la moelle osseuse, le tissu adipeux, le cordon ombilical, les muscles squelettiques, le cartilage, le liquide synovial, les tissus cardiaques et dentaires) (45–47) et leurs capacités de différenciation peuvent être influencées par leur origine (48). Il a, par exemple, été montré que les CSM de la moelle osseuse ont une capacité chondrogénique réduite par rapport aux CSM placentaires (48).

Les CSM de la moelle osseuse sont les plus étudiées et sont considérées comme le Gold Standard. Néanmoins, leur obtention est souvent douloureuse et comporte un risque d'infection (43). Les CSM d'origine dentaire pourraient être la solution pour pallier cet inconvénient. En effet, elles représentent une source très accessible car elles peuvent être isolées lors de chirurgies dentaires de routine (43). De plus, elles présentent de nombreux avantages :

- Elles se multiplient et présentent une relative stabilité génomique pendant une longue période (45).
- Elles peuvent se différencier en plusieurs lignées dont les odontoblastes, les ostéoblastes, les chondrocytes, les myocytes, les éléments nerveux, les adipocytes, les cellules épithéliales de la cornée, les mélanocytes (46).
- Le temps de doublement moyen des CSM de la pulpe dentaire est comparable à celle des CSM de la moelle osseuse (43).

- Le nombre de CSM de la pulpe dentaire formant des colonies est élevé par rapport à celles provenant de la moelle osseuse (43).
- Elles ont démontré des propriétés immunomodulatrices grâce à la sécrétion de cytokines, équivalentes aux autres CSM de l'organisme (45).
- Elles ont été retrouvées dans de nombreux tissus dentaires (la pulpe, la papille apicale, le ligament alvéolo-dentaire, la gencive, le follicule dentaire, le germe dentaire, l'os alvéolaire) (45).

Toutes ces caractéristiques distinguent les CSM dentaires des autres CSM humaines et font d'elles un outil prometteur pour la cytothérapie mais également pour la thérapie acellulaire grâce à leurs exosomes (45).

En effet, les effets thérapeutiques des CSM sont de plus en plus attribués à leurs sécrétions paracrines, et en particulier leurs nano-vésicules appelées exosomes (29). Les exosomes sont étudiés comme agents bioactifs (41), mais également comme alternatives acellulaires aux CSM pour l'ingénierie tissulaire, en particulier l'ingénierie tissulaire osseuse et cartilagineuse (49,50). Ainsi, une technique d'ingénierie tissulaire les associant à une matrice de verre bioactif pourrait favoriser la réparation cartilagineuse (51,52).

Des études ont démontré que ces vésicules, dérivées de CSM embryonnaires, synoviales ou issues de la moelle osseuse, étaient thérapeutiques contre l'arthrose du genou (53–55). Récemment, Yu Fu et al. ont démontré l'efficacité des exosomes issus de CSM dentaires (provenant de la pulpe) sur un modèle murin d'arthrose du genou (56). Cette efficacité thérapeutique ne peut être extrapolée à l'arthrose de l'ATM en raison de ses particularités.

II.1.3. La différenciation chondrocytaire et la culture tridimensionnelle

Des cultures cellulaires en trois dimensions et de haute densité sont nécessaires pour la différenciation des CSM en chondrocytes (57).

En effet, une densité cellulaire élevée mime la forte concentration des cellules souches nécessaire au développement du cartilage (58).

Les cultures tridimensionnelles (3D) présentent de nombreux avantages. Les CSM cultivées en trois dimensions conservent leur propriétés phénotypiques intrinsèques par des interactions cellules-matrice extracellulaire (59). Par conséquent, ces méthodes sont considérées plus physiologiques, et se rapprochent davantage de l'*in vivo* (60). De plus, les cultures 3D augmentent l'expression de facteurs paracrines comme les exosomes (61).

Le plus souvent, la différenciation chondrocytaire est obtenue avec une culture 3D sous forme de culots, qui est le Gold Standard (57). Néanmoins, les sphéroïdes présentent de nombreux avantages par rapport aux culots. Leur utilisation nécessite un nombre de cellules moindre et leur manipulation est plus aisée. De plus, de récents travaux ont montré que la réduction de la taille de la culture 3D pouvait améliorer la chondrogenèse (62). L'utilisation de sphéroïdes pour les transplantations de CSM chez l'hôte est bien documentée en ingénierie tissulaire, et il a été prouvé qu'ils améliorent le potentiel thérapeutique (63), alors que peu d'études ont rapporté l'utilisation de culots.

Cette technique de culture de sphéroïdes est très développée au sein du laboratoire.

II.1.4. Objectifs

Le but de ce travail est de développer un modèle tridimensionnel *in vitro* d'arthrose à partir de chondrocytes cultivés sous forme de sphéroïdes, afin d'obtenir un outil performant d'évaluation des mécanismes et des traitements de l'arthrose de l'ATM.

En effet, peu d'études rapportent l'utilisation des sphéroïdes dans l'étude de cette pathologie. Les quelques cas de modélisation *in vitro* font appel uniquement à des cultures en deux-dimensions (31) ou sous formes de culots cellulaires (29).

Les résultats obtenus seront comparés au Gold standard, la culture tridimensionnelle sous forme de culots.

En préambule, une revue de littérature a été réalisée (64).

II.2. Revue de littérature

II.2.1. Méthode

Une recherche bibliographique a été réalisée sur la base de données MEDLINE en utilisant les mots clés suivants : « Osteoarthritis » AND « Temporomandibular Joint ».

Les critères d'inclusion étaient les suivants :

- Articles portant sur l'arthrose de l'ATM publiés entre 2017 et 2020
- Articles publiés en anglais ou en français

Les critères d'exclusion étaient les suivants :

- Articles portant sur tous les dysfonctionnements temporo-mandibulaires (DTM)
- Les lettres à l'éditeur
- Les articles publiés avant 2017

Le domaine médical est en constante évolution, c'est pourquoi il a été décidé d'inclure uniquement les articles récents (postérieurs à 2017).

Les articles ont d'abord été sélectionnés sur les titres et les résumés. Une deuxième sélection a été réalisée après lecture complète.

En complément, une seconde recherche sur la base de données MEDLINE a été réalisée avec les mots clés suivants : « Osteoarthritis » AND « Temporomandibular Joint » AND « Tissue Engineering ». Deux articles, un publié en 2016 et l'autre en 2018 ont été obtenus.

En complément, 17 articles issus de recherches personnelles ont été utilisés afin de comparer l'arthrose de l'ATM à l'arthrose des autres articulations, ou d'apporter des précisions complémentaires.

La stratégie de recherche est illustrée dans la Figure 2.

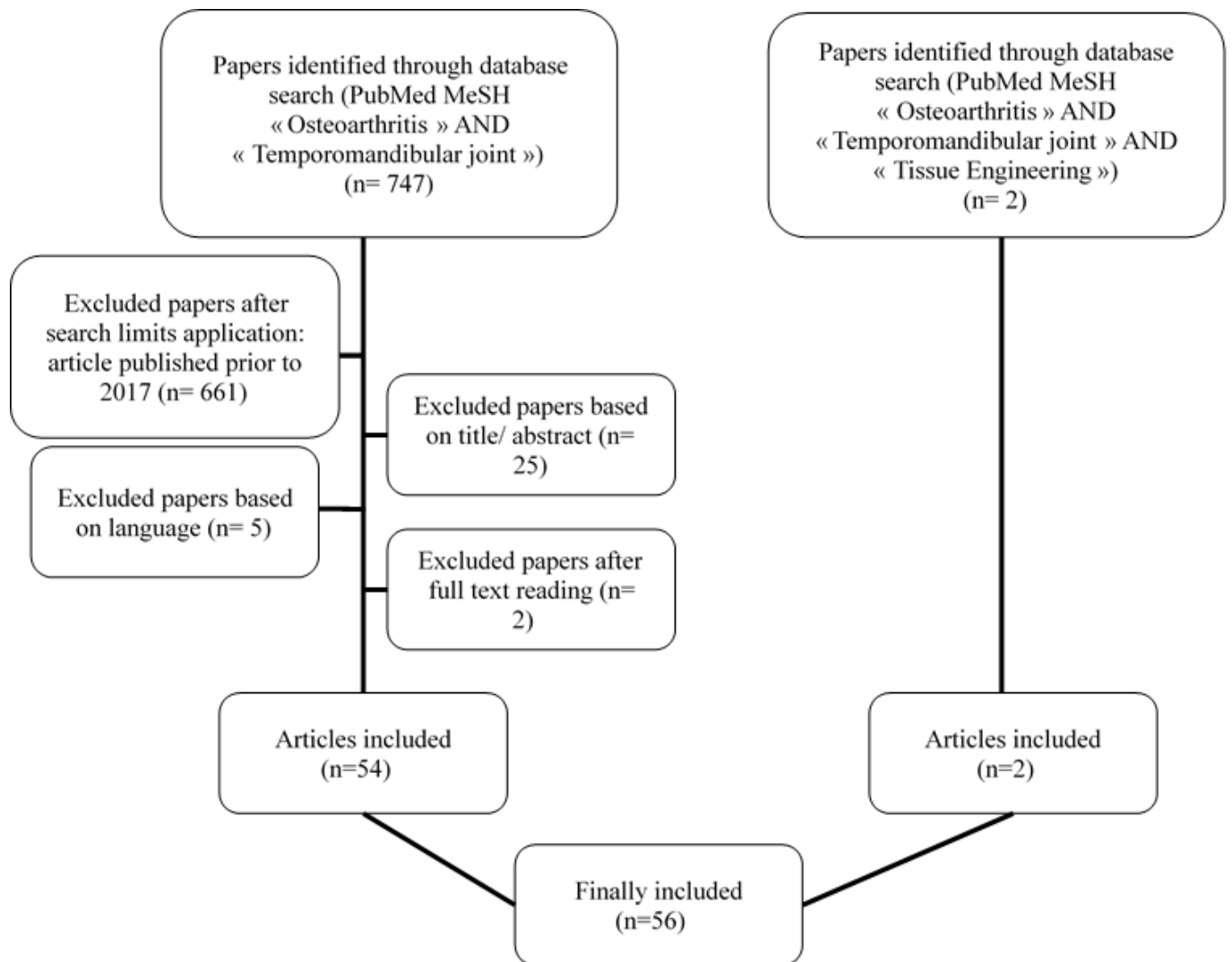


Figure 2. Stratégie de recherche : Diagramme de flux

II.2.2. Résultats

II.2.2.1. Articles inclus

Au total, 56 articles ont été inclus : 15 études observationnelles, 6 revues de littérature, 3 études de cas, une étude *in vitro*, 6 études combinant études *in vitro* et *in vivo*, 20 études *in vivo* sur modèles animaux, 3 études *in vivo* sur échantillons humains, une étude *in vivo* sur échantillons murins et humains, une revue systématique de la littérature avec méta-analyse (Tableau 1).

Type of article	Study first author, year
Observational Studies	<ul style="list-style-type: none"> - Abrahamsson, 2017 (6) - Suh, 2018 (65) - Sonnesen, 2017 (66) - Nitzan, 2017 (2) - Lei, 2017 (3) - Balon, 2019 (67) - Liang, 2017 (68) - Lee, 2019 (69) - Walewski, 2019 (70) - Boutault, 2018 (30) - Bergstrand, 2019 (71) - Kang, 2017 (72) - Hong, 2019 (73) - Cen, 2018 (74) - Dumbuya, 2020 (75)
Review	<ul style="list-style-type: none"> - Ghassemi Nejad, 2017 (1) - Sperry, 2019 (4) - Izawa, 2018 (76) - Melo, 2018 (77) - Roberts, 2018 (78) - Salash, 2016 (79)
Case study	<ul style="list-style-type: none"> - Ackland, 2018 (80) - Nojima, 2019 (81) - Taleuan, 2019 (82)
In vitro studies	<ul style="list-style-type: none"> - Yokota, 2017 (83)
Combination of an in vitro and in vivo studies	<ul style="list-style-type: none"> - Alshenibr, 2017 (84) - Luo, 2019 (31) - Yang, 2019 (85) - Xiong, 2018 (86) - Zhang, 2017 (87) - Vapniarsky, 2018 (88)
In vivo studies on animal models	<ul style="list-style-type: none"> - Mino-Oka, 2017 (89) - Wu, 2019 (32) - Tolba, 2020 (90) - He, 2018 (91) - Luo, 2018 (92) - Ye, 2018(93) - Yotsuya, 2020 (28) - AbuBakr, 2018 (5) - Memis, 2018 (8) - Hui, 2018 (94) - Yotsuya, 2019(95) - Zhang, 2018 (96) - Chu, 2017 (97) - Xu, 2017 (98) - Shirakura, 2017 (99) - Chandrasekaran, 2017 (100) - Zhou, 2019 (101) - Dong, 2017 (102) - Reed, 2019 (103) - Wang, 2018 (104)
In vivo study on human sample	<ul style="list-style-type: none"> - de Alcântara Camejo, 2017 (105) - Savage, 2019 (15) - Monasterio, 2018 (106)
In vivo study on human sample and on rats	<ul style="list-style-type: none"> - Zhang, 2019 (107)
Systematic review and meta-analysis	<ul style="list-style-type: none"> - Chung, 2019 (108)

Tableau 1. Articles inclus

II.2.2.2. Histologie de l'Articulation Temporo-Mandibulaire

Contrairement aux autres articulations synoviales composées d'un cartilage hyalin, les surfaces articulaires de l'ATM sont recouvertes de fibrocartilage. Le disque est également composé de fibrocartilage (27).

Au niveau du processus condyloire de la mandibule, la MEC est principalement composée de protéoglycanes dont le biglycane, la décorine, l'agrécan, la fibromoduline et le collagène (1,27,93,99).

Le fibrocartilage est divisé en trois couches :

- La couche fibreuse, qui correspond à la surface articulaire faisant face au disque
- La couche proliférative
- La couche hypertrophique, adjacente à l'os sous-chondral (32).

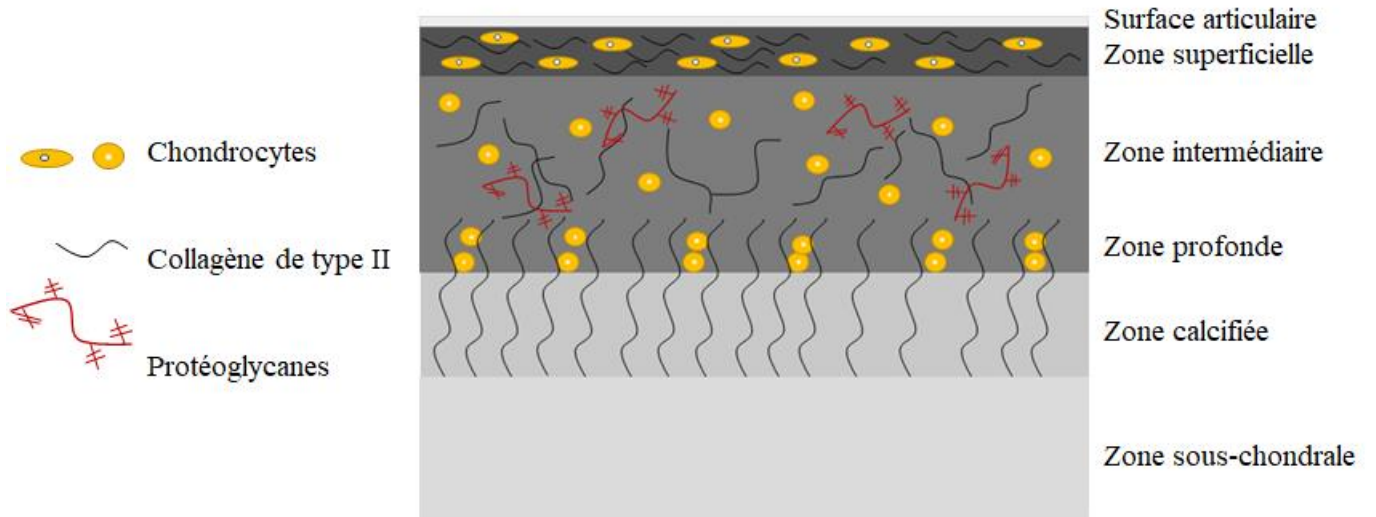
Une précédente étude a décrit une quatrième couche située entre les couches proliférative et hypertrophique, appelée la zone chondroblastique (27).

Parmi les collagènes présents dans la MEC du cartilage du processus condyloire, les collagènes de types I et III sont présents dans la couche superficielle (fibreuse). Le collagène de type II est exprimé dans les couches profondes, et le collagène de type X est présent dans la couche hypertrophique (1,27,103). La MEC immédiate entourant les chondrocytes est la matrice péricellulaire qui, dans le cartilage condylien mandibulaire, est principalement composée de collagène de type IV, de collagène de type VI et de laminine (95,97).

À l'inverse, la MEC du cartilage hyalin est principalement composée de collagène de type II et de protéoglycanes, et est divisée en zones superficielle, intermédiaire et profonde (18,21). Les fibrilles de collagène des régions superficielles sont orientées parallèlement à la surface articulaire pour réduire la friction et les contraintes de cisaillement. En revanche, les fibres de collagène des régions profondes du cartilage sont orientées perpendiculairement à la surface de l'os sous-chondral pour assurer l'ancrage (109).

Les compositions du cartilage hyalin et du fibrocartilage sont présentées Figure 3.

A



B

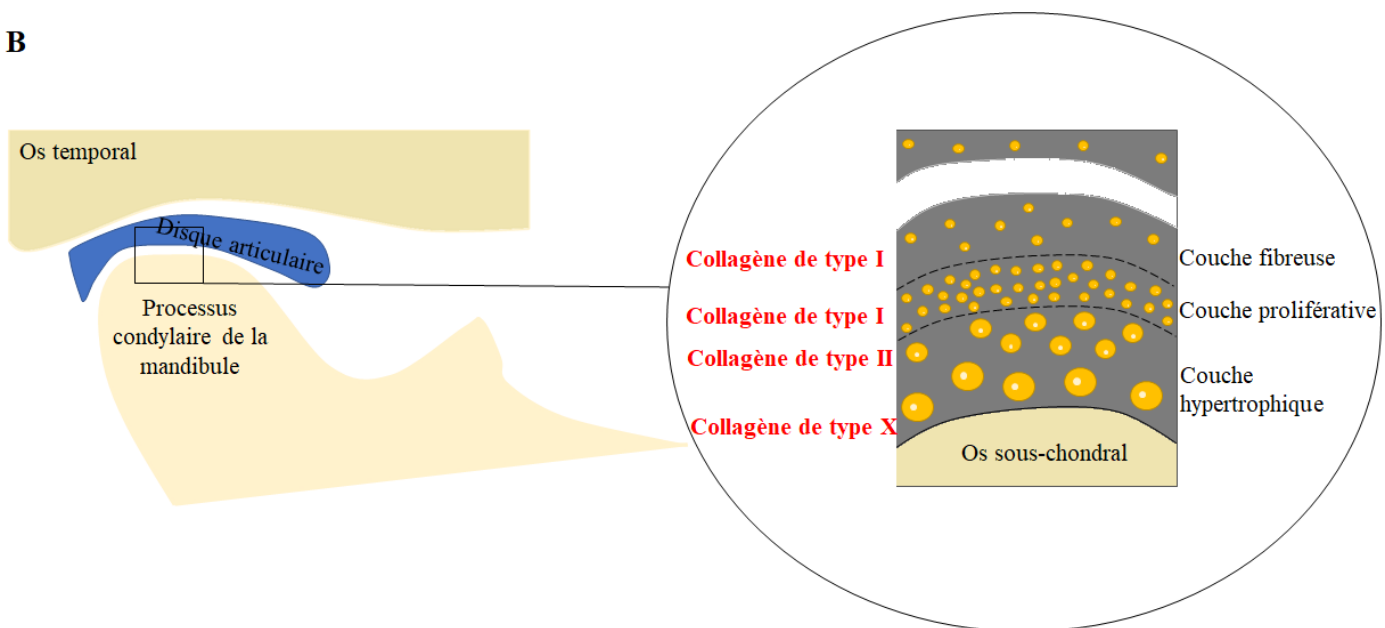


Figure 3. Composition du cartilage hyalin (A) et du fibrocartilage (B).

II.2.2.3. Prévalence

L'arthrose de l'ATM est une affection courante, dont la prévalence varie de 8 à 60 % (3,8,75,100). Il est difficile d'obtenir la prévalence exacte car beaucoup de patients asymptomatiques ont des signes radiographiques (8,100). Cette pathologie a une prédilection pour les femmes (75,86) avec un ratio femmes/hommes de plus de 2:1 (76), ce qui est similaire aux autres articulations (110). La prévalence augmente avec l'âge (86). Elle est évaluée à partir d'examens cliniques et d'imagerie par résonance magnétique (IRM) et a été estimée à 25 % chez les personnes âgées de 20 à 49 ans et à 70 % chez les personnes âgées de 73 à 75 ans (76). Néanmoins, on pense que l'ATM est touchée plus précocement que les autres articulations. L'âge moyen d'apparition serait de 35 ans, soit 10 ans plus tôt que pour d'autres articulations, comme le genou (82). Par ailleurs, elle ne touche pas exclusivement les adultes, mais peut également être retrouvées chez les adolescents (3). La littérature rapporte l'apparition précoce de l'arthrose de l'ATM, en particulier pendant la puberté (73).

II.2.2.4. Etiologies et facteurs de risques

L'étiopathogénie n'est pas claire et est généralement multifactorielle (32,66,82). Les facteurs de risques, comme l'âge, le sexe, la génétique, l'infection/inflammation et les anomalies congénitales et de développement, sont similaires à ceux des autres articulations (6). Les facteurs de risques peuvent être classés en facteurs locaux (traumatismes, parafonctions et surcharge articulaire) et généraux (âge, sexe et hérédité) (82,106). Le stress mécanique exercé sur l'articulation (traumatisme, parafonctions, occlusion instable, surcharge fonctionnelle et friction articulaire accrue) tout au long de la vie, qui dépasse la capacité normale d'adaptation, semble avoir un rôle important dans son développement (28,32,68,81,82). Cependant, à l'instar d'autres articulations, les réactions immunitaires innées sont également importantes dans l'arthrose de l'ATM (69). L'arthrose entraîne une activation non spécifique du système immunitaire inné, qui est similaire au processus de cicatrisation des plaies chroniques (111). De plus, la présence d'un déplacement discal irréductible augmente le risque d'arthrose de l'ATM (3,105). Le déplacement du disque provoque un étirement et une inflammation du tissu

rétrodiscal, ce qui entraîne un dérangement interne de l'ATM et constitue un facteur de risque pour le développement de l'arthrose, avec un remodelage anormal du processus condyalaire et de la fosse mandibulaire (105).

Plusieurs auteurs ont cherché à élucider l'étiopathogénie. Certains rapportent qu'une résorption condylienne progressive peut survenir après une chirurgie orthognatique (81), tandis que d'autres n'ont pas trouvé de relation entre les classes squelettiques et l'arthrose de l'ATM (70). Izawa et al. ont évoqué le rôle étiologique de l'os sous-chondral. En effet, un défaut de remodelage de l'os sous-chondral pourrait entraîner des lésions des chondrocytes et une dégradation accrue du collagène avec libération de protéases et réduction d'inhibiteurs de protéases, conduisant à une dégradation de la MEC (76). Dumbuya et al. ont également rapporté que les patients présentant des modifications osseuses au niveau de l'ATM ont une plus forte prévalence de troubles des tissus conjonctifs, probablement car ces derniers favoriseraient les anomalies discales (position et/ou morphologie) (75).

II.2.2.5. Pathogénèse

Bien que plusieurs facteurs et voies de signalisation aient été étudiés, la pathogénèse de l'ATM n'est pas encore bien comprise. Les facteurs et voies de signalisation ayant une implication vraisemblable sont décrits ci-dessous :

II.2.2.5.1. Le biglycane et la fibromoduline

Le biglycane et la fibromoduline sont de petits protéoglycanes riches en leucine présents dans la MEC qui modulent l'activité de la super-famille du TGF (Transforming Growth Factor), dont la signalisation des protéines BMP (Bone Morphogenetic Protein), qui sont membres de cette super-famille. Cette signalisation joue un rôle dans la chondrogenèse et il a été démontré qu'une signalisation BMP-2 excessive était impliquée dans la pathogénèse de l'arthrose de l'ATM (99). Le TGF β 1 se liant au biglycane et à la fibromoduline, leur absence pourrait conduire à une activation excessive d'autres voies de signalisation par le TGF β 1, aboutissant à un déséquilibre dans le renouvellement de la MEC, entraînant ainsi la dégradation du cartilage (1). Par

conséquent, la diminution de l'expression du biglycane et de la fibromoduline peut être un biomarqueur de l'arthrose de l'ATM au stade précoce, comme l'ont suggéré Shirakura et al (99).

II.2.2.5.2. HIF (Hypoxia Inducible Factors) et VEGF (Vascular Endothelial Growth Factor)

Les facteurs induits par l'hypoxie (HIF) maintiennent la fonction normale des chondrocytes mais activent des voies destructrices s'ils sont absents ou augmentés. Les cytokines peuvent également déréguler les HIF ; HIF2 α entraîne la destruction du cartilage et HIF1 α augmente l'expression de VEGF, qui à son tour entraîne une augmentation des niveaux de MétalloProtéases Matricielles (MMP) (4,89). L'angiogenèse au cours de l'arthrose crée un environnement hypoxique qui active HIF-1, ce qui augmente encore l'expression du VEGF (112). Le VEGF, un facteur pro-angiogénique, peut être impliqué dans la pathogenèse de l'arthrose de l'ATM (102) en se liant à son récepteur (VEGFR-2), ce qui entraîne l'activation des protéines ERK 1/2 (Extracellular signal Regulated Kinase 1 and 2), qui stimulent les cellules endothéliales. De plus, les protéines ERK induisent les MMP. Le VEGF contribue également à l'activation de la voie de signalisation Notch, qui joue un rôle dans la formation vasculaire ainsi que dans la prolifération, la différenciation, la survie et l'apoptose des cellules (92,102). La voie Notch a été étudiée par Luo et al., qui ont suggéré un rôle de cette voie dans l'arthrose de l'ATM. Dans leur étude, le développement de l'arthrose de l'ATM a été suivi par l'activation de la signalisation Notch chez la souris. L'inhibition de la voie Notch a eu tendance à retarder la progression de l'arthrose de l'ATM. Ce phénomène a également été observé chez des patients souffrant d'arthrose du genou. L'inhibition de la voie Notch permet une baisse des cibles en aval de l'activation de la signalisation Notch, dont les facteurs de transcription HES1 et HES5 (Hairy and Enhancer of Splt) et MMP-13 (92).

La figure 4 résume les voies de signalisation qui semblent impliquées dans l'arthrose de l'ATM.

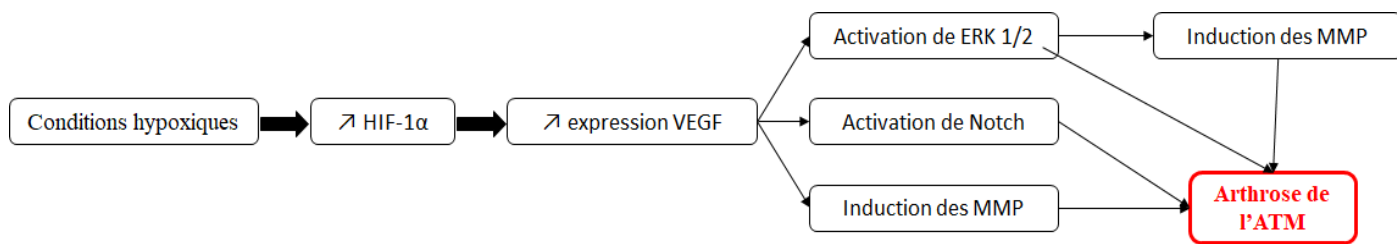


Figure 4. Les voies de signalisation vraisemblablement impliquées dans l'arthrose de l'ATM et leur possible action synergique.

II.2.2.5.3. Les œstrogènes

Les variations des taux d'œstrogènes sont considérées comme une des causes d'arthrose de l'ATM chez les femmes (32), mais des études antérieures ont donné des résultats contradictoires (32,93). Cependant, des niveaux élevés d'œstrogènes semblent être destructeurs pour le cartilage condylien, mais protecteurs pour l'os sous-chondral (73,93). Des concentrations d'œstrogènes adéquates sont importantes pour l'homéostasie de l'ATM (32). Er α est un récepteur d'œstrogènes qui, d'après Wu et al., joue un rôle dans la mécanotransduction. Er α pourrait activer la voie ERK et donc aggraver une arthrose de l'ATM (32). La voie de signalisation ERK semble donc impliquée dans l'arthrose de l'ATM (32,102). Wu et al. ont rapporté qu'en raison d'un effet additif impliquant la voie ERK, la combinaison d'une carence en œstrogènes et d'une contrainte mécanique excessive sur le condyle entraînait une arthrose de l'ATM plus sévère sur un modèle murin que la carence en œstrogènes ou la contrainte mécanique excessive seules (32).

II.2.2.5.4. Les autres facteurs

Des études ont signalé un rôle de la voie de signalisation β -caténine. Une activité inappropriée de cette voie peut affecter l'intégrité du cartilage condylien (94,101). La voie de signalisation Indian Hedgehog a aussi été étudiée, et son activation semble induite dans l'arthrose de l'ATM (85,98).

L'activité autophagique est essentielle pour la survie et la fonction des chondrocytes en raison de leur faible taux de renouvellement cellulaire. Une activité autophagique altérée pourrait

contribuer à plusieurs pathologies. La signalisation FGF (Fibroblast Growth Factor) activerait la protéine mTOR (mechanistic target of rapamycin), entraînant la suppression de l'autophagie par la voie PI3K/Akt (Phosphoinositide 3-kinase/Protein kinase B). Dans cette étude menée par Wang et al., la suppression de la signalisation FGF a retardé la progression de l'arthrose de l'ATM chez la souris, probablement en favorisant l'activité autophagique (104).

La leptine semble également jouer un rôle. Dans une étude menée par Xiong et al., les patients souffrant d'une arthrose de l'ATM présentaient des concentrations de leptine dans leur liquide synovial significativement plus élevées que celles observées chez les témoins sains. Cette étude a également montré que la leptine stimule l'expression de l'interleukine-6 (IL-6), et la production d'IL-6 induite par la leptine est significativement réduite par l'inhibition des voies JAK2/STAT3 (Janus kinase 2/Signal transducer and activator of transcription proteins 3), p38 MAPK (mitogen-activated protein kinases), ou PI3K/Akt (86). L'IL-6 est fortement exprimée dans le liquide synovial des patients présentant un déplacement discal de l'ATM. Néanmoins, De Alcântara Camejo et al. ont étudié l'expression de l'IL-6 dans le disque de patients présentant un déplacement discal ou une arthrose de l'ATM. Ils n'ont trouvé aucune différence significative entre les groupes déplacements discaux réductibles et irréductibles et entre les groupes avec et sans arthrose. Cependant, une expression plus élevée d'IL-6 a été observée dans le groupe présentant le phénotype le plus extrême (déplacement discal irréductible), mais la différence n'était pas statistiquement significative (105).

Yokota et al. ont suggéré que l'axe ROCK/actin/MRTF favorise l'activité fibrogène des synoviocytes autour de l'ATM (83), et He et al. ont rapporté le rôle du gène circadien Per2 dans l'arthrose de l'ATM (91). Enfin, Savage et al. ont étudié la présence de bactéries dans des échantillons de têtes condyliennes de patients ayant une arthrose de l'ATM, mais ne sont pas parvenus à identifier une croissance bactérienne significative (15).

II.2.2.6. Signes cliniques

Les principaux signes cliniques de l'arthrose de l'ATM sont les bruits articulaires (sous forme de crépitations), la perte de fonction avec limitation d'ouverture buccale, et la douleur (15,30,71). Celle-ci peut être continue et est aggravée pendant la mastication (30). Bien que ces signes cliniques soient évocateurs, le diagnostic est principalement radiologique (6,81), avec

des signes d'érosion de l'os cortical, d'aplatissement des compartiments articulaires, de sclérose, de formation d'ostéophytes et de kystes sous-corticaux (5,6,78). Il est important de noter qu'il n'existe pas toujours de relation directe entre les résultats radiologiques et les symptômes (6,66), et que beaucoup de patients ayant une arthrose de l'ATM sont asymptomatiques (68).

La pathologie est divisée en plusieurs stades. La résorption osseuse survient principalement lors des premiers stades, alors que les ostéophytes et les kystes sous-chondraux apparaissent à des stades plus avancés (75). Différentes classifications existent, dont le score de Kellgren-Lawrence (66) et la classification de Wilkes (105,108) (Annexes 1 et 2). Le score de Kellgren-Lawrence est utilisé pour classer l'arthrose de toutes les articulations, alors que la classification de Wilkes est spécifique aux dysfonctionnements temporo-mandibulaires.

II.2.2.7. Outils diagnostiques

L'évaluation précise de l'ATM à l'aide de la radiographie conventionnelle est difficile en raison du chevauchement des structures anatomiques (70). Le diagnostic par imagerie est évalué de la manière la plus fiable par la tomodensitométrie ou scanner (CT : computed tomography) (6) ; cependant, la tomographie volumique à faisceau conique (TVFC) ou cone beam computed tomography (CBCT) semble être l'outil d'imagerie de choix en raison de son rapport coût-efficacité et de sa précision à une dose d'irradiation réduite (6,66,70,75). De plus, les logiciels des CBCT disponibles fournissent des images détaillées qui améliorent l'identification de certaines altérations de l'ATM (70). D'après Liang et al., le CBCT, associé à un protocole d'analyse sur logiciel, pourrait détecter les changements trabéculaires de l'arthrose de l'ATM, ce qui pourrait être bénéfique car l'os trabéculaire pourrait être un indicateur plus sensible des changements physiopathologiques précoces (68).

Quand une arthrose de l'ATM est soupçonnée, les changements radiologiques suivants confirment le diagnostic : aplatissement du processus condyalaire, formation d'ostéophytes ou de corps étrangers, érosion, changement de forme, sclérose sous-corticale ou générale, kystes sous-corticaux, hyperplasie ou hypoplasie de la tête condylienne et ankylose osseuse (70). D'autres critères susceptibles d'aider au diagnostic de l'arthrose de l'ATM ont été étudiés. Par exemple, Lee et al. ont montré que l'angle condylien horizontal (l'angle entre le grand axe du

processus condyalaire et le plan coronal perpendiculaire au plan sagittal médian en vue axiale), était plus important dans les articulations touchées par l'arthrose que dans celles non touchées et qu'une augmentation de cet angle était associée au passage d'un état non arthrosique à un état arthrosique. Néanmoins, ils ont conclu que sa valeur initiale ne permettait pas à elle seule de prédire un futur diagnostic d'arthrose (69). En revanche, l'étude de Zhang et al. a démontré l'importance de l'ossification de l'interface ostéochondrale dans le diagnostic de l'arthrose de l'ATM (96).

D'autres outils ont été proposés pour l'évaluation de l'arthrose de l'ATM comme la tomographie par émission de positons (4,65), des traceurs radioactifs détectant l'hypoxie, et la tomodensitométrie par émission monophotonique (4). La tomographie par émission de positons peut servir au diagnostic des dysfonctionnements temporo-mandibulaires, mais aussi pour l'évaluation de la réponse au traitement. En effet, Suh et al. ont comparé ses paramètres avant et après traitement par orthèse de myorésolution (65).

De plus, le diagnostic de l'arthrose de l'ATM pourrait dépendre de biomarqueurs tels que les facteurs pro-inflammatoires et cataboliques suivants :

- Les cytokines pro-inflammatoires, qui comprennent le TNF α (Tumor necrosis factor alpha) et l'interleukine 1 bêta (IL-1 β) (4,93,106),
- Les protéases dégradant la matrice comme les MMP, notamment MMP-3, MMP-9 et MMP-13, et les ADAMTS (a disintegrin and metalloproteinase with thrombospondin motifs), notamment ADAMTS-4 et ADAMTS-5 (1,90,93,94,98,105).

Par conséquent, ces facteurs représentent des marqueurs potentiels pour cette pathologie. La MMP-3 est un biomarqueur important de l'arthrose de l'ATM et un prédicteur de sa progression puisqu'elle peut cliver l'agrécan, dénaturer les collagènes, se lier aux protéines et activer d'autres MMP (90). Les MMP sont principalement exprimées dans les articulations arthrosiques, et peu sont exprimées dans les articulations saines (90).

Des auteurs ont cherché des marqueurs qui pourraient être utilisés pour prédire le développement de l'arthrose de l'ATM. Zhang et al. ont montré qu'une réduction précoce de la protéine Egr1 (early growth response 1) dans les leucocytes du sang périphérique pouvait indiquer un stade précoce d'arthrose de l'os sous-chondral (107). Reed et al. ont émis l'hypothèse que la diminution du collagène de type VI pouvait être un biomarqueur précoce de la transition d'un stade précoce à un stade avancé d'arthrose de l'ATM (103).

II.2.2.8. Traitements

Les options thérapeutiques de l'arthrose de l'ATM peuvent être divisées en traitements non-invasifs, traitements peu invasifs et traitements chirurgicaux (8,15,71). Des procédures de « sauvetage » peuvent être envisagées à un stade avancé de la maladie (8,82).

Les **traitements non-invasifs**, qui doivent être proposés en première intention, comprennent la pharmacothérapie (principalement représentée par les anti-inflammatoires non stéroïdiens), les traitements éducatifs ou comportementaux et les orthèses de myorésolution ou gouttières (15,30,82,108).

Les **traitements peu invasifs** comprennent l'arthroscopie, l'arthrocentèse et les injections intra-articulaires (acide hyaluronique et corticostéroïdes) (2,15,82). Parmi les articles inclus dans ce travail, l'arthroscopie n'a pas fait l'objet d'études approfondies. Elle comprend la biopsie, la discopexie (repositionnement arthroscopique du disque), la synovectomie et la coagulation des tissus (113). L'arthrocentèse utilise une technique de lavage de l'articulation qui élimine les médiateurs inflammatoires et rompt les adhérences au sein de l'articulation (71). L'efficacité de l'arthrocentèse est controversée (8) ; cependant, elle diminue la douleur et améliore la fonction (2,4,71). Une étude menée par Nitzan et al. a montré de bons résultats après arthrocentèse chez des patients qui ne répondaient pas aux thérapies non-invasives et qui auraient nécessité une chirurgie par arthroplastie (2). Le traitement de l'arthrose de l'ATM par des injections intra-articulaires d'acide hyaluronique peut être efficace ; cependant, son utilisation est controversée car son avantage par rapport au lavage n'est pas clair, ce qui est similaire aux injections de stéroïdes (4,71). Une méta-analyse réalisée par Chung et al. a suggéré que l'injection de plasma riche en plaquettes est efficace pour réduire la douleur après l'arthrocentèse ou l'arthroscopie chez les patients souffrant d'arthrose de l'ATM (108). Deux articles ont porté sur l'administration orale de suppléments de glucosamine (74,77). Le premier a examiné les effets thérapeutiques de la glucosamine orale en complément de l'injection d'acide hyaluronique chez des patients souffrant d'arthrose de l'ATM. Les auteurs ont conclu à une supériorité de l'association glucosamine/injection par rapport à l'association placebo/injection (74). Une revue systématique portant sur l'efficacité de la glucosamine orale comparée à celle d'un

placebo ou de l'ibuprofène a conclu qu'il y avait peu de preuves concernant les effets thérapeutiques de la glucosamine sur l'arthrose de l'ATM (77).

Les **traitements chirurgicaux** comprennent l'arthroplastie et la condylectomie (15), tandis que les procédures de « sauvetage » passent par le remplacement prothétique total de l'articulation (82). La chirurgie n'est indiquée qu'en cas de douleur sévère et persistante et/ou de gêne fonctionnelle lorsque les traitements non-invasifs et peu invasifs ne parviennent pas à soulager la douleur (30).

Dans le cas d'une arthrose de l'ATM au stade terminal, une reconstruction totale de l'articulation temporo-mandibulaire est nécessaire. Diverses méthodes peuvent être utilisées, notamment l'utilisation de tissu osseux autogène, l'ostéogenèse par distraction et la prothèse totale de l'ATM, de série ou sur mesure. La prothèse totale de l'ATM peut être utilisée lors d'un stade final d'arthrose de l'ATM, mais aussi face à un stade final d'autres dysfonctionnements temporo-mandibulaires dégénératifs sévères tels que l'ankylose, la résorption condylienne sévère, les traumatismes et le cancer, lorsque les traitements conservateurs ont échoué (80). Depuis les années 1990, la prothèse totale de l'ATM est préconisée à la place de la prothèse condylienne seule, car le remplacement du condyle seul peut entraîner une résorption de la fosse mandibulaire (Figure 5) (67). La prothèse totale de l'ATM présente certains avantages par rapport aux greffes ou à d'autres méthodes de reconstruction, notamment l'absence de site donneur, ce qui réduit la morbidité. Mais elle présente également des inconvénients tels que la fracture de l'implant, les lésions nerveuses per-opératoires et le risque d'infection (80). Ackland et al. ont décrit une articulation prothétique imprimée en 3D qui semble prometteuse, en particulier dans les cas d'anatomie pathologique pour lesquels un dispositif commercial ne peut pas être utilisé (80). Boutault et al. ont souligné que la prothèse totale de l'ATM est souvent préférée à l'arthroplastie, mais que l'arthroplastie peut être appropriée pour les patients âgés ou fragiles (30). Une prothèse totale de l'ATM est schématisée Figure 5.




Figure 5. Représentation schématique d'une prothèse totale de l'ATM.

Enfin, He et al. ont évoqué le potentiel de l'utilisation des ultrasons pulsés de faible intensité pour la protection précoce du cartilage (91), et AbuBakr et al. ont démontré l'efficacité potentielle de la thérapie au laser de faible niveau (5), qui est utilisée pour soulager la douleur dans divers troubles musculo-squelettiques (114). Cette thérapie est connue pour ses effets stimulants sur le métabolisme des tissus et sa capacité à moduler le processus inflammatoire après une lésion. Elle entraîne également une meilleure oxygénation cellulaire, la libération de neurotransmetteurs associés à la modulation de la douleur et la libération de médiateurs anti-inflammatoires et endogènes (5).

II.2.2.9. L'arthrose de l'ATM chez l'adolescent

L'arthrose est généralement une affection liée à l'âge qui se manifeste dans les articulations portantes ; elle peut toutefois survenir chez les adolescents et les jeunes adultes (3).

L'étiologie de l'arthrose de l'ATM chez l'adolescent n'est pas bien comprise. Les hormones de croissance jouent un rôle dans son apparition au cours de la puberté (73). De plus, une étude de Lei et al. a suggéré que l'arthrose de l'ATM chez les populations jeunes pourrait être attribuée à un dysfonctionnement temporo-mandibulaire tel qu'un déplacement discal irréductible. La prévalence des dysfonctionnements temporo-mandibulaires chez les enfants et adolescents est en augmentation, ce qui pourrait en partie expliquer la survenue d'arthrose de l'ATM chez l'adolescent (3).

Cette pathologie peut affecter leur croissance car la formation de l'os cortical sous-chondral ne débute qu'entre 12 et 14 ans (3). Kang et al. ont montré que l'arthrose de l'ATM pouvait être associée à un retard du développement dentaire, à un positionnement mandibulaire postérieur et à des profils faciaux hyperdivergents, mais pas à la maturation du squelette. Selon eux, la surface condylienne de l'ATM en croissance n'ayant pas de véritable cartilage articulaire, le processus d'adaptation à la surcharge diffère de celui d'une surface condylienne adulte. Tout processus qui détruit la surface condylienne peut interrompre le développement condylien et mandibulaire normal, ce qui se traduit par une mandibule positionnée en arrière et un profil facial hyperdivergent. Un retard de développement dentaire peut être influencé par une croissance anormale de la mandibule (72). Hong et al. ont montré que l'arthrose de l'ATM était associée à une maturation prématurée du squelette et une petite taille adulte prédite, en particulier chez les adolescentes, en raison de l'augmentation du stress et des niveaux de cortisol sérique (73).

II.2.2.10. Modèles pour l'étude de l'arthrose de l'ATM

Il existe beaucoup de modèles d'arthrose *in vivo* et *in vitro*. L'arthrose peut être induite *in vitro* principalement sous l'effet de cytokines ou de charges. Ces inductions peuvent être réalisées sur des explants, sur des cultures de chondrocytes (en monocouche ou en trois dimensions), ou sur des co-cultures (115).

La plupart des études incluses dans cette revue de littérature ont utilisé des modèles animaux (5,8,28,32,85,87,89–104,107). Les plus fréquemment étudiés étaient les souris et les rats (5,28,32,85,87,90–99,101–104,107). Une étude a été réalisée sur des lapins (8). Chez l'animal, l'arthrose de l'ATM peut être induite de différentes manières :

- Chirurgicalement (discectomie par exemple)
- Mécaniquement (en créant une malocclusion telle qu'un inversé d'occlusion antérieur unilatéral)
- Chimiquement (avec des injections intra-articulaires de monosodium iodoacetate ou d'adjuvant complet de Freund)
- Génétiquement (par Recombinaison-Cre ou knockout) (5,32,90,92–94,101).

Les techniques les plus utilisées pour les études incluses dans cette revue étaient l'inversé d'occlusion antérieur unilatéral (85,87,93,96,104,107), la discectomie (28,92,95,103), les techniques génétiques (94,99,101), et les injections intra-articulaires de monosodium iodoacetate (75,86), ou d'adjuvant complet de Freund (90,98). Cependant, il n'existe pas de modèle animal de référence (91).

Le monosodium iodoacetate est un inhibiteur métabolique qui perturbe la voie cellulaire de la glycolyse aérobie et induit par conséquent la mort cellulaire en inhibant l'activité de la glyceraldéhyde-3-phosphate déshydrogénase dans les chondrocytes. La réduction du nombre de chondrocytes qui en résulte et les altérations articulaires qui s'ensuivent sont similaires à celles observées dans l'arthrose humaine (116). L'adjuvant complet de Freund est constitué de *Mycobacterium tuberculosis* tué à la chaleur dans des huiles non métabolisables (huile de paraffine et monooléate de mannide) (117). Il agit en créant une réponse immunitaire qui entraîne une inflammation (118).

Les études qui ont mené des expériences *in vitro* ont principalement utilisé des cultures monocouches de cellules humaines (86) ou murines (83,85,95,97,102).

II.2.2.11. Contribution de l'ingénierie tissulaire

À notre connaissance et d'après cette revue de littérature, aucune stratégie d'ingénierie tissulaire n'est utilisée en pratique clinique pour traiter l'arthrose de l'ATM, ni les autres dysfonctionnements temporo-mandibulaires. Néanmoins, Salash et al. ont souligné l'importance de la recherche en bio-ingénierie de l'ATM et ont détaillé les indications et les contre-indications de l'utilisation de tissus synthétiques pour le remplacement des composants anatomiques de l'ATM (79). Par contre, la réparation de l'amincissement du disque à l'aide d'implants issus de l'ingénierie tissulaire a été examinée chez des mini porcs, et les résultats semblent prometteurs (88).

L'ingénierie tissulaire vise à régénérer les tissus aussi proches que ceux originels en combinant trois éléments : une matrice (scaffold), des agents bioactifs et des cellules (49,119).

L'implantation de chondrocytes autologues est une technique cellulaire utilisée pour traiter les lésions focales du cartilage articulaire. Les inconvénients de cette procédure (tels que la morbidité du site donneur et la nécessité d'une étape d'expansion cellulaire qui induit une

dédifférenciation des chondrocytes, ce qui pourrait conduire à la production de fibrocartilage) ont encouragé le développement d'une alternative à l'implantation de chondrocytes autologues, comme l'utilisation de cellules souches mésenchymateuses (CSM) (120).

Les CSM sont intéressantes pour l'ingénierie tissulaire en raison de leur capacité à régénérer les tissus endommagés (121). Elles peuvent être facilement isolées à partir de différentes sources de tissus (moelle osseuse, synovie, tissu adipeux, cordon ombilical, pulpe dentaire, etc.) (58,120). Les effets thérapeutiques des CSM sont de plus en plus attribués à la sécrétion paracrine, en particulier à des nanovésicules appelées exosomes (29). Les recherches concernant l'utilisation des exosomes de CSM comme alternatives acellulaires aux CSM pour l'ingénierie tissulaire, en particulier l'ingénierie tissulaire osseuse et cartilagineuse, sont de plus en plus nombreuses (49,50). Certains auteurs ont étudié les effets de ces nanovésicules dans l'arthrose de l'ATM et ont rapporté qu'elles favorisaient la régénération ostéocondrale (29,50) et supprimaient l'inflammation dans les chondrocytes de l'ATM (31). Concernant les agents bioactifs, les facteurs de croissance BMP-2, VEGF, TGF- β 1, IGF (insulin-like growth factor) et FGF (fibroblast growth factor) ont été étudiés pour développer des stratégies d'ingénierie tissulaire pour le condyle mandibulaire (122).

II.3. Expérimentations

II.3.1. Matériels et méthodes

II.3.1.1. Matériels

II.3.1.1.1. Milieux de culture

Le milieu complet des CSM (MCCSM) était composé de Minimum Essential Medium - Alpha Eagle (α -MEM, Lonza, Verviers, Belgium) supplémenté par 20 mmol/L de Tampon HEPES (Lonza, Verviers, Belgium), de 2 mmol/L de L-glutamine (Lonza, Verviers, Belgium), d'antibiotiques (100 UI/mL de pénicilline et 100 μ g/mL de streptomycine, Lonza, Verviers, Belgium) et de 10% de sérum de veau fœtal (SVF, Gibco, Life Technologies, Paisley, UK).

Le milieu complet des chondrocytes (MCC) était composé de Dulbecco's modified Eagle's medium (DMEM, Lonza, Verviers, Belgium) supplémenté de 10% de SVF (Gibco, Life Technologies, Paisley, UK), de 2 mmol/L de L-glutamine (Lonza, Verviers, Belgium) et d'antibiotiques (100 UI/mL de pénicilline et 100 μ g/mL de streptomycine, Lonza, Verviers, Belgium).

Le milieu différenciant ostéogénique (MDO) était composé de MCCSM supplémenté de 50 μ g/mL d'acide ascorbique, de 10 mM de β -glycérophosphate (Sigma-Aldrich G9422, Saint-Louis, MO, USA), et de 100 nM de dexaméthasone.

Le milieu différenciant adipocytaire (MDA) était composé de MCCSM supplémenté de 100 μ M d'indométacine (Sigma-Aldrich I7378, Saint-Louis, MO, USA), de 0.5 mM de 3-isobutyl-1-méthylxanthine (Sigma-Aldrich I5879, Saint-Louis, MO, USA), de 1 μ M de dexaméthasone et de 1 μ M d'insuline (Sigma-Aldrich I1882, Saint-Louis, MO, USA).

Le milieu différenciant chondrocytaire (MDC) était composé de DMEM supplémenté de 10% de SVF, de 2 mmol/L de L-glutamine, d'antibiotiques (100 UI/mL de pénicilline et 100 μ g/mL

de streptomycine), de 1 mM de pyruvate de sodium (Lonza, Verviers, Belgium), de 50 µg/mL d'acide ascorbique (Sigma-Aldrich A4403, Saint-Louis, MO, USA), de 0.1 µM de dexaméthasone (Sigma-Aldrich D4902, Saint-Louis, MO, USA), de 1% d'insulin-transferrin-selenium (ITS, Sigma-Aldrich I3146, Saint-Louis, MO, USA) et 10 ng/mL de TGFβ3 (Sigma-Aldrich SRP3171, Saint-Louis, MO, USA).

II.3.1.1.2. Cellules souches mésenchymateuses humaines

Pour mener à bien les expériences, des cellules souches mésenchymateuses (CSM) d'origine dentaire ont été isolées à partir d'explants issus de la pulpe de troisièmes molaires extraites le jour même.

Ces cellules sont nommées hDPSC (human Dental Pulp Stem Cells).

Une deuxième lignée de CSM d'origine dentaire, qui ont été isolées à partir du ligament alvéolo-dentaire ou ligament parodontal lors d'un précédent travail (123), ont également été utilisées pour les expériences.

Ces cellules sont nommées hPDLSC (human Periodontal Ligament Stem Cells)

II.3.1.1.3. Lignée établie de chondrocytes

Une lignée établie de chondrocytes, la lignée C20A4, a été utilisée. Il s'agit d'une lignée de chondrocytes humains immortalisés par l'antigène grand T de SV40.

II.3.1.2. Méthodes

II.3.1.2.1. Obtention des hDPSC

Deux lignées cellulaires ont été isolées à partir de la pulpe de troisièmes molaires extraites le jour même chez deux patients.

Pour chaque patient, les cellules ont été isolées de la manière suivante :

Les germes de troisièmes molaires ont été coupés à l'aide d'une pince pour accéder à la pulpe qui a été extraite à l'aide d'une sonde, puis transférée dans une boîte de Pétri. Cette pulpe a été découpée au scalpel en fragments d'environ 1 mm³. Huit explants ont été positionnés par boîte de Pétri de 35 mm de diamètre et recouverts du minimum de MCCSM pour éviter qu'ils ne se décollent (Figure 6). L'incubateur cellulaire était à 37°C sous 5 % de CO₂ et >95% d'humidité. Le lendemain de la mise en culture, les explants ont été recouverts de MCCSM renouvelé tous les 2 jours. Une fois qu'une couronne de cellules a encerclé chaque explant, les vestiges de celui-ci ont été retirés. La culture a été maintenue jusqu'à obtenir 60 à 80% de confluence dans la boîte de Pétri. Les cellules ont alors été lavées deux fois au tampon phosphate salin (PBS) sans Magnésium et Calcium et décollées par l'action synergique du cocktail trypsine-EDTA. Après inhibition de l'effet de la trypsine avec du MCCSM, la suspension cellulaire a été centrifugée (5 minutes ; 1000 rpm), le culot a été repris par du MCCSM neuf et réensemencé dans une flasque ventilée de 25cm².

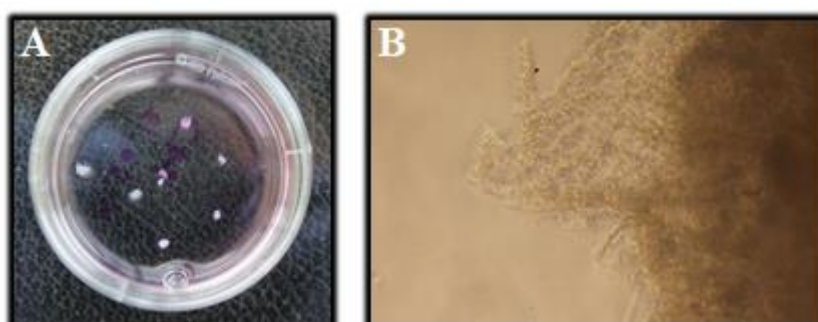


Figure 6. (A) Explants de pulpe dentaire de 3èmes molaires dans leur boîte de culture ; (B) Observation au microscope photonique (grossissement x20) des explants et des cellules commençant à coloniser la boîte de culture

II.3.1.2.2. Caractérisation des hDPSC

- **Caractérisation phénotypique**

Cette première étape vise à étudier les marqueurs membranaires des hDPSC par cytométrie de flux, afin de confirmer leur caractère souche.

Les marqueurs suivants ont été testés : CD 34, CD 45, CD 73, CD 90 et CD 105.

Les cellules ont été décollées et lavées deux fois dans du PBS. Elles ont ensuite été resuspendues dans du PBS et réparties dans deux tubes (2mL par tube) : un tube qui n'a reçu aucun anticorps (témoin négatif) et un tube qui a reçu 5µL d'anticorps anti-CD 34, 5µL d'anticorps anti-CD 90, 5µL d'anticorps anti-CD 105, 20µL d'anticorps anti-CD 45 et 20µL d'anticorps anti-CD 73.

Après incubation 15 minutes dans l'obscurité à température ambiante, les cellules ont été lavées puis resuspendues dans du PBS avant d'être analysées au cytomètre de flux.

- **Caractérisation fonctionnelle**

Cette deuxième étape, qui vise à vérifier que les hDPSC ont conservé leurs fonctionnalités, a consisté en l'évaluation de leur capacité à :

- Former des colonies (coloration au Crystal Violet)
- Se différencier en ostéoblastes (coloration au Rouge Alizarine) ou en adipocytes (coloration au Red-Oil).

- Formation de colonies

Pour évaluer leur capacité à former des colonies, les hDPSC ont étéensemencées dans une plaque 6 puits à raison de 500 cellules par puits, et cultivées dans du MCCSM. Après 10 jours de culture, elles ont été fixées pendant 30 minutes à température ambiante avec du formaldéhyde 37% dilué au 1/10ème dans du PBS. Elles ont ensuite été colorées avec une solution de crystal violet dilué à 0,5% dans du méthanol à 100% pendant 5 minutes et lavées avec de l'eau distillée (124).

- Différenciation ostéoblastique

Pour évaluer leur potentiel de différenciation en ostéoblastes, les hDPSC ont étéensemencées dans du MCCSM sur une plaque 6 puits à une densité de 5×10^4 cellules/ml. Après 24H, le MCCSM a été remplacé par du MDO. Le milieu a été changé tous les 2 ou 3 jours. Après 21 jours de culture, les cellules ont été fixées avec du formaldéhyde à 10% pendant 15 minutes à température ambiante, colorées avec une solution de Rouge Alizarine à 40 mM pendant 20 minutes à température ambiante et lavées avec de l'eau distillée.

- Différenciation adipocytaire

Pour évaluer leur potentiel de différenciation en adipocytes, les hDPSC ont étéensemencées dans du MCCSM sur une plaque 6 puits à une densité de 5×10^4 cellules/ml. Après 24H, le MCCSM a été remplacé par du MDA. Le milieu a été changé tous les 2 ou 3 jours. Après 21 jours de culture, les cellules ont été fixées avec du formaldéhyde à 10 % pendant 30 minutes à température ambiante, colorées avec une solution de Oil Red O (diluée à 60 % dans de l'eau distillée) pendant 30 minutes à température ambiante et lavées avec de l'eau distillée.

II.3.1.2.3. Cinétique de croissance des hDPSC cultivées en trois dimensions

Afin de déterminer les concentrations idéales d'ensemencement, la cinétique de croissance des cellules, cultivées en trois dimensions sous forme de sphéroïdes et de culots, a été étudiée.

- Les cellules ont étéensemencées à différentes concentrations initiales.
- Pour étalonner le test à la phosphatase acide, des nombres différents de sphéroïdes et de culots ont été évalués.

- **Culture tridimensionnelle sous forme de sphéroïdes**

3 suspensions cellulaires ont été réalisées afin de tester 3 concentrations initiales : 1×10^4 , 2.5×10^4 et 5×10^4 cellules/mL (soient 2×10^3 , 5×10^3 et 1×10^4 cellules par sphéroïdes).

Les sphéroïdes ont été obtenus par la méthode de culture sur agar (« liquid overlay ») : 50 μ L d'une solution à 1 % d'agarose dans du PBS ont été introduits dans chacun des puits d'une plaque 96 puits pour empêcher l'attachement des cellules au plastique.

Les plaques ont ensuite été mises à 4°C pour une solidification.

Une fois l'agarose solidifié, l'ensemencement a été réalisé, en déposant 200 μ L de suspension cellulaire par puits, et les plaques ont ensuite été placées à l'incubateur.

Le milieu de culture a été changé tous les deux ou trois jours, et le test à la phosphatase acide a été réalisé à J3, J10 et J16 :

Les sphéroïdes ont été récupérés et regroupés dans des microtubes de 1,5mL (15 sphéroïdes par tube). Ils ont ensuite été centrifugés à 3000 tours/minutes pendant 3 minutes, rincés au PBS et à nouveau centrifugés (3000 tours/minutes).

Après retrait du surnageant, 200 μ L d'une solution de 4-nitrophényl phosphate diluée au 1/100 dans un tampon acétate de sodium-triton à 1% ont été ajoutés dans chaque tube.

Les tubes ont été vortexés et laissés à l'incubateur, en les agitant toutes les heures.

Après 3H30, 10 μ L de soude 1N ont été déposés dans chaque tube, et le contenu de chaque tube a été déposé dans une microplaque 96-puits, à raison de 100 μ L par puits.

L'absorbance à 405nm a été lue sur lecteur ELISA (Sunrise TECAN).

- **Culture tridimensionnelle sous forme de culots**

2 concentrations ont été réalisées : 2.5×10^5 et 5×10^5 cellules/mL.

Les culots ont été obtenus en déposant 1mL de suspension de hDPSC par tube conique de 15ml.

Les tubes ont ensuite été centrifugés à 355g pendant 5 minutes et placés à l'incubateur.

Le milieu de culture a été changé tous les deux ou trois jours, et le test à la phosphatase acide a été réalisé à J3, J10 et J16 :

Chaque culot a été placé dans un microtubes de 1,5mL, rincé au PBS puis centrifugé à 3000

tours/minutes pendant 3 minutes.

Après retrait du surnageant, 1mL d'une solution de 4-nitrophényl phosphate diluée au 1/100 dans un tampon acétate de sodium-triton à 10% a été ajoutés dans chaque tube.

Les tubes ont été vortexés et laissés à l'incubateur, en étant agités toutes les heures.

Après 3H30, 50µL de soude 1N ont été déposés dans chaque tube, et le contenu de chaque tube a été déposé dans une microplaque 96-puits, à raison de 200µL par puits.

L'absorbance à 405nm a été lue sur le lecteur ELISA Sunrise TECAN.

II.3.1.2.4. Culture tridimensionnelle sous forme de culots : sélection de la méthode

De nombreux supports pour la culture cellulaire en culots existent.

La cinétique de croissance des hDPSC et hPDLSC a été étudiée sur 5 supports, afin de sélectionner la méthode optimale. Différentes concentrations d'ensemencement ont été testées.

Les supports testés étaient :

- Les tubes de 15ml
- Les plaques 24-puits traitées pour la culture cellulaire
- Les plaques 24-puits non traitées pour la culture cellulaire
- Les plaques 24-puits préalablement traitées au polyHEMA
- Les plaques 96-puits en V

Pour la culture en tubes de 15ml, les cellules (hDPSC et hPDLSC) ont étéensemencées à 5×10^5 cellules/ml, à raison de 1mL par tube. Le tube a ensuite été centrifugé à 355g pendant 5 minutes.

Pour la culture en plaque 24-puits, les cellules ont, dans un premier temps, étéensemencées à 5×10^5 cellules/mL dans des tubes de 15ml, à raison de 1mL par tube. Le tube a ensuite été centrifugé à 355g pendant 5 minutes.

Après 24H, les culots ont été transférés dans des plaques 24-puits, à raison de 1 culot par puits. Les mêmes étapes ont été réalisées pour tester les plaques 24-puits traitées ou non pour la culture cellulaire ainsi que les plaques 24-puits préalablement traitées au polyHEMA (200µL

de polyHEMA ont été déposés dans 8 puits d'une plaque 24 puits. La plaque 24 puits est incubée à 37°C et utilisée 48H après. Trois rinçages de chaque puits sont réalisés le jour des manipulations).

Pour la culture en plaque 96-puits en V, 250µL de suspension cellulaire ont été déposés dans chacun des puits. La plaque a ensuite été centrifugée à 355g pendant 5 minutes.

3 concentrations initiales ont été testées : 5×10^5 , 4×10^5 et 2×10^5 cellules/mL (soient 1.25×10^5 , 1×10^5 et 0.5×10^5 cellules/culot).

La viabilité cellulaire a ensuite été évaluée grâce au test à la phosphatase acide.

II.3.1.2.5. Différenciation chondrocytaire

- **Ensemencement**

Pour induire la différenciation chondrocytaire, les cellules (hDPSC de l'échantillon 1 et hPDLSC) ont été cultivées sous six conditions expérimentales :

- En deux-dimensions (monocouche) avec milieu complet pour CSM (MCCSM)
- En deux-dimensions (monocouche) avec milieu différenciant chondrocytaire (MDC)
- En trois-dimensions sous forme de sphéroïdes avec MCCSM
- En trois-dimensions sous forme de sphéroïdes avec MDC
- En trois-dimensions sous forme de culots avec MCCSM
- En trois-dimensions sous forme de culots avec MDC

Les cellules ont étéensemencées à 2.5×10^4 cellules/mL pour les monocouches, 5×10^3 cellules/sphéroïdes et 1.25×10^5 par culot.

- Obtention des sphéroïdes

C'est la méthode de culture sur agar (« liquid overlay ») qui a été utilisée. 50 μL d'une solution à 1 % d'agarose dans du PBS ont été introduits dans chacun des puits d'une plaque 96 puits pour empêcher l'attachement des cellules au plastique. Les plaques ont ensuite été mises à 4°C pour une solidification rapide, puis 5×10^3 cellules/puits ont étéensemencées, dans un volume de 200 μL . Après 48h sans bouger des microplaques, les sphéroïdes ont pu être observés (Figure 7).

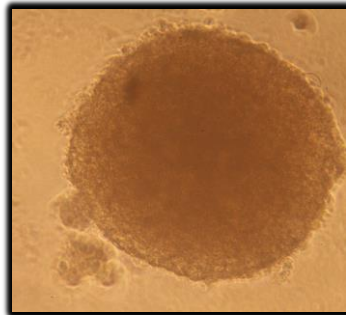


Figure 7. Observation au microscope photonique d'un sphéroïde à 48h de culture (grossissement x20)

- Obtention des culots

1.25×10^5 cellules/puits d'une plaque 96-puits en V ont étéensemencées, dans un volume de 250 μL . Les plaques ont ensuite été centrifugées à 355g pendant 5 minutes puis placées dans l'incubateur.

• **Caractérisation**

- Coloration au Bleu Alcian

À J7, les cellules d'une même condition ont été poolées dans un tube Eppendorf®, puis fixées dans du formaldéhyde tamponné à 4 % pendant 1 heure à température ambiante.

Les cellules fixées ont été concentrées par centrifugation et l'excès de tampon formaldéhyde a

été éliminé.

Après 3 lavages avec du PBS, l'excès de liquide a été éliminé et 2 gouttes de réactifs de Thermo Scientific Shandon Cytoblock Cell Block ont été appliquées. Les cellules ont ensuite été incluses dans de la cire de paraffine avec Excelsior ES 50 (3h). Des sections de blocs de paraffine ont été coupées à 4µm d'épaisseur et montées sur des lames de verre.

Après déparaffinage, les cellules ont été colorées avec du Bleu Alcian pH2,5 (Leica) pendant 20 minutes, et contre-colorées avec du Nuclear Fast Red (Diapath) pendant 2 minutes, avec le Leica ASP 300.

La coloration a été observée avec le scanner Hamamatsu (Nanozoomer 2.0RS/ C10730-12).

- Extraction des ARN et PCR quantitative (Real-Time Quantitative Polymerase Chain Reaction : RT-qPCR)

À J3 et J7, l'extraction des ARN totaux a été réalisée avec le kit Nucleospin RNA. Les cellules d'une même condition ont été poolées dans un même microtube de 1,5 mL (Rnase-free). Après deux étapes de centrifugation (800 tours/min) et 2 lavages au PBS, un mélange de tampon de lyse RA1 (700µL) et de βmercaptoéthanol (7µL) a été déposé dans chaque tube afin de lyser les cellules. Après filtration du lysat (filtre Nucleospin), 700µL d'éthanol (70%) ont été ajoutés, puis les ARN ont été fixés sur une membrane de silice. Celle-ci a ensuite été lavée par ajout de 350µL de tampon de dessalage des membranes (MDB) suivi d'une centrifugation. Les ADN ont ensuite été digérés par une DNase pendant 15 minutes. Après lavages (tampons de lavage RAW2 et RA3) et séchage de la membrane (centrifugation), les ARN ont été élués dans de l'eau RNase free.

Le dosage des ARN totaux a été réalisé à l'aide d'un Nanodrop. La concentration en ARN est déterminée par quantification de la densité optique à 260 nm. La pureté a été vérifiée à 260/280 nm et 260/230 nm. Le premier ratio doit être compris entre 1,8 et 2,0 et le deuxième entre 2,0 et 2,2.

Pour la PCR quantitative, la première étape de rétro-transcription a été réalisée avec le Protoscript First Strand cDNA Synthesis Kit® (Biolabs E6560, New England Biolabs, Ipswich,

MA, USA), afin de synthétiser des ADN complémentaires (ADNc) à partir d'une solution d'ARN totaux. Pour chaque échantillon d'ARN, correspondant à chaque condition testée, 200 ng d'ARN et de l'eau Rnase-free ont été mélangés pour un volume final de 6µL dans un microtube de 200µL spécial PCR. 2 µL d'amorces oligo-d(T)23 ont été ajoutés. Pour un des échantillons d'ARN, un tube supplémentaire a été préparé par lignée pour servir de contrôle négatif (RT-). Ce tube n'a pas reçu d'enzyme de rétro-transcription. Les ARN ont été dénaturés par incubation 5 minutes à 70°C. Une brève centrifugation a été réalisée, puis les tubes ont été remis sur la glace. 10µL de mélange réactionnel « ProtoScript II Reaction Mix » et 2µL d'enzyme « ProtoScript II Enzyme Mix » ont ensuite été ajoutés dans tous les tubes sauf le tube RT- qui a reçu 2µL d'eau. Les 20µL du mélange réactionnel ont été incubés à 42°C pendant 1 heure. L'enzyme a été inactivée par incubation à 80°C pendant 5 minutes.

Une étape de PCR a ensuite été réalisée pour visualiser l'expression de l'actine, qui constituera le témoin interne de la réaction (Figure 8).

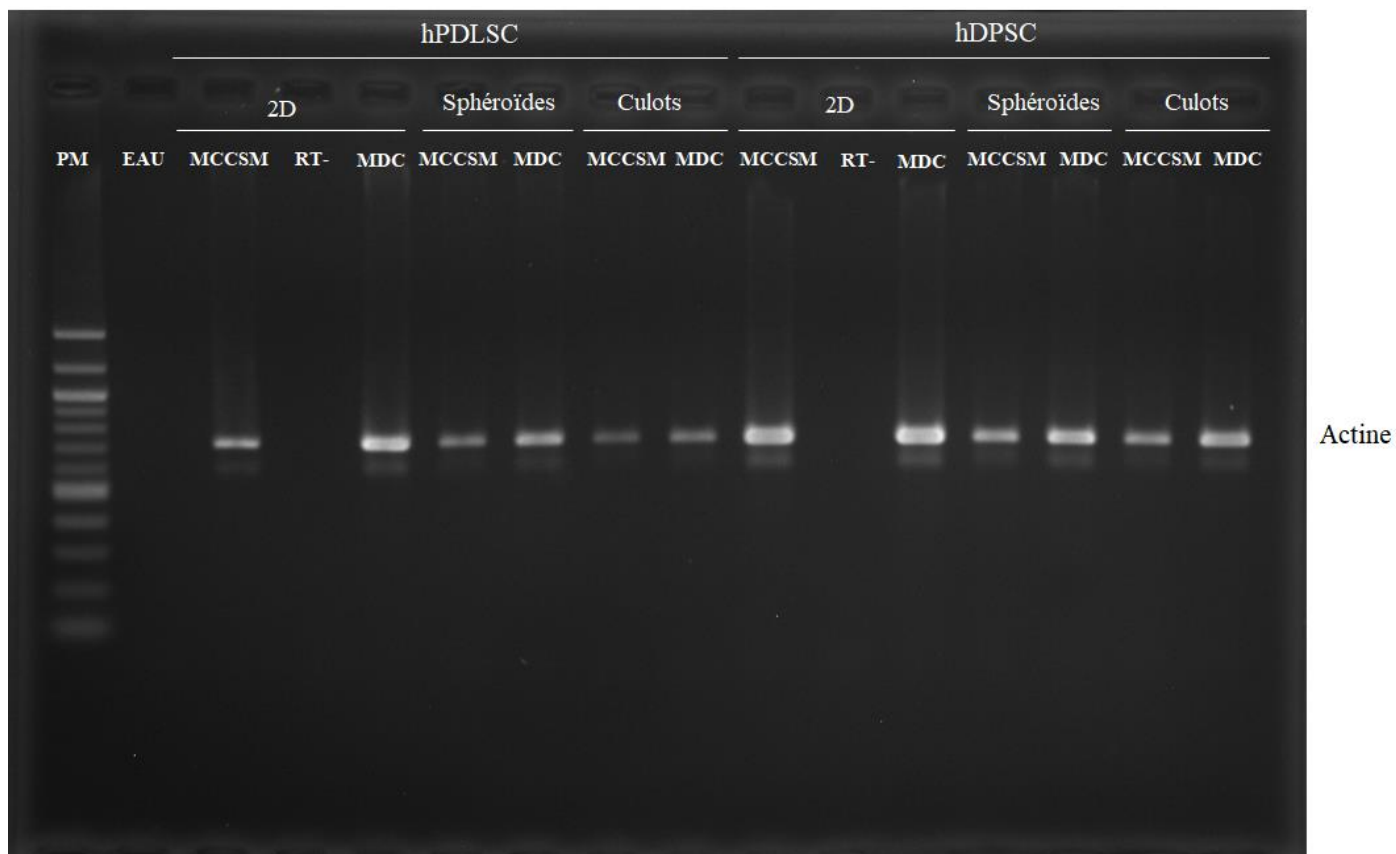


Figure 8. Expression de l'actine dans les 6 conditions expérimentales. PM : échelle de poids moléculaire.

Pour la PCR quantitative, une série de tubes a été préparée pour visualiser l'expression de gènes exprimés au cours de la différenciation chondrocytaire : Agrécan (Acan), Cartilage Oligomeric Matrix Protein (Comp), SRY-related HMG box-containing gene 9 (Sox9), Collagène de type II (Col2a1). Les transcriptions des gènes 18S et GAPDH ont été utilisées pour normaliser les niveaux d'ARNm. Les résultats ont été normalisés à l'aide de la moyenne géométrique du Ct de GAPDH et 18S.

Les amorces utilisées sont présentées dans le tableau 2. Pour chaque amplification génique, 2 témoins ont été réalisés. Une PCR sans RT permettant de mettre en évidence une éventuelle contamination par de l'ADN génomique. Une RT PCR sur eau distillée servant à attester de la non contamination des milieux réactionnels.

La PCR quantitative a été réalisée avec un SYBR® Green PCR kit (Applied Biosystems, Foster City, CA, USA) dans un QuantStudio™ 7 Pro system (Applied Biosystems, Life Technologies LTD, Singapore) sous les conditions cycliques suivantes : 2 minutes à 50 °C ; 10 minutes à 95 °C ; 40 cycles de 15 secondes à 95 °C et 1 minute à 60 °C ; et une étape finale de dissociation. Les résultats quantitatifs ont été analysés avec le logiciel Design and Analysis v2.6.0 (Applied Biosystems, Life Technologies LTD, Singapore). Les tests ont été réalisés en triplicate pour chaque gène. La validité des amorces, la pureté et l'intégrité des ARN et l'efficacité de l'amplification ont été vérifiées conformément aux recommandations de Taylor et Mrkusich (125).

Amorces	Séquence 5'-3'	Position de l'exon	Taille du produit (bp)	Efficacité de l'amorce (%)	R ²
18S	F: ATTAAGGGTGTGGGCCGAAG R: GGTGATCACACGTTCCACCT	F: E1/2 R: E2/3	111	110.1	1
GAPDH	F: AAGGTGAAGGTCGGAGTCAAC R: GGGGTCATTGATGGCAACA	F: E2 R: E3	102	90.4	1
ACAN	F: GCACAGCCACCACCTACAAAC R: AGCGACAAGAAGAGGACACCG	F: E15/16 R: E16	175	101.4	0.91
COL2A1	F: GGCAATAGCAGGTTACGTACA R: CGATAACAGTCTTGCCCCACTT	F: E52 R: E53	79	113.8	0.93
SOX9	F: GAAGCTCGCGGACCAGTA R: TCTCGCTCTCGTTCAGAAGT	F: E1 R: E2	89	96	0.95
COMP	F: AGGGTACCCAACCTCAGACCA R: AGTTGTCCCGAGAGTCCTGA	F: E11 R: E13	178	93	1

Tableau 2. Description et caractéristiques des amorces utilisées pour la PCR quantitative.

Les étapes de cette différenciation chondrocytaire sont résumées Figure 9.

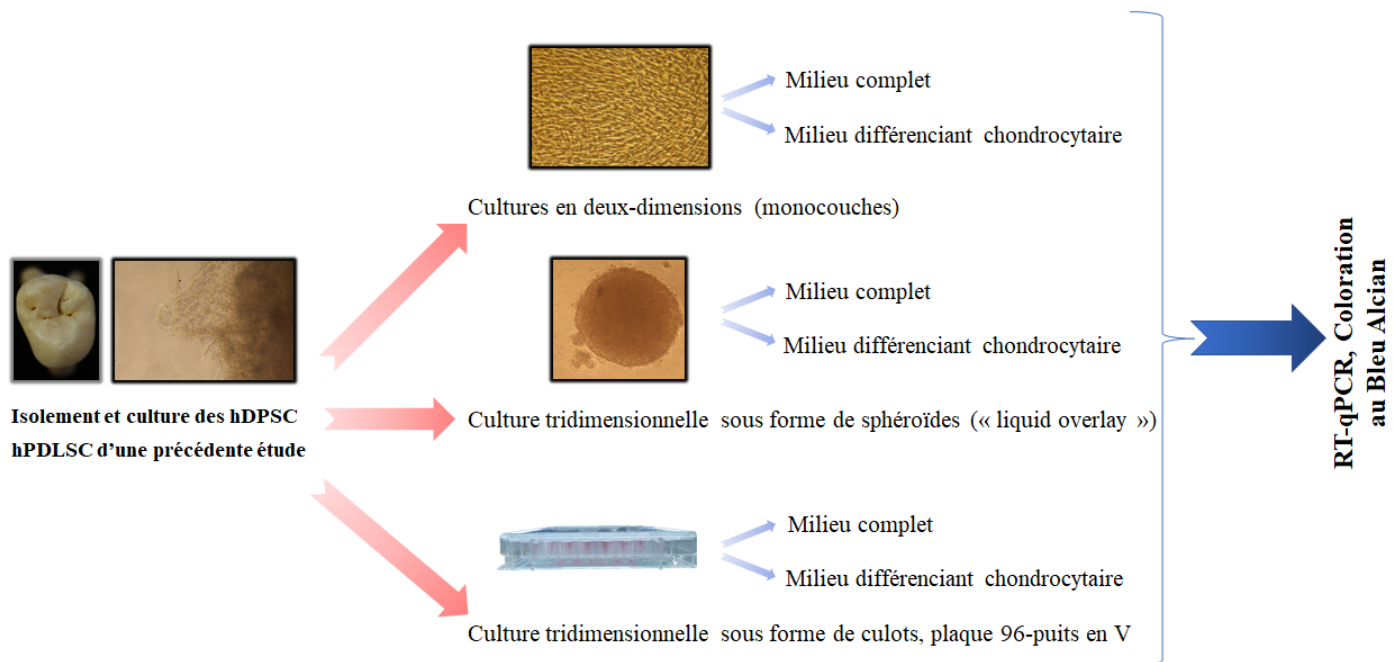


Figure 9. Étapes de la différenciation chondrocytaire.

II.3.1.2.6. Induction de l'arthrose

Deux lignées cellulaires ont été utilisées pour la mise au point du modèle d'arthrose :

- L'échantillon 1 de hDPSC
- La lignée établie de chondrocyte (C20A4)

Trois conditions de cultures ont été comparées :

- La culture en deux-dimensions ($2,5 \cdot 10^4$ cellules/mL)
- La culture en trois-dimensions sous forme de sphéroïdes (5000 cellules/sphéroïde)
- La culture en trois dimensions sous forme de culots (125 000 cellules/culot)

Les hDPSC ont été cultivées en présence de milieu différenciant chondrocytaire et les chondrocytes C20A4 ont été cultivées en présence de milieu complet pour chondrocytes (MCC).

Après 48H de culture, les cellules ont été exposées à de l'interleukine 1 β (10ng/mL).
Après 24H d'incubation, l'extraction des ARN totaux a été réalisée, suivie de la PCR quantitative.

La PCR quantitative a permis d'analyser l'expression :

- Des marqueurs de l'arthrose : MMP-13 (Matrix MetalloProteinase) et ADAMTS4 (a disintegrin and metalloproteinase with thrombospondin motifs)
- Des cytokines pro-inflammatoires : les interleukines 6 et 8 (IL-6 et IL-8)
- Des protéines de la matrice cartilagineuse : Comp, Acan et Col2a1.

Les étapes de l'induction de l'arthrose sont résumées Figure 10.

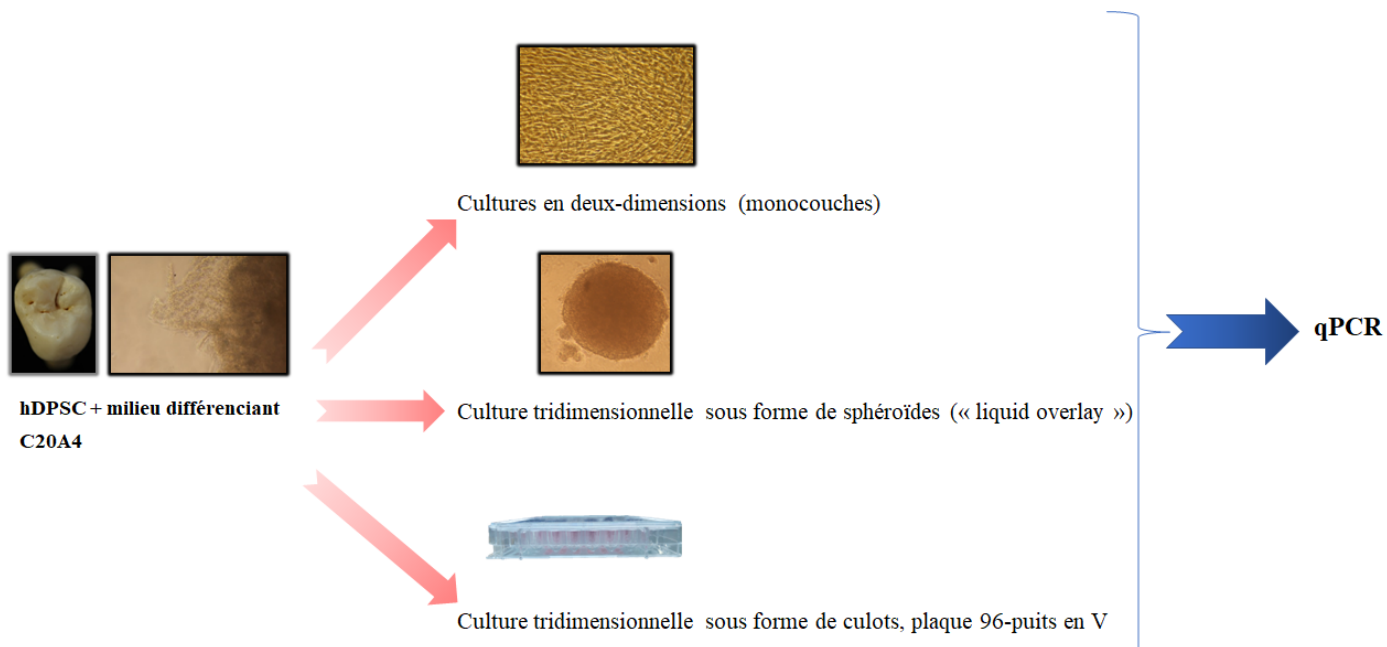


Figure 10. Induction de l'arthrose

II.3.1.2.7. Analyses statistiques

Les analyses des données ont été réalisées avec le logiciel GraphPad Prism v9.3.1 (GraphPad Software, San Diego, CA, USA). Le test non paramétrique de Kruskal-Wallis et le test post-hoc de Dunn ont été utilisés pour déterminer les différences significatives entre les groupes.

Les données ont été exprimées en moyennes \pm écart-types, et les différences ont été considérées significatives quand $p < 0.05$.

II.3.2. Résultats

II.3.2.1. Caractérisation des hDPSC

Avant de commencer les expériences, il a été confirmé que les CSM d'origine pulpaire (hDPSC) présentaient des caractéristiques des CSM.

Les hDPSC des deux échantillons présentaient un aspect fusiforme et étaient adhérentes au plastique, ce qui est caractéristique des cellules souches.

- **Caractérisation phénotypique**

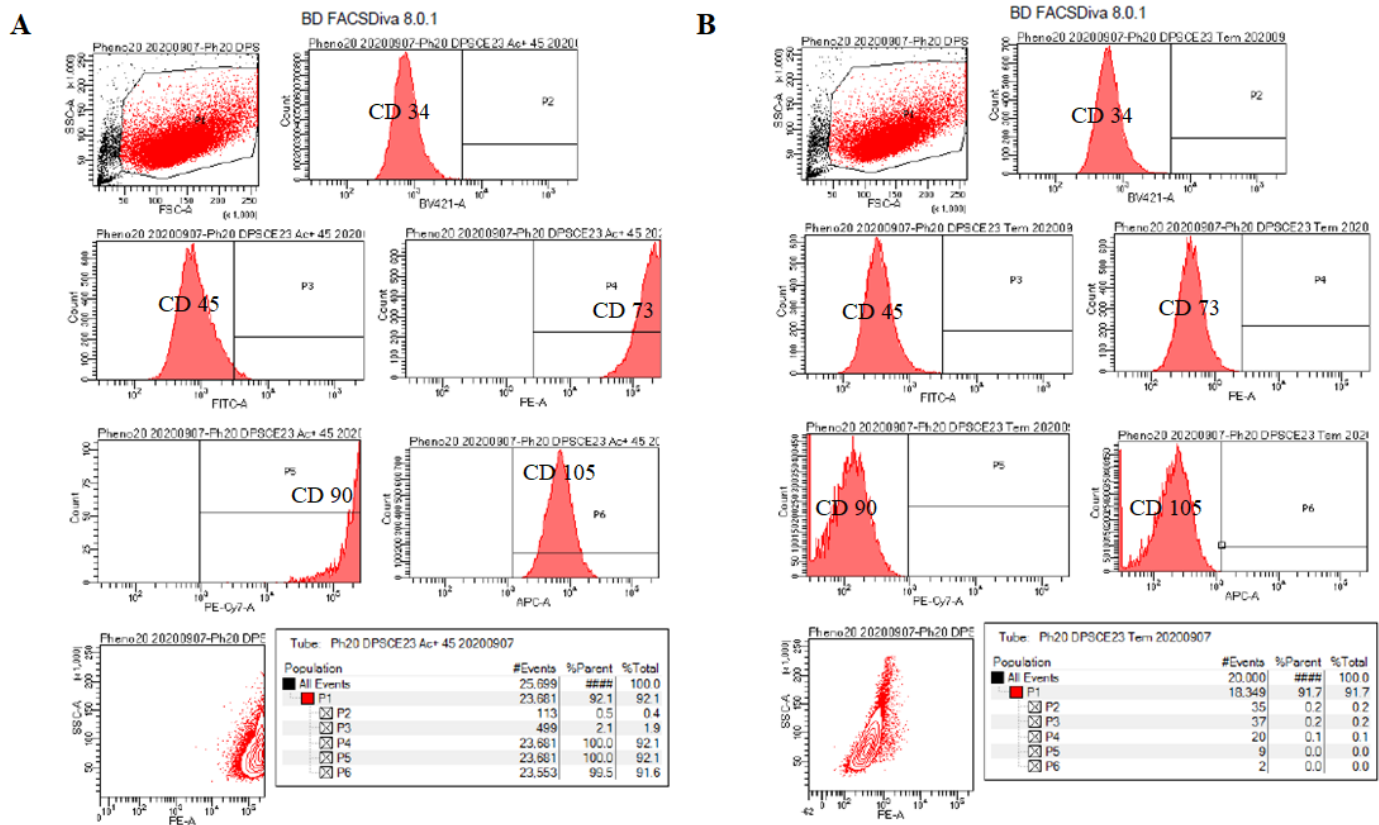
Concernant l'échantillon 1 :

L'analyse par cytométrie en flux a révélé une expression positive de CD 73, CD 90 et CD 105, et une absence d'expression de CD 34 et CD 45 (Figure 11, Tableau 3).

Concernant l'échantillon 2 :

L'analyse a révélé une expression positive de CD 73, CD 90 et CD 105, et une absence de CD 34 et CD 45 (Figure 12, Tableau 3).

La population cellulaire est apparue moins homogène que celle de l'échantillon 1 (Figure 12).



(A)

	CD34	CD45	CD73	CD90	CD105
hDPSC	0.5	2.1	100.0	100.0	99.5
Control	0.2	0.2	0.1	0.0	0.0

(B)

	CD34	CD45	CD73	CD90	CD105
hDPSC	1.4	1.0	100.0	100.0	96.2
Control	0.5	0.4	0.5	0.8	0.3

Tableau 3. Expression des antigènes de surface (%) des hDPSC analysée par cytométrie de flux. (A) Echantillon 1 ; (B) Echantillon 2

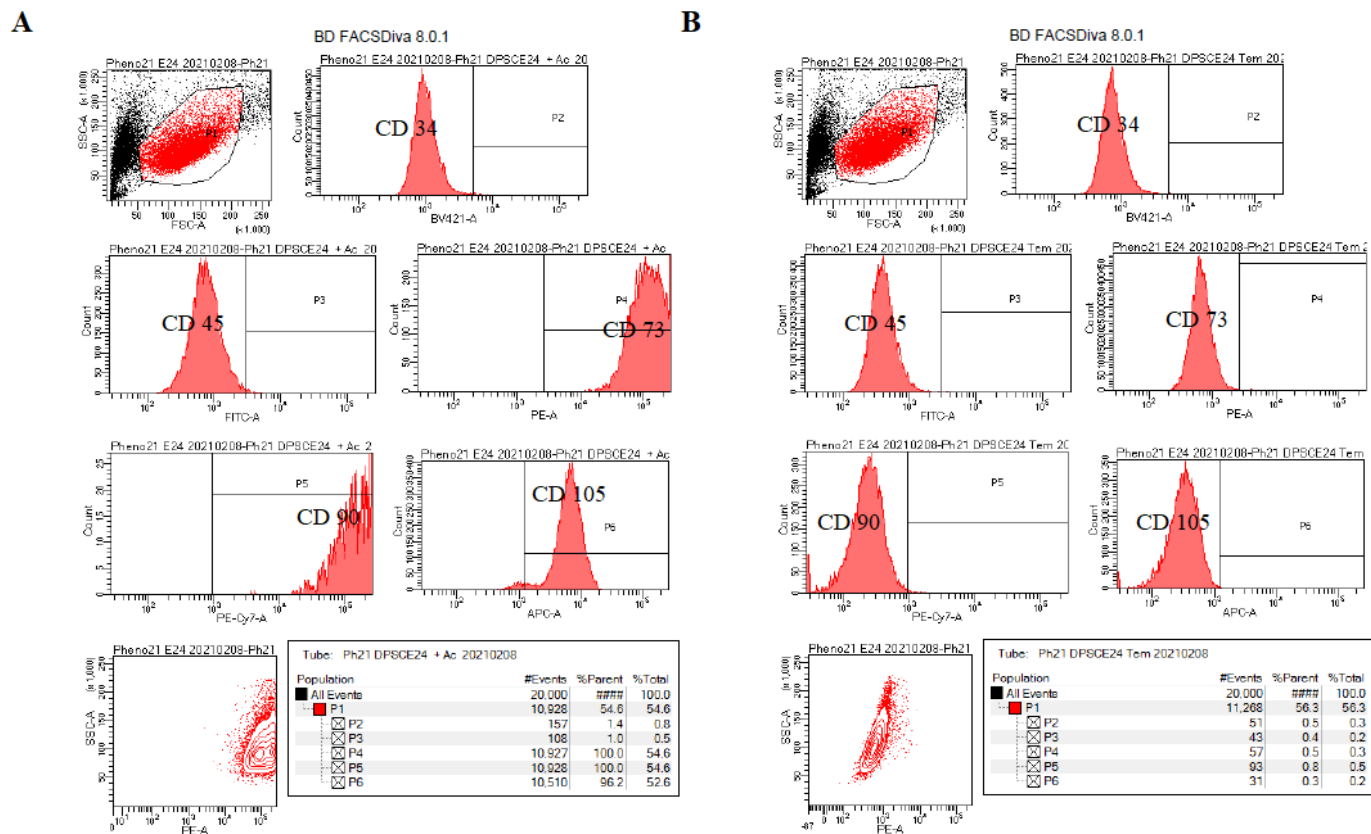


Figure 12. (A) Caractérisation phénotypique des hDPSC (échantillon 2) ; (B) Témoin négatif.

- **Caractérisation fonctionnelle**

Concernant l'échantillon 1 :

Les cellules étaient capables de former des colonies dix jours après l'ensemencement (Figure 13A).

De plus, les potentiels de différenciation ostéoblastique et adipocytaire ont été confirmés par la coloration au Rouge Alizarine et par la coloration au Red Oil respectivement.

En effet, les cellules ont produit des nodules de minéralisation après une culture avec du MDO pendant 21 jours (Figure 13B).

De même, après 21 jours de culture avec du MDA, la formation de gouttelettes lipidiques a été observée (Figure 13C).




Figure 13. Caractérisation des hDPSC (échantillon 1). (A) Coloration au Crystal Violet. (B) Coloration au Rouge Alizarine. (C) Coloration au Red Oil.

Concernant l'échantillon 2 :

Les cellules étaient capables de former des colonies dix jours après l'ensemencement (Figure 14A), mais dans une moindre mesure par rapport à l'échantillon 1.

Les potentiels de différenciation ostéoblastique et adipo-cytaire ont été confirmés par la coloration au Rouge Alizarine et par la coloration au Red Oil respectivement (Figure 14B et C). La différenciation ostéoblastique est cependant apparue moins avancée que dans l'échantillon 1 (Figure 14B).




Figure 14. Caractérisation des hDPSC (échantillon 2). (A) Coloration au Crystal Violet. (B) Coloration au Rouge Alizarine. (C) Coloration au Red Oil.

II.3.2.2. Cinétique de croissance des hDPSC cultivées en trois dimensions

- **Détermination des paramètres du test à la phosphatase acide sur les hDPSC cultivées sous forme de sphéroïdes et de culots**

Les tests préliminaires réalisés ont permis de déterminer les paramètres suivants :

- Le volume de solution de 4-nitrophényl phosphate diluée à déposer sur les sphéroïdes est de 200 μ L (Figure 15A). Ce volume a été augmenté à 1mL pour les culots, 200 μ L n'étant pas suffisant pour une bonne dissolution des culots.
- Le tampon acétate de sodium-triton doit contenir 10% de triton pour les culots et 1% de triton pour les sphéroïdes (Figures 15B et 15C).
- Les sphéroïdes de hDPSC sont regroupés par 15 dans un même microtube (Figure 15C).

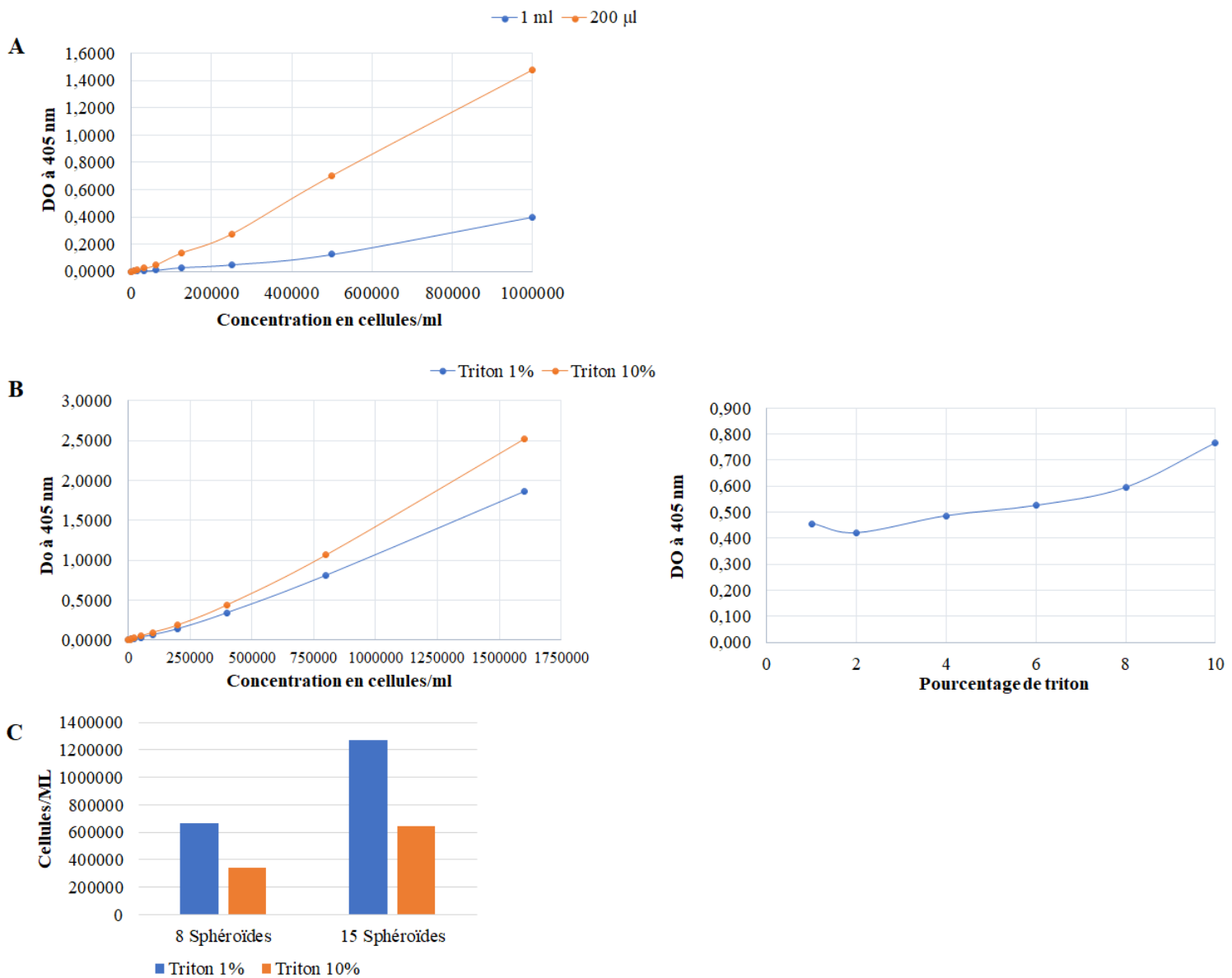


Figure 15. Tests préliminaires pour la détermination des paramètres du test à la phosphatase acide sur hDPSC cultivées sous forme de sphéroïdes et de culots. (A) Détermination du volume de solution de 4-nitrophényl phosphate diluée. (B) Détermination du pourcentage de triton du tampon acétate de sodium-triton sur culots. (C) Détermination du pourcentage de triton du tampon acétate de sodium-triton sur sphéroïdes et du nombre de sphéroïdes à regrouper.

- **Culture tridimensionnelle sous forme de sphéroïdes**

Une baisse de viabilité cellulaire a été observée lorsque les hDPSC sont cultivées sous forme de sphéroïdes (Figure 16).

Les hDPSC de l'échantillon 1ensemencées à 2×10^3 cellules par sphéroïdes ont montré une baisse de viabilité de 51% à J10, et de 80% à J16 par rapport à J3.

Pour les sphéroïdes ensemencés à 5×10^3 cellules, cette baisse était de 41% et 87%, et de 54% et 90% pour les sphéroïdes ensemencés à 1×10^4 cellules, à J10 et J16 respectivement.

Les hDPSC de l'échantillon 2 ont montré une croissance très inférieure à celles de l'échantillon 1 (Figure 16).

La concentration retenue pour la suite des expérimentations a été 5×10^3 cellules par sphéroïdes car les sphéroïdes à 5×10^3 cellules ont montré une baisse de viabilité cellulaire inférieure aux sphéroïdes à 1×10^4 cellules. Les sphéroïdes à 2×10^3 cellules n'ont pas été retenues car la viabilité cellulaire à J16 était insuffisante.

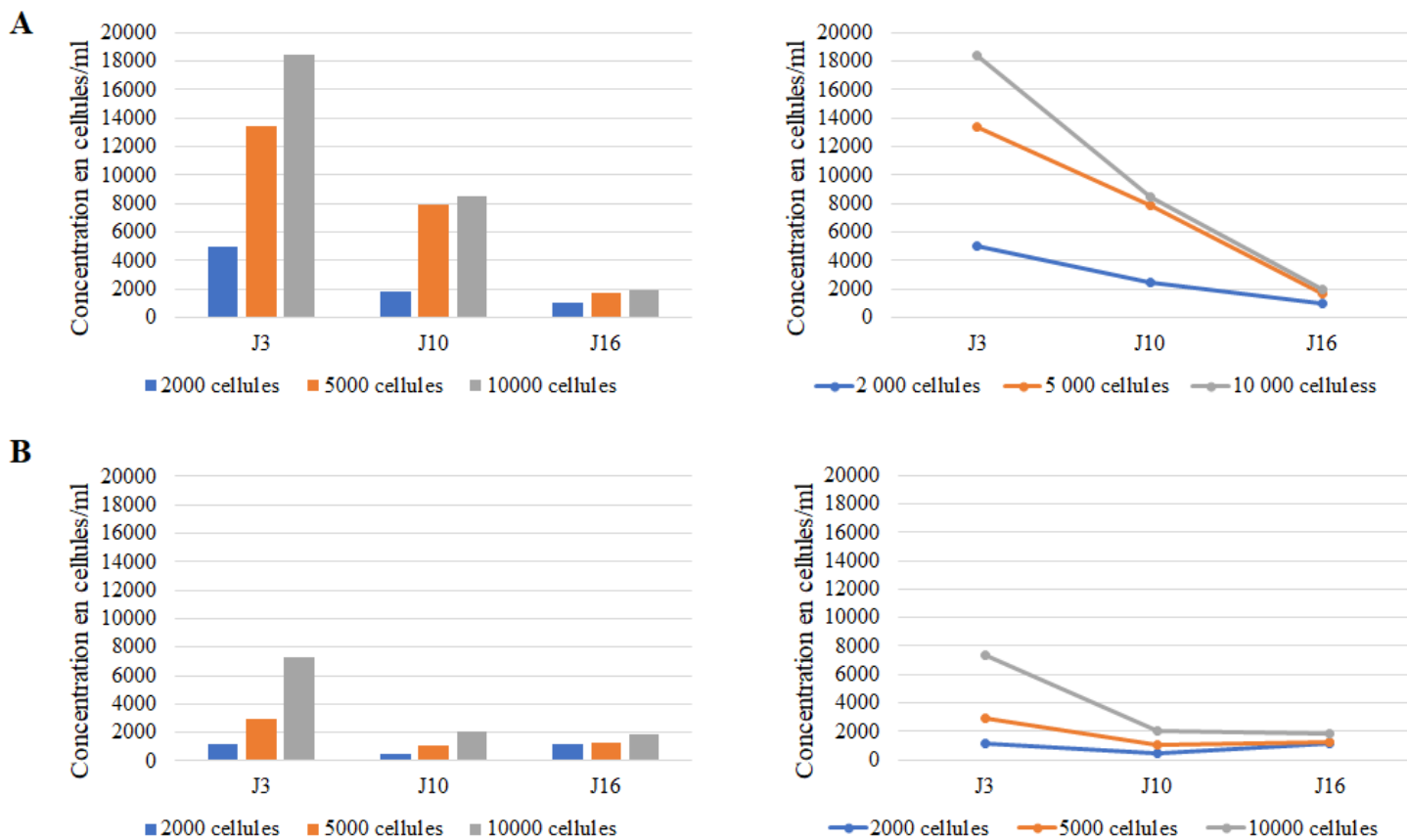


Figure 16. Cinétique de croissance des hDPSC cultivées sous forme de sphéroïdes
(A) Échantillon 1 ; (B) Échantillon 2

- **Culture tridimensionnelle sous forme de culots**

Une baisse de viabilité cellulaire a également été observée lorsque les hDPSC ont été cultivées sous forme de culots (Figure 17).

Les ensemencements à 2.5×10^5 cellules par culots ont montré une baisse de viabilité de 16% à J10, et de 76% à J16 par rapport à J3.

Pour ceux à 5×10^5 cellules, cette baisse était de 13% et 69%, à J10 et J16 respectivement.

Les hDPSC de l'échantillon 2 ont également montré une baisse de viabilité (58% et 64% pour les culots ensemencés à 2.5×10^5 cellules, et 55% et 58% pour ceux ensemencés à 5×10^5 cellules, à J10 et J16 respectivement).

La baisse de viabilité ayant été similaire entre les deux concentrations, la concentration la plus importante a été retenue pour la suite des expérimentations, à savoir 5×10^5 par culot.

Les hDPSC de l'échantillon 2 ayant montré une croissance très inférieure à celles de l'échantillon 1 lors de la culture sous forme de sphéroïdes, elles n'ont pas été utilisées pour la suite des expérimentations.

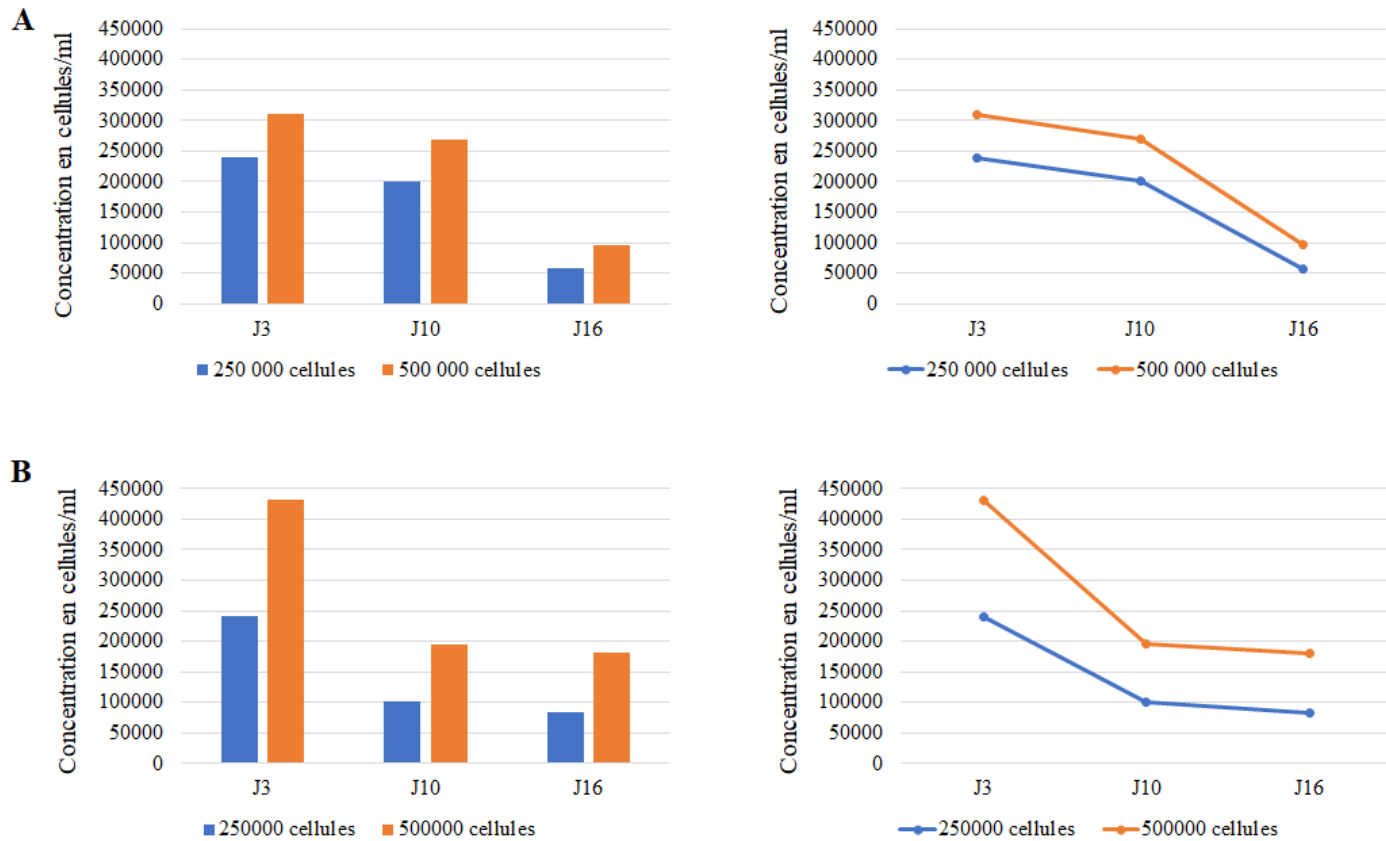


Figure 17. Cinétique de croissance des hDPSC cultivées sous forme de culots

(A) Echantillon 1 ; (B) Echantillon 2

II.3.2.3. Culture tridimensionnelle sous forme de culots : sélection de la méthode

Lors de la culture de culots en tubes et en plaques 24-puits traitées pour la culture cellulaire, une baisse de viabilité cellulaire a été observée au cours du temps, excepté à J21 (Figures 18A et B, 19A et B).

La culture de culots en plaques 24-puits non traitées et traitées au polyHEMA a montré de bons résultats pour les hPDLSC, mais pas pour les hDPSC (Figure 18C).

La culture de culots en plaques 96-puits en V a montré une viabilité cellulaire stable dans le temps, en particulier lorsque la concentration initiale d'ensemencement était de 1.25×10^5 cellules/culots (Figure 18D et 19C).

Les plaques 96-puits en V ont été le système le plus simple d'utilisation et ont permis de réaliser le nombre d'échantillons le plus élevé par manipulation. Ce système ayant de plus montré une viabilité cellulaire stable dans le temps, il a été sélectionné pour la suite des expérimentations. La concentration initiale d'ensemencement retenue a été 1.25×10^5 cellules/culots, soient 5.10^5 cellules/mL.

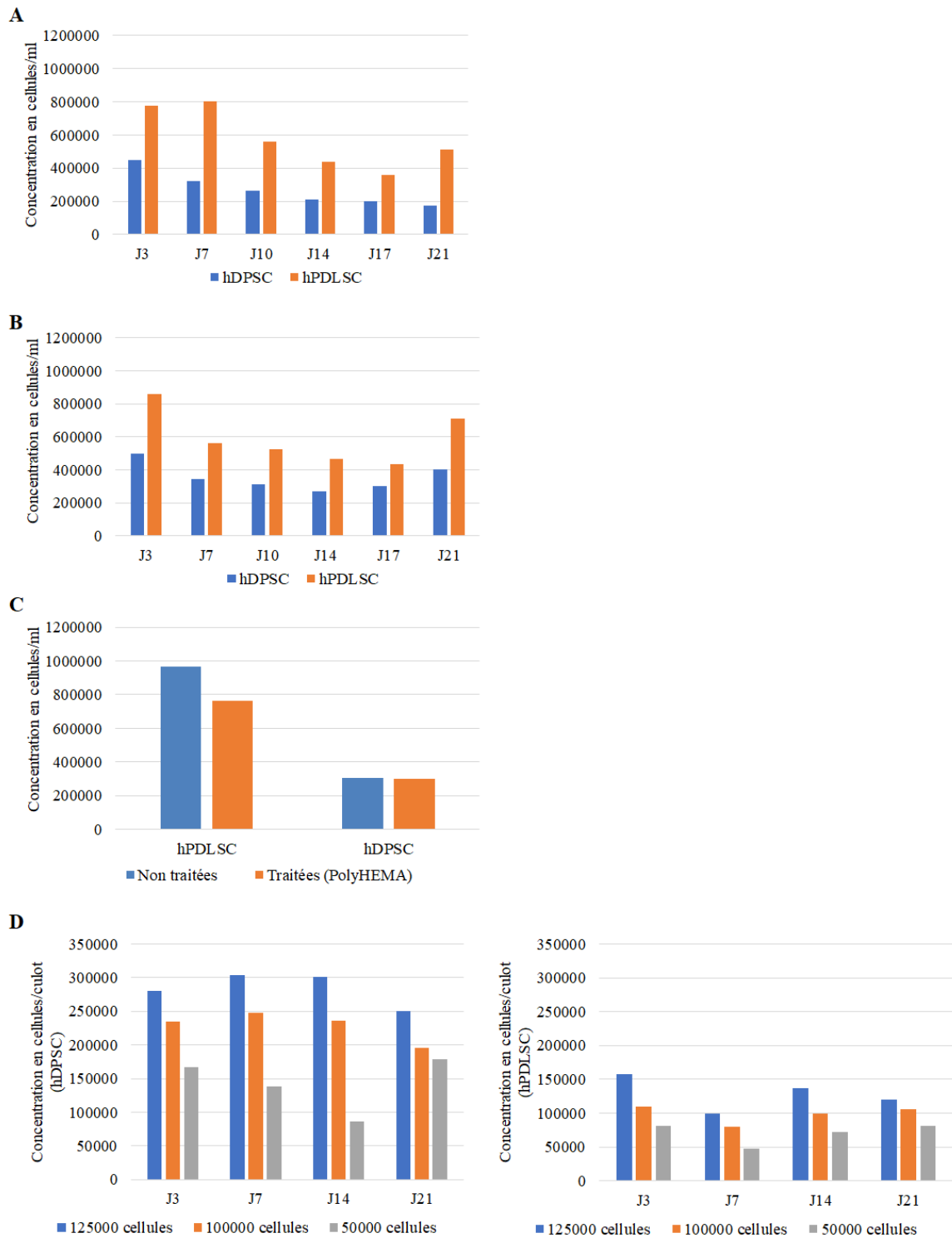


Figure 18. Sélection de la méthode de culture tridimensionnelle sous forme de culots. (A) Tubes de 15 ml. (B) Plaques 24-puits traitées pour la culture cellulaire. (C) Plaques 24-puits non traitées pour la culture cellulaire et plaques 24-puits (J21) préalablement traitées au polyHEMA. (D) Plaques 96-puits en V.

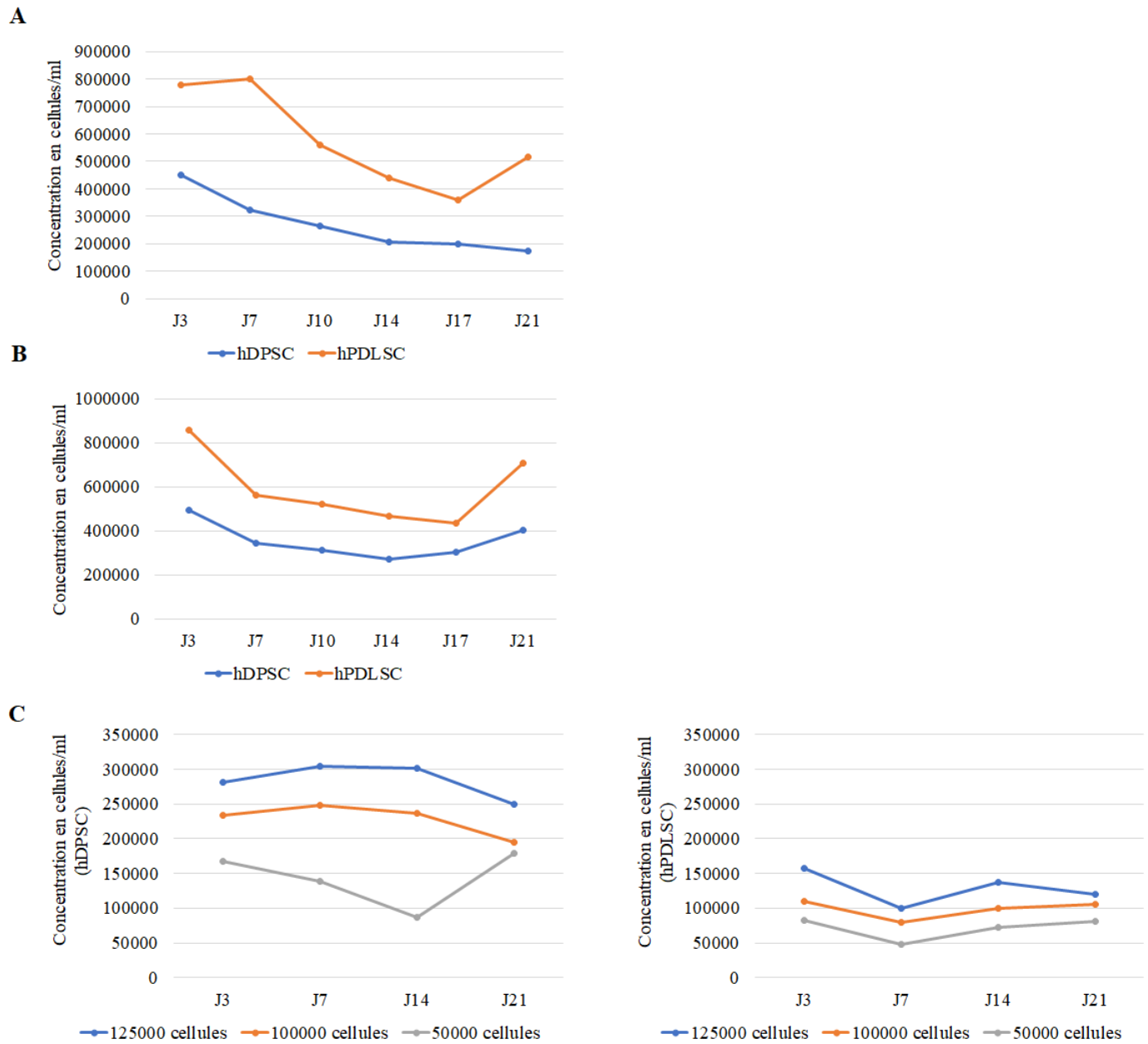


Figure 19. Sélection de la méthode de culture tridimensionnelle sous forme de culots. (A) Tubes de 15 ml. (B) Plaques 24-puits traitées pour la culture cellulaire. (C) Plaques 96-puits en V.

II.3.2.4. Différenciation chondrocytaire

- **Coloration au Bleu Alcian**

À J7, la coloration était positive pour toutes les conditions, sauf les monocouches exposées à du milieu complet. Les cultures de culots et de sphéroïdes étaient positives au Bleu Alcian, indépendamment du milieu de culture (Figures 20 et 21).

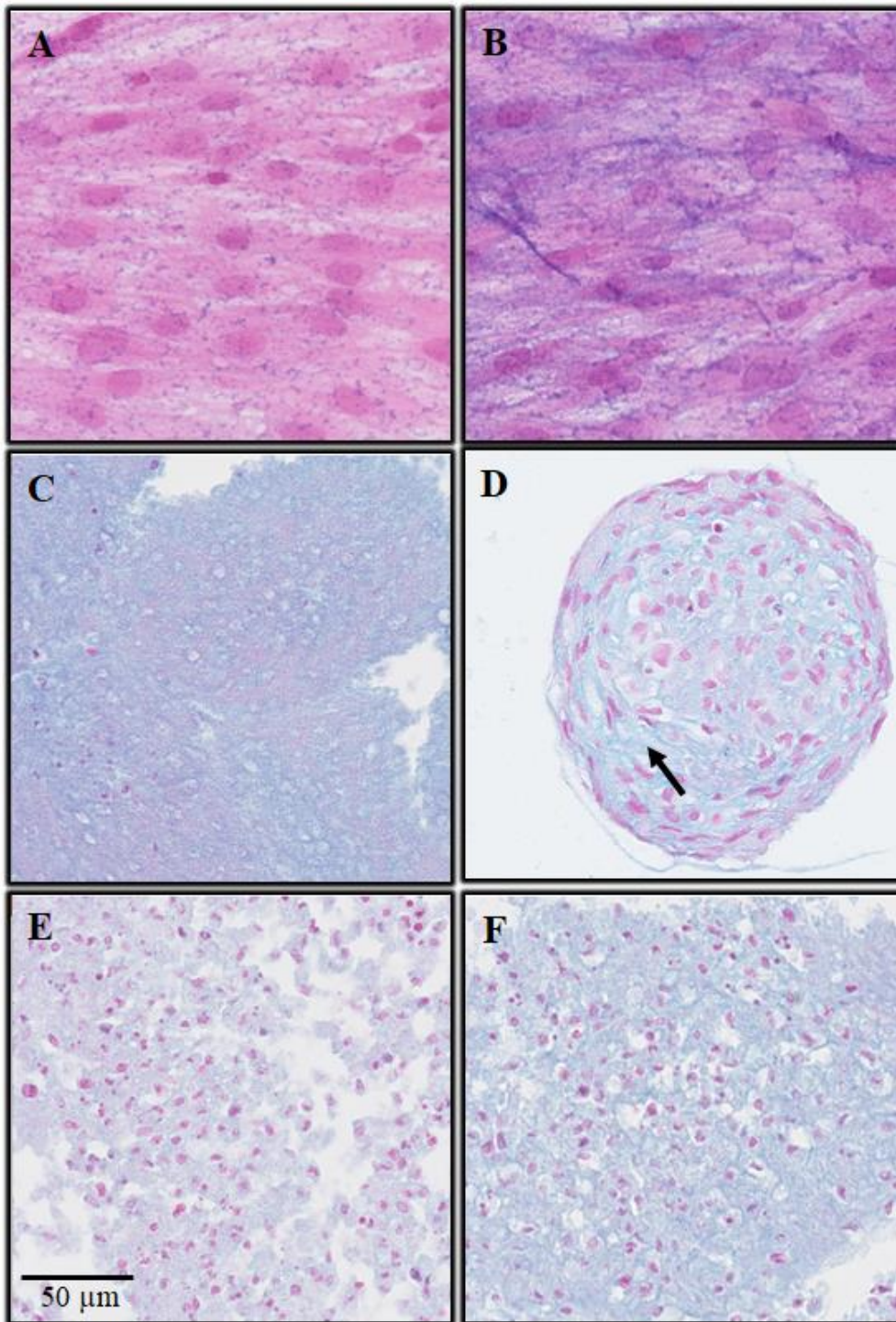


Figure 20. Colorations au Bleu Alcian ; hDPSC J7. (A) Monocouches avec milieu complet (MC) ; (B) Monocouches avec milieu différenciant chondrocytaire (MDC) ; (C) Sphéroïdes avec MC ; (D) Sphéroïdes avec MDC ; (E) Culots avec MC ; (F) Culots avec MDC.

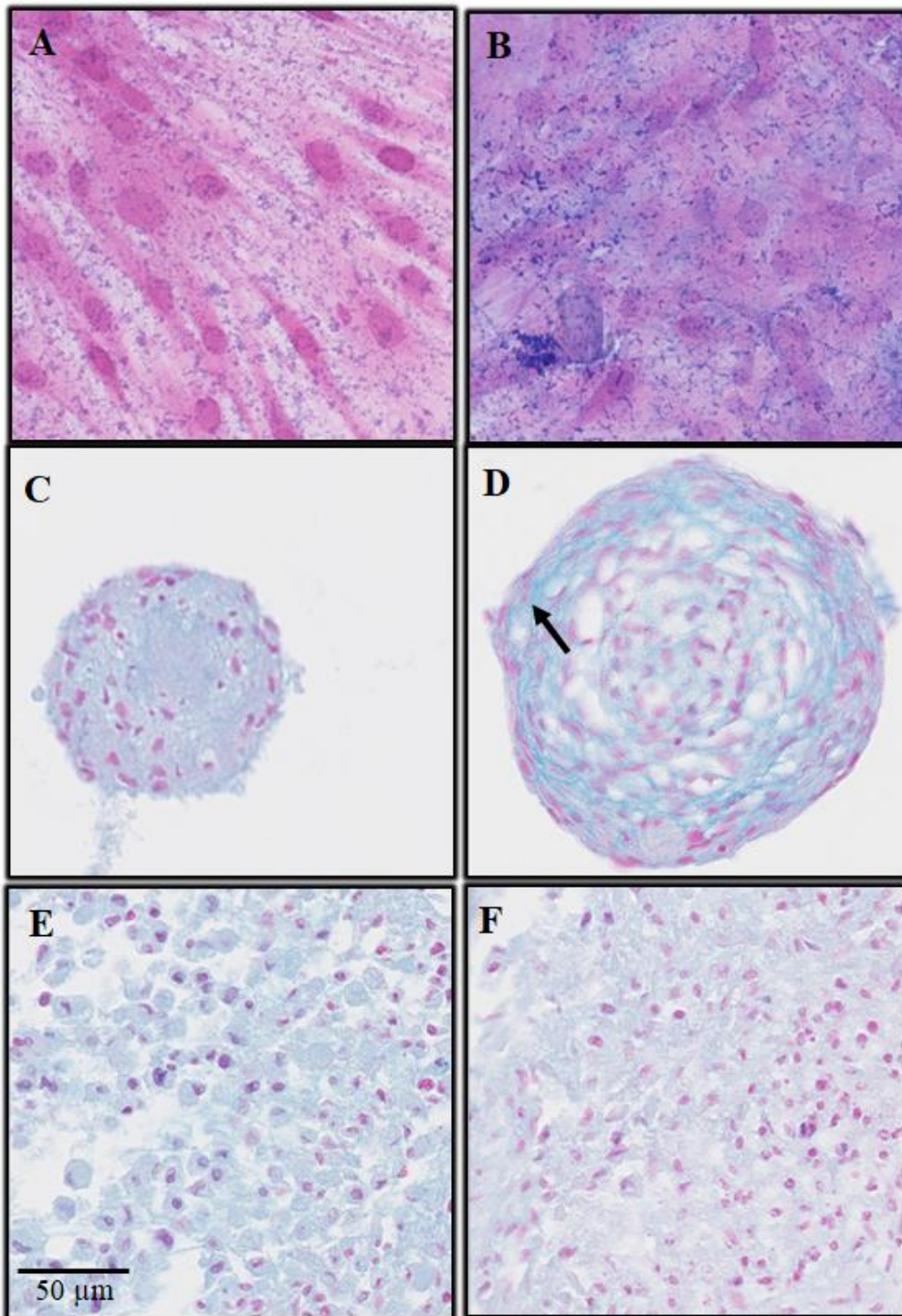


Figure 21. Colorations au Bleu Alcian ; hPDLSC J7. (A) Monocouches avec milieu complet (MC) ; (B) Monocouches avec milieu différenciant chondrocytaire (MDC) ; (C) Sphéroïdes avec MC ; (D) Sphéroïdes avec MDC ; (E) Culots avec MC ; (F) Culots avec MDC.

- **PCR quantitative (Real-Time Quantitative Polymerase Chain Reaction : RT-qPCR)**

Les résultats les plus marquants ont été les expressions significativement augmentées de Comp et Acan dans les sphéroïdes de hDPSC cultivés en MDC par rapport au milieu complet, à J3 et J7. Elles étaient également significativement supérieures à J3 et J7 dans les sphéroïdes de hPDLSC avec MDC, sauf pour l'Acan à J3 (Figures 22A et B). Les sphéroïdes des deux lignées cellulaires cultivées en MDC ont très fortement exprimé le marqueur Comp, à J3 et à J7, avec des multiplications de 128 à 1536 fois par rapport au milieu complet (Tableaux 4 et 5). Acan était également très exprimé dans les sphéroïdes de hDPSC cultivées en MDC (38 et 57 fois plus qu'en milieu complet, à J3 et J7 respectivement) (Tableau 4).

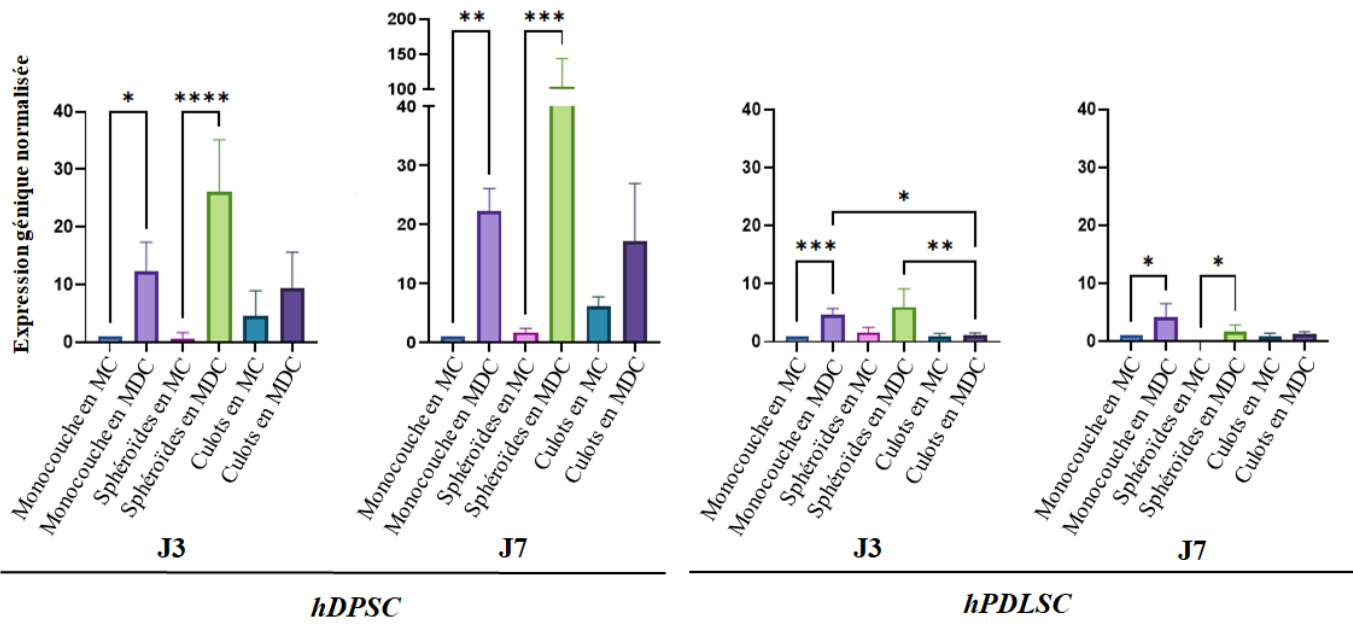
Dans les cultures de culots, Acan était plus exprimé en présence de MDC seulement pour les hDPSC, mais la différence n'était pas statistiquement significative. L'expression de Comp était significativement supérieure en MDC, excepté pour les hPDLSC à J7, où la hausse était beaucoup plus faible que dans les sphéroïdes (Figures 22A et B, Tableaux 4 et 5).

Dans les cultures en deux-dimensions (monocouches), l'expression d'Acan était significativement supérieure dans le MDC par rapport au MC, dans les deux lignées cellulaires, à J3 et J7. L'expression d'Acan dans les monocouches avec MDC était supérieure dans les hDPSC par rapport aux hPDLSC, mais était très inférieure à celle observée dans les sphéroïdes de hDPSC avec MDC. Comp était significativement augmenté en MDC seulement dans les hDPSC à J3, et dans les deux lignées à J7. L'expression de Comp en MDC était très inférieure dans les monocouches par rapport aux sphéroïdes dans les deux lignées cellulaires, à J3 et J7 (Figure 22A et B, Tableaux 4 et 5).

À J3 et J7, l'expression de Col2a1 et Sox9 était globalement supérieure dans les cultures tridimensionnelles (sphéroïdes et culots), en particulier dans les sphéroïdes, quel que soit le milieu de culture (Figure 22C et D, Tableaux 4 et 5).

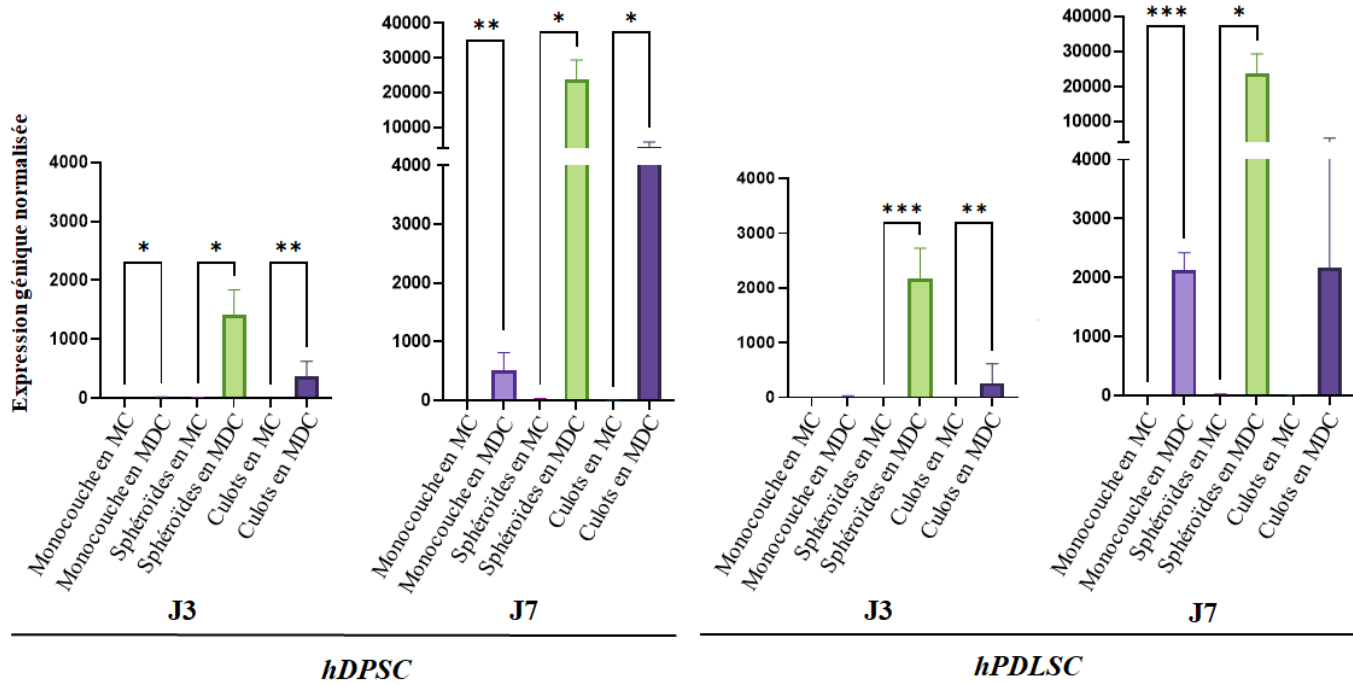
A

Acan



B

Comp



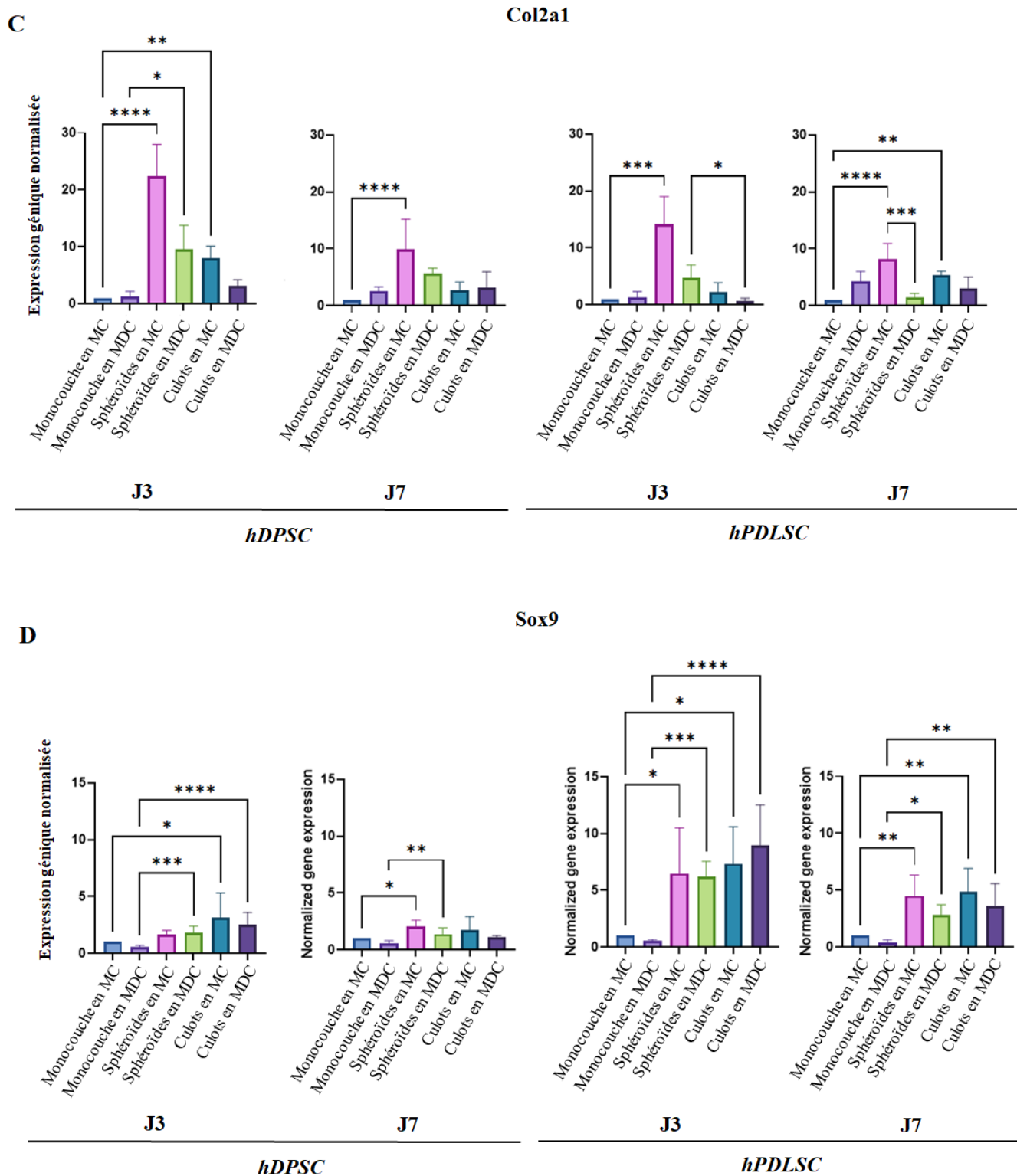


Figure 22. Expression des marqueurs de la différenciation chondrocytaire dans les différentes conditions de culture. (A) Acan ; (B) Comp ; (C) Col2a1 ; (D) Sox 9. MC : Milieu complet ; MDC : Milieu différenciant chondrocytaire.

	Monocouche	Sphéroïdes	Culots	
J3	Acan	12.36	38.49	2.03
	Comp	14.72	128.02	293.75
	Col2a1	1.32	0.43	0.39
	Sox9	0.54	1.07	0.79
J7	Acan	22.31	57.71	2.79
	Comp	513.74	910.12	1046.70
	Col2a1	2.51	0.57	1.19
	Sox9	0.55	0.68	0.62

Tableau 4. Expression génique des hDPSC dans les différentes conditions de culture : ratio milieu différenciant chondrocytaire/milieu complet.

		Monocouche	Sphéroïdes	Culots
J3	Acan	4.73	3.64	1.27
	Comp	25.26	1536.67	278.17
	Col2a1	1.20	0.33	0.28
	Sox9	0.53	0.96	1.22
J7	Acan	4.24	59.33	1.40
	Comp	2122.08	1144.45	257.64
	Col2a1	4.28	0.17	0.56
	Sox9	0.40	0.63	0.74

Tableau 5. Expression génique des hPDLSC dans les différentes conditions de culture : ratio milieu différenciant chondrocytaire/milieu complet.

Lorsque l'expression des marqueurs chondrocytaires dans les sphéroïdes et les culots en MDC est comparée à celle des monocouches en MDC, les sphéroïdes de hDPSC affichent une expression augmentée de tous les marqueurs aux deux temps (Figure 23). Les culots de hDPSC affichent également une expression augmentée, sauf pour Acan. Concernant les hPDLSC, l'augmentation d'expression était plus faible et n'impliquait pas tous les marqueurs (Figure 23).

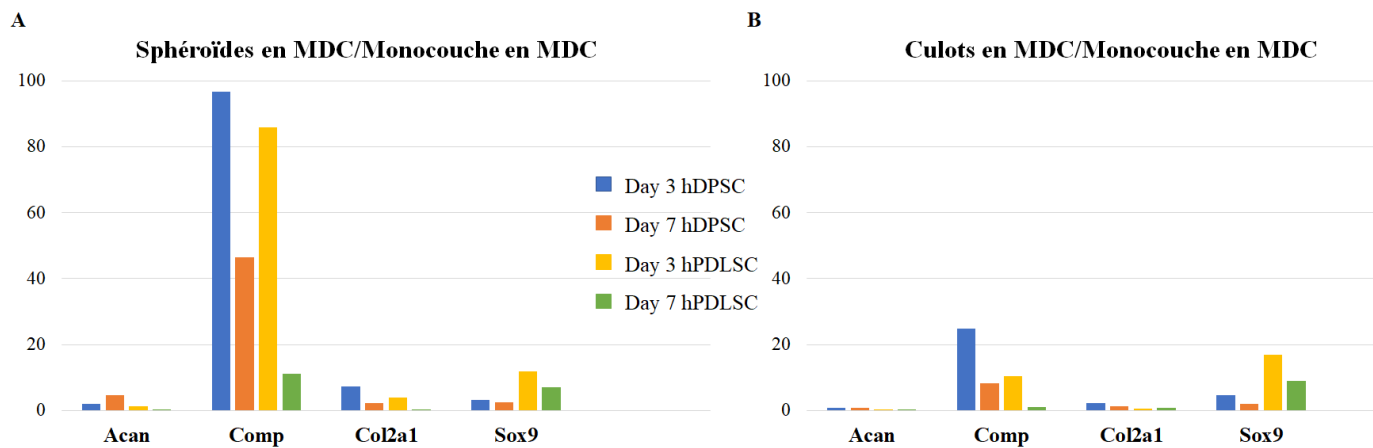


Figure 23. Expressions géniques des cultures tridimensionnelles en MDC rapportées à la monocouche en MDC (témoin négatif). (A) Sphéroïdes ; (B) Culots.

II.3.2.5. Induction de l'arthrose

- **hDPSC**

Les sphéroïdes exposés à de l'IL-1 β ont montré une baisse significative de l'expression de Col2a1 ($p=0,0002$) et une augmentation de l'expression d'IL-6 ($p <0,0001$), et d'IL-8 ($p<0,0001$) par rapport aux sphéroïdes non exposés. Mmp-13 était fortement exprimé par les sphéroïdes, qu'ils aient été exposés ou non à l'IL-1 β .

Les culots incubés avec de l'IL-1 β ont montré une hausse significative d'Acan ($p= 0,0055$), d'IL-6 ($p= 0,0402$) et d'IL-8 ($p=0.0153$), et une baisse de l'expression d'Adamts-4 ($p= 0,0061$) par rapport aux témoins (Figures 24A et 25A).

Acan et Col2a1 étaient moins exprimés dans les sphéroïdes arthrosiques (exposés à de l'IL-1 β) que dans les culots arthrosiques ($p<0.0001$ et $p= 0.0004$ respectivement). À l'inverse, Adamts-4 et Mmp-13 étaient statistiquement plus exprimés dans les sphéroïdes que dans les culots arthrosiques ($p=0.0001$ et 0.0087 respectivement).

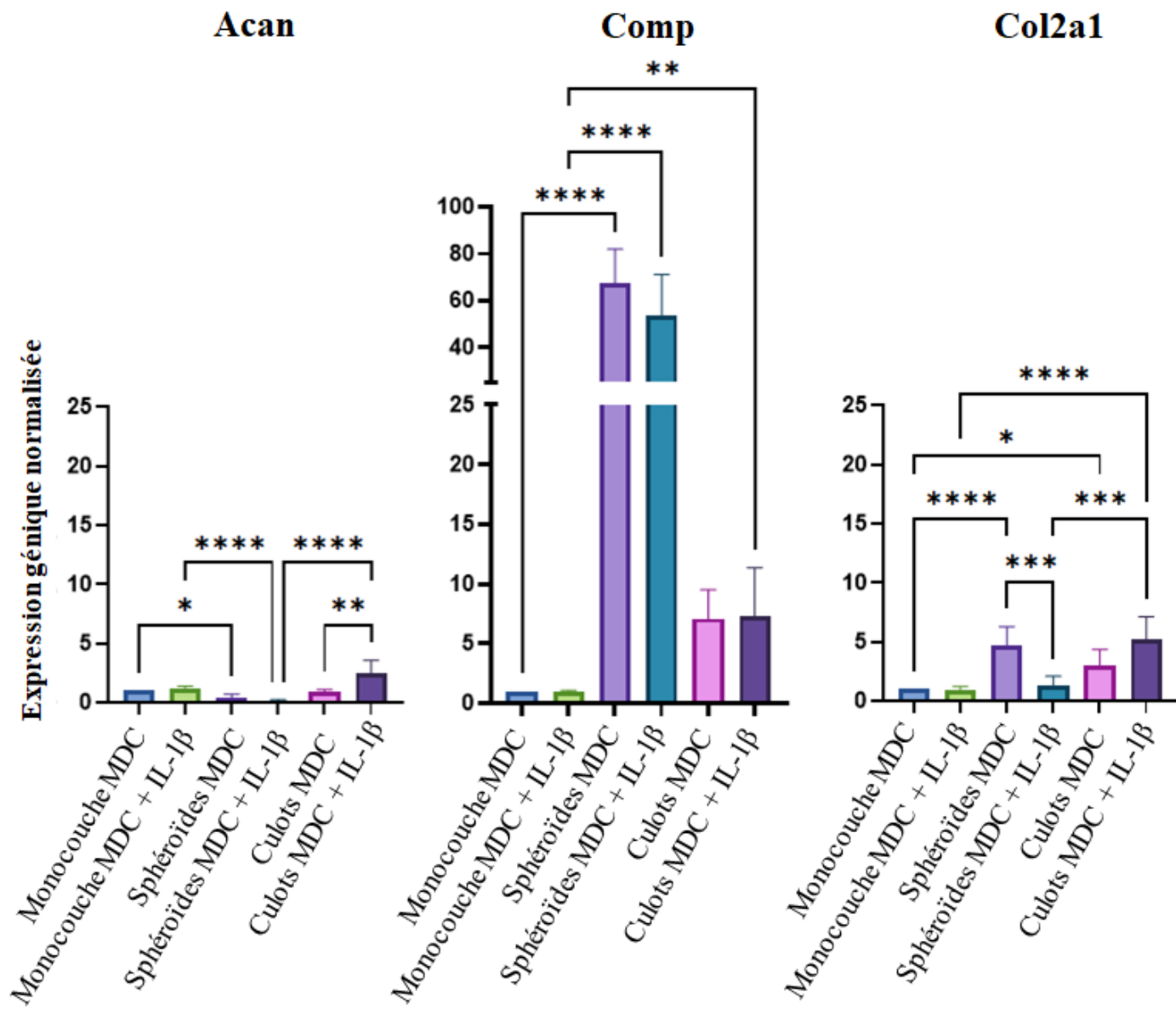
- **C20A4**

Les sphéroïdes exposés à de l'IL-1 β ont montré une hausse de l'expression d'Acan ($p= 0,0237$), ainsi que des marqueurs de l'arthrose (Adamts-4 et Mmp-13) et des cytokines pro-inflammatoires (IL-6 et IL-8) par rapport aux témoins. En effet, l'exposition à l'IL-1 β a entraîné des hausses d'expressions de plus de 2, 9, 10 et 3 fois respectivement. Mais les différences n'étaient pas significatives. En revanche, leurs expressions étaient toutes statistiquement augmentées dans les monocouches incubées avec de l'IL-1 β , mais bien inférieures à celles retrouvées dans les sphéroïdes.

Dans les cultures de culots, une hausse importante mais non statistiquement significative a été observée uniquement pour l'IL-6 et l'IL-8 (Figures 24B et 25B).

Adamts-4 et Mmp-13 étaient significativement plus exprimés dans les sphéroïdes que dans les culots arthrosiques ($p= 0.0006$ et 0.0001 respectivement).

A



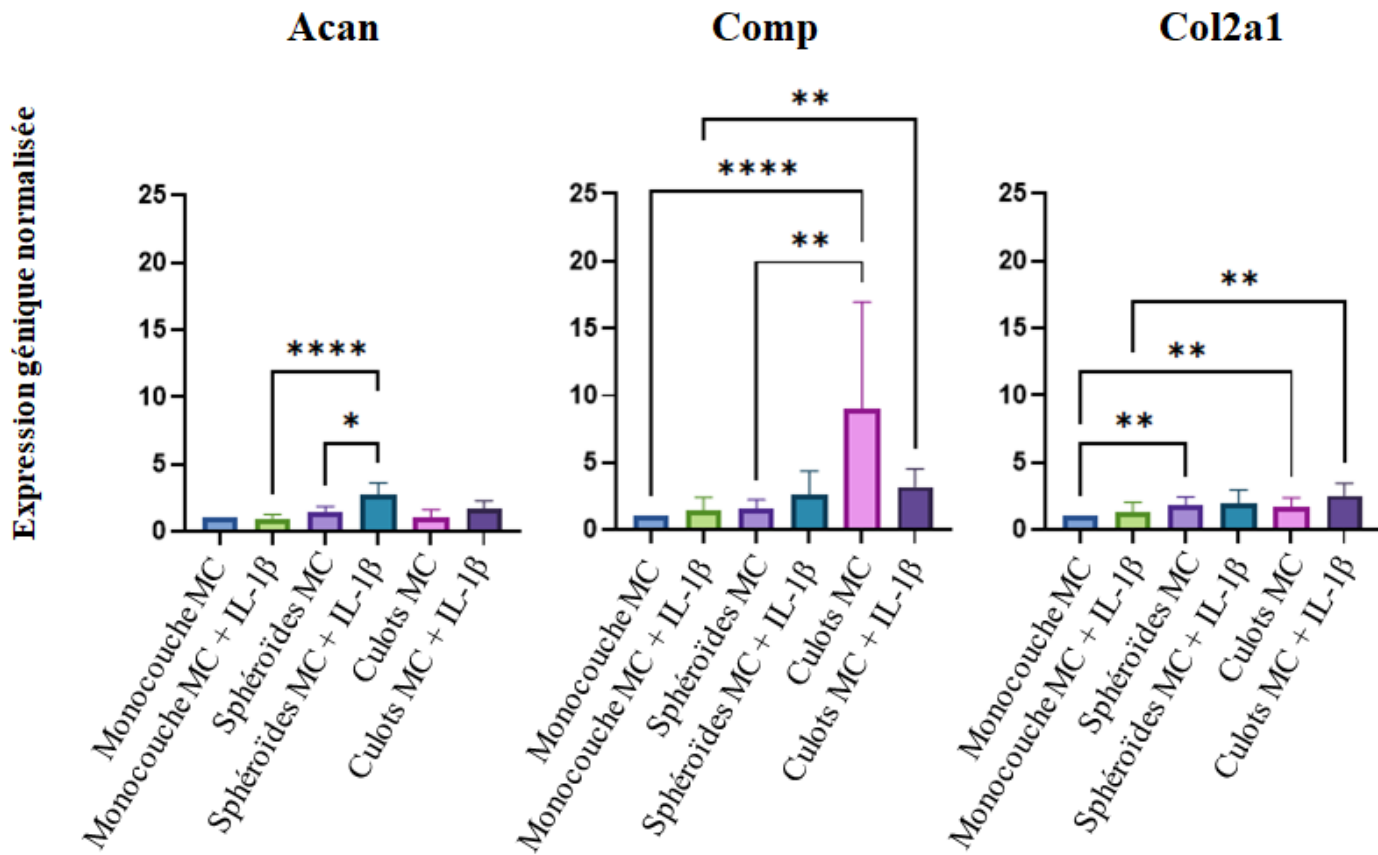
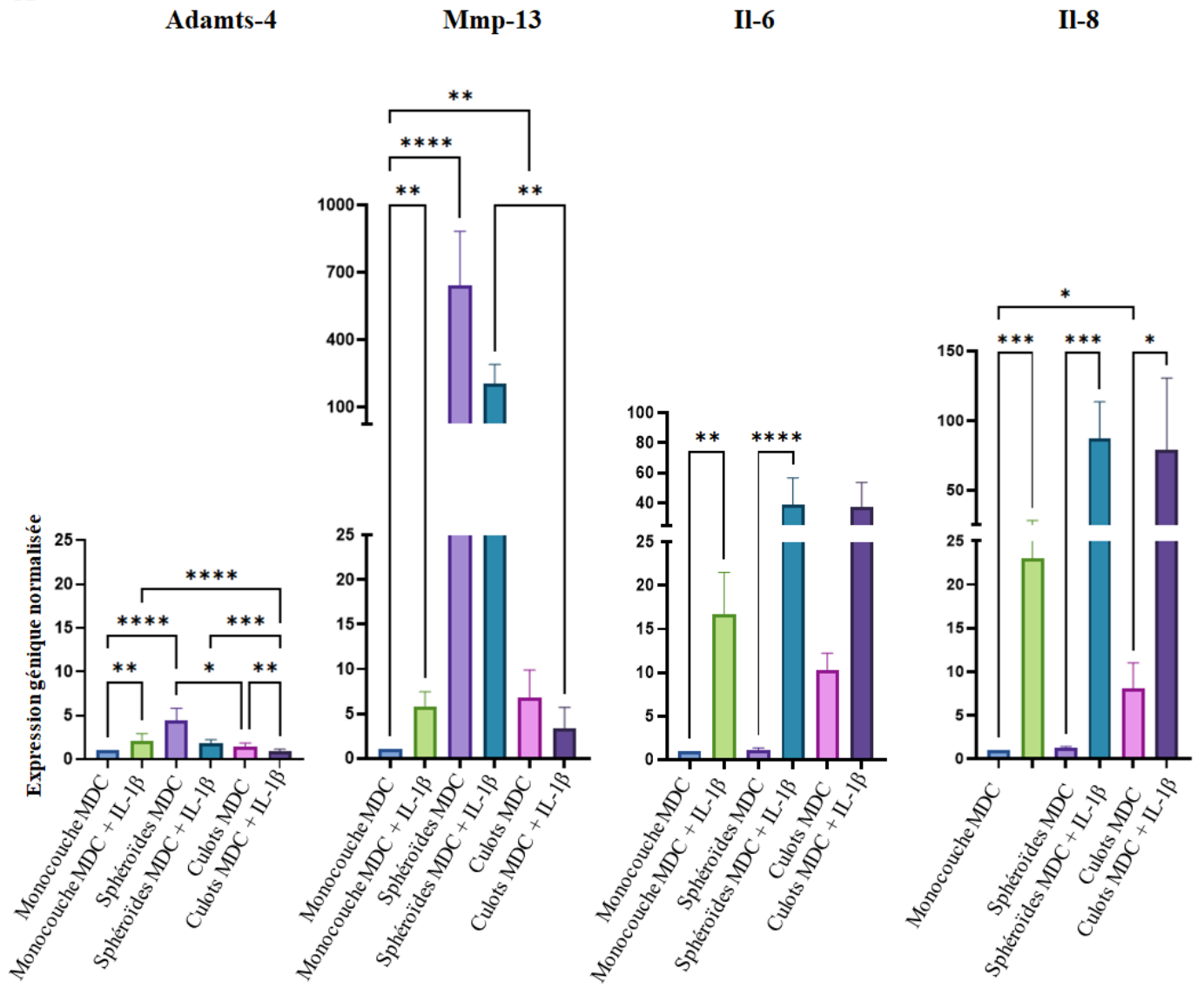
B

Figure 24. Expression des protéines de la matrice cartilagineuse dans les différentes conditions de culture. (A) hDPSC ; (B) C20A4 ; MC : Milieu complet ; MDC : Milieu différenciant chondrocytaire.

A



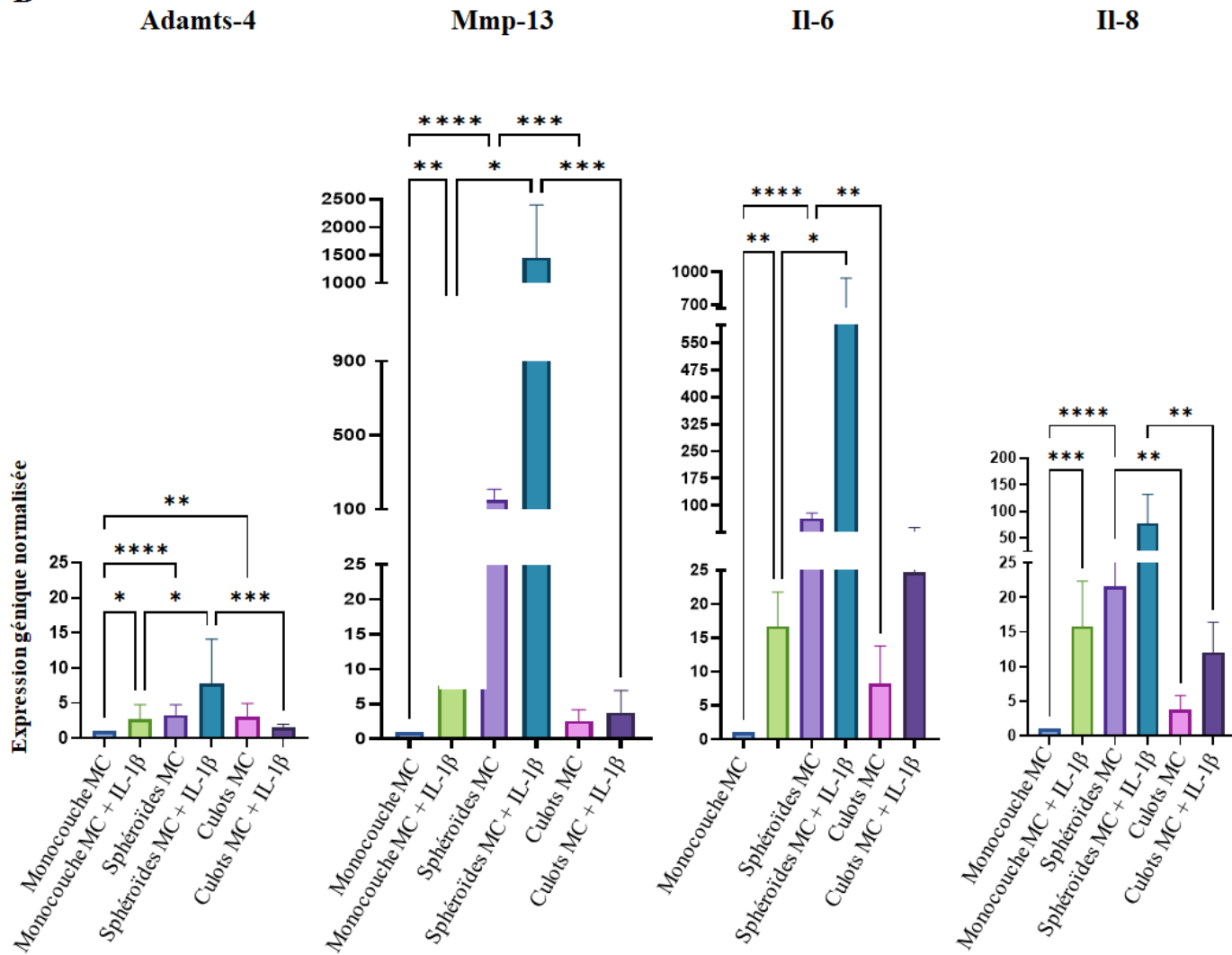
B

Figure 25. Expression des marqueurs de l'arthrose et des cytokines pro-inflammatoires dans les différentes conditions de culture. (A) hDPSC ; (B) C20A4 ; MC : Milieu complet ; MDC : Milieu différenciant chondrocytaire.

III. DISCUSSION

L'arthrose de l'ATM est une affection fréquente qui peut survenir à des âges moins avancés que pour les autres articulations, et peut même toucher les adolescents (3). Lors de l'examen clinique, la présence de gnathosonies, sous forme de crépitations, la limitation de l'ouverture buccale et la douleur sont des signes évocateurs (15,30,71) ; cependant le diagnostic est actuellement posé grâce à la radiographie (6,81). L'examen d'imagerie de choix pour la plupart des diagnostics d'arthrose de l'ATM est actuellement le CBCT (70).

Plusieurs options de traitements sont disponibles. On distingue les traitements non-invasifs, peu invasifs et chirurgicaux (8,108). À l'exception de la chirurgie qui vise à reconstruire l'ATM, les prises en charge visent à soulager l'inflammation et à prévenir la dégradation cartilagineuse et osseuse mais il n'existe actuellement aucun traitement efficace pour restaurer le cartilage dégradé (31,92). Des recherches supplémentaires sont nécessaires pour pouvoir développer des traitements curatifs.

Le manque de traitement curatif est principalement dû au manque de clarification de la pathogenèse (32). Néanmoins, plusieurs facteurs pro-inflammatoires et cataboliques et plusieurs voies de signalisations ont été étudiés. Ainsi, le rôle des cytokines pro-inflammatoires, du $TNF\alpha$, de l' $IL-1\beta$ (4,93,106) et des protéases dégradant la matrice, MMP-3, MMP-9, MMP-13, ADAMTS-4 et ADAMTS-5 (1,90,93,94,98,105) a été clairement défini. Les œstrogènes jouent également un rôle important (32). De nombreux autres facteurs et voies de signalisation comme HIF (4,89) et les voies ERK (32,76,84,101,102), Notch (92,102,104), β -caténine (94,101), Indian Hedgehog (85,98), FGF (83,101,104), p38 MAPK (76,86), et PI3K / Akt (86,101) ont été étudiées et nécessitent des recherches supplémentaires.

Des stratégies d'ingénierie tissulaire cartilagineuse sont utilisées en clinique, notamment une alternative à l'implantation de chondrocytes autologues seuls, qui consiste à ensemercer des cellules cartilagineuses autologues dans une matrice correspondant à la taille du défaut cartilagineux (52). Néanmoins, l'ingénierie tissulaire de l'ATM n'a pas encore atteint le stade des essais cliniques et des recherches supplémentaires sont nécessaires (88). La mandibule a un potentiel de régénération connu et le périoste est la source des cellules responsables de la

réparation. La présence du disque est nécessaire à la régénération du condyle. En revanche, le disque ne peut pas se régénérer, même en présence d'un condyle intact (78).

L'utilisation clinique des CSM est une option thérapeutique attractive (126). Des recherches sur les CSM sont réalisées dans de nombreux domaines comme les maladies inflammatoires chroniques de l'intestin (127), les maladies auto-immunes, neurodégénératives et cardiovasculaires (128), ainsi que l'ingénierie tissulaire (46). Néanmoins, le nombre de traitements par CSM approuvés dans le monde reste limité (128). Les thérapies basées sur les CSM dans l'arthrose pourraient être appropriées du fait de leurs capacités de différenciation et de leurs propriétés paracrines (121). Cependant, les effets thérapeutiques des CSM étant désormais davantage attribués à leurs sécrétions paracrines dont les exosomes (29), ces derniers sont de plus en plus étudiés en ingénierie du cartilage (129). Des matrices ensemencées avec des CSM ou leurs vésicules extracellulaires sont donc largement explorées (49,51,126). Dans ce contexte, les verres bioactifs ou bioverres sont très prometteurs (130). En effet, des matériaux synthétiques comme les polymères présentent des propriétés intéressantes pour l'ingénierie du cartilage (propriétés mécaniques, faible toxicité, biodégradation), mais ils ne sont pas bioactifs seuls. Il est donc pertinent de les associer à des bioverres (52) qui ont une très forte interaction avec l'os (bioactivité), et un effet biologique à distance par l'émission de produits de dissolution sous forme moléculaire nano et micrométrique (131). D'autre part, ces biomatériaux ont une incidence sur la libération de vésicules extra-cellulaires (132). Notre laboratoire s'intéresse particulièrement aux verres bioactifs. Ils appartiennent aux céramiques et sont principalement des silicates. Le 45S5 est le plus utilisé en clinique, il est composé à 45% de silicium (Si), 24,5% de calcium (Ca), 24,5% de sodium (Na) et 6% de phosphore (P). En faisant varier les pourcentages des 4 constituants de base (Si, Ca, Na et P), l'équipe met au point des matrices vitreuses avec des capacités mécaniques différentes et des temps de résorption accrus (133).

Les CSM dentaires présentent de nombreux avantages, le principal étant la facilité d'accès (45,47), ce qui les rend très attractives, notamment pour la régénération cartilagineuse. Elles ont d'ailleurs déjà été étudiées sur des modèles d'arthrose et ont montré des résultats prometteurs (134,135). Ces avantages nous ont conduit à choisir ces cellules souches pour mener à bien notre travail. Les propriétés de ces cellules humaines pouvant varier selon le tissu

d'origine (136), nous avons choisi d'utiliser deux lignées cellulaires provenant de deux parties différentes du même organe : la pulpe dentaire et le ligament alvéolo-dentaire. En effet, la littérature montre que ces cellules souches, bien qu'issues du même organe, ont montré des propriétés différentes en fonction de leur localisation (pulpe, ligament alvéolo-dentaire, papille apicale, follicule dentaire, etc.) (137), ce qui est confirmé par ce travail, les hDPSC et hPDLSC ayant affiché des profils d'expressions géniques différents. Nous avons choisi d'utiliser des hDPSC et des hPDLSC car elles ont toutes les deux montré un potentiel de différenciation chondrocytaire dans la littérature (43,138). De plus, elles ont toutes les deux montré un nombre plus élevé de doublements de population que les CSM de la moelle osseuse en culture (139) et peuvent être facilement isolées chez presque tous les adultes (138,140). Enfin, bien que la pulpe dentaire et le ligament alvéolo-dentaire possèdent des similitudes immunologiques, neurologiques, pathologiques et circulatoires, ils ont des fonctions différentes (128,140).

Notre population de CSM a été caractérisée selon les recommandations de l'International Society for Cellular Therapy (adhérence au plastique, expression des marqueurs de surface (CD 73, CD 90 et CD 105), absence d'expression des marqueurs hématopoïétiques (CD 34 et CD 45), capacité de différenciation *in vitro* en adipocytes et ostéoblastes et une forme fusiforme de type fibroblastique en culture) (46,141). Une caractérisation phénotypique par cytométrie de flux a donc été réalisée, et leur capacité à se différencier en ostéoblastes et en adipocytes a été confirmée. De plus, les CSM et les fibroblastes ont une morphologie similaire, et partagent certains antigènes de surface. Il était donc important d'évaluer leur pouvoir clonogène car seules les CSM donnent lieu à des CFU contrairement aux cellules conjonctives (142,143).

L'arthrose de l'ATM a fait l'objet de peu de travaux (6) et nécessite des recherches supplémentaires, en particulier parce que l'ATM est une articulation unique (1,32). La littérature révèle que l'arthrose de l'ATM a principalement été étudiée sur des modèles animaux. Seuls quelques auteurs ont réalisé des expériences *in vitro* en utilisant des cultures cellulaires monocouches (83,85,86,95,97,102). Johnson et al. ont résumé les modèles *in vitro* pour l'étude de l'arthrose (115). Plusieurs sont disponibles ; cependant, il n'existe pas de modèle de référence

pour l'étude de l'arthrose de l'ATM, tant *in vitro* qu'*in vivo*. Selon le concept des "trois R", nous devons réduire le nombre d'animaux utilisés, affiner les techniques pour réduire la douleur et l'inconfort, et remplacer les études sur les animaux par des alternatives (144) ; il est donc nécessaire de développer un modèle *in vitro*.

Concernant la différenciation chondrocytaire, elle est la plupart du temps réalisée avec des cultures tridimensionnelles sous forme de culots, qui est la méthode de référence pour maintenir les chondrocytes à un stade différencié (57). Les cultures tridimensionnelles (sphéroïdes ou culots) sont considérées plus physiologiques et permettent de se rapprocher davantage des conditions *in vivo* (60). Néanmoins, les sphéroïdes présentent de nombreux avantages par rapport aux culots, dont la nécessité d'une quantité de cellules moindre pour réaliser les expérimentations (ici, 5×10^3 cellules pour un sphéroïde ; 1.25×10^5 cellules pour un culot), et la facilité de manipulation (pas d'étape de centrifugation, ensemencement rapide grâce aux pipettes multi-canaux). C'est pourquoi nous avons retenu le modèle des sphéroïdes dans notre étude. Nous avons comparé notre modèle avec le Gold Standard pour les cellules cartilagineuses. La culture en deux-dimensions (monocouche), avec du milieu complet et du milieu différenciant chondrocytaire, a été utilisée comme témoin négatif. La chondrogenèse des sphéroïdes de cellules souches pulpaires a été étudiée par plusieurs auteurs (145–147), mais peu d'études ont comparé les sphéroïdes aux culots. De plus, les techniques utilisées pour la culture de sphéroïdes diffèrent dans la littérature ; par conséquent, un des objectifs de ce travail était de tester la méthode de culture sur agar (« liquid overlay »).

Afin d'étudier la différenciation chondrocytaire, l'expression de marqueurs chondrocytaires a été évaluée par PCR quantitative. Les marqueurs suivants ont été évalués, en accord avec la littérature (148) :

- Agrécan (Acan), un protéoglycane de la MEC, qui est le composant majeur du cartilage (149).
- Cartilage Oligomeric Matrix Protein (Comp), une glycoprotéine non-collagénique de la MEC qui est principalement retrouvée dans le système

squelettique humain (cartilage articulaire, ménisque, ligaments, tendons et liquide synovial) (150).

- Le collagène de type II (Col2a1), qui est l'un des principaux composants de la MEC du cartilage articulaire hyalin (151).
- SRY-related HMG box-containing-9 (Sox9), un facteur de transcription principal qui régule de multiples événements dans la chondrogenèse. Sox9 est impliqué dans la transactivation de Col2a1 et Acan (151).

L'expression des marqueurs Acan et Comp était significativement augmentée dans les sphéroïdes avec du MDC par rapport au milieu complet, à J3 et J7, sauf l'expression d'Acan par les hPDLSC à J3. Cette hausse était très marquée pour Comp, dans les deux lignées cellulaires, et pour Acan dans les hDPSC seulement. Des accroissements d'expression de Comp ont également été observés dans les cultures de culots avec du MDC par rapport au milieu complet, mais dans une nettement moindre mesure par rapport aux sphéroïdes, et aucune hausse de l'expression d'Acan n'a été observée. Ces résultats révèlent un avantage de la culture de sphéroïdes pour la différenciation chondrocytaire, et une supériorité des hDPSC par rapport aux hPDLSC.

Les autres marqueurs (Col2a1 et Sox9) ont globalement augmenté dans les cultures tridimensionnelles (sphéroïdes et culots), en MDC mais aussi en milieu complet, ce qui souligne l'effet modèle. En effet, il y a des interactions dans les trois dimensions de l'espace, l'établissement de jonctions inter-cellulaires de types desmosomes ou gap junctions, une forte interaction avec la MEC, ce qui conduit à un comportement des cellules proche de l'*in vivo* (152).

Nos résultats sont en accord avec des études retrouvées dans la littérature :

- Dans une étude menée par Joanna L. James et al., aucune augmentation de Sox9 n'a été observée pendant la chondrogenèse (48).
- Prideaux et al. ont développé deux lignées de cellules murines multipotentes, capables de se différencier en cellules cartilagineuses. Une lignée a montré une augmentation de l'ensemble des marqueurs chondrocytaires (Col2a1, Acan, Comp et Sox9). Pour la

seconde lignée, seuls Comp et Sox9 étaient augmentés. Ces résultats confirment les résultats de notre travail, où des différences ont été observées entre les lignées cellulaires. De plus, à l'instar de notre étude, Prideaux et al. ont observé une très forte augmentation (environ 200 fois) de l'expression de Comp dans les cellules cultivées en MDC par rapport à celles cultivées en milieu complet (148).

Dans ce travail, l'expression de Comp était fortement augmentée lorsque les cellules étaient cultivées sous forme de sphéroïdes avec du MDC, par rapport à toutes les autres conditions, à J3. COMP étant une glycoprotéine essentielle à l'assemblage du collagène et à la stabilité de la matrice, ces résultats démontrent à nouveau l'utilité des sphéroïdes comme modèle pour la différenciation des cellules cartilagineuses. En plus de Comp, l'expression d'Acan était fortement augmentée après J3 dans les sphéroïdes de hDPSC avec MDC, ce qui démontre la valeur de cette lignée dans la différenciation chondrocytaire. Les résultats de ce travail sont en accord avec ceux de Guo-Shiang Huang et al. qui ont montré que la formation de sphéroïdes potentialise la capacité de différenciation chondrocytaire de cellules souches adipocytaires et placentaires. Ils ont utilisé des membranes de chitosan pour la formation des sphéroïdes (153), qui est une méthode plus coûteuse et dont la mise en œuvre est plus complexe que notre méthode. Dans leur étude, la différenciation cartilagineuse a été observée à J7, ce qui est en accord avec les résultats de notre travail (153).

Cette différenciation supérieure peut s'expliquer par la réduction de la taille de la culture 3D (62). En effet, les sphéroïdes plus petits peuvent éviter le développement d'une nécrose centrale, maintenant ainsi la survie, l'activité proliférative et les potentiels de différenciation (154).

Le même phénomène a été observé dans les monocouches, même si l'augmentation de l'expression de Comp était très inférieure, confirmant le grand potentiel des CSM dentaires pour la différenciation chondrocytaire.

Les résultats de la coloration au Bleu Alcian montrent également un grand potentiel des CSM dentaires dans la différenciation chondrocytaire, car ces colorations étaient légèrement positives dans les monocouches avec MDC. De plus, elles étaient également positives dans les culots et les sphéroïdes avec MDC et également avec milieu complet. Néanmoins, pour les modèles de cultures tridimensionnelles (sphéroïdes et culots), seuls les sphéroïdes ont affiché un

changement dans la forme des cellules, et la MEC cartilagineuse était clairement visible. Ces changements étaient moins évidents pour les culots pour ce temps d'incubation de 7 jours.

Notre étude a démontré que la culture en culots n'était pas le modèle le plus favorable pour l'obtention de cellules cartilagineuses à partir de nos deux lignées cellulaires. Nous avons mis en évidence que les deux souches de CSM dentaires étudiées présentaient des propriétés biologiques différentes, ce qui confirme les travaux de Zhou et al. (137).

La présente étude a montré que la culture de CSM dentaires sous forme de sphéroïdes est un modèle comparable voire supérieur au Gold standard. Bien que la majorité des travaux sur la chondrogenèse aient montré un résultat optimal après trois ou quatre semaines de culture, notre travail a démontré qu'après 3 et 7 jours de culture, plusieurs marqueurs ont fluctué. Ces variations d'expression génique sont des outils d'évaluation précoce. Ces résultats sont en accord avec ceux de Ji-Yun Ko et al., qui ont démontré l'obtention de cellules cartilagineuses dès J3 à partir de sphéroïdes de cellules souches/stromales de tissu adipeux (155).

Ce travail a montré que la culture sous forme de sphéroïdes était également un modèle supérieur aux culots pour mimer l'arthrose *in vitro*. En effet, les marqueurs de l'arthrose et des cytokines pro-inflammatoires étaient tous fortement augmentés dans les sphéroïdes de C20A4 exposés à l'Il-1 β , même si les différences n'étaient pas statistiquement significatives. Les sphéroïdes arthrosiques de C20A4 ont montré une expression d'Adams-4 et de Mmp-13 significativement supérieure à celle des culots arthrosiques. Ce modèle pourra ainsi être adapté à l'ATM en utilisant une lignée de chondrocytes issus de condyles de la mandibule.

De même, les sphéroïdes arthrosiques de hDPSC ont plus fortement exprimé Adams-4 et Mmp-13, et moins fortement les protéines de la matrice cartilagineuse Acan et Col2a1, par rapport aux culots arthrosiques.

Ces deux modèles de sphéroïdes (différenciation chondrocytaire des hDPSC et modèle d'arthrose) pourront être utilisés pour tester des verres bioactifs innovants et pour évaluer nos protocoles d'ingénierie tissulaire du cartilage. En effet, les verres bioactifs constituent un axe de travail important du laboratoire et ont toute leur place en ingénierie tissulaire du cartilage. La mise au point de verres bioactifs permettant la formation d'une MEC cartilagineuse après

colonisation par des cellules chondrogènes (chondrocytes et CSM) a fait l'objet de différentes études (52,156).

De plus, nous pouvons conclure que les lignées hDPSC et C20A4 sont les lignées cellulaires les plus intéressantes pour développer un modèle de chondrocytes pour le criblage de verres bioactifs en ingénierie tissulaire.

Ce travail va se prolonger par l'évaluation de la formation de la MEC cartilagineuse après colonisation d'une matrice vitreuse par des sphéroïdes de CSM ou de chondrocytes. La culture sous forme de sphéroïdes permettra le maintien du phénotype ou la différenciation cartilagineuse, et la matrice de bioverre permettra la stimulation des cellules par la libération de produits de dissolution (52) afin de favoriser la réparation cartilagineuse.

Le modèle d'arthrose pourra de plus permettre de tester des traitements curatifs, comme cette association verre bioactif et cellules, ou une association verre bioactif et exosomes de CSM, afin de s'affranchir des inconvénients de la thérapie cellulaire. Une diminution de l'expression des marqueurs Adamts-4, Mmp-13, Il-6 et Il-8 indiquerait un bénéfice de ces associations dans le traitement de l'arthrose.

Les exosomes pourront être modifiés après transfection des CSM dont ils dérivent afin de renforcer la stimulation de la réparation cartilagineuse en favorisant la prolifération des et en diminuant l'apoptose (129).

ANNEXE 1. LA CLASSIFICATION DE WILKES

Critères cliniques et radiologiques pour la classification de Wilkes du dérangement interne de l'articulation temporo-mandibulaire (Wilkes 1989)

Stade	Observations cliniques	Observations radiologiques
I	Pas de symptômes mécaniques significatifs, pas de douleur ni de limitation des mouvements	Léger déplacement vers l'avant et bon contour anatomique du disque
II	Premiers épisodes de douleur, sensibilité articulaire occasionnelle et céphalées temporales associées, augmentation de l'intensité des claquements, bruits articulaires plus tardif dans le mouvement d'ouverture, début de subluxations transitoires ou de blocages articulaires.	Léger déplacement vers l'avant et début de déformation anatomique du disque, léger épaissement du bord postérieur du disque
III	Épisodes multiples de douleur, sensibilité articulaire, maux de tête temporaux, blocage, blocage fermé, restriction de mouvement, difficulté (douleur) à fonctionner.	Déplacement antérieur avec déformation/prolapsus anatomique important du disque, épaissement modéré à marqué du bord postérieur du disque, pas de modifications des tissus durs.
IV	Chronicité avec douleur variable et épisodique, maux de tête, restriction variable des mouvements et évolution ondulatoire.	Augmentation de la gravité par rapport au stade intermédiaire, remodelage dégénératif précoce à modéré, modifications des tissus durs.
V	Crépitation à l'examen, symptômes de raclement, de grincement, de broyage, douleur variable et épisodique, restriction chronique des mouvements, difficultés fonctionnelles.	Déformation anatomique grossière du disque et des tissus durs, modifications arthritiques essentiellement dégénératives, déformation ostéophytique, formation kystique sous-corticale.

ANNEXE 2. LA CLASSIFICATION DE KELLGREN AND LAWRENCE


Évaluation radiologique de l'arthrose (J. H. Kellgren et J.S. Lawrence 1957)

Grade	Définition
0 (Aucune arthrose)	Aucune caractéristique d'arthrose
1 (Arthrose douteuse)	Rétrécissement douteux de l'interligne articulaire et possible ostéophyte
2 (Arthrose minime)	Ostéophytes certains et rétrécissement de l'interligne articulaire possible
3 (Arthrose modérée)	Ostéophytes multiples modérés, rétrécissement de l'interligne articulaire certain, sclérose et déformation possible des extrémités osseuses
4 (Arthrose sévère)	Ostéophytes de grande taille, rétrécissement de l'interligne articulaire marquée, sclérose sévère et déformation nette des extrémités osseuses

ANNEXE 3. ARTICLES PUBLIÉS

Review

Osteoarthritis of the Temporomandibular Joint: A Narrative Overview

Caroline Mélou^{1,2,3} , Pascal Pellen-Mussi¹, Sylvie Jeanne^{1,2,3}, Agnès Novella¹, Sylvie Tricot-Doleux¹ and Dominique Chauvel-Lebret^{1,2,3,*†}

¹ CNRS, ISCR (Institut des Sciences Chimiques de Rennes), University Rennes, UMR 6226, 35000 Rennes, France

² CHU Rennes, Pôle d'Odontologie, 35033 Rennes, France

³ UFR Odontologie, 35043 Rennes, France

* Correspondence: dominique.lebret-chauvel@univ-rennes1.fr; Tel.: +33-2-23-23-43-64; Fax: +33-2-23-23-43-93

† Current address: Groupe Biomatériaux en Site Osseux, UMR CNRS 6226, Université de Rennes 1, 2 Avenue du Pr Léon Bernard, Bâtiment 15, CEDEX, 35043 Rennes, France.

Abstract: *Background and Objectives:* This study reviewed the literature to summarize the current and recent knowledge of temporomandibular joint osteoarthritis (TMJOA). *Methods:* Through a literature review, this work summarizes many concepts related to TMJOA. *Results:* Although many signaling pathways have been investigated, the etiopathogenesis of TMJOA remains unclear. Some clinical signs are suggestive of TMJOA; however, diagnosis is mainly based on radiological findings. Treatment options include noninvasive, minimally invasive, and surgical techniques. Several study models have been used in TMJOA studies because there is no gold standard model. *Conclusion:* More research is needed to develop curative treatments for TMJOA, which could be tested with reliable in vitro models, and to explore tissue engineering to regenerate damaged temporomandibular joints.

Keywords: temporomandibular joint; osteoarthritis; review



Citation: Mélou, C.; Pellen-Mussi, P.; Jeanne, S.; Novella, A.; Tricot-Doleux, S.; Chauvel-Lebret, D. Osteoarthritis of the Temporomandibular Joint: A Narrative Overview. *Medicina* **2023**, *59*, 8. <https://doi.org/10.3390/medicina59010008>

Academic Editor: Giuseppe Minervini

Received: 11 November 2022

Revised: 14 December 2022

Accepted: 15 December 2022

Published: 20 December 2022



Copyright: © 2022 by the authors. Licensee MDPI, Basel, Switzerland. This article is an open access article distributed under the terms and conditions of the Creative Commons Attribution (CC BY) license (<https://creativecommons.org/licenses/by/4.0/>).

1. Introduction

Osteoarthritis (OA) is a common chronic degenerative joint disease characterized by synovitis, cartilage destruction, and subchondral bone remodeling [1–4]. It occurs progressively and can lead to disability [5]. It can be either monoarticular or polyarticular [6]. The two types of OA include primary OA, which is idiopathic, and secondary OA, which is caused by trauma, iatrogenesis, and joint infection [7].

The temporomandibular joint (TMJ) is occasionally affected by chronic pathologies such as chondromatosis or OA [5,8,9]. OA can result in cortical bone erosion, flattening of joint compartments, osteophyte formation, subchondral sclerosis, and subcortical cyst formation [2,5,10]. Temporomandibular joint osteoarthritis (TMJOA) can lead to chronic pain and joint dysfunction including limited joint mobility and crepitus [5,7,11].

TMJOA is mainly treated symptomatically. There are several treatment strategies to relieve inflammation and prevent degradation of the joint complex. However, there is currently no effective strategy to repair and regenerate the damaged TMJ [12].

Although inflammation and remodeling of the subchondral bone occurs in TMJOA, the underlying pathogenesis is unclear [6,13], making it difficult to develop curative treatments.

The pathology of TMJOA has been poorly investigated [9], and it is difficult to compare the TMJ with other joints in the body because of certain unique characteristics. First, the TMJ is exposed to limited load-bearing forces, which makes it different from the other joints in the body. Second, the most superficial cellular layer is the fibrocartilage, which primarily contains type I collagen, and the deeper cellular layer contains type II collagen. This differentiates the TMJ from the other joints containing hyaline cartilage, which is made entirely of type II collagen [1]. Finally, the TMJ is a synovial joint that performs the most

complicated movements that combine protrusion, retrusion, lateral excursion, and jaw opening and closing, making its movements three dimensional in the human body [13,14].

More research on TMJ/OA is needed to develop curative treatments [4]; therefore, it is necessary to review current knowledge in this field. The aim of this study was to summarize current literature on TMJ/OA, highlight possible prospects for curative treatments, and explore the possibilities offered by tissue engineering, through a narrative review.

2. Materials and Methods

The authors searched the MEDLINE online database for published articles on TMJ/OA using the following keywords: "Osteoarthritis" AND "Temporomandibular Joint."

The inclusion criteria were as follows: articles on TMJ/OA, published between 2017 and 2020, and published in the English or French language. The exclusion criteria were as follows: articles on all temporomandibular joint disorders (TMD) without focusing on TMJ/OA, letter to editor, and articles published prior to 2017. The medical field is constantly evolving, which is why it was chosen to include only recent articles (after 2017).

The authors initially scanned the titles and abstracts and obtained 56 articles. A second selection was made after the full text articles were read, and 54 articles were shortlisted for this review.

In addition, a second search of the MEDLINE online database was performed using the following key words: "Osteoarthritis" AND "Temporomandibular Joint" AND "Tissue Engineering." Two articles, one published in 2016 and the other in 2018 were obtained.

The search strategy is illustrated in Figure 1.

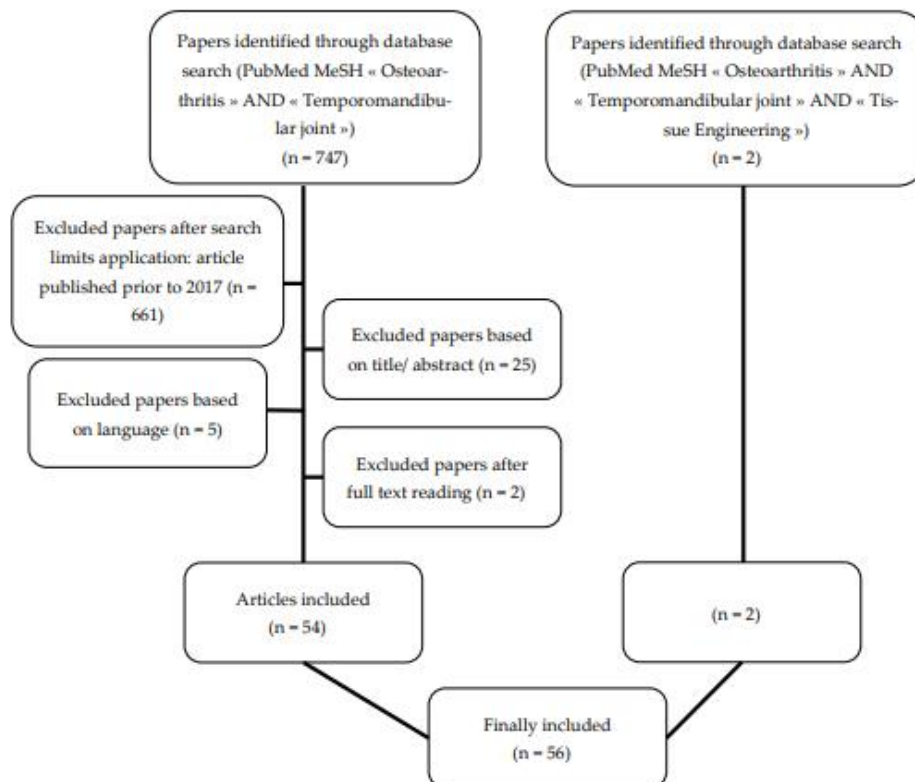


Figure 1. Flow chart of the search strategy: two searches were performed in the MEDLINE online database (PubMed). The authors initially scanned the titles and abstracts, and a second selection was made after reading the full text articles.

3. Results

A total of 56 articles comprising fifteen observational studies, six reviews, three case studies, one in vitro study, six combinations of in vitro and in vivo studies, twenty in vivo studies on animal models, three in vivo studies on human samples, one in vivo study on human and rat samples, and one systematic review and meta-analysis (Table 1) were obtained.

Table 1. Types of included papers.

Type of Article	Study First Author, Year
Observational Studies	- Abrahamsson, 2017 [10]
	- Suh, 2018 [15]
	- Sonnesen, 2017 [16]
	- Nitzan, 2017 [2]
	- Lei, 2017 [3]
	- Balon, 2019 [17]
	- Liang, 2017 [18]
	- Lee, 2019 [19]
	- Walewski, 2019 [20]
	- Boutault, 2018 [21]
	- Bergstrand, 2019 [22]
	- Kang, 2017 [23]
	- Hong, 2019 [24]
	- Cen, 2018 [25]
	- Dumbuya, 2020 [26]
Review	- Ghassemi Nejad, 2017 [1]
	- Sperry, 2019 [4]
	- Izawa, 2018 [27]
	- Melo, 2018 [28]
	- Roberts, 2018 [29]
- Salash, 2016 [30]	
Case study	- Ackland, 2018 [31]
	- Nojima, 2018 [32]
	- Taleuan, 2019 [33]
In vitro studies	- Yokota, 2017 [34]
Combination of in vitro and in vivo studies	- Alshenibr, 2017 [35]
	- Luo, 2019 [12]
	- Yang, 2019 [36]
	- Xiong, 2019 [37]
	- Zhang, 2017 [38]
- Vapniarsky, 2018 [39]	
In vivo studies on animal models	- Mino-Oka, 2017 [40]
	- Wu, 2019 [13]
	- Tolba, 2020 [41]
	- He, 2018 [42]
	- Luo, 2018 [43]
	- Ye, 2018 [44]
	- Yotsuya, 2020 [11]
	- AbuBakr, 2018 [5]
	- Memis, 2018 [6]
	- Hui, 2018 [8]
- Yotsuya, 2019 [45]	
- Zhang, 2018 [46]	

Table 1. Cont.

Type of Article	Study First Author, Year
	- Chu, 2017 [47]
	- Xu, 2017 [48]
	- Shirakura, 2017 [49]
	- Chandrasekaran, 2017 [50]
	- Zhou, 2019 [51]
	- Dong, 2017 [52]
	- Reed, 2019 [53]
	- Wang, 2018 [54]
In vivo study on human samples	- de Alcântara Camejo, 2017 [55]
	- Savage, 2019 [7]
	- Monasterio, 2018 [56]
In vivo study on human samples and on rats	- Zhang, 2019 [57]
Systematic review and meta-analysis	- Chung, 2019 [58]

3.1. Histology of the Temporomandibular Joint

Unlike other synovial joints with a hyaline cartilage, the articular surfaces of the TMJ (condylar process and articular surface of the temporal bone) are covered by fibrocartilage. In addition, the articular disc is composed of fibrocartilage [59].

Cartilages are hypocellular and avascular and contain only one type of well differentiated cells, the chondrocytes, which maintain the extracellular matrix (ECM) [60].

In the mandibular condylar cartilage, the ECM mainly comprises proteoglycans, which include biglycan, decorin, aggrecan, fibromodulin, and collagen [1,44,49,59].

The fibrocartilage is divided into three layers including the fibrous layer (i.e., the articular surface facing the disc), proliferation layer, and hypertrophic layer (adjacent to the sub-chondral bone) [13]. A previous study described a fourth layer between the proliferation and hypertrophic layers called the chondroblastic zone [59].

Among the collagens present in the ECM of the mandibular condylar cartilage, types I and III collagen are present in the superficial layer (i.e., the fibrous layer). Type II collagen is expressed in the deep layers, and type X collagen is present in the hypertrophic zone [1,53,59]. The immediate ECM surrounding the chondrocytes is the pericellular matrix, which in the mandibular condylar cartilage is mainly composed of type IV collagen, type VI collagen, and laminin [45,47].

Some authors have reported thickening of the fibrous layer of the mandibular condylar cartilage in TMJOA, which is a sign of inadequate repair, and the fibrous tissue is similar to granulation tissue in composition and appearance [38,53].

In contrast, the ECM of hyaline cartilage is primarily composed of collagen type II and proteoglycans, and is divided into superficial, middle, and deep zones [60,61]. Collagen fibrils in superficial regions are oriented parallel to the articular surface to reduce friction and shear stress. In contrast, the collagen fibrils in deep regions of the cartilage are oriented perpendicularly to the subchondral bone surface for anchorage [62]. The composition of the hyaline cartilage and fibrocartilage is shown in Figure 2.

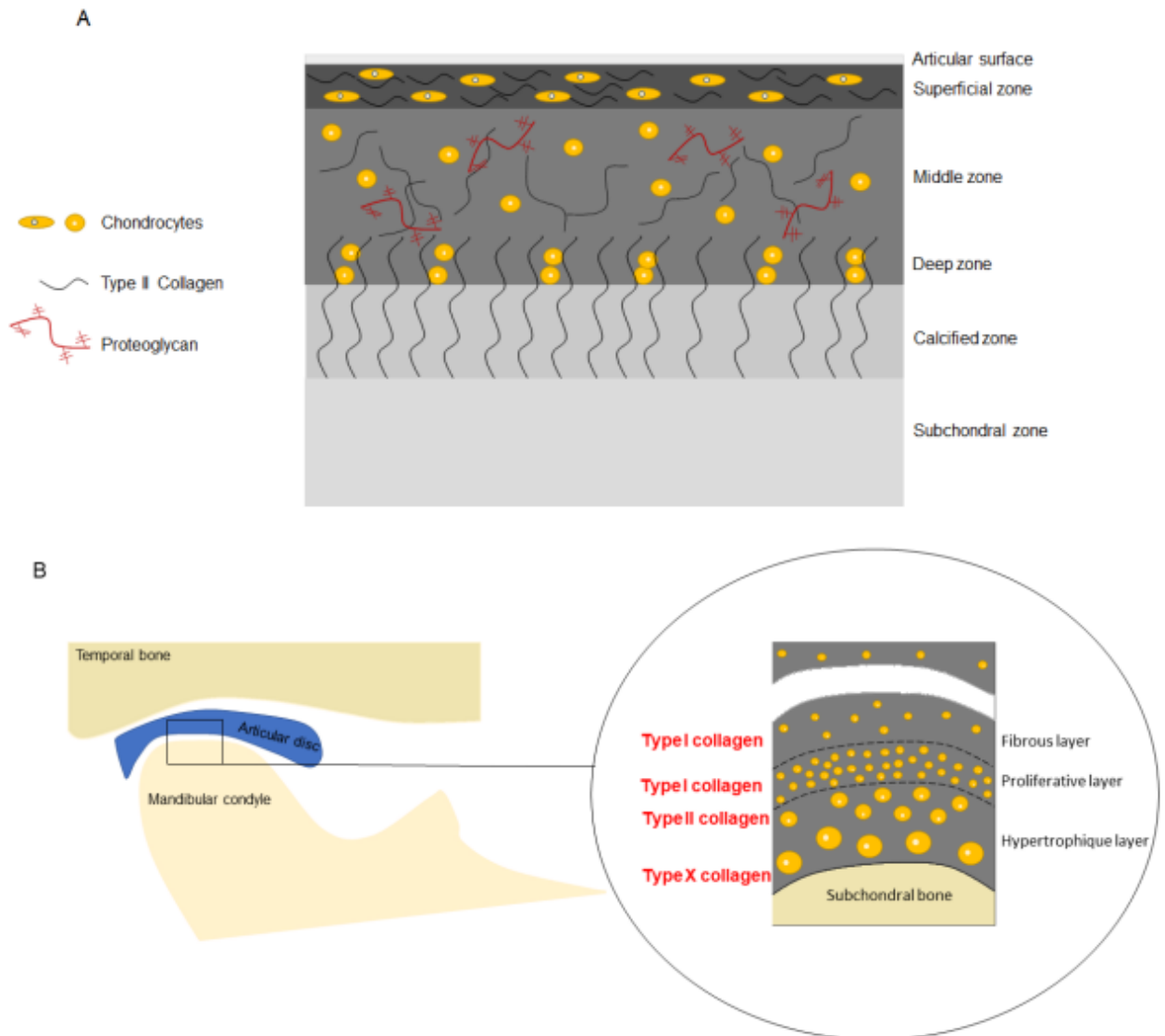


Figure 2. Composition of the hyaline cartilage (A) and fibrocartilage (B).

3.2. Prevalence

TMJOA is a common condition, and its prevalence ranges from 8% to 60% [3,6,26,50]. It is difficult to obtain the exact prevalence because many asymptomatic patients have radiological signs of TMJOA [6,50]. TMJOA has a predilection for women [26,37] with a female-to-male ratio of more than 2:1 [27], which is similar to OA of other joints [63]. The prevalence of TMJOA increases with age [37]. Izawa et al. reported the prevalence of TMJOA by clinical and magnetic resonance imaging (MRI) examinations, estimating 25% prevalence in the 20–49 years age group and 70% in the 73–75 years age group [27]. Nevertheless, OA is thought to occur earlier in the TMJ than in other joints. Taleuan et al. reported that the average age of onset of TMJOA is 35 years, 10 years earlier than that of other joints [33], such as the knee. In addition, TMJOA affects not only adults but also adolescents [3]. Previous reports have described the early onset of TMJOA, especially during the pubertal phase [24].

3.3. Etiologies and Risk Factors

The etiopathogenesis of TMJ OA remains unclear. OA is generally multifactorial [13,16,33] and the risk factors for TMJ OA, including age, sex, genetics, infection/inflammation, and congenital and developmental abnormalities, are consistent with those for other joints [10]. Risk factors can be classified into local (trauma, parafunctions, and joint overload) and general factors (age, sex, and heredity) [33,56]. The mechanical stress exerted on the joint (trauma, parafunction, unstable occlusion, functional overloading, and increased joint friction) throughout life, which exceeds the normal adaptive capacity, appears to be of great importance in the development of TMJ OA [13,18,32,33]. However, similar to the OA of other joints, innate immune responses are also important factors in TMJ OA [19]. OA leads to non-specific activation of the innate immune system, which is similar to the chronic wound healing process [64].

In addition, the presence of disc displacement without reduction increases the risk of developing TMJ OA [3,55]. Disc displacement causes stretching and inflammation of the retrodiscal tissue, often resulting in internal derangement of the TMJ and is a risk factor for OA development, with abnormal remodeling of the condyle and mandibular fossa [55].

Several authors have sought to elucidate the etiopathogenesis of TMJ OA. Some studies have shown that progressive condylar resorption can occur after orthognathic surgery [32], while others have not found a relationship between skeletal patterns and TMJ OA [20].

Izawa et al. reported the etiological role of the subchondral bone. They explained that a failure in subchondral bone remodeling can lead to chondrocyte damage and increased collagen degradation with the release of proteases and reduction of protease inhibitors, resulting in degradation of the ECM [27].

Dumbuya et al. also reported that patients with TMJ bone changes have a greater prevalence of connective tissue disorders because connective tissue disorders promote disc abnormalities (position and/or morphology) [26].

3.4. Pathogenesis

Although several factors and signaling pathways have been investigated, the pathogenesis of TMJ OA is not yet well understood. The role of these factors is described as follows:

3.4.1. Biglycan and Fibromodulin

Biglycan and fibromodulin are small leucine-rich proteoglycans present in the ECM that modulate signaling activity, including bone morphogenetic protein (BMP) signaling, of transforming growth factor (TGF) superfamily [49]. Nejad et al. reported that biglycan and fibromodulin bind to TGF β 1. They suggested that the absence of biglycan and fibromodulin would result in the accumulation of TGF β 1, which would increase chondrogenesis and ECM turnover and ultimately lead to an imbalance in ECM turnover, thus resulting in cartilage degradation [1]. Therefore, decreased expression of biglycan and fibromodulin may be biomarkers for early stage TMJ OA, as suggested by Shirakura et al. [49].

3.4.2. Hypoxia Inducible Factors and Vascular Endothelial Growth Factor

Hypoxia-inducible factors (HIF) maintain normal chondrocyte function but activate destructive pathways if they are absent or upregulated. Cytokines can also deregulate HIF; HIF2 α leads to cartilage destruction and HIF1 α increases the expression of vascular endothelial growth factor (VEGF), which in turn leads to increased levels of MMP [4,40]. Angiogenesis during OA creates a hypoxic environment that activates HIF-1, which further upregulates VEGF expression. [65]. Angiogenesis appears to play an important role in the development of TMJ OA. VEGF, a pro-angiogenic factor, may be involved in the pathogenesis of TMJ OA [52] by binding to its receptor (VEGFR-2), resulting in the activation of extracellular signal-regulated kinase 1/2 (ERK1/2), which stimulates endothelial cells. In addition, ERK induces MMP. The VEGF contributes to the activation of the Notch pathway, which plays a role in vascular formation as well as proliferation, differentiation, survival, and apoptosis of cells [43,52]. The Notch pathway was investigated by Luo et al., who

suggested that the pathway plays a role in TMJOA. In their study, TMJOA development was followed by Notch signaling activation in mice, and inhibition of the Notch signaling pathway tended to delay the progression of TMJOA. This has also been observed in patients with knee OA. Inhibition of the Notch signaling pathway enables a decrease in the target downstream of Notch signaling activation, including transcription factors hairy and enhancer of split (HES1, HES5) and MMP-13 [43]. Figure 3 summarizes the signaling pathways that seem to be involved in TMJOA.

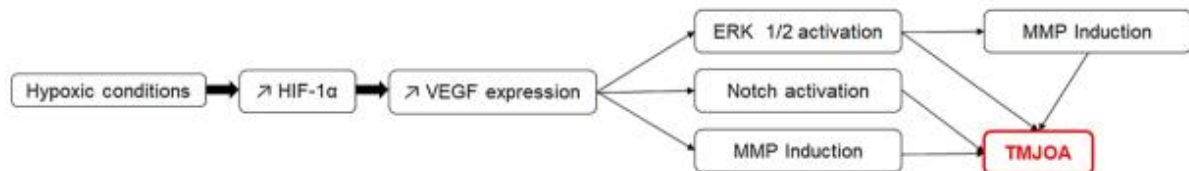


Figure 3. The signaling pathways that may be involved in TMJOA and their possible synergistic action.

3.4.3. Estrogens

Changes in estrogen levels are considered as a cause of TMJOA in women [13], and previous estrogen studies have reported conflicting results [13,44]. However, high estrogen levels appear to be destructive to the condylar cartilage but protective to the subchondral bone [24,44]. Adequate estrogen concentrations are important for TMJ homeostasis [13]. ER α is an estrogen receptor, which, according to Wu et al., plays a role in mechanotransduction. They also reported that ER α can activate the ERK pathway, thus aggravating TMJOA [13]. Therefore, the ERK pathway may be involved in TMJOA [13,52].

Wu et al. reported that, due to an additive effect that involves the ERK pathway, a combination of estrogen deficiency and excessive mechanical stress on the condyle resulted in more severe TMJOA in a mouse model compared to that by estrogen deficiency or excessive mechanical stress alone [13].

3.4.4. Other Factors

Studies have reported the role of the β -catenin signaling pathway. Inappropriate activity of this pathway can affect the integrity of the condylar cartilage [8,51].

The Indian Hedgehog signaling pathway has also been studied, and its activation appears to be induced in TMJOA [36,48].

Some authors have investigated autophagic activity in TMJOA because this activity is essential for chondrocyte survival and function due to the chondrocyte's low rate of cellular turnover. Altered autophagic activity could contribute to several diseases. These authors reported that fibroblast growth factor (FGF) signaling activates the mechanistic target of rapamycin (mTOR), resulting in the suppression of autophagy via the Phosphoinositide 3-kinase/Protein kinase B (PI3K/Akt) pathway. They demonstrated that suppression of FGF signaling delayed the progression of TMJOA in mice, presumably by promoting autophagic activity [54].

Leptin appears to also play a role in TMJOA. In a study by Xiong et al., patients with TMJOA had significantly higher concentrations of leptin in their synovial fluid than that observed in healthy controls. The study also showed that leptin stimulates IL-6 expression, and leptin-induced IL-6 production was significantly reduced by the inhibition of JAK2/STAT3 (Janus kinase 2/Signal transducer and activator of transcription proteins 3), p38 MAPK (mitogen-activated protein kinases), or PI3K/Akt pathway [37].

The literature showed that IL-6 is highly expressed in the synovial fluid of patients with disc displacement. De Alcântara Camejo et al. investigated the expression of IL-6 in the articular disc of patients with disc displacement or OA. They found no significant differences between the disc displacement groups with and without reduction and between the groups with and without OA [55].

Yokota et al. also suggested that the ROCK/actin/MRTF axis promotes the fibrogenic activity of synoviocytes around the TMJ [34], and He et al. reported the role of the circadian *Per2* gene in TMJOA [42].

Finally, Savage et al. investigated the presence of bacteria in condylar head samples of patients with TMJOA, but failed to identify meaningful bacterial growth [7].

3.5. Clinical Signs

The main clinical signs of TMJOA are joint noise (crepitus), loss of function with limited mouth opening, and pain [7,21,22]. Pain can be continuous and is aggravated during mastication [21]. Although these clinical signs are suggestive of TMJOA, the diagnosis is mainly radiological [10,32], with signs of cortical bone erosion, flattening of joint compartments, sclerosis, osteophyte formation, and subcortical cyst formation [5,10]. It is important to note that a direct relationship between radiological findings and TMJ symptoms may not always be present [10,16], and many patients with TMJOA are asymptomatic [18].

The disease is divided into several stages. Dumbuya et al. reported that bone resorption mainly occurs in the early stages, whereas osteophytes and subchondral cysts appear in more advanced stages [26].

Different classifications exist, including the Kellgren–Lawrence grading [16] and the Wilkes classification [55,58]. The Kellgren–Lawrence grading scale is used to classify OA of any joint, whereas the Wilkes classification is specific to TMD.

3.6. Diagnostic Tools

Accurate assessment of the TMJ using conventional radiography is difficult because of overlapping anatomical structures [20]. The imaging diagnosis of TMJOA is most reliably assessed by computed tomography (CT) [10]; however, CBCT appears to be the imaging tool of choice for TMJOA diagnosis for its cost effectiveness and accuracy at a reduced radiation dose [10,16,20,26]. Additionally, the available CBCT software provides detailed images to improve the identification of some alterations in the TMJ [20]. Liang et al. suggested that CBCT in combination with a software investigation protocol could detect trabecular changes in TMJOA, which could be beneficial because the trabecular bone might be a more sensitive indicator of early pathophysiological changes in OA [18].

When TMJOA is suspected, the following changes on the radiograph confirm the diagnosis: condylar flattening, osteophyte formation or loose bodies, erosion, deviation in form, subcortical or general sclerosis, subcortical cysts, hyperplasia or hypoplasia of the condylar head, and bony ankylosis [20]. Other criteria that can potentially help in the diagnosis of TMJOA have been investigated. For example, Lee et al. studied the increase in the horizontal condylar angle (the angle between the long axis of the mandibular condyle and the coronal plane perpendicular to the midsagittal plane in axial views) but concluded that it could not independently predict OA progression [19]. In contrast, the study by Zhang et al. demonstrated the importance of the osteochondral interface ossification in TMJOA diagnosis [46].

Other tools have been proposed for TMJOA evaluation such as positron emission tomography [4,15], hypoxia-detecting radioactive tracers, and single-photon emission CT [4]. Positron emission tomography is useful in diagnosing TMD, but also in assessing response to treatment [15].

In addition, TMJOA diagnosis might depend on biomarkers. Some pro-inflammatory and catabolic factors such as pro-inflammatory cytokines, which include tumor necrosis factor alpha (TNF α) and interleukin 1 beta (IL-1 β) [4,44,56,66], matrix-degrading proteases such as matrix metalloproteinases (MMP, notably MMP-3, MMP-9, and MMP-13), and disintegrin and metalloproteinase with thrombospondin motifs (ADAMTS, notably ADAMTS-4 and ADAMTS-5) [1,8,41,44,48,55,66]. Therefore, these factors are potential markers for this condition. MMP-3 is an important biomarker of TMJOA and a predictor of its progression because it can cleave aggrecan, denature collagens, link proteins, and activate other MMP [41]. MMP are mainly expressed in OA joints, and few are expressed in healthy

joints [41]. Sun et al. proposed an assay to measure the active form of MMP-3 in the human serum [67].

Some authors have attempted to highlight markers that can be used to predict the development of TMJOA. Zhang et al. showed that early growth response 1 (Egr1) reduction in peripheral blood leukocytes potentially indicates early-stage subchondral bone OA [57]. Reed et al. hypothesized that depletion of type VI collagen may be an early biomarker for the transition from early to end stage TMJOA [53].

3.7. Treatments

Treatment options for OA can be divided into noninvasive, minimally invasive, and surgical treatments [6,7,22]. However, rescue procedures may be considered in late-stage disease [6,33].

Noninvasive treatments, which need to be considered first, include pharmacotherapy (mainly non-steroidal anti-inflammatory drugs), physiotherapy, and occlusal splints [7,21,33,58].

Surgery is indicated only for severe and persistent pain and/or functional impairment when noninvasive and minimally invasive treatments such as arthroscopy, arthrocentesis, and intra-articular injections (hyaluronic acid and corticosteroids) fail to provide relief [7,21,33]. Surgical treatments include arthroplasty and condylectomy [7], whereas rescue procedures comprise total joint prosthetic replacement [33].

Arthrocentesis uses a joint lavage technique which removes inflammatory mediators and disrupts adhesions within the joint [22]. The effectiveness of arthrocentesis is controversial [6]; however, it improves pain and function [2,4,22]. A study by Nitzan et al. demonstrated good outcomes after arthrocentesis in patients who did not respond to noninvasive therapies and would have required surgical arthroplasty [2].

Arthroscopy has not been fully investigated. It includes biopsy, discopexy, (arthroscopic disc repositioning) synovectomy, and coagulation of tissues [68].

Treatment of TMJOA with intra-articular hyaluronic acid injections may be effective [4,22,25,41]; however, its use is controversial because the advantage over lavage is unclear, which is similar to steroid injections [4,22]. A meta-analysis performed by Chung et al. suggested that platelet-rich plasma injection is effective for pain reduction after arthrocentesis or arthroscopy in patients with TMJOA [58].

Two studies focused on the oral administration of glucosamine supplements [25,28]. The first study investigated the therapeutic effects of oral glucosamine as an adjunct to hyaluronic acid injection in patients with TMJOA. The authors concluded that patients who received oral glucosamine in addition to intra-articular injection of hyaluronic acid had a better outcome than that observed with patients who received oral placebo in addition to the injections [25]. The second was a systematic review of the efficacy of oral glucosamine compared with that of either a placebo or ibuprofen. The authors concluded that there was little evidence regarding the therapeutic effects of glucosamine on TMJOA [28].

In end-stage TMJOA, total reconstruction of the TMJ is required. Various modes including the use of autogenous bone tissue, distraction osteogenesis, and TMJ total prosthesis, stock, or custom-made can be used. TMJ total prosthesis can be used in end-stage TMJOA as well as in the final stage of other severe degenerative TMD such as ankylosis, severe condylar resorption, trauma, and cancer when conservative treatments have failed [31]. Since the 1990s, TMJ total prosthesis has been advocated instead of condylar prosthesis alone because condyle replacement alone can lead to resorption of the fossa [17]. TMJ total prosthesis has some advantages over grafting or other reconstructive methods, including the absence of a donor site, which reduces morbidity. However, it also has drawbacks such as implant fracture, intra-operative nerve damage, infection, etc. [31]. Ackland et al. described a 3D-printed prosthetic joint that seems promising, especially in cases with a pathological anatomy in which a commercial device cannot be used [31]. Boutault et al. highlighted that TMJ total prosthesis is often preferred to arthroplasty, but arthroplasty

may be appropriate for elderly or fragile patients [21]. TMJ total prosthesis is schematically shown in Figure 4.

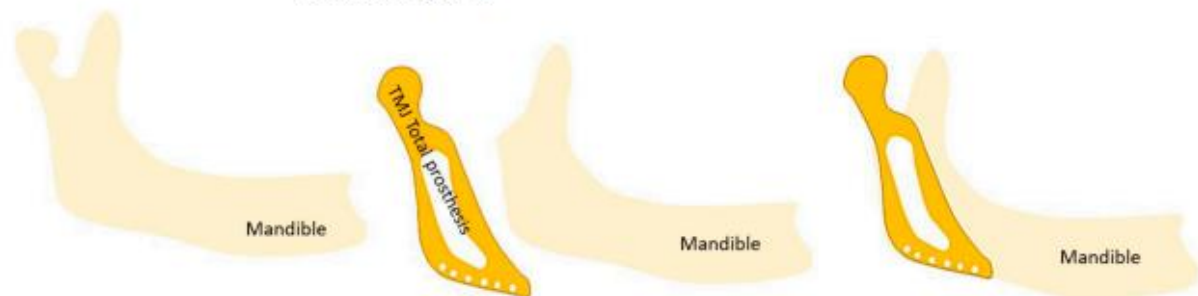


Figure 4. Schematic representation of a TMJ total prosthesis.

Finally, He et al. reported the potential of the use of low-intensity pulsed ultrasound for the early protection of cartilage [42], and AbuBakr et al. reported the potential effectiveness of low-level laser therapy [5], which is used to relieve pain in various musculoskeletal disorders [69]. This therapy is known for its stimulatory effects on tissue metabolism and its ability to modulate the inflammatory process after injury. It also causes better cellular oxygenation, the release of neurotransmitters associated with pain modulation, and the release of anti-inflammatory and endogenous mediators [5].

3.8. TMJOA in Adolescents

OA is generally an age-related condition that occurs in the weight-bearing joints; however, it can occur in adolescents and young adults [3].

The etiology of TMJOA in adolescents is not well understood. Female sex hormones and growth hormones play a role in female preponderance as well as the occurrence of TMJOA during the circumpubertal stages [24]. In addition, a study by Lei et al. suggested that TMJOA in young populations could be attributed to TMD such as disc displacement without reduction, and the prevalence of TMD in children and adolescents is increasing, which could partly explain the occurrence of TMJOA in adolescents [3].

TMJOA in adolescents can affect their growth as subchondral cortical bone formation only begins between 12 and 14 years of age [3]. Kang et al. reported that TMJOA could be associated with retarded dental development, mandibular backward positioning, and hyperdivergent facial profiles, but no association between TMJOA and skeletal maturation was reported. According to them, because a growing TMJ condylar surface lacks true articular cartilage, the adaptation process to overload differs from that of an adult condylar surface. Any process that destroys the condylar surface could interrupt normal condylar and mandibular development, resulting in a backward-positioned mandible and hyperdivergent facial profile. Retarded dental development may be influenced by abnormal mandibular growth [23]. Hong et al. reported that TMJOA can cause premature skeletal maturation and short predicted adult stature, particularly in female adolescents, due to increased stress and serum cortisol levels [24].

3.9. Models for the Study of TMJOA

There are many in vivo and in vitro models of OA. OA can be induced in vitro mainly by cytokine induction or load induction. These inductions can be performed on explants, chondrocyte cultures (in monolayer or three-dimensional cultures), or co-cultures [70].

Most studies included in this literature review used animal models [5,6,8,11,13,36,38,40–54,57]. The most commonly investigated animals were mice and rats [5,8,11,13,36,38,41–49,51–54,57]. One study was performed on rabbits [6]. Various animal models exist for the study of TMJOA using surgical (such as discectomy), mechanical (such as unilateral anterior cross-bite), chemical (such as intra-articular injections of monosodium iodoacetate or complete Freund's adjuvant), and genetic techniques (such as Cre-recombination and knockout) [5,8,13,41,43,44,51]. The most commonly

used techniques were discectomy [11,43,45,53], unilateral anterior cross-bite [36,38,44,46,54,57], intra-articular injections of monosodium iodoacetate [26,37], complete Freund's adjuvant [41,48], and genetic techniques [8,49,51]. However, no gold standard animal model exists [42].

Monosodium iodoacetate is a metabolic inhibitor that disrupts the cellular aerobic glycolysis pathway and consequently induces cell death by inhibiting the activity of glyceraldehyde-3-phosphate dehydrogenase in chondrocytes. The resulting reduction in the number of chondrocytes and subsequent articular alterations were similar to those observed in human OA [71].

Complete Freund's adjuvant acts by creating an immune response that leads to inflammation [72]. Studies that have conducted in vitro experiments have mainly used two-dimensional cultures from human [37,66] or murine [34,36,45,47,52] cells.

3.10. Contribution of Tissue Engineering

To the best of our knowledge and based on this literature review, no tissue engineering strategies are used in clinical practice for TMJOA and, more broadly, for TMD. Nevertheless, Salash et al. underlined the importance of TMJ-related bioengineering research and detailed the indications and contraindications for the use of engineered tissues for the replacement of TMJ anatomic components [30]. The repair of disc thinning with tissue-engineered implants has been examined in minipigs, and the results seem promising [39].

Tissue engineering aims to regenerate tissues using three classic elements including scaffolds, growth factors, and cells [73].

Autologous chondrocyte implantation is a cell-based technique used to treat focal damage of the articular cartilage. The drawbacks of this procedure (such as donor-site morbidity and the need for a step of cell expansion that induces chondrocyte dedifferentiation, which could lead to fibrocartilage production) have encouraged the development of an alternative [74].

Mesenchymal stem cells (MSC) are attractive for tissue engineering because of their ability to regenerate damaged tissues [75]. They can be easily isolated from different tissue sources (bone marrow, synovium, adipose tissue, umbilical cord, dental pulp, etc.) [74,76]. The therapeutic effects of MSC are increasingly being attributed to paracrine secretion, particularly to nanovesicles called exosomes [77]. Investigation regarding the use of MSC exosomes as cell-free alternatives to MSC for tissue engineering, particularly, bone and cartilage tissue engineering, is increasing [73,78]. Some authors have considered the effects of these nanovesicles in TMJOA and reported that they alleviate TMJOA and promote osteochondral regeneration [77,78].

Regarding growth factors, BMP-2, VEGF, TGF- β 1, insulin-like growth factor, and FGF have been investigated to develop tissue engineering strategies for the mandibular condyle [79].

4. Discussion

TMJOA is a fairly common condition that can occur earlier in life in comparison to OA of other joints, and can even affect adolescents [3]. During clinical examination, the presence of joint noise (crepitus), limited mouth opening, and pain can be an indication of TMJOA [7,21,22]; however, the diagnosis is currently made with radiological examination [10,32]. The imaging tool of choice for most TMJOA diagnosis is currently the CBCT [20]. On radiographs, TMJOA is mainly characterized by cortical bone erosion, flattening of joint compartments, sclerosis, osteophyte formation, and subcortical cysts [5,10]. Panoramic radiographs are widely used to view the TMJ but have poor reliability for detecting TMJOA [4,80]. Compared to CT/CBCT, MRI is considered to have lower reliability [2,10,80] but is the imaging tool of choice for visualizing soft tissues, altered disc position, and effusion [4]. Disc displacement is a risk factor for TMJOA and must be detected as early as possible [3,4,55].

The etiopathogenesis of TMJOA remains unclear, and OA is generally multifactorial [13,16,33]. Except for oral behaviors (parafunctions) [13], axis II issues of Diagnostic

Criteria for Temporomandibular Disorders (DC/TMD) were not mentioned in the literature as possible etiologies.

Anxiety was described in TMJ/OA and in general OA, but no direct evidence supported an increase in anxiety and depression in OA [81–83]. Nevertheless, stress and anxiety can aggravate parafunction [84].

TMJ/OA can result in complications such as ankylosis; therefore, there is a need for early treatment and diagnosis [33]. Furthermore, additional examinations may be required for patients with TMJ/OA. Abrahamsson et al. found that TMJ/OA was common in patients with hand OA, suggesting that TMJ/OA may be an indication of generalized OA [10]. Furthermore, Sonnesen et al. found that osseous upper cervical spine changes were more common in patients with TMJ changes compared to healthy individuals [16].

Several treatment options are available for TMJ/OA and are classified as noninvasive, minimally invasive, and surgical treatments [6,58]. TMJ/OA treatments, except surgical treatments that aim to reconstruct the TMJ, mainly aim to relieve inflammation and prevent cartilage and bone degradation. Currently, there is no effective treatment for rescuing the degraded cartilage [12,43]. Further research is required to develop curative treatments for TMJ/OA.

The lack of curative treatment is mainly due to the unclear pathogenesis of TMJ/OA [13]. Nevertheless, several pro-inflammatory and catabolic factors and signaling pathways have been investigated. Thus, the role of pro-inflammatory cytokines, TNF α and IL-1 β [4,44,56,66], and matrix-degrading proteases, MMP-3, MMP-9, MMP-13, ADAMTS-4, and ADAMTS-5 [1,8,41,44,48,55,66] have been clearly defined. Estrogens are also important in the development of TMJ/OA [13]. Many other factors and signaling pathways such as HIF [4,40] and the signaling pathways ERK [13,27,35,51,52,66], Notch [43,52,54], β -catenin [8,51], Indian Hedgehog [36,48], FGF [34,51,54], p38 MAPK [27,37,66], and PI3K/Akt [37,51] have been investigated and require further research.

TMJ tissue engineering strategies have not yet reached the clinical trial stage and further research is warranted [39]; however, exosomes have been promising in this field [77]. The use of MSC exosomes associated with biomaterials could allow regeneration of damaged TMJ in the future. The mandible has a known potential for regeneration, and periosteum is the source of cells that are responsible for repair. The presence of the disc is necessary for the regeneration of the condyle. However, the reverse is not true; no disc regeneration can occur in the presence of an intact condyle [29].

TMJ/OA has not been extensively investigated [10] and requires further research, especially because the TMJ is a unique joint [1,13].

This literature review showed that TMJ/OA has mainly been studied in animal models. Only a few studies have performed *in vitro* experiments using two-dimensional cell cultures. Johnson et al. summarized *in vitro* models for the study of OA [70]. Several models are available; however, a gold standard has not yet been established. In addition, there is no existing reliable *in vitro* model for studying TMJ/OA. According to the “three Rs” concept, we must reduce the number of animals used, refine techniques to reduce pain and discomfort, and replace animal studies with alternatives [85]; therefore, the development of a reliable *in vitro* model for TMJ/OA is needed.

Despite the relevant observations in this review, it is important to note some limitations that potentially impacted the results, such as the large number of observational studies and the small number of systematic reviews and meta-analysis available. Additionally, the authors chose to include only recent articles, so articles prior to 2017 were excluded. This may have resulted in missing some relevant articles.

5. Conclusions

Further research is needed in the field of TMJ/OA to develop curative treatments. The development of a reliable *in vitro* model that would enable the testing of potentially curative treatments could be explored in the future. Tissue engineering, which aims to

regenerate tissue, is an area worth exploring to identify a therapeutic approach that could be used to regenerate the damaged TMJ.

Author Contributions: Conceptualization, C.M., P.P.-M., S.J., A.N., S.T.-D. and D.C.-L.; methodology, C.M., P.P.-M., S.J., A.N., S.T.-D. and D.C.-L.; validation, D.C.-L., P.P.-M. and S.J.; investigation, C.M., D.C.-L. and P.P.-M.; resources, C.M., D.C.-L. and P.P.-M.; writing—original draft preparation, C.M.; writing—review and editing, C.M., D.C.-L. and P.P.-M.; supervision, D.C.-L. and P.P.-M. All authors have read and agreed to the published version of the manuscript.

Funding: This research received no external funding.

Institutional Review Board Statement: Not applicable.

Informed Consent Statement: Not applicable.

Data Availability Statement: Not applicable.

Conflicts of Interest: The authors declare no conflict of interest.

References

- Ghassemi Nejad, S.; Kobezda, T.; Tar, I.; Szekanez, Z. Development of temporomandibular joint arthritis: The use of animal models. *Jt. Bone Spine* **2017**, *84*, 145–151. [[CrossRef](#)] [[PubMed](#)]
- Nitzan, D.W.; Svidovsky, J.; Zini, A.; Zadik, Y. Effect of Arthrocentesis on Symptomatic Osteoarthritis of the Temporomandibular Joint and Analysis of the Effect of Preoperative Clinical and Radiologic Features. *J. Oral Maxillofac. Surg.* **2017**, *75*, 260–267. [[CrossRef](#)] [[PubMed](#)]
- Lei, J.; Han, J.; Liu, M.; Zhang, Y.; Yap, A.U.-J.; Fu, K.-Y. Degenerative temporomandibular joint changes associated with recent-onset disc displacement without reduction in adolescents and young adults. *J. Cranio-Maxillofac. Surg.* **2017**, *45*, 408–413. [[CrossRef](#)] [[PubMed](#)]
- Sperry, M.; Kartha, S.; Winkelstein, B.; Granquist, E. Experimental Methods to Inform Diagnostic Approaches for Painful TMJ Osteoarthritis. *J. Dent. Res.* **2019**, *98*, 388–397. [[CrossRef](#)]
- AbuBakr, N.; Salem, Z.; Ali, Z.; ELAssaly, M. Comparative evaluation of the early effects of the low-level laser therapy versus intra-articular steroids on temporomandibular joint acute osteoarthritis in rats: A histochemical, molecular and imaging evaluation. *Dent. Med. Probl.* **2018**, *55*, 359–366. [[CrossRef](#)]
- Memis, S.; Candirli, C.; Kerimoglu, G. Short term histopathological effects of GaAlAs laser on experimentally induced TMJ osteoarthritis in rabbits. *Braz. Oral Res.* **2018**, *32*, e90. [[CrossRef](#)]
- Savage, J.; Lababidi, E.; McCullough, M.; Dimitroulis, G. Microbiological investigation of the mandibular condyle in patients with advanced osteoarthritis of the temporomandibular joint. *J. Cranio-Maxillofac. Surg.* **2019**, *47*, 1262–1265. [[CrossRef](#)]
- Hui, T.; Zhou, Y.; Wang, T.; Li, J.; Zhang, S.; Liao, L.; Gu, J.; Ye, L.; Zhao, L.; Chen, D. Activation of β -catenin signaling in aggrecan-expressing cells in temporomandibular joint causes osteoarthritis-like defects. *Int. J. Oral Sci.* **2018**, *10*, 13. [[CrossRef](#)]
- Cascone, P.; Gennaro, P.; Gabriele, G.; Chisci, G.; Mitro, V.; De Caris, F.; Iannetti, G. Temporomandibular Synovial Chondromatosis with Numerous Nodules. *J. Craniofacial Surg.* **2014**, *25*, 1114–1115. [[CrossRef](#)]
- Abrahamsson Ak Kristensen, M.; Arvidsson, L.Z.; Kvien, T.K.; Larheim, T.A.; Haugen, I.K. Frequency of temporomandibular joint osteoarthritis and related symptoms in a hand osteoarthritis cohort. *Osteoarthr. Cartil.* **2017**, *25*, 654–657. [[CrossRef](#)]
- Yotsuya, M.; Iriarte-Diaz, J.; Reed, D.A. Temporomandibular Joint Hypofunction Secondary to Unilateral Partial Discectomy Attenuates Degeneration in Murine Mandibular Condylar Cartilage. *Bull. Tokyo Dent. Coll.* **2020**, *61*, 9–19. [[CrossRef](#)] [[PubMed](#)]
- Luo, P.; Jiang, C.; Ji, P.; Wang, M.; Xu, J. Exosomes of stem cells from human exfoliated deciduous teeth as an anti-inflammatory agent in temporomandibular joint chondrocytes via miR-100-5p/mTOR. *Stem Cell Res. Ther.* **2019**, *10*, 216. [[CrossRef](#)]
- Wu, Y.; Kadota-Watanabe, C.; Ogawa, T.; Moriyama, K. Combination of estrogen deficiency and excessive mechanical stress aggravates temporomandibular joint osteoarthritis in vivo. *Arch. Oral Biol.* **2019**, *102*, 39–46. [[CrossRef](#)]
- Sritara, S.; Tsutsumi, M.; Fukino, K.; Matsumoto, Y.; Ono, T.; Akita, K. Evaluating the morphological features of the lateral pterygoid insertion into the medial surface of the condylar process. *Clin. Exp. Dent. Res.* **2020**, *7*, 219–225. [[CrossRef](#)]
- Suh, M.S.; Park, S.H.; Kim, Y.K.; Yun, P.Y.; Lee, W.W. ¹⁸F-NaF PET/CT for the evaluation of temporomandibular joint disorder. *Clin. Radiol.* **2018**, *73*, 414.e7–414.e13. [[CrossRef](#)] [[PubMed](#)]
- Sonnesen, L.; Odont, D.; Petersson, A.; Odont, D.; Wiese, M.; Jensen, K.E. Osseous osteoarthritic-like changes and joint mobility of the temporomandibular joints and upper cervical spine: Is there a relation? *Oral Maxillofac. Radiol.* **2017**, *123*, 7. [[CrossRef](#)] [[PubMed](#)]
- Balon, P.; Vesnaver, A.; Kinsky, A.; Kočar, M.; Prodnik, L. Treatment of end stage temporomandibular joint disorder using a temporomandibular joint total prosthesis: The Slovenian experience. *J. Cranio-Maxillofac. Surg.* **2019**, *47*, 60–65. [[CrossRef](#)]
- Liang, X.; Liu, S.; Qu, X.; Wang, Z.; Zheng, J.; Xie, X.; Ma, G.; Zhang, Z.; Ma, X. Evaluation of trabecular structure changes in osteoarthritis of the temporomandibular joint with cone beam computed tomography imaging. *Oral Surg. Oral Med. Oral Pathol. Oral Radiol.* **2017**, *124*, 315–322. [[CrossRef](#)]

19. Lee, P.P.; Stanton, A.R.; E Schumacher, A.; Truelove, E.; Hollender, L.G. Osteoarthritis of the temporomandibular joint and increase of the horizontal condylar angle: A longitudinal study. *Oral Surgery, Oral Med. Oral Pathol. Oral Radiol.* **2019**, *127*, 339–350. [[CrossRef](#)]
20. Walewski, L.Å.; Tolentino, E.D.S.; Yamashita, F.C.; Iwaki, L.C.V.; Da Silva, M.C. Cone beam computed tomography study of osteoarthritic alterations in the osseous components of temporomandibular joints in asymptomatic patients according to skeletal pattern, gender, and age. *Oral Surg. Oral Med. Oral Pathol. Oral Radiol.* **2019**, *128*, 70–77. [[CrossRef](#)]
21. Boutault, F.; Cavallier, Z.; Lauwers, F.; Prevost, A. Temporomandibular joint arthroplasty for osteoarthrosis: A series of 24 patients that received a uni- or bilateral inter-positional silicone sheet. *J. Stomatol. Oral Maxillofac. Surg.* **2018**, *119*, 199–203. [[CrossRef](#)] [[PubMed](#)]
22. Bergstrand, S.; Ingstad, H.K.; Møystad, A.; Bjørnland, T. Long-term effectiveness of arthrocentesis with and without hyaluronic acid injection for treatment of temporomandibular joint osteoarthritis. *J. Oral Sci.* **2019**, *61*, 82–88. [[CrossRef](#)] [[PubMed](#)]
23. Kang, J.-H.; Yang, L.-H.; Hyun, H.-K.; Lee, J.-Y. Dental and skeletal maturation in female adolescents with temporomandibular joint osteoarthritis. *J. Oral Rehabil.* **2017**, *44*, 879–888. [[CrossRef](#)] [[PubMed](#)]
24. Hong, S.W.; Lee, J.K.; Kang, J. Skeletal maturation and predicted adult height in adolescents with temporomandibular joint osteoarthritis. *J. Oral Rehabil.* **2019**, *46*, 541–548. [[CrossRef](#)] [[PubMed](#)]
25. Cen, X.; Liu, Y.; Wang, S.; Yang, X.; Shi, Z.; Liang, X. Glucosamine oral administration as an adjunct to hyaluronic acid injection in treating temporomandibular joint osteoarthritis. *Oral Dis.* **2018**, *24*, 404–411. [[CrossRef](#)] [[PubMed](#)]
26. Dumbuya, A.; Gomes, A.F.; Marchini, L.; Zeng, E.; Comnick, C.L.; Melo, S.L.S. Bone changes in the temporomandibular joints of older adults: A cone-beam computed tomography study. *Spec. Care Dent.* **2020**, *40*, 84–89. [[CrossRef](#)] [[PubMed](#)]
27. Izawa, T.; Hutami, I.R.; Tanaka, E. Potential Role of Rebamipide in Osteoclast Differentiation and Mandibular Condylar Cartilage Homeostasis. *Curr. Rheumatol. Rev.* **2018**, *14*, 62–69. [[CrossRef](#)]
28. Melo, G.; Casett, E.; Stuginski-Barbosa, J.; Guerra, E.N.D.S.; Fernandes, D.A.; Porporatti, A.L.; Flores-Mir, C.; Canto, G.D.L. Effects of glucosamine supplements on painful temporomandibular joint osteoarthritis: A systematic review. *J. Oral Rehabil.* **2018**, *45*, 414–422. [[CrossRef](#)]
29. Roberts, W.E.; Stocum, D.L. Part II: Temporomandibular Joint (TMJ)—Regeneration, Degeneration, and Adaptation. *Curr. Osteoporos. Rep.* **2018**, *16*, 369–379. [[CrossRef](#)]
30. Salash, J.R.; Hossameldin, R.H.; Almarza, A.J.; Chou, J.C.; McCain, J.P.; Mercuri, L.G.; Wolford, L.M.; Detamore, M.S. Potential Indications for Tissue Engineering in Temporomandibular Joint Surgery. *J. Oral Maxillofac. Surg.* **2016**, *74*, 705–711. [[CrossRef](#)]
31. Ackland, D.; Robinson, D.; Lee, P.V.S.; Dimitroulis, G. Design and clinical outcome of a novel 3D-printed prosthetic joint replacement for the human temporomandibular joint. *Clin. Biomech.* **2018**, *56*, 52–60. [[CrossRef](#)]
32. Nojima, K.; Nagata, M.; Ootake, T.; Nishii, Y.; Yakushiji, T.; Narita, M.; Takano, N.; Sueishi, K. Surgical Orthodontic Treatment Involving Mandibular Premolar Extraction in Patient with Mandibular Retrusion Associated with Temporomandibular Joint Osteoarthritis. *Bull. Tokyo Dent. Coll.* **2018**, *60*, 139–149. [[CrossRef](#)]
33. Taleuan, A.; Kamal, U.; Aouinti, L.; ElAlami, M.N. Arthrotic ankylosis of the temporomandibular joint. *Pan Afr. Med J.* **2019**, *32*, 151.
34. Yokota, S.; Chosa, N.; Kyakumoto, S.; Kimura, H.; Ibi, M.; Kamo, M.; Satoh, K.; Ishisaki, A. ROCK/actin/MRTF signaling promotes the fibrogenic phenotype of fibroblast-like synoviocytes derived from the temporomandibular joint. *Int. J. Mol. Med.* **2017**, *39*, 799–808. [[CrossRef](#)]
35. Alshenibr, W.; Tashkandi, M.M.; Alsaqer, S.F.; Alkheriji, Y.; Wise, A.; Fulzele, S.; Mehra, P.; Goldring, M.B.; Gerstenfeld, L.C.; Bais, M.V. Anabolic role of lysyl oxidase like-2 in cartilage of knee and temporomandibular joints with osteoarthritis. *Arthritis Res. Ther.* **2017**, *19*, 1–15. [[CrossRef](#)]
36. Yang, H.; Zhang, M.; Liu, Q.; Zhang, H.; Zhang, J.; Lu, L.; Xie, M.; Chen, D.; Wang, M. Inhibition of Ihh Reverses Temporomandibular Joint Osteoarthritis via a PTH1R Signaling Dependent Mechanism. *Int. J. Mol. Sci.* **2019**, *20*, 3797. [[CrossRef](#)]
37. Xiong, H.; Li, W.; Li, J.; Fang, W.; Ke, J.; Li, B.; Cheng, Y.; Wei, L. Elevated leptin levels in temporomandibular joint osteoarthritis promote proinflammatory cytokine IL-6 expression in synovial fibroblasts. *J. Oral Pathol. Med.* **2019**, *48*, 251–259. [[CrossRef](#)] [[PubMed](#)]
38. Zhang, M.; Yang, H.; Lu, L.; Wan, X.; Zhang, J.; Zhang, H.; Liu, X.; Huang, X.; Xiao, G.; Wang, M. Matrix replenishing by BMSCs is beneficial for osteoarthritic temporomandibular joint cartilage. *Osteoarthr. Cartil.* **2017**, *25*, 1551–1562. [[CrossRef](#)] [[PubMed](#)]
39. Vapniarsky, N.; Huwe, L.W.; Arzi, B.; Houghton, M.K.; Wong, M.E.; Wilson, J.W.; Hatcher, D.C.; Hu, J.C.; Athanasiou, K.A. Tissue engineering toward temporomandibular joint disc regeneration. *Sci. Transl. Med.* **2018**, *10*, eaaq1802. [[CrossRef](#)] [[PubMed](#)]
40. Mino-Oka, A.; Izawa, T.; Shinohara, T.; Mori, H.; Yasue, A.; Tomita, S.; Tanaka, E. Roles of hypoxia inducible factor-1 α in the temporomandibular joint. *Arch. Oral Biol.* **2017**, *73*, 274–281. [[CrossRef](#)]
41. Tolba, Y.M.; Omar, S.S.; Nagui, D.A.; Nawwar, M.A. Effect of high molecular weight hyaluronic acid in treatment of osteoarthritic temporomandibular joints of rats. *Arch. Oral Biol.* **2020**, *110*, 104618. [[CrossRef](#)] [[PubMed](#)]
42. He, D.; An, Y.; Li, Y.; Wang, J.; Wu, G.; Chen, L.; Zhu, G. RNA sequencing reveals target genes of temporomandibular joint osteoarthritis in rats after the treatment of low-intensity pulsed ultrasound. *Gene* **2018**, *672*, 126–136. [[CrossRef](#)] [[PubMed](#)]
43. Luo, X.; Jiang, Y.; Bi, R.; Jiang, N.; Zhu, S. Inhibition of notch signaling pathway temporally postpones the cartilage degradation progress of temporomandibular joint arthritis in mice. *J. Cranio-Maxillofac. Surg.* **2018**, *46*, 1132–1138. [[CrossRef](#)] [[PubMed](#)]




44. Ye, T.; Sun, D.; Mu, T.; Chu, Y.; Miao, H.; Zhang, M.; Yang, H.; Liu, Q.; Lu, L.; Xing, X.; et al. Differential effects of high-physiological oestrogen on the degeneration of mandibular condylar cartilage and subchondral bone. *Bone* **2018**, *111*, 9–22. [[CrossRef](#)]
45. Yotsuya, M.; Bertagna, A.E.; Hasan, N.; Bicknell, S.; Sato, T.; Reed, D.A. Neuron/Glial Antigen 2-Type VI Collagen Interactions During Murine Temporomandibular Joint Osteoarthritis. *Sci. Rep.* **2019**, *9*, 1–10. [[CrossRef](#)]
46. Zhang, J.; Liao, L.; Zhu, J.; Wan, X.; Xie, M.; Zhang, H.; Zhang, M.; Lu, L.; Yang, H.; Jing, D.; et al. Osteochondral Interface Stiffening in Mandibular Condylar Osteoarthritis. *J. Dent. Res.* **2018**, *97*, 563–570. [[CrossRef](#)]
47. Chu, W.C.; Zhang, S.; Sng, T.J.; Ong, Y.J.; Tan, W.-L.; Ang, V.Y.; Foldager, C.B.; Toh, W.S. Distribution of pericellular matrix molecules in the temporomandibular joint and their chondroprotective effects against inflammation. *Int. J. Oral Sci.* **2017**, *9*, 43–52. [[CrossRef](#)]
48. Xu, T.; Xu, G.; Gu, Z.; Wu, H. Hedgehog signal expression in articular cartilage of rat temporomandibular joint and association with adjuvant-induced osteoarthritis. *J. Oral Pathol. Med.* **2017**, *46*, 284–291. [[CrossRef](#)]
49. Shirakura, M.; Kram, V.; Robinson, J.; Sikka, S.; Kilts, T.M.; Wadhwa, S.; Young, M.F. Extracellular Matrix Mediates BMP-2 in a Model of Temporomandibular Joint Osteoarthritis. *Cells Tissues Organs* **2017**, *204*, 84–92. [[CrossRef](#)]
50. Chandrasekaran, P.; Doyran, B.; Li, Q.; Han, B.; Bechtold, T.E.; Koyama, E.; Lu, X.L.; Han, L. Biomechanical properties of murine TMJ articular disc and condyle cartilage via AFM-nanoindentation. *J. Biomech.* **2017**, *60*, 134–141. [[CrossRef](#)]
51. Zhou, Y.; Shu, B.; Xie, R.; Huang, J.; Zheng, L.; Zhou, X.; Xiao, G.; Zhao, L.; Chen, D. Deletion of Axin1 in condylar chondrocytes leads to osteoarthritis-like phenotype in temporomandibular joint via activation of β -catenin and FGF signaling. *J. Cell. Physiol.* **2019**, *234*, 1720–1729. [[CrossRef](#)] [[PubMed](#)]
52. Dong, Y.; Wu, G.; Zhu, T.; Chen, H.; Zhu, Y.; Han, F.; Zhao, H. VEGF promotes cartilage angiogenesis by phospho-ERK1/2 activation of Dll4 signaling in temporomandibular joint osteoarthritis caused by chronic sleep disturbance in Wistar rats. *Oncotarget* **2017**, *8*, 17849–17861. [[CrossRef](#)] [[PubMed](#)]
53. Reed, D.A.; Yotsuya, M.; Gubareva, P.; Toth, P.; Bertagna, A. Two-photon fluorescence and second harmonic generation characterization of extracellular matrix remodeling in post-injury murine temporomandibular joint osteoarthritis. *PLoS ONE* **2019**, *14*, e0214072. [[CrossRef](#)] [[PubMed](#)]
54. Wang, Z.; Huang, J.; Zhou, S.; Luo, F.; Tan, Q.; Sun, X.; Ni, Z.; Chen, H.; Du, X.; Xie, Y.; et al. Loss of Fgfr1 in chondrocytes inhibits osteoarthritis by promoting autophagic activity in temporomandibular joint. *J. Biol. Chem.* **2018**, *293*, 8761–8774. [[CrossRef](#)] [[PubMed](#)]
55. de Alcântara Camejo, F.; Azevedo, M.; Ambros, V.; Caporal, K.S.T.; Doetzer, A.D.; Almeida, L.E.; Olandoski, M.; Noronha, L.; Trevilatto, P.C. Interleukin-6 expression in disc derangement of human temporomandibular joint and association with osteoarthritis. *J. Cranio-Maxillofac. Surg.* **2017**, *45*, 768–774. [[CrossRef](#)]
56. Monasterio, G.; Castillo, F.; Rojas, L.; Cafferata, E.A.; Alvarez, C.; Carvajal, P.; Núñez, C.; Flores, G.; Díaz, W.; Vernal, R. Th1/Th17/Th22 immune response and their association with joint pain, imagenological bone loss, RANKL expression and osteoclast activity in temporomandibular joint osteoarthritis: A preliminary report. *J. Oral Rehabil.* **2018**, *45*, 589–597. [[CrossRef](#)] [[PubMed](#)]
57. Zhang, H.; Liu, Q.; Yang, H.; Shi, L.; Wang, P.; Xie, M.; Liu, J.; Xu, X.; Liu, X.; Yu, S.; et al. Early growth response 1 reduction in peripheral blood involving condylar subchondral bone loss. *Oral Dis.* **2019**, *25*, 1759–1768. [[CrossRef](#)]
58. Chung, P.-Y.; Lin, M.-T.; Chang, H.-P. Effectiveness of platelet-rich plasma injection in patients with temporomandibular joint osteoarthritis: A systematic review and meta-analysis of randomized controlled trials. *Oral Surg. Oral Med. Oral Pathol. Oral Radiol.* **2019**, *127*, 106–116. [[CrossRef](#)]
59. Stocum, D.L.; Roberts, W.E. Part I: Development and Physiology of the Temporomandibular Joint. *Curr. Osteoporos. Rep.* **2018**, *16*, 360–368. [[CrossRef](#)]
60. Palukuru, U.P.; McGoverin, C.M.; Pleshko, N. Assessment of hyaline cartilage matrix composition using near infrared spectroscopy. *Matrix Biol.* **2014**, *38*, 3–11. [[CrossRef](#)]
61. Armiento, A.; Stoddart, M.; Alini, M.; Eglin, D. Biomaterials for articular cartilage tissue engineering: Learning from biology. *Acta Biomater.* **2018**, *65*, 1–20. [[CrossRef](#)] [[PubMed](#)]
62. Matzat, S.J.; Kogan, F.; Fong, G.W.; Gold, G.E. Imaging Strategies for Assessing Cartilage Composition in Osteoarthritis. *Curr. Rheumatol. Rep.* **2014**, *16*, 462. [[CrossRef](#)] [[PubMed](#)]
63. Prieto-Alhambra, D.; Judge, A.; Javaid, M.; Cooper, C.; Diez-Perez, A.; Arden, N.K. Incidence and risk factors for clinically diagnosed knee, hip and hand osteoarthritis: Influences of age, gender and osteoarthritis affecting other joints. *Ann. Rheum. Dis.* **2014**, *73*, 1659–1664. [[CrossRef](#)] [[PubMed](#)]
64. Weber, A.; Chan, P.M.B.; Wen, C. Do immune cells lead the way in subchondral bone disturbance in osteoarthritis? *Prog. Biophys. Mol. Biol.* **2019**, *148*, 21–31. [[CrossRef](#)] [[PubMed](#)]
65. Chen, Y.; Zhao, B.; Zhu, Y.; Zhao, H.; Ma, C. HIF-1-VEGF-Notch mediates angiogenesis in temporomandibular joint osteoarthritis. *Am. J. Transl. Res.* **2019**, *11*, 2969–2982.
66. Luo, P.; Feng, C.; Jiang, C.; Ren, X.; Gou, L.; Ji, P.; Xu, J. IL-37b alleviates inflammation in the temporomandibular joint cartilage via IL-1R8 pathway. *Cell Prolif.* **2019**, *52*, e12692. [[CrossRef](#)]

67. Sun, S.; Bay-Jensen, A.-C.; A Karsdal, M.; Siebuhr, A.S.; Zheng, Q.; Maksymowych, W.P.; Christiansen, T.G.; Henriksen, K. The active form of MMP-3 is a marker of synovial inflammation and cartilage turnover in inflammatory joint diseases. *BMC Musculoskelet. Disord.* **2014**, *15*, 93. [[CrossRef](#)]
68. Martín-Granizo, R. Simple and secure intra-articular infiltration during arthroscopy of the temporomandibular joint. *Br. J. Oral Maxillofac. Surg.* **2018**, *56*, 763–765. [[CrossRef](#)]
69. Huang, Z.; Chen, J.; Ma, J.; Shen, B.; Pei, F.; Kraus, V. Effectiveness of low-level laser therapy in patients with knee osteoarthritis: A systematic review and meta-analysis. *Osteoarthr. Cartil.* **2015**, *23*, 1437–1444. [[CrossRef](#)]
70. Johnson, C.L.; Argyle, D.J.; Clements, D.N. In vitro models for the study of osteoarthritis. *Vet. J.* **2016**, *209*, 40–49. [[CrossRef](#)]
71. Takahashi, I.; Matsuzaki, T.; Kuroki, H.; Hosono, M. Induction of osteoarthritis by injecting monosodium iodoacetate into the patellofemoral joint of an experimental rat model. *PLoS ONE* **2018**, *13*, e0196625. [[CrossRef](#)] [[PubMed](#)]
72. Shuang, F.; Zhu, J.; Song, K.; Hou, S.; Liu, Y.; Zhang, C.; Tang, J. Establishment of a Rat Model of Adjuvant-Induced Osteoarthritis of the Lumbar Facet Joint. *Cell Biophys.* **2014**, *70*, 1545–1551. [[CrossRef](#)] [[PubMed](#)]
73. Cooper, L.F.; Ravindran, S.; Huang, C.-C.; Kang, M. A Role for Exosomes in Craniofacial Tissue Engineering and Regeneration. *Front. Physiol.* **2020**, *10*, 1569. [[CrossRef](#)] [[PubMed](#)]
74. Fabre, H.; Ducret, M.; Degoul, O.; Rodriguez, J.; Perrier-Groult, E.; Aubert-Foucher, E.; Padeloup, M.; Auxenfans, C.; McGuckin, C.; Forraz, N.; et al. Characterization of Different Sources of Human MSCs Expanded in Serum-Free Conditions with Quantification of Chondrogenic Induction in 3D. *Stem Cells Int.* **2019**, *2019*, 1–19. [[CrossRef](#)]
75. Maumus, M.; Pers, Y.M.; Ruiz, M.; Jorgensen, C.; Noël, D. Mesenchymal stem cells and regenerative medicine: Future perspectives in osteoarthritis. *Médecine/Sciences* **2018**, *34*, 1092–1099. [[CrossRef](#)]
76. Freyria, A.M.; Courtes, S.; Mallein-Gerin, F. Differentiation of adult human mesenchymal stem cells: Chondrogenic effect of BMP-2. *Pathol. Biol.* **2008**, *56*, 326–333. [[CrossRef](#)]
77. Zhang, S.; Teo, K.Y.W.; Chuah, S.J.; Lai, R.C.; Lim, S.K.; Toh, W.S. MSC exosomes alleviate temporomandibular joint osteoarthritis by attenuating inflammation and restoring matrix homeostasis. *Biomaterials* **2019**, *200*, 35–47. [[CrossRef](#)]
78. Zhang, S.; Chu, W.C.; Lai, R.C.; Lim, S.K.; Hui, J.H.P.; Toh, W.S. Exosomes derived from human embryonic mesenchymal stem cells promote osteochondral regeneration. *Osteoarthr. Cartil.* **2016**, *24*, 2135–2140. [[CrossRef](#)]
79. Acri, T.M.; Shin, K.; Seol, D.; Laird, N.Z.; Song, I.; Geary, S.M.; Chakka, J.L.; Martin, J.A.; Salem, A.K. Tissue Engineering for the Temporomandibular Joint. *Adv. Heal. Mater.* **2019**, *8*, e1801236. [[CrossRef](#)]
80. Ahmad, M.; Hollender, L.; Anderson, Q.; Kartha, K.; Ohrbach, R.; Truelove, E.L.; John, M.T.; Schiffman, E.L. Research diagnostic criteria for temporomandibular disorders (RDC/TMD): Development of image analysis criteria and examiner reliability for image analysis. *Oral Surg. Oral Med. Oral Pathol. Oral Radiol. Endodontology* **2009**, *107*, 844–860. [[CrossRef](#)]
81. Badel, T.; Lovko, S.K.; Podoreski, D.; Pavcin, I.S.; Kern, J. Anxiety, splint treatment and clinical characteristics of patients with osteoarthritis of temporomandibular joint and dental students—a pilot study. *Med. Glas. Off. Publ. Med. Assoc. Zenica-Doboj Canton Bosnia Herzeg.* **2011**, *8*, 60–63.
82. Fonseca-Rodrigues, D.; Rodrigues, A.; Martins, T.; Pinto, J.; Amorim, D.; Almeida, A.; Pinto-Ribeiro, F. Correlation between pain severity and levels of anxiety and depression in osteoarthritis patients: A systematic review and meta-analysis. *Rheumatology* **2021**, *61*, 53–75. [[CrossRef](#)] [[PubMed](#)]
83. Stubbs, B.; Aluko, Y.; Myint, P.K.; Smith, T. Prevalence of depressive symptoms and anxiety in osteoarthritis: A systematic review and meta-analysis. *Age Ageing* **2016**, *45*, 228–235. [[CrossRef](#)] [[PubMed](#)]
84. Lavigne, G.J.; Khoury, S.; Abe, S.; Yamaguchi, T.; Raphael, K. Bruxism physiology and pathology: An overview for clinicians. *J. Oral Rehabilitation* **2008**, *35*, 476–494. [[CrossRef](#)]
85. Reduce, Refine, Replace. *Nat. Immunol.* **2010**, *11*, 971. [[CrossRef](#)]

Disclaimer/Publisher's Note: The statements, opinions and data contained in all publications are solely those of the individual author(s) and contributor(s) and not of MDPI and/or the editor(s). MDPI and/or the editor(s) disclaim responsibility for any injury to people or property resulting from any ideas, methods, instructions or products referred to in the content.

Article

Spheroid Culture System, a Promising Method for Chondrogenic Differentiation of Dental Mesenchymal Stem Cells

Caroline Mélou^{1,2,3} , Pascal Pellen-Mussi¹, Solen Novello^{1,2,3} , Damien Brézulier^{1,2} , Agnès Novella¹, Sylvie Tricot¹, Pascale Bellaud⁴ and Dominique Chauvel-Lebret^{1,2,3,*}

¹ CNRS, ISCR (Institut des Sciences Chimiques de Rennes), University of Rennes, UMR 6226, 35000 Rennes, France

² Pôle d'Odontologie, Centre Hospitalier Universitaire de Rennes, 35033 Rennes, France

³ UFR Odontologie, University of Rennes, 35043 Rennes, France

⁴ CNRS, Inserm UMS Biosit, France Biolmaging, Core Facility H2P2, University of Rennes, 35000 Rennes, France

* Correspondence: dominique.lebret-chauvel@univ-rennes1.fr; Tel.: +33-2-23-23-43-64

Abstract: The objective of the present work was to develop a three-dimensional culture model to evaluate, in a short period of time, cartilage tissue engineering protocols. The spheroids were compared with the gold standard pellet culture. The dental mesenchymal stem cell lines were from pulp and periodontal ligament. The evaluation used RT-qPCR and Alcian Blue staining of the cartilage matrix. This study showed that the spheroid model allowed for obtaining greater fluctuations of the chondrogenesis markers than for the pellet one. The two cell lines, although originating from the same organ, led to different biological responses. Finally, biological changes were detectable for short periods of time. In summary, this work demonstrated that the spheroid model is a valuable tool for studying chondrogenesis and the mechanisms of osteoarthritis, and evaluating cartilage tissue engineering protocols.



Citation: Mélou, C.; Pellen-Mussi, P.; Novello, S.; Brézulier, D.; Novella, A.; Tricot, S.; Bellaud, P.; Chauvel-Lebret, D. Spheroid Culture System, a Promising Method for Chondrogenic Differentiation of Dental Mesenchymal Stem Cells. *Biomedicines* **2023**, *11*, 1314. <https://doi.org/10.3390/biomedicines11051314>

Academic Editor: Simona Delle Monache

Received: 21 March 2023

Revised: 24 April 2023

Accepted: 25 April 2023

Published: 28 April 2023



Copyright: © 2023 by the authors. Licensee MDPI, Basel, Switzerland. This article is an open access article distributed under the terms and conditions of the Creative Commons Attribution (CC BY) license (<https://creativecommons.org/licenses/by/4.0/>).

Keywords: cellular spheroid; chondrocyte; tridimensional cell culture; chondrogenic differentiation; mesenchymal stem cells

1. Introduction

Articular cartilage is an avascular tissue with very low self-repair potential after trauma or degenerative disease [1,2]. This limited regeneration capacity can lead to degenerative changes in the traumatized cartilage, which represents a risk factor for the early development of osteoarthritis (OA) [3].

Different strategies have been developed to treat cartilage injuries, such as autologous chondrocyte implantation, microfracture, and mosaicplasty, but they have disadvantages such as donor site morbidity (and consequent osteoarthritic changes in the donor joint) and/or inferior repair as fibrocartilage [1,3–5].

Tissue engineering, which aims to restore, maintain, and improve tissue performance by combining stem cells and biomaterial scaffolds, could promote cartilage repair [6,7].

Regarding stem cells, in recent years, Mesenchymal Stem Cells (MSCs) have emerged as a promising cell source for the treatment of various degenerative, inflammatory, and autoimmune diseases [5]. Nevertheless, the therapeutic effects of MSCs are increasingly being attributed to paracrine secretion, particularly to nanovesicles called exosomes [8]. Investigation regarding the use of MSC exosomes as cell-free alternatives to MSCs for tissue engineering, particularly bone and cartilage tissue engineering, is increasing [9,10]. Thus, a tissue engineering technique which combines a bioactive glass scaffold with MSC exosomes could promote cartilage repair [11,12].

MSCs are multipotent cells that can differentiate into multiple cell lineages including osteoblasts, chondrocytes, adipocytes, endothelial cells, muscle cells, and neurons [2,13–16]. In the mentioned context, MSCs have a twofold interest:

- First, due to their multilineage differentiation potential, they could be differentiated into chondrocytes [1,2].
- Secondly, their exosomes could be used for cartilage repair [5].

Further, MSCs are known to exert immunomodulatory and anti-inflammatory effects [17]. MSCs can be isolated from various tissues (bone marrow, adipose tissue, umbilical cord, skeletal muscle, cartilage, synovium, cardiac tissue, and dental tissue) [18–22] and MSCs differentiation can be influenced by the cell source [23].

Bone marrow MSCs are the most extensively investigated MSCs and are considered as the gold standard. Nevertheless, obtaining them is often painful and carries the risk of infection [13].

Dental MSCs could be the solution to overcome this disadvantage. They have a very accessible source since they can be isolated during routine dental surgeries [13]. Besides, they have many benefits:

- They are expandable and have relative genomic stability for a long period of time [18].
- They can differentiate into multiple lineages including odontoblasts, osteoblasts, chondrocytes, myocytes, neurocytes, adipocytes, corneal epithelial cells, and melanocytes [19].
- The mean doubling time frequency of dental pulp MSCs is comparable to that of bone marrow MSCs [13].
- The frequency of colony-forming cells from dental pulp is high compared to those from bone marrow [13].
- They have demonstrated immunomodulatory properties due to secreting cytokines [18].
- They have been found in various dental tissues (dental pulp, apical papilla, periodontal ligament, gingiva, dental follicle, tooth germ, and alveolar bone) [18].

All of these features make dental MSCs distinct from the other human MSCs and an effective tool for stem cell therapy [18].

The aim of this study was to develop an effective strategy to differentiate dental MSCs into chondrocytes, using three-dimensional cell cultures as spheroids. Our laboratory studies silicate bioactive glasses in bone and cartilage tissue engineering. Several recent studies have demonstrated the role of bioactive glasses in chondrogenesis and cartilage repair [12,24]. These are, therefore, relevant candidates for osteoarthritis. The objective of this study was to develop a three-dimensional chondrocyte culture model for screening innovative bioactive glasses to evaluate our cartilage tissue engineering experiments and for a mechanobiology model. For this last point, we demonstrated that spheroids were valuable tools for assessing mechanical stress [25].

For this purpose, the chondrogenic differentiation potential of MSCs from two different sources (dental pulp and periodontal ligament) was assessed.

The chondrogenic potential of MSCs cultured in spheroids was compared with that of MSCs cultured in monolayer (negative control) and pellets, pellet cultures being another type of tridimensional cell culture, which is the gold standard for maintaining chondrocytes in a differentiated stage [26].

2. Materials and Methods

In this study, two dental cell types were compared: human Dental Pulp Stem Cells (hDPSC) and human Periodontal Ligament Stem Cells (hPDLSC).

2.1. Isolation and Culture

hDPSC were obtained by explant culture. Extracted third molars were collected from healthy donors in agreement with French legislation (informed patients and Institutional Review Board approval/Registration number: DC-2012-1573, 19 April 2012). The pulp tissue was extracted from the teeth in an aseptic way, rinsed with Minimum Essential

Medium-Alpha Eagle (α -MEM, Lonza, Verviers, Belgium), and explanted in a 35 mm Petri dish at seven 1 mm^3 pieces/well. Explants were cultured in a complete culture medium consisting of α -MEM supplemented with 10% fetal bovine serum (FBS, Gibco, Life Technologies, Paisley, UK), 2 mmol/L glutamine (Lonza, Verviers, Belgium), 20 mmol/L HEPES (Lonza, Verviers, Belgium), and antibiotics (100 U/mL penicillin, 100 $\mu\text{g}/\text{mL}$ streptomycin, Lonza, Verviers, Belgium) until cells emerged from the explant. These cells were cultured at 37°C in a humidified atmosphere of 5% CO_2 .

hPDLSC obtained in the same way in a previous study were used in the present work [27]. Cells were used from passages 3 to 7.

2.2. Characterization

hPDLSC were characterized in a previous study: their MSCs-like characteristics were confirmed (spindle appearance, expression of the markers CD73, CD90, and CD105, no expression of the markers CD34 and CD45, capacity of in vitro differentiation into adipocyte and osteoblast lineages) [27].

The characterization of hDPSC was performed in the same way: first, a phenotypic characterization was done by flow cytometry to investigate the expression of the surface adhesion markers.

Then, a functional characterization was performed:

- To confirm the stemness of the hDPSC, their ability to form colonies was assessed with the Colony-Forming Assay.
- Then, to ensure that the hDPSC were still functional, their capacity for in vitro differentiation into adipocyte and osteoblast lineages was evaluated.

2.2.1. Phenotypic Analysis by Flow Cytometry

Immunophenotypic characterization was performed by flow cytometric analysis. hDPSC were harvested and washed with phosphate buffer saline (PBS) (Lonza, Verviers, Belgium). BV421 mouse anti-human CD34, FITC mouse anti-human CD45, PE mouse anti-human CD73, PE-Cy7 mouse anti-human CD90, and APC mouse anti-human CD105 were incubated with cells for 15 min in darkness at room temperature (RT). Then, cells were washed with PBS for further analysis. A BD LSRFortessa™ X-20 flow cytometer system (BD Biosciences, San Jose, CA, USA) was used for antigen expression. Antibodies and buffers were purchased from BD Biosciences (San Jose, CA, USA).

2.2.2. Functional Characterization

Colony-Forming Assay

hDPSC were seeded in 6-well plates on the basis of 500 cells/well and cultured in complete medium. On day 10, they were fixed for 30 min at RT with formaldehyde (Sigma-Aldrich, Saint-Louis, MO, USA) 3.7% in PBS. Crystal violet (0.5% in methanol) was used for 5 min and then samples were washed with distilled water [28]. Colony formation was observed.

Osteogenic Differentiation

To study osteoblastic differentiation, cells were seeded in 6-well plates (5×10^4 cells/mL). On day 1, the medium was replaced by an osteoinductive one supplemented with 50 $\mu\text{g}/\text{mL}$ of ascorbic acid (Sigma-Aldrich A4403, Saint-Louis, MO, USA), 10 mM of β -glycerophosphate (Sigma-Aldrich G9422, Saint-Louis, MO, USA), and 100 nM of dexamethasone (Sigma-Aldrich D4902, Saint-Louis, MO, USA). The supernatant was changed every 2 or 3 days. On day 21, cells were fixed with formaldehyde 10% for 15 min at RT, stained with 40 mM Alizarin Red solution (Sigma-Aldrich A5533, Saint-Louis, MO, USA) for 20 min at RT, and washed with distilled water.

Adipogenic Differentiation

To assess adipocyte differentiation potential, cells were seeded in 6-well plates (5×10^4 cells/mL). On day 1, the medium was replaced by an adipocyte differentiation medium supplemented with 100 μ M indomethacin (Sigma-Aldrich I7378, Saint-Louis, MO, USA), 0.5 mM 3-isobutyl-1-methylxanthine (Sigma-Aldrich I5879, Saint-Louis, MO, USA), 1 μ M dexamethasone (Sigma-Aldrich D4902, Saint-Louis, MO, USA), and 1 μ M insulin (Sigma-Aldrich I1882, Saint-Louis, MO, USA). Medium was changed every 2 or 3 days. On day 21, cells were fixed with formaldehyde 10% for 30 min at RT, stained with Oil Red O solution diluted at 60% in distilled water (Sigma-Aldrich O1391, Saint-Louis, MO, USA) for 30 min at RT, and washed with distilled water.

2.3. Chondrogenic Differentiation

For chondrogenic differentiation assessment, hDPSC and hPDLSC were both cultured under 6 experimental conditions: monolayer, pellets, and spheroids, in complete medium and in chondrogenic medium (Figure 1).

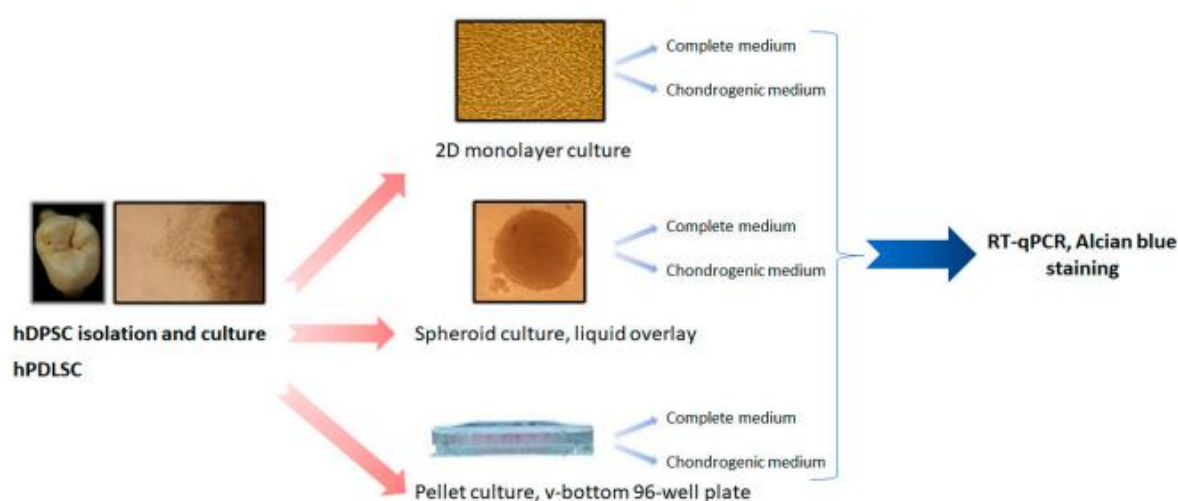


Figure 1. General plan of the study for chondrogenic differentiation.

Chondrogenic medium used was Dulbecco's modified Eagle's medium (DMEM, Lonza, Verviers, Belgium) supplemented with 10% fetal bovine serum, 2 mmol/L glutamine, 20 mmol/L HEPES, antibiotics (100 U/mL penicillin, 100 μ g/mL streptomycin), 1 mM sodium pyruvate (Lonza, Verviers, Belgium), 50 μ g/mL ascorbic acid, 0.1 μ M dexamethasone, 1% insulin-transferrin-selenium (ITS, Sigma-Aldrich I3146, Saint-Louis, MO, USA), and 10 ng/mL TGF β 3 (Sigma-Aldrich SRP3171, Saint-Louis, MO, USA).

Cells were seeded at 2.5×10^4 cells/mL for monolayer, 5×10^3 cells per spheroid, and 1.25×10^5 cells per pellet.

Spheroids were obtained using the liquid overlay technique, as previously described [29]. Briefly, 96-well plates were treated with 1% agarose prepared in PBS to form a non-adhesive surface. Cells were detached from culture flasks by trypsin/EDTA and a single cell suspension was prepared at 2.5×10^4 cells/mL. To initiate spheroid formation, 200 μ L were seeded into individual wells and incubated at 37 $^{\circ}$ C.

Pellets were obtained in a v-bottom 96-well plate, as previously described [30]; cells were seeded and centrifugated at $355 \times g$ for 5 min.

2.3.1. RNA Extraction and Real-Time Quantitative Polymerase Chain Reaction (RT-qPCR)

On days 3 and 7, total RNA extraction from hDPSC and hPDLSC was performed using a Nucleospin RNA extraction kit (Macherey Nagel, Dueren, Germany).

RNA concentration was measured by absorbance at 260 nm and controlled by optical density ratio at 260/280 nm ($1.8 < \text{ratio} < 2$) and 260/230 nm ($2 < \text{ratio} < 2.2$).

Reverse transcription of total RNA into complementary deoxyribonucleic acid (cDNA) was performed with the cDNA synthesis kit Protoscript First Strand cDNA Synthesis Kit[®] (Biolabs E6560, New England Biolabs, Ipswich, MA, USA). Quantitative RT-PCR was achieved with a SYBR[®] Green PCR kit (Applied Biosystems, Foster City, CA, USA) in a QuantStudioTM 7 Pro system (Applied Biosystems, Life Technologies Ltd., Singapore) under the following cycling conditions: 2 min at 50 °C; 10 min at 95 °C; 40 cycles of 15 s at 95 °C and 1 min at 60 °C; and a final dissociation step.

The primer sequences used in this experiment are listed in Table 1.

Table 1. Description and characteristics of primers used for RT-qPCR.

Primer	Sequence 5'-3'	Exon Position	Product Size (bp)	Primer Efficiency, E_p (%)	R^2
18S	F: ATTAAGGGTGTGGGCCGAAG R: GGTGATCACACGTTCACCT	F: E1/2 R: E2/3	111	110.1	1
GAPDH	F: AAGGTGAAGGTCGGAGTCAAC R: GGGGTCATTGATGGCAACA	F: E2 R: E3	102	90.4	1
ACAN	F: GCACAGCCACCACCTACAAAC R: AGCGACAAGAAGAGGACACCG	F: E15/16 R: E16	175	101.4	0.91
COL2A1	F: GGCAATAGCAGGTTTCACGTACA R: CGATAACAGTCTTGCCCACTT	F: E52 R: E53	79	113.8	0.93
SOX9	F: GAAGCTCGCGGACCAAGTA R: TCTCGCTCTCGTTCAGAAGT	F: E1 R: E2	89	96	0.95
COMP	F: AGGGTACCCAACTCAGACCA R: AGTTGTCCCAGAGTCTCTGA	F: E11 R: E13	178	93	1

Abbreviations: GAPDH, glyceraldehyde-3-phosphate dehydrogenase; ACAN, aggrecan; COL, collagen; SOX, SRY-related HMG box-containing; COMP, Cartilage oligomeric matrix protein.

The mRNA levels were normalized using the transcripts of the 18S and GAPDH housekeeping gene. The geometric mean Ct of GAPDH and 18S was used to normalize the results. Design and Analysis software v2.6.0 (Applied Biosystems, Life Technologies Ltd., Singapore) was used for quantitative results determination. Each gene analysis was carried out in triplicate. The recommendations of Taylor and Mrkusich were used for primers validation, purity and RNA integrity, and amplification efficiency [31].

2.3.2. Alcian Blue Staining

On day 7, hDPSC and hPDLSC were fixed in 4% buffered formaldehyde (Sigma-Aldrich, Saint-Louis, MO, USA) at 1-h RT. The fixed cells were concentrated by centrifugation, excess buffer formaldehyde was removed, and then the cells were washed three times with PBS to remove excess fluid.

Then, two drops of Reagents were applied (Thermo Scientific Shandon Cytoblock Cell Block), and cells were embedded in paraffin wax with Excelsior ES 50 for 3 h.

Paraffin blocks sections were cut at 4 μm thickness and mounted on glass slides.

After deparaffinization, cells sections were stained with Alcian Blue pH 2.5 (Leica, Nanterre, France) for 20 min and counterstained with Nuclear Fast Red (Diapath, Martignano, BG, Italy) for 2 min with Leica ASP 300.

Cell colorations were observed with scanner Hamamatsu Photonics France (Nanozoomer 2.0RS/ C10730-12, Massy, France).

2.4. Statistical Analysis

Data analysis was performed with GraphPad Prism v9.3.1 (GraphPad Software, San Diego, CA, USA). The tests used were non-parametric Kruskal–Wallis tests and Dunn's post hoc tests. Data are expressed as the means \pm standard deviation, and differences were considered significant when $p < 0.05$.

3. Results

3.1. Cell Lines Isolation and Characterization

Before starting the experiments, it was confirmed that the hDPSC isolated from explant cultures had MSCs-like characteristics. They exhibited a spindle appearance, similar to those of MSCs, and they were plastic-adherent cells.

The cytometric flow analysis revealed the expression of CD73, CD90, and CD105, and no expression of CD34 and CD45.

The hDPSC were able to form colonies 10 days after seeding (Figure 2A). Moreover, the osteoblastic and adipogenic differentiation potentials were confirmed by Alizarin Red staining and Oil Red O staining, respectively.




Figure 2. Characterization of hDPSC. (A) Colony-forming assay. (B) Alizarin red staining. (C) Oil Red O staining.

In fact, the hDPSC produced nodules of mineralization after being cultured with osteogenic medium for 21 days (Figure 2B). Similarly, after 21 days of culture with adipogenic medium, the formation of lipid droplets was observed (Figure 2C).

3.2. Chondrogenic Differentiation

3.2.1. Alcian Blue Staining

On day 7, Alcian blue staining was positive in all cultures, except for the monolayer with complete medium. The pellet and spheroids cultures were positive for Alcian blue staining, regardless of the culture medium (Figures 3 and 4).

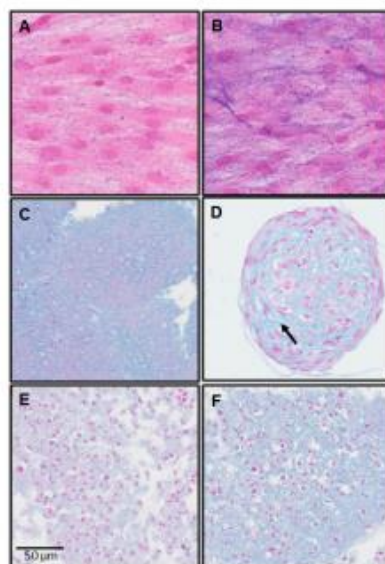


Figure 3. Alcian Blue Staining; hDPSC; day 7. (A) Monolayer with complete medium; (B) monolayer with chondrogenic medium; (C) spheroids with complete medium; (D) spheroids with chondrogenic medium; (E) pellets with complete medium; (F) pellets with chondrogenic medium.

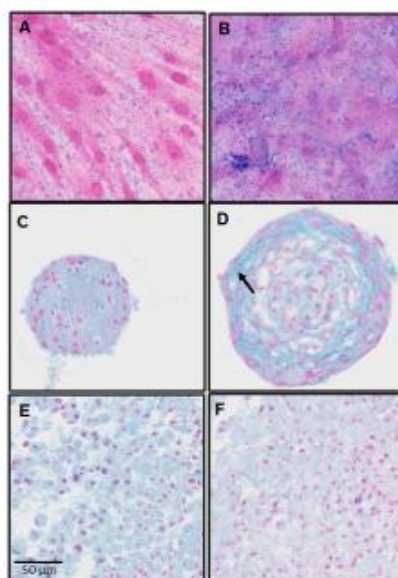


Figure 4. Alcian Blue Staining; hPDLSC; day 7. (A) Monolayer with complete medium; (B) monolayer with chondrogenic medium; (C) spheroids with complete medium; (D) spheroids with chondrogenic medium; (E) pellets with complete medium; (F) pellets with chondrogenic medium.

For spheroids cultures on day 7, there were two parameters:

- Changes in cell shape;
- Noticeable presence of cartilage extracellular matrix (Figures 3 and 4; arrow).

These changes were more discreet, even absent, in pellets cultures.

3.2.2. Real-Time Polymerase Chain Reaction (RT-qPCR)

The most striking results were the significant increase in Acan and Comp expression in the spheroids of hDPSC cultured with chondrogenic medium compared with those cultured with complete medium, on days 3 and 7.

The same significant increase was observed in the hPDLSC spheroids cultured with chondrogenic medium, except in Acan on day 3 (Figure 5A,B).

In the spheroids with chondrogenic medium, Comp expression was very important, with 128- to 1536-fold increases over complete medium (Tables 2 and 3).

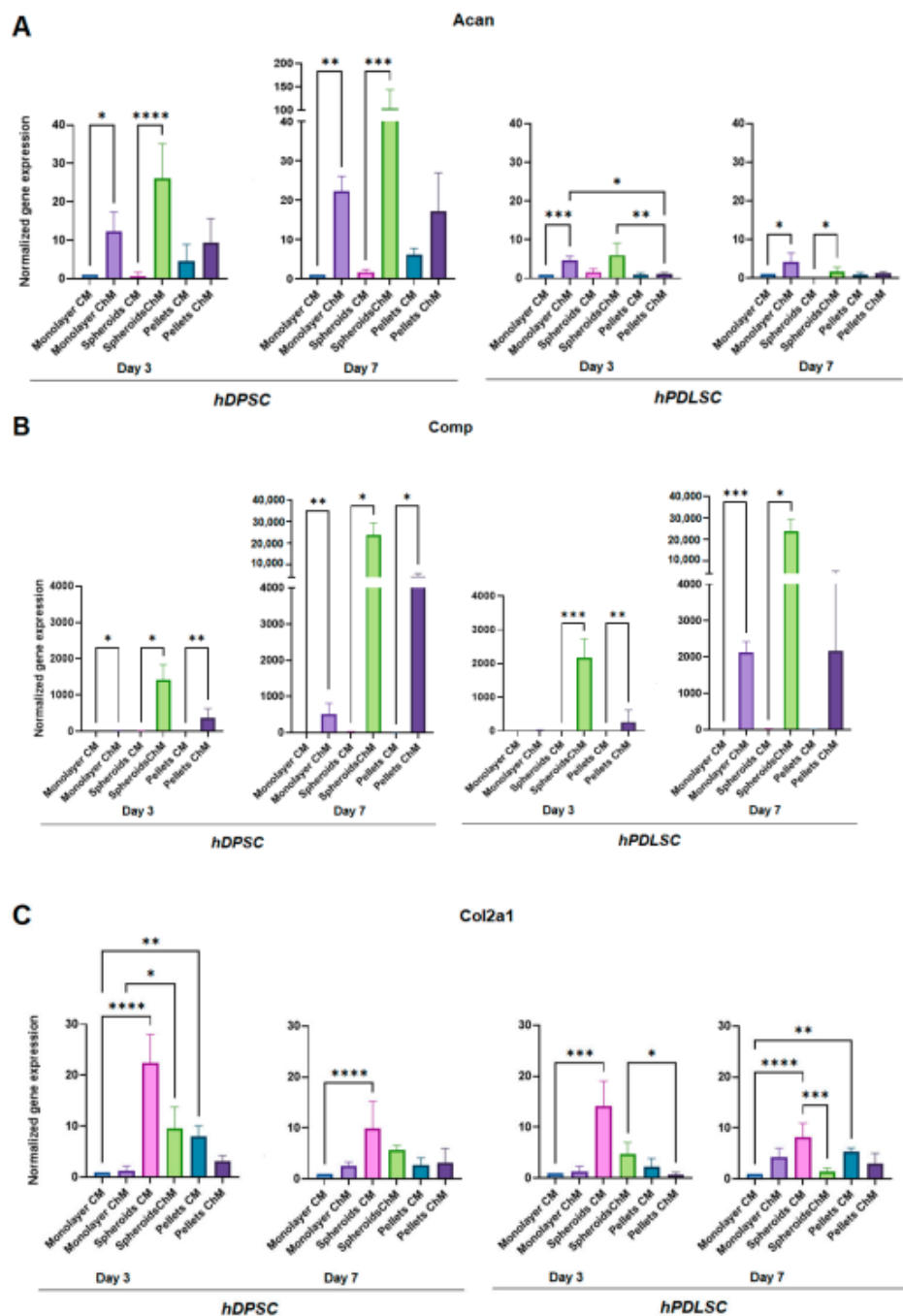
Acan expression was also very important in the hPDLSC spheroids cultured with chondrogenic medium, with 38- to 57-fold increases over complete medium (Table 2).

Regarding pellet culture, Acan expression was increased in the chondrogenic medium only in hDPSC, but the difference was not statistically significant. Comp expression was significantly increased in chondrogenic medium, except for hPDLSC at day 7, where the increase, although not significant, was much lower than in the spheroids (Figure 5A,B, Tables 2 and 3).

Regarding the monolayer culture, Acan expression was significantly increased in chondrogenic medium compared to complete medium, in both cell lines at days 3 and 7. Acan expression in monolayer with chondrogenic medium was higher in hDPSC compared to hPDLSC, but was much lower than that in the hDPSC spheroids cultured with chondrogenic medium.

Comp expression was significantly increased in the chondrogenic medium only in hDPSC at day 3 and in both cell lines at day 7. Comp expression in the chondrogenic medium was much lower in monolayer compared to the spheroids in both cell lines at days 3 and 7 (Figure 5A,B, Tables 2 and 3).

At both times, Col2a1 and Sox9 expression was higher in three-dimensional cultures (spheroids and pellets), especially in spheroids, regardless of the culture medium (Figure 5C,D, Tables 2 and 3).



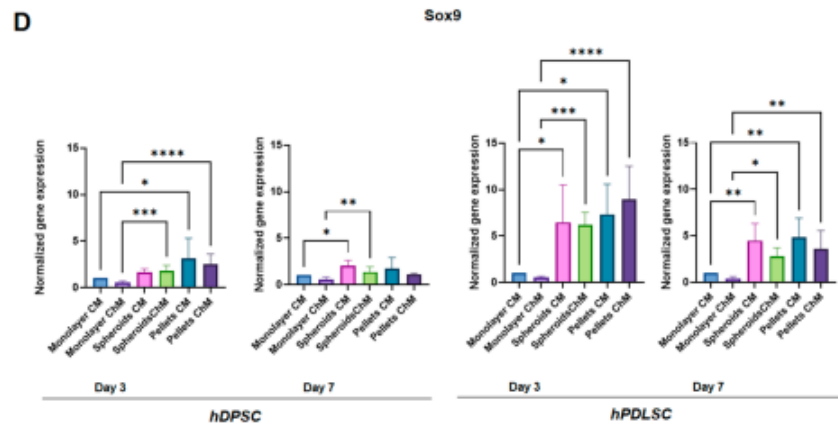


Figure 5. Quantitative reverse transcription-polymerase chain reaction showing gene expression under the different culture conditions. (A) Acan; (B) Comp; (C) Col2a1; (D) Sox9. CM: Complete medium; ChM: Chondrogenic medium. *: $p < 0.05$; **: $p < 0.01$; ***: $p < 0.001$; ****: $p < 0.0001$.

Table 2. Gene expression under the different hDPSC culture conditions: ratio chondrogenic medium/complete medium.

		Monolayer	Spheroids	Pellets
Day 3	Acan	12.36	38.49	2.03
	Comp	14.72	128.02	293.75
	Col2a1	1.32	0.43	0.39
	Sox9	0.54	1.07	0.79
Day 7	Acan	22.31	57.71	2.79
	Comp	513.74	910.12	1046.70
	Col2a1	2.51	0.57	1.19
	Sox9	0.55	0.68	0.62

Table 3. Gene expression under the different hPDLSC culture conditions: ratio chondrogenic medium/complete medium.

		Monolayer	Spheroids	Pellets
Day 3	Acan	4.73	3.64	1.27
	Comp	25.26	1536.67	278.17
	Col2a1	1.20	0.33	0.28
	Sox9	0.53	0.96	1.22
Day 7	Acan	4.24	59.33	1.40
	Comp	2122.08	1144.45	257.64
	Col2a1	4.28	0.17	0.56
	Sox9	0.40	0.63	0.74

When comparing the expression of chondrogenic markers in spheroids and pellets cultured with chondrogenic medium to that of the monolayer cultured with chondrogenic medium, the spheroids of hDPSC exhibited increased expression for all markers at both times (Figure 6). The pellets of hDPSC also showed increased expression, except for Acan. In hPDLSC, the increases in expression were lower and did not involve all markers (Figure 6).

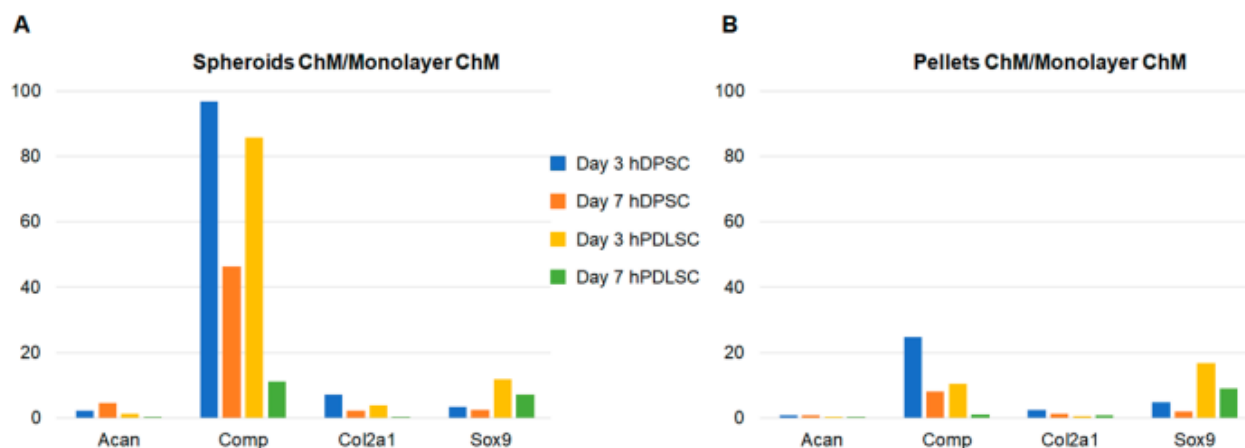


Figure 6. Gene expression relative to monolayer with chondrogenic medium. (A) Spheroids with chondrogenic medium; (B) pellets with chondrogenic medium.

4. Discussion

The clinical use of MSCs is an attractive therapeutic option, especially due to their multilineage potential and their immunomodulatory properties [32]. MSCs are investigated in many fields, including chronic inflammatory bowel disease [33]; autoimmune, neurodegenerative, and cardiovascular diseases [34]; and tissue engineering [19]. Scaffolds seeded with MSCs are widely studied in bone and cartilage tissue engineering [32]. However, the number of approved MSCs treatments worldwide remains limited [34].

MSCs therapy in OA would be appropriate because of their differentiation capacity and paracrine properties [35]. MSCs clinical trials that have been conducted for OA have used different injection methods: intra-articular injection, combination with a scaffold, or combination with platelet-poor plasma [34]. MSCs are multipotential cells with a high capacity for proliferation and multi-lineage differentiation, such as osteoblasts, chondrocytes, and adipocytes [19]. In the present study, a phenotypic characterization (flow cytometry) of dental MSCs was performed, and their ability to differentiate into osteoblasts and adipocytes was confirmed. Besides, since MSCs and fibroblasts are both plastic adherent, share similar cell morphology, and express many similar cell surface proteins [36]; the presence of MSCs rather than fibroblast was verified by the Colony-Forming Assay [37]. Even if bone marrow was the first source reported to contain MSCs, MSCs can be isolated from various tissues, including adipose tissue, umbilical cord, skeletal muscle, cartilage, synovium, cardiac tissue, and dental tissue [18–20]. Dental MSCs exhibit many advantages, with the main one being their very easy access [18,20]. Besides, they can be found in various dental tissues [18]. This ease of access makes them very attractive, including for cartilage regeneration, especially since they were already studied on OA models and showed promising results [38,39]. These advantages led us to choose dental MSCs to conduct the present study. Furthermore, since the tissue source can vary the properties of human MSCs [40], we chose to use two cell lines from two different parts of the same organ: dental pulp and periodontal ligament. Indeed, even if MSCs have a dental origin, they have shown different properties depending on their source (dental pulp, periodontal ligament, apical papilla, dental follicle, etc.) [41], which is confirmed by the present study, with hDPSC and hPDLSC exhibiting different gene expression profiles. We chose hDPSC and hPDLSC since both have been reported to differentiate into chondrocyte [13,42]. Besides, both showed a higher number of population doublings than bone marrow MSCs in culture [43] and can be easily isolated from almost all adults [42,44]. Moreover, although dental pulp and periodontal ligament have immunologic, neurologic, pathologic, and circulatory similarities, they have different functions [44].

Our MSC populations were characterized in accordance with the recommendations of the International Society for Cellular Therapy (plastic adherence, expression of the surface markers, lacking the expression of hematopoietic markers, capacity of *in vitro* differentiation into adipocyte and osteoblast lineages, and fibroblast-like spindle shape in culture) [19,45].

Three-dimensional and high-density cell cultures are needed for chondrogenic differentiation [26] because high cell density cultures mimic the condensation of mesenchymal cells that induces chondrogenesis during development [46]. Most often, chondrogenic differentiation is performed with pellet culture, which is the gold standard to maintain chondrocytes in a differentiated stage [26]. Three-dimensional cultures (spheroids or pellets) have many advantages: when cultured in three dimensions, MSCs maintain their intrinsic phenotypic properties by cell–extracellular matrix interactions [47]. Thus, these culture methods are regarded as more physiological, and better mimic *in vivo* conditions [48]. Besides, 3D cultures result in a higher expression of paracrine factors, including exosomes [49]. Nevertheless, the spheroid culture system has many advantages over pellet culture, including fewer required cells (5×10^3 cells for one spheroid; 1.25×10^5 cells for one pellet) and ease of handling. Besides, recent studies found that the reduction in pellet size can improve chondrogenesis [50]. At last, the use of spheroids for MSCs transplantation is well documented in tissue engineering, and they have been reported to enhance the overall therapeutic potential of MSCs after transplantation [51], whereas few studies have reported the use of pellets. These advantages led us to choose the spheroid culture system for the present study. A comparison was made with pellet culture. Monolayer culture, with complete and chondrogenic media, was used as negative control. The chondrogenesis of dental pulp stem cells cultured as spheroids has been studied by several authors [52–54], but few studies have compared spheroid culture to pellet culture (the gold standard for chondrogenic differentiation). Besides, the methods used for spheroid culture differ in the literature; therefore, one of the objectives of this study was to test the liquid overlay technique.

To investigate chondrogenic differentiation, chondrocyte-specific markers expression was assessed by RT-qPCR. The following markers were evaluated, according to the literature [55]:

- Aggrecan (Acan), a proteoglycan of the extracellular matrix (ECM), which is the major component of cartilage [56].
- Cartilage oligomeric matrix protein (Comp), which is a non-collagenous extracellular matrix glycoprotein that is primarily found in the human skeleton system (articular cartilage, meniscus, ligaments, tendons, and synovium) [57].
- Type II collagen (Col2a1), which is one of the main components of the ECM of hyaline articular cartilage [58].
- SRY-related HMG box-containing-9 (Sox9), which is a master transcription factor that regulates multiple events in chondrogenesis. SOX9 is involved in the transactivation of Col2a1 and Acan [58].

Regarding Acan and Comp markers, their expression was significantly increased when hDPSC were grown as spheroids in chondrogenic medium compared to complete medium, at days 3 and day 7. In hPDLSC, the same results were observed, except for Acan, which was significantly increased only at day 7. Acan was also increased when cells were grown as spheroids in chondrogenic medium compared to complete medium at day 3, but the difference was not significant. This significant increase in expression was very strong for Comp, in both cell lines, and for Acan only in hDPSC. Comp expression was also increased in pellets culture with chondrogenic medium compared with complete medium, at day 3 and day 7 in hDPSC, and only at day 3 in hPDLSC. Nevertheless, its expression was lower than in spheroids, and no increase in Acan expression was observed in pellets. These results show a great potential of spheroid culture for chondrogenic differentiation. The same phenomenon was observed in monolayer, even though the increase in Comp expression was much lower, confirming a great potential of dental MSCs in chondrogenic differentiation.

The Alcian Blue staining results also suggest a great potential of dental MSCs in chondrogenic differentiation, since they were slightly positive in monolayer with chondrogenic medium. Besides, they were also positive in pellet and spheroid cultures in chondrogenic medium, and also in complete medium. Nevertheless, for the 3D culture models (spheroids and pellets), only the spheroids showed changes in cell shape, and the cartilage extracellular matrix clearly appeared. These changes were less obvious for the pellets for this 7-day incubation time. This work will be continued by a quantification of the extracellular matrix using morphometric analysis.

Pellet culture was not the most favorable model for these two cell types for chondrogenic differentiation. In addition, hDPSCs showed better chondrogenic differentiation than hPDLSCs, confirming that dental MSCs have different properties depending on their source [41]. The other markers (Col2a1 and Sox9) did not increase with chondrogenic medium but seemed to increase in three-dimensional cultures (spheroids and pellets), highlighting the need for three-dimensional culture for chondrogenic differentiation. These results are consistent with some studies in the literature: Prideaux et al. developed two multipotent mesenchymal progenitor murine cell lines. In the first one, they found an increase in all chondrogenic markers (Col2a1, Acan, Comp, and Sox9). In the second cell line, only Comp and Sox9 were increased, confirming the results of the present study, in which differences were observed between the cell lines. Besides, as in this study, Prideaux et al. found a very large increase in Comp in cells cultured with chondrogenic medium compared to those cultured in complete medium (about 200-fold) [55]. These results agree with some studies in the literature: in a study by Joanna L. James et al., no increase in Sox9 was observed during chondrogenesis [23]. Similarly, Prideaux et al. generated two cell lines capable of chondrogenic differentiation. One showed an increase in Col2a1 during chondrogenesis, but not the other [55].

In the present study, the Comp marker was strongly increased when cells were cultured as spheroids with chondrogenic medium, compared to all other conditions, at day 3. These results demonstrate that spheroid culture is an excellent model for the chondrogenic differentiation of dental MSCs. In addition to Comp, Acan expression was strongly increased after day 3 in hDPSC spheroids with chondrogenic medium, showing the value of this cell line in chondrogenic differentiation. The results of the present study are consistent with those of Liangming Zhang et al., who found that the spheroid culture system was a promising tool for in vitro chondrogenic studies. In their study, chondrogenic differentiation was investigated at days 7, 14, and 21 [59]. The present study showed that the spheroids of dental MSCs are a comparable or even superior model to the gold standard pellet culture. Although the majority of studies on chondrogenesis showed an optimal result after three or four weeks of culture, the present work demonstrated that, after three and seven days, several markers of chondrocyte differentiation fluctuated. These gene variations are early assessment tools for our three-dimensional chondrocyte cultures and can be used for innovative bioactive glasses and to evaluate our cartilage tissue engineering protocols. The results of the present study were consistent with those of Ji-Yun Ko et al., who showed chondrogenic differentiation as early as day 3 on adipose-derived stromal/stem cells grown in spheroids [60].

It is well known that tissue source can vary the exact properties of human MSCs [40]. In the present study, hDPSC showed better results for chondrogenic differentiation, compared to hPDLSC. Moreover, hDPSC spheroids cultured with chondrogenic medium were the best condition for chondrogenic differentiation. In fact, they were the only ones that showed an increased expression of all markers compared to the negative control. Thus, these results showed that, although derived from the same organ, these two cell lines exhibited different properties. Besides, it can be concluded that hDPSC are the most interesting cell line to develop a chondrocyte model for bioactive glass screening in tissue engineering. This work should be continued in order to confirm the value of dental MSC spheroids in chondrogenic differentiation, and then to study their interest in cartilage tissue engineering.

5. Conclusions

The present study showed strong potential for the chondrogenic differentiation of dental MSCs from the third day of culture.

The spheroid culture system using the liquid overlay technique is an excellent model to obtain spheroids of homogeneous size for chondrogenic differentiation.

The very easy access and the multiple sources available make dental MSCs attractive for chondrogenic differentiation.

Dental MSCs exhibit different properties according to their tissue source. In this study, hDPSC showed better chondrogenic differentiation than hPDLSC.

Spheroids of hDPSC would allow for rapidly obtaining chondrocytes with easily accessible cells.

Author Contributions: Conceptualization: P.P.-M., D.C.-L. and C.M.; Methodology: P.P.-M., D.C.-L. and C.M.; Software: P.P.-M., S.T., A.N. and C.M.; Validation: P.P.-M. and D.C.-L.; Formal analysis: P.P.-M. and D.C.-L.; Investigation: S.T., A.N., S.N., P.B. and C.M.; Resources: P.P.-M., D.C.-L. and C.M.; Data curation: S.T., A.N. and C.M.; Writing original draft preparation: P.P.-M., D.C.-L. and C.M.; Writing-review and editing: P.P.-M. and C.M.; Visualization: P.P.-M., D.C.-L. and C.M.; Supervision: P.P.-M., D.C.-L. and D.B.; Project administration: P.P.-M.; All authors have read and agreed to the published version of the manuscript.

Funding: There was no funding for this study.

Institutional Review Board Statement: The study was conducted in accordance with the Declaration of Helsinki, and approved by the Institutional Review Board “Ministère de l’enseignement supérieur et de la recherche. Direction générale pour la recherche et l’innovation” (Approval Code: DC-2012-1573; Approval Date: 19 April 2012).

Informed Consent Statement: Informed consent was obtained from all subjects involved in the study.

Data Availability Statement: Not applicable.

Conflicts of Interest: The authors state no conflict of interest.

References

- Chen, S.; Xu, Z.; Shao, J.; Fu, P.; Wu, H. MicroRNA-218 promotes early chondrogenesis of mesenchymal stem cells and inhibits later chondrocyte maturation. *BMC Biotechnol.* **2019**, *19*, 6. [\[CrossRef\]](#)
- Danišovič, L.; Varga, I.; Polák, S. Growth factors and chondrogenic differentiation of mesenchymal stem cells. *Tissue Cell* **2012**, *44*, 69–73. [\[CrossRef\]](#) [\[PubMed\]](#)
- Grevenstein, D.; Mamilos, A.; Schmitt, V.H.; Niedermair, T.; Wagner, W.; Kirkpatrick, C.J.; Brochhausen, C. Excellent histological results in terms of articular cartilage regeneration after spheroid-based autologous chondrocyte implantation (ACI). *Knee Surg. Sport. Traumatol. Arthrosc.* **2021**, *29*, 417–421. [\[CrossRef\]](#)
- Driessen, B.J.H.; Logie, C.; Vonk, L.A. Cellular reprogramming for clinical cartilage repair. *Cell Biol. Toxicol.* **2017**, *33*, 329–349. [\[CrossRef\]](#) [\[PubMed\]](#)
- Zhang, S.; Chuah, S.J.; Lai, R.C.; Hui, J.H.P.; Lim, S.K.; Toh, W.S. MSC exosomes mediate cartilage repair by enhancing proliferation, attenuating apoptosis and modulating immune reactivity. *Biomaterials* **2018**, *156*, 16–27. [\[CrossRef\]](#) [\[PubMed\]](#)
- Liu, S.; Deng, Z.; Chen, K.; Jian, S.; Zhou, F.; Yang, Y.; Fu, Z.; Xie, H.; Xiong, J.; Zhu, W. Cartilage tissue engineering: From proinflammatory and anti-inflammatory cytokines to osteoarthritis treatments. *Mol. Med. Rep.* **2022**, *25*, 99. [\[CrossRef\]](#) [\[PubMed\]](#)
- Rahaman, M.N.; Day, D.E.; Bal, B.S.; Fu, Q.; Jung, S.B.; Bonewald, L.F.; Tomsia, A.P. Bioactive glass in tissue engineering. *Acta Biomater.* **2011**, *7*, 2355–2373. [\[CrossRef\]](#)
- Zhang, S.; Teo, K.Y.W.; Chuah, S.J.; Lai, R.C.; Lim, S.K.; Toh, W.S. MSC exosomes alleviate temporomandibular joint osteoarthritis by attenuating inflammation and restoring matrix homeostasis. *Biomaterials* **2019**, *200*, 35–47. [\[CrossRef\]](#)
- Cooper, L.F.; Ravindran, S.; Huang, C.C.; Kang, M. A Role for Exosomes in Craniofacial Tissue Engineering and Regeneration. *Front. Physiol.* **2020**, *10*, 1569. [\[CrossRef\]](#)
- Zhang, S.; Chu, W.C.; Lai, R.C.; Lim, S.K.; Hui, J.H.P.; Toh, W.S. Exosomes derived from human embryonic mesenchymal stem cells promote osteochondral regeneration. *Osteoarthr. Cartil.* **2016**, *24*, 2135–2140. [\[CrossRef\]](#)
- Kim, Y.G.; Choi, J.; Kim, K. Mesenchymal Stem Cell-Derived Exosomes for Effective Cartilage Tissue Repair and Treatment of Osteoarthritis. *Biotechnol. J.* **2020**, *15*, 2000082. [\[CrossRef\]](#)
- Gögele, C.; Wiltzsch, S.; Lenhart, A.; Civilleri, A.; Weiger, T.M.; Schäfer-Eckart, K.; Minnich, B.; Forchheimer, L.; Hornfeck, M.; Schulze-Tanzil, G. Highly porous novel chondro-instructive bioactive glass scaffolds tailored for cartilage tissue engineering. *Mater. Sci. Eng. C Mater. Biol. Appl.* **2021**, *130*, 112421. [\[CrossRef\]](#)

13. Berebichez-Fridman, R.; Montero-Olvera, P.R. Sources and Clinical Applications of Mesenchymal Stem Cells. *Sultan Qaboos Univ. Med. J.* **2018**, *18*, e264–77. [[CrossRef](#)]
14. Martellucci, S.; Manganelli, V.; Santacroce, C.; Santilli, F.; Piccoli, L.; Sorice, M.; Mattei, V. Role of Prion protein-EGFR multi-molecular complex during neuronal differentiation of human dental pulp-derived stem cells. *Prion* **2018**, *12*, 117–126. [[CrossRef](#)] [[PubMed](#)]
15. Mattei, V.; Santacroce, C.; Tasciotti, V.; Martellucci, S.; Santilli, F.; Manganelli, V.; Piccoli, L.; Misasi, R.; Sorice, M.; Garofalo, T. Role of lipid rafts in neuronal differentiation of dental pulp-derived stem cells. *Exp. Cell Res.* **2015**, *339*, 231–240. [[CrossRef](#)]
16. Delle Monache, S.; Pulcini, F.; Frosini, R.; Mattei, V.; Talesa, V.N.; Antognelli, C. Methylglyoxal-Dependent Glycative Stress Is Prevented by the Natural Antioxidant Oleuropein in Human Dental Pulp Stem Cells through Nrf2/Glo1 Pathway. *Antioxidants* **2021**, *10*, 716. [[CrossRef](#)]
17. Lanzoni, G.; Linetsky, E.; Correa, D.; Messinger Cayetano, S.; Alvarez, R.A.; Kouroupis, D.; Alvarez Gil, A.; Poggioli, R.; Ruiz, P.; Marttos, A.C.; et al. Umbilical cord mesenchymal stem cells for COVID-19 acute respiratory distress syndrome: A double-blind, phase 1/2a, randomized controlled trial. *Stem Cells Transl. Med.* **2021**, *10*, 660–673. [[CrossRef](#)] [[PubMed](#)]
18. Gan, L.; Liu, Y.; Cui, D.; Pan, Y.; Zheng, L.; Wan, M. Dental Tissue-Derived Human Mesenchymal Stem Cells and Their Potential in Therapeutic Application. *Stem Cells Int.* **2020**, *2020*, 8864572. [[CrossRef](#)] [[PubMed](#)]
19. Sanz, A.R.; Carrión, F.S.; Chaparro, A.P. Mesenchymal stem cells from the oral cavity and their potential value in tissue engineering. *Periodontology 2000* **2015**, *67*, 251–267. [[CrossRef](#)]
20. Isobe, Y.; Koyama, N.; Nakao, K.; Osawa, K.; Ikeno, M.; Yamanaka, S.; Okubo, Y.; Fujimura, K.; Bessho, K. Comparison of human mesenchymal stem cells derived from bone marrow, synovial fluid, adult dental pulp, and exfoliated deciduous tooth pulp. *Int. J. Oral Maxillofac. Surg.* **2016**, *45*, 124–131. [[CrossRef](#)]
21. Gronthos, S.; Mankani, M.; Brahimi, J.; Robey, P.G.; Shi, S. Postnatal human dental pulp stem cells (DPSCs) in vitro and in vivo. *Proc. Natl. Acad. Sci. USA* **2000**, *97*, 13625–13630. [[CrossRef](#)]
22. Martellucci, S.; Santacroce, C.; Manganelli, V.; Santilli, F.; Piccoli, L.; Cassetta, M.; Misasi, R.; Sorice, M.; Mattei, V. Isolation, Propagation, and Prion Protein Expression During Neuronal Differentiation of Human Dental Pulp Stem Cells. *J. Vis. Exp. Jove* **2019**, *145*, e59282.
23. James, J.L.; Umaphathy, A.; Srinivasan, S.; Barker, C.N.; Brooks, A.; Hearn, J.; Chhana, A.; EWilliams, E.; Sheppard, H.; McGlashan, S.R. The Chondrogenic Potential of First-Trimester and Term Placental Mesenchymal Stem/Stromal Cells. *Cartilage* **2021**, *13*, 544S–558S. [[CrossRef](#)]
24. Gögele, C.; Müller, S.; Belov, S.; Pradel, A.; Wiltzsch, S.; Lenhart, A.; Hornfeck, M.; Kerling, V.; Rübling, A.; Kühn, H.; et al. Biodegradable Poly(D-L-lactide-co-glycolide) (PLGA)-Infiltrated Bioactive Glass (CAR12N) Scaffolds Maintain Mesenchymal Stem Cell Chondrogenesis for Cartilage Tissue Engineering. *Cells* **2022**, *11*, 1577. [[CrossRef](#)]
25. Brezulier, D.; Pellen-Mussi, P.; Tricot-Doleux, S.; Novella, A.; Sorel, O.; Jeanne, S. Development of a 3D human osteoblast cell culture model for studying mechanobiology in orthodontics. *Eur. J. Orthod.* **2020**, *42*, 387–395. [[CrossRef](#)] [[PubMed](#)]
26. Grigull, N.P.; Redeker, J.I.; Schmitt, B.; Saller, M.M.; Schönitzer, V.; Mayer-Wagner, S. Chondrogenic Potential of Pellet Culture Compared to High-Density Culture on a Bacterial Cellulose Hydrogel. *Int. J. Mol. Sci.* **2020**, *21*, 2785. [[CrossRef](#)] [[PubMed](#)]
27. Novello, S.; Tricot-Doleux, S.; Novella, A.; Pellen-Mussi, P.; Jeanne, S. Influence of Periodontal Ligament Stem Cell-Derived Conditioned Medium on Osteoblasts. *Pharmaceutics* **2022**, *14*, 729. [[CrossRef](#)] [[PubMed](#)]
28. Patil, V.R.; Kharat, A.H.; Kulkarni, D.G.; Kheur, S.M.; Bhonde, R.R. Long term explant culture for harvesting homogeneous population of human dental pulp stem cells. *Cell Biol. Int.* **2018**, *42*, 1602–1610. [[CrossRef](#)]
29. Kyffin, J.A.; Sharma, P.; Leedale, J.; Colley, H.E.; Murdoch, C.; Harding, A.L.; Mistry, P.; Webb, S.D. Characterisation of a functional rat hepatocyte spheroid model. *Toxicol. Vitro* **2019**, *55*, 160–172. [[CrossRef](#)]
30. Schon, B.S.; Schrobback, K.; van der Ven, M.; Stroebel, S.; Hooper, G.J.; Woodfield, T.B.F. Validation of a high-throughput microtissue fabrication process for 3D assembly of tissue engineered cartilage constructs. *Cell Tissue Res.* **2012**, *347*, 629–642. [[CrossRef](#)]
31. Taylor, S.C.; Mrkusich, E.M. The state of RT-quantitative PCR: Firsthand observations of implementation of minimum information for the publication of quantitative real-time PCR experiments (MIQE). *J. Mol. Microbiol. Biotechnol.* **2014**, *24*, 46–52. [[CrossRef](#)]
32. Han, Y.; Li, X.; Zhang, Y.; Han, Y.; Chang, F.; Ding, J. Mesenchymal Stem Cells for Regenerative Medicine. *Cells* **2019**, *8*, 886. [[CrossRef](#)] [[PubMed](#)]
33. Eiro, N.; Fraile, M.; González-Jubete, A.; González, L.O.; Vizoso, F.J. Mesenchymal (Stem) Stromal Cells Based as New Therapeutic Alternative in Inflammatory Bowel Disease: Basic Mechanisms, Experimental and Clinical Evidence, and Challenges. *Int. J. Mol. Sci.* **2022**, *23*, 8905. [[CrossRef](#)] [[PubMed](#)]
34. Hwang, J.J.; Rim, Y.A.; Nam, Y.; Ju, J.H. Recent Developments in Clinical Applications of Mesenchymal Stem Cells in the Treatment of Rheumatoid Arthritis and Osteoarthritis. *Front. Immunol.* **2021**, *12*, 631291. [[CrossRef](#)]
35. Maumus, M.; Pers, Y.M.; Ruiz, M.; Jorgensen, C.; Noël, D. Cellules souches mésenchymateuses et médecine régénératrice: Quel avenir pour l'arthrose? *Médecine/Sciences* **2018**, *34*, 1092–1099. [[CrossRef](#)] [[PubMed](#)]
36. Lv, F.J.; Tuan, R.S.; Cheung, K.M.C.; Leung, V.Y.L. Concise Review: The Surface Markers and Identity of Human Mesenchymal Stem Cells. *Stem Cells* **2014**, *32*, 1408–1419. [[CrossRef](#)]
37. Alt, E.; Yan, Y.; Gehmert, S.; Song, Y.H.; Altman, A.; Gehmert, S.; Vykoukal, D.; Bai, X. Fibroblasts share mesenchymal phenotypes with stem cells, but lack their differentiation and colony-forming potential. *Biol. Cell.* **2011**, *103*, 197–208. [[CrossRef](#)]

38. Lo Monaco, M.; Gervois, P.; Beaumont, J.; Clegg, P.; Bronckaers, A.; Vandeweerde, J.M.; Lambrechts, I. Therapeutic Potential of Dental Pulp Stem Cells and Leukocyte- and Platelet-Rich Fibrin for Osteoarthritis. *Cells* **2020**, *9*, 980. [\[CrossRef\]](#)
39. Maldonado, D.C.; Nicoliche, T.; Faber, J.; Kerkis, I.; Saez, D.M.; Sasaki, R.T.; Cavenaghi Pereira da Silva, M. Intra-articular human deciduous dental pulp stem cell administration vs. pharmacological therapy in experimental osteoarthritis rat model. *Eur. Rev. Med. Pharmacol. Sci.* **2021**, *25*, 3546–3556.
40. Mushahary, D.; Spittler, A.; Kasper, C.; Weber, V.; Charwat, V. Isolation, cultivation, and characterization of human mesenchymal stem cells. *Cytom. Part A* **2018**, *93*, 19–31. [\[CrossRef\]](#) [\[PubMed\]](#)
41. Zhou, T.; Pan, J.; Wu, P.; Huang, R.; Du, W.; Zhou, Y.; Wan, M.; Fan, Y.; Xu, X.; Zhou, X.; et al. Dental Follicle Cells: Roles in Development and Beyond. *Stem Cells Int.* **2019**, *2019*, 1–17. [\[CrossRef\]](#) [\[PubMed\]](#)
42. Liu, J.; Yu, F.; Sun, Y.; Jiang, B.; Zhang, W.; Yang, J.; Xu, G.T.; Liang, A.; Liu, S. Concise Reviews: Characteristics and Potential Applications of Human Dental Tissue-Derived Mesenchymal Stem Cells. *Stem Cells* **2015**, *33*, 627–638. [\[CrossRef\]](#) [\[PubMed\]](#)
43. Seo, B.M.; Miura, M.; Gronthos, S.; Mark Bartold, P.; Batouli, S.; Brahim, J.; Young, M.; Robey, P.G.; Wang, C.Y.; Shi, S. Investigation of multipotent postnatal stem cells from human periodontal ligament. *Lancet* **2004**, *364*, 149–155. [\[CrossRef\]](#) [\[PubMed\]](#)
44. Lee, S.; Chen, D.; Park, M.; Kim, S.; Choi, Y.J.; Moon, S.J.; Shin, D.M.; Lee, J.H.; Kim, E. Single-Cell RNA Sequencing Analysis of Human Dental Pulp Stem Cell and Human Periodontal Ligament Stem Cell. *J. Endod.* **2022**, *48*, 240–248. [\[CrossRef\]](#) [\[PubMed\]](#)
45. Viswanathan, S.; Shi, Y.; Galipeau, J.; Krampera, M.; Leblanc, K.; Martin, I.; Nolte, J.; Phinney, D.G.; Sensebe, L. Mesenchymal stem versus stromal cells: International Society for Cell & Gene Therapy (ISCT[®]) Mesenchymal Stromal Cell committee position statement on nomenclature. *Cytotherapy* **2019**, *21*, 1019–1024. [\[PubMed\]](#)
46. Freyria, A.M.; Courtes, S.; Mallein-Gerin, F. Différenciation des cellules souches mésenchymateuses adultes humaines: Effet chondrogénique de la BMP-2. *Pathol. Biol.* **2008**, *56*, 326–333. [\[CrossRef\]](#)
47. Ryu, N.E.; Lee, S.H.; Park, H. Spheroid Culture System Methods and Applications for Mesenchymal Stem Cells. *Cells* **2019**, *8*, 1620. [\[CrossRef\]](#)
48. Cesarz, Z.; Tamama, K. Spheroid Culture of Mesenchymal Stem Cells. *Stem Cells Int.* **2016**, *2016*, 9176357. [\[CrossRef\]](#)
49. Hazrati, A.; Malekpour, K.; Soudi, S.; Hashemi, S.M. Mesenchymal stromal/stem cells spheroid culture effect on the therapeutic efficacy of these cells and their exosomes: A new strategy to overcome cell therapy limitations. *Biomed Pharmacother.* **2022**, *152*, 113211. [\[CrossRef\]](#)
50. Staubli, F.; Stoddart, M.J.; D'Este, M.; Schwab, A. Pre-culture of human mesenchymal stromal cells in spheroids facilitates chondrogenesis at a low total cell count upon embedding in biomaterials to generate cartilage microtissues. *Acta Biomater.* **2022**, *143*, 253–265. [\[CrossRef\]](#)
51. Petrenko, Y.; Syková, E.; Kubinová, Š. The therapeutic potential of three-dimensional multipotent mesenchymal stromal cell spheroids. *Stem Cell Res. Ther.* **2017**, *8*, 94. [\[CrossRef\]](#)
52. Tsvetkova, A.V.; Vakhrushev, I.V.; Basok, Y.B.; Grigor'Ev, A.M.; Kirsanova, L.A.; Lupatov, A.Y.; Sevastianov, V.I.; Yarygin, K.N. Chondrogenic Potential of MSC from Different Sources in Spheroid Culture. *Bull. Exp. Biol. Med.* **2021**, *170*, 528–536. [\[CrossRef\]](#)
53. Chan, Y.H.; Lee, Y.C.; Hung, C.Y.; Yang, P.J.; Lai, P.C.; Feng, S.W. Three-dimensional Spheroid Culture Enhances Multipotent Differentiation and Stemness Capacities of Human Dental Pulp-derived Mesenchymal Stem Cells by Modulating MAPK and NF-κB Signaling Pathways. *Stem Cell Rev. Rep.* **2021**, *17*, 1810–1826. [\[CrossRef\]](#) [\[PubMed\]](#)
54. Bu, N.U.; Lee, H.S.; Lee, B.N.; Hwang, Y.C.; Kim, S.Y.; Chang, S.W.; Choi, K.K.; Kim, D.S.; Jang, J.H. In Vitro Characterization of Dental Pulp Stem Cells Cultured in Two Microsphere-Forming Culture Plates. *J. Clin. Med.* **2020**, *9*, 242. [\[CrossRef\]](#)
55. Prideaux, M.; Wright, C.S.; Noonan, M.L.; Yi, X.; Clinkenbeard, E.L.; Mevel, E.; Wheeler, J.A.; Byers, S.; Wijenayaka, A.R.; Gronthos, S.; et al. Generation of two multipotent mesenchymal progenitor cell lines capable of osteogenic, mature osteocyte, adipogenic, and chondrogenic differentiation. *Sci. Rep.* **2021**, *11*, 22593. [\[CrossRef\]](#)
56. Watanabe, H. Aggrecan and versican: Two brothers close or apart. *Am. J. Physiol. Cell Physiol.* **2022**, *322*, C967–C976. [\[CrossRef\]](#) [\[PubMed\]](#)
57. Cui, J.; Zhang, J. Cartilage Oligomeric Matrix Protein, Diseases, and Therapeutic Opportunities. *Int. J. Mol. Sci.* **2022**, *23*, 9253. [\[CrossRef\]](#)
58. Song, H.; Park, K.H. Regulation and function of SOX9 during cartilage development and regeneration. In *Seminars in Cancer Biology*; Academic Press: Cambridge, MA, USA, 2020; Volume 67, pp. 12–23.
59. Zhang, L.; Su, P.; Xu, C.; Yang, J.; Yu, W.; Huang, D. Chondrogenic differentiation of human mesenchymal stem cells: A comparison between micromass and pellet culture systems. *Biotechnol. Lett.* **2010**, *32*, 1339–1346. [\[CrossRef\]](#)
60. Ko, J.; Park, J.; Kim, J.; Im, G. Characterization of adipose-derived stromal/stem cell spheroids versus single-cell suspension in cell survival and arrest of osteoarthritis progression. *J. Biomed. Mater. Res. A* **2021**, *109*, 869–878. [\[CrossRef\]](#) [\[PubMed\]](#)

Disclaimer/Publisher's Note: The statements, opinions and data contained in all publications are solely those of the individual author(s) and contributor(s) and not of MDPI and/or the editor(s). MDPI and/or the editor(s) disclaim responsibility for any injury to people or property resulting from any ideas, methods, instructions or products referred to in the content.

Serment des docteurs relatif à l'intégrité scientifique

Article 19 bis de l'arrêté du 25 mai 2016 fixant le cadre national de la formation et les modalités conduisant à la délivrance du diplôme national de doctorat :

A l'issue de la soutenance et en cas d'admission, le docteur prête serment, individuellement en s'engageant à respecter les principes et exigences de l'intégrité scientifique dans la suite de sa carrière professionnelle, quel qu'en soit le secteur ou le domaine d'activité.

Le serment des docteurs relatif à l'intégrité scientifique est le suivant :

“En présence de mes pairs.

“Parvenue à l'issue de mon doctorat en Sciences de la Vie et de la Santé, et ayant ainsi pratiqué, dans ma quête du savoir, l'exercice d'une recherche scientifique exigeante, en cultivant la rigueur intellectuelle, la réflexivité éthique et dans le respect des principes de l'intégrité scientifique, je m'engage, pour ce qui dépendra de moi, dans la suite de ma carrière professionnelle quel qu'en soit le secteur ou le domaine d'activité, à maintenir une conduite intègre dans mon rapport au savoir, mes méthodes et mes résultats.”

English version:

At the end of the defence and in case of admission, the doctor takes an oath, individually committing himself to respect the principles and requirements of scientific integrity in the rest of his professional career, whatever the sector or area of activity.

The text of the oath is as follows:

« In the presence of my peers. With the completion of my doctorate in life and health sciences, in my quest for knowledge, I have carried out demanding research, demonstrated intellectual rigour, ethical reflection and respect for the principles of research integrity. As I pursue my professional career, whatever my chosen field, I pledge to the greatest of my ability to continue to maintain integrity in my relationship to knowledge, in my methods and in my results. »

RÉFÉRENCES

1. Ghassemi Nejad S, Kobezda T, Tar I, Szekanez Z. Development of temporomandibular joint arthritis: The use of animal models. *Joint Bone Spine*. mars 2017;84(2):145-51.
2. Nitzan DW, Svidovsky J, Zini A, Zadik Y. Effect of Arthrocentesis on Symptomatic Osteoarthritis of the Temporomandibular Joint and Analysis of the Effect of Preoperative Clinical and Radiologic Features. *Journal of Oral and Maxillofacial Surgery*. févr 2017;75(2):260-7.
3. Lei J, Han J, Liu M, Zhang Y, Yap AUJ, Fu KY. Degenerative temporomandibular joint changes associated with recent-onset disc displacement without reduction in adolescents and young adults. *Journal of Cranio-Maxillofacial Surgery*. mars 2017;45(3):408-13.
4. Sperry MM, Kartha S, Winkelstein BA, Granquist EJ. Experimental Methods to Inform Diagnostic Approaches for Painful TMJ Osteoarthritis. *Journal of Dental Research*. avr 2019;98(4):388-397.
5. AbuBakr N, Salem Z, Ali Z, EL Assaly M. Comparative evaluation of the early effects of the low-level laser therapy versus intra-articular steroids on temporomandibular joint acute osteoarthritis in rats: A histochemical, molecular and imaging evaluation. *Dental and Medical Problems*. déc 2018;55(4):359-66.
6. Abrahamsson Ak, Kristensen M, Arvidsson LZ, Kvien TK, Larheim TA, Haugen IK. Frequency of temporomandibular joint osteoarthritis and related symptoms in a hand osteoarthritis cohort. *Osteoarthritis and Cartilage*. mai 2017;25(5):654-7.
7. Glyn-Jones S, Palmer AJR, Agricola R, Price AJ, Vincent TL, Weinans H, et al. Osteoarthritis. *The Lancet*. juill 2015;386(9991):376-87.
8. Memis S, Candirli C, Kerimoglu G. Short term histopathological effects of GaAlAs laser on experimentally induced TMJ osteoarthritis in rabbits. *Brazilian oral research*. août 2018;32:e90.
9. Hawker GA. Osteoarthritis is a serious disease. *Clinical and Experimental Rheumatology*. oct 2019;37 Suppl 120(5):3-6.
10. Vina ER, Kwok CK. Epidemiology of Osteoarthritis: Literature Update. *Curr Opin Rheumatol*. mars 2018;30(2):160-7.
11. Hunter DJ, Bierma-Zeinstra S. Osteoarthritis. *The Lancet*. 27 avr 2019;393(10182):1745-59.

12. Davatchi F, Sandoughi M, Moghimi N, Jamshidi AR, Banihashemi AT, Zakeri Z, et al. Epidemiology of rheumatic diseases in Iran from analysis of four COPCORD studies. *International Journal of Rheumatic Diseases*. nov 2016;19(11):1056-62.
13. Mobasheri A, Batt M. An update on the pathophysiology of osteoarthritis. *Annals of Physical and Rehabilitation Medicine*. déc 2016;59(5):333-9.
14. Dobson GP, Letson HL, Grant A, McEwen P, Hazratwala K, Wilkinson M, et al. Defining the osteoarthritis patient: back to the future. *Osteoarthritis and Cartilage*. août 2018;26(8):1003-7.
15. Savage J, Lababidi E, McCullough M, Dimitroulis G. Microbiological investigation of the mandibular condyle in patients with advanced osteoarthritis of the temporomandibular joint. *Journal of Cranio-Maxillofacial Surgery*. août 2019;47(8):1262-5.
16. Lee AS, Ellman MB, Yan D, Kroin JS, Cole BJ, van Wijnen AJ, et al. A current review of molecular mechanisms regarding osteoarthritis and pain. *Gene*. sept 2013;527(2):440-7.
17. Krishnan Y, Grodzinsky AJ. Cartilage Diseases. *Matrix Biol*. oct 2018;71-72:51-69.
18. Palukuru UP, McGoverin CM, Pleshko N. Assessment of hyaline cartilage matrix composition using near infrared spectroscopy. *Matrix Biol*. sept 2014;38:3-11.
19. Zhang J, Dymont NA, Rowe DW, Siu SY, Sundberg JP, Uitto J, et al. Ectopic mineralization of cartilage and collagen-rich tendons and ligaments in *Enpp1asj-2J* mice. *Oncotarget*. mars 2016;7(11):12000-9.
20. Ulrich-Vinther M, Maloney MD, Schwarz EM, Rosier R, O'Keefe RJ. Articular Cartilage Biology. *JAAOS - Journal of the American Academy of Orthopaedic Surgeons*. déc 2003;11(6):421-30.
21. Armiento AR. Biomaterials for articular cartilage tissue engineering: Learning from biology. *Acta Biomaterialia*. janv 2018;20.
22. Kolasinski SL, Neogi T, Hochberg MC, Oatis C, Guyatt G, Block J, et al. 2019 American College of Rheumatology/Arthritis Foundation Guideline for the Management of Osteoarthritis of the Hand, Hip, and Knee. *Arthritis Care Res*. févr 2020;72(2):149-62.
23. Skou ST, Roos EM. Physical therapy for patients with knee and hip osteoarthritis: supervised, active treatment is current best practice. *Clinical and Experimental Rheumatology*. sept-oct 2019;6.
24. Bonnefoy C, Chikhani L, Dichamp J. Anatomie descriptive et fonctionnelle de l'articulation temporo-mandibulaire. *Actual Odonto-Stomatol*. oct 2013;(265):4-18.
25. Gola R. Syndrome algo-dysfonctionnel de l'appareil manducateur : SADAM. Masson; 1992.

26. Alomar X, Medrano J, Cabratosa J, Clavero JA, Lorente M, Serra I, et al. Anatomy of the Temporomandibular Joint. *Seminars in Ultrasound, CT and MRI*. juin 2007;28(3):170-83.
27. Stocum DL, Roberts WE. Part I: Development and Physiology of the Temporomandibular Joint. *Curr Osteoporos Rep*. août 2018;16(4):360-8.
28. Yotsuya M, Iriarte-Diaz J, A. Reed D. Temporomandibular Joint Hypofunction Secondary to Unilateral Partial Discectomy Attenuates Degeneration in Murine Mandibular Condylar Cartilage. *Bull Tokyo Dent Coll*. mars 2020;61(1):9-19.
29. Zhang S, Teo KYW, Chuah SJ, Lai RC, Lim SK, Toh WS. MSC exosomes alleviate temporomandibular joint osteoarthritis by attenuating inflammation and restoring matrix homeostasis. *Biomaterials*. avr 2019;200:35-47.
30. Boutault F, Cavallier Z, Lauwers F, Prevost A. Temporomandibular joint arthroplasty for osteoarthrosis: A series of 24 patients that received a uni- or bilateral inter-positional silicone sheet. *Journal of Stomatology, Oral and Maxillofacial Surgery*. juin 2018;119(3):199-203.
31. Luo P, Jiang C, Ji P, Wang M, Xu J. Exosomes of stem cells from human exfoliated deciduous teeth as an anti-inflammatory agent in temporomandibular joint chondrocytes via miR-100-5p/mTOR. *Stem Cell Res Ther*. déc 2019;10(1):216.
32. Wu Y, Kadota-Watanabe C, Ogawa T, Moriyama K. Combination of estrogen deficiency and excessive mechanical stress aggravates temporomandibular joint osteoarthritis in vivo. *Archives of Oral Biology*. juin 2019;102:39-46.
33. Sritara S, Tsutsumi M, Fukino K, Matsumoto Y, Ono T, Akita K. Evaluating the morphological features of the lateral pterygoid insertion into the medial surface of the condylar process. *Clin Exp Dent Res*. nov 2020;7(2):219-25.
34. Chen S, Xu Z, Shao J, Fu P, Wu H. MicroRNA-218 promotes early chondrogenesis of mesenchymal stem cells and inhibits later chondrocyte maturation. *BMC Biotechnol*. janv 2019;19:6.
35. Danišovič L, Varga I, Polák S. Growth factors and chondrogenic differentiation of mesenchymal stem cells. *Tissue Cell*. avr 2012;44(2):69-73.
36. Grevenstein D, Mamilos A, Schmitt VH, Niedermair T, Wagner W, Kirkpatrick CJ, et al. Excellent histological results in terms of articular cartilage regeneration after spheroid-based autologous chondrocyte implantation (ACI). *Knee Surg Sports Traumatol Arthrosc*. févr 2021;29(2):417-21.
37. Driessen BJH, Logie C, Vonk LA. Cellular reprogramming for clinical cartilage repair. *Cell Biol Toxicol*. août 2017;33(4):329-49.

38. Zhang S, Chuah SJ, Lai RC, Hui JHP, Lim SK, Toh WS. MSC exosomes mediate cartilage repair by enhancing proliferation, attenuating apoptosis and modulating immune reactivity. *Biomaterials*. févr 2018;156:16-27.
39. Liu S, Deng Z, Chen K, Jian S, Zhou F, Yang Y, et al. Cartilage tissue engineering: From proinflammatory and anti-inflammatory cytokines to osteoarthritis treatments. *Mol Med Rep*. mars 2022;25(3):99.
40. Rahaman MN, Day DE, Bal BS, Fu Q, Jung SB, Bonewald LF, et al. Bioactive glass in tissue engineering. *Acta Biomater*. juin 2011;7(6):2355-73.
41. Guo X, Ma Y, Min Y, Sun J, Shi X, Gao G, et al. Progress and prospect of technical and regulatory challenges on tissue-engineered cartilage as therapeutic combination product. *Bioact Mater*. juin 2022;20:501-18.
42. Li KC, Hu YC. Cartilage Tissue Engineering: Recent Advances and Perspectives from Gene Regulation/Therapy. *Advanced Healthcare Materials*. mai 2015;4(7):948-68.
43. Berebichez-Fridman R, Montero-Olvera PR. Sources and Clinical Applications of Mesenchymal Stem Cells. *Sultan Qaboos Univ Med J*. août 2018;18(3):e264-77.
44. Lanzoni G, Linetsky E, Correa D, Messinger Cayetano S, Alvarez RA, Kouroupis D, et al. Umbilical cord mesenchymal stem cells for COVID-19 acute respiratory distress syndrome: A double-blind, phase 1/2a, randomized controlled trial. *Stem Cells Transl Med*. janv 2021;10(5):660-73.
45. Gan L, Liu Y, Cui D, Pan Y, Zheng L, Wan M. Dental Tissue-Derived Human Mesenchymal Stem Cells and Their Potential in Therapeutic Application. *Stem Cells Int*. sept 2020;2020:8864572.
46. Sanz AR, Carrión FS, Chaparro AP. Mesenchymal stem cells from the oral cavity and their potential value in tissue engineering. *Periodontology 2000*. fév 2015;67(1):251-67.
47. Isobe Y, Koyama N, Nakao K, Osawa K, Ikeno M, Yamanaka S, et al. Comparison of human mesenchymal stem cells derived from bone marrow, synovial fluid, adult dental pulp, and exfoliated deciduous tooth pulp. *International Journal of Oral and Maxillofacial Surgery*. janv 2016;45(1):124-31.
48. James JL, Umopathy A, Srinivasan S, Barker CN, Brooks A, Hearn J, et al. The Chondrogenic Potential of First-Trimester and Term Placental Mesenchymal Stem/Stromal Cells. *CARTILAGE*. déc 2021;13(2_suppl):544S-558S.
49. Cooper LF. A Role for Exosomes in Craniofacial Tissue Engineering and Regeneration. *Frontiers in Physiology*. janv 2020;10:12.
50. Zhang S, Chu WC, Lai RC, Lim SK, Hui JHP, Toh WS. Exosomes derived from human embryonic mesenchymal stem cells promote osteochondral regeneration. *Osteoarthritis and Cartilage*. déc 2016;24(12):2135-40.

51. Kim YG, Choi J, Kim K. Mesenchymal Stem Cell-Derived Exosomes for Effective Cartilage Tissue Repair and Treatment of Osteoarthritis. *Biotechnology Journal*. déc 2020;15(12):2000082.
52. Gögele C, Wiltzsch S, Lenhart A, Civilleri A, Weiger TM, Schäfer-Eckart K, et al. Highly porous novel chondro-instructive bioactive glass scaffolds tailored for cartilage tissue engineering. *Mater Sci Eng C Mater Biol Appl*. nov 2021;130:112421.
53. Wang Y, Yu D, Liu Z, Zhou F, Dai J, Wu B, et al. Exosomes from embryonic mesenchymal stem cells alleviate osteoarthritis through balancing synthesis and degradation of cartilage extracellular matrix. *Stem Cell Res Ther*. déc 2017;8(1):189.
54. Cosenza S, Ruiz M, Toupet K, Jorgensen C, Noël D. Mesenchymal stem cells derived exosomes and microparticles protect cartilage and bone from degradation in osteoarthritis. *Sci Rep*. nov 2017;7(1):16214.
55. Tao SC, Yuan T, Zhang YL, Yin WJ, Guo SC, Zhang CQ. Exosomes derived from miR-140-5p-overexpressing human synovial mesenchymal stem cells enhance cartilage tissue regeneration and prevent osteoarthritis of the knee in a rat model. *Theranostics*. janv 2017;7(1):180-95.
56. Fu Y, Cui S, Zhou Y, Qiu L. Dental Pulp Stem Cell-Derived Exosomes Alleviate Mice Knee Osteoarthritis by Inhibiting TRPV4-Mediated Osteoclast Activation. *IJMS*. mars 2023;24(5):4926.
57. Grigull NP, Redeker JJ, Schmitt B, Saller MM, Schönitzer V, Mayer-Wagner S. Chondrogenic Potential of Pellet Culture Compared to High-Density Culture on a Bacterial Cellulose Hydrogel. *IJMS*. avr 2020;21(8):2785.
58. Freyria AM, Courtes S, Mallein-Gerin F. Différenciation des cellules souches mésenchymateuses adultes humaines : effet chondrogénique de la BMP-2. *Pathologie Biologie*. juill 2008;56(5):326-33.
59. Ryu NE, Lee SH, Park H. Spheroid Culture System Methods and Applications for Mesenchymal Stem Cells. *Cells*. déc 2019;8(12):1620.
60. Cesarz Z, Tamama K. Spheroid Culture of Mesenchymal Stem Cells. *Stem Cells Int*. 2016;2016:9176357.
61. Hazrati A, Malekpour K, Soudi S, Hashemi SM. Mesenchymal stromal/stem cells spheroid culture effect on the therapeutic efficacy of these cells and their exosomes: A new strategy to overcome cell therapy limitations. *Biomedicine & Pharmacotherapy*. août 2022;152:113211.
62. Staubli F, Stoddart MJ, D'Este M, Schwab A. Pre-culture of human mesenchymal stromal cells in spheroids facilitates chondrogenesis at a low total cell count upon embedding in biomaterials to generate cartilage microtissues. *Acta Biomaterialia*. avr 2022;143:253-65.

63. Petrenko Y, Syková E, Kubinová Š. The therapeutic potential of three-dimensional multipotent mesenchymal stromal cell spheroids. *Stem Cell Res Ther.* avr 2017;8:94.
64. Mélou C, Pellen-Mussi P, Jeanne S, Novella A, Tricot-Doleux S, Chauvel-Lebret D. Osteoarthritis of the Temporomandibular Joint: A Narrative Overview. *Medicina.* déc 2022;59(1):8.
65. Suh MS, Park SH, Kim YK, Yun PY, Lee WW. 18 F-NaF PET/CT for the evaluation of temporomandibular joint disorder. *Clinical Radiology.* avr 2018;73(4):414.e7-414.e13.
66. Sonnesen L, Petersson A, Wiese M, Jensen KE, Svanholt P, Bakke M. Osseous osteoarthritic-like changes and joint mobility of the temporomandibular joints and upper cervical spine: is there a relation? *Oral Surg Oral Med Oral Pathol Oral Radiol.* fév 2017;123(2):273-279.
67. Balon P, Vesnaver A, Kansky A, Kočar M, Prodnik L. Treatment of end stage temporomandibular joint disorder using a temporomandibular joint total prosthesis: The Slovenian experience. *Journal of Cranio-Maxillofacial Surgery.* janv 2019;47(1):60-5.
68. Liang X, Liu S, Qu X, Wang Z, Zheng J, Xie X, et al. Evaluation of trabecular structure changes in osteoarthritis of the temporomandibular joint with cone beam computed tomography imaging. *Oral Surgery, Oral Medicine, Oral Pathology and Oral Radiology.* sept 2017;124(3):315-22.
69. Lee PP, Stanton AR, Schumacher AE, Truelove E, Hollender LG. Osteoarthritis of the temporomandibular joint and increase of the horizontal condylar angle: a longitudinal study. *Oral Surgery, Oral Medicine, Oral Pathology and Oral Radiology.* avr 2019;127(4):339-50.
70. Walewski LÂ, Tolentino E de S, Yamashita FC, Iwaki LCV, da Silva MC. Cone beam computed tomography study of osteoarthritic alterations in the osseous components of temporomandibular joints in asymptomatic patients according to skeletal pattern, gender, and age. *Oral Surgery, Oral Medicine, Oral Pathology and Oral Radiology.* juill 2019;128(1):70-7.
71. Bergstrand S, Ingstad HK, Møystad A, Bjørnland T. Long-term effectiveness of arthrocentesis with and without hyaluronic acid injection for treatment of temporomandibular joint osteoarthritis. *J Oral Sci.* mars 2019;61(1):82-8.
72. Kang JH, Yang IH, Hyun HK, Lee JY. Dental and skeletal maturation in female adolescents with temporomandibular joint osteoarthritis. *J Oral Rehabil.* nov 2017;44(11):879-88.
73. Hong SW, Lee JK, Kang J. Skeletal maturation and predicted adult height in adolescents with temporomandibular joint osteoarthritis. *J Oral Rehabil.* juin 2019;46(6):541-8.

74. Cen X, Liu Y, Wang S, Yang X, Shi Z, Liang X. Glucosamine oral administration as an adjunct to hyaluronic acid injection in treating temporomandibular joint osteoarthritis. *Oral Dis.* avr 2018;24(3):404-11.
75. Dumbuya A, Gomes AF, Marchini L, Zeng E, Cornick CL, Melo SLS. Bone changes in the temporomandibular joints of older adults: A cone-beam computed tomography study. *Spec Care Dentist.* janv 2020;40(1):84-9.
76. Izawa T, Hutami IR, Tanaka E. Potential Role of Rebamipide in Osteoclast Differentiation and Mandibular Condylar Cartilage Homeostasis. *Curr Rheumatol Rev.* avr 2018;14(1):62-69.
77. Melo G, Casett E, Stuginski-Barbosa J, Guerra ENS, Fernandes DA, Porporatti AL, et al. Effects of glucosamine supplements on painful temporomandibular joint osteoarthritis: A systematic review. *J Oral Rehabil.* mai 2018;45(5):414-22.
78. Roberts WE, Stocum DL. Part II: Temporomandibular Joint (TMJ)—Regeneration, Degeneration, and Adaptation. *Curr Osteoporos Rep.* août 2018;16(4):369-79.
79. Salash JR, Hossameldin RH, Almarza AJ, Chou JC, McCain JP, Mercuri LG, et al. Potential Indications for Tissue Engineering in Temporomandibular Joint Surgery. *Journal of Oral and Maxillofacial Surgery.* avr 2016;74(4):705-11.
80. Ackland D, Robinson D, Lee PVS, Dimitroulis G. Design and clinical outcome of a novel 3D-printed prosthetic joint replacement for the human temporomandibular joint. *Clinical Biomechanics.* juill 2018;56:52-60.
81. Nojima K, Nagata M, Ootake T, Nishii Y, Yakushiji T, Narita M, et al. Surgical Orthodontic Treatment Involving Mandibular Premolar Extraction in Patient with Mandibular Retrusion Associated with Temporomandibular Joint Osteoarthritis. *Bull Tokyo Dent Coll.* juin 2019;60(2):139-49.
82. Taleuan A, Kamal D, Aouinti L, Elalami MN. Ankylose de l'articulation temporo-mandibulaire post-arthrosique. *Pan Afr Med J.* mars 2019;32:151.
83. Yokota S, Chosa N, Kyakumoto S, Kimura H, Ibi M, Kamo M, et al. ROCK/actin/MRTF signaling promotes the fibrogenic phenotype of fibroblast-like synoviocytes derived from the temporomandibular joint. *Int J Mol Med.* avr 2017;39(4):799-808.
84. Alshenibr W, Tashkandi MM, Alsaqer SF, Alkheriji Y, Wise A, Fulzele S, et al. Anabolic role of lysyl oxidase like-2 in cartilage of knee and temporomandibular joints with osteoarthritis. *Arthritis Res Ther.* déc 2017;19(1):179.
85. Yang H, Zhang M, Liu Q, Zhang H, Zhang J, Lu L, et al. Inhibition of Ihh Reverses Temporomandibular Joint Osteoarthritis via a PTH1R Signaling Dependent Mechanism. *IJMS.* août 2019;20(15):3797.

86. Xiong H, Li W, Li J, Fang W, Ke J, Li B, et al. Elevated leptin levels in temporomandibular joint osteoarthritis promote proinflammatory cytokine IL -6 expression in synovial fibroblasts. *J Oral Pathol Med.* mars 2019;48(3):251-9.
87. Zhang M, Yang H, Lu L, Wan X, Zhang J, Zhang H, et al. Matrix replenishing by BMSCs is beneficial for osteoarthritic temporomandibular joint cartilage. *Osteoarthritis and Cartilage.* sept 2017;25(9):1551-62.
88. Vapniarsky N, Huwe LW, Arzi B, Houghton MK, Wong ME, Wilson JW, et al. Tissue engineering toward temporomandibular joint disc regeneration. *Sci Transl Med.* juin 2018;10(446):eaaq1802.
89. Mino-Oka A, Izawa T, Shinohara T, Mori H, Yasue A, Tomita S, et al. Roles of hypoxia inducible factor-1 α in the temporomandibular joint. *Archives of Oral Biology.* janv 2017;73:274-81.
90. Tolba YM, Omar SS, Nagui DA, Nawwar MA. Effect of high molecular weight hyaluronic acid in treatment of osteoarthritic temporomandibular joints of rats. *Archives of Oral Biology.* févr 2020;110:104618.
91. RNA sequencing reveals target genes of temporomandibular joint osteoarthritis in rats after the treatment of low-intensity pulsed ultrasound. *Gene.* sept 2018;672:126-36.
92. Luo X, Jiang Y, Bi R, Jiang N, Zhu S. Inhibition of notch signaling pathway temporally postpones the cartilage degradation progress of temporomandibular joint arthritis in mice. *Journal of Cranio-Maxillofacial Surgery.* juill 2018;46(7):1132-8.
93. Ye T, Sun D, Mu T, Chu Y, Miao H, Zhang M, et al. Differential effects of high-physiological oestrogen on the degeneration of mandibular condylar cartilage and subchondral bone. *Bone.* juin 2018;111:9-22.
94. Hui T, Zhou Y, Wang T, Li J, Zhang S, Liao L, et al. Activation of β -catenin signaling in aggrecan-expressing cells in temporomandibular joint causes osteoarthritis-like defects. *Int J Oral Sci.* juin 2018;10(2):13.
95. Yotsuya M, Bertagna AE, Hasan N, Bicknell S, Sato T, Reed DA. Neuron/Glial Antigen 2-Type VI Collagen Interactions During Murine Temporomandibular Joint Osteoarthritis. *Sci Rep.* janv 2019;9(1):56.
96. Zhang J, Liao L, Zhu J, Wan X, Xie M, Zhang H, et al. Osteochondral Interface Stiffening in Mandibular Condylar Osteoarthritis. *J Dent Res.* mai 2018;97(5):563-70.
97. Chu WC, Zhang S, Sng TJ, Ong YJ, Tan WL, Ang VY, et al. Distribution of pericellular matrix molecules in the temporomandibular joint and their chondroprotective effects against inflammation. *Int J Oral Sci.* mars 2017;9(1):43-52.

98. Xu T, Xu G, Gu Z, Wu H. Hedgehog signal expression in articular cartilage of rat temporomandibular joint and association with adjuvant-induced osteoarthritis. *J Oral Pathol Med.* avr 2017;46(4):284-91.
99. Shirakura M, Kram V, Robinson J, Sikka S, Kilts TM, Wadhwa S, et al. Extracellular Matrix Mediates BMP-2 in a Model of Temporomandibular Joint Osteoarthritis. *Cells Tissues Organs.* avr 2017;204(2):84-92.
100. Chandrasekaran P, Doyran B, Li Q, Han B, Bechtold TE, Koyama E, et al. Biomechanical properties of murine TMJ articular disc and condyle cartilage via AFM-nanoindentation. *Journal of Biomechanics.* juill 2017;60:134-41.
101. Zhou Y, Shu B, Xie R, Huang J, Zheng L, Zhou X, et al. Deletion of *Axin1* in condylar chondrocytes leads to osteoarthritis-like phenotype in temporomandibular joint via activation of β -catenin and FGF signaling: ZHOU ET AL. *J Cell Physiol.* févr 2019;234(2):1720-9.
102. Dong Y, Wu G, Zhu T, Chen H, Zhu Y, Han F, et al. VEGF promotes cartilage angiogenesis by phospho-ERK1/2 activation of Dll4 signaling in temporomandibular joint osteoarthritis caused by chronic sleep disturbance in Wistar rats. *Oncotarget.* mars 2017;8(11):17849-17861.
103. Reed DA, Yotsuya M, Gubareva P, Toth PT, Bertagna A. Two-photon fluorescence and second harmonic generation characterization of extracellular matrix remodeling in post-injury murine temporomandibular joint osteoarthritis. *PLoS One.* mars 2019;14(3):e0214072.
104. Wang Z, Huang J, Zhou S, Luo F, Tan Q, Sun X, et al. Loss of *Fgfr1* in chondrocytes inhibits osteoarthritis by promoting autophagic activity in temporomandibular joint. *J Biol Chem.* juin 2018;293(23):8761-8774.
105. de Alcântara Camejo F, Azevedo M, Ambros V, Caporal KST, Doetzer AD, Almeida LE, et al. Interleukin-6 expression in disc derangement of human temporomandibular joint and association with osteoarthrosis. *Journal of Cranio-Maxillofacial Surgery.* mai 2017;45(5):768-74.
106. Monasterio G, Castillo F, Rojas L, Cafferata EA, Alvarez C, Carvajal P, et al. Th1/Th17/Th22 immune response and their association with joint pain, imagenological bone loss, RANKL expression and osteoclast activity in temporomandibular joint osteoarthritis: A preliminary report. *J Oral Rehabil.* août 2018;45(8):589-97.
107. Zhang H, Liu Q, Yang H, Shi L, Wang P, Xie M, et al. Early growth response 1 reduction in peripheral blood involving condylar subchondral bone loss. *Oral Dis.* oct 2019;25(7):1759-68.
108. Chung PY, Lin MT, Chang HP. Effectiveness of platelet-rich plasma injection in patients with temporomandibular joint osteoarthritis: a systematic review and meta-analysis

- of randomized controlled trials. *Oral Surgery, Oral Medicine, Oral Pathology and Oral Radiology*. févr 2019;127(2):106-16.
109. Matzat SJ, Kogan F, Fong GW, Gold GE. Imaging Strategies for Assessing Cartilage Composition in Osteoarthritis. *Curr Rheumatol Rep*. nov 2014;16(11):462.
110. Prieto-Alhambra D, Judge A, Javaid MK, Cooper C, Diez-Perez A, Arden NK. Incidence and risk factors for clinically diagnosed knee, hip and hand osteoarthritis: influences of age, gender and osteoarthritis affecting other joints. *Ann Rheum Dis*. sept 2014;73(9):1659-64.
111. Weber A, Chan PMB, Wen C. Do immune cells lead the way in subchondral bone disturbance in osteoarthritis? *Progress in Biophysics and Molecular Biology*. nov 2019;148:21-31.
112. Chen Y, Zhao B, Zhu Y, Zhao H, Ma C. HIF-1-VEGF-Notch mediates angiogenesis in temporomandibular joint osteoarthritis. *Am J Transl Res*. mai 2019;11(5):2969-82.
113. Martín-Granizo R. Simple and secure intra-articular infiltration during arthroscopy of the temporomandibular joint. *British Journal of Oral and Maxillofacial Surgery*. oct 2018;56(8):763-5.
114. Huang Z, Chen J, Ma J, Shen B, Pei F, Kraus VB. Effectiveness of low-level laser therapy in patients with knee osteoarthritis: a systematic review and meta-analysis. *Osteoarthritis Cartilage*. sept 2015;23(9):1437-1444.
115. Johnson CI, Argyle DJ, Clements DN. In vitro models for the study of osteoarthritis. *Vet J*. mars 2016;209:40-9.
116. Takahashi I, Matsuzaki T, Kuroki H, Hosono M. Induction of osteoarthritis by injecting monosodium iodoacetate into the patellofemoral joint of an experimental rat model. Gualillo O, éditeur. *PLoS ONE*. avr 2018;13(4):e0196625.
117. Yin W, Liu L, Zhou Y, Zhang Y, Kong D, Xu S, et al. Complete Freund's adjuvant-induced decrement of pruriceptor-mediated suppression of itch. *ABBS*. mars 2021;53(5):538-46.
118. Shuang F, Zhu J, Song K, Hou S, Liu Y, Zhang C, et al. Establishment of a Rat Model of Adjuvant-Induced Osteoarthritis of the Lumbar Facet Joint. *Cell Biochem Biophys*. déc 2014;70(3):1545-51.
119. Vinatier C, Guicheux J. Cartilage tissue engineering: From biomaterials and stem cells to osteoarthritis treatments. *Annals of Physical and Rehabilitation Medicine*. juin 2016;59(3):139-44.
120. Fabre H, Ducret M, Degoul O, Rodriguez J, Perrier-Groult E, Aubert-Foucher E, et al. Characterization of Different Sources of Human MSCs Expanded in Serum-Free Conditions

- with Quantification of Chondrogenic Induction in 3D. *Stem Cells International*. juin 2019;2019:1-19.
121. Maumus M, Pers YM, Ruiz M, Jorgensen C, Noël D. Cellules souches mésenchymateuses et médecine régénératrice: Quel avenir pour l'arthrose ? *Med Sci (Paris)*. déc 2018;34(12):1092-9.
 122. Acri TM, Shin K, Seol D, Laird NZ, Song I, Geary SM, et al. Tissue engineering for the temporomandibular joint. *Adv Healthc Mater*. janv 2019;8(2):e1801236.
 123. Novello S, Tricot-Doleux S, Novella A, Pellen-Mussi P, Jeanne S. Influence of Periodontal Ligament Stem Cell-Derived Conditioned Medium on Osteoblasts. *Pharmaceutics*. mars 2022;14(4):729.
 124. Patil VR, Kharat AH, Kulkarni DG, Kheur SM, Bhonde RR. Long term explant culture for harvesting homogeneous population of human dental pulp stem cells. *Cell Biology International*. déc 2018;42(12):1602-10.
 125. Taylor SC, Mrkusich EM. The state of RT-quantitative PCR: firsthand observations of implementation of minimum information for the publication of quantitative real-time PCR experiments (MIQE). *J Mol Microbiol Biotechnol*. nov 2014;24(1):46-52.
 126. Han Y, Li X, Zhang Y, Han Y, Chang F, Ding J. Mesenchymal Stem Cells for Regenerative Medicine. *Cells*. août 2019;8(8):886.
 127. Eiro N, Fraile M, González-Jubete A, González LO, Vizoso FJ. Mesenchymal (Stem) Stromal Cells Based as New Therapeutic Alternative in Inflammatory Bowel Disease: Basic Mechanisms, Experimental and Clinical Evidence, and Challenges. *Int J Mol Sci*. août 2022;23(16):8905.
 128. Hwang JJ, Rim YA, Nam Y, Ju JH. Recent Developments in Clinical Applications of Mesenchymal Stem Cells in the Treatment of Rheumatoid Arthritis and Osteoarthritis. *Front Immunol*. mars 2021;12:631291.
 129. Fan WJ, Liu D, Pan LY, Wang WY, Ding YL, Zhang YY, et al. Exosomes in osteoarthritis: Updated insights on pathogenesis, diagnosis, and treatment. *Front Cell Dev Biol*. juill 2022;10:949690.
 130. Dreanca A, Muresan-Pop M, Taulescu M, Tóth ZR, Bogdan S, Pestean C, et al. Bioactive glass-biopolymers-gold nanoparticle based composites for tissue engineering applications. *Materials Science and Engineering: C*. avr 2021;123:112006.
 131. Hoppe A, Boccaccini AR. Biological Impact of Bioactive Glasses and Their Dissolution Products. *Front Oral Biol*. juill 2015;17:22-32.

132. Gorgani S, Hosseini SA, Wang AZ, Bairo F, Kargozar S. Effects of Bioactive Glasses (BGs) on Exosome Production and Secretion: A Critical Review. *Materials (Basel)*. juin 2023;16(11):4194.
133. Wers E, Lefeuvre B, Pellen-Mussi P, Novella A, Oudadesse H. New method of synthesis and in vitro studies of a porous biomaterial. *Materials Science and Engineering: C*. avr 2016;61:133-42.
134. Lo Monaco M, Gervois P, Beaumont J, Clegg P, Bronckaers A, Vandeweerd JM, et al. Therapeutic Potential of Dental Pulp Stem Cells and Leukocyte- and Platelet-Rich Fibrin for Osteoarthritis. *Cells*. avr 2020;9(4):980.
135. Maldonado DC, Nicoliche T, Faber J, Kerkis I, Saez DM, Sasaki RT et al. Intra-articular human deciduous dental pulp stem cell administration vs. pharmacological therapy in experimental osteoarthritis rat model. *Eur Rev Med Pharmacol Sci*. mai 2021;25(9):3546-3556.
136. Mushahary D, Spittler A, Kasper C, Weber V, Charwat V. Isolation, cultivation, and characterization of human mesenchymal stem cells. *Cytometry Part A*. janv 2018;93(1):19-31.
137. Zhou T, Pan J, Wu P, Huang R, Du W, Zhou Y, et al. Dental Follicle Cells: Roles in Development and Beyond. *Stem Cells International*. sept 2019;2019:1-17.
138. Liu J, Yu F, Sun Y, Jiang B, Zhang W, Yang J, et al. Concise Reviews: Characteristics and Potential Applications of Human Dental Tissue-Derived Mesenchymal Stem Cells. *Stem Cells*. mars 2015;33(3):627-38.
139. Seo BM, Miura M, Gronthos S, Mark Bartold P, Batouli S, Brahim J, et al. Investigation of multipotent postnatal stem cells from human periodontal ligament. *The Lancet*. juill 2004;364(9429):149-55.
140. Lee S, Chen D, Park M, Kim S, Choi YJ, Moon SJ, et al. Single-Cell RNA Sequencing Analysis of Human Dental Pulp Stem Cell and Human Periodontal Ligament Stem Cell. *Journal of Endodontics*. févr 2022;48(2):240-8.
141. Viswanathan S, Shi Y, Galipeau J, Krampera M, Leblanc K, Martin I, et al. Mesenchymal stem versus stromal cells: International Society for Cell & Gene Therapy (ISCT®) Mesenchymal Stromal Cell committee position statement on nomenclature. *Cytotherapy*. oct 2019;21(10):1019-24.
142. Lv FJ, Tuan RS, Cheung KMC, Leung VYL. Concise Review: The Surface Markers and Identity of Human Mesenchymal Stem Cells. *Stem Cells*. juin 2014;32(6):1408-19.
143. Alt E, Yan Y, Gehmert S, Song YH, Altman A, Gehmert S, et al. Fibroblasts share mesenchymal phenotypes with stem cells, but lack their differentiation and colony-forming potential. *Biology of the Cell*. avr 2011;103(4):197-208.

144. Reduce, Refine, Replace. *Nature Immunology*. nov 2010;11(11):971-971.
145. Tsvetkova AV, Vakhrushev IV, Basok YuB, Grigor'ev AM, Kirsanova LA, Lupatov AYu, et al. Chondrogenic Potential of MSC from Different Sources in Spheroid Culture. *Bull Exp Biol Med*. févr 2021;170(4):528-36.
146. Chan YH, Lee YC, Hung CY, Yang PJ, Lai PC, Feng SW. Three-dimensional Spheroid Culture Enhances Multipotent Differentiation and Stemness Capacities of Human Dental Pulp-derived Mesenchymal Stem Cells by Modulating MAPK and NF- κ B Signaling Pathways. *Stem Cell Rev and Rep*. oct 2021;17(5):1810-26.
147. Bu NU, Lee HS, Lee BN, Hwang YC, Kim SY, Chang SW, et al. In Vitro Characterization of Dental Pulp Stem Cells Cultured in Two Microsphere-Forming Culture Plates. *Journal of Clinical Medicine*. janv 2020;9(1):242.
148. Prideaux M, Wright CS, Noonan ML, Yi X, Clinkenbeard EL, Mevel E, et al. Generation of two multipotent mesenchymal progenitor cell lines capable of osteogenic, mature osteocyte, adipogenic, and chondrogenic differentiation. *Sci Rep*. 19 nov 2021;11:22593.
149. Watanabe H. Aggrecan and versican: two brothers close or apart. *Am J Physiol Cell Physiol*. 2022 May 1;322(5):C967-C976.
150. Cui J, Zhang J. Cartilage Oligomeric Matrix Protein, Diseases, and Therapeutic Opportunities. *Int J Mol Sci*. 17 août 2022;23(16):9253.
151. Song H, Park KH. Regulation and function of SOX9 during cartilage development and regeneration. *Semin Cancer Biol*. 2020 Dec;67(Pt 1):12-23.
152. Khawar IA, Park JK, Jung ES, Lee MA, Chang S, Kuh HJ. Three Dimensional Mixed-Cell Spheroids Mimic Stroma-Mediated Chemoresistance and Invasive Migration in hepatocellular carcinoma. *Neoplasia*. juill 2018;20(8):800-12.
153. Huang GS, Dai LG, Yen BL, Hsu S hui. Spheroid formation of mesenchymal stem cells on chitosan and chitosan-hyaluronan membranes. *Biomaterials*. oct 2011;32(29):6929-45.
154. Lin IC, Wang TJ, Wu CL, Lu DH, Chen YR, Yang KC. Chitosan-cartilage extracellular matrix hybrid scaffold induces chondrogenic differentiation to adipose-derived stem cells. *Regen Ther*. mai 2020;14:238-44.
155. Ko J, Park J, Kim J, Im G. Characterization of adipose-derived stromal/stem cell spheroids versus single-cell suspension in cell survival and arrest of osteoarthritis progression. *J Biomed Mater Res*. juin 2021;109(6):869-78.
156. Gögele C, Müller S, Belov S, Pradel A, Wiltzsch S, Lenhart A, et al. Biodegradable Poly(D-L-lactide-co-glycolide) (PLGA)-Infiltrated Bioactive Glass (CAR12N) Scaffolds

Maintain Mesenchymal Stem Cell Chondrogenesis for Cartilage Tissue Engineering. Cells. mai 2022;11(9):1577.



Titre : Mise au point d'un modèle tridimensionnel d'arthrose

Mots clés : Articulation temporo-mandibulaire ; Arthrose ; Culture cellulaire tridimensionnelle ; Sphéroïdes ; Chondrocyte

Résumé : L'arthrose de l'articulation temporo-mandibulaire (ATM) est une pathologie chronique principalement traitée de manière symptomatique. Face aux cas les plus sévères, une chirurgie invasive peut s'avérer nécessaire puisqu'il n'existe actuellement aucune stratégie efficace pour réparer et régénérer une ATM endommagée. L'analyse de la littérature révèle une absence de modèle de référence pour l'étude de l'arthrose. Le développement d'un modèle fiable est donc une étape nécessaire, afin de pouvoir décrypter les mécanismes de cette pathologie et mettre au point des traitements curatifs. L'objectif de ce travail était de développer un modèle tridimensionnel *in vitro*, à partir de chondrocytes cultivées en trois dimensions sous forme de sphéroïdes, et de comparer cette technique à la culture en culot, qui est actuellement la méthode de référence. Dans un premier temps, des cellules

souches mésenchymateuses (CSM) d'origine dentaire ont été cultivées en deux (témoin négatif) et en trois dimensions sous forme de sphéroïdes et de culots. La différenciation chondrocytaire a été induite et évaluée par PCR quantitative et coloration histologique (bleu Alcian). Dans un second temps, l'arthrose a été induite en exposant les CSM différenciées, ainsi qu'une lignée établie de chondrocytes (lignée C20A4) à de l'interleukine 1 bêta. Ce travail a mis en évidence une supériorité des sphéroïdes par rapport aux culots, pour la différenciation chondrocytaire des cellules souches mésenchymateuses et pour l'induction de l'arthrose. Ces deux modèles de sphéroïdes (différenciation chondrocytaire et modèle d'arthrose) pourront être utilisés pour tester des verres bioactifs innovants en ingénierie tissulaire du cartilage.

Title: Development of a tridimensional osteoarthritis model

Keywords : Temporomandibular joint ; Osteoarthritis; Tridimensional cell culture ; Spheroid ; Chondrocyte

Abstract: Temporomandibular joint (TMJ) osteoarthritis is a chronic disease mainly treated by symptomatic management. For the most severe cases, invasive surgery may be needed, as there is currently no strategy for repairing and regenerating damaged TMJ. A review of the literature reveals the absence of a reference model for the study of osteoarthritis. A reliable model is therefore necessary to understand the mechanisms of this pathology and develop curative treatments. The aim of this work was to develop an *in vitro* tridimensional model, with chondrocytes cultured in three dimensions as spheroid, and to compare this technique to pellet culture, which is currently the reference method. In a first step, dental mesenchymal

stem cells (MSC) were cultured in monolayer (negative control) and in three dimensions as spheroids and pellets. Chondrogenic differentiation was induced and assessed by RT-qPCR and histological Alcian Blue staining. In a second step, osteoarthritis was induced by exposition of differentiated CSM, and C20A4 chondrocytes to interleukin 1 beta. This work demonstrated the superiority of spheroids over pellets in the chondrogenic differentiation of MSC cells and in the induction of osteoarthritis. These two spheroid models (chondrocyte differentiation and osteoarthritis model) can be used to test innovative bioactive glasses for cartilage tissue engineering.