



HAL
open science

Caractérisation du microenvironnement immunitaire des carcinomes papillaires du rein

Manon de Vries-Brilland

► **To cite this version:**

Manon de Vries-Brilland. Caractérisation du microenvironnement immunitaire des carcinomes papillaires du rein. Médecine humaine et pathologie. Université d'Angers, 2023. Français. NNT : 2023ANGE0017 . tel-04584800

HAL Id: tel-04584800

<https://theses.hal.science/tel-04584800>

Submitted on 23 May 2024

HAL is a multi-disciplinary open access archive for the deposit and dissemination of scientific research documents, whether they are published or not. The documents may come from teaching and research institutions in France or abroad, or from public or private research centers.

L'archive ouverte pluridisciplinaire **HAL**, est destinée au dépôt et à la diffusion de documents scientifiques de niveau recherche, publiés ou non, émanant des établissements d'enseignement et de recherche français ou étrangers, des laboratoires publics ou privés.

THESE DE DOCTORAT

DE
L'UNIVERSIT  D'ANGERS

SOUS LE SCEAU DE
LA COMUE ANGERS – LE MANS

ECOLE DOCTORALE N  605

Biologie-Sant 

Sp cialit  : Canc rologie

Par

Manon DE VRIES-BRILLAND

Caract risation du microenvironnement immunitaire des carcinomes papillaires du rein

Th se pr sent e et soutenue   Angers, le 27 septembre 2023

Unit  de recherche : Unit  de G nomique Fonctionnelle, D partement de Biologie M dicale
Institut de Canc rologie de l'Ouest ; Inserm 1232

Rapporteurs avant soutenance :

Claude LINASSIER - Professeur d'universit  – Praticien Hospitalier, Universit  de Tours

Yves ALLORY - Professeur d'universit  – Praticien Hospitalier, Institut Curie, Paris

Composition du Jury :

Pr sident : Alain RAVAUD

Examineurs : Claude LINASSIER

Yves ALLORY

Marine GROSS-GOUPIL

Bertrand MICHEL

Dir. de th se : Mario CAMPONE

Co-dir. de th se : Laurence ALBIGES

Professeur d'universit  – Praticien Hospitalier, Universit  de Bordeaux

Professeur d'universit  – Praticien Hospitalier, Universit  de Tours

Professeur d'universit  – Praticien Hospitalier, Institut Curie, Paris

PhD – Praticien Hospitalier, CHU de Bordeaux

Professeur d'universit ,  cole Centrale de Nantes

Professeur d'universit  – Praticien Hospitalier, Universit  d'Angers

Professeur d'universit  – Praticien Hospitalier, Institut Gustave-Roussy

Titre : Checkpoint inhibitors in metastatic papillary renal cell carcinoma (*de-Vries-Brilland et al. Cancer Treat Rev., 2021*)

Mots cl s : metastatic papillary renal-cell cancer, immunotherapy, PD-1/PD-L1 inhibitors

R sum  : Papillary Renal Cell Carcinoma (pRCC) is the most common non-clear cell RCC (nccRCC) and a distinct entity, although heterogenous, associated with poor outcomes. The treatment landscape of metastatic pRCC (mpRCC) relied so far on targeted therapies, mimicking previous developments in metastatic clear-cell renal cell carcinoma. However, antiangiogenics as well as mTOR inhibitors retain only limited activity in mpRCC. As development of immune checkpoint inhibitors (ICI) is now underway in patients with mpRCC, we aimed at discussing early activity data and potential for future therapeutic strategies in monotherapy or combination.

Expression of immune checkpoints such as PD-L1 and infiltrative immune cells in pRCC could provide insights into their potential immunogenicity, although this is currently poorly described. Based on retrospective and prospective data, efficacy of ICI as single agent remains limited. Combinations with tyrosine-kinase inhibitors, notably with anti-MET inhibitors, harbor promising response rates and may enter the standard of care in untreated patients. Collaborative work is needed to refine the molecular and immune landscape of pRCC, and pursue efforts to set up predictive biomarker-driven clinical trials in these rare tumors.

Titre : Comprehensive analyses of immune tumor microenvironment in papillary renal cell carcinoma (*soumis dans JTIC en f vrier 2023*)

Keywords : Immune tumor microenvironment; Immunotherapy; Papillary renal cell carcinoma; MCP-counter; Biomarkers

Abstract : Background: Papillary Renal Cell Carcinoma (pRCC) is the most common non-clear cell RCC (nccRCC), and associated with poor outcomes in the metastatic setting. In this study, we aimed to comprehensively evaluate the immune tumor microenvironment (TME), largely unknown, of patients with metastatic pRCC and identify potential therapeutic targets. Methods: We performed quantitative gene expression analysis of TME using MCP-counter methodology, on 2 independent cohorts of localized pRCC (n=271 and n=98). We then characterized the TME, using immunohistochemistry (n=38) and RNA-sequencing (RNA-seq) (n=30) on metastatic pRCC from the prospective AXIPAP trial cohort. Results: Unsupervised clustering identified 2 "TME subtypes", in each of the cohorts: the "immune-enriched" and the "immune-low". Within AXIPAP trial cohort, the "immune-enriched" cluster was significantly associated with a worse prognosis according to the

median overall survival to 8 months (95%CI, 6-29) versus 37 months (95%CI, 20-NA, p=0.001). The 2 immune signatures, Teff and JAVELIN Renal 101 Immuno signature, predictive of response to immune checkpoint inhibitors (CPI) in ccRCC, were significantly higher in the "immune-enriched" group (adjusted p<0.05). Finally, 5 differentially overexpressed genes were identified, corresponding mainly to B lymphocyte populations.

Conclusion: For the first time, using RNA-seq and IHC, we have highlighted a specific immune TME subtype of metastatic pRCC, significantly more infiltrated with T and B immune population. This "immune-enriched" group appears to have a worse prognosis and could have a potential predictive value for response to immunotherapy, justifying the confirmation of these results in a cohort of metastatic pRCC treated with CPI and in combination with targeted therapies.

REMERCIEMENTS

A ma directrice de thèse, Madame le Professeur Laurence ALBIGES, pour cette 2ème direction de thèse. J'ai encore eu beaucoup de chance de pouvoir réaliser ce projet de recherche à tes côtés. Je ne te remercierais jamais assez pour toutes ces TC, ce temps si précieux que tu m'as consacré, ton expertise, ta rigueur qui m'emmène toujours plus loin, tes conseils avisés et bienveillants.

A mon co-directeur de thèse, Monsieur le Professeur Mario CAMPONE. Merci de m'avoir soutenu depuis le début de ma formation, pour avoir permis que ce projet de recherche se mette en route, pour votre confiance.

A mon président du Jury, Monsieur le Professeur Alain RAVAUD. Merci de m'avoir fait l'honneur de présider cette thèse, comme la précédente. C'est un réel privilège et je vous en serai toujours reconnaissante.

A mes membres du Jury,

A mes rapporteurs, Messieurs les Professeurs Claude LINASSIER et Yves ALLORY. Vous me faites l'honneur de juger ce travail. Merci pour votre expertise.

REMERCIEMENTS

A mes membres du CSI, Madame le Docteur Marine GROSS-GOUPIL et Monsieur Bertrand MICHEL. Merci d'avoir pu suivre ce travail chaque année, merci pour vos conseils, votre bienveillance et votre soutien.

A mes collaborateurs de ce travail de thèse,

A Madame le Professeur Nathalie RIOUX-LECLERCQ. Je tenais particulièrement à vous remercier pour toute votre aide dans ce projet, aux analyses en immunohistochimie ; merci pour votre expertise, votre réactivité et votre disponibilité.

A Madame le Professeur Sylvie NEGRIER, qui nous a mis à disposition cette si belle cohorte AXIPAP, merci pour votre confiance et votre expertise.

A Monsieur le Professeur Alain MOREL, Monsieur Jonathan DAUVE, Madame Elena MENAND, Monsieur Christophe PASSOT, Madame Sabrina FRONTEAU, pour m'avoir accueillie dans vos bureaux, pour votre aide si précieuse sur le terrain, pour cette aventure dans le RNA-seq, tous nos échanges constructifs, et votre soutien.

A Monsieur Maxime MEYLAN, merci pour nos visios qui ont permis à chaque fois de me débloquer, merci pour ton partage d'expertise et tes conseils précieux.

REMERCIEMENTS

A mes collègues,

Merci à toute l'équipe médicale et paramédicale d'Oncologie médicale de l'ICO, pour votre compréhension et votre soutien, m'ayant permis de conduire ce projet à terme, en parallèle de tout le reste.

A mes amis, Merci pour votre soutien dans nos vies à 100 à l'heure.

A ma famille,

A mes parents, mes beaux-parents, et à mes sœurs, un merci tout particulier pour votre présence et votre soutien au quotidien.

A nos deux filles, Louise et Juliette, nos étoiles polaires qui nous font revenir à l'essentiel, vous voir grandir me rend si fier.

A Benoît, merci pour ton soutien indéfectible qui m'ont permis à chaque fois de tout mener de front, merci pour ton amour si indispensable à notre équilibre, merci pour cette merveilleuse vie à tes côtés et tous ces beaux projets à venir.

LISTE DES ABREVIATIONS

ccRCC	Carcinome Rénal à Cellules Claires
CDKN2A	Cyclin-dependent kinase inhibitor 2A
CIMP	CpG Island Methylator Phenotype
CJP	critère de jugement principal
CXCL13	chimiokine (motif C-X-C) ligand 13
CMH	Complexe Majeur d'Histocompatibilité
CPA	Cellules Présentatrices d'Antigènes
CPI	inhibiteurs de checkpoints
CTLA4	Cytotoxic T-lymphocyte-Associated protein 4
EAU	European Association of Urology
ESMO	European Society for Medical Oncology
FH	Fumarate Hydratase
GZMA	Granzyme A
HLRCC	Hereditary Léiomyomatose RCC
HPRCC	Hereditary Papillary RCC
HR	Hazard Ratio
IC	Intervalle de Confiance
IHC	Immunohistochimie
IMDC	International Metastatic RCC Database Consortium
ISUP	Société Internationale de Pathologie Urologique
LB	Lymphocytes B
LT	Lymphocytes T
MDSC	Cellules suppressives myéloïdes
MSKCC	Memorial Sloan Kettering Cancer Center
mTOR	Mechanistic Target Of Rapamycin
nccRCC	Carcinome Rénal Non à Cellules Claires
NRF2	Nuclear factor (erythroid-derived 2)-like 2
ORR	Taux de Réponse Objective
OS	Survie Globale
PBRM1	Protein polybromo-1
PD-1	Programmed cell Death 1
PD-L1	Programmed Death-Ligand 1
PFS	Survie Sans Progression
pRCC	Cancer du Rein Papillaire
PRF1	Perforine 1
PS	Performance Status
RCC	Cancer du Rein/Carcinome Rénal
TCGA	The Cancer Genome Atlas
TCR	T Cell Receptor
TKI	Inhibiteurs de Tyrosine-Kinases
TLS	Structures lymphoïdes tertiaires
TMB	Charge mutationnelle tumorale
TTF	Time-to-Treatment Failure (Temps jusqu'à échec du traitement)
VEGF	Vascular Endothelial Growth Factor

Plan

INTRODUCTION

1. Rationnel clinique

- 1.1. Le cancer du rein : généralités
- 1.2. Place du carcinome papillaire
- 1.3. Anatomopathologie des carcinomes papillaires du rein
- 1.4. Pronostic des carcinomes rénaux papillaires
- 1.5. Biologie des carcinomes rénaux papillaires
- 1.6. Thérapies ciblées et nccRCC
- 1.6. Thérapies ciblées et pRCC
- 1.7. Immunothérapie et nccRCC
 - a) Etudes rétrospectives
 - b) Etudes prospectives en monothérapie
 - c) Etudes prospectives en combinaison
 - d) Etudes en cours
- 1.8. Immunothérapie et pRCC

2. Rationnel biologique

- 2.1. Infiltration immunitaire : généralités dans le cancer
 - a) Rôle de l'infiltration T
 - b) Rôle de l'infiltration B : les TLS
- 2.2. Principes de l'immunothérapie par les inhibiteurs de checkpoint
- 2.3. Infiltration immunitaire dans le RCC
 - a) Infiltration T
 - b) Infiltration B
- 2.4. Infiltration immunitaire dans les pRCC
 - a) Infiltrat immunitaire
 - b) Expression de PD-L1 dans les pRCC

3. Hypothèse de travail et objectifs

COMPREHENSIVE ANALYSES OF IMMUNE TUMOR MICROENVIRONMENT IN PAPILLARY RENAL CELL CARCINOMA

ANALYSES COMPLEMENTAIRES ET PERSPECTIVES

1. Analyses complémentaires

- 1.1. Synthèse
- 1.2. Cohorte de validation rétrospective

2. Perspectives

- 2.1. Développement d'une cohorte de validation internationale
- 2.2. Développement d'une cohorte de validation prospective

BIBLIOGRAPHIE

LISTE DES FIGURES

LISTE DES TABLEAUX

TABLE DES MATIERES

INTRODUCTION

1. Rationnel clinique

1.1. Le cancer du rein : généralités

Le carcinome rénal (RCC) représente 3% de tous les cancers (1). Au niveau mondial, en 2020, le nombre de nouveaux cas de cancer du rein est estimé à 431 288 tous âges et sexes confondus. Le nombre de décès est estimé à 79 368 cas par an dans le monde (2). En France, le cancer du rein est le 6e cancer le plus fréquent. Cela se traduit par 15323 nouveaux cas par an dont 5589 décès par an (3). L'âge et le sexe sont deux facteurs de risque non modifiables, avec un sex-ratio de 1,5 homme pour 1 femme et un pic d'incidence entre 60 et 70 ans (4). Il y a deux principaux facteurs de risque modifiables du cancer du rein : le tabagisme et l'obésité (4,5). L'hypertension artérielle a également été identifiée comme pouvant favoriser le cancer du rein et le contrôle de la tension des patients hypertendus pourrait être bénéfique (6). L'activité physique pourrait réduire le risque de cancer du rein, notamment en réduisant l'obésité et l'hypertension artérielle (7). Les patients qui ont une insuffisance rénale chronique ont un risque augmenté de développer un cancer du rein (jusqu'à dix fois supérieur à celui de la population générale), avec des atteintes fréquemment bilatérales et/ou multifocales (8,9). La maladie métastatique est retrouvée chez environ 15% des sujets au moment du diagnostic (10). Près de 75% des patients atteints de RCC présentent une histologie de carcinome rénal à cellules claires (ccRCC) et environ 25% une histologie de carcinome rénal non à cellules claires (nccRCC) (11).

Les nccRCC correspondent à un groupe hétérogène de tumeurs avec des caractérisations histologiques, moléculaires et pronostiques distinctes (12). Nous distinguons 13 sous-types de nccRCC différents selon la classification OMS 2016 (13). La classification OMS 2022 introduit la notion de classification moléculaire mettant en évidence de nouvelles sous catégories de tumeurs rénales ; par exemple, le RCC médullaire déficient en SMARCB1, le RCC à réarrangement TFEB, le RCC à réarrangement ALK...(14). Le carcinome rénal papillaire (pRCC) reste le plus fréquent des cancers du rein non à cellules claires (15). Il représente 10 à 15% des cancers du rein (16). Les RCC chromophobes représentent 5 à 7% des RCC. Les autres sous-types, tels que les RCC avec translocation Xp11/TFE3, les carcinomes médullaires et les carcinomes des canaux collecteurs (ou tumeurs de Bellini) sont encore plus rares. Les caractéristiques sarcomatoïdes sont courantes et peuvent être trouvées indépendamment du sous-type histologique (17).

1.2. Place du carcinome papillaire

Le carcinome rénal papillaire (pRCC), entité la plus fréquente des nccRCC, est généralement circonscrit et caractérisé par une architecture papillaire ou tubulo-papillaire, sans caractéristiques spécifiques d'autres carcinomes des cellules rénales à architecture papillaire. Il se développe dans le cortex rénal de l'un ou l'autre des reins et peut être multifocal ou bilatéral (14).

De nombreuses tumeurs sont asymptomatiques et identifiées de manière fortuite lors d'examens d'imagerie (18,19). Les pRCC peuvent être multifocaux ou bilatéraux, notamment en cas d'insuffisance rénale chronique. La présence d'innombrables tumeurs papillaires, généralement de bas grade et de morphologie basophile, fait envisager un

carcinome rénal papillaire héréditaire ; cependant, des tumeurs multiples se produisent en l'absence de ce syndrome.

La plupart des pRCC surviennent chez les adultes, mais leur apparition dans l'enfance est possible.

Le pRCC n'a pas de facteurs étiologiques spécifiques définis qui diffèrent de ceux des autres sous-types de cancer du rein ; cependant, ce type de tumeur est plus fréquent en cas de maladie rénale chronique et de maladie kystique acquise (20,21). Un sous-ensemble de tumeurs apparaît dans le cadre d'un carcinome rénal papillaire héréditaire avec une mutation germinale de MET (22–25).

Une consultation en oncogénétique est recommandée quel que soit l'âge du patient et le grade de la tumeur papillaire.

1.3. Anatomopathologie des carcinomes papillaires du rein

Selon la classification OMS 2016, le pRCC apparaissait très hétérogène, en se distinguant en plusieurs sous types histologiques : les types 1, les types 2 et les tumeurs papillaires non classables (26). Les carcinomes papillaires de type 1 sont les plus fréquents, souvent multiples et bilatéraux. Macroscopiquement, ils apparaissent friables, solides, jaune, marron. Ils sont constitués de cellules peu atypiques avec une architecture tubulo-papillaire et une seule assise de petites cellules basophiles. Les carcinomes papillaires de type 2 sont plus rares. Ils peuvent être tout aussi friables mais sont souvent mal limités avec de la nécrose importante. Leur architecture papillaire est associée à plusieurs assises de cellules éosinophiles de grandes tailles, avec des noyaux globuleux nucléolés et peu de macrophages (15,27,28) (**Tableau 1**). Les tumeurs papillaires non classables sont des tumeurs qui possèdent des caractéristiques mixtes, à la fois typiques

des carcinomes papillaires de type 1 et de type 2, que ce soit au sein d'une même cellule, à l'échelle de la tumeur, ou à l'échelle moléculaire, les rendant ainsi difficiles à classer (29).

Cependant, selon la nouvelle classification OMS 2022 (14), le diagnostic de carcinome rénal papillaire semble plutôt être un diagnostic dit « d'élimination ». La classification selon les sous-types histologiques 1 et 2 n'est plus recommandée (30). Les pRCC restent moléculairement hétérogènes, allant de tumeurs de bas grade à des tumeurs de haut grade (31), drivés par la présence ou l'absence de mutation MET. Macroscopiquement, les pRCC sont bien circonscrits, avec ou sans capsule fibreuse, et ils peuvent être bilatéraux et/ou multifocaux. La surface de coupe brute peut être jaune, rouge-brun ou bigarrée, en fonction des différents composants, tels que l'hémorragie, la nécrose, les macrophages spumeux, le cholestérol ou l'hémosidérine. La consistance peut être granuleuse, faisant allusion aux structures papillaires, ou friable, avec une nécrose centrale variable ou une dégénérescence kystique. Les pRCC de haut grade sont plus souvent solitaires et peuvent avoir un aspect plus blanc et fibreux (32–34).

Généralement, la présentation classique du pRCC (historiquement dans la catégorie de type 1) présente des structures papillaires et tubulaires bordées de cellules cuboïdales avec un cytoplasme peu ou légèrement basophile, conférant un aspect basophile global à faible grossissement. L'immunohistochimie montre généralement un fort marquage diffus pour AMACR, quel que soit le « sous-type ». Le marquage CK7 montre typiquement une positivité substantielle, mais est diminué ou absent dans les tumeurs éosinophiles (35). Les autres marqueurs souvent positifs sont la vimentine et le CD10. Devant toute tumeur papillaire de haut grade, il est dorénavant recommandé systématiquement

d'éliminer toute anomalie TFE3 et FH, diagnostic considéré maintenant comme différentiel (16).

1.4. Pronostic des carcinomes rénaux papillaires

Les facteurs pronostiques validés par les consensus de la Société Internationale de Pathologie Urologique (ISUP) (36,37) et la classification OMS 2022 (14) se composent surtout dorénavant du système de classement nucléolaire ISUP, avec une différenciation sarcomatoïde et / ou rhabdoïde définissant une tumeur de grade 4, la nécrose et le stade pTNM (38), tout comme validé dans le ccRCC (36,39).

Au stade localisé, les pRCC apparaissent de meilleur pronostic que les ccRCC, même si plusieurs grandes études ont rapporté des résultats contradictoires, avec une survie sans métastases à 5 ans entre 87 et 95%, versus 69 à 86% pour les ccRCC (40-42).

Au stade métastatique, le pronostic des nccRCC, comme des ccRCC, est stratifié selon 3 groupes : bon, intermédiaire et mauvais pronostic (43) selon le score pronostique MSKCC (Memorial Sloan Kettering Cancer Center) (44), et plus récemment du score IMDC (International Metastatic RCC Database Consortium) (45). Ce dernier prend en compte le performance status (PS) avec un indice de Karnofsky < 80%, un temps entre le diagnostic et le traitement < 1 an, un taux d'hémoglobine inférieur à la normale, et des taux de calcium corrigé, de plaquettes et de neutrophiles supérieurs à la normale. Les patients atteints d'un nccRCC ont des taux de réponse significativement plus bas et une médiane de survie sans progression et survie globale plus faibles que les patients atteints d'un ccRCC (46,47). Même si la plupart des études incluant des pRCC ne distinguent pas les sous types histologiques ou sont discordantes, les tumeurs papillaires de type 1

présentent habituellement une évolution lente, alors que les tumeurs papillaires de type 2 sont plus agressives (27,48–50) (**Tableau 1**). L'étude de *Connor Wells et al*, représentant la plus importante cohorte de pRCC métastatiques traités en 1ère ligne toutes thérapies ciblées confondues, met bien en évidence une survie globale (OS) et une survie sans progression (PFS) moins bonnes dans les pRCC par rapport aux ccRCC (13,8 mois vs 21,9 mois pour l'OS et 4,7 vs 7,3 mois pour la PFS respectivement). Cependant il n'est pas retrouvé de différence significative en termes d'OS et de PFS entre les pRCC de type 1 et de type 2 au stade métastatique (50).

1.5. Biologie des carcinomes rénaux papillaires

Les différences entre pRCC de type 1 et de type 2, ou encore bas grade et haut grade, tant sur le plan anatomopathologique que pronostique, amènent à s'intéresser à la caractérisation biologique de ces sous-types histologiques. Actuellement, il existe un nombre limité de marqueurs moléculaires pouvant être utilisés pour confirmer le diagnostic de pRCC. Les pRCC présentent généralement des gains des chromosomes 7 et 17, et une perte du chromosome Y (16,51).

Bien que la plupart des nccRCC soient des tumeurs sporadiques, environ 5% d'entre elles pourraient provenir de prédispositions génétiques (52). Historiquement, une mutation germinale du gène c-MET menant à son activation constitutive a été décrite dans des familles présentant un syndrome HPRCC (hereditary papillary RCC), caractérisé par le développement de multiples carcinomes papillaires de type 1 (53). Même lorsque ces derniers sont sporadiques, des mutations germinales de ce gène ont été retrouvées dans 13% des cas (54). De même, des formes agressives de carcinomes papillaires de type 2 peuvent s'inscrire dans un syndrome de prédisposition héréditaire, la

léiomyomatose héréditaire (HLRCC), causée par une mutation germinale du gène codant la fumarate hydratase (FH) (55).

L'étude récente du The Cancer Genome Atlas (TCGA) à partir d'analyses multi-plateformes (génomique, exome, transcriptome, méthylome, protéome) a permis d'affiner la caractérisation de ces sous-types histologiques. En effet, il a été confirmé l'identification de mutations somatiques de c-MET dans les tumeurs papillaires décrites initialement de type 1, prédominant dans les tumeurs de bas grade, dans 17% des cas (16). Outre les mutations du gène MET, le gain du nombre de copies du chromosome 7 est fréquent, puisqu'il se produit dans 45% à 75% des cas dans les pRCC sporadiques (56). Les altérations MET semblent également être enrichies dans les tumeurs présentant le variant morphologique biphasique récemment décrit (57). Les pRCC de haut grade peuvent présenter des altérations moléculaires telles qu'une mutation ou hyperméthylation du promoteur de CDKN2A ou encore de NMYC ou une augmentation de l'expression de la voie NRF2-antioxydant (ARE) (25%) (16,58,59) (**Tableau 1**). Des mutations des gènes impliqués dans le remodelage de la chromatine tels que PBRM1, SETD2, BAP1, sont également couramment retrouvées (25 à 35%) (16). Cette analyse de séquençage nouvelle génération des pRCC a également permis d'identifier des mutations de ARID1A, membre du complexe de remodelage de la chromatine switch/sucrose non fermentable (SWI/SNF), dans 20 % et 27 % des tumeurs papillaires de type 1 et 2 respectivement (16). Le complexe SWI/SNF mammalien, y compris ARID1A, bien que controversé dans le ccRCC (60), pourrait mériter des investigations supplémentaires pour son rôle fonctionnel dans les variantes des pRCC et en tant que biomarqueur prédictif potentiel dans les essais futurs (61). Une analyse par clustering a été réalisée dans l'objectif d'identifier des sous-groupes de pRCC. 4 sous-ensembles ont

été mis en évidence (C1, C2a, C2b, and C2c), avec une valeur pronostique de plus en plus péjorative. Le C1 comprenait principalement des tumeurs papillaires de type 1, tandis que le C2a et le C2b comprenaient principalement des tumeurs papillaires de type 2. Le sous-groupe C2c comprenait uniquement des pRCC de type 2 avec des tumeurs associées au phénotype CIMP (CpG Island Methylator Phenotype) (16). En effet, le phénotype CIMP correspondant à une hyperméthylation des ilots CpG, a été décrit comme constituant un sous-groupe distinct de pRCC de type 2 caractérisé par une faible survie et une mutation du gène codant pour FH (16), diagnostic différentiel dorénavant. Cette analyse a permis de mettre en évidence la complexité des pRCC et notamment l'hétérogénéité des pRCC de type 2. Cependant, les progrès dans les classifications moléculaires n'ont pas encore été associés à des avancées thérapeutiques significatives.



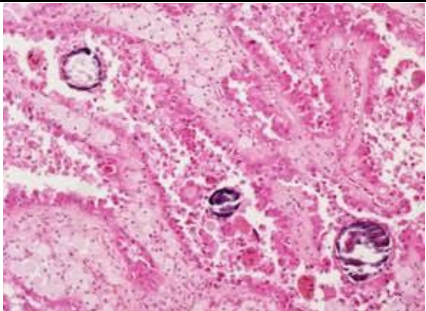
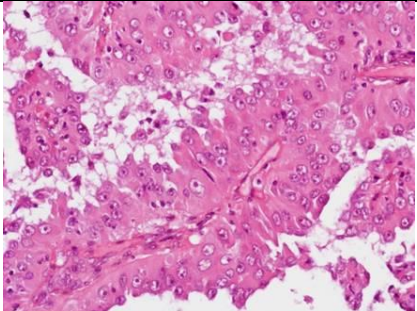
	Carcinome papillaire	
Origine histologique	Tube proximal	
Prévalence	10 à 15%	Rare
Caractéristiques cliniques	Type 1 (classification Delahunt & Eblé) / bas grade (OMS 2022) Terrain : Insuffisance rénale chronique	Type 2 (classification Delahunt & Eblé) / haut grade (OMS 2022) Age jeune : médiane 40 ans
Taille	Multiple ou bilatéral, association avec adénome papillaire (< 5mm)	Tumeurs volumineuses Stade 3 ou 4
Aspect macroscopique	Friable +++, compact +++, kystique +/- (forme nécrosée), Blanc, jaune (piqueté), bien limité	Friable +++, cérébriforme Solide, +/- kystique Mal limité, nécrose +++)
Photographie de l'aspect macroscopique		
Architecture Cytologie	Architecture tubulo-papillaire, une seule assise de petites cellules basophiles, nucléole petit, macrophages spumeux, lymphocytes, micro-calcifications	Architecture papillaire, plusieurs assises de cellules éosinophiles de grande taille Noyaux globuleux nucléolés Peu de macrophages spumeux
Photographie de l'aspect microscopique		
Immuno-histochimie	EMA +, KL 1 +, Vimentine +, CK 7 +, p504s +, RCC +/-, CD10 +/-.	EMA +, KL 1 +, Vimentine +, CK 7 +/-, p504s +/-, RCC -/+, CD10+/-.
Altérations cytogénétiques	Gain Chromosome 7,17	Del Chromosome 9p
Altérations moléculaires	MET ; TERT ; CDKN2A/B ; EGFR	SETD2 ; CDKN2A/B ; NF2 ; FH ; TERT
Formes familiales	Gène <i>MET</i> muté dans HPRC	Gène <i>FH</i> dans HLRCC
Pronostic	Evolution indolente	Evolution plus agressive

Tableau 1 : Caractéristiques cliniques, pathologiques, moléculaires et pronostiques des pRCC.

D'après (14,15,17,27,62).

1.6. Thérapies ciblées et nccRCC

L'approche thérapeutique pour les patients atteints de nccRCC a historiquement reflété celle des patients atteints de ccRCC. Selon les dernières recommandations de l'EAU (European Association of Urology) (63) et de l'ESMO mises à jour en 2021 (64), la prise en charge thérapeutique des ccRCC métastatiques s'est profondément et récemment modifiée, privilégiant maintenant des combinaisons systématiques en 1^{ère} ligne, avec inhibiteurs de tyrosine-kinases (TKI) et inhibiteurs de checkpoints (CPI) pour les pronostics favorables et TKI-CPI ou CPI-CPI pour les pronostics intermédiaires et défavorables (65–68). En 2^{ème} ligne, est privilégié un traitement par TKI selon le TKI mis en 1^{ère} ligne, notamment par axitinib et cabozantinib (69) (**Figure 1**).

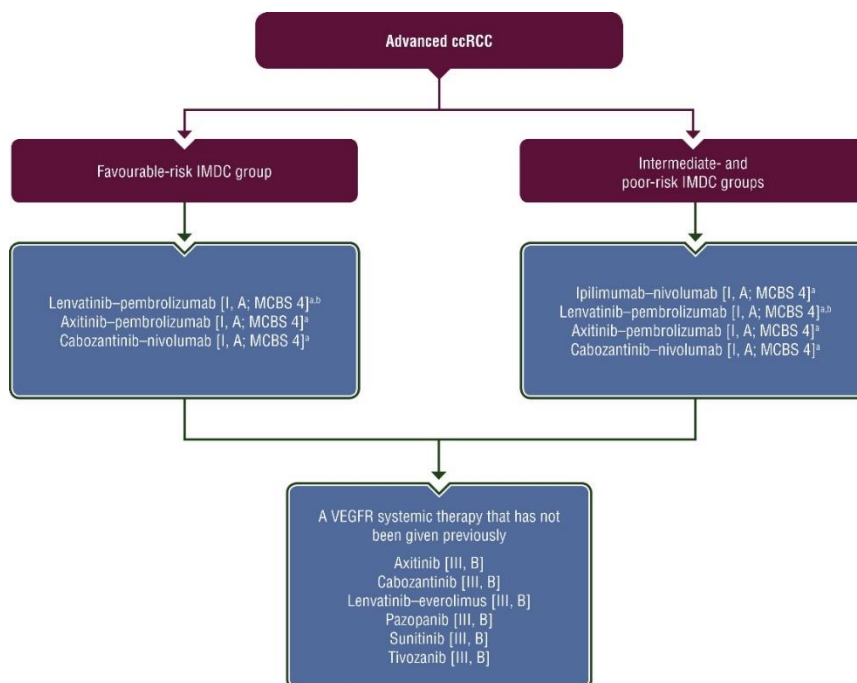


Figure 1 : 1^{ère} et 2^{ème} ligne de traitements systémiques dans les ccRCC selon les recommandations de l'ESMO.

Purple: general categories or stratification; blue: systemic anticancer therapy. ccRCC, clear cell renal cell cancer; EMA, European Medicines Agency; ESMO-MCBS, European Society for Medical Oncology-Magnitude of Clinical Benefit Scale; FDA, Food and Drug Administration; IMDC, International Metastatic RCC Database Consortium; MCBS, ESMO-Magnitude of Clinical Scale; VEGFR, vascular endothelial growth factor receptor. a- ESMO-MCBS v1.1 score for new therapy/indication approved by the EMA or FDA. The score has been calculated by the ESMO-MCBS Working Group and validated by the ESMO Guidelines Committee (<https://www.esmo.org/guidelines/esmo-mcbs/scale-evaluation-forms-v1.0-v1.1/scale-evaluation-forms-v1.1>). b-FDA approved; not currently EMA approved.

Les patients atteints de nccRCC ont été largement exclus des essais cliniques étant donné l'hétérogénéité de cette population. La plupart des essais cliniques se concentrent sur les ccRCC, de sorte que les options thérapeutiques et les données cliniques dans les nccRCC sont plutôt limitées. En raison de la rareté et du petit nombre de patients dans les différents sous-types non à cellules claires, les essais cliniques concernant cette population ont été initialement largement limités aux études de phase II, la plupart étant des études simple bras non randomisées (70–73). Jusqu'à présent, il n'existe que des données limitées sur l'efficacité des thérapies ciblées dans les cas de nccRCC, avec une activité modérée en termes de taux de réponse et de survie. Le traitement des nccRCC repose sur 3 essais randomisés, de faible effectif, comparant les traitements par inhibiteur de mTOR tels que l'évérolimus ou temsirolimus et les traitements par inhibiteur du VEGF tels que le sunitinib. Dans l'étude ASPEN, sur 70 pRCC, le taux de réponse objective (ORR) était de 9% pour l'évérolimus et de 18% pour le sunitinib et l'OS était de 13,2 mois contre 31,5 mois en faveur du sunitinib (74). Dans l'essai ESPN, sur 27 pRCC, l'ORR était de 3% pour l'évérolimus et de 9% pour le sunitinib, l'OS était de 14,9 mois contre 16,2 mois, également en faveur du sunitinib (75). Bien que les différences n'aient pas atteint la significativité statistique, probablement en raison de la petite taille des cohortes, ces petits essais randomisés suggèrent un bénéfice pour l'inhibiteur de VEGF comparé à un inhibiteur de mTOR dans les nccRCC. Dans l'étude de phase II, RECORD-3, la séquence du sunitinib suivie de l'évérolimus a été comparée à la séquence de l'évérolimus suivie du sunitinib chez les patients précédemment non traités avec un RCC métastatique. Une analyse en sous-groupe des 66 patients nccRCC (dont 20 pRCC dans chaque bras) a montré une tendance favorisant le sunitinib. La survie sans progression était de 5,1 mois pour l'évérolimus contre 7,2 mois pour le sunitinib (HR

1,54, IC à 95% [0,86, 2,75]) (76). De plus, une méta-analyse, incluant les essais ASPEN et ESPN, a confirmé la tendance à la supériorité du sunitinib sur l'évérolimus en termes de PFS, bien que les résultats ne soient également pas significatifs (HR 1,30, IC à 95% [0,91-1,86], p=0,15) (77). Malgré le manque de puissance pour des conclusions définitives, ces résultats semblent confirmer l'efficacité de ces thérapeutiques dans les nccRCC. De même, deux études rétrospectives récentes ont évalué le cabozantinib, inhibiteur multi tyrosine kinases, dont inhibiteur de MET, dans les nccRCC métastatiques, incluant respectivement 30 et 112 nccRCC (78,79). Sur 112 patients dont 66 pRCC, les résultats étaient plutôt encourageants avec un temps jusqu'à échec du traitement (TTF) de 6,7 mois, une PFS de 7 mois et une OS de 12 mois (79).

1.6. Thérapies ciblées et pRCC

Les essais thérapeutiques concernant les nccRCC, bien que peu nombreux, ont inclus des populations de patients hétérogènes. L'analyse spécifique des pRCC s'avère alors encore plus rare.

Plusieurs études ont été menées sur des sous-ensembles spécifiques de patients qui apportent un éclairage sur ces entités distinctes (**Tableau 2**). Dans l'étude de phase II non randomisée, SUPAP, 61 patients atteints de pRCC naïfs de traitement ont été traités par sunitinib. La PFS médiane était de 6,6 mois (IC à 95% [2,8, 14,8]) chez les patients atteints de pRCC de type 1 et de 5,5 mois (IC à 95% [3,8, 7,1]) chez les patients atteints de pRCC de type 2. L'OS médiane était de 17,8 mois (IC à 95% [5,7, 26,1]) et de 12,4 mois (IC à 95% [8,2, 16,0]), respectivement, chez les patients atteints de RCC papillaire de type 1 et 2 (80). De même, l'étude de phase II, RAPTOR, a étudié le rôle de l'évérolimus en première ligne et a rapporté une OS médiane de 21,0 mois (IC à 95%

[11,1, 28,0]) (81). Un autre inhibiteur de tyrosine-kinases (TKI), l'erlotinib, a été évalué dans les pRCC, retrouvant un taux de réponse objective similaire aux 2 études précédentes, de 11% (5 sur 45 patients, IC à 95% [3,24]). La survie globale semblait meilleure avec une médiane de 27 mois (IC à 95% [13,36]) mais avec une toxicité non moindre (82). Nous devons également citer l'étude française multicentrique de phase II, AXIPAP, ayant permis de mettre en évidence une efficacité encourageante de l'axitinib en 1^{ère} ligne, notamment chez les pRCC de type 2, avec une toxicité acceptable. 45,2% des patients atteints d'un pRCC métastatique étaient non progressifs à 24 mois, avec une ORR de 28,6% (95% CI [15.7,44.6]) correspondant à 35,7% pour les types 2 vs 7,7% pour les types 1. La PFS était de 24,7 semaines (IC à 95% [21,38]) et l'OS de 18,9 mois (95% CI [12.8, NR]) (83). Enfin l'étude PAPMET, phase 2 randomisée, évaluant le sunitinib versus cabozantinib versus crizotinib versus savolitinib, dans les pRCC, a permis de positionner le cabozantinib en 1^{ère} ligne. Les deux derniers bras de cette étude ont été abandonnés pour cause de futilité. Les résultats ont montré une PFS, critère de jugement principal (CJP), significativement plus importante pour le cabozantinib par rapport au sunitinib (9,0 mois (95% CI [6,12 mois]) contre 5,6 mois (95%CI [3,7 mois]), HR 0,60, (95%CI [0.37,0.97]), p = 0,02). Le cabozantinib a également été associé à des ORR plus élevés (23 % contre 4 % pour le sunitinib). L'OS médiane pour le cabozantinib et le sunitinib était de 20 mois (IC 95 % 19,3 mois,NR) contre 16 mois (95%CI [13,22 mois]), respectivement, différence cependant non significative (84).

Il a été également évalué des traitements inhibiteurs de MET, justifiés par la mutation activatrice c-MET retrouvée dans les pRCC, préférentiellement somatique. Dans l'étude de phase 2 évaluant le foretinib, les patients ont été stratifiés selon la présence ou l'absence d'activation de la voie MET. Sur les 74 patients inclus, l'ORR était de 13,5%

et la PFS médiane était de 9,3 mois. La présence d'une mutation MET germinale s'est avérée être hautement prédictive d'une réponse (50% vs 9%, avec et sans mutation MET germinale respectivement) (85). De même, le savolitinib, inhibiteur de la tyrosine kinase MET hautement sélectif, évalué également par l'équipe de Choueiri, retrouvait une PFS médiane de 6,2 mois (IC 95% [4,1 à 7 mois]) chez les patients atteints de pRCC-MET mutée en somatique et de 1,4 mois (IC 95% [1,4 à 2,7 mois]) chez les patients atteints de pRCC-MET indépendant (HR 0,33; IC à 95% [0,20, 0,52]) (86). Ces résultats encourageants sont à ce jour non confirmés. En effet, l'étude de phase 3, SAVOIR, évaluant le savolitinib au sunitinib semblaient favoriser le savolitinib, mais sans différence significative en PFS, ORR et OS. Cependant, le recrutement de cette étude a été fermé prématurément et le nombre de patients randomisés a alors été limité (87). Enfin, l'étude CREATE évaluant le crizotinib dans les pRCC de type 1 en prospectif retrouvait un ORR de 50% chez les 4 patients mutés MET en somatique, versus 11% chez les patients non mutés (88). Ces résultats ciblant la voie spécifique de MET apparaissent encourageants dans les pRCC mais demandent encore à être confirmés.

Auteurs (étude)	Type de TKI	Nombre de lignes	N	ORR (%)	PFS (mois)	OS (mois)
Ravaud et al. 2015 (SUPAP (80))	sunitinib	1 ^{ère} ligne	61 Type 1 : 15 Type 2 : 46	NA 13 11	NA 6,6 5,5	NA 17,8 12,4
Escudier et al. 2016 (RAPTOR (81))	évérolimus	1 ^{ère} ligne	88 Type 1 : 14 Type 2 : 43	1 NA NA	4,1 7,9 5,1	21,4 28 24,2
Negrier et al. 2018 (AXIPAP (83))	axitinib	1 ^{ère} ligne	42 Type 1 : 13 Type 2 : 28	26,2 7,7 37,7	6 5,2 6	18,9 NR 17,4
Pal et al. 2021 (PAPMET (84))	cabozantinib	1 ^{ère} ligne	44	23	9	20
Gordon et al. 2009 (82)	erlotinib	Toutes lignes	45	11	NA	27
Choueiri et al. 2013 (85)	foretinib	1 ^{ère} ou 2 ^{ème} ligne	74	13,5	9,3	NR
Schöffski et al. 2017 (CREATE (88))	crizotinib	Toutes lignes	Type 1 : 23 MET+ : 4 MET- : 19	17 50 11	5,8 NR 3,0	30,5 NR 14,5
Choueiri et al. 2017 (86)	savolitinib	Toutes lignes	109 MET+ : 44 MET- : 65	7 18 0	NA 6,2 1,4	NA NA NA
Choueiri et al. 2020 (SAVOIR (87))	savolitinib	1 ^{ère} ligne	27 MET+	27	7	NR

Tableau 2 : Séries prospectives évaluant les traitements par thérapies ciblées dans les pRCC.

N : nombre de patients. TKI : inhibiteurs de tyrosine-kinase. NA : non disponible. NR : non atteint. ORR : taux de réponse objective (en %). PFS : survie sans progression (médiane, en mois). OS : survie globale (médiane, en mois).

Ainsi, les recommandations dans la prise en charge thérapeutique de ces tumeurs ont pu évoluer récemment (64) (**Figure 2**).

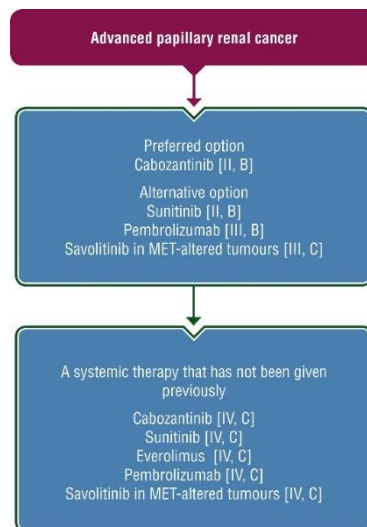


Figure 2 : 1ère et 2ème ligne de traitements systémiques dans les pRCC selon les recommandations de l'ESMO.

Purple: general categories or stratification; blue: systemic anticancer therapy. MET, mesenchymal-epithelial transition

1.7. Immunothérapie et nccRCC

Depuis 2015, l'immunothérapie par CPI a montré son intérêt dans les cancers du rein métastatiques à cellules claires, d'abord en 2ème ligne (89), puis plus récemment comme standard de 1ère ligne, en combinaison (64). A l'instar du développement des thérapies ciblées dans les nccRCC, ces agents n'ont initialement pas été évalués dans les nccRCC au sein d'essais d'enregistrement. La plupart des essais « pivots » évaluant les CPI dans le RCC ont effectivement exclu les histologies non à cellules claires. Le rôle de ces agents chez les patients atteints de nccRCC métastatiques n'a pas encore été défini.

a) Etudes rétrospectives

Nous retrouvons deux séries rétrospectives récentes mais avec une majorité de petits effectifs concernant l'immunothérapie et les nccRCC. Une étude rétrospective

évaluant le cabozantinib versus nivolumab en 2ème ligne en vie réelle, a inclus 278 patients avec un RCC métastatique, issus de la base de données de l'IMDC dont 26 patients nccRCC dans le bras immunothérapie. Il n'est pas retrouvé de différence significative tant sur l'OS que la PFS entre les 2 bras (90). De même, l'étude rétrospective de *Yip et al.* publiée plus récemment évalue la réponse à l'immunothérapie de 687 patients avec un RCC métastatique issus également de la même base de données de l'IMDC dont 65 patients nccRCC. Il y est retrouvé une différence significative en terme d'OS en 1ère ligne d'immunothérapie entre les ccRCC et les nccRCC, sans pouvoir conclure que le sous-type histologique puisse être un facteur prédictif à la réponse à l'immunothérapie (91).

Deux études, restant rétrospectives mais évaluant l'immunothérapie plus spécifiquement dans les nccRCC ont également été publiées récemment. L'étude rétrospective multicentrique américaine de *Koshkin et al.* a inclus 41 patients nccRCC sous nivolumab dont 16 papillaires. Nous pouvons observer une réponse objective ou une maladie stable principalement dans l'histologie papillaire, tubes collecteurs ou non classifié ; mais également une progression de la maladie pour 64% des papillaires (92). De même, l'étude rétrospective de *McKay et al.* décrit des résultats similaires, avec 44 patients nccRCC inclus dont 14 papillaires ; 8 en réponse partielle ou maladie stable, et 6 en progression sous immunothérapie (93) (**Tableau 3**).

b) Etudes prospectives en monothérapie

Une étude de phase I, évaluant la réponse à l'atezolizumab, un anticorps monoclonal PD-L1, a inclus 70 patients atteints de RCC, dont 10% (7 patients) avaient une histologie nccRCC (94). L'ORR des patients évaluable présentant un ccRCC était de

15%. Bien qu'aucune réponse objective n'ait été observée chez les patients présentant un nccRCC, un patient a présenté une réponse continue en fonction de critères de réponse immunitaire. Les données issues d'études prospectives récentes ont confirmé l'activité des CPI chez les patients atteints de nccRCC. Les premières preuves proviennent de l'essai Checkmate-374, qui a évalué le nivolumab en monothérapie chez les patients atteints de nccRCC, parmi lesquels 24 sur 44 étaient des pRCC. L'ORR chez les patients évaluable était de 14 %, dont 2 réponses partielles chez les pRCC (95). Cependant, la plus grande étude prospective réalisée à ce jour sur les CPI en monothérapie dans les nccRCC est l'étude de phase 2, Keynote-427, cohorte B (96). Cet essai ouvert, à un seul bras, évaluant le pembrolizumab en 1^{ère} ligne, chez des patients atteints d'un nccRCC avancé, a inclus 165 patients, avec un score de performance de Karnofsky ≥ 70 %. L'histologie a été confirmée par relecture centralisée, incluant 72% de papillaire (n = 118), 13% de chromophobe (n = 21) et 16% de non classifié (n = 21), parmi lesquelles 68 % appartenaient à des groupes de risque IMDC intermédiaire/bas et 62 % à des groupes de risque IMDC élevé. 62 % étaient PD-L1+ (définis par un score positif combiné [CPS] ≥ 1). Les patients ont reçu du pembrolizumab 200 mg IV toutes les 3 semaines pendant 35 cycles (~ 2 ans) ou jusqu'à progression de la maladie, toxicité inacceptable ou retrait. Après un suivi médian de 11,1 mois (intervalle de 0,9 à 21,3), la PFS médiane était de 4,1 mois et l'OS médiane n'a pas encore été atteinte avec 72% des patients en vie à 1 an. L'ORR était le critère d'évaluation principal et a été atteint dans 24,8% des cas (95%CI [18.5,32.2]), dont 8 (4,8%) avec réponse complète et 33 (20%) avec réponse partielle dans l'ensemble de la cohorte. Chez les patients atteints d'un pRCC métastatique, l'ORR était de 25,4% (95%CI [17.9,34.3]). La tolérance du pembrolizumab était similaire et connue, avec une incidence limitée d'effets indésirables liés au

traitement (TRAE) de grade 3-5, survenus chez 11 % des patients, dont 2 événements fatals (pneumonie et arrêt cardiaque) (**Tableau 3**).

c) Etudes prospectives en combinaison

De même, plusieurs études prospectives évaluant des combinaisons de traitements ont été présentées récemment. L'association atezolizumab et bevacizumab a été évaluée dans une étude multicentrique de phase II, ouverte et à un seul bras chez des patients atteints de nccRCC et ccRCC avec > 20% de cellules sarcomatoïdes. 60 patients ont été inclus, dont 42 nccRCC (papillaire n = 12, chromophile n = 10, RCC non classifié n = 9, RCC des tubes collecteurs n = 5, RCC avec translocation n = 5, autre n = 1), dont 20 avaient déjà reçu un traitement systémique au préalable. L'ORR était de 33% (80%CI [25,42]), dans l'ensemble de la cohorte et de 26% (n=11) dans le sous-groupe nccRCC (97) (**Tableau 3**). De même, l'étude multicentrique de phase 1b, COSMIC-021, a évalué l'association du cabozantinib avec l'atezolizumab dans le traitement des nccRCC. 32 patients ont reçu du cabozantinib 40 mg per os tous les jours et de l'atezolizumab 1200 mg IV toutes les 3 semaines, avec un suivi médian de 13,3 mois (de 8 à 35). Les sous-types histologiques comprenaient 15 papillaires, 9 chromophobes et 8 autres, et les groupes de risque IMDC étaient principalement favorables (38%) ou intermédiaires (47%). Seuls 7 patients (22 %) avaient reçu un traitement antérieur par VEGFR-TKI. L'ORR confirmé selon RECIST v1.1 était de 31% (80%CI [20,44]), dont 7 mpRCC, avec un DCR de 94%. La PFS médiane était de 9,5 mois (6.4, 18.3) (98) (**Tableau 3**). De même, les résultats d'une étude de phase II (NCT03635892) évaluant l'association cabozantinib et nivolumab en 1^{ère} et 2^{ème} ligne, chez des patients atteints de nccRCC, ont été présentés à l'ASCO 2021. La cohorte 1

correspondant à 32 pRCC et 8 RCC non classable et RCC à translocation, a présenté un ORR de 47,5 % (IC à 95 % [31.5, 63.9]), une PFS de 12,5 mois (IC à 95 % [6.3,16.4]) et une OS de 28 mois (IC à 95 % [16.3, NE]). Aucune réponse n'a été observée dans la cohorte 2 avec l'histologie chromophile. Il est intéressant de noter que les données corrélatives de séquençage de l'exome cible ont révélé que 10/12 patients présentant des mutations NF2 ou FH ont présenté une réponse objective (99,100) (**Tableau 3**). Enfin, l'analyse préliminaire de la Keynote-B61, présentée récemment à l'ESMO 2022, étude de phase 2 à un seul bras (NCT04704219) évaluant le pembrolizumab et le lenvatinib comme traitement de première intention chez les nccRCC, a montré une activité antitumorale accrue. Le taux de PFS à 6 mois était de 72,3% (IC 95% [60.7,81.0]) et le taux d'OS à 6 mois était de 87,8% (IC 95% [78.5,93.2]). Chez les 51 patients atteints de mpRCC, l'ORR était de 52,9 % (IC à 95 % [38.5, 67.1]) (101) (**Tableau 3**).

Auteurs	Type d'études	Molécule d'immunothérapie	N	ORR (%)	SD (%)	PD (%)	TTF (mo)	PFS (mo)	OS (mo)
Koshkin et al. 2018 (92)	retrospective	nivolumab	41 nccRCC 16 pRCC	7 (20) 2 (14)	10 (29) 3 (21)	18 (51) 9 (64)	NA NA	3.5 NA	NR NA
McKay et al. 2018 (93)	retrospective	toutes (mono / combo)	44 nccRCC 14 pRCC	8 (18) 4 (28)	15 (34) 4 (29)	21 (48) 6 (43)	4.0 4.8	NA NA	12.9 NA
de Vries-Brilland et al. 2019 (102)	retrospective	toutes (mono)	57 pRCC	6 (11)	18 (33)	31 (56)	3.1	NA	14.6
Vogelzang et al. 2020 (95)	prospective	nivolumab	44 nccRCC 24 pRCC	6 (14) 2 (8)	16 (36) 9 (38)	18 (41) 11 (46)	NA NA	2.2 NA	16.3 NA
McDermott et al. 2021 (103)	prospective	pembrolizumab	165 nccRCC 118 pRCC	41 (25) 30 (25)	NA 41 (35)	NA 47 (40)	NA NA	4.1 NA	NR NA
McGregor et al. 2020 (97)	prospective	atezolizumab + bevacizumab	42 nccRCC 12 pRCC	11 (26) 3 (25)	NA NA	NA NA	NA NA	NA NA	NA NA
Powles et al. 2019 (104,105)	prospective	durvalumab + savolitinib	41 pRCC	11 (27)	NA	NA	NA	4.9	12.3
McGregor et al. 2020 (106)	prospective	atezolizumab + cabozantinib	32 nccRCC 15 pRCC	10 (31) 7 (47)	20 (63) NA	2 (6) NA	NA NA	9.5 NA	NA NA
Lee et al. 2021 (99)	prospective	nivolumab + cabozantinib	40 nccRCC 32 pRCC	19 (48) NA	20 (50) NA	1 (3) NA	NA NA	12.5 NA	28 NA
Albigès et al. 2022 (101)	prospective	pembrolizumab + lenvatinib	82 nccRCC 51 pRCC	39 (47) 27 (53)	26 (32) NA	9 (11) NA	NA NA	NA NA	NA NA

Tableau 3 : Séries rétrospectives et prospectives évaluant l'immunothérapie dans les nccRCC dont les pRCC.

N : nombre de patients. NA : non disponible. NR : non atteint. nccRCC : Carcinome rénal non à cellules claires. pRCC : carcinome rénal papillaire. Le taux de réponse objective (ORR), maladie stable (SD) ou maladie en progression (PD) sont définis selon les critères RECIST v1.1. TTF : temps jusqu'à échec du traitement (médiane, en mois). PFS : survie sans progression (médiane, en mois). OS : survie globale (médiane, en mois).

d) Etudes en cours

Plusieurs études sont en cours pour évaluer notamment les différentes combinaisons possibles chez des patients atteints de nccRCC métastatiques. Considérant que le pRCC est le principal sous-type histologique, ces études devraient fournir de nouvelles informations sur l'activité des CPI (**Tableau 4**). A l'instar de la CM214 (65), l'étude de phase 2, SUNNIFORECAST (NCT03075423), évaluant le nivolumab associé à l'ipilimumab en 1^{ère} ligne métastatique, est en cours d'inclusion (107). L'étude ANZUP-1602 (NCT03177239) est un essai de traitement séquentiel de phase II en cours chez les nccRCC métastatiques. L'étude se déroule en deux parties : dans un premier temps, les patients reçoivent le nivolumab seul. Si ce traitement n'est pas efficace, les patients peuvent passer à la deuxième partie de l'essai, où ils reçoivent nivolumab + ipilimumab (108). D'autres études évaluent d'autres associations de TKI en combinaison avec les CPI. L'essai CONTACT-03 est une étude de phase III, multicentrique, randomisée et ouverte, conçue pour évaluer l'efficacité et la sécurité de l'atezolizumab administré en association avec le cabozantinib par rapport au cabozantinib seul chez les participants atteints d'un RCC inopérable dont les pRCC, localement avancé ou métastatique, qui ont connu une progression tumorale radiographique pendant ou après un traitement par CPI en 1^{ère} ligne (NCT04338269). L'étude LENKYN (NCT04267120) évaluera, comme la KEYNOTE B-61, le lenvatinib en association avec le pembrolizumab chez des sujets atteints d'un nccRCC avancé non traité. Suite aux développements dans le mccRCC, les triplets sont également à l'étude dans le nccRCC, avec une étude de phase 2 sur le cabozantinib en association avec le nivolumab et l'ipilimumab dans les cas de nccRCC avancés (NCT04413123).

Numéro d'enregistrement	Type d'études	Bras expérimental	Bras contrôle	Taille d'échantillon attendue
NCT03075423	II	nivolumab-ipilimumab	sunitinib	306 nccRCC
NCT03177239	II	nivolumab, followed by nivolumab-ipilimumab	-	85 nccRCC
NCT04413123	II	nivolumab-ipilimumab-cabozantinib	-	40 nccRCC
NCT04267120	II	pembrolizumab-lenvatinib	-	34 nccRCC
NCT05411081	II	atezolizumab-cabozantinib	cabozantinib	180 pRCC
NCT05096390	II	pembrolizumab-axitinib	axitinib	72 pRCC
NCT04338269	III	atezolizumab-cabozantinib	cabozantinib	500 RCC
NCT05043090	III	durvalumab-savolitinib	sunitinib	220 pRCC

Tableau 4 : Etudes prospectives en cours d'inclusion évaluant l'immunothérapie dans les nccRCC dont les pRCC.

nccRCC : Carcinome rénal non à cellules claires. pRCC : carcinome rénal papillaire. RCC : carcinome rénal

1.8. Immunothérapie et pRCC

A l'heure actuelle, une seule série rétrospective a évalué l'immunothérapie en monothérapie spécifiquement dans les pRCC. 57 patients atteints de pRCC métastatiques ont été inclus. L'histologie incluait 16 (28%) pRCC de type 1, 34 (60%) pRCC de type 2, et 7 (12%) pRCC non classifiés. Le traitement par CPI a été utilisé en première ligne chez 4 patients (7%), en deuxième ligne chez 32 patients (56%) et en troisième ligne ou au-delà chez 21 patients (37%). Avec un suivi médian de 12 mois (IC95 % [9.9,21.0]), la médiane de temps jusqu'à échec du traitement (TTF), CJP, était de 3,1 mois (IC95 % [2.7,5.0]). Parmi les 55 patients évaluable pour l'ORR, il a été noté une réponse complète ou partielle chez 6 patients (11%), une maladie stable chez 18 patients (33%) et une maladie progressive chez 31 patients (56%). L'OS médiane était de 14,6 mois (IC95% [9.0, NR]) (**Tableau 3**). Des TRAE de grade 3-4 ont été notés chez 6 patients (10%) conduisant à l'arrêt du traitement, aucun TRAE de grade 5 n'a été observé (102).

Malgré une activité limitée des CPI en monothérapie chez les pRCC, cette étude a permis d'entrevoir l'intérêt de ce traitement dans les pRCC, confirmée par la suite par l'analyse du sous-groupe papillaire de la KEYNOTE-427 cohorte B (n=118) (96), où l'ORR était de 25,4% chez les patients traités par CPI en 1^{ère} ligne. Cela souligne l'importance d'évaluer ces traitements spécifiquement dans cette population.

Par ailleurs, à partir du rationnel que la cible MET puisse avoir un impact sur l'immunité anti-tumorale par la régulation de l'axe du VEGF et l'activation des macrophages, il peut être intéressant de pouvoir l'évaluer en combinaison avec les CPI (109,110). Nous pouvons alors citer l'étude CALYPSO, phase 1/2, à un seul bras, qui évalue la combinaison durvalumab, anti-PDL1, associé au savolitinib, inhibiteur de MET, dans les pRCC métastatiques. Les patients ont reçu un traitement de 4 semaines avec le savolitinib 600 mg tous les deux jours, avec l'ajout ultérieur du durvalumab 1500 mg toutes les 4 semaines. 41 patients ont été traités dont 68% en 1^{ère} ligne. La plupart des patients présentaient un score IMDC favorable (29%) ou intermédiaire (63%). Jusqu'à 12 % des patients n'ont jamais reçu de durvalumab en raison d'une progression clinique pendant la 1^{ère} phase de mise en route du savolitinib seul. Après un suivi médian de 14,3 mois, l'ORR était de 27% avec une PFS médiane de 4,9 mois (IC à 95% [2.5, 12.0]) et une OS médiane de 12,3 mois (IC à 95% [5.8, 21.3]) (**Tableau 3**). Il est important de noter que l'analyse exploratoire des biomarqueurs a montré que l'expression de PD-L1 et de MET n'était pas associée à un taux de réponse plus élevé ou à une survie globale plus longue, ce qui met en évidence les défis sous-jacents à la sélection des patients pour les schémas d'association (105,111). A la suite de cet essai, l'étude SAMETA (NCT05043090), phase 3, est en cours d'inclusion pour évaluer chez les pRCC métastatiques MET+, en 1^{ère} ligne, l'association durvalumab + savolitinib versus sunitinib

(versus durvalumab). Le CJP est la PFS entre le bras combinaison versus le sunitinib (**Tableau 4**). Deux autres essais de phase 2, randomisés, sont en cours concernant spécifiquement les pRCC, et évaluant des combinaisons CPI-TKI en traitement de 1^{ère} ligne. L'essai PAPMET 2 (NCT05411081), évalue la combinaison atezolizumab + cabozantinib versus cabozantinib. Cet essai a pour objectif de recruter 200 patients avec comme CJP la PFS (**Tableau 4**). Enfin, l'essai PAXIPEM (NCT05096390) évalue le pembrolizumab + axitinib versus axitinib dans les pRCC de type 2, avec comme CJP le taux de réponse à 6 mois (**Tableau 4**).

Ce sujet de l'immunothérapie dans les pRCC métastatiques a fait l'objet d'une revue que nous avons pu publier dans le journal *Cancer Treatment Reviews* en 2021, insérée ci-dessous.



Anti-tumour Treatment

Checkpoint inhibitors in metastatic papillary renal cell carcinoma



M. de Vries-Brilland^a, D.F. McDermott^b, C. Suárez^c, T. Powles^d, M. Gross-Goupil^e, A. Ravaud^e, R. Flippot^f, B. Escudier^f, L. Albigès^{f,*}

^a Department of Medical Oncology, Integrated Centers of Oncology (ICO) Paul Papin, Angers, France

^b Beth Israel Deaconess Medical Center, Boston, MA, USA

^c Medical Oncology, Vall d'Hebron Institute of Oncology (VHIO), Hospital Universitari Vall d'Hebron, Vall d'Hebron Barcelona Hospital Campus, Spain

^d The Royal Free NHS Trust and Barts Cancer Institute, Queen Mary University of London, London, UK

^e Department of Medical Oncology, Hôpital Saint-André, University of Bordeaux-CHU, Bordeaux, France

^f Medical Oncology, Gustave Roussy, Université Paris-Saclay, Villejuif, France

ARTICLE INFO

Keywords:

Metastatic papillary renal-cell cancer
Immunotherapy
Checkpoint inhibitors

ABSTRACT

Papillary Renal Cell Carcinoma (pRCC) is the most common non-clear cell RCC (nccRCC) and a distinct entity, although heterogeneous, associated with poor outcomes. The treatment landscape of metastatic pRCC (mpRCC) relied so far on targeted therapies, mimicking previous developments in metastatic clear-cell renal cell carcinoma. However, antiangiogenics as well as mTOR inhibitors retain only limited activity in mpRCC. As development of immune checkpoint inhibitors (ICI) is now underway in patients with mpRCC, we aimed at discussing early activity data and potential for future therapeutic strategies in monotherapy or combination. Expression of immune checkpoints such as PD-L1 and infiltrative immune cells in pRCC could provide insights into their potential immunogenicity, although this is currently poorly described. Based on retrospective and prospective data, efficacy of ICI as single agent remains limited. Combinations with tyrosine-kinase inhibitors, notably with anti-MET inhibitors, harbor promising response rates and may enter the standard of care in untreated patients. Collaborative work is needed to refine the molecular and immune landscape of pRCC, and pursue efforts to set up predictive biomarker-driven clinical trials in these rare tumors.

Introduction

Papillary Renal Cell Carcinoma (pRCC) is the second most common RCC subtype and accounts for up to 15% of all RCC [1,2]. Historically, pRCC has been associated with adverse outcomes compared to more common clear-cell tumors (ccRCC), mainly when metastatic, consistent with their categorization in non-clear cell RCC (nccRCC) encompassing aggressive and rare RCC subtypes [3–5]. The International mRCC Database Consortium (IMDC) prognostic model was effective in stratifying patients with metastatic pRCC (mpRCC), like patients with mccRCC, into favorable-, intermediate-, and poor-risk outcomes [6,7]. However, the use of this classification is limited in nccRCC because the group is heterogeneous and samples in each group were small. The IMDC groups in mpRCC have been described independently of histological subtypes. Metastatic pRCC were most often classified as intermediate prognosis group, with no difference distribution subtypes across the risk groups demonstrated [8,9].

Based on pathological assessment, pRCC are routinely classified in 3 subtypes: type 1, commonly associated with multiple or bilateral small tumors with a favorable prognosis and few metastatic development, type 2, commonly more aggressive and associated with a dismal prognosis, and unclassified pRCC [10]. Although associated sarcomatoid change is rare (1.9 to 3%) [11,12], it has a worse prognosis [13].

In this era of precision oncology, several studies aimed at investigating molecular events specific to pRCC subtypes. Type 1 pRCC have been typically associated with MET alterations [14]. Recurrent alterations of SETD2, EGFR, CDKN2A, NF2, TERT, and FH were also described and occurred more frequently in type 2 pRCC, suggesting deregulation of chromatin remodelling and activation of the cell cycle and MAP kinases pathway [2]. This next-generation sequencing analysis of pRCC identified ARID1A mutations, member of the switch/sucrose nonfermentable (SWI/SNF) chromatin-remodeling complex, in 20% and 27% of papillary type 1 and 2 tumors, respectively [2]. Mammalian SWI/SNF Complex, including ARID1A, although controversial in the

* Corresponding author at: Head Genitourinary Oncology Unit, Gustave Roussy Cancer Campus, University of Paris Sud, Department of Cancer Medicine, 114 rue Edouard Vaillant, France.

E-mail address: laurence.albiges@gustaveroussy.fr (L. Albigès).

<https://doi.org/10.1016/j.ctrv.2021.102228>

Received 11 March 2021; Received in revised form 13 May 2021; Accepted 17 May 2021

Available online 20 May 2021

0305-7372/© 2021 Elsevier Ltd. All rights reserved.

ccRCC [15], could merit additional investigations for its functional role in pRCC variants and as a candidate predictive biomarker in future trials [16]. A cluster-of-clusters analysis was performed using the various data types to identify pRCC subgroups. Four subgroups were identified (C1, C2a, C2b, and C2c) and were associated with progressively worse overall survival. C1 included primarily papillary type 1 tumors, while C2a and C2b included primarily papillary type 2. Subgroup C2c included only type 2 pRCC with CpG Island Methylator Phenotype (CIMP)-associated tumors, which had the lowest overall survival [2]. This analysis, which elucidated the complexity of pRCC and the heterogeneity of type 2 pRCC specifically, could have significant implications for the design of future clinical trials and the development of targeted therapies for mpRCC.

However, advances in molecular classifications have not yet been associated with meaningful therapeutic advances.

The treatment landscape of metastatic mpRCC relies so far on targeted therapies, mimicking previous developments in mcrRCC. However, antiangiogenics as well as mTOR inhibitors retain only limited activity in mpRCC. New hopes have been fueled by immune checkpoint inhibitors (ICI) that have been successfully developed in mcrRCC. Of those, the anti-programmed-death 1 (PD-1) nivolumab improved overall survival against everolimus in pretreated mcrRCC [17], while combination therapies improved outcomes against sunitinib in patients with untreated mcrRCC. As development of ICI is now underway in patients with mpRCC, we aimed at discussing early activity data and potential for future therapeutic strategies in monotherapy or combination.

Historical management of mpRCC

The therapeutic management for patients with metastatic nccRCC, on which rely current strategies for mpRCC, has historically been similar to mcrRCC, with few dedicated trials [1,18–20]. Only three first-line randomized studies randomly assigned sunitinib and everolimus in nccRCC (ASPEN [21], ESPN [22], RECORD-3 [23]). A meta-analysis of the three randomized studies supported the use of vascular endothelial growth factor receptor (VEGFR)- tyrosine kinase inhibitors (TKI) and favored sunitinib over everolimus as a reference treatment for first-line therapy [4]. A few non-randomized phase 2 studies, evaluating targeted therapies, have been carried out specifically in mpRCC. Those evaluated sunitinib (SUPAP [8]), everolimus (RAPTOR [24]) as well as axitinib (AXIPAP [9]) as first-line agents, with median progression-free survival (PFS) ranging from 6.6 to 7.9 months for type 1 and 5.1 to 6.2 months for type 2 pRCC, median overall survival (OS) from 17.8 to 28 months for type 1 and 12.4 to 24.2 months for type 2.

More recently, gene alterations including MET mutations or amplifications fostered the development of MET-driven therapeutic strategies [14]. A number of kinase inhibitors targeting MET (among other kinases such as VEGFR) have been evaluated in mpRCC [25]. Cabozantinib inhibits receptor tyrosine kinases that regular tumor cell growth, angiogenesis, and immune cell function, including MET, VEGFR, and the TAM family of kinases (TYRO3, AXL, and MERTK). In a retrospective study, single-agent cabozantinib has demonstrated clinically meaningful benefits across all subtypes of nccRCC, with an objective response rate (ORR) of 27% and a 6.9-month Time-to-Treatment Failure (TTF) in mpRCC [26]. In a prospective phase 2 study, these results have recently been confirmed specifically in mpRCC, with a significantly higher ORR (23 vs 4%) and significantly longer PFS (9 vs 5.6 months), compared with sunitinib [27]. Similarly, in 74 patients with mpRCC treated with foretinib, the ORR was 13.5% and the median PFS was 9.3 months. The presence of germline MET mutation was found to be highly predictive of response (50% vs 9%, with and without germline MET mutation respectively) [28]. Savolitinib, a highly selective MET tyrosine kinase inhibitor, has been evaluated in 109 patients, among whom 44 had MET-driven disease, defined as chromosome 7 copy gain, focal MET or HGF gene amplification, or MET kinase domain mutations. Median PFS (6.2 vs 1.4 months) and ORR (18% vs 0%) were higher in patients with MET-driven tumors compared with those who had non-MET driven tumors

[29]. Unfortunately, randomized trials did not confirm the superiority of these agents in selected patients with PFS, OS and ORR not statistically different between savolitinib versus sunitinib in the SAVOIR phase 3 trial [30]. However, this study enrollment was closed early and the number of patients randomized was limited.

Biological rationale for the use of ICI in mpRCC

Expression of immune checkpoints and infiltrative immune cells in pRCC may provide insights into their potential immunogenicity. First, the expression of PD-L1 by tumor cells, including in RCC, may contribute to their modulation and escape from the immune response. In 2016, a systematic review and meta-analysis of 6 studies and including 1323 cases established a negative prognostic role of elevated level of PD-L1 tumor expression in RCC [31]. The expression of PD-L1 was significantly greater in clear cell renal tumors than non-clear cell tumors (24.2% of clear cell tumors compared to 10.9% of non-clear cell tumors) [31]. In addition, it has been demonstrated discrepancies between PD-L1 expression between the primary tumor and the metastases [32]. Mori et al [33] reported on the predictive value of PD-L1 expression in patients with mcrRCC treated with first-line ICI combinations [34,35]. However, this predictive value remains debated [36]. To date, there are no data on PD-L1 expression and response to treatment in pRCC. An heterogeneous expression of the immune checkpoint PD-L1 was described in pRCC [37]. Indeed, in 50 primary tumors, PD-L1 expression on tumor cells ($\geq 5\%$) and tumor infiltrative mononuclear cells ($> 0\%$) was found in 10% and 60%, respectively. The frequency of PD-L1-positive cases have been reported to be higher in type 2 (36%) than in type 1 (22%) pRCC [38]. While sample size of these series remains limited, they are the first evidence that the PD-L1/PD-1 axis may be active and targetable in pRCC. Characteristics of the immune infiltrate have also been described with a little information in pRCC [39,40], highlighting 2 predominant profiles: inflammatory cluster with elevated Th17 and Th1 genes, or depleted lymphocyte cluster with a more prominent macrophage signature [41]. An immune signature based on the expression of Th2 genes, non-cytotoxic auxiliary lymphocytes, has also been described showing that rare pRCC subtypes harboring a CIMP may have an increased expression of this signature, questioning the potential role of ICI in this context [42]. It is yet unknown whether the immune infiltration would be linked to the mutational burden of pRCC, which has been shown to be similar to ccRCC in current molecular studies [42]. While further data is awaited from prospective trials, these studies constitute growing evidence that the immune microenvironment may play a key role in pRCC and support the investigation of ICI for patients with mpRCC.

Retrospective data on ICI activity in patients with mpRCC

Several retrospective series have reported about ICI-treated patients with nccRCC, providing first evidence of activity in this setting (Table 1). The cohort from Koshkin and colleagues evaluated single-agent nivolumab in forty-one patients including 16 with mpRCC. Among 35 patients who were evaluable for best response, 7 (20%) had partial response (PR) and 10 (29%) had stable disease (SD). Responses were observed in papillary subtypes with 2 PR (14%) and 3 SD (21%). Median PFS was 3.5 months and median OS was not reached in the entire cohort [43]. The cohort from McKay reported an ORR of 28% in mpRCC (n = 4/14) treated with various PD-1/PD-L1-blocking agents, either alone or in combination with ipilimumab or VEGF-targeted therapy. In mpRCC patients treated with single-agent PD-1/PD-L1 inhibitor, the ORR was 18% (n = 2/11; 90% confidence interval (CI), 3–47%). In the overall cohort, the median TTF was 4.0 months (95% CI, 2.8–5.5) and median OS was 12.9 months (95%CI 7.4–not reached) [44]. The largest multicenter retrospective cohort included 57 patients with mpRCC treated with ICI monotherapy. Among those, 16 (28%) had type 1 pRCC, 34 (60%) type 2 pRCC, and 7 (12%) unclassified pRCC.

Table 1

Retrospective and prospective series evaluating immunotherapy in metastatic nccRCC, including pRCC.

Authors	Status	Type of Immunotherapy	N	ORR (%)	SD (%)	PD (%)	TTF (mo)	PFS (mo)	OS (mo)
Koshkin et al. 2018 [43]	retrospective	nivolumab	41 nccRCC	7 (20)	10 (29)	18 (51)	NA	3.5	NR
			16 pRCC	2 (14)	3 (21)	9 (64)	NA	NA	NA
McKay et al. 2018 [44]	retrospective	all (monotherapy or combination)	44 nccRCC	8 (18)	15 (34)	21 (48)	4.0	NA	12.9
			14 pRCC	4 (28)	4 (29)	6 (43)	4.8	NA	NA
de Vries-Brilland et al. 2019 [45]	retrospective	all (monotherapy)	57 pRCC	6 (11)	18 (33)	31 (56)	3.1	NA	14.6
			44 nccRCC	6 (14)	16 (36)	18 (41)	NA	2.2	16.3
Vogelzang et al. 2020 [46]	prospective	nivolumab	24 pRCC	2 (8)	9 (38)	11 (46)	NA	NA	NA
			165 nccRCC	41 (25)	NA	NA	NA	4.1	NR
McDermott et al. 2021 [47]	prospective	pembrolizumab	118 pRCC	30 (25)	41 (35)	47 (40)	NA	NA	NA
			36 nccRCC	9 (25)	18 (50)	9 (25)	NA	NA	NA
McKay et al. 2019 [49]	prospective	atezolizumab + bevacizumab	14 pRCC	NA	NA	NA	NA	NA	NA
			36 nccRCC	9 (25)	18 (50)	9 (25)	NA	NA	NA
Powles et al. 2019 [53,54]	prospective	durvalumab + savolitinib	41 pRCC	11 (27)	NA	NA	NA	4.9	12.3
			30 nccRCC	10 (33)	18 (60)	2 (7)	NA	9.5	NA
McGregor et al. 2020 [50]	prospective	atezolizumab + cabozantinib	15 pRCC	7 (47)	NA	NA	NA	NA	NA
			30 nccRCC	10 (33)	18 (60)	2 (7)	NA	9.5	NA

N: number of patients. NA: not available. NR: not reached. nccRCC: Renal non-clear cell carcinoma. pRCC: papillary renal carcinoma. The objective response rate (ORR), stable disease (SD) or disease in progression (PD) are defined according to the RECIST v1.1 criteria. TTF: time to treatment failure (median, month). PFS: progression-free survival (median, in months). OS: overall survival (median, in months).

With a median follow up of 12 months (95%CI 9.9–21.0), the median TTF was 3.1 months (2.7–5.0) and median OS 14.6 months (95% CI 9.0-not reached). Among the 55 patients evaluable for ORR, best response was complete response (CR) or PR in 6 patients (11%) and SD in 18 patients (33%) [45].

Prospective clinical trials evaluating single-agent ICI in mpRCC

Data emerging from prospective studies confirmed activity of ICI in patients with mpRCC (Table 1). First evidence came from the Checkmate-374 trial, which evaluated nivolumab monotherapy in nccRCC, among which 24 of 44 were pRCC. The ORR in evaluable patients was 14% including 2 PR in papillary histology [46]. Further insights into PD-1 inhibition arised from the largest prospective trial to date for single-agent ICI in nccRCC; cohort B of the Keynote-427 phase 2 study [47]. This single-arm, open-label trial of pembrolizumab in patients with advanced nccRCC included 165 patients with histologically confirmed untreated nccRCC with a Karnofsky performance score \geq 70%. Histology was confirmed by central pathology review and consisted in papillary (72%, n = 118), chromophobe (13%, n = 21) and unclassified (16%, n = 26) tumors, among which 68% belonged to intermediate/poor IMDC risk groups, and 62% were PD-L1+ (defined by combined positive score [CPS] \geq 1). Patients received pembrolizumab 200 mg IV Q3W for 35 cycles (~2 year) or until progressive disease, unacceptable toxicity, or withdrawal. At a median follow-up of 11.1 months (range 0.9–21.3), median PFS was 4.1 months and the median OS has not yet been reached with 72% of patients alive at 1 year. Overall response rate was the primary endpoint and was achieved in 24.8% (95%CI 18.5–32.2) of patients, including 8 (4.8%) with CR and 33 (20%) with PR in the entire cohort. RNA-sequencing-based, T-cell-inflamed GEP signature was significantly associated with ORR (p = 0.002) [48]. In patients with mpRCC, ORR was 25.4% (95%CI 17.9–34.3). The safety of pembrolizumab in this setting was similar to that of other tumor types, with limited incidence of grade 3–5 treatment-related adverse events (TRAEs), which occurred in 11% of patients including 2 fatal events (pneumonia and cardiac arrest).

Combination trials of ICI in mpRCC

The combination of ICI and TKI has been shown to be synergistic in preclinical models, in which anti-angiogenic effects of TKI, through vasculature normalization, lead to increased T effector lymphocyte infiltration within the tumor, and decreased infiltration of pro-tumor myeloid cells. The combination of atezolizumab and bevacizumab has been evaluated in a multicenter, phase II, open-label, single arm study in patients with nccRCC and ccRCC with > 20% sarcomatoid

differentiation [49]. Fifty-two patients were enrolled, of whom 36 had nccRCC (papillary n = 14, chromophobe n = 8, unclassified RCC n = 3, collecting duct n = 3, translocation n = 3, other n = 5) including 16 who received prior systemic therapy. The ORR was 31% in the overall cohort and 25% in the nccRCC subgroup. COSMIC-021, a multi-center phase 1b study, evaluated the combination of cabozantinib with atezolizumab in nccRCC (cohort 10) [50]. Thirty patients received cabozantinib 40 mg PO QD and atezolizumab 1200 mg IV Q3W, with a median follow-up of 13.0 months (range 8–20). Histological subtypes included 15 papillary, 7 chromophobe and 8 other, and IMDC risk groups were mostly favorable (37%) or intermediate (50%). Only five patients (17%) had received prior VEGFR-TKI therapy. Confirmed ORR per RECIST v1.1 was 33% (80% CI 22–47), including 6 mpRCC, with a DCR of 93%. The median PFS was 9.5 months (5.5 to not reached).

Additional targets including MET are thought to impact anti-tumor immunity through regulation of VEGF-axis and macrophage activation, and could be interesting targets in combination with ICI [51,52]. CALYPSO was a single arm phase I/II clinical trial evaluating the combination of savolitinib (MET inhibitor) and durvalumab (PD-L1 inhibitor) for patients with mpRCC [53,54]. Patients were given a 4 week run-in with savolitinib 600 mg every other day, with subsequent addition of durvalumab 1500 mg every 4 weeks. Forty-one patients were treated including both treatment naïve (68%) and previously treated patients (32%). Most patients had IMDC good (29%) or intermediate (63%) risk disease. Up to 12% of patients never received durvalumab due to clinical progression during the savolitinib run-in phase. At a median follow up of 14.3 months, the overall confirmed response rate was 27%, median PFS was 4.9 months (2.5–12.0 months), and median OS was 12.3 months (5.8–21.3 months). Importantly, exploratory biomarker analysis showed that PD-L1 and MET expression were not associated with higher response rate or longer overall survival, highlighting challenges underlying patient selection for combination regimens.

Ongoing trials evaluating ICI in patients with mpRCC

Several studies are ongoing to evaluate ICI and ICI combinations in metastatic nccRCC patients. Considering that pRCC is the leading nccRCC subtype, those studies are expected to provide new insights into the activity of ICI in mpRCC (Table 2). The combination of nivolumab plus ipilimumab has been shown to increase OS against sunitinib in mccRCC of intermediate or poor risk in the CM214 trial [35], while providing an interesting CRR > 10%, prompting its evaluation in rarer nccRCC subtypes. SUNNIFORECAST (Sunitinib vs. Nivolumab + Ipilimumab as First line treatment Of REnal cell CAncer of non-clear cell SubTypes) is a Phase II, randomized, open-label investigator initiated trial (IIT) of nivolumab combined with ipilimumab versus standard of

Table 2

Ongoing prospective trials evaluating immunotherapy in metastatic nccRCC, including pRCC.

Registration No.	Phase	Experimental arm	Randomized study versus	Sample size
NCT03075423	II	nivolumab-ipilimumab	sunitinib	306 nccRCC
NCT03177239	II	nivolumab, followed by nivolumab-ipilimumab	–	85 nccRCC
NCT03635892	II	nivolumab-cabozantinib	–	57 nccRCC
NCT04413123	II	nivolumab-ipilimumab-cabozantinib	–	40 nccRCC
NCT04267120	II	pembrolizumab-lenvatinib	–	34 nccRCC
NCT04704219	II	pembrolizumab-lenvatinib	–	152 nccRCC
NCT04338269	III	atezolizumab-cabozantinib	cabozantinib	500 RCC

nccRCC: Renal non-clear cell carcinoma. pRCC: papillary renal carcinoma. RCC: Renal cell carcinoma.

care in subjects with previously untreated and advanced nccRCC (NCT03075423). Given the durability of responses associated with immunotherapies, nivolumab combined with ipilimumab is hypothesized to provide greater clinical benefit, as measured by OS rate at 12 months (primary endpoint) in these patients with adverse prognosis. The ANZUP-1602 study is an ongoing Phase II sequential treatment trial of single agent nivolumab, followed by the combination of ipilimumab + nivolumab, targeted at metastatic or unresectable nccRCC (NCT03177239).

Other studies evaluate further associations of TKI in combination with ICI. A single institution phase II trial of cabozantinib and nivolumab is currently underway in patients with advanced or metastatic nccRCC, who have not received prior PD-1/PD-L1 directed therapy (NCT03635892). The CONTACT-03 trial is a phase III, multicenter, randomized, open-label study designed to evaluate the efficacy and safety of atezolizumab given in combination with cabozantinib versus cabozantinib alone in participants with inoperable, locally advanced, or metastatic RCC who experienced radiographic tumor progression during or after ICI treatment in the metastatic setting, including those with papillary or unclassified nccRCC (NCT04338269). Both the LENKYN (NCT04267120) and Keynote-B61 (NCT04704219) trials will evaluate lenvatinib in combination with pembrolizumab in subjects with untreated advanced nccRCC. Following developments in mcrRCC, triplets are also being investigated in nccRCC, with a phase 2 study of cabozantinib in combination with nivolumab and ipilimumab in advanced nccRCC (NCT04413123).

Discussion

The activity of ICI, as a single agent appears variable in patients with mpRCC, with ORR ranging from 8 to 25%. These variations may be explained by small sample sizes owing to the rarity of these tumors, their misclassification, and patient-level heterogeneity, as well as possible difference in activity according to pRCC subtype. Notably, few studies were specific to mpRCC, as most reported on heterogeneous populations of nccRCC, and most included both pretreated and untreated patients. The Keynote-427 cohort B study remains the most interesting dataset to date, showing promising antitumor activity with first-line pembrolizumab monotherapy in mpRCC in the largest cohort to date [47].

Further activity could be gained from combinations, but optimal partners still need to be investigated. Concerning combination treatments in mcrRCC, nivolumab plus ipilimumab have been FDA-approved intermediate and poor-risk ccRCC [35], while pembrolizumab plus axitinib [55] and nivolumab plus cabozantinib [56] have been approved

for all ccRCC risk groups according to the IMDC. In mpRCC, the strong rationale for investigating MET and PD-L1 inhibition resulted in the development of savolitinib, which unfortunately could not demonstrate superiority over sunitinib in a selected population [30], while combination of savolitinib and durvalumab could not demonstrate a clear improvement in ORR in the phase 2 CALYPSO trial [54]. Longer follow-up may inform potential long-term benefit of such combination. Of note, 12% of patients never received durvalumab due to clinical progression during the savolitinib run in phase in the CALYPSO trial, highlighting the aggressive features of mpRCC and the need to investigate upfront combination strategies. Partnering ICI with TKI targeting multiple kinases involved in angiogenesis and immunity may provide interesting results as shown in mcrRCC with the combination of cabozantinib and nivolumab [56]. Despite a small number of patients, the results of COSMIC-021 cohort 10 study, evaluating the atezolizumab-cabozantinib combination, are particularly promising with an ORR of 47% [50]. Three studies, including 2 dedicated to nccRCC, evaluating the association of cabozantinib with ICI are being conducted (NCT03635892, NCT04413123, NCT04338269). Combining two distinct ICI may also help achieve sustained anti-tumor immunity, as seen in melanoma [57] and mcrRCC [35]. Evaluation of the nivolumab-ipilimumab combination is eagerly awaited in nccRCC, while ancillary work will be important to identify factors associated with prolonged disease control.

Based on these initial results, it is unlikely that an ICI-ICI approach is the most appropriate. Metastatic pRCC might be more sensitive to a TKI-ICI approach. However, being a very heterogeneous group, it would be even more necessary to rely on predictive biomarkers.

Correlates of ICI activity in mpRCC remains largely unknown. The microenvironment of pRCC is still to be described, as immune infiltration and expression of immune checkpoints, both in immunohistochemistry and transcriptomics, or even mutational burden, may be critical factors to select patients [58–62]. Preliminary works have identified sub-populations of pRCC with higher infiltration of cytotoxic lymphocytes, but correlation with ICI activity remains unknown [63]. Further insights may arise from expression signatures that may help identify the immune phenotype of these tumors [48], as shown in ccRCC where T effector signatures and checkpoint expression were associated with improved outcomes on ICI [64,65].

Conclusion

Papillary RCC is a distinct entity associated with poor outcomes. Efficacy of ICI as single agent remains limited, but combinations with TKI harbor promising response rates and may enter the standard of care in untreated patients. Collaborative work is needed to refine the molecular and immune landscape of pRCC, and pursue efforts to set up predictive biomarker-driven clinical trials in these rare tumors.

Funding

This research did not receive any specific grant from funding agencies in the public, commercial, or not-for-profit sectors.

Declaration of Competing Interest

The authors declare the following financial interests/personal relationships which may be considered as potential competing interests: M.D.V.-B.: Research Grant: Ipsen. DF.McD.: Honoraria and Consulting: BMS, Pfizer, Merck, Alkermes, Inc., EMD Serono, Eli Lilly and Company, Iovance, Eisai Inc., Werewolf Therapeutics, Calithera Biosciences. Research support: BMS, Merck, Genentech, Pfizer, Exelixis, X4 Pharma, Alkermes, Inc. C.S.: Advisory role: Astellas Pharma, Bayer, BMS, Eusa Pharma, Hoffmann-La Roche, Ipsen, Merck, Novartis, Pfizer, Sanofi-aventis. Research Grant, Institutional, Financial interest: AB Science, Aragon Pharmaceuticals, Astellas Pharma, Astrazeneca AB, Bayer,

Blueprint Medicines Corporation, Boehringer Ingelheim España, S.A., BMS, Clovis Oncology, Exelixis INC, F., Genentech INC, Glaxosmithkline, Hoffmann-La Roche LTD, Novartis Farmacéutica, Pfizer S.L.U, Sanofi- Aventis. T.P.: Research funding: AstraZeneca/MedImmune, Genentech/Roche and Novartis. Consulting fees: Genentech/Roche, Pfizer, GlaxoSmithKline and Merck. M.G.-G.: Honoraria and travel expenses: Amgen, Astellas, AstraZeneca, Bayer, Bristol Myers Squibb, Ipsen, Janssen, Merck KGaA, MSD, Novartis, Pfizer, Roche and Sanofi. A. R.: Consulting or advisory role: Pfizer, BMS, Astra Zeneca, Roche, MSD, Ipsen ; Travel, accomodations, expenses: Pfizer, BMS, Astra Zeneca, Roche, MSD, Ipsen ; Institutional. Grant: Pfizer. R.F.: Honoraria: BMS, Ipsen. B.E.: Advisory role: BMS, Pfizer, Novartis, Oncorena, Immunicum. Research grants: BMS, Novartis, Aveo. L.A.: Advisory role (Institution): BMS, MSD, Pfizer, Novartis, Amgen, Astellas, Ipsen, Roche, Merck, Astrazeneca, Exelixis, Peloton therapeutics, Corvus pharmaceuticals, Janssen, Eisai, 4D Pharma.

References

- Albiges L, Flippot R, Rioux-Leclercq N, Choueiri TK. Non-Clear Cell Renal Cell Carcinomas: From Shadow to Light. *JCO*2018792531 *J Clin Oncol Off J Am Soc Clin Oncol* 2018. <https://doi.org/10.1200/JCO.2018.79.2531>.
- Network CGAR, et al. Comprehensive Molecular Characterization of Papillary Renal-Cell Carcinoma. *N Engl J Med* 2016;374:135–45.
- Moch H, Cubilla AL, Humphrey PA, Reuter VE, Ulbright TM. The 2016 WHO Classification of Tumours of the Urinary System and Male Genital Organs—Part A: Renal, Penile, and Testicular Tumours. *Eur Urol* 2016;70:93–105.
- Vera-Badillo FE, et al. Systemic Therapy for Non-clear Cell Renal Cell Carcinomas: A Systematic Review and Meta-analysis. *Eur Urol* 2015;67:740–9.
- de Velasco G, et al. Comprehensive Analysis of Survival Outcomes in Non-Clear Cell Renal Cell Carcinoma Patients Treated in Clinical Trials. *Clin Genitourin Cancer* 2017;15:652–660.e1.
- Connor Wells J, et al. Characterizing the outcomes of metastatic papillary renal cell carcinoma. *Cancer Med* 2017;6:902–9.
- Kroeger N, et al. Metastatic non-clear cell renal cell carcinoma treated with targeted therapy agents: characterization of survival outcome and application of the International mRCC Database Consortium criteria. *Cancer* 2013;119:2999–3006.
- Ravaud A, et al. First-line treatment with sunitinib for type 1 and type 2 locally advanced or metastatic papillary renal cell carcinoma: a phase II study (SUPAP) by the French Genitourinary Group (GETUG)†. *Ann Oncol* 2015;26:1123–8.
- Negrier S, et al. Axitinib in first-line for patients with metastatic papillary renal cell carcinoma: Results of the multicentre, open-label, single-arm, phase II AXIPAP trial. *Eur J Cancer Oxf Engl* 2020;1990(129):107–16.
- Leroy X, et al. Morphologic Subtyping of Papillary Renal Cell Carcinoma: Correlation with Prognosis and Differential Expression of MUC1 between the Two Subtypes. *Mod Pathol* 2002;15:1126–30.
- Lopez-Beltran A, et al. 2009 update on the classification of renal epithelial tumors in adults. *Int J Urol Off J Jpn Urol Assoc* 2009;16:432–43.
- de Peralta-Venturina M, et al. Sarcomatoid differentiation in renal cell carcinoma: a study of 101 cases. *Am J Surg Pathol* 2001;25:275–84.
- Chevillat JC, et al. Sarcomatoid renal cell carcinoma: an examination of underlying histologic subtype and an analysis of associations with patient outcome. *Am J Surg Pathol* 2004;28:435–41.
- Albiges L, et al. MET Is a Potential Target across All Papillary Renal Cell Carcinomas: Result from a Large Molecular Study of pRCC with CGH Array and Matching Gene Expression Array. *Clin Cancer Res* 2014;20:3411–21.
- Abou Alaiwi S, et al. Mammalian SWI/SNF Complex Genomic Alterations and Immune Checkpoint Blockade in Solid Tumors. *Cancer Immunol Res* 2020;8:1075–84.
- Voss MH, et al. Phase II Trial and Correlative Genomic Analysis of Everolimus Plus Bevacizumab in Advanced Non-Clear Cell Renal Cell Carcinoma. *J Clin Oncol Off J Am Soc Clin Oncol* 2016;34:3846–53.
- Motzer RJ, et al. Nivolumab versus Everolimus in Advanced Renal-Cell Carcinoma. *N Engl J Med* 2015;373:1803–13.
- Coorthod G, Tucci M, Di Maio M, Scagliotti GV. Papillary renal cell carcinoma: A review of the current therapeutic landscape. *Crit Rev Oncol Hematol* 2015;96:100–12.
- Giles RH, et al. Recommendations for the Management of Rare Kidney Cancers. *Eur Urol* 2017;72:974–83.
- Barata PC, Rini BI. Treatment of renal cell carcinoma: Current status and future directions. *CA Cancer J Clin* 2017;67:507–24.
- Armstrong AJ, et al. Everolimus versus sunitinib for patients with metastatic non-clear cell renal cell carcinoma (ASPEN): a multicentre, open-label, randomised phase 2 trial. *Lancet Oncol* 2016;17:378–88.
- Tannir NM, et al. Everolimus Versus Sunitinib Prospective Evaluation in Metastatic Non-Clear Cell Renal Cell Carcinoma (ESPN): A Randomized Multicenter Phase 2 Trial. *Eur Urol* 2016;69:866–74.
- Knox JJ, et al. Final overall survival analysis for the phase II RECORD-3 study of first-line everolimus followed by sunitinib versus first-line sunitinib followed by everolimus in metastatic RCC. *Ann Oncol Off J Eur Soc Med Oncol* 2017;28:1339–45.
- Escudier B, et al. Open-label phase 2 trial of first-line everolimus monotherapy in patients with papillary metastatic renal cell carcinoma: RAPTOR final analysis. *Eur J Cancer* 2016;69:226–35.
- Shuch B, Hahn AW, Agarwal N. Current Treatment Landscape of Advanced Papillary Renal Cancer. *J Clin Oncol Off J Am Soc Clin Oncol* 2017;35:2981–3.
- Martínez Chanzá N, et al. Cabozantinib in advanced non-clear-cell renal cell carcinoma: a multicentre, retrospective, cohort study. *Lancet Oncol* 2019. [https://doi.org/10.1016/S1470-2045\(18\)30907-0](https://doi.org/10.1016/S1470-2045(18)30907-0).
- Pal SK, et al. A comparison of sunitinib with cabozantinib, crizotinib, and savolitinib for treatment of advanced papillary renal cell carcinoma: a randomised, open-label, phase 2 trial. *The Lancet* 2021;397:695–703.
- Choueiri TK, et al. Phase II and Biomarker Study of the Dual MET/VEGFR2 Inhibitor Foretinib in Patients With Papillary Renal Cell Carcinoma. *J Clin Oncol* 2013;31:181–6.
- Choueiri TK, et al. Biomarker-Based Phase II Trial of Savolitinib in Patients With Advanced Papillary Renal Cell Cancer. *J Clin Oncol* 2017;35:2993–3001.
- Choueiri TK, et al. Efficacy of Savolitinib vs Sunitinib in Patients With MET-Driven Papillary Renal Cell Carcinoma: The SAVOIR Phase 3 Randomized Clinical Trial. *JAMA Oncol* 2020;6:1247–55.
- Iacovelli R, et al. Prognostic Role of PD-L1 Expression in Renal Cell Carcinoma. A Systematic Review and Meta-Analysis. *Target Oncol* 2016;11:143–8.
- Callea M, et al. Differential Expression of PD-L1 between Primary and Metastatic Sites in Clear-Cell Renal Cell Carcinoma. *Cancer Immunol Res* 2015;3:1158–64.
- Mori K, et al. The Predictive Value of Programmed Death Ligand 1 in Patients with Metastatic Renal Cell Carcinoma Treated with Immune-checkpoint Inhibitors: A Systematic Review and Meta-analysis. *S0302283820307831 Eur Urol* 2020. <https://doi.org/10.1016/j.eururo.2020.10.006>.
- Choueiri TK, et al. Biomarker analyses from JAVELIN Renal 101: Avelumab + axitinib (A+Ax) versus sunitinib (S) in advanced renal cell carcinoma (aRCC). *J Clin Oncol* 2019;37:101.
- Motzer RJ, et al. Nivolumab plus Ipilimumab versus Sunitinib in Advanced Renal-Cell Carcinoma. *N Engl J Med* 2018. <https://doi.org/10.1056/NEJMoa1712126>.
- Albiges L, Flippot R, Escudier B. Immune Checkpoint Inhibitors in Metastatic Clear-cell Renal Cell Carcinoma: Is PD-L1 Expression Useful?. *S0302283821001676 Eur Urol* 2021. <https://doi.org/10.1016/j.eururo.2021.02.040>.
- Choueiri TK, et al. PD-L1 expression in nonclear-cell renal cell carcinoma. *Ann Oncol* 2014;25:2178–84.
- Motoshima T, et al. PD-L1 expression in papillary renal cell carcinoma. *BMC Urol* 2017;17:8.
- Charoentong P, et al. Pan-cancer Immunogenomic Analyses Reveal Genotype-Immunophenotype Relationships and Predictors of Response to Checkpoint Blockade. *Cell Rep* 2017;18:248–62.
- Danaher P, et al. Pan-cancer adaptive immune resistance as defined by the Tumor Inflammation Signature (TIS): results from The Cancer Genome Atlas (TCGA). *J Immunother Cancer* 2018;6.
- Thorsson V, et al. The Immune Landscape of Cancer. *Immunity* 2018;48:812–830.e14.
- Ricketts CJ, et al. The Cancer Genome Atlas Comprehensive Molecular Characterization of Renal Cell Carcinoma. *Cell Rep* 2018;23:313–326.e5.
- Koshkin VS, et al. Clinical activity of nivolumab in patients with non-clear cell renal cell carcinoma. *J Immunother Cancer* 2018;6.
- McKay RR, et al. The Clinical Activity of PD-1/PD-L1 Inhibitors in Metastatic Non-Clear Cell Renal Cell Carcinoma. *Cancer Immunol Res* 2018;6:758–65.
- de Vries-Brilland M, et al. Are immune checkpoint inhibitors a valid option for papillary renal cell carcinoma? A multicentre retrospective study. *Eur J Cancer* 2020;136:76–83.
- Vogelzang NJ, et al. Safety and Efficacy of Nivolumab in Patients With Advanced Non-Clear Cell Renal Cell Carcinoma: Results From the Phase IIIB/IV CheckMate 374 Study. *Clin Genitourin Cancer* 2020. <https://doi.org/10.1016/j.clgc.2020.05.006>.
- McDermott DF, Open-Label S-A, et al. Phase II Study of Pembrolizumab Monotherapy as First-Line Therapy in Patients With Advanced Non-Clear Cell Renal Cell Carcinoma. *J Clin Oncol* JCO2002365 2021. <https://doi.org/10.1200/JCO.20.02365>.
- McDermott DF, et al. Association of gene expression with clinical outcomes in patients with renal cell carcinoma treated with pembrolizumab in KEYNOTE-427. *J Clin Oncol* 2020;38:5024.
- McKay RR, et al. Results of a phase II study of atezolizumab and bevacizumab in non-clear cell renal cell carcinoma (nccRCC) and clear cell renal cell carcinoma with sarcomatoid differentiation (sccRCC). *J Clin Oncol* 2019;37:548.
- McGregor BA, et al. 709P Cabozantinib (C) in combination with atezolizumab (A) in non-clear cell renal cell carcinoma (nccRCC): Results from cohort 10 of the COSMIC-021 study. *Ann Oncol* 2020;31:5558.
- Papaccio F, et al. HGF/MET and the Immune System: Relevance for Cancer Immunotherapy. *Int J Mol Sci* 2018;19.
- Hirsch L, Flippot R, Escudier B, Albiges L. Immunomodulatory Roles of VEGF Pathway Inhibitors in Renal Cell Carcinoma. *Drugs* 2020;80:1169–81.
- Powles T, et al. A phase II study investigating the safety and efficacy of savolitinib and durvalumab in metastatic papillary renal cancer (CALYPSO). *J Clin Oncol* 2019;37:545.
- Suarez Rodriguez C, et al. Overall survival results for durvalumab and savolitinib in metastatic papillary renal cancer. *J Clin Oncol* 2020;38:619.
- Rini BI, et al. Pembrolizumab plus Axitinib versus Sunitinib for Advanced Renal-Cell Carcinoma. *N Engl J Med* 2019;380:1116–27.

- [56] Choueiri TK, et al. 696O_PR Nivolumab + cabozantinib vs sunitinib in first-line treatment for advanced renal cell carcinoma: First results from the randomized phase III CheckMate 9ER trial. *Ann Oncol* 2020;31:S1159.
- [57] Larkin J, et al. Five-Year Survival with Combined Nivolumab and Ipilimumab in Advanced Melanoma. *N Engl J Med* 2019;381:1535–46.
- [58] Choueiri TK, et al. Immunomodulatory Activity of Nivolumab in Metastatic Renal Cell Carcinoma. *Clin Cancer Res* 2016;22:5461–71.
- [59] Rooney MS, Shukla SA, Wu CJ, Getz G, Hacohen N. Molecular and Genetic Properties of Tumors Associated with Local Immune Cytolytic Activity. *Cell* 2015;160:48–61.
- [60] Braun DA, et al. Interplay of somatic alterations and immune infiltration modulates response to PD-1 blockade in advanced clear cell renal cell carcinoma. *Nat Med* 2020;26:909–18.
- [61] Lee M, Samstein RM, Valero C, Chan TA, Morris LGT. Tumor mutational burden as a predictive biomarker for checkpoint inhibitor immunotherapy. *Hum Vaccines Immunother* 2020;16:112–5.
- [62] Meylan M, et al. 700O Kidney ccRCC immune classification (KIC) enhances the predictive value of T effector (Teff) and angiogenesis (Angio) signatures in response to nivolumab (N). *Ann Oncol* 2020;31:S553.
- [63] De Vries-brilland M, et al. Are immune checkpoint inhibitors a valid option for papillary renal cell carcinoma? Transcriptomic characterization of the immune infiltrate. *Ann Oncol* 2019;30:v392–3.
- [64] Şenbabaoglu Y, et al. Tumor immune microenvironment characterization in clear cell renal cell carcinoma identifies prognostic and immunotherapeutically relevant messenger RNA signatures. *Genome Biol* 2016;17:231.
- [65] McDermott DF, et al. Clinical activity and molecular correlates of response to atezolizumab alone or in combination with bevacizumab versus sunitinib in renal cell carcinoma. *Nat Med* 2018;24:749–57.

2. Rationnel biologique

2.1. Infiltration immunitaire : généralités dans le cancer

Afin de comprendre les modes d'actions des inhibiteurs des points de contrôle immunitaire, il est tout d'abord important de comprendre l'interaction dynamique entre les cancers et le système immunitaire au cours de l'évolution de la maladie.

La notion selon laquelle le système immunitaire régule le développement du cancer est dorénavant acquise et considérée comme caractéristique du cancer (112). La théorie de l'immuno-editing développe cette notion en y décrivant trois phases : élimination, équilibre, échappement (113) (**Figure 3**). La phase d'élimination consiste en la reconnaissance des cellules cancéreuses et leurs destructions par le système immunitaire. La phase d'équilibre est une phase de persistance et de tolérance de la tumeur malgré une pression par le système immunitaire pour la rejeter. La phase d'échappement contribue au développement des cellules cancéreuses par inefficacité du système immunitaire et émergence de clones tumoraux résistants (114).

Au cours de la progression du cancer à travers ces 3 phases, les tumeurs subissent donc un « immuno-editing », les rendant moins immunogènes et plus aptes à établir un microenvironnement immunosuppresseur. Par conséquent, l'immuno-editing du cancer intègre les interactions complexes entre le système immunitaire et les cellules tumorales se produisant dans le microenvironnement tumoral (115). Dans le cas du cancer, le système immunitaire n'ignore pas la présence de la maladie mais est au contraire activement supprimé par celle-ci. En effet, un "immunogramme du cancer" a été décrit, reposant sur deux observations clés (116). Le résultat des interactions entre le cancer et le système immunitaire repose sur un certain nombre de paramètres largement

indépendants les uns des autres, tels que le caractère "étranger" de la tumeur et les mécanismes d'inhibition des lymphocytes T. De plus, la "valeur" de ces paramètres peut varier considérablement d'un patient à l'autre. Par exemple, chez certains patients, l'inhibition intra tumorale des cellules T spécifiques de la tumeur sera le seul défaut à corriger, alors que chez d'autres patients, la tumeur peut simplement être insuffisamment étrangère pour susciter une réponse des cellules T cliniquement pertinente. Un principe fondamental de l'immuno-editing du cancer est que la reconnaissance des antigènes tumoraux par les lymphocytes T peut conduire à l'élimination ou le modelage immunologique d'un cancer émergent (115). En raison de la nature multifactorielle des interactions cancer-immunité, des combinaisons de biomarqueurs seront par définition nécessaires. Le défi consiste à déterminer quels patients sont les plus aptes à recevoir des traitement par immunothérapies et comment nous pouvons utiliser les informations sur leurs tumeurs et leurs micro-environnements afin de cibler le traitement personnalisé qui sera le plus efficace (114). L'enjeu est donc de pouvoir caractériser le microenvironnement tumoral chez les patients atteints de cancer, révélant des preuves de l'existence de phénotypes immunologiques distincts, notamment sur la présence ou l'absence d'une inflammation basée sur les lymphocytes T (117).

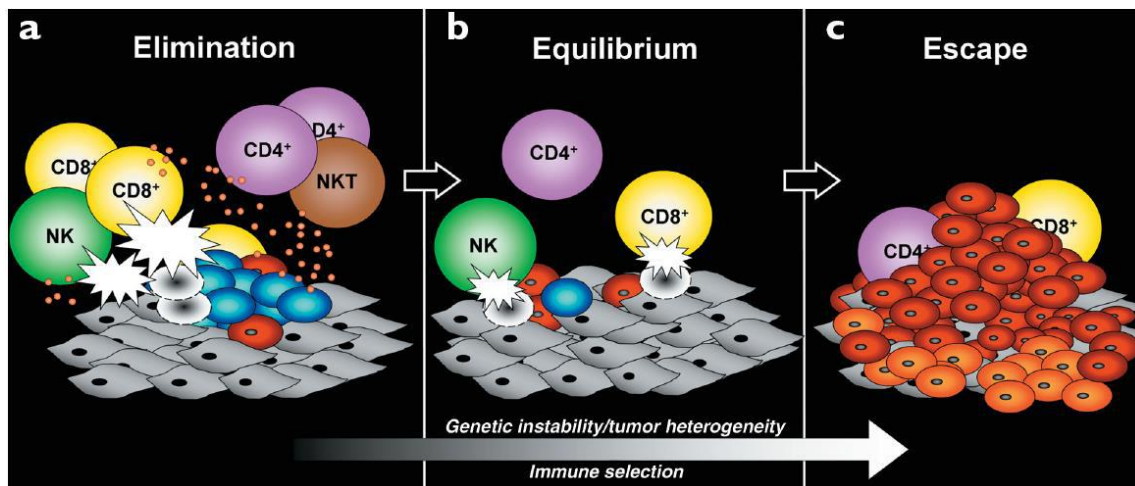


Figure 3 : Les 3 « E » de la théorie de l'immuno-editing.

(a) *Elimination* (b) *Equilibre* (c) *Echappement* (extrait de Dunn et al., 2002(118))

a) Rôle de l'infiltration T

Les lymphocytes T (LT) agissent comme supresseurs des cellules tumorales extrinsèques et apparaissent alors être le principal mécanisme immunitaire d'éradication de la tumeur. En effet, les cellules T CD8+ cytotoxiques sont des cellules immunitaires particulièrement efficaces pour la médiation des réponses immunitaires anti-tumorales. Ces cellules peuvent apprendre à reconnaître les antigènes spécifiques de la tumeur présentés par les cellules présentatrices d'antigènes (CPA) via les molécules de classe I du complexe majeur d'histocompatibilité (CMH). Deux signaux sont nécessaires pour l'activation des lymphocytes T : la reconnaissance de l'antigène peptidique présenté par le CMH (signal 1) et la co-stimulation par CD28 après liaison à CD80 ou CD86 exprimée par les CPA (signal 2). Les LT, ainsi activés, effectuent la destruction ciblée des cellules tumorales, notamment par l'intermédiaire de protéines telles que granzyme A (GZMA) et perforine (PRF1) (**Figure 4A**).

Une réponse immunitaire anti-tumorale spécifique se traduit donc par une infiltration lymphocytaire dans les tumeurs (119). En effet, l'infiltration tumorale par les LT s'est

révélée être corrélée à un bon pronostic dans la plupart des cancers (120). De même, la réponse immunitaire adaptative par les LT CD8+ joue un rôle crucial dans l'activité anti tumorale des inhibiteurs des points de contrôle (117,121).

b) Rôle de l'infiltration B : les TLS

Il convient de noter que les cellules B participent probablement aussi au processus d'immuno-editing du cancer (122). Les lymphocytes B (LB) sont une composante majeure du microenvironnement tumoral, où ils sont principalement associés aux structures lymphoïdes tertiaires (TLS) (123). Une des hypothèses qui pourrait expliquer la présence de cellules T dans le microenvironnement tumoral dans un sous-ensemble de cancers est la génération de ces TLS (124). Les tumeurs infiltrées par les cellules T expriment des chemokines qui médient probablement le recrutement des cellules T effectrices CD8+ mais expriment également CCL21 qui recrute les cellules T naïves et les cellules dendritiques activées (125). La génération de ces structures peut représenter une composante de la réponse immunitaire de l'hôte à la croissance tumorale. Les TLS pourrait favoriser les collaborations entre les cellules T et les cellules B spécifiques de la tumeur qui soutiendraient les fonctions effectrices des cellules T CD8+ infiltrant la tumeur (126). À cet égard, l'avantage d'une densité élevée de cellules T CD8+ dans une tumeur est annulé en l'absence de cellules dendritiques associées aux TLS (122). Comme leur présence est également associée à l'accumulation de cellules T effectrices CD8+, il est concevable que l'amorçage spontané d'une réponse des cellules T antitumorales entraîne une inflammation chronique dans le microenvironnement tumoral qui génère ensuite des signaux pour la génération de TLS (127).

Les cellules B ont récemment été impliquées dans les réponses à l'immunothérapie du cancer (122). En effet, les tumeurs présentant des TLS matures, une forte densité de cellules B et de plasmocytes, ainsi que la présence d'anticorps dirigés contre des antigènes associés à la tumeur sont généralement associées à des réponses à l'immunothérapie favorables par rapport aux tumeurs ne présentant pas ces caractéristiques (123,128-130).

2.2. Principes de l'immunothérapie par les inhibiteurs de checkpoint

Il existe différentes options de traitement d'immunothérapie dans le cancer du rein, en monothérapie ou en combinaison par double immunothérapie (anti-CTLA4+anti PD-L1) ou par immunothérapie (anti PD-L1) et TKI. Dans ce paragraphe, nous abordons succinctement le rationnel thérapeutique de ces différentes molécules et les stratégies de traitement.

CTLA4, un des premiers récepteurs inhibiteurs à jouer un rôle dans la suppression des réponses des LT, est structurellement similaire à CD28 et se lie à CD80 et CD86 avec une affinité plus élevée que CD28 (131,132). Il a été suggéré que l'expression de CTLA-4 interfère avec l'activation des LT en réduisant la co-stimulation CD28, et ainsi diminue l'activité effectrice des LT. Les anticorps neutralisants anti-CTLA-4 (ipilimumab) inhibent la liaison de CTLA-4 à CD80/86 et favorisent alors l'activation des LT (**Figure 4B**).

Le récepteur inhibiteur PD-1 et ses ligands PD-L1 ont gagné en importance ces dernières années avec l'approbation de plusieurs anticorps ciblant PD-1 ou PD-L1 pour le traitement du cancer (nivolumab, pembrolizumab, atezolizumab, avelumab...) (133). PD-1 est exprimé sur les LT, les LB et certaines cellules myéloïdes ; cependant, son rôle est

mieux caractérisé dans les LT. L'expression de PD-1 sur les LT est induite par la stimulation antigénique (134). Contrairement au CTLA-4, qui limite l'activation précoce des LT, PD-1 exerce principalement son effet inhibiteur sur les LT en périphérie où ces derniers rencontrent les ligands PD-L1 (135). Deux ligands de PD-1 ont été identifiés jusqu'à présent, PD-L1 et PD-L2 (136,137), qui sont exprimés par différents types de cellules, y compris les cellules tumorales, les cellules dendritiques myéloïdes dérivées des monocytes, les cellules épithéliales, les LT et les LB. La liaison entre PD-1 et son ligand interfère avec la cascade de signalisation en aval du récepteur des lymphocytes T (*T-cell receptor*, TCR). Cette liaison peut ainsi réprimer les fonctions effectrices des LT voire entraîner leur épuisement. Les anticorps qui bloquent l'interaction de PD-1 avec PD-L1/2 rétablissent la fonction effectrice des LT (138) (**Figure 4C**).

De cette manière, les inhibiteurs des points de contrôle permettent au système immunitaire d'améliorer l'efficacité de la lutte contre les cellules malignes (139). Le prérequis principal pour induire une réponse immunitaire est alors la préexistence des lymphocytes T, notamment cytotoxiques, limitée par des points de contrôle immunitaires spécifiques (140). Les tumeurs des répondeurs aux anti-PD-1 apparaissent bien enrichies en CD8+ cytotoxiques (141), ce qui en fait des cellules clés pour une réponse à l'immunothérapie.

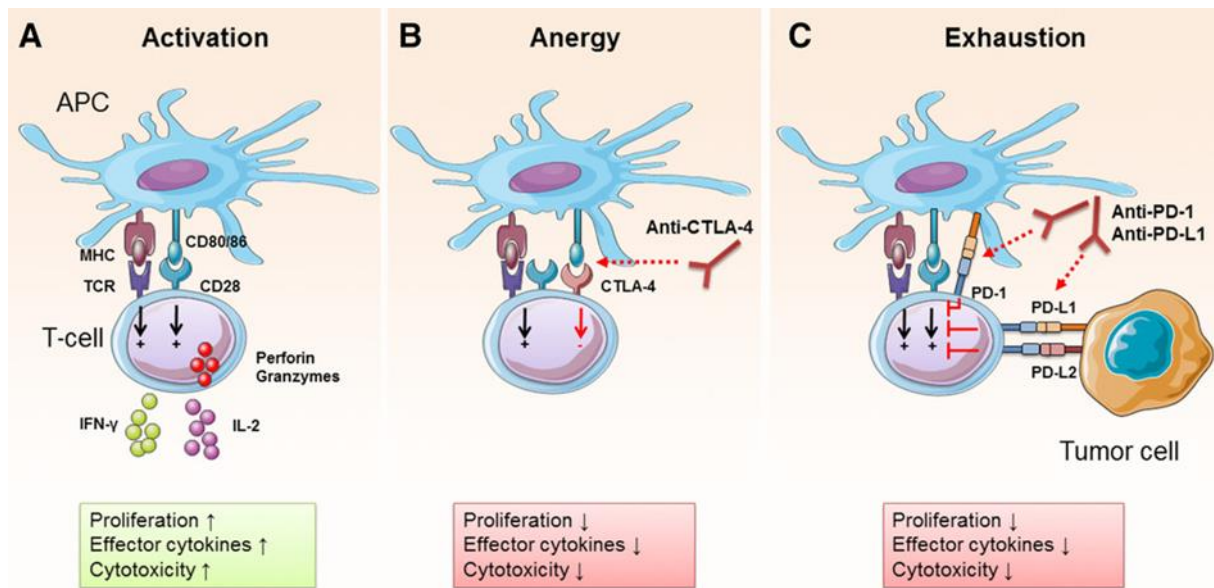


Figure 4 : Mécanismes d'action des points de contrôle immunitaires CTLA-4 et PD-1.

D'après (142). (A) Les cellules présentatrices d'antigènes (CPA) présentent des antigènes aux lymphocytes T (LT) par interaction du CMH avec le TCR et co-stimulent les LT par liaison CD80/86 à CD28. Les LT ainsi activés, prolifèrent, sécrètent des molécules effectrices (IFN- γ , IL-2, perforine, granzyme) et acquièrent une activité cytotoxique. (B) CTLA-4, en se liant à CD80/86, limite la co-stimulation par CD28, conduisant à l'anergie des LT. Les LT anergiques ont une fonction effectrice limitée. Les anticorps anti-CTLA-4 inhibent la liaison de CTLA-4 à CD80/86 et favorisent alors l'activation des LT. (C) PD-1, exprimé sur les LT, peut se lier à PD-L1 et PD-L2, généralement exprimés par les CPA ou les cellules tumorales. La liaison entre PD-1 et son ligand interfère avec la cascade de signalisation en aval du TCR, réprimant ainsi les fonctions effectrices des LT jusqu'à épuisement. Les anticorps qui bloquent l'interaction de PD-1 avec PD-L1/2 rétablissent la fonction effectrice des LT. Les flèches noires indiquent l'activation et les flèches rouges pleines indiquent la suppression. Les flèches rouge pointillées indiquent le blocage des interactions récepteur-ligand.

Par ailleurs, les agents anti-angiogéniques ont des effets pléiotropes. Il a été démontré que les inhibiteurs du VEGF, en permettant la normalisation de la vascularisation, entraînent une augmentation de l'infiltration des lymphocytes effecteurs T dans la tumeur. Cet effet atténue ainsi le microenvironnement tumoral immunosuppresseur, en diminuant l'infiltration des cellules pro-tumorales, telles que les LT régulateurs ou encore les cellules suppressives myéloïdes (MDSC). Ainsi, l'environnement immunitaire devient plus favorable pour envisager une efficacité de l'immunothérapie. En outre, les thérapies ciblées peuvent potentialiser les réponses immunitaires antitumorales en rompant la

"dépendance" à l'égard des oncogènes, ce qui déclenche la sénescence de la tumeur et facilite l'élimination immunitaire par les LT. D'autre part, l'immunothérapie pourrait consolider des régressions tumorales rapides obtenues grâce aux thérapies ciblées, dans lesquelles des réponses soutenues de l'hôte ciblant de multiples antigènes pourraient réduire le risque de clones résistants à ces médicaments (143,144).

Les thérapies combinées sont devenues alors la principale stratégie thérapeutique pour le ccRCC, avec de multiples approbations d'associations TKI-CPI en première ligne au cours des dernières années, du fait de ces actions synergiques (110,145).

2.3. Infiltration immunitaire dans le RCC

Le RCC est reconnu depuis longtemps comme une maladie sensible à l'immunothérapie.

a) Infiltration T

Il y est bien décrit une infiltration lymphocytaire mais sa valeur pronostique semble discutée (146,147). L'infiltration CD8+ intra-tumorale apparaît de mauvais pronostic dans le ccRCC, contrairement à la plupart des autres cancers (148). Cependant ce fait est peu expliqué dans la littérature, avec des résultats contradictoires concernant notamment l'infiltration CD8+ activée, autrement dit, l'infiltration lymphocytaire cytotoxique, qui pourrait quant à elle être significativement associée à un bon pronostic (141,149,150). Il est également décrit des différences d'infiltration des LT CD8+, LT Foxp3+ et PD-L1+ selon le site primitif par rapport aux sites métastatiques, pouvant également expliquer cette hétérogénéité (151). Enfin, l'expression des points de contrôle immunitaire tels que PD-1, LAG-3, PD-L1, PD-L2, et la localisation des cellules

dendritiques dans le microenvironnement tumoral modulent également l'impact clinique des cellules T CD8+ dans le ccRCC (148).

Au-delà de la valeur pronostique de l'infiltration T, plusieurs signatures transcriptomiques ont été associées à une valeur prédictive de réponse aux CPI (152,153) dans le ccRCC, comme la signature *effector T-cell*, comprenant majoritairement les gènes de l'infiltration T cytotoxique tels que CD8A, EOMES, PRF1, IFNG, CD274 (PD-L1). Une signature sur-exprimée pourrait être en faveur d'une bonne réponse à l'immunothérapie (154–156). Cependant des études prospectives sont nécessaires à ce jour pour validation de cette hypothèse.

b) Infiltration B

Il apparaît important de discuter également de l'infiltration B dans le RCC, cette dernière pouvant moduler l'infiltration T, même si les données dans la littérature restent limitées car plus récentes.

Par l'intermédiaire de la chimiokine (motif C-X-C) ligand 13 (CXCL13), une chimiokine spécifique attirant les cellules B (157), décrite comme un « surrogate marqueur » des TLS (158), il est décrit une valeur pronostique péjorative de cette infiltration B dans le RCC (159,160).

Il a cependant été surtout décrit des données prédictives de l'infiltration B à la réponse à l'immunothérapie. Une expression des gènes liés aux cellules B élevée est décrite comme significativement associée à une meilleure réponse aux CPI (122). De même, dans la cohorte française NIVOREN, *Carril-Ajuria et al.* ont démontré pour la première fois qu'un nombre élevé de cellules B mémoires circulantes est associé à une

probabilité plus élevée de réponse au nivolumab et à une PFS et une OS plus longues chez les patients atteints de ccRCC métastatiques (161).

2.4. Infiltration immunitaire dans les pRCC

a) Infiltrat immunitaire

Les caractéristiques de l'infiltrat immunitaire sont peu décrites dans les pRCC (141,162). Il est retrouvé une infiltration lymphocytaire mais celle-ci semble moindre par rapport aux ccRCC (141). Il a été également décrit 2 profils prédominants : un groupe « inflammatoire » avec une expression élevée des gènes Th17 et Th1, et un groupe « pauvre en lymphocytes » enrichi en macrophages (163). Une signature immunitaire se basant sur l'expression des gènes Th2, lymphocytes auxillaires non cytotoxiques, a été décrite récemment mettant en évidence que les CIMP-RCC semblaient avoir une expression accrue de la signature, similaire aux ccRCC, contrairement aux autres pRCC (164). Par ailleurs, *Luo et al.* rapportent que 4 gènes liés au microenvironnement tumoral, et notamment de l'infiltration B, (CD79A, CXCL13, IL6 et CCL19) ont été identifiés comme potentiels biomarqueurs pronostiques dans les pRCC localisés de la cohorte du TCGA (165). Enfin, la charge mutationnelle tumorale (TMB) ne semble pas être un biomarqueur efficace dans les pRCC, que ce soit dans les types 1 ou dans les types 2 (166). De plus, le lien entre la TMB et l'infiltration immunitaire est à ce jour non connu (164).

Il semble donc bien que les pRCC puissent présenter une immunogénicité, et donc une réponse à l'immunothérapie, différente que les ccRCC. Cependant, à notre connaissance, il n'existe pas d'analyse de l'infiltration lymphocytaire, notamment

cytotoxique, dans ce type de tumeurs. En effet, il est décrit des clustering permettant de caractériser différents sous-groupes moléculaires de pRCC, à partir de la cohorte du TCGA principalement, mais ne prenant pas en compte spécifiquement l'infiltrat immunitaire (16,167). De même, il est décrit des clusterings « immunitaires » pan tumeurs, non spécifiques aux pRCC (163). Il semble alors nécessaire de pouvoir caractériser spécifiquement les pRCC sur le plan immunitaire, localisés et métastatiques, afin de mieux comprendre ces tumeurs rares et ainsi pouvoir adapter leur prise en charge thérapeutique.

b) Expression de PD-L1 dans les pRCC

Au-delà de l'expression des cellules immunitaires infiltrantes, celle des points de contrôle immunitaires dans le pRCC pourrait donner des indications sur leur immunogénicité potentielle. En effet, l'expression de PD-L1 par les cellules tumorales, y compris dans le RCC, peut contribuer à leur modulation et à leur échappement à la réponse immunitaire. En 2016, une revue systématique et une méta-analyse de 6 études incluant 1323 cas, ont établi un rôle pronostique négatif d'un niveau élevé d'expression tumorale de PD-L1 dans le RCC (168). Il a également été démontré qu'il existait des divergences d'expression de PD-L1 entre la tumeur primaire et les métastases (169). De plus, l'expression de PD-L1 était significativement plus importante dans les ccRCC que dans les nccRCC (24,2% des tumeurs à cellules claires contre 10,9% des tumeurs à cellules non claires) (168). En effet, les cellules tumorales nccRCC expriment PD-L1 (programmed death-ligand 1) comme indiqué par des données in vitro : Parmi 101 patients, 11 (10,9%) ont été considérés PD-L1 + dans les cellules tumorales: 2/36 (5,6%) RCC chromophobes, 5/50 (10%) RCC papillaires, 3/10 (30%) RCC avec

translocation Xp11 et 1/5 (20%) carcinome des tubes collecteurs de Bellini (170). Une expression hétérogène du point de contrôle immunitaire PD-L1 a été décrite dans le pRCC (170). En effet, dans les 50 tumeurs primaires, l'expression de PD-L1 sur les cellules tumorales ($\geq 5\%$) et sur les cellules mononucléaires infiltrant la tumeur ($> 0\%$) a été retrouvée dans 10 % et 60 % des cas, respectivement. Il est également retrouvé un plus grand nombre de tumeurs PD-L1+ dans les pRCC de type 2 (36%) que dans les pRCC de type 1 (22%) (171). Bien que la taille de l'échantillon de ces séries reste limitée, elles constituent la première preuve que l'axe PD-L1/PD-1 peut être intéressant à cibler dans les pRCC.

Par ailleurs, *Mori et al.* (172) ont également rapporté la valeur prédictive de l'expression de PD-L1 chez les patients atteints de mcrRCC traités par des combinaisons de CPI en première ligne (65,173). Cependant, cette valeur prédictive reste discutée (174). À ce jour, il n'existe pas de données sur l'expression de PD-L1 et la réponse au traitement dans les pRCC.

3. Hypothèse de travail et objectifs

Les traitements par inhibiteurs de checkpoint peuvent présenter un intérêt dans les pRCC. Cependant, il semble que ces traitements pourraient être efficaces seulement pour un sous-groupe restreint de patients, justifiant une approche de sélection par biomarqueurs.

Précédemment, nous avons pu mettre en évidence que le microenvironnement immunitaire peut jouer un rôle clé dans la prise en charge des patients atteints de pRCC métastatiques. En effet, chaque tumeur pRCC pourrait avoir un microenvironnement immunitaire distinct qui devrait affecter différemment les réponses aux inhibiteurs de points de contrôle immunitaire. Ces thérapies activent les voies immunitaires pour induire la mort des cellules tumorales médiée par LT (175). En conséquence, les tumeurs fortement infiltrées par des cellules T réactives à la tumeur, telles que les lymphocytes T cytotoxiques, seraient plus susceptibles de répondre aux CPI (116) que les tumeurs moins infiltrées. Cependant, les tumeurs infiltrées qui contiennent également un grand nombre de cellules immunitaires suppressives, telles que les cellules T régulatrices et les MDSC, pourraient être moins susceptibles de répondre aux CPI (176). L'enjeu de pouvoir identifier des tumeurs présentant des microenvironnements richement infiltrés est donc une approche possible. L'expression de PD-L1 n'est pas un indicateur fiable de la réponse, mais les signatures génomiques évaluant l'immunogénicité des tumeurs semblent être prometteuses (145). A l'exemple de la KEYNOTE-427, la signature transcriptomique « T-cell-inflamed gene-expression profile (GEP) » a été associée de manière statistiquement significative à la réponse au pembrolizumab en traitement de 1^{ère} ligne des nccRCC (177). Des études prospectives sont en cours pour valider ces signatures transcriptomiques

prédictives mais leur utilisation en pratique courante représentera un défi majeur, comme cela a pu être objectivé dans les ccRCC (178).

Notre objectif est de pouvoir **identifier différents sous-groupes spécifiquement dans les pRCC, notamment métastatiques, en réalisant une caractérisation immunitaire** exhaustive, à l'aide de l'immunohistochimie (IHC) et du séquençage par RNA-seq. Ainsi, nous pourrons **évaluer l'impact pronostique et prédictif** de ces sous-groupes afin de pouvoir adapter leur prise en charge thérapeutique.

Pour cela, (i) nous avons réalisé une analyse exploratoire *in silico* dans les pRCC localisés à partir de 2 cohortes indépendantes (16,56), puis (ii) nous avons conduit une caractérisation immunitaire en IHC et en RNA-seq de la cohorte AXIPAP, cohorte prospective française ayant inclus spécifiquement des pRCC métastatiques traités par axitinib en 1^{ère} ligne (179). Ce travail, présenté ci-dessous, a pu être soumis à The Journal for ImmunoTherapy of Cancer (JTIC), en cours de révision.

**COMPREHENSIVE ANALYSES OF IMMUNE TUMOR
MICROENVIRONMENT IN PAPILLARY RENAL CELL
CARCINOMA**

Comprehensive analyses of immune tumor microenvironment in papillary renal cell carcinoma

M.de Vries-Brilland¹, N.Rioux-Leclercq², M.Meylan³, J.Dauvé⁴, C.Passot⁴, E.Spirina-Menand⁴, R.Flippot⁵, G.Fromont⁶, G.Gravis⁷, L.G Geoffrois⁸, C.Chevreau⁹, F.Rolland¹⁰, E.Blanc¹¹, F.Lefort¹², A.Ravaud¹², M.Gross-Goupil¹², B.Escudier^{5,13}, S.Negrier¹⁴, L.Albigès^{5}*

¹Department of Medical Oncology, Integrated Centers of Oncology (ICO) Paul Papin, Angers, France; manon.devries.17@gmail.com

²Department of Pathology, University Hospital, Rennes, France; Nathalie.RIOUX-LECLERCO@chu-rennes.fr

³Centre de Recherche des Cordeliers, INSERM, Sorbonne Université, Université Paris-Cité, Equipe inflammation, complément et cancer, Paris, France ; maxime_meylan@dfci.harvard.edu

⁴Department of Clinical Biology, Integrated Centers of Oncology (ICO) Paul Papin, Angers, France; jonathan.dauve@ico.unicancer.fr ; Christophe.Passot@ico.unicancer.fr; spirinae@gmail.com

⁵Medical Oncology, Gustave Roussy, Université Paris-Saclay, Villejuif, France, Villejuif, France; RONAN.FLIPPOT@gustaveroussy.fr ; escudier@gustaveroussy.fr ; Laurence.ALBIGES@gustaveroussy.fr ;

⁶Department of Pathology, CHRU, Tours, France; gaelle.fromont-hankard@univ-tours.fr

⁷Medical Oncology, Institut Paoli-Calmettes, Marseille, France; GRAVISG@ipc.unicancer.fr

⁸Department of Medical Oncology, Institut de Cancérologie de Lorraine, Vandœuvre-Lès-Nancy, France; l.geoffrois@nancy.unicancer.fr

⁹IUCT-Oncopôle Institut Claudius Regaud, Toulouse, France; chevreau.christine@iuct-oncopole.fr

¹⁰Department of Medical Oncology, Integrated Centers of Oncology (ICO) René Gauducheau, Nantes, France; frederic.rolland@ico.unicancer.fr

¹¹Department of Clinical Research and Innovation, Centre Léon Bérard, Lyon, France; ellen.blanc@lyon.unicancer.fr

¹²Department of Medical Oncology, Hôpital Saint-André, University Hospital of Bordeaux, Bordeaux, France; felix.lefort@chu-bordeaux.fr; alain.ravaud@chu-bordeaux.fr ; marine.gross-goupil@chu-bordeaux.fr

¹³U1015 INSERM, Gustave Roussy Cancer Campus, Paris Saclay University, Villejuif, France;

¹⁴Department of Medical Oncology, Centre Léon Bérard, Lyon I University, Lyon, France;
sylvie.negrier@lyon.unicancer.fr

**corresponding author*

Running title: Comprehensive analyses of TME in pRCC

Keywords:

Immune tumor microenvironment; Immunotherapy; Papillary renal cell carcinoma; MCP-counter; Biomarkers

Declarations

Ethics approval and consent to participate: The study was conducted according to the declaration of Helsinki and the International Conference of Good Clinical Practices after local approval of the Ethic Committee of Lyon Sud-Est IV, and all patients provided written informed consent before enrollment.

Consent for publication: all authors

Availability of data and material: yes

Funding: Research Grant: MERCUR-1.2 – IPSEN PHARMA and ARTuR Grant (French Kidney Cancer association) Grant recipient.

Authors' contributions: LA and MDV contributed to the study conception and design. NRL, SN, EB, JD, CP, ESM, LA and MDV performed the data collection. NRL, MM, LA and MDV performed the data analysis. MDV prepared the first draft of the manuscript. All authors revised the manuscript. All authors contributed to patients care and approved the final manuscript.

Acknowledgements: The authors thank Sabrina Fronteau for the blocks RNA-sequencing procedures of the AXIPAP trial cohort.

Conflict of interest statement

M.D.V.-B.: Research Grant: Ipsen. Board: Astra Zeneca, AAA, BMS, Astellas. Travel expense: Pfizer.

N.R-L.: Board: Ipsen, BMS, Astra Zeneca.

R.F.: Honoraria: Merck, Pfizer, Ipsen, MSD, Bayer. Board: Janssen, Merck, Pfizer. Expert: Ipsen, Janssen, Astellas.

G.G.: Speaker bureau: Janssen, Amgen, BMS, Ipsen, AAA, Astra Zeneca, Bayer, Pfizer, Merck, Astellas. Recipient my institution. Board: Janssen, Amgen, BMS, Curium, Bayer, Pfizer, Merck. Recipient my institution. Expert: BMS, Bayer, Pfizer, Merck. Recipient my institution. Travel expense: Janssen, BMS, Astra Zeneca, Bayer, Pfizer Merck. Recipient: me.

L.G.: Consulting or advisory role: BMS, MSD, Novartis, Ipsen, Janssen

C.C.: Consulting or advisory role: Pfizer, Novartis, BMS

F.R.: Consulting: Pfizer, Ipsen, BMS, MSD

A.R.: Consulting or advisory role: Pfizer, BMS, Astra Zeneca, Roche, MSD, Ipsen. Travel expenses: Pfizer, BMS, Astra Zeneca, Roche, MSD, Ipsen ; Institutional Grant: Pfizer

M.G.-G.: Honoraria and travel expenses: Amgen, Astellas, AstraZeneca, Bayer, Bristol Myers Squibb, Ipsen, Janssen, Merck KGaA, MSD, Novartis, Pfizer, Roche and Sanofi.

B.E.: Advisory role: BMS, Pfizer, Novartis, Oncorena, Immunicum. Research grants: BMS, Novartis, Aveo

SN: Honoraria: Pfizer, Ipsen, MSD, BMS, Eisai. Travel expenses: Pfizer, Ipsen, MSD. Research grant (institution): Pfizer, Ipsen.

L.A.: Advisory role (Institution): BMS, MSD, Pfizer, Novartis, Amgen, Astellas, Ipsen, Roche, Merck, Astra Zeneca, Exelixis, Peloton therapeutics, Corvus pharmaceuticals, Janssen, Eisai, 4D Pharma. Travel expenses: Merck / Pfizer

M.M., J.D., C.P., E.S.M., G.F., E.B., F.L.: no conflict

List of abbreviations

pRCC: Papillary Renal Cell Carcinoma

nccRCC: non-clear cell RCC

TME: immune tumor microenvironment

IHC: immunohistochemistry

RNA-seq: RNA-sequencing

CPI: immune checkpoint inhibitors

TKI: tyrosine kinase inhibitors

PFS: progression-free survival

OS: overall survival

CI: confidence interval

ORR: objective response rate

TPM: transcripts per million

KIRP: kidney papillary cell carcinoma

TCGA: The Cancer Genome Atlas

Vs: versus

FI: invasive front

IT: intra-tumoral

TLS: tertiary lymphoid structures

IGHV4-6: Immunoglobulin Heavy Variable 4-61

CXCL13: C-X-C Motif Chemokine Ligand 13

FDCSP: Follicular Dendritic Cell Secreted Protein

Abstract

Background: Papillary Renal Cell Carcinoma (pRCC) is the most common non-clear cell RCC (ccRCC), and associated with poor outcomes in the metastatic setting. In this study, we aimed to comprehensively evaluate the immune tumor microenvironment (TME), largely unknown, of patients with metastatic pRCC and identify potential therapeutic targets.

Methods: We performed quantitative gene expression analysis of TME using MCP-counter methodology, on 2 independent cohorts of localized pRCC (n=271 and n=98). We then characterized the TME, using immunohistochemistry (n=38) and RNA-sequencing (RNA-seq) (n=30) on metastatic pRCC from the prospective AXIPAP trial cohort.

Results: Unsupervised clustering identified 2 "TME subtypes", in each of the cohorts: the "immune-enriched" and the "immune-low". Within AXIPAP trial cohort, the "immune-enriched" cluster was significantly associated with a worse prognosis according to the median overall survival to 8 months (95%CI, 6-29) versus 37 months (95%CI, 20-NA, p=0.001). The 2 immune signatures, Teff and JAVELIN Renal 101 Immuno signature, predictive of response to immune checkpoint inhibitors (CPI) in ccRCC, were significantly higher in the "immune-enriched" group (adjusted p<0.05). Finally, 5 differentially overexpressed genes were identified, corresponding mainly to B lymphocyte populations.

Conclusion: For the first time, using RNA-seq and IHC, we have highlighted a specific immune TME subtype of metastatic pRCC, significantly more infiltrated with T and B immune population. This "immune-enriched" group appears to have a worse prognosis and could have a potential predictive value for response to immunotherapy, justifying the confirmation of these results in a cohort of metastatic pRCC treated with CPI and in combination with targeted therapies.

Key messages:

Papillary Renal Cell Carcinoma (pRCC) is the most common non-clear cell RCC (nccRCC), and associated with poor outcomes in the metastatic setting. We aimed to comprehensively evaluate, by RNA seq and IHC, the immune tumour microenvironment (TME), largely unknown, to identify potential therapeutic targets. The identification of TME subtypes, and notably the “immune-enriched” group, could be done by IHC, and in particular by the CD3 marker, a reliable and inexpensive technique. This “immune-enriched” feature appears to be correlated with a poor prognosis but could indicate a potential predictive value for response to immunotherapy, alone or in combination, a treatment not currently recommended.

Original article

Introduction

Papillary Renal Cell Carcinoma (pRCC) is the most common non-clear cell RCC (nccRCC) and represents up to 15% of RCC^{1,2}. The denomination nccRCC comprises a heterogeneous group of tumors with distinct histological and molecular characterization³. Patients with metastatic pRCC (mpRCC) have significantly lower response rates, lower median progression-free survival (PFS) and overall survival (OS) than those with clear cell renal cell carcinoma (ccRCC)^{4,5}. Based on the pathological assessment according to the WHO 2016 classification, pRCC have been routinely classified in 2 subtypes : type 1, commonly associated with multiple or bilateral small tumors with a favorable prognosis and few metastatic development, type 2, commonly more aggressive and associated with a dismal prognosis, and unclassified pRCC⁶. Several studies aimed at investigating molecular events specific to pRCC subtypes^{2,7,8}.

The therapeutic management of patients with metastatic nccRCC has historically been similar to metastatic ccRCC given the lack of dedicated trials^{1,9,10}. A few phase 2 studies, evaluating targeted therapies, have been carried out specifically in mpRCC. Those investigated sunitinib (SUPAP¹¹), everolimus (RAPTOR¹²), cabozantinib (PAPMET¹³) and axitinib (AXIPAP¹⁴) as first-line agents. Cabozantinib treatment resulted in significantly longer PFS (median 9.0 months, 95% confidence interval (CI), 6%-12%) than in the sunitinib group (5.6 months, 3%-7%; hazard ratio for progression or death 0.60, 0.37-0.97, one-sided p=0.019). Response rate for cabozantinib was 23% versus 4% for sunitinib (two-sided p=0.010)¹³. As well, Axitinib demonstrated encouraging efficacy in mpRCC patients, especially in type 2 pRCC, with manageable toxicity. The progression-free rate at 24 weeks, primary end-point, was 45.2% (95% CI, 32.6%-not reached), the objective response rate (ORR) 28.6% (95% CI, 15.7%-44.6%) including 7.7% in type 1 and 35.7% in type 2. Median OS was 18.9 months (95% CI,

12.8-not reached)¹⁴. The clinical efficacy of immunotherapy, monotherapy or in combination, has since been established in metastatic RCC with a clear cell histologic component^{15,16}. However, these pivotal studies of immune checkpoint inhibitors (CPI) excluded nccRCC. Small retrospective cohorts report discordant results regarding nccRCC response to CPI^{17–22}. The activity of CPI, as a single agent appears variable in patients with metastatic pRCC, with ORR ranging from 8 to 25%. Indeed, in monotherapy, the Keynote-427 cohort B study remains the largest prospective dataset to date, showing promising antitumor activity with first-line pembrolizumab monotherapy in metastatic pRCC. At a median follow-up of 11.1 months (range 0.9–21.3), median PFS was 4.1 months and the median OS has not yet been reached with 72% of patients alive at 1 year in the entire nccRCC cohort. In 118 patients with mpRCC, ORR was 25.4% (95% CI, 17.9–34.3). In combination, the preliminary analysis of Keynote-B61, a single-arm, phase 2 study (NCT04704219) evaluating pembrolizumab and lenvatinib as first-line treatment for nccRCC, showed increased antitumor activity. The 6-month PFS rate was 72.3% (95% CI, 60.7–81.0) and the 6-month OS rate was 87.8% (95% CI, 78.5–93.2). In 51 patients with mpRCC, ORR was 52.9% (95% CI, 38.5–67.1)²³. Further activity could be gained from combinations, but optimal partners still need to be investigated²⁴.

Checkpoint inhibitor therapy appears to be more effective in patients with pre-existing antitumour immune activation. According to Charoentong *et al.*²⁵, immunogenicity can be represented by cytotoxic lymphocyte activity²⁶, being the ultimate effector mechanism of the anti-tumour immune response. Lymphocyte infiltration has been described in pRCC but seems to be less present than in ccRCC²⁵. Papillary RCC may have a different immunogenicity, and thus a different response to CPI than ccRCC. An heterogeneous expression of the immune checkpoint PD-L1 was described in pRCC^{27,28}. Characteristics of the immune infiltrate have also been described with limited information in pRCC^{25,29}, highlighting 2 predominant profiles : inflammatory cluster with elevated *Th17* and *Th1* genes, or depleted lymphocyte cluster with a

more prominent macrophage signature, associated with a different prognosis³⁰. An immune signature based on the expression of *Th2* genes, was also described in rare pRCC subtype with the worst prognosis and harboring a CpG Island Methylator Phenotype, questioning the potential role of CPI in this context³¹. While further data is awaited from prospective trials, these studies constitute growing evidence that the immune tumor microenvironment (TME) may have a key role in pRCC and support the need to investigate the role of CPI in patients with metastatic pRCC.

Immune infiltration and expression of immune checkpoints may be critical factors to select patients, but the microenvironment of pRCC is still to be described^{26,32-35}.

In ccRCC, several transcriptomic signatures were associated with predictive value of response to CPI^{36,37}, as *Teff* signature³⁸⁻⁴², or *myeloid* signature^{38-40,42}, or *JAVELIN Renal 101 Immuno* signature^{40,42}. Prospective studies are ongoing to validate these predictive transcriptomic signatures but their use in routine practice will represent a major challenge⁴³.

Therefore, in this study, we comprehensively evaluated the TME of patients with pRCC, and identified key genes and B and T-cell subsets that are closely related to the TME of patients with pRCC and could be used as immunotherapeutic targets or predictive biomarkers.

Materials and Methods

STUDY COHORTS

We performed quantitative explorations of the immune infiltration gene expression on 2 independent cohorts of localized pRCC, as discovery set.

We downloaded the gene expression RNA-sequencing (RNA-seq) data and clinical phenotype of kidney papillary cell carcinoma (KIRP) from The Cancer Genome Atlas (TCGA) portal (<https://gdc.cancer.gov/>). The transcriptome profiling of RNA expression was obtained by RNA-seq according to the GRCh38 reference genome annotation, Ensembl version 80 of May 2015 (BiomaRt package). HTSeq-count data were converted to transcripts per million (TPM) (TCGAbiolinks package). Log2-based transformation was used for the normalization of RNA expression profiles (TPM + 1). Clinical data were extracted from Ricketts et al³¹. After the data were preprocessed, and the samples without clinical data excluded, 271 pRCC were enrolled. Updated survival data were extracted from Liu et al⁴⁴, with OS available for 266 patients. The same TCGA barcode structure is used for both clinical data and molecular data, enabling integrated analysis of patient-based clinical data and sample-based molecular data.

Gene expression micro-array data were also obtained from an independent cohort of frozen tissue samples from 98 localized pRCC, with 47 type 1 pRCC, 45 type 2 pRCC and 6 unclassified pRCC⁴⁶. We performed our analyses using the already normalized data.

Then, we performed a *post-hoc* analysis of the AXIPAP trial¹⁴. This multicenter, single-arm, phase II trial enrolled patients with locally advanced or metastatic specifically confirmed pRCC, in first-line treatment. The study was conducted according to the declaration of Helsinki and the International Conference of Good Clinical Practices after local approval of the Ethic Committee of Lyon Sud-Est IV, and all patients provided written informed consent before enrollment. The study was registered on ClinicalTrials.gov, number NCT02489695. Fifty-six

patients were screened, and 44 included (13 type 1, 30 type 2 and 1 non-specified, according to the WHO 2016 classification). For our ancillary study, clinical data cut-off was February 28, 2021 for the final analysis. The pRCC samples were all confirmed by expert central pathology review. Only FFPE samples with sufficient materials were included.

PROCEDURES IN AXIPAP TRIAL COHORT

Immunohistochemistry (IHC)

Paraffin blocks of pRCC have been centralized at the Department of Pathology (NRL, Rennes Hospital, France). They were sent with original pathology reports by different Departments of Pathology in France. An HES slide has been performed from each block and all the HES-stained slides were reviewed by a uro-pathologist (NRL).

The following pathological data were collected: histological type (according to the WHO 2016 classification), ISUP nucleolar grade; presence of necrosis and sarcomatoid and/or rhabdoid component.

From each paraffin block, unstained sections were obtained for immunohistochemistry, and slides were labeled using the BenchMark ULTRA/Roche.

For angiogenesis analysis, the following antibodies were used: the anti-VEGF antibody (clone SP28-M3281, Spring/ Biosciences®), and the anti-CD31 antibody (Clone JC70A; titer 1:500; DakoCytomation). We described 2 angiogenic phenotypes 1 and 2 according to the following publication in *Human Pathology*⁴⁷, and we defined the micro vessel density as the vessel sections per mm².

For the immune microenvironment, we used the following antibodies: CD3 (MAb rabbit 2GV6, Roche), CD8 (clone C8/144B, M7103, DAKO), CD68 (clone PG-M1, Dako), and PDL1 (E1L3N, Cell Signaling®). We evaluated the tumor infiltrating lymphocytes (CD3, CD8) and macrophages (CD68) at the invasive margin defined as a 1 mm wide zone centered on the

border of the malignant cells with the host tissue, and in the central tumor defined as the central tumor tissue surrounded by this zone. We scored the CD3/CD8/CD68 positive cells according to the proposal of the International ImmunoOncology Biomarkers Working Group⁴⁸, using a manual semi quantitative four-point scale: score 0 (no CD3/CD8/CD68+ cells or very rare positive cells), score 1 (rare diffuse or focal positive cells), score 2 (diffuse numerous positive cells), and score 3 (diffuse and numerous positive cells with some aggregates). For PDL1, we evaluated the % of positive tumor cells.

On HES, we also evaluated the tumor infiltrating mononuclear cells (lymphocytes, and plasma cells) both at the invasive margin and in central tumor as previously described.

RNA-seq

RNA extraction was performed with COVARIS ME220 Focused-ultrasonicator, to allow a high quantity and high quality of RNA extracted. RNA libraries were prepared with the SureSelectXT RNA Direct Library Preparation kit and the SureSelectXT Human All Exon V6 +UTR probes from Agilent. All libraries were sequenced on an Illumina NextSeq550 in paired-end mode (2 x 75bp) with a target depth of 20 million fragments per sample.

Sequenced reads were trimmed with fastp v0.20.1 and mapped to GRCh38 using HISAT2 v2.1.0 both with default parameters. Reads overlapping genomic features were counted with featureCounts v2.0.0 from the Subread package and Ensembl v99. Only uniquely mapped and not duplicated reads were counted. Multiple overlaps of unique genomic feature were not counted. The counts data were converted to TPM. Log₂-based transformation was used for the normalization of RNA expression profiles (TPM + 1).

The R package “DESeq2” was applied to screen differentially expressed mRNAs between different groups. Next, the p-value was calculated by the FDR-corrected method. The mRNAs

with $|\log_2 \text{fold-change}| > 2$ and $p \text{ adjusted} < 0.01$ were filtrated as differentially expressed genes.

IDENTIFICATION OF CLUSTERS

Based on transcriptomic markers, using MCP-counter methodology^{49,50}, that assesses the proportion of 10 immune and stromal cell populations in the TME, we applied unsupervised clustering by using pheatmap package and Ward-d2 distance method.

We applied the same unsupervised clustering method to IHC immune markers.

GENE EXPRESSION ANALYSES

From the output of MCP-counter, we performed exploratory quantitative analyses to characterize the TME. We analyzed immune cell populations and immune markers including *LAG3*, *TIGIT*, *CTLA4*, *PD1* and *PDL1*. Multi-omics analyses were performed using available data from Chen et al.⁴⁵ and Ricketts et al³¹. We analyzed the Th2 prognostic signature (PMCH, AHI, PTGIS, CXCR6, EVI5, IL26, MB, NEIL3, GSTA4, PHEX, SMAD2, CENPF, ANK1, ADCY1, LAIR2, SNRPD1, MICAL2, DHFR, WDHD1, BIRC5, SLC39A14, HELLS, LIMA1, CDC25C, CDC7, GATA3)^{31,51} in the TCGA cohort. Moreover, we analyzed 3 transcriptomic signatures described in ccRCC³⁸⁻⁴⁰, between each cluster, in each cohort: *angiogenesis* (VEGFA, KDR, ESM1, PECAM1, ANGPTL4, CD34) signature, predictive of tyrosine kinase inhibitors (TKI) response, and *Teff* (CD8A, EOMES, PRF1, IFNG, CD274) and *JAVELIN Renal 101 Immuno* (CD3G, CD3E, CD8B, THEMIS, TRAT1, GRAP2, CD247, CD2, CD96, PRF1, CD6, IL7R, ITK, GPR18, EOMES, SIT1, NLRC3, CD244, KLRD1, SH2D1A, CCL5, XCL2, CST7, GFI1, KCNA3, PSTPIP1) signatures, predictive of response to CPI.

STATISTICAL ANALYSIS

Data processing and statistical analyses were performed using R programming language (version 4.0.3). The heatmaps were generated by applying R package “pheatmap”. The data, RNA seq and IHC, were normalized by the scale function, before clustering. The Kruskal-Wallis test was employed to compare differences between clusters. In all data analyses, a two-tailed $p < 0.05$ was considered statistically significant, with p adjusted for Benjamini-Hochberg correction (* $p < 0.05$ ** $p < 0.01$, *** $p < 0.001$). Boxplots were drawn using the ggplot2 package. Kaplan–Meier survival analysis between different clusters was performed using the R survival and survminer packages. The group comparisons were performed with the logrank test with $p < 0.05$, considered statistically significant.

Results

GENE EXPRESSION ANALYSIS OF LOCALIZED PRCC REVEAL TWO DISTINCT IMMUNE LANDSCAPES

The clinical characteristics of 271 patients from TCGA KIRP cohort were presented in table 1.

Discovery of TME subtypes in pRCC

Using MCP-counter methodology^{49,50}, we estimated abundances of immune and stromal cell population from cell-specific transcriptomic markers. We applied unsupervised clustering to the abundance scores and identified 2 different clusters: 21% (n=56) of patients featured an “immune-enriched” tumor and 79% (n=215) an “immune-low” tumor, more heterogeneous (Figure 1A). Notably, the “immune-enriched” cluster was significantly characterized by higher abundances of cytotoxic T cells, B cells and NK cells (Figure S1A). There was no significant difference between our 2 clusters in the number of mutations (data not shown), but there were significantly more copy number alterations of chromosome 7, corresponding to MET gene, in the “immune-low” cluster ($p < 0.01$) (Figure S1B). Gene signature mRNA-based concerning the Cell cycle, Hypoxia, NRF2/ARE, TFE3 fusion, were significantly greater expression in the “immune-enriched” cluster ($p < 0.001$) (Figure S1C).

We performed the same analysis in an independent cohort of 98 patients with localized pRCC. We confirmed the presence of ‘immune-enriched’ and ‘immune-low’ TMEs (8% vs 92%, respectively) (Figure S2A).

pRCC TME subtypes are associated with immune checkpoints and prognosis

Interestingly, in 2 independent cohort, the immune checkpoints markers, *LAG3*, *TIGIT*, *CTLA4*, *PDI*, *PDL1* were significantly enriched in the “immune-enriched” cluster (adjusted $p < 0.001$) (Figure 1B and S2B). Additionally, the 3 predictive signatures for response to TKI

(*angiogenesis*) and CPI (*Teff* and *JAVELIN Renal 101 Immuno*) in ccRCC were significantly greater in the “immune-enriched” cluster (adjusted $p < 0.001$) (Figure 1C and S2C).

The “immune-enriched” component was associated with a worse prognosis (median OS was 68 months (95%CI, 43.5-NA) versus (vs) not reached, and 12-month OS=87% vs 97%, in “immune-enriched” vs “immune-low” clusters, respectively, $p = 0.002$) (Figure 1D). Similarly, the Th2 signature, associated with a poor prognosis in the literature³¹, was significantly higher in the “immune-enriched” cluster (adjusted $p < 0.001$) (Figure S1D).

Based on these exploratory results in localized pRCC cohort, we investigated the immune infiltrate in a cohort of metastatic pRCC with treatment data, as a validation cohort.

VALIDATION IN PATIENTS WITH METASTATIC PRCC TREATED BY AXITINIB

We performed a *post-hoc* analysis of the AXIPAP trial¹⁴ from 38 patients with available tissue samples and clinically annotated treatment response on first line systemic therapy, second and subsequent line, represented in flow chart (Figure 2A). 14 patients were treated with immunotherapy in 2nd or 3rd line including 12 with nivolumab (in the French national Acsé programme). The clinical characteristics of these 38 patients were presented in table 2. Among the 38 cases, 1 (3%) case was from metastatic sites and 37 (97%) cases were primitive pRCC.

We performed IHC on 38 tumor samples, among which 30 samples had RNA of sufficient quality for downstream analyses (Figure 2B).

Protein analyses of pRCC TME subtypes in metastatic patients treated by axitinib

Using immunohistochemistry, we scored T lymphocytes (CD3, CD8), macrophages (CD68) (from 0 to 3) and TILs scoring, at the invasive front (FI) and intra-tumoral (IT), and the immune checkpoint ligand PDL-1 (% of cells). Based on unsupervised clustering, we identified 2

groups: 47% (n=18) of patients appeared to have an “immune-enriched” tumor and 53% (n=20) had an “immune-low” tumor (Figure 3A). The proportion of histological type 2 pRCC appeared to be higher in the “immune-enriched” subgroup (72% vs 65%, chi-2 test p=0.63). Vascular density was similar in both groups (Figure S3).

Interestingly, most samples with CD3 IT > 1 marker were in the “immune- enriched” group (36/38, 95%).

pRCC TME subtypes “immune enriched” is associated with worse OS and lower response rates to Axitinib

As identified with RNA-seq analyses, the IHC “immune-enriched” component featured a worse prognosis. Median OS was 8 months (95%CI, 6-29) vs 37 months (95%CI, 20-NA), and 12-month OS was 33% vs 90%, in “immune-enriched” vs “immune-low” groups, respectively) (p=0.001) (Figure 3B).

Similarly, the PFS was significantly worse in this same group with p=0.0007. Median PFS was 5 months (95%CI, 2-9) vs 11 months (95%CI, 7-26), and 12-month PFS was 6% vs 45%, in “immune-enriched” vs “immune-low” groups, respectively) (Figure 3C). ORR to axitinib appeared to be lower in the IHC “immune-enriched” group (11% versus 30%, fisher’s exact test p=0.2) (Figure S4A). Despite the limited data on responses to 2nd and 3rd line immunotherapy (n=14) in the AXIPAP cohort, we observed that the only partial response corresponded to a patient identified in the “immune-enriched” group. In the same group, we observed 1 stable disease and 1 progressive disease. In the “immune-low” group, we identified 2 stable diseases and 7 progressive diseases. The ORR to immunotherapy was better in the “immune-enriched” group (33% versus 0%, fisher’s exact test p=0.16) (Figure S4B). The 2 gene expression immune signatures, predictive of response to CPI in ccRCC, were significantly higher in the “immune-enriched” group (adjusted p<0.05) (Figure S4C). These results suggest

that pRCC patients from the “immune-enriched” TME subtype could potentially benefit from immunotherapy.

Transcriptomic characterization of the pRCC TME subtypes defined by IHC

To identify the transcriptomic programs driving the pRCC TME subtypes, we performed differential expression analyses. Under the condition of $\log_2(\text{fold-change}) > 2$ and $p \text{ adjusted} < 0.01$, 5 differentially overexpressed genes were identified between the 2 groups identified by IHC in the AXIPAP cohort (Figure 4A): *IGHV4-61*, *CXCL13*, *FDCSP*, *ADAMTS14*, *EPHA3*. Three of these genes directly indicate that B cells and tertiary lymphoid structures (TLS) are likely drivers of the pRCC “immune enriched” subtype. *IGHV4-61*, Immunoglobulin Heavy Variable 4-61, is coding for the variable region of an immunoglobulin which indicates involvement of B cells. Further, *CXCL13* (C-X-C Motif Chemokine Ligand 13) is a chemo-attractant for B cells and T follicular helper cells. Finally, *FDCSP* (Follicular Dendritic Cell Secreted Protein) is indicative of the presence of follicular dendritic cells, key component of mature TLS.

The prognosis of patients with a “high transcriptomic signature”, defined as a higher expression of these 5 genes, seemed to associated with a dismal prognosis, even if the difference in survival was not significant with $p=0.11$. Median OS was 10 months (95%CI, 7-NA) vs 26 months (95%CI, 18-NA), and 12-month OS was 47% vs 80%, in “high signature” vs “low signature”, respectively (Figure 4B).

According to the gene ontology (GO) terms analyses, and in particular Biological Process (BP), similarly to the TCGA cohort (Figure S5A), the “immune-enriched” group was significantly associated with the immune-response and B cell activation pathways (Figure S5B). Furthermore, from the top 50, 42 pathways were common between the “immune-enriched” and

"immune-low" clusters in the TCGA cohort and the "immune-enriched" and "immune-low" groups in the AXIPAP cohort.

Discussion

We report the first comprehensive characterization of immune infiltration in pRCC in both localized and metastatic patients.

Using an unsupervised analysis on localized pRCC data, we identified distinct subsets of pRCC, including one population enriched in immune infiltrate. We confirmed this result in an independent localized pRCC cohort⁴⁶.

Given that the immune infiltrate may differ between localized and metastatic disease^{31,52}, we subsequently characterized the TME of patients with metastatic pRCC. We conducted a comprehensive evaluation of immune infiltration, by IHC and RNA-seq, in a prospective metastatic pRCC trial cohort, annotated with systemic therapy treatment¹⁴.

In the metastatic cohort, we also identified by RNA-seq, an “immune-enriched” cluster supporting the observation of a subset of pRCC more enriched in immune infiltrate, independently of the vascular density. The “immune-enriched” subgroup was confirmed by IHC, with the CD3 marker being a routinely applicable IHC staining associated with RNA-seq clustering. Our results provide further granularity to the previously presented analyses from the keynote 427-B cohort⁵³ performed in 136 nccRCC, showing that the T-cell-inflamed gene expression profile signature was significantly associated with ORR, which may be predictive of a response to CPI⁵⁴. However, this signature remains based on RNA-seq, therefore limiting its clinical implementation in a daily practice.

In addition to identifying an “immune-enriched” subgroup pRCC, we highlighted its prognostic value, which was significantly worse than that of the identified “immune-low” population, both in RNA-seq and IHC. These results are similar to those of the ccRCC well described in literature^{55,56}.

Our results as part of the AXIPAP clinical trial cohort, indicated that both ORR and PFS under axitinib appeared to be lower in the “immune-enriched” group. These findings suggest that other treatment options, such as immunotherapy, may be considered in this subgroup. We previously reported on checkpoint inhibitor therapies limited activity in an unselected pRCC population²⁴, highlighting the need to identify predictive biomarkers to better select patients more likely to respond to CPI. In our analysis, the “immune-enriched” cluster was characterized by significantly higher gene expression of checkpoint inhibitor markers. Interestingly, the study by Senbabaoglu *et al.* showed that enriched in T cells ccRCC tumours and responding to immunotherapy had also high expression levels of immune response-related genes, including immune checkpoint genes such as *PD-1*, *PD-L1* and *CTLA-4*⁵⁷. Moreover, the 2 predictive signatures for response to CPI (*Teff* and *JAVELIN Renal 101 Immuno*), described in ccRCC, were significantly greater in the “immune-enriched” cluster. Despite the limited data on responses to 2nd and 3rd line immunotherapy in our AXIPAP cohort, the ORR to immunotherapy appeared numerically higher in the “immune-enriched” group. Taken altogether, these results suggest that the “immune-enriched” feature may have potential predictive value for a favorable response to immunotherapy.

Furthermore, in order to characterize the difference between the 2 groups identified in IHC, we performed mRNAs differential expression analysis with strict significance criteria. We highlighted 5 differentially overexpressed genes in the ‘immune-enriched’ group. The gene IGHV4-61 is part of B lymphocyte populations. The gene CXCL13, corresponds to chemokine (C-X-C motif) ligand 13 or BLC (B-lymphocyte chemoattractant) or BCA-1 (B cell-attracting chemokine 1). His role is selective chemotaxis for B cells, a product of follicular helper CD4+T cells (TFH) and a contributor to TLS⁵⁸. The gene FDCSP, Follicular dendritic cell secreted protein, is ability to specifically bind to activated B cells and is intimately connected to chemokine pathways, particularly with the CXCL13⁵⁹. Follicular dendritic cells are found in

the center of germinal center of mature tertiary lymphoid structures⁶⁰ where they are likely to present antigen to B cells . The gene ADAMTS14, a disintegrin and metalloproteinase with thrombospondin motifs 14, is mainly involved in extracellular matrix assembly and degradation. It is highly associated with several immune cells in ccRCC, such as activated dendritic cell, central memory CD8 T cell, central memory CD4 T cell, and activated CD4 T cell⁶¹. Finally, the gene EPHA3, Eph receptor tyrosine kinases, formerly known as HEK, contribute to tumor development, modulating cell-cell adhesion and survival during invasion, neo-angiogenesis and metastasis⁶². Therefore, the gene EPHA3 represents a potential source of tumor-specific antigens recognized on tumor cells that express HLA class II molecules. It appears to function as a tumor-suppressor in ccRCC as in the tumor stromal microenvironment (MSCs)⁶³. All these genes are related to the B population and TLS, recently described in the literature. Notably, tumours with mature TLS, a high density of B cells and plasma cells, as well as the presence of antibodies to tumour-associated antigens are typically associated with favorable clinical outcomes and responses to immunotherapy compared with those lacking these characteristics⁶⁰.

Our exploratory analysis of a transcriptomic signature, defined as a higher expression of these 5 genes, seemed to be associated with a dismal prognosis in OS. This result is consistent with the literature as these 5 genes are described in ccRCC, each of which is associated with a poor prognosis and decreased survival of patients⁶⁴⁻⁶⁷. Intratumoral CXCL13+CD8+T cells abundance was associated with immune-evasive contexture. The abundance of CXCL13+CD8+T cells was shown to be an independent prognosticator and a potential immunotherapeutic target marker for ccRCC treatment⁶⁸. Luo et al. reports that 4 tumor microenvironment-related genes (CD79A, CXCL13, IL6 and CCL19) were identified as biomarkers for pRCC prognosis in localized pRCC from the TCGA cohort⁶⁹.

Beyond their prognostic value, data from the recent literature showed that the B and TLS populations have a potential predictive value for response to immunotherapy in various cancers^{66,70}, demonstrating significantly higher expression of B-cell-related genes in responders versus non-responders⁷¹. CXCL13 expression, as a surrogate for tumour TLS, is a relevant candidate predictive biomarker of response to CPI for patients with advanced-stage bladder cancer⁷². Similarly, in the NIVOREN cohort, Carril-Ajuria *et al.*, demonstrated for the first time, that a pre-existing high number of circulating baseline unswitched memory B cells is associated with higher probability of response to nivolumab and longer PFS and OS in patients with metastatic ccRCC⁷³.

Our study has several limitations. As pRCC are rare tumours, our analyses were performed on a limited number of available samples. We can note the differences in clustering proportions between cohorts, which can be explained by metastatic tumours, known to be more inflammatory and aggressive than localized pRCC⁵², the heterogeneity of techniques between RNA-seq, micro-array, and IHC, and also a potential lack of power due to a limited number of available samples. Moreover, sequencing techniques, especially on paraffin blocks, are recent, and may generate biases in the results. Similarly, it would be interesting to be able to confirm the possibility of identifying the “immune-enriched” group from the CD3 marker in another independent cohort. Finally, the potential predictive value of response to immunotherapy of our identified “immune-enriched” group can only be formulated as a hypothesis since we have limited data from further CPI treatment. It will be necessary to validate our results and hypotheses in a prospective cohort of metastatic pRCC treated with CPI alone and in combination with a TKI.

Conclusion

In summary, for the first time, based on a comprehensive analysis, using RNA-seq and IHC, we identified a specific immune TME subtype of metastatic pRCC, significantly more infiltrated with cytotoxic T and B immune populations. The identification of this group could be done by IHC, and in particular by the CD3 marker, a reliable and inexpensive technique. This “immune-enriched” feature, with its defining markers highlighted, appears to be correlated with a poor prognosis but could indicate a potential predictive value for response to immunotherapy. This, however, requires a confirmation in metastatic pRCC treated with CPI alone and in combination with a TKI.

References

1. Albiges, L., Flippot, R., Rioux-Leclercq, N. & Choueiri, T. K. Non-Clear Cell Renal Cell Carcinomas: From Shadow to Light. *J. Clin. Oncol. Off. J. Am. Soc. Clin. Oncol.* JCO2018792531 (2018) doi:10.1200/JCO.2018.79.2531.
2. Cancer Genome Atlas Research Network *et al.* Comprehensive Molecular Characterization of Papillary Renal-Cell Carcinoma. *N. Engl. J. Med.* **374**, 135–145 (2016).
3. Moch, H., Cubilla, A. L., Humphrey, P. A., Reuter, V. E. & Ulbright, T. M. The 2016 WHO Classification of Tumours of the Urinary System and Male Genital Organs—Part A: Renal, Penile, and Testicular Tumours. *Eur. Urol.* **70**, 93–105 (2016).
4. Vera-Badillo, F. E. *et al.* Systemic Therapy for Non-clear Cell Renal Cell Carcinomas: A Systematic Review and Meta-analysis. *Eur. Urol.* **67**, 740–749 (2015).
5. de Velasco, G. *et al.* Comprehensive Analysis of Survival Outcomes in Non-Clear Cell Renal Cell Carcinoma Patients Treated in Clinical Trials. *Clin. Genitourin. Cancer* **15**, 652-660.e1 (2017).
6. Leroy, X. *et al.* Morphologic Subtyping of Papillary Renal Cell Carcinoma: Correlation with Prognosis and Differential Expression of MUC1 between the Two Subtypes. *Mod. Pathol.* **15**, 1126–1130 (2002).
7. Klatter, T. *et al.* Cytogenetic and molecular tumor profiling for type 1 and type 2 papillary renal cell carcinoma. *Clin. Cancer Res. Off. J. Am. Assoc. Cancer Res.* **15**, 1162–1169 (2009).
8. Cheville, J. C., Lohse, C. M., Zincke, H., Weaver, A. L. & Blute, M. L. Comparisons of outcome and prognostic features among histologic subtypes of renal cell carcinoma. *Am. J. Surg. Pathol.* **27**, 612–624 (2003).
9. Giles, R. H. *et al.* Recommendations for the Management of Rare Kidney Cancers. *Eur. Urol.* **72**, 974–983 (2017).
10. Graham, J. *et al.* Cytoreductive Nephrectomy in Metastatic Papillary Renal Cell Carcinoma: Results from the International Metastatic Renal Cell Carcinoma Database Consortium. *Eur. Urol. Oncol.* S2588931119300410 (2019) doi:10.1016/j.euo.2019.03.007.
11. Ravaud, A. *et al.* First-line treatment with sunitinib for type 1 and type 2 locally advanced or metastatic papillary renal cell carcinoma: a phase II study (SUPAP) by the French Genitourinary Group (GETUG)†. *Ann. Oncol.* **26**, 1123–1128 (2015).

12. Escudier, B. *et al.* Open-label phase 2 trial of first-line everolimus monotherapy in patients with papillary metastatic renal cell carcinoma: RAPTOR final analysis. *Eur. J. Cancer* **69**, 226–235 (2016).
13. Pal, S. K. *et al.* A comparison of sunitinib with cabozantinib, crizotinib, and savolitinib for treatment of advanced papillary renal cell carcinoma: a randomised, open-label, phase 2 trial. *The Lancet* **397**, 695–703 (2021).
14. Negrier, S. *et al.* Axitinib in first-line for patients with metastatic papillary renal cell carcinoma: Results of the multicentre, open-label, single-arm, phase II AXIPAP trial. *Eur. J. Cancer Oxf. Engl. 1990* **129**, 107–116 (2020).
15. Motzer, R. J. *et al.* Nivolumab versus Everolimus in Advanced Renal-Cell Carcinoma. *N. Engl. J. Med.* **373**, 1803–1813 (2015).
16. Motzer, R. J. *et al.* Nivolumab plus Ipilimumab versus Sunitinib in Advanced Renal-Cell Carcinoma. *N. Engl. J. Med.* (2018) doi:10.1056/NEJMoa1712126.
17. Koshkin, V. S. *et al.* Clinical activity of nivolumab in patients with non-clear cell renal cell carcinoma. *J. Immunother. Cancer* **6**, (2018).
18. McKay, R. R. *et al.* The Clinical Activity of PD-1/PD-L1 Inhibitors in Metastatic Non-Clear Cell Renal Cell Carcinoma. *Cancer Immunol. Res.* **6**, 758–765 (2018).
19. Yip, S. M. *et al.* Checkpoint inhibitors in patients with metastatic renal cell carcinoma: Results from the International Metastatic Renal Cell Carcinoma Database Consortium. *Cancer* **124**, 3677–3683 (2018).
20. Stukalin, I. *et al.* Real-world outcomes of nivolumab and cabozantinib in metastatic renal cell carcinoma: results from the International Metastatic Renal Cell Carcinoma Database Consortium. *Curr. Oncol. Tor. Ont* **26**, e175–e179 (2019).
21. Boileve, A. *et al.* Immune checkpoint Inhibitors following targeted therapies in MITF family translocation renal cell carcinomas. *Abstract ESMO 2017* (2017).
22. Chahoud, J. *et al.* Nivolumab for the Treatment of Patients with Metastatic Non-Clear Cell Renal Cell Carcinoma (nccRCC): A Single-Institutional Experience and Literature Meta-Analysis. *The Oncologist* theoncologist.2019-0372 (2019) doi:10.1634/theoncologist.2019-0372.
23. Albiges, L. *et al.* 1448O Phase II KEYNOTE-B61 study of pembrolizumab (Pembro) + lenvatinib (Lenva) as first-line treatment for non-clear cell renal cell carcinoma (nccRCC). *Ann. Oncol.* **33**, S1204–S1205 (2022).
24. de Vries-Brilland, M. *et al.* Checkpoint inhibitors in metastatic papillary renal cell carcinoma. *Cancer Treat. Rev.* **99**, 102228 (2021).

25. Charoentong, P. *et al.* Pan-cancer Immunogenomic Analyses Reveal Genotype-Immunophenotype Relationships and Predictors of Response to Checkpoint Blockade. *Cell Rep.* **18**, 248–262 (2017).
26. Rooney, M. S., Shukla, S. A., Wu, C. J., Getz, G. & Hacoen, N. Molecular and Genetic Properties of Tumors Associated with Local Immune Cytolytic Activity. *Cell* **160**, 48–61 (2015).
27. Choueiri, T. K. *et al.* PD-L1 expression in nonclear-cell renal cell carcinoma. *Ann. Oncol.* **25**, 2178–2184 (2014).
28. Motoshima, T. *et al.* PD-L1 expression in papillary renal cell carcinoma. *BMC Urol.* **17**, 8 (2017).
29. Danaher, P. *et al.* Pan-cancer adaptive immune resistance as defined by the Tumor Inflammation Signature (TIS): results from The Cancer Genome Atlas (TCGA). *J. Immunother. Cancer* **6**, (2018).
30. Thorsson, V. *et al.* The Immune Landscape of Cancer. *Immunity* **48**, 812-830.e14 (2018).
31. Ricketts, C. J. *et al.* The Cancer Genome Atlas Comprehensive Molecular Characterization of Renal Cell Carcinoma. *Cell Rep.* **23**, 313-326.e5 (2018).
32. Choueiri, T. K. *et al.* Immunomodulatory Activity of Nivolumab in Metastatic Renal Cell Carcinoma. *Clin. Cancer Res.* **22**, 5461–5471 (2016).
33. Braun, D. A. *et al.* Interplay of somatic alterations and immune infiltration modulates response to PD-1 blockade in advanced clear cell renal cell carcinoma. *Nat. Med.* **26**, 909–918 (2020).
34. Lee, M., Samstein, R. M., Valero, C., Chan, T. A. & Morris, L. G. T. Tumor mutational burden as a predictive biomarker for checkpoint inhibitor immunotherapy. *Hum. Vaccines Immunother.* **16**, 112–115 (2020).
35. Meylan, M. *et al.* 7000 Kidney ccRCC immune classification (KIC) enhances the predictive value of T effector (Teff) and angiogenesis (Angio) signatures in response to nivolumab (N). *Ann. Oncol.* **31**, S553 (2020).
36. Simonaggio, A. *et al.* Tumor Microenvironment Features as Predictive Biomarkers of Response to Immune Checkpoint Inhibitors (ICI) in Metastatic Clear Cell Renal Cell Carcinoma (mccRCC). *Cancers* **13**, E231 (2021).
37. Tucker, M. D. & Rini, B. I. Predicting Response to Immunotherapy in Metastatic Renal Cell Carcinoma. *Cancers* **12**, E2662 (2020).

38. McDermott, D. F. *et al.* Clinical activity and molecular correlates of response to atezolizumab alone or in combination with bevacizumab versus sunitinib in renal cell carcinoma. *Nat. Med.* **24**, 749–757 (2018).
39. Motzer, R. J. *et al.* Molecular Subsets in Renal Cancer Determine Outcome to Checkpoint and Angiogenesis Blockade. *Cancer Cell* **38**, 803-817.e4 (2020).
40. Motzer, R. J. *et al.* Avelumab plus axitinib versus sunitinib in advanced renal cell carcinoma: biomarker analysis of the phase 3 JAVELIN Renal 101 trial. *Nat. Med.* **26**, 1733–1741 (2020).
41. Rini, B. I. *et al.* Molecular correlates differentiate response to atezolizumab (atezo) + bevacizumab (bev) vs sunitinib (sun): Results from a phase III study (IMmotion151) in untreated metastatic renal cell carcinoma (mRCC). *Ann. Oncol.* **29**, viii724–viii725 (2018).
42. Motzer, R. J. *et al.* Biomarker analyses from the phase III CheckMate 214 trial of nivolumab plus ipilimumab (N+I) or sunitinib (S) in advanced renal cell carcinoma (aRCC). *J. Clin. Oncol.* **38**, 5009–5009 (2020).
43. Vano, Y.-A. *et al.* Nivolumab, nivolumab–ipilimumab, and VEGFR-tyrosine kinase inhibitors as first-line treatment for metastatic clear-cell renal cell carcinoma (BIONIKK): a biomarker-driven, open-label, non-comparative, randomised, phase 2 trial. *Lancet Oncol.* **23**, 612–624 (2022).
44. Liu, J. *et al.* An Integrated TCGA Pan-Cancer Clinical Data Resource to Drive High-Quality Survival Outcome Analytics. *Cell* **173**, 400-416.e11 (2018).
45. Chen, F. *et al.* Multilevel Genomics-Based Taxonomy of Renal Cell Carcinoma. *Cell Rep.* **14**, 2476–2489 (2016).
46. Albiges, L. *et al.* MET Is a Potential Target across All Papillary Renal Cell Carcinomas: Result from a Large Molecular Study of pRCC with CGH Array and Matching Gene Expression Array. *Clin. Cancer Res.* **20**, 3411–3421 (2014).
47. Edeline, J. *et al.* Description of 2 angiogenic phenotypes in clear cell renal cell carcinoma. *Hum. Pathol.* **43**, 1982–1990 (2012).
48. Hendry, S. *et al.* Assessing Tumor-Infiltrating Lymphocytes in Solid Tumors: A Practical Review for Pathologists and Proposal for a Standardized Method from the International Immuno-Oncology Biomarkers Working Group. *Adv. Anat. Pathol.* **24**, 311–335 (2017).
49. Becht, E. *et al.* Estimating the population abundance of tissue-infiltrating immune and stromal cell populations using gene expression. *Genome Biol.* **17**, 218 (2016).

50. Petitprez, F. *et al.* Transcriptomic analysis of the tumor microenvironment to guide prognosis and immunotherapies. *Cancer Immunol. Immunother. CII* **67**, 981–988 (2018).
51. Bindea, G. *et al.* Spatiotemporal Dynamics of Intratumoral Immune Cells Reveal the Immune Landscape in Human Cancer. *Immunity* **39**, 782–795 (2013).
52. Baine, M. K. *et al.* Characterization of tumor infiltrating lymphocytes in paired primary and metastatic renal cell carcinoma specimens. *Oncotarget* **6**, 24990–25002 (2015).
53. McDermott, D. F. *et al.* First-line pembrolizumab (pembro) monotherapy for advanced non-clear cell renal cell carcinoma (nccRCC): Results from KEYNOTE-427 cohort B. *J. Clin. Oncol.* **37**, 546–546 (2019).
54. McDermott, D. F. *et al.* Association of gene expression with clinical outcomes in patients with renal cell carcinoma treated with pembrolizumab in KEYNOTE-427. *J. Clin. Oncol.* **38**, 5024–5024 (2020).
55. Drake, C. G. & Stein, M. N. The Immunobiology of Kidney Cancer. *J. Clin. Oncol. Off. J. Am. Soc. Clin. Oncol.* JCO2018792648 (2018) doi:10.1200/JCO.2018.79.2648.
56. Giraldo, N. A. *et al.* Orchestration and Prognostic Significance of Immune Checkpoints in the Microenvironment of Primary and Metastatic Renal Cell Cancer. *Clin. Cancer Res. Off. J. Am. Assoc. Cancer Res.* **21**, 3031–3040 (2015).
57. Şenbabaoğlu, Y. *et al.* Tumor immune microenvironment characterization in clear cell renal cell carcinoma identifies prognostic and immunotherapeutically relevant messenger RNA signatures. *Genome Biol.* **17**, 231 (2016).
58. Hussain, M. *et al.* CXCL13/CXCR5 signaling axis in cancer. *Life Sci.* **227**, 175–186 (2019).
59. Marshall, A. J. *et al.* FDC-SP, a Novel Secreted Protein Expressed by Follicular Dendritic Cells. *J. Immunol.* **169**, 2381–2389 (2002).
60. Fridman, W. H. *et al.* B cells and tertiary lymphoid structures as determinants of tumour immune contexture and clinical outcome. *Nat. Rev. Clin. Oncol.* **19**, 441–457 (2022).
61. Zhou, T., Chen, W., Wu, Z., Cai, J. & Zhou, C. A newly defined basement membrane-related gene signature for the prognosis of clear-cell renal cell carcinoma. *Front. Genet.* **13**, 994208 (2022).
62. Janes, P. W. *et al.* EphA3 biology and cancer. *Growth Factors* **32**, 176–189 (2014).

63. Chiari, R. *et al.* Identification of a tumor-specific shared antigen derived from an Eph receptor and presented to CD4 T cells on HLA class II molecules. *Cancer Res.* **60**, 4855–4863 (2000).
64. Xu, W. *et al.* Prognostic value, DNA variation and immunologic features of a tertiary lymphoid structure-related chemokine signature in clear cell renal cell carcinoma. *Cancer Immunol. Immunother.* **71**, 1923–1935 (2022).
65. Chen, Y. *et al.* Survival Prognosis, Tumor Immune Landscape, and Immune Responses of ADAMTS14 in Clear Cell Renal Cell Carcinoma and Its Potential Mechanisms. *Front. Immunol.* **13**, 790608 (2022).
66. Chen, J. *et al.* Exploration of the underlying biological differences and targets in ovarian cancer patients with diverse immunotherapy response. *Front. Immunol.* **13**, 1007326 (2022).
67. London, M. & Gallo, E. Critical role of EphA3 in cancer and current state of EphA3 drug therapeutics. *Mol. Biol. Rep.* **47**, 5523–5533 (2020).
68. Dai, S. *et al.* Intratumoral CXCL13⁺ CD8⁺ T cell infiltration determines poor clinical outcomes and immunoevasive contexture in patients with clear cell renal cell carcinoma. *J. Immunother. Cancer* **9**, e001823 (2021).
69. Luo, L., Zhou, H. & Su, H. Identification of 4-genes model in papillary renal cell tumor microenvironment based on comprehensive analysis. *BMC Cancer* **21**, 553 (2021).
70. Petitprez, F. *et al.* B cells are associated with survival and immunotherapy response in sarcoma. *Nature* **577**, 556–560 (2020).
71. Helmink, B. A. *et al.* B cells and tertiary lymphoid structures promote immunotherapy response. *Nature* **577**, 549–555 (2020).
72. Groeneveld, C. S. *et al.* Tertiary lymphoid structures marker CXCL13 is associated with better survival for patients with advanced-stage bladder cancer treated with immunotherapy. *Eur. J. Cancer* **148**, 181–189 (2021).
73. Carril-Ajuria, L. *et al.* Baseline circulating unswitched memory B cells and B-cell related soluble factors are associated with overall survival in patients with clear cell renal cell carcinoma treated with nivolumab within the NIVOREN GETUG-AFU 26 study. *J. Immunother. Cancer* **10**, e004885 (2022).

Tables

CHARACTERISTIC	N = 271^I
AGE	61 (53, 69)
Unknown	23
GENDER	
Female	67 (25%)
Male	204 (75%)
TYPE	
Type 1 Papillary RCC	159 (59%)
Type 2 Papillary RCC	78 (29%)
Unclassified Papillary RCC	34 (13%)
STAGE	
Stage I	163 (66%)
Stage II	21 (8.5%)
Stage III	48 (19%)
Stage IV	15 (6.1%)
Unknown	24
VITAL_STATUS	
Alive	231 (85%)
Dead	40 (15%)
SURVIVAL_TIME (DAYS)	742 (403, 1,465)
Unknown	1
^I Median (IQR); n (%)	

Table 1. Characteristics of the localized pRCC population, from TCGA KIRP cohort.

CHARACTERISTIC	N = 38¹
AGE	62 (53, 69)
GENDER	
Female	6 (16%)
Male	32 (84%)
TYPE	
Type 1 Papillary RCC	12 (32%)
Type 2 Papillary RCC	26 (68%)
Prior Nephrectomy	35 (92%)
ECOG	
0	19 (50%)
1	19 (50%)
IMDC score	
Favorable risk group	8 (22%)
Intermediate risk group	16 (44%)
High risk group	12 (33%)
Unknown	2
VITAL_STATUS	
Alive	12 (32%)
Dead	26 (68%)
SURVIVAL_TIME (MONTHS)	18 (8, 35)
¹ Median (IQR); n (%)	

Table 2. Characteristics of the metastatic pRCC population, from AXIPAP trial cohort.

Figure legends

Figure 1. Transcriptomic analyses from TCGA KIRP cohort (n=271). A, Heatmap representing unsupervised analysis from MCP-Counter on normalized transcriptomic expression data (k=2), identifying the TME subtypes. B, Boxplots representing the transcriptomic expression of 5 checkpoint markers according to clusters from the MCP-Counter analysis. C, Boxplots representing the 3 predictive gene signatures of response to treatment described in the clear-cell renal cell carcinoma (angiogenesis, Effector T-cell (Eff T), JAVELIN Renal 101 Immuno), according to the clusters from MCP-Counter. p values were obtained using the two-sided Mann-Whitney test (**p<0.001). D, Kaplan-Meier survival curves (overall survival (OS)) according to clusters from MCP-Counter analysis.

Figure 2. A, Flow chart of patients included in AXIPAP and their follow-up (clinical data cutoff was February 28, 2021. TKI: Tyrosine Kinase Inhibitors. CPI: Checkpoint inhibitors) and B, with materials available for IHC and RNA-seq analysis.

Figure 3. Immunohistochemistry (IHC) analyses from AXIPAP trial cohort (n=38). A, Heatmap representing unsupervised analysis based on the immune markers performed in IHC (k=2), identifying the “IHC TME subtypes” with the “immune-enriched” group and the “immune-low” group. B, Kaplan-Meier survival curves (overall survival (OS)) according to subgroups from the unsupervised analysis based on IHC immune markers. C, Kaplan-Meier survival curves (progression free survival (PFS)) according to subgroups from the unsupervised analysis based on IHC immune markers.

Figure 4. Transcriptomic characterization of the pRCC TME subtypes defined by IHC. A, Volcano plot representing the mRNAs differential-expression analysis (=32378 genes) from DESeq2, between the 2 groups identified from IHC in the AXIPAP trial cohort (n=30). Under the condition of $\log_2(\text{fold-change}) > 2$ and $p \text{ adjusted} < 0.01$, 5 differentially overexpressed genes were identified between the 2 groups (red circle). B, Kaplan-Meier survival curves (overall survival (OS)) according to subgroups with a “high transcriptomic signature” and “low transcriptomic signature”, defined as a median of the 5 significant differentially overexpressed genes.

Supplementary figure legends

Figure S1. Additional analysis from TCGA KIRP Cohort (n=271). A, Boxplots representing MCP-Counter estimation of different immune cell populations according to clusters. p values were obtained using the two-sided Mann-Whitney test ($***p<0.001$). B, Boxplots representing copy number alterations (CNA) (CDKN2A, Chromosome (chr) 3p and 7 between 2 clusters. p values were obtained using the two-sided Mann-Whitney test ($**p<0.01$; ns: non-significant). C, Boxplots representing gene signature mRNA-based concerning the Cell cycle, Hypoxia, NRF2/ARE, TFE3 fusion, between 2 clusters. p values were obtained using the two-sided Mann-Whitney test ($***p<0.001$). D, Boxplots representing the Th2 prognostic signature according to the clusters from MCP-Counter ($***p<0.001$).

Figure S2. Transcriptomic analyses from independent Albiges *et al.* cohort (n=98). A, Heatmap representing unsupervised analysis from MCP-Counter on the microarray expression data (k=2), identifying the TME subtypes. B, Boxplots representing the expression of 5 checkpoint markers according to clusters from the MCP-Counter analysis. C, Boxplots representing the 3 predictive gene signatures of response to treatment described in the clear-cell renal cell carcinoma (angiogenesis, Effector T-cell (Eff T), JAVELIN Renal 101 Immuno), according to the clusters from MCP-Counter. p values were obtained using the two-sided Mann-Whitney test ($**p<0.01$; $***p<0.001$).

Figure S3. Additional heatmap from AXIPAP trial cohort (n=38). Heatmap representing unsupervised analysis based on the immune markers performed in immunohistochemistry (k=2), identifying the “IHC TME subtypes” with the “immune-enriched” group and the “immune-low” group, annotated histological type and angiogenic markers, CD31(AV: vascular architecture; DV: vascular density) and VEGF.

Figure S4. Assessment of response to treatment from AXIPAP trial cohort (n=38). A, table with objective response rate (ORR) of patients treated with axitinib in 1st line, from AXIPAP trial cohort, according to subgroups from the unsupervised analysis based on IHC immune markers from AXIPAP trial cohort (n=36). B, table with objective response rate (ORR) of patients treated by immunotherapy in 2nd or 3rd line, according to subgroups from the unsupervised analysis based on IHC immune markers from AXIPAP trial cohort (n=12). C, Boxplots representing the 3 predictive gene signatures of response to treatment described in the clear-cell renal cell carcinoma, (angiogenesis, Effector T-cell (Eff T), JAVELIN Renal 101 Immuno), according to subgroups from the unsupervised analysis based on IHC immune markers from AXIPAP trial cohort (n=30). p values were obtained using the two-sided Mann-Whitney test ($*p<0.05$; ns: non-significant).

Figure S5. Gene ontology (GO) terms analysis. A, The bubble diagram representing Biological Process significantly activated between the clusters from MCP-Counter in TCGA cohort. B, The bubble diagram representing Biological Process significantly activated between subgroups from the unsupervised analysis based on IHC immune markers in AXIPAP trial cohort.

Figure 1

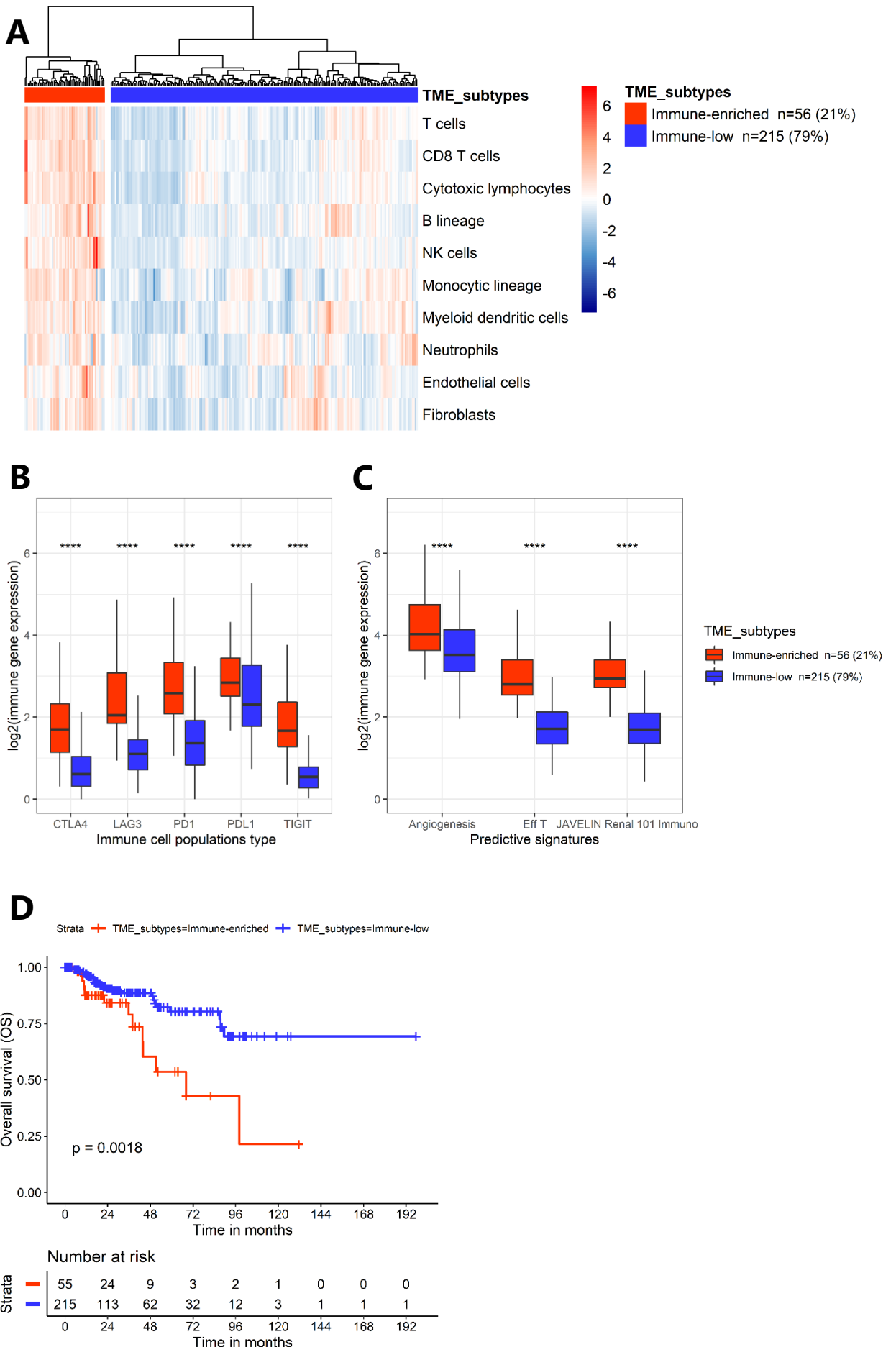
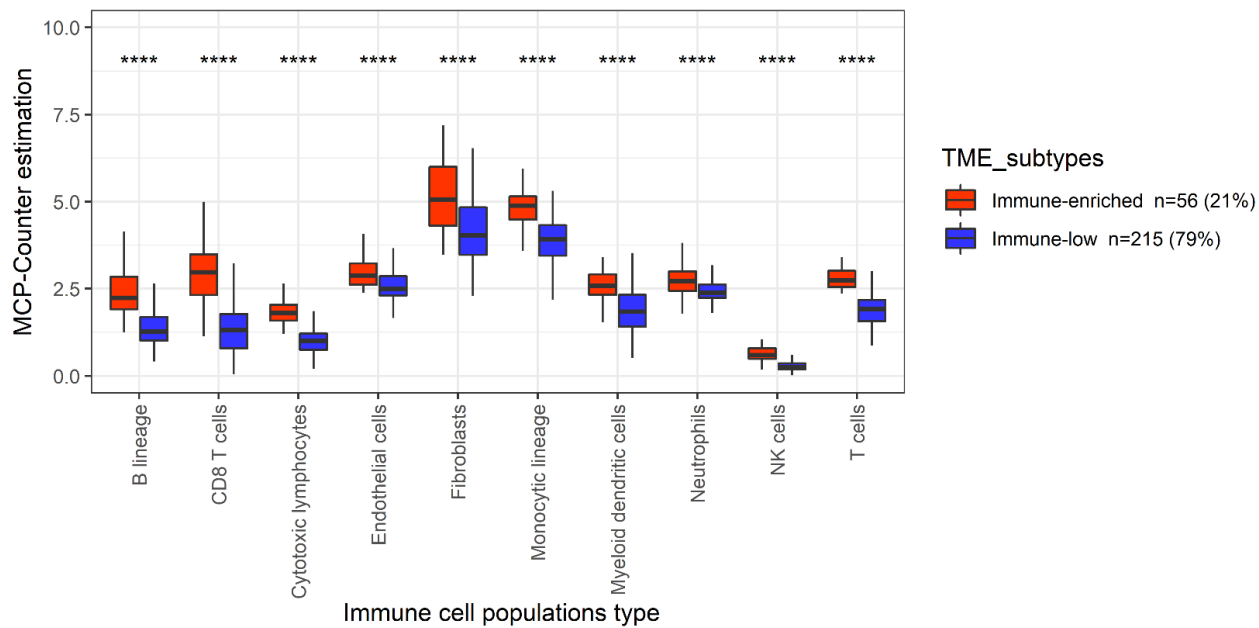
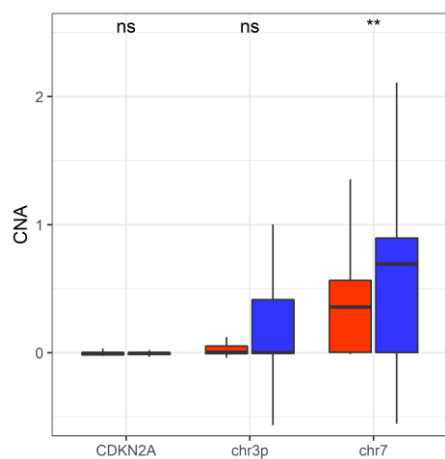


Figure S1

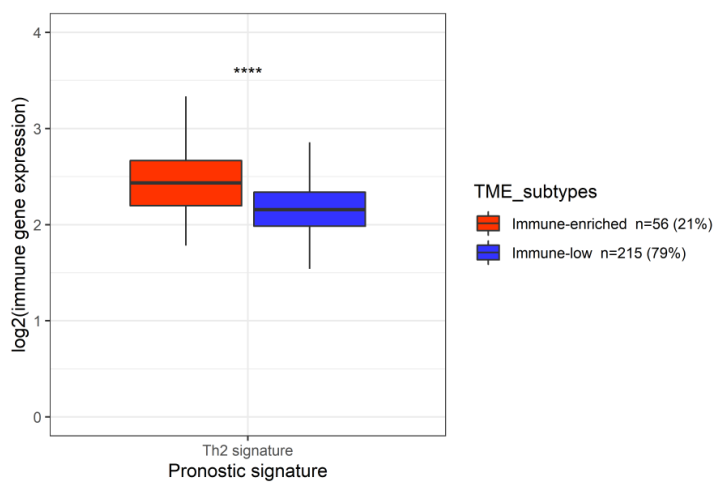
A



B



D



C

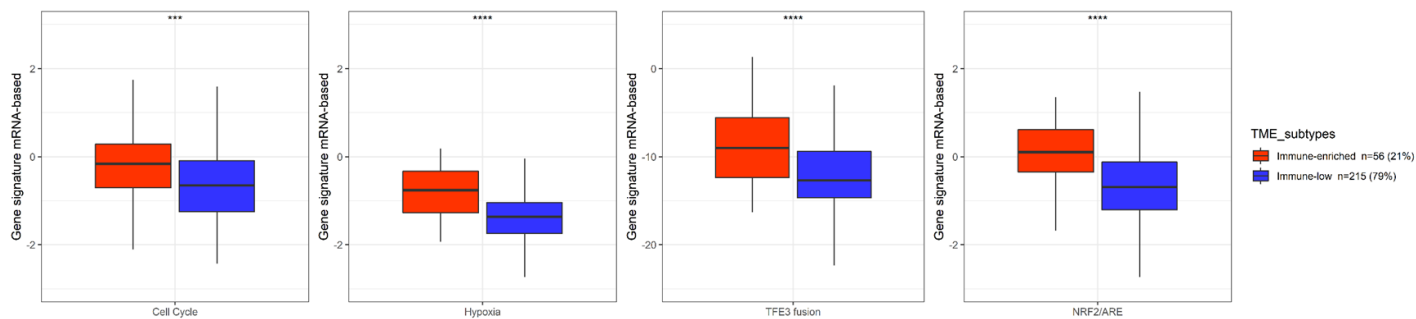


Figure S2

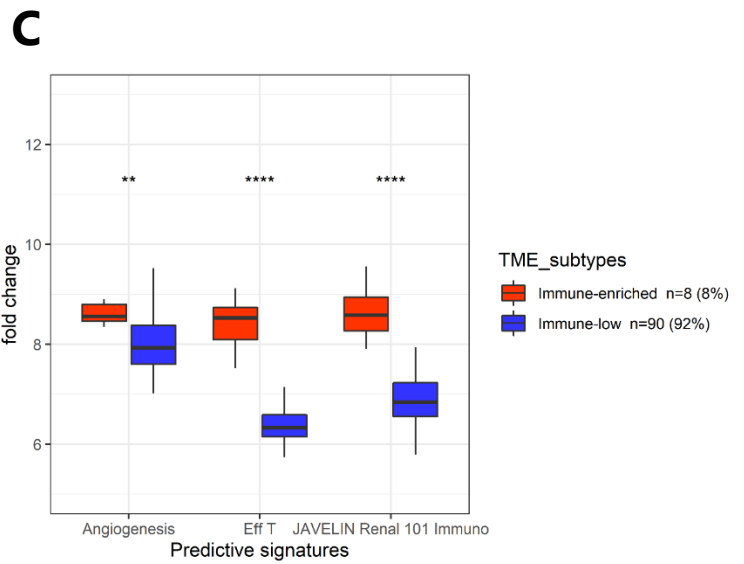
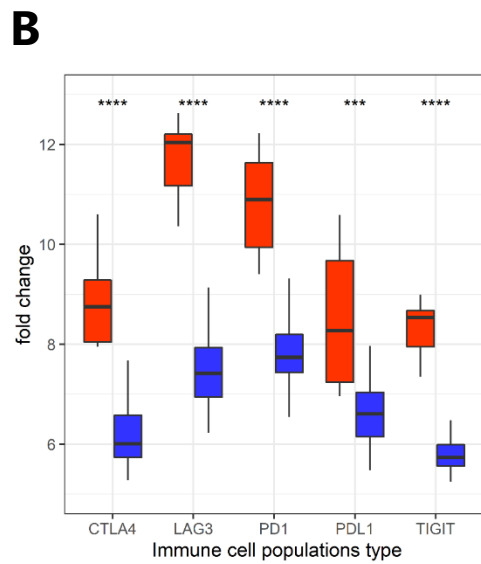
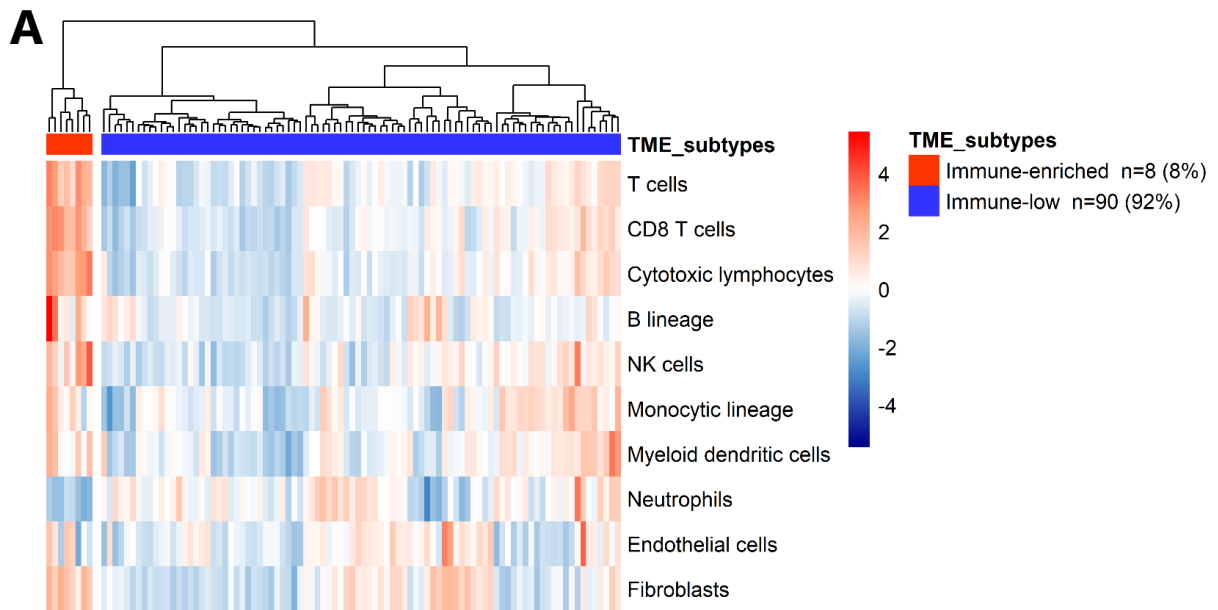
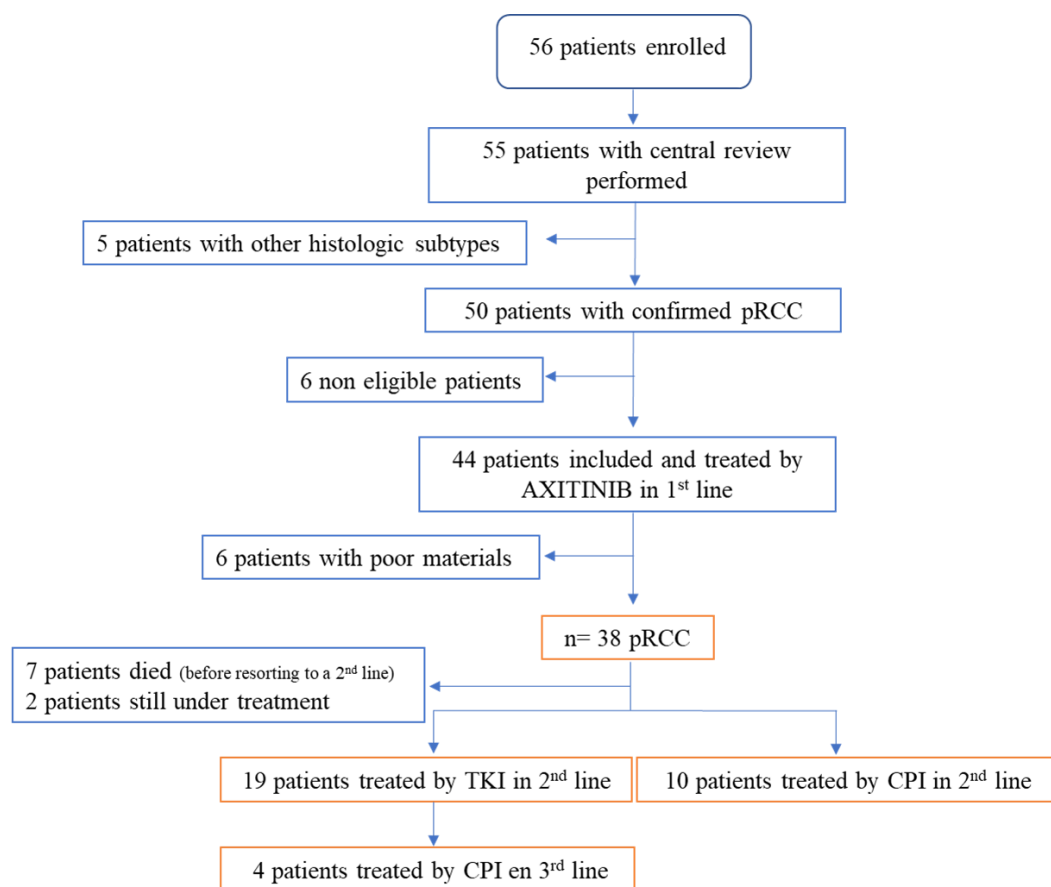


Figure 2

A



B

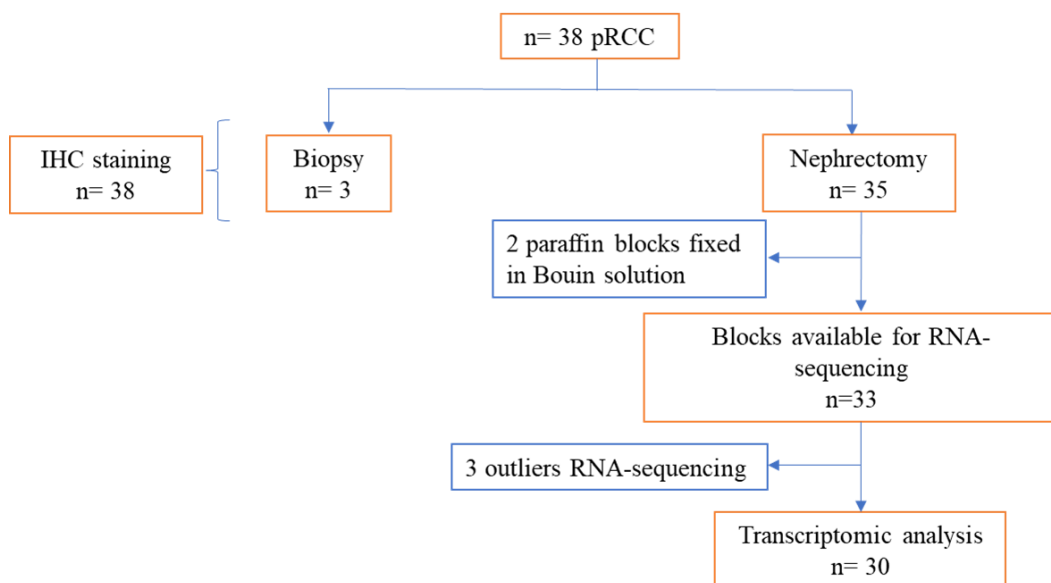


Figure 3

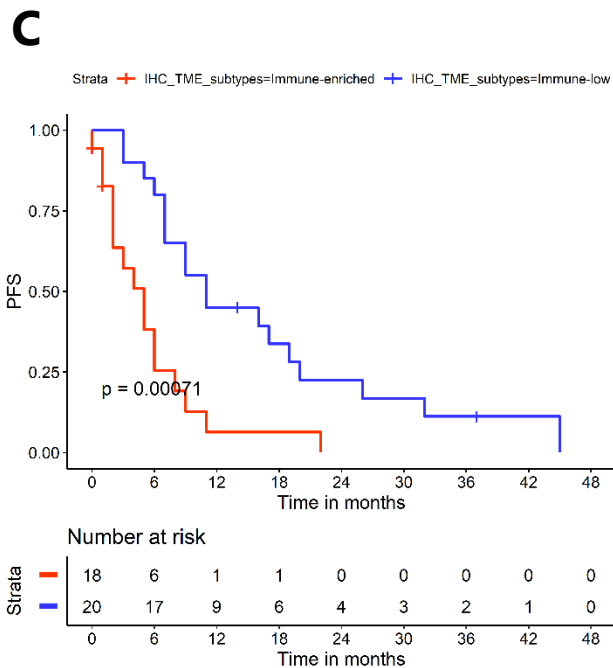
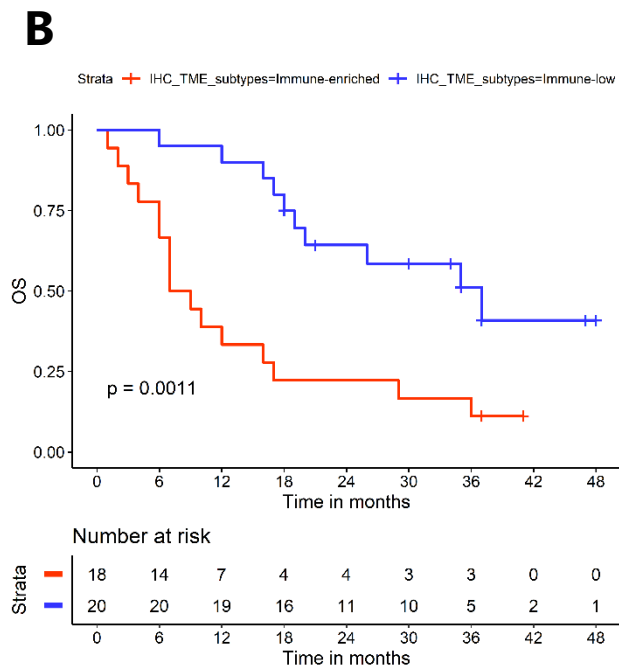
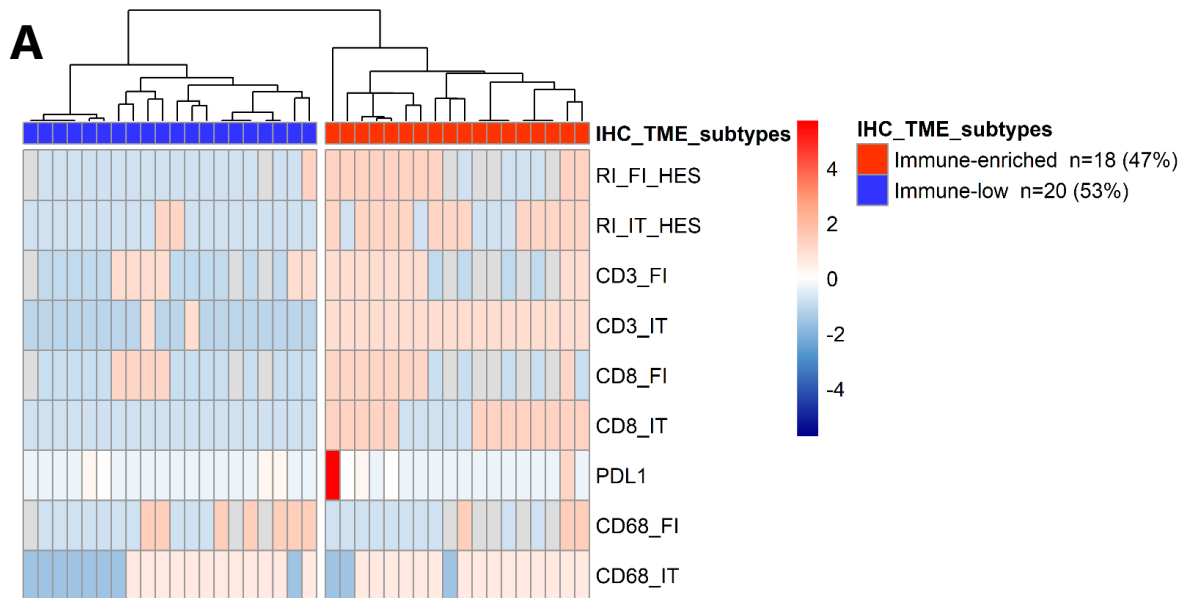


Figure S3

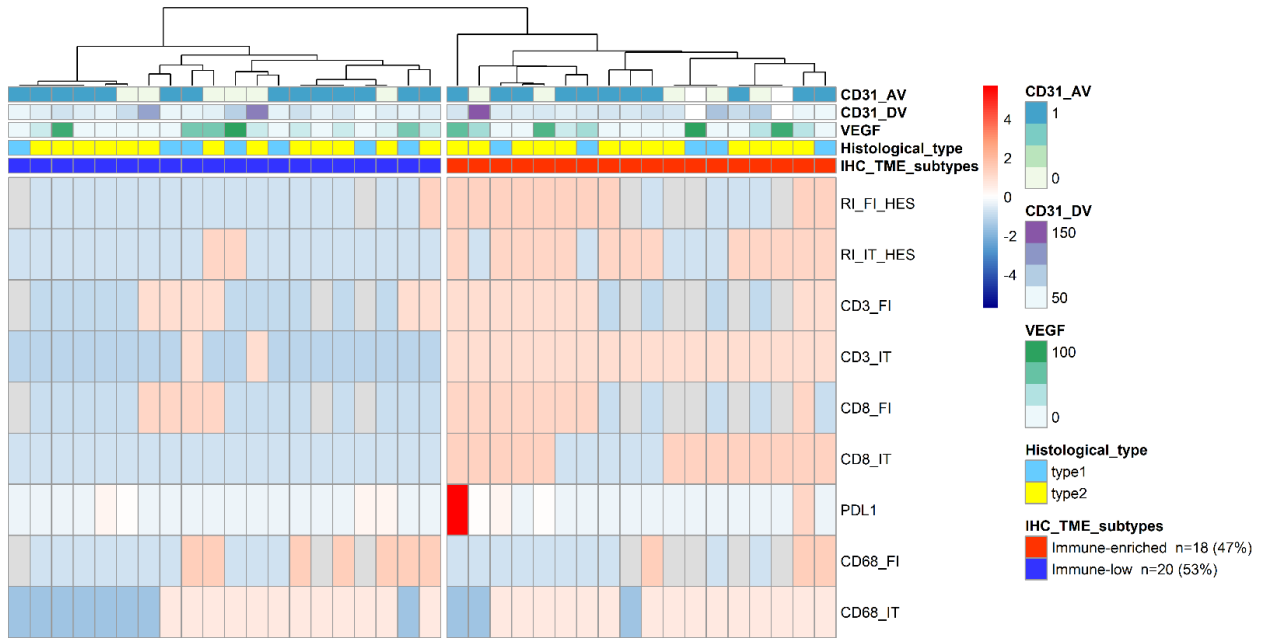


Figure S4

A

Sub group	Partial response	Stable disease	Progression disease	Not known	Objective response rate (22%)
“immune-enriched”	2	10	4	2	11%
“immune-low”	6	14	0	0	30%

B

Sub group	Partial response	Stable disease	Progression disease	Not known	Objective response rate (22%)
“immune-enriched”	1	0	1	0	33%
“immune-low”	0	3	7	2	0%

C

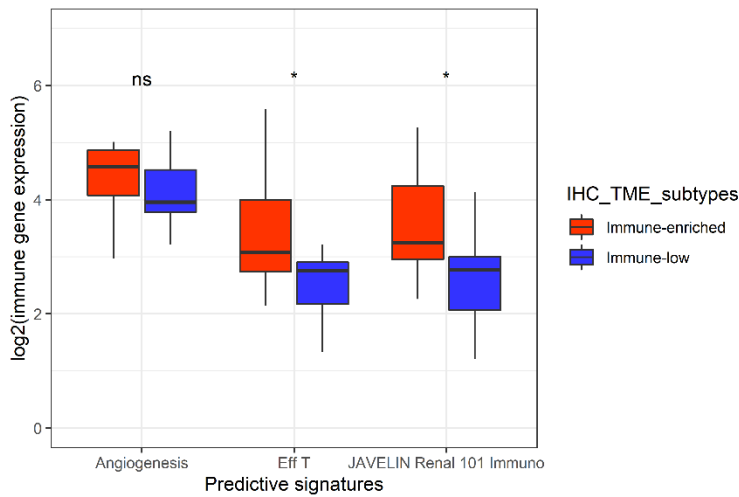
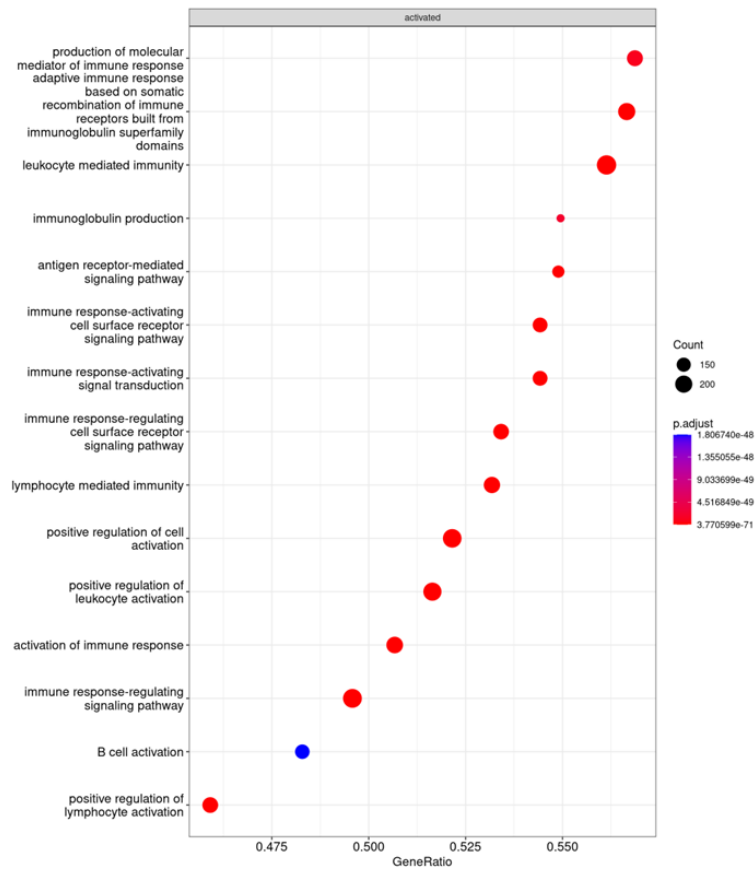
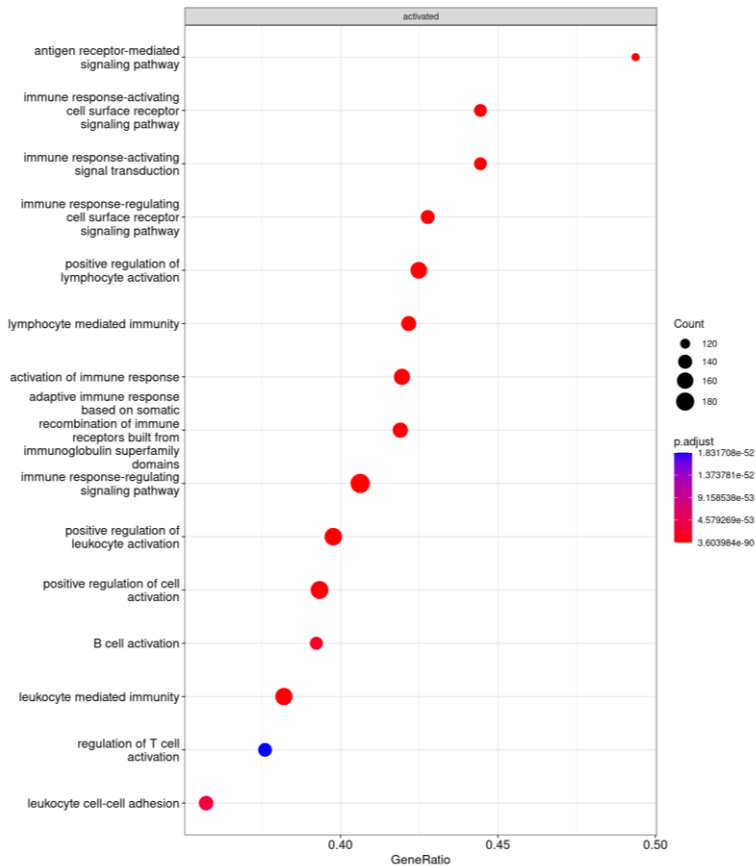


Figure S5

A



B



ANALYSES COMPLEMENTAIRES ET PERSPECTIVES

1. Analyses complémentaires

1.1. Synthèse

Le carcinome papillaire du rein est le plus fréquent des carcinomes non à cellules claires, associé à un mauvais pronostic en situation métastatique. Nous avons évalué de manière multimodale le microenvironnement tumoral immunitaire (TME), largement inconnu, afin d'identifier des cibles thérapeutiques potentielles. Nous nous sommes notamment appuyés sur la cohorte prospective française, AXIPAP, spécifique de pRCC métastatiques, avec des données de traitement par axitinib en 1^{ère} ligne. Pour la première fois à ce jour, à partir des données de RNA-seq et de l'IHC, et en appliquant un clustering non supervisé, nous avons identifié deux sous-types de TME dans chacune des cohortes, que nous avons défini comme "immuno-enrichies" et "immuno-pauvres". Le groupe "immuno-enrichi" apparaît être un sous-type de TME, spécifiquement dans les pRCC, significativement plus infiltré par la population immunitaire T et B. Cette caractéristique "immuno-enrichie" semble être corrélée à un mauvais pronostic. Elle pourrait également avoir une valeur prédictive potentielle de réponse à l'immunothérapie, traitement non standard actuellement dans les pRCC métastatiques du fait de l'absence d'étude clinique prospective ayant démontré l'intérêt des CPI dans cette indication.

Nos résultats renforcent les analyses précédemment présentées de la cohorte KEYNOTE 427-B (96) réalisée sur 136 nccRCC, montrant que la signature « T-cell-inflamed GEP » était significativement associée à l'ORR, pouvant être prédictif d'une réponse aux CPI (177). Cependant, cette signature est basée sur le RNA-seq, ce qui

limite sa mise en œuvre clinique dans la pratique quotidienne. Or, à partir du clustering non supervisé réalisé à partir des marqueurs IHC dans la cohorte AXIPAP, nous avons mis en évidence que le groupe "immuno-enrichi" était caractérisé principalement par le marqueur CD3. Ce résultat pourrait être particulièrement intéressant car beaucoup plus aisément applicable en routine, l'IHC étant une technique fiable et peu coûteuse. Un marquage CD3 en intra-tumoral fort était significativement associé à un mauvais pronostic. L'OS médiane était de 9,5 mois (95%CI, [7,18]) vs 37 mois (95%CI, [26,NA]), ainsi qu'un taux d'OS à 12 mois de 40% vs 89%, dans le groupe CD3 IT fort vs dans le groupe CD3 IT faible, respectivement ($p=5.10^{-4}$) (**Figure 5**).

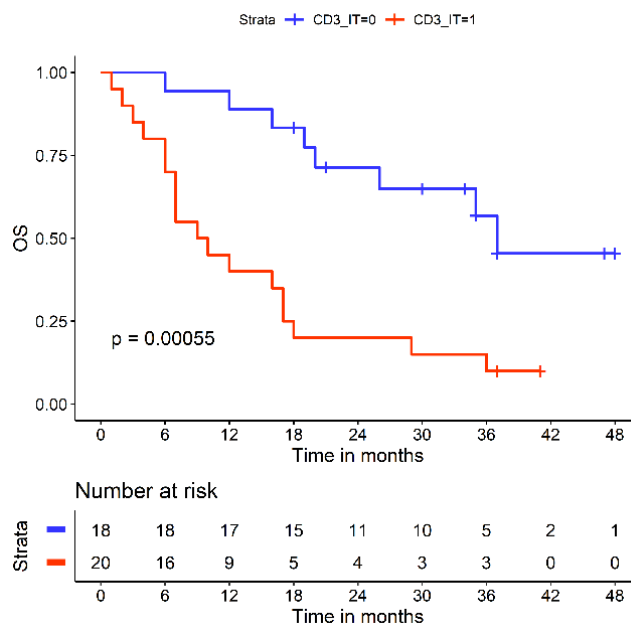


Figure 5 : Courbes de survie de Kaplan-Meier (survie globale (OS)) entre le groupe CD3 IT fort et le groupe CD3 IT faible, à partir des données d'IHC issues de la cohorte AXIPAP.

1.2. Cohorte de validation rétrospective

Dans l'objectif d'identifier en IHC des pRCC métastatiques "immuno-enrichis" à partir du marqueur CD3 et de confirmer leur valeur pronostique, nous avons réalisé cette analyse dans une autre cohorte indépendante. En collaboration avec le Pr Fromont et le Dr Cancel, nous nous sommes appuyés sur une cohorte nationale rétrospective ayant permis d'évaluer l'efficacité du sunitinib versus l'évérolimus en 1^{ère} ligne dans les pRCC métastatiques, publiée en 2021 (180). Sur les 138 patients inclus, la cohorte était principalement composée de tumeurs papillaires de type 2 (n=114), traitées majoritairement par sunitinib (n=107). Il n'est pas rapporté de différence significative en termes d'efficacité entre ces 2 traitements en 1^{ère} ligne. Les résultats sont cohérents avec les données de la littérature, et notamment avec l'étude SUPAP (80), évaluant le sunitinib, et RAPTOR (81) évaluant l'évérolimus, dans cette même situation. Seuls 70 patients ont pu avoir des données en IHC disponibles. Une relecture anatomopathologique a également pu être réalisée. Des marquages CD3 et CD8, en intra tumoral et front d'invasion, avaient pu être réalisés par le Pr Fromont.

Nous avons donc réalisé une analyse de la survie globale entre le groupe CD3 IT fort (n=23) versus le groupe CD3 IT faible (n=46). Bien que le groupe CD3 IT fort semble avoir un moins bon pronostic, nous ne pouvons pas mettre en évidence de différence significative avec une OS médiane de 12,5 mois (95%CI, [7.8,25.1]) vs 19,2 mois (95%CI, [13.2,32.4]), ainsi qu'un taux d'OS à 12 mois de 56% vs 71%, dans le groupe CD3 IT fort vs dans le groupe CD3 IT faible, respectivement (p=0.33) (**Figure 6**).

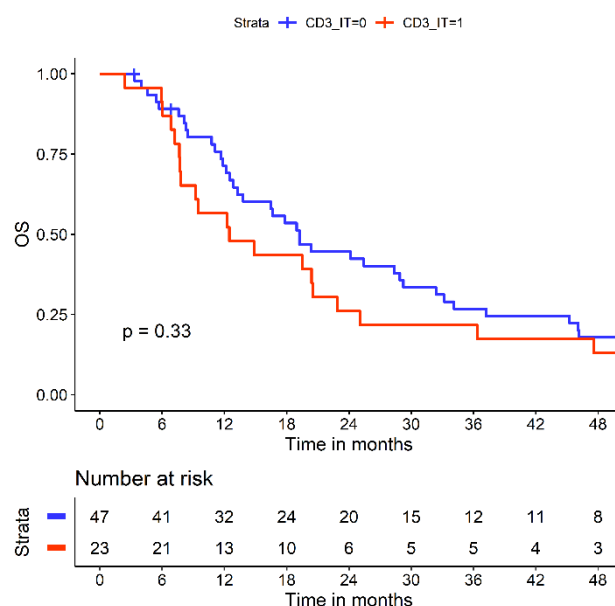


Figure 6 : Courbes de survie de Kaplan-Meier (survie globale (OS)) entre le groupe CD3 IT fort et le groupe CD3 IT faible, à partir des données d'IHC issues de la cohorte *Cancel et al.* (180).

Ce résultat pourrait s'expliquer selon plusieurs hypothèses, à savoir tout d'abord qu'il s'agit d'une étude avec des données de survie collectées rétrospectivement, incluant des patients traités par TKI mais aussi par inhibiteur de mTor (181). La génération de données en situation réelle peut manquer d'imagerie standardisées pour définir avec précision la progression de la maladie. Nous pouvons également émettre un potentiel manque de puissance au vu de la tendance objectivée. En effet, la proportion du groupe CD3 IT fort semble moins importante dans cette cohorte (n=23/47) vs dans la cohorte AXIPAP (n=20/18). Même si la technique par IHC est reproductible et fiable, car non opérateur dépendant, le marquage CD3 a été réalisé différemment (CD3 Dako (clone F 7.2.38) dans cette cohorte vs CD3 MAb rabbit 2GV6, Roche dans la cohorte AXIPAP), pouvant possiblement induire un biais. Enfin, et surtout, la principale limite pouvant expliquer ce résultat est potentiellement l'hétérogénéité tumorale, qui apparaît importante pour l'infiltrat inflammatoire. En fonction de la zone choisie pour réaliser les

marquages, les résultats peuvent être très hétérogènes. Nous avons pu d'ailleurs le mettre en évidence entre nos marquages en IT et FI, qui amènent à des résultats déjà différents. Pour y remédier, il serait très intéressant d'appliquer la notion de spatialité. En effet, des techniques innovantes sont en cours de développement afin de mieux comprendre l'architecture du microenvironnement tumoral et ainsi appréhender plus justement cette hétérogénéité intra tumoral. Par une approche multi-omics, à partir de la transcriptomique spatiale en plein essor, et de l'imagerie spatiale en utilisant l'IHC, des techniques d'immunofluorescence multiplex et une analyse de proximité spatiale assistée par l'intelligence artificielle, nous pourrions mieux cibler les zones IT d'intérêt, à l'exemple de *Meylan et al.* (182).

2. Perspectives

Enfin, la valeur prédictive potentielle de la réponse à l'immunothérapie de notre groupe identifié comme "immuno-enrichi" ne peut être formulée que sous forme d'hypothèse, car nous disposons de données limitées sur les traitements ultérieurs par CPI dans notre cohorte. Il sera nécessaire de valider nos résultats et nos hypothèses dans une cohorte prospective de pRCC métastatiques traités par CPI seul et en association avec un TKI.

2.1. Développement d'une cohorte de validation internationale

Nous allons pouvoir à court terme avoir accès à la base de données CKCis (183) (the Canadian Kidney Cancer information system) dans le cadre d'une collaboration

internationale. En effet, mon post-doctorat se réalisera à partir de novembre 2023 pour une durée d'un an, au Centre Hospitalier Universitaire de Montréal (CHUM), aux côtés du Pr Denis SOULIERES (membre investigateur de la base nationale). Cette base représente une réelle opportunité pour constituer une cohorte de validation qualitative, à partir de données populationnelles. Mise en place depuis 2011, elle a permis actuellement la collecte prospective, longitudinale et multicentrique à travers 16 provinces canadiennes, de plus de 10 000 tumeurs rénales dont plus de 3000 tumeurs non à cellules claires. Nous allons alors pouvoir ainsi travailler sur près de 100 mpRCC traités par CPI selon 2 axes, (i) clinique avec l'évaluation rétrospective des CPI dans les pRCC en évaluant comme critère de jugement principal l'efficacité de l'immunothérapie par le TTF, et (ii) translationnel en identifiant, de nouveau, différents sous-groupes « immunitaires » spécifiquement dans les pRCC métastatiques, à partir de l'IHC et des données de RNA-seq, afin de valider l'impact pronostique (OS) et prédictif (ORR et PFS) de ces sous-groupes, mais aussi pouvoir valider, en critère d'évaluation secondaire, l'identification du sous-groupe « immuno-enrichi » par le marqueur IHC, CD3+ intra tumoral, et sa valeur pronostique (OS). Ce travail sera soutenu par les plateformes du centre de recherche du CHUM mises à ma disposition, à l'aide des Pr LATTOUF et TRUDEL. Les analyses en IHC, voire en RNA-seq, selon le matériel disponible (30 à 50 pRCC), seront réalisées selon la même méthodologie que ma thèse de sciences, dans l'objectif de valider nos résultats obtenus dans la cohorte AXIPAP.

2.2. Développement d'une cohorte de validation prospective

Ce travail pourra être également confirmé dans un second temps grâce à l'essai PAXIPEM (NCT05096390), récemment ouvert en France, phase 2 évaluant la combinaison

par pembrolizumab+axitinib vs axitinib. Une analyse ancillaire est d'ores et déjà prévue dans ce sens, en collaboration avec le Pr Sylvie NEGRIER et le Pr Nathalie RIOUX-LECLERCQ, et pourra se réaliser à la fin des inclusions, avec 72 patients attendus, correspondant à mon retour de post-doctorat.

En conclusion, ce travail de thèse vise à approfondir la compréhension des cancers du rein de type papillaire, qui représentent une entité clinique hétérogène avec un mauvais pronostic au stade métastatique. Les traitements par inhibiteurs de checkpoint peuvent présenter un intérêt dans les pRCC, comme nous avons pu le démontrer lors de notre revue publiée au cours de la thèse (184). Cependant, l'enjeu majeur est de pouvoir identifier les patients qui seraient « bons répondeurs », justifiant une approche de sélection par biomarqueurs. Le TME étant très peu décrit, nous nous sommes concentrés sur son analyse première, la plus exhaustive possible, à partir du RNA-seq et de l'IHC, révélant en effet des sous-groupes distincts sur le plan immunitaire, corrélés à des pronostics différents et à une réponse à l'immunothérapie possiblement différente. Cette avancée dédiée aux pRCC ne peut qu'encourager à poursuivre les recherches spécifiquement dans ces tumeurs rares, afin d'optimiser leur prise en charge thérapeutique.

BIBLIOGRAPHIE

1. Ljungberg B, Campbell SC, Cho HY, Jacqmin D, Lee JE, Weikert S, et al. The Epidemiology of Renal Cell Carcinoma. *Eur Urol.* oct 2011;60(4):615-21.
2. Global Cancer Observatory, GLOBOCAN. 2020.
3. INCa. Epidémiologie des cancers en France métropolitaine - Incidence et mortalité. INCa, Institut National du cancer.
4. Defossez G., Le Guyader-Peyrou S., Uhry Z., Grosclaude P., Colonna M., Dantony E., et al. Estimations nationales de l'incidence et de la mortalité par cancer en France métropolitaine entre 1990 et 2018 Synthèse Santé publique France: Saint-Maurice. 2019.
5. Capitanio U, Bensalah K, Bex A, Boorjian SA, Bray F, Coleman J, et al. Epidemiology of Renal Cell Carcinoma. *Eur Urol.* janv 2019;75(1):74-84.
6. Sanfilippo KM, McTigue KM, Fidler CJ, Neaton JD, Chang Y, Fried LF, et al. Hypertension and Obesity and the Risk of Kidney Cancer in 2 Large Cohorts of US Men and Women. *Hypertension.* mai 2014;63(5):934-41.
7. Behrens G, Leitzmann MF. The association between physical activity and renal cancer: systematic review and meta-analysis. *Br J Cancer.* mars 2013;108(4):798-811.
8. Hora M, Hes O, Reischig T, Üрге T, Klec̣ka J, Ferda J, et al. Tumours in End-Stage Kidney. *Transplant Proc.* déc 2008;40(10):3354-8.
9. Pan H, Sun C, Wu I, Tsai T, Sun C, Lee C. Higher risk of malignant neoplasms in young adults with end-stage renal disease receiving haemodialysis: A nationwide population-based study. *Nephrology.* nov 2019;24(11):1165-71.
10. Siegel RL, Miller KD, Jemal A. Cancer statistics, 2018: Cancer Statistics, 2018. *CA Cancer J Clin.* janv 2018;68(1):7-30.
11. Ferlay J, Soerjomataram I, Dikshit R, Eser S, Mathers C, Rebelo M, et al. Cancer incidence and mortality worldwide: Sources, methods and major patterns in GLOBOCAN 2012: Globocan 2012. *Int J Cancer.* 1 mars 2015;136(5):E359-86.
12. Barthélémy P, Rioux-Leclercq N, Thibault C, Saldana C, Borchiellini D, Chevreau C, et al. Non-clear cell renal carcinomas: Review of new molecular insights and recent clinical data. *Cancer Treat Rev.* juin 2021;97:102191.
13. Moch H, Cubilla AL, Humphrey PA, Reuter VE, Ulbright TM. The 2016 WHO Classification of Tumours of the Urinary System and Male Genital Organs—Part A: Renal, Penile, and Testicular Tumours. *Eur Urol.* juill 2016;70(1):93-105.
14. Moch H, Amin MB, Berney DM, Compérat EM, Gill AJ, Hartmann A, et al. The 2022 World Health Organization Classification of Tumours of the Urinary System and Male

Genital Organs—Part A: Renal, Penile, and Testicular Tumours. *Eur Urol.* nov 2022;82(5):458-68.

15. Lopez-Beltran A, Carrasco JC, Cheng L, Scarpelli M, Kirkali Z, Montironi R. 2009 update on the classification of renal epithelial tumors in adults. *Int J Urol Off J Jpn Urol Assoc.* mai 2009;16(5):432-43.
16. Cancer Genome Atlas Research Network, Linehan WM, Spellman PT, Ricketts CJ, Creighton CJ, Fei SS, et al. Comprehensive Molecular Characterization of Papillary Renal-Cell Carcinoma. *N Engl J Med.* 14 janv 2016;374(2):135-45.
17. Albiges L, Flippot R, Rioux-Leclercq N, Choueiri TK. Non-Clear Cell Renal Cell Carcinomas: From Shadow to Light. *J Clin Oncol Off J Am Soc Clin Oncol.* 29 oct 2018;JCO2018792531.
18. Amin MB, Amin MB, Tamboli P, Javidan J, Stricker H, Venturina MDP, et al. Prognostic Impact of Histologic Subtyping of Adult Renal Epithelial Neoplasms: An Experience of 405 Cases. *Am J Surg Pathol.* mars 2002;26(3):281-91.
19. Gudbjartsson T, Hardarson S, Petursdottir V, Thoroddsen A, Magnusson J, Einarsson GV. Histological Subtyping and Nuclear Grading of Renal Cell Carcinoma and Their Implications for Survival: A Retrospective Nation-Wide Study of 629 Patients. *Eur Urol.* oct 2005;48(4):593-600.
20. Grignon DJ, Eble JN. Papillary and metanephric adenomas of the kidney. *Semin Diagn Pathol.* févr 1998;15(1):41-53.
21. Tickoo SK, dePeralta-Venturina MN, Harik LR, Worcester HD, Salama ME, Young AN, et al. Spectrum of Epithelial Neoplasms in End-Stage Renal Disease: An Experience From 66 Tumor-Bearing Kidneys With Emphasis on Histologic Patterns Distinct From Those in Sporadic Adult Renal Neoplasia. *Am J Surg Pathol.* févr 2006;30(2):141-53.
22. Adeniran AJ, Shuch B, Humphrey PA. Hereditary Renal Cell Carcinoma Syndromes: Clinical, Pathologic, and Genetic Features. *Am J Surg Pathol.* déc 2015;39(12):e1-18.
23. Schmidt LS, Nickerson ML, Angeloni D, Glenn GM, Walther MM, Albert PS, et al. EARLY ONSET HEREDITARY PAPILLARY RENAL CARCINOMA: GERMLINE MISSENSE MUTATIONS IN THE TYROSINE KINASE DOMAIN OF THE MET PROTO-ONCOGENE. *J Urol.* oct 2004;172(4 Part 1):1256-61.
24. Zbar B, Tory K, Merino M, Schmidt L, Glenn G, Choyke P, et al. Hereditary Papillary Renal Cell Carcinoma. *J Urol.* mars 1994;151(3):561-6.
25. Prat E, Bernués M, del Rey J, Camps J, Ponsa I, Algaba F, et al. Common pattern of unusual chromosome abnormalities in hereditary papillary renal carcinoma. *Cancer Genet Cytogenet.* janv 2006;164(2):142-7.
26. Leroy X, Zini L, Leteurtre E, Zerimech F, Porchet N, Aubert JP, et al. Morphologic Subtyping of Papillary Renal Cell Carcinoma: Correlation with Prognosis and

- Differential Expression of MUC1 between the Two Subtypes. *Mod Pathol.* nov 2002;15(11):1126-30.
27. Delahunt B, Eble JN, McCredie MR, Bethwaite PB, Stewart JH, Bilous AM. Morphologic typing of papillary renal cell carcinoma: comparison of growth kinetics and patient survival in 66 cases. *Hum Pathol.* juin 2001;32(6):590-5.
 28. Shuch B, Amin A, Armstrong AJ, Eble JN, Ficarra V, Lopez-Beltran A, et al. Understanding pathologic variants of renal cell carcinoma: distilling therapeutic opportunities from biologic complexity. *Eur Urol.* janv 2015;67(1):85-97.
 29. Chevarie-Davis M, Riazalhosseini Y, Arseneault M, Aprikian A, Kassouf W, Tanguay S, et al. The morphologic and immunohistochemical spectrum of papillary renal cell carcinoma: study including 132 cases with pure type 1 and type 2 morphology as well as tumors with overlapping features. *Am J Surg Pathol.* juill 2014;38(7):887-94.
 30. Trpkov K, Hes O, Williamson SR, Adeniran AJ, Agaimy A, Alaghebandan R, et al. New developments in existing WHO entities and evolving molecular concepts: The Genitourinary Pathology Society (GUPS) update on renal neoplasia. *Mod Pathol.* juill 2021;34(7):1392-424.
 31. Kovac M, Navas C, Horswell S, Salm M, Bardella C, Rowan A, et al. Recurrent chromosomal gains and heterogeneous driver mutations characterise papillary renal cancer evolution. *Nat Commun.* 19 mars 2015;6:6336.
 32. Yang XJ, Tan MH, Kim HL, Ditlev JA, Betten MW, Png CE, et al. A molecular classification of papillary renal cell carcinoma. *Cancer Res.* 1 juill 2005;65(13):5628-37.
 33. Taylor AS, Spratt DE, Dhanasekaran SM, Mehra R. Contemporary Renal Tumor Categorization With Biomarker and Translational Updates: A Practical Review. *Arch Pathol Lab Med.* déc 2019;143(12):1477-91.
 34. Akhtar M, Al-Bozom IA, Al Hussain T. Papillary Renal Cell Carcinoma (PRCC): An Update. *Adv Anat Pathol.* mars 2019;26(2):124-32.
 35. Delahunt B, Eble JN. Papillary renal cell carcinoma: a clinicopathologic and immunohistochemical study of 105 tumors. *Mod Pathol Off J U S Can Acad Pathol Inc.* juin 1997;10(6):537-44.
 36. Delahunt B, Cheville JC, Martignoni G, Humphrey PA, Magi-Galluzzi C, McKenney J, et al. The International Society of Urological Pathology (ISUP) grading system for renal cell carcinoma and other prognostic parameters. *Am J Surg Pathol.* oct 2013;37(10):1490-504.
 37. Srigley JR, Delahunt B, Eble JN, Egevad L, Epstein JI, Grignon D, et al. The International Society of Urological Pathology (ISUP) Vancouver Classification of Renal Neoplasia. *Am J Surg Pathol.* oct 2013;37(10):1469-89.

38. Signoretti S, Flaifel A, Chen YB, Reuter VE. Renal Cell Carcinoma in the Era of Precision Medicine: From Molecular Pathology to Tissue-Based Biomarkers. *J Clin Oncol Off J Am Soc Clin Oncol*. 29 oct 2018;JCO2018792259.
39. Delahunt B, Eble JN, Egevad L, Samaratunga H. Grading of renal cell carcinoma. *Histopathology*. janv 2019;74(1):4-17.
40. Patard JJ, Leray E, Rioux-Leclercq N, Cindolo L, Ficarra V, Zisman A, et al. Prognostic value of histologic subtypes in renal cell carcinoma: a multicenter experience. *J Clin Oncol Off J Am Soc Clin Oncol*. 20 avr 2005;23(12):2763-71.
41. Teloken PE, Thompson RH, Tickoo SK, Cronin A, Savage C, Reuter VE, et al. Prognostic impact of histological subtype on surgically treated localized renal cell carcinoma. *J Urol*. nov 2009;182(5):2132-6.
42. Cheville JC, Lohse CM, Zincke H, Weaver AL, Blute ML. Comparisons of outcome and prognostic features among histologic subtypes of renal cell carcinoma. *Am J Surg Pathol*. mai 2003;27(5):612-24.
43. Kroeger N, Xie W, Lee JL, Bjarnason GA, Knox JJ, Mackenzie MJ, et al. Metastatic non-clear cell renal cell carcinoma treated with targeted therapy agents: characterization of survival outcome and application of the International mRCC Database Consortium criteria. *Cancer*. 15 août 2013;119(16):2999-3006.
44. Motzer RJ, Mazumdar M, Bacik J, Berg W, Amsterdam A, Ferrara J. Survival and prognostic stratification of 670 patients with advanced renal cell carcinoma. *J Clin Oncol Off J Am Soc Clin Oncol*. août 1999;17(8):2530-40.
45. Ko JJ, Xie W, Kroeger N, Lee J lyun, Rini BI, Knox JJ, et al. The International Metastatic Renal Cell Carcinoma Database Consortium model as a prognostic tool in patients with metastatic renal cell carcinoma previously treated with first-line targeted therapy: a population-based study. *Lancet Oncol*. mars 2015;16(3):293-300.
46. Vera-Badillo FE, Templeton AJ, Duran I, Ocana A, de Gouveia P, Aneja P, et al. Systemic Therapy for Non-clear Cell Renal Cell Carcinomas: A Systematic Review and Meta-analysis. *Eur Urol*. avr 2015;67(4):740-9.
47. de Velasco G, McKay RR, Lin X, Moreira RB, Simantov R, Choueiri TK. Comprehensive Analysis of Survival Outcomes in Non-Clear Cell Renal Cell Carcinoma Patients Treated in Clinical Trials. *Clin Genitourin Cancer*. déc 2017;15(6):652-660.e1.
48. Allory Y, Ouazana D, Boucher E, Thiounn N, Vieillefond A. Papillary renal cell carcinoma. Prognostic value of morphological subtypes in a clinicopathologic study of 43 cases. *Virchows Arch Int J Pathol*. avr 2003;442(4):336-42.
49. Klatte T, Pantuck AJ, Said JW, Seligson DB, Rao NP, LaRochelle JC, et al. Cytogenetic and molecular tumor profiling for type 1 and type 2 papillary renal cell carcinoma. *Clin Cancer Res Off J Am Assoc Cancer Res*. 15 févr 2009;15(4):1162-9.

50. Connor Wells J, Donskov F, Fraccon AP, Pasini F, Bjarnason GA, Beuselinck B, et al. Characterizing the outcomes of metastatic papillary renal cell carcinoma. *Cancer Med.* mai 2017;6(5):902-9.
51. Pitra T, Pivovarcikova K, Alaghebandan R, Hes O. Chromosomal numerical aberration pattern in papillary renal cell carcinoma: Review article. *Ann Diagn Pathol.* juin 2019;40:189-99.
52. Schmidt LS, Linehan WM. Genetic predisposition to kidney cancer. *Semin Oncol.* oct 2016;43(5):566-74.
53. Schmidt L, Duh FM, Chen F, Kishida T, Glenn G, Choyke P, et al. Germline and somatic mutations in the tyrosine kinase domain of the MET proto-oncogene in papillary renal carcinomas. *Nat Genet.* mai 1997;16(1):68-73.
54. Schmidt L, Junker K, Nakaigawa N, Kinjerski T, Weirich G, Miller M, et al. Novel mutations of the MET proto-oncogene in papillary renal carcinomas. *Oncogene.* 8 avr 1999;18(14):2343-50.
55. Tomlinson IPM, Alam NA, Rowan AJ, Barclay E, Jaeger EEM, Kelsell D, et al. Germline mutations in FH predispose to dominantly inherited uterine fibroids, skin leiomyomata and papillary renal cell cancer. *Nat Genet.* avr 2002;30(4):406-10.
56. Albiges L, Guegan J, Le Formal A, Verkarre V, Rioux-Leclercq N, Sibony M, et al. MET Is a Potential Target across All Papillary Renal Cell Carcinomas: Result from a Large Molecular Study of pRCC with CGH Array and Matching Gene Expression Array. *Clin Cancer Res.* 1 juill 2014;20(13):3411-21.
57. Denize T, Just PA, Sibony M, Blons H, Timsit MO, Drossart T, et al. MET alterations in biphasic squamoid alveolar papillary renal cell carcinomas and clinicopathological features. *Mod Pathol Off J U S Can Acad Pathol Inc.* mars 2021;34(3):647-59.
58. Ooi A, Dykema K, Ansari A, Petillo D, Snider J, Kahnoski R, et al. CUL3 and NRF2 mutations confer an NRF2 activation phenotype in a sporadic form of papillary renal cell carcinoma. *Cancer Res.* 1 avr 2013;73(7):2044-51.
59. Furge KA, Chen J, Koeman J, Swiatek P, Dykema K, Lucin K, et al. Detection of DNA copy number changes and oncogenic signaling abnormalities from gene expression data reveals MYC activation in high-grade papillary renal cell carcinoma. *Cancer Res.* 1 avr 2007;67(7):3171-6.
60. Abou Alaiwi S, Nassar AH, Xie W, Bakouny Z, Berchuck JE, Braun DA, et al. Mammalian SWI/SNF Complex Genomic Alterations and Immune Checkpoint Blockade in Solid Tumors. *Cancer Immunol Res.* août 2020;8(8):1075-84.
61. Voss MH, Molina AM, Chen YB, Woo KM, Chaim JL, Coskey DT, et al. Phase II Trial and Correlative Genomic Analysis of Everolimus Plus Bevacizumab in Advanced Non-Clear Cell Renal Cell Carcinoma. *J Clin Oncol Off J Am Soc Clin Oncol.* 10 nov 2016;34(32):3846-53.

62. Kotecha RR, Motzer RJ, Voss MH. Towards individualized therapy for metastatic renal cell carcinoma. *Nat Rev Clin Oncol* [Internet]. 16 avr 2019 [cité 30 mai 2019]; Disponible sur: <http://www.nature.com/articles/s41571-019-0209-1>
63. Ljungberg B, Albiges L, Abu-Ghanem Y, Bensalah K, Dabestani S, Fernández-Pello S, et al. European Association of Urology Guidelines on Renal Cell Carcinoma: The 2019 Update. *Eur Urol*. mai 2019;75(5):799-810.
64. Powles T, Albiges L, Bex A, Grünwald V, Porta C, Procopio G, et al. ESMO Clinical Practice Guideline update on the use of immunotherapy in early stage and advanced renal cell carcinoma. *Ann Oncol*. déc 2021;32(12):1511-9.
65. Motzer RJ, Tannir NM, McDermott DF, Arén Frontera O, Melichar B, Choueiri TK, et al. Nivolumab plus Ipilimumab versus Sunitinib in Advanced Renal-Cell Carcinoma. *N Engl J Med* [Internet]. 21 mars 2018 [cité 26 mars 2018]; Disponible sur: <http://www.nejm.org/doi/10.1056/NEJMoa1712126>
66. Rini BI, Plimack ER, Stus V, Gafanov R, Hawkins R, Nosov D, et al. Pembrolizumab plus Axitinib versus Sunitinib for Advanced Renal-Cell Carcinoma. *N Engl J Med*. 21 mars 2019;380(12):1116-27.
67. Choueiri TK, Powles T, Burotto M, Escudier B, Bournalon MT, Zurawski B, et al. Nivolumab plus Cabozantinib versus Sunitinib for Advanced Renal-Cell Carcinoma. *N Engl J Med*. 4 mars 2021;384(9):829-41.
68. Motzer R, Alekseev B, Rha SY, Porta C, Eto M, Powles T, et al. Lenvatinib plus Pembrolizumab or Everolimus for Advanced Renal Cell Carcinoma. *N Engl J Med*. 8 avr 2021;384(14):1289-300.
69. Albiges L, Schmidinger M, Taguieva Pioger N, Pérol D, Grünwald V. CaboPoint, a phase II, open-label study of cabozantinib as second-line therapy for patients with clear cell metastatic renal cell carcinoma (RCC), whose disease progressed after therapy with checkpoint inhibitors (CPIs). *J Clin Oncol*. 20 févr 2020;38(6_suppl):TPS772-TPS772.
70. Hudes G, Carducci M, Tomczak P, Dutcher J, Figlin R, Kapoor A, et al. Temsirolimus, Interferon Alfa, or Both for Advanced Renal-Cell Carcinoma. *N Engl J Med*. 31 mai 2007;356(22):2271-81.
71. Hutson TE, Escudier B, Esteban E, Bjarnason GA, Lim HY, Pittman KB, et al. Randomized Phase III Trial of Temsirolimus Versus Sorafenib As Second-Line Therapy After Sunitinib in Patients With Metastatic Renal Cell Carcinoma. *J Clin Oncol*. 10 mars 2014;32(8):760-7.
72. Koh Y, Lim HY, Ahn JH, Lee JL, Rha SY, Kim YJ, et al. Phase II trial of everolimus for the treatment of nonclear-cell renal cell carcinoma. *Ann Oncol*. avr 2013;24(4):1026-31.

73. Lee JL, Ahn JH, Lim HY, Park SH, Lee SH, Kim TM, et al. Multicenter phase II study of sunitinib in patients with non-clear cell renal cell carcinoma. *Ann Oncol.* 1 août 2012;23(8):2108-14.
74. Armstrong AJ, Halabi S, Eisen T, Broderick S, Stadler WM, Jones RJ, et al. Everolimus versus sunitinib for patients with metastatic non-clear cell renal cell carcinoma (ASPEN): a multicentre, open-label, randomised phase 2 trial. *Lancet Oncol.* mars 2016;17(3):378-88.
75. Tannir NM, Jonasch E, Albiges L, Altinmakas E, Ng CS, Matin SF, et al. Everolimus Versus Sunitinib Prospective Evaluation in Metastatic Non-Clear Cell Renal Cell Carcinoma (ESPN): A Randomized Multicenter Phase 2 Trial. *Eur Urol.* mai 2016;69(5):866-74.
76. Motzer RJ, Barrios CH, Kim TM, Falcon S, Cosgriff T, Harker WG, et al. Phase II Randomized Trial Comparing Sequential First-Line Everolimus and Second-Line Sunitinib Versus First-Line Sunitinib and Second-Line Everolimus in Patients With Metastatic Renal Cell Carcinoma. *J Clin Oncol.* sept 2014;32(25):2765-72.
77. Fernández-Pello S, Hofmann F, Tahbaz R, Marconi L, Lam TB, Albiges L, et al. A Systematic Review and Meta-analysis Comparing the Effectiveness and Adverse Effects of Different Systemic Treatments for Non-clear Cell Renal Cell Carcinoma. *Eur Urol.* mars 2017;71(3):426-36.
78. Campbell MT, Bilen MA, Shah AY, Lemke E, Jonasch E, Venkatesan AM, et al. Cabozantinib for the treatment of patients with metastatic non-clear cell renal cell carcinoma: A retrospective analysis. *Eur J Cancer Oxf Engl* 1990. nov 2018;104:188-94.
79. Martínez Chanzá N, Xie W, Asim Bilen M, Dzimitrowicz H, Burkart J, Geynisman DM, et al. Cabozantinib in advanced non-clear-cell renal cell carcinoma: a multicentre, retrospective, cohort study. *Lancet Oncol.* 28 févr 2019;
80. Ravaud A, Oudard S, De Fromont M, Chevreau C, Gravis G, Zanetta S, et al. First-line treatment with sunitinib for type 1 and type 2 locally advanced or metastatic papillary renal cell carcinoma: a phase II study (SUPAP) by the French Genitourinary Group (GETUG)[†]. *Ann Oncol.* juin 2015;26(6):1123-8.
81. Escudier B, Molinie V, Bracarda S, Maroto P, Szczylik C, Nathan P, et al. Open-label phase 2 trial of first-line everolimus monotherapy in patients with papillary metastatic renal cell carcinoma: RAPTOR final analysis. *Eur J Cancer.* déc 2016;69:226-35.
82. Gordon MS, Hussey M, Nagle RB, Lara PN, Mack PC, Dutcher J, et al. Phase II Study of Erlotinib in Patients With Locally Advanced or Metastatic Papillary Histology Renal Cell Cancer: SWOG S0317. *J Clin Oncol.* déc 2009;27(34):5788-93.
83. Negrier S, Rioux-Leclercq N, Ravaud A, Gravis G, Geoffrois, L, Chevreau C, et al. Efficacy and safety of axitinib in metastatic papillary renal carcinoma (mPRC): results of a GETUG multicenter phase II trial (Axipap). *Abstract ESMO 2018.* 2018;

84. Pal SK, Tangen C, Thompson IM, Balzer-Haas N, George DJ, Heng DYC, et al. A comparison of sunitinib with cabozantinib, crizotinib, and savolitinib for treatment of advanced papillary renal cell carcinoma: a randomised, open-label, phase 2 trial. *The Lancet*. févr 2021;397(10275):695-703.
85. Choueiri TK, Vaishampayan U, Rosenberg JE, Logan TF, Harzstark AL, Bukowski RM, et al. Phase II and Biomarker Study of the Dual MET/VEGFR2 Inhibitor Foretinib in Patients With Papillary Renal Cell Carcinoma. *J Clin Oncol*. 10 janv 2013;31(2):181-6.
86. Choueiri TK, Plimack E, Arkenau HT, Jonasch E, Heng DYC, Powles T, et al. Biomarker-Based Phase II Trial of Savolitinib in Patients With Advanced Papillary Renal Cell Cancer. *J Clin Oncol*. 10 sept 2017;35(26):2993-3001.
87. Choueiri TK, Heng DYC, Lee JL, Cancel M, Verheijen RB, Mellempgaard A, et al. Efficacy of Savolitinib vs Sunitinib in Patients With MET-Driven Papillary Renal Cell Carcinoma: The SAVOIR Phase 3 Randomized Clinical Trial. *JAMA Oncol*. 1 août 2020;6(8):1247-55.
88. Schöffski P, Wozniak A, Escudier B, Rutkowski P, Anthony A, Bauer S, et al. Crizotinib achieves long-lasting disease control in advanced papillary renal-cell carcinoma type 1 patients with MET mutations or amplification. EORTC 90101 CREATE trial. *Eur J Cancer Oxf Engl* 1990. 2017;87:147-63.
89. Motzer RJ, Escudier B, McDermott DF, George S, Hammers HJ, Srinivas S, et al. Nivolumab versus Everolimus in Advanced Renal-Cell Carcinoma. *N Engl J Med*. 5 nov 2015;373(19):1803-13.
90. Stukalin I, Wells JC, Graham J, Yuasa T, Beuselinck B, Kollmansberger C, et al. Real-world outcomes of nivolumab and cabozantinib in metastatic renal cell carcinoma: results from the International Metastatic Renal Cell Carcinoma Database Consortium. *Curr Oncol Tor Ont*. avr 2019;26(2):e175-9.
91. Yip SM, Wells C, Moreira R, Wong A, Srinivas S, Beuselinck B, et al. Checkpoint inhibitors in patients with metastatic renal cell carcinoma: Results from the International Metastatic Renal Cell Carcinoma Database Consortium. *Cancer*. 15 sept 2018;124(18):3677-83.
92. Koshkin VS, Barata PC, Zhang T, George DJ, Atkins MB, Kelly WJ, et al. Clinical activity of nivolumab in patients with non-clear cell renal cell carcinoma. *J Immunother Cancer* [Internet]. déc 2018 [cité 24 mars 2018];6(1). Disponible sur: <https://jitc.biomedcentral.com/articles/10.1186/s40425-018-0319-9>
93. McKay RR, Bossé D, Xie W, Wankowicz SAM, Flaifel A, Brandao R, et al. The Clinical Activity of PD-1/PD-L1 Inhibitors in Metastatic Non-Clear Cell Renal Cell Carcinoma. *Cancer Immunol Res*. juill 2018;6(7):758-65.
94. McDermott DF, Sosman JA, Sznol M, Massard C, Gordon MS, Hamid O, et al. Atezolizumab, an Anti-Programmed Death-Ligand 1 Antibody, in Metastatic Renal Cell

Carcinoma: Long-Term Safety, Clinical Activity, and Immune Correlates From a Phase Ia Study. *J Clin Oncol.* 10 mars 2016;34(8):833-42.

95. Vogelzang NJ, Olsen MR, McFarlane JJ, Arrowsmith E, Bauer TM, Jain RK, et al. Safety and Efficacy of Nivolumab in Patients With Advanced Non-Clear Cell Renal Cell Carcinoma: Results From the Phase IIIb/IV CheckMate 374 Study. *Clin Genitourin Cancer.* 16 mai 2020;
96. McDermott DF, Lee JL, Ziobro M, Gafanov RA, Matveev VB, Suárez C, et al. First-line pembrolizumab (pembro) monotherapy for advanced non-clear cell renal cell carcinoma (nccRCC): Results from KEYNOTE-427 cohort B. *J Clin Oncol.* 1 mars 2019;37(7_suppl):546-546.
97. McGregor BA, McKay RR, Braun DA, Werner L, Gray K, Flaifel A, et al. Results of a Multicenter Phase II Study of Atezolizumab and Bevacizumab for Patients With Metastatic Renal Cell Carcinoma With Variant Histology and/or Sarcomatoid Features. *J Clin Oncol.* 1 janv 2020;38(1):63-70.
98. Pal SK, McGregor B, Suárez C, Tsao CK, Kelly W, Vaishampayan U, et al. Cabozantinib in Combination With Atezolizumab for Advanced Renal Cell Carcinoma: Results From the COSMIC-021 Study. *J Clin Oncol.* 20 nov 2021;39(33):3725-36.
99. Lee CH, Voss MH, Carlo MI, Chen YB, Reznik E, Knezevic A, et al. Nivolumab plus cabozantinib in patients with non-clear cell renal cell carcinoma: Results of a phase 2 trial. *J Clin Oncol.* 20 mai 2021;39(15_suppl):4509-4509.
100. Lee CH, Voss MH, Carlo MI, Chen YB, Zucker M, Knezevic A, et al. Phase II Trial of Cabozantinib Plus Nivolumab in Patients With Non-Clear-Cell Renal Cell Carcinoma and Genomic Correlates. *J Clin Oncol.* 20 juill 2022;40(21):2333-41.
101. Albiges L, Gurney HP, Atduev V, Suárez C, Climent Duran MA, Pook D, et al. 14480 Phase II KEYNOTE-B61 study of pembrolizumab (Pembro) + lenvatinib (Lenva) as first-line treatment for non-clear cell renal cell carcinoma (nccRCC). *Ann Oncol.* sept 2022;33:S1204-5.
102. de Vries-Brilland M, Gross-Goupil M, Seegers V, Boughalem E, Beuselinck B, Thibault C, et al. Are immune checkpoint inhibitors a valid option for papillary renal cell carcinoma? A multicentre retrospective study. *Eur J Cancer.* sept 2020;136:76-83.
103. McDermott DF, Lee JL, Ziobro M, Suarez C, Langiewicz P, Matveev VB, et al. Open-Label, Single-Arm, Phase II Study of Pembrolizumab Monotherapy as First-Line Therapy in Patients With Advanced Non-Clear Cell Renal Cell Carcinoma. *J Clin Oncol.* 2 févr 2021;JCO.20.02365.
104. Powles T, Larkin JMG, Patel P, Pérez-Valderrama B, Rodriguez-Vida A, Glen H, et al. A phase II study investigating the safety and efficacy of savolitinib and durvalumab in metastatic papillary renal cancer (CALYPSO). *J Clin Oncol.* 1 mars 2019;37(7_suppl):545-545.

105. Suarez Rodriguez C, Larkin JMG, Patel P, Valderrama BP, Rodriguez-Vida A, Glen H, et al. Overall survival results for durvalumab and savolitinib in metastatic papillary renal cancer. *J Clin Oncol.* 20 févr 2020;38(6_suppl):619-619.
106. McGregor BA, Agarwal N, Suarez C, Tsao CK, Kelly W, Pagliaro L, et al. 709P Cabozantinib (C) in combination with atezolizumab (A) in non-clear cell renal cell carcinoma (nccRCC): Results from cohort 10 of the COSMIC-021 study. *Ann Oncol.* sept 2020;31:S558.
107. Ahrens M, Escudier B, Haanen JBAG, Boleti E, Gross Goupil M, Grimm MO, et al. A randomized phase II study of nivolumab plus ipilimumab versus standard of care in previously untreated and advanced non-clear cell renal cell carcinoma (SUNIFORECAST). *J Clin Oncol.* 20 mai 2021;39(15_suppl):TPS4597-TPS4597.
108. Gedye C, Pook DW, Krieger LEM, Harris CA, Goh JC, Kichenadasse G, et al. UNISON: Nivolumab then ipilimumab + nivolumab in advanced nonclear cell renal cell carcinoma (ANZUP 1602). *J Clin Oncol.* 20 févr 2020;38(6_suppl):TPS768-TPS768.
109. Papaccio F, Della Corte CM, Viscardi G, Di Liello R, Esposito G, Sparano F, et al. HGF/MET and the Immune System: Relevance for Cancer Immunotherapy. *Int J Mol Sci.* 14 nov 2018;19(11).
110. Hirsch L, Flippot R, Escudier B, Albiges L. Immunomodulatory Roles of VEGF Pathway Inhibitors in Renal Cell Carcinoma. *Drugs.* août 2020;80(12):1169-81.
111. Powles. A phase II study investigating the safety and efficacy of savolitinib and durvalumab in metastatic papillary renal cancer (CALYPSO). *ASCO GU #Abstract 545.* 2019;
112. Hanahan D, Weinberg RA. Hallmarks of cancer: the next generation. *Cell.* 4 mars 2011;144(5):646-74.
113. Dunn GP, Old LJ, Schreiber RD. The three Es of cancer immunoediting. *Annu Rev Immunol.* 2004;22:329-60.
114. Mittal D, Gubin MM, Schreiber RD, Smyth MJ. New insights into cancer immunoediting and its three component phases--elimination, equilibrium and escape. *Curr Opin Immunol.* avr 2014;27:16-25.
115. Gubin MM, Vesely MD. Cancer Immunoediting in the Era of Immuno-oncology. *Clin Cancer Res.* 15 sept 2022;28(18):3917-28.
116. Blank CU, Haanen JB, Ribas A, Schumacher TN. The "cancer immunogram". *Science.* 6 mai 2016;352(6286):658-60.
117. Gajewski TF, Schreiber H, Fu YX. Innate and adaptive immune cells in the tumor microenvironment. *Nat Immunol.* oct 2013;14(10):1014-22.

118. Dunn GP, Bruce AT, Ikeda H, Old LJ, Schreiber RD. Cancer immunoediting: from immunosurveillance to tumor escape. *Nat Immunol.* nov 2002;3(11):991-8.
119. Matsushita H, Vesely MD, Koboldt DC, Rickert CG, Uppaluri R, Magrini VJ, et al. Cancer exome analysis reveals a T-cell-dependent mechanism of cancer immunoediting. *Nature.* 8 févr 2012;482(7385):400-4.
120. Fridman WH, Pagès F, Sautès-Fridman C, Galon J. The immune contexture in human tumours: impact on clinical outcome. *Nat Rev Cancer.* 15 2012;12(4):298-306.
121. Tumei PC, Harview CL, Yearley JH, Shintaku IP, Taylor EJM, Robert L, et al. PD-1 blockade induces responses by inhibiting adaptive immune resistance. *Nature.* 27 nov 2014;515(7528):568-71.
122. Helmink BA, Reddy SM, Gao J, Zhang S, Basar R, Thakur R, et al. B cells and tertiary lymphoid structures promote immunotherapy response. *Nature.* 23 janv 2020;577(7791):549-55.
123. Fridman WH, Meylan M, Petitprez F, Sun CM, Italiano A, Sautès-Fridman C. B cells and tertiary lymphoid structures as determinants of tumour immune contexture and clinical outcome. *Nat Rev Clin Oncol.* juill 2022;19(7):441-57.
124. Martinet L, Le Guellec S, Filleron T, Lamant L, Meyer N, Rochaix P, et al. High endothelial venules (HEVs) in human melanoma lesions: Major gateways for tumor-infiltrating lymphocytes. *Oncoimmunology.* 1 sept 2012;1(6):829-39.
125. Harlin H, Meng Y, Peterson AC, Zha Y, Tretiakova M, Slingluff C, et al. Chemokine expression in melanoma metastases associated with CD8+ T-cell recruitment. *Cancer Res.* 1 avr 2009;69(7):3077-85.
126. Cui C, Wang J, Fagerberg E, Chen PM, Connolly KA, Damo M, et al. Neoantigen-driven B cell and CD4 T follicular helper cell collaboration promotes anti-tumor CD8 T cell responses. *Cell.* déc 2021;184(25):6101-6118.e13.
127. Shields JD, Kourtis IC, Tomei AA, Roberts JM, Swartz MA. Induction of lymphoidlike stroma and immune escape by tumors that express the chemokine CCL21. *Science.* 7 mai 2010;328(5979):749-52.
128. Petitprez F, de Reyniès A, Keung EZ, Chen TWW, Sun CM, Calderaro J, et al. B cells are associated with survival and immunotherapy response in sarcoma. *Nature.* 23 janv 2020;577(7791):556-60.
129. Chen J, Chen S, Dai X, Ma L, Chen Y, Bian W, et al. Exploration of the underlying biological differences and targets in ovarian cancer patients with diverse immunotherapy response. *Front Immunol.* 15 sept 2022;13:1007326.
130. Cabrita R, Lauss M, Sanna A, Donia M, Skaarup Larsen M, Mitra S, et al. Tertiary lymphoid structures improve immunotherapy and survival in melanoma. *Nature.* 23 janv 2020;577(7791):561-5.

131. Linsley PS, Brady W, Urnes M, Grosmaire LS, Damle NK, Ledbetter JA. CTLA-4 is a second receptor for the B cell activation antigen B7. *J Exp Med*. 1 sept 1991;174(3):561-9.
132. van der Merwe PA, Bodian DL, Daenke S, Linsley P, Davis SJ. CD80 (B7-1) binds both CD28 and CTLA-4 with a low affinity and very fast kinetics. *J Exp Med*. 3 févr 1997;185(3):393-403.
133. Callahan MK, Postow MA, Wolchok JD. Targeting T Cell Co-receptors for Cancer Therapy. *Immunity*. 17 2016;44(5):1069-78.
134. Pauken KE, Wherry EJ. Overcoming T cell exhaustion in infection and cancer. *Trends Immunol*. avr 2015;36(4):265-76.
135. Topalian SL, Drake CG, Pardoll DM. Targeting the PD-1/B7-H1(PD-L1) pathway to activate anti-tumor immunity. *Curr Opin Immunol*. avr 2012;24(2):207-12.
136. Latchman Y, Wood CR, Chernova T, Chaudhary D, Borde M, Chernova I, et al. PD-L2 is a second ligand for PD-1 and inhibits T cell activation. *Nat Immunol*. mars 2001;2(3):261-8.
137. Freeman GJ, Long AJ, Iwai Y, Bourque K, Chernova T, Nishimura H, et al. Engagement of the PD-1 immunoinhibitory receptor by a novel B7 family member leads to negative regulation of lymphocyte activation. *J Exp Med*. 2 oct 2000;192(7):1027-34.
138. Curiel TJ, Wei S, Dong H, Alvarez X, Cheng P, Mottram P, et al. Blockade of B7-H1 improves myeloid dendritic cell-mediated antitumor immunity. *Nat Med*. mai 2003;9(5):562-7.
139. Vajaitu C, Draghici CC, Solomon I, Lisievici CV, Popa AV, Lupu M, et al. The Central Role of Inflammation Associated with Checkpoint Inhibitor Treatments. *J Immunol Res*. 2018;2018:4625472.
140. Ribas A, Wolchok JD. Cancer immunotherapy using checkpoint blockade. *Science*. 23 2018;359(6382):1350-5.
141. Charoentong P, Finotello F, Angelova M, Mayer C, Efremova M, Rieder D, et al. Pan-cancer Immunogenomic Analyses Reveal Genotype-Immunophenotype Relationships and Predictors of Response to Checkpoint Blockade. *Cell Rep*. 3 janv 2017;18(1):248-62.
142. Dyck L, Mills KHG. Immune checkpoints and their inhibition in cancer and infectious diseases. *Eur J Immunol*. 2017;47(5):765-79.
143. Shrimali RK, Yu Z, Theoret MR, Chinnasamy D, Restifo NP, Rosenberg SA. Antiangiogenic Agents Can Increase Lymphocyte Infiltration into Tumor and Enhance the Effectiveness of Adoptive Immunotherapy of Cancer. *Cancer Res*. 1 août 2010;70(15):6171-80.

144. Vanneman M, Dranoff G. Combining immunotherapy and targeted therapies in cancer treatment. *Nat Rev Cancer*. avr 2012;12(4):237-51.
145. Zarrabi K, Walzer E, Zibelman M. Immune Checkpoint Inhibition in Advanced Non-Clear Cell Renal Cell Carcinoma: Leveraging Success from Clear Cell Histology into New Opportunities. *Cancers*. 21 juill 2021;13(15):3652.
146. Şenbabaoğlu Y, Gejman RS, Winer AG, Liu M, Van Allen EM, de Velasco G, et al. Tumor immune microenvironment characterization in clear cell renal cell carcinoma identifies prognostic and immunotherapeutically relevant messenger RNA signatures. *Genome Biol*. 17 2016;17(1):231.
147. Rooney MS, Shukla SA, Wu CJ, Getz G, Hacohen N. Molecular and Genetic Properties of Tumors Associated with Local Immune Cytolytic Activity. *Cell*. janv 2015;160(1-2):48-61.
148. Giraldo NA, Becht E, Pagès F, Skliris G, Verkarre V, Vano Y, et al. Orchestration and Prognostic Significance of Immune Checkpoints in the Microenvironment of Primary and Metastatic Renal Cell Cancer. *Clin Cancer Res Off J Am Assoc Cancer Res*. 1 juill 2015;21(13):3031-40.
149. Nakano O, Sato M, Naito Y, Suzuki K, Orikasa S, Aizawa M, et al. Proliferative activity of intratumoral CD8(+) T-lymphocytes as a prognostic factor in human renal cell carcinoma: clinicopathologic demonstration of antitumor immunity. *Cancer Res*. 1 juill 2001;61(13):5132-6.
150. Drake CG, Stein MN. The Immunobiology of Kidney Cancer. *J Clin Oncol Off J Am Soc Clin Oncol*. 29 oct 2018;JCO2018792648.
151. Baine MK, Turcu G, Zito CR, Adeniran AJ, Camp RL, Chen L, et al. Characterization of tumor infiltrating lymphocytes in paired primary and metastatic renal cell carcinoma specimens. *Oncotarget*. 22 sept 2015;6(28):24990-5002.
152. Simonaggio A, Epailard N, Pobel C, Moreira M, Oudard S, Vano YA. Tumor Microenvironment Features as Predictive Biomarkers of Response to Immune Checkpoint Inhibitors (ICI) in Metastatic Clear Cell Renal Cell Carcinoma (mccRCC). *Cancers*. 10 janv 2021;13(2):E231.
153. Tucker MD, Rini BI. Predicting Response to Immunotherapy in Metastatic Renal Cell Carcinoma. *Cancers*. 18 sept 2020;12(9):E2662.
154. McDermott DF, Huseni MA, Atkins MB, Motzer RJ, Rini BI, Escudier B, et al. Clinical activity and molecular correlates of response to atezolizumab alone or in combination with bevacizumab versus sunitinib in renal cell carcinoma. *Nat Med*. juin 2018;24(6):749-57.
155. Motzer RJ, Banchereau R, Hamidi H, Powles T, McDermott D, Atkins MB, et al. Molecular Subsets in Renal Cancer Determine Outcome to Checkpoint and Angiogenesis Blockade. *Cancer Cell*. déc 2020;38(6):803-817.e4.

156. Rini BI, Huseni M, Atkins MB, McDermott DF, Powles TB, Escudier B, et al. Molecular correlates differentiate response to atezolizumab (atezo) + bevacizumab (bev) vs sunitinib (sun): Results from a phase III study (IMmotion151) in untreated metastatic renal cell carcinoma (mRCC). *Ann Oncol.* oct 2018;29:viii724-5.
157. Gunn MD, Ngo VN, Ansel KM, Ekland EH, Cyster JG, Williams LT. A B-cell-homing chemokine made in lymphoid follicles activates Burkitt's lymphoma receptor-1. *Nature.* févr 1998;391(6669):799-803.
158. Sautès-Fridman C, Petitprez F, Calderaro J, Fridman WH. Tertiary lymphoid structures in the era of cancer immunotherapy. *Nat Rev Cancer.* juin 2019;19(6):307-25.
159. Xu W, Ma C, Liu W, Anwaier A, Tian X, Shi G, et al. Prognostic value, DNA variation and immunologic features of a tertiary lymphoid structure-related chemokine signature in clear cell renal cell carcinoma. *Cancer Immunol Immunother.* août 2022;71(8):1923-35.
160. Dai S, Zeng H, Liu Z, Jin K, Jiang W, Wang Z, et al. Intratumoral CXCL13 + CD8 + T cell infiltration determines poor clinical outcomes and immunoevasive contexture in patients with clear cell renal cell carcinoma. *J Immunother Cancer.* févr 2021;9(2):e001823.
161. Carril-Ajuria L, Desnoyer A, Meylan M, Dalban C, Naigeon M, Cassard L, et al. Baseline circulating unswitched memory B cells and B-cell related soluble factors are associated with overall survival in patients with clear cell renal cell carcinoma treated with nivolumab within the NIVOREN GETUG-AFU 26 study. *J Immunother Cancer.* mai 2022;10(5):e004885.
162. Danaher P, Warren S, Lu R, Samayoa J, Sullivan A, Pekker I, et al. Pan-cancer adaptive immune resistance as defined by the Tumor Inflammation Signature (TIS): results from The Cancer Genome Atlas (TCGA). *J Immunother Cancer* [Internet]. déc 2018 [cité 18 mars 2019];6(1). Disponible sur: <https://jitc.biomedcentral.com/articles/10.1186/s40425-018-0367-1>
163. Thorsson V, Gibbs DL, Brown SD, Wolf D, Bortone DS, Ou Yang TH, et al. The Immune Landscape of Cancer. *Immunity.* 17 2018;48(4):812-830.e14.
164. Ricketts CJ, De Cubas AA, Fan H, Smith CC, Lang M, Reznik E, et al. The Cancer Genome Atlas Comprehensive Molecular Characterization of Renal Cell Carcinoma. *Cell Rep.* 3 avr 2018;23(1):313-326.e5.
165. Luo L, Zhou H, Su H. Identification of 4-genes model in papillary renal cell tumor microenvironment based on comprehensive analysis. *BMC Cancer.* 17 mai 2021;21(1):553.
166. Pal SK, Ali SM, Yakirevich E, Geynisman DM, Karam JA, Elvin JA, et al. Characterization of Clinical Cases of Advanced Papillary Renal Cell Carcinoma via Comprehensive Genomic Profiling. *Eur Urol.* janv 2018;73(1):71-8.

167. Chen F, Zhang Y, Şenbabaoğlu Y, Ciriello G, Yang L, Reznik E, et al. Multilevel Genomics-Based Taxonomy of Renal Cell Carcinoma. *Cell Rep.* mars 2016;14(10):2476-89.
168. Iacovelli R, Nolè F, Verri E, Renne G, Paglino C, Santoni M, et al. Prognostic Role of PD-L1 Expression in Renal Cell Carcinoma. A Systematic Review and Meta-Analysis. *Target Oncol.* avr 2016;11(2):143-8.
169. Callea M, Albiges L, Gupta M, Cheng SC, Genega EM, Fay AP, et al. Differential Expression of PD-L1 between Primary and Metastatic Sites in Clear-Cell Renal Cell Carcinoma. *Cancer Immunol Res.* oct 2015;3(10):1158-64.
170. Choueiri TK, Fay AP, Gray KP, Callea M, Ho TH, Albiges L, et al. PD-L1 expression in nonclear-cell renal cell carcinoma. *Ann Oncol.* 1 nov 2014;25(11):2178-84.
171. Motoshima T, Komohara Y, Ma C, Dewi AK, Noguchi H, Yamada S, et al. PD-L1 expression in papillary renal cell carcinoma. *BMC Urol.* 13 janv 2017;17(1):8.
172. Mori K, Abufaraj M, Mostafaei H, Quhal F, Fajkovic H, Remzi M, et al. The Predictive Value of Programmed Death Ligand 1 in Patients with Metastatic Renal Cell Carcinoma Treated with Immune-checkpoint Inhibitors: A Systematic Review and Meta-analysis. *Eur Urol.* nov 2020;S0302283820307831.
173. Choueiri TK, Albiges L, Haanen JBAG, Larkin JMG, Uemura M, Pal SK, et al. Biomarker analyses from JAVELIN Renal 101: Avelumab + axitinib (A+Ax) versus sunitinib (S) in advanced renal cell carcinoma (aRCC). *J Clin Oncol.* 20 mai 2019;37(15_suppl):101-101.
174. Albiges L, Flippot R, Escudier B. Immune Checkpoint Inhibitors in Metastatic Clear-cell Renal Cell Carcinoma: Is PD-L1 Expression Useful? *Eur Urol.* mars 2021;S0302283821001676.
175. Zoumpourlis P, Genovese G, Tannir NM, Msaouel P. Systemic Therapies for the Management of Non-Clear Cell Renal Cell Carcinoma: What Works, What Doesn't, and What the Future Holds. *Clin Genitourin Cancer.* avr 2021;19(2):103-16.
176. O'Donnell JS, Teng MWL, Smyth MJ. Cancer immunoediting and resistance to T cell-based immunotherapy. *Nat Rev Clin Oncol.* mars 2019;16(3):151-67.
177. McDermott DF, Lee JL, Donskov F, Tykodi SS, Bjarnason GA, Larkin JMG, et al. Association of gene expression with clinical outcomes in patients with renal cell carcinoma treated with pembrolizumab in KEYNOTE-427. *J Clin Oncol.* 20 mai 2020;38(15_suppl):5024-5024.
178. Vano YA, Elaidi R, Bennamoun M, Chevreau C, Borchiellini D, Pannier D, et al. Nivolumab, nivolumab-ipilimumab, and VEGFR-tyrosine kinase inhibitors as first-line treatment for metastatic clear-cell renal cell carcinoma (BIONIKK): a biomarker-driven, open-label, non-comparative, randomised, phase 2 trial. *Lancet Oncol.* mai 2022;23(5):612-24.

179. Negrier S, Rioux-Leclercq N, Ferlay C, Gross-Goupil M, Gravis G, Geoffrois L, et al. Axitinib in first-line for patients with metastatic papillary renal cell carcinoma: Results of the multicentre, open-label, single-arm, phase II AXIPAP trial. *Eur J Cancer Oxf Engl* 1990. 2020;129:107-16.
180. Cancel M, Fromont G, Blonz C, Chevreau C, Rioux-Leclercq N, Laguerre B, et al. Everolimus or sunitinib as first-line treatment of metastatic papillary renal cell carcinoma: A retrospective study of the GETUG group (Groupe d'Etude des Tumeurs Uro-Génitales). *Eur J Cancer*. nov 2021;158:1-11.
181. Albiges L, Heng DYC, Lee JL, Walker S, Mellempgaard A, Ottesen L, et al. Impact of MET status on treatment outcomes in papillary renal cell carcinoma: A pooled analysis of historical data. *Eur J Cancer*. juill 2022;170:158-68.
182. Meylan M, Petitprez F, Becht E, Bougoüin A, Pupier G, Calvez A, et al. Tertiary lymphoid structures generate and propagate anti-tumor antibody-producing plasma cells in renal cell cancer. *Immunity*. mars 2022;55(3):527-541.e5.
183. Tajzler C, Tanguay S, Mallick R, Ahrens B, Ly TL, Breau RH, et al. Determining Generalizability of the Canadian Kidney Cancer information system (CKCis) to the Entire Canadian Kidney Cancer Population: Generalizability of CKCis to the Entire Canadian RCC Population. *Can Urol Assoc J [Internet]*. 15 juin 2020 [cité 13 mars 2023];14(10). Disponible sur: <https://cuaj.ca/index.php/journal/article/view/6716>
184. de Vries-Brilland M, McDermott DF, Suárez C, Powles T, Gross-Goupil M, Ravaud A, et al. Checkpoint inhibitors in metastatic papillary renal cell carcinoma. *Cancer Treat Rev*. sept 2021;99:102228.

LISTE DES FIGURES

Figure 1 : 1ère et 2ème ligne de traitements systémiques dans les ccRCC selon les recommandations de l'ESMO.	10
Figure 2 : 1ère et 2ème ligne de traitements systémiques dans les pRCC selon les recommandations de l'ESMO.	16
Figure 3 : Les 3 « E » de la théorie de l'immuno-editing.....	34
Figure 4 : Mécanismes d'action des points de contrôle immunitaires CTLA-4 et PD-1. 38	
Figure 5 : Courbes de survie de Kaplan-Meier (survie globale (OS)) entre le groupe CD3 IT fort et le groupe CD3 IT faible, à partir des données d'IHC issues de la cohorte AXIPAP.	94
Figure 6 : Courbes de survie de Kaplan-Meier (survie globale (OS)) entre le groupe CD3 IT fort et le groupe CD3 IT faible, à partir des données d'IHC issues de la cohorte <i>Cancel et al.</i> (180).....	96

LISTE DES TABLEAUX

Tableau 1 : Caractéristiques cliniques, pathologiques, moléculaires et pronostiques des pRCC.	9
Tableau 2 : Séries prospectives évaluant les traitements par thérapies ciblées dans les pRCC.	15
Tableau 3 : Séries rétrospectives et prospectives évaluant l'immunothérapie dans les nccRCC dont les pRCC.	21
Tableau 4 : Etudes prospectives en cours d'inclusion évaluant l'immunothérapie dans les nccRCC dont les pRCC.	23

TABLE DES MATIERES

INTRODUCTION	1
1. Rationnel clinique	1
1.1. Le cancer du rein : généralités	1
1.2. Place du carcinome papillaire.....	2
1.3. Anatomopathologie des carcinomes papillaires du rein	3
1.4. Pronostic des carcinomes rénaux papillaires	5
1.5. Biologie des carcinomes rénaux papillaires.....	6
1.6. Thérapies ciblées et nccRCC	10
1.6. Thérapies ciblées et pRCC	12
1.7. Immunothérapie et nccRCC.....	16
a) Etudes rétrospectives.....	16
b) Etudes prospectives en monothérapie.....	17
c) Etudes prospectives en combinaison	19
d) Etudes en cours.....	22
1.8. Immunothérapie et pRCC.....	23
2. Rationnel biologique	32
2.1. Infiltration immunitaire : généralités dans le cancer	32
a) Rôle de l'infiltration T	34
b) Rôle de l'infiltration B : les TLS	35
2.2. Principes de l'immunothérapie par les inhibiteurs de checkpoint	36
2.3. Infiltration immunitaire dans le RCC.....	39
a) Infiltration T.....	39
b) Infiltration B	40
2.4. Infiltration immunitaire dans les pRCC.....	41
a) Infiltrat immunitaire.....	41
b) Expression de PD-L1 dans les pRCC.....	42
3. Hypothèse de travail et objectifs	44
COMPREHENSIVE ANALYSES OF IMMUNE TUMOR MICROENVIRONMENT IN PAPILLARY RENAL CELL CARCINOMA	46
ANALYSES COMPLEMENTAIRES ET PERSPECTIVES.....	93
1. Analyses complémentaires	93
1.1. Synthèse.....	93
1.2. Cohorte de validation rétrospective	95
2. Perspectives.....	97
2.1. Développement d'une cohorte de validation internationale	97
2.2. Développement d'une cohorte de validation prospective.....	98
BIBLIOGRAPHIE.....	101
LISTE DES FIGURES	117
LISTE DES TABLEAUX.....	117
TABLE DES MATIERES	118

Checkpoint inhibitors in metastatic papillary renal cell carcinoma

Papillary Renal Cell Carcinoma (pRCC) is the most common non-clear cell RCC (nccRCC) and a distinct entity, although heterogenous, associated with poor outcomes. The treatment landscape of metastatic pRCC (mpRCC) relied so far on targeted therapies, mimicking previous developments in metastatic clear-cell renal cell carcinoma. However, antiangiogenics as well as mTOR inhibitors retain only limited activity in mpRCC. As development of immune checkpoint inhibitors (ICI) is now underway in patients with mpRCC, we aimed at discussing early activity data and potential for future therapeutic strategies in monotherapy or combination. Expression of immune checkpoints such as PD-L1 and infiltrative immune cells in pRCC could provide insights into their potential immunogenicity, although this is currently poorly described. Based on retrospective and prospective data, efficacy of ICI as single agent remains limited. Combinations with tyrosine-kinase inhibitors, notably with anti-MET inhibitors, harbor promising response rates and may enter the standard of care in untreated patients. Collaborative work is needed to refine the molecular and immune landscape of pRCC, and pursue efforts to set up predictive biomarker-driven clinical trials in these rare tumors.

Keywords: metastatic papillary renal-cell cancer, immunotherapy, PD-1/PD-L1 inhibitors

Comprehensive analyses of immune tumor microenvironment in papillary renal cell carcinoma

Background: Papillary Renal Cell Carcinoma (pRCC) is the most common non-clear cell RCC (nccRCC), and associated with poor outcomes in the metastatic setting. In this study, we aimed to comprehensively evaluate the immune tumor microenvironment (TME), largely unknown, of patients with metastatic pRCC and identify potential therapeutic targets.

Methods: We performed quantitative gene expression analysis of TME using MCP-counter methodology, on 2 independent cohorts of localized pRCC (n=271 and n=98). We then characterized the TME, using immunohistochemistry (n=38) and RNA-sequencing (RNA-seq) (n=30) on metastatic pRCC from the prospective AXIPAP trial cohort.

Results: Unsupervised clustering identified 2 "TME subtypes", in each of the cohorts: the "immune-enriched" and the "immune-low". Within AXIPAP trial cohort, the "immune-enriched" cluster was significantly associated with a worse prognosis according to the median overall survival to 8 months (95%CI, 6-29) versus 37 months (95%CI, 20-NA, p=0.001). The 2 immune signatures, Teff and JAVELIN Renal 101 Immuno signature, predictive of response to immune checkpoint inhibitors (CPI) in ccRCC, were significantly higher in the "immune-enriched" group (adjusted p<0.05). Finally, 5 differentially overexpressed genes were identified, corresponding mainly to B lymphocyte populations.

Conclusion: For the first time, using RNA-seq and IHC, we have highlighted a specific immune TME subtype of metastatic pRCC, significantly more infiltrated with T and B immune population. This "immune-enriched" group appears to have a worse prognosis and could have a potential predictive value for response to immunotherapy, justifying the confirmation of these results in a cohort of metastatic pRCC treated with CPI and in combination with targeted therapies.

Keywords: Immune tumor microenvironment; Immunotherapy; Papillary renal cell carcinoma; MCP-counter; Biomarkers