



HAL
open science

Encéphalopathie hépatique chez les patients atteints de cirrhose : le TIPS comme facteur de risque, apport de l'IRM multitmodale

Marika Rudler

► To cite this version:

Marika Rudler. Encéphalopathie hépatique chez les patients atteints de cirrhose : le TIPS comme facteur de risque, apport de l'IRM multitmodale. Physiologie [q-bio.TO]. Université Pierre et Marie Curie - Paris VI, 2017. Français. <NNT : 2017PA066532>. <tel-01953460>

HAL Id: tel-01953460

<https://theses.hal.science/tel-01953460v1>

Submitted on 13 Dec 2018

HAL is a multi-disciplinary open access archive for the deposit and dissemination of scientific research documents, whether they are published or not. The documents may come from teaching and research institutions in France or abroad, or from public or private research centers.

L'archive ouverte pluridisciplinaire **HAL**, est destinée au dépôt et à la diffusion de documents scientifiques de niveau recherche, publiés ou non, émanant des établissements d'enseignement et de recherche français ou étrangers, des laboratoires publics ou privés.



HAL Authorization



Thèse de Doctorat de l'Université Pierre et Marie Curie

Spécialité
Physiologie et Physiopathologie (ED 394)
Présentée par

Dr Marika RUDLER

Pour obtenir le grade de
Docteur de l'Université Pierre et Marie Curie (UPMC-Paris 6)

Sujet de la thèse

Encéphalopathie hépatique chez des patients atteints de cirrhose: physiopathologie, le TIPS comme facteur de risque, apport de l'IRM multimodale pour le prédiction du pronostic neurologique après pose de TIPS

Soutenue le 11 décembre 2017 devant un jury composé de :

Professeur Damien Galanaud, PU-PH, Université Paris 6, président de jury, directeur de thèse

Professeur Vincent Leroy, PU-PH, Université de Grenoble, rapporteur

Docteur Didier Lebrec, Directeur de recherches, Université Paris 7, rapporteur

Docteur Filomena Conti, MCU-PH, Université Paris de 6, examinateur

Professeur Olivier Scatton, PU-PH, Université Paris 6, examinateur

Professeur Christophe Hézode, PU-PH, Université de Paris Est Créteil, examinateur

Co-directrice de thèse : Professeur Dominique Thabut, PU-PH, Université Paris 6

Table des matières	2
Remerciements	7
Objectifs de la thèse	8
Liste des abréviations	10
Résumé	12
Summary	13
Chapitre I. Encéphalopathie hépatique	14
<i>I-1. Définition</i>	14
<i>I-1.a. Encéphalopathie hépatique clinique</i>	14
<i>I-1.b. Encéphalopathie hépatique minimale</i>	14
<i>I-2. Epidémiologie</i>	15
<i>I-3. Physiopathologie</i>	15
<i>I-3.a. L'ammoniaque</i>	16
<i>I-3.b. L'altération de la neurotransmission</i>	17
<i>I-3.c. L'inflammation</i>	17
<i>I-3.d. La dysbiose</i>	18
<i>I-3.e. L'augmentation de la perméabilité hémato-encéphalique</i>	18
<i>I-3.f. Les acides biliaires</i>	19
<i>I-4. Diagnostic</i>	19
<i>I-4.a. Présentation clinique</i>	19
<i>I-4.b. Classification</i>	20
<i>I-4.c. Diagnostic différentiel</i>	23
<i>I-4.d. Diagnostic positif de l'EH clinique</i>	23
<i>I-4.e. Diagnostic positif de l'EH minimale</i>	25
<i>I-5. Traitement</i>	27
<i>I-5.a. Les disaccharides non- absorbables et le polyéthylène glycol</i>	28
<i>I-5.b. Les antibiotiques non absorbables</i>	28
<i>I-5.c. L-Ornithine-L-Aspartate (LOLA)</i>	28
<i>I-5.d. L'Ornithine phénylacétate (OP)</i>	29
<i>I-5.e. Le glycérol phénylbutyrate</i>	29
<i>I-5.f. Le phénylbutyrate de sodium</i>	29
<i>I-5.g. Le MARS</i>	29

I-5.h. <i>Les probiotiques</i>	30
I-5. i. <i>La transplantation fécale</i>	30
I-5.j <i>Les acides aminés branchés</i>	30
Chapitre II. Le TIPS comme facteur de risque d'EH : indications et résultats du TIPS dans l'hémorragie digestive sur hypertension portale et dans l'ascite.	31
<i>II-1. Le TIPS : introduction</i>	31
<i>II-2. Le TIPS : traitement de l'hémorragie digestive réfractaire</i>	32
<i>II-3. Le TIPS dans l'échec de la prévention secondaire de la rupture de VO ou de VCT bien menée par traitement endoscopique et pharmacologique</i>	33
<i>II-4. Le TIPS précoce dans la prise en charge de la RVO</i>	34
<i>II-5. L'EH est un facteur pronostique dans l'hémorragie digestive par rupture de varices oesophagiennes</i>	35
<i>II-6. Le TIPS dans l'ascite réfractaire et rapidement récidivante</i>	36
<i>II-7. EH après TIPS</i>	37
Chapitre III : L'IRM cérébrale au cours de la cirrhose	40
<i>III-1. IRM cérébrale standard au cours de la cirrhose</i>	40
<i>III-1.a. Principes généraux</i>	40
<i>III-1.b Etat de l'art au cours de la cirrhose</i>	40
<i>III-2. Spectroscopie cérébrale (SRM)</i>	42
<i>III-2.a. Principes généraux</i>	42
<i>III-2.b Etat de l'art au cours de la cirrhose</i>	45
<i>III-2.c. Le cas particulier de la SRM après TIPS</i>	46
<i>III-2.d. Evolution de la SRM après traitement de l'EH</i>	47
<i>III-3. Tenseur de diffusion</i>	48
<i>III-2.a. Principes généraux</i>	48
<i>III-2.b. Application en neurologie</i>	49
<i>III-2.c. Etat de l'art au cours de la cirrhose</i>	51
Chapitre IV : Combinaison de l'IRM cérébrale avec spectroscopie et tenseur de diffusion pour la prédiction du pronostic neurologique après pose de TIPS	54

<i>IV.1. Rationnel de l'étude et hypothèse de travail</i>	54
<i>IV.2. Méthodes</i>	54
<i>IV.2.a. Patients</i>	54
<i>IV.2.b. Evaluation</i>	54
<i>IV.2.c. Pose de TIPS</i>	54
<i>IV.2.d. Evaluation de l'EH</i>	54
<i>IV.2.e. IRM</i>	54
<i>IV.3. Résultats</i>	55
<i>IV.3.a. Avant TIPS</i>	57
<i>IV.3.b. Après TIPS</i>	59
<i>IV.3.c. facteurs prédictifs de développement d'une EH après TIPS</i>	61
<i>IV.4. Discussion</i>	64
Chapitre V : Resting state au cours de la cirrhose	67
<i>V-1. Introduction</i>	67
<i>V-2. Principes généraux</i>	67
<i>V-3. Etat de l'art au cours de la cirrhose</i>	69
Chapitre VI : Conclusion et perspectives	71
Chapitre VII : Annexes	72
<i>VI.1. Références</i>	72
<i>VI.2. Articles</i>	85

1. Weiss N, Barbier Saint Hilaire P, Colsch B, Isnard F, Attala S, Schaefer A, Amador MD, Rudler M, Lamari F, Sedel F, Thabut D, Junot C. Cerebrospinal fluid metabolomics highlights dysregulation of energy metabolism in overt hepatic encephalopathy. *J Hepatol.* 2016;65(6):1120-1130.
2. Rudler M, Marois C, Weiss N, Thabut D, Navarro V; Brain-Liver Pitié-Salpêtrière Study Group (BLIPS). Status epilepticus in patients with cirrhosis: How to avoid misdiagnosis with hepatic encephalopathy. *Seizure.* 2017;45:192-197.

3. Mouri S, Tripon S, Rudler M, Mallet M, Mayaux J, Thabut D, Weiss N. FOUR score, a reliable score for assessing overt hepatic encephalopathy in cirrhotic patients. *Neurocrit Care*. 2015;22(2):251-7.
4. Mallet M, Thabut D, Rudler M. Why measuring ammonemia in routine practice? *Clinics and research in Hepatology and Gastroenterology*. Soumis.
5. Weiss N, Tripon S, Lodey M, Guiller E, Junot H, Monneret D, Mayaux J, Brisson H, Mallet M, Rudler M, Imbert-Bismut F, Thabut D. Sodium phenylbutyrate administration to avoid neurological worsening in cirrhotic patients with hepatic encephalopathy admitted to ICU, a preliminary study. *Fundamental & Clinical Pharmacology* 2017. R1.
6. Rudler M. Méthodes de traitement des varices oesophagiennes. *EMC Gastro-entérologie*; volume 11, N 4, octobre 2016.
7. Rudler M, Cluzel P, Massard J, Lebray P, Poynard T, Thabut D. TIPS de sauvetage à l'aide de prothèses couvertes dans l'hémorragie digestive par rupture de varices oesophagiennes chez les malades atteints de cirrhose. *JFHOD* 2011.
8. Rudler M, Rousseau G, Thabut D. Salvage transjugular intrahepatic portosystemic shunt followed by early transplantation in patients with Child C14-15 cirrhosis and refractory variceal bleeding: a strategy improving survival. *Transpl Int*. 2013;26 (6):E50-1.
9. Rudler M, Cluzel P, Corvec TL, Benosman H, Rousseau G, Poynard T, Thabut D. Early-TIPSS placement prevents rebleeding in high-risk patients with variceal bleeding, without improving survival. *Aliment Pharmacol Ther*. 2014;40(9):1074-80.
10. Thabut D, Pauwels A, Carbonell N, Remy AJ, Nahon P, Causse X, Cervoni JP, Cadranel JF, Archambeaud I, Bramli S, Ehrhard F, Ah-Soune P, Rostain F, Pariente A, Vergniol J, Dupuychaffray JP, Pelletier AL, Skinazi F, Guillygomarc'h A, Vitte RL, Henrion J, Combet S, Rudler M, Bureau C; des Hépatogastro-entérologues des

Hôpitaux Généraux (ANGH). Cirrhotic patients with portal hypertension-related bleeding and an indication for early-TIPS : a large multicentre audit with real-life results. J hepatol 2017. Sous press.

- 11. Rudler M, Bureau C, Carbonell N, Mathurin P, Saliba F, Mallat A, Massard J, Golmard J-L, Bernard-Chabert B, Dib N, Thabut D, for the French Club for the Study of Portal Hypertension (CFEHTP). Recalibrated MELD and hepatic encephalopathy are prognostic factors in cirrhotic patients with acute variceal bleeding. Liver International 2017; sous presse.**
- 12. Rudler M, Weiss N, Perlberg, Mallet M, Tripon S, Valabregue R, Marjanska M, Cluzel P, Galanaud D, Thabut D. Combined diffusion tensor imaging and MR spectroscopy to predict neurological outcome before TIPS.**

Remerciements

Objectifs de la thèse

L'incidence de la cirrhose augmente de façon continue en raison de l'amélioration du diagnostic, notamment grâce aux méthodes non-invasives. En France, environ 12 millions de personnes présentent au moins un facteur de risque de développer une hépatopathie chronique. Parmi celles-ci, 700.000 personnes seraient atteintes de cirrhose. On parle de cirrhose compensée lorsque les patients ne présentent pas de complications de la maladie et de cirrhose décompensée lorsque les patients présentent au moins une complication parmi lesquelles l'encéphalopathie hépatique (EH), l'ascite, l'hémorragie digestive, les infections, l'ictère et le carcinome hépatocellulaire. Les complications de la cirrhose sont responsables de 17.000 décès par an en France. Les principales causes de décès sont l'hémorragie digestive, l'infection et le carcinome hépatocellulaire.

Le pronostic s'est considérablement amélioré au cours des 10 dernières années, en raison de l'utilisation plus fréquente d'anastomoses porto-systémiques par voie transjugulaire ou TIPS (Transjugular Intrahepatic Portosystemic Shunts), notamment au cours de l'hémorragie digestive par rupture de varices, ou dans le traitement de l'ascite réfractaire. Cependant, le TIPS favorise la survenue d'encéphalopathie hépatique (EH). La prévalence de l'EH après TIPS varie selon les séries. Dans les premiers travaux publiés, au cours desquels les TIPS non couverts étaient utilisés, la prévalence était d'environ 50%. Avec l'utilisation quasi-systématique de prothèses couvertes, la prévalence a diminué, mais reste proche de 30 à 40%. La survenue d'un épisode d'EH est un tournant dans l'évolution de la cirrhose.

Il n'y a pas à ce jour de données très solides permettant de prédire la survenue d'EH après TIPS. A l'ère des TIPS non couverts, les facteurs de risque avant TIPS étaient les suivants: score de MELD élevé, pression artérielle moyenne basse, et l'âge élevé. Avec l'utilisation des TIPS couverts, les mêmes facteurs de risque sont retrouvés, avec également l'hyponatrémie. De façon générale, des facteurs prédictifs sont nécessaires afin de stratifier les malades avant le TIPS: ceci permettrait d'anticiper les complications, d'éventuellement les prévenir à l'aide d'une prophylaxie, voire de surseoir au TIPS dans certaines situations et de préférer d'autres options, telles que la transplantation hépatique par exemple.

L'imagerie par résonance magnétique (IRM) cérébrale est l'examen de référence pour le diagnostic et le pronostic des maladies neurologiques. L'IRM multimodale combine la spectroscopie, l'imagerie par tenseur de diffusion, et l'IRM fonctionnelle de repos (par resting state). La spectroscopie permet la quantification de différents métabolites dans des régions cérébrales. La séquence de tenseur de diffusion (diffusion tensor imaging, DTI) étudie les

mouvements d'eau à travers les membranes ; 2 paramètres peuvent être extraits grâce à cette technique : la diffusivité moyenne (DM), qui reflète les mouvements d'eau à travers les membranes et la fraction d'anisotropie (FA), qui représente la densité des fibres de la substance blanche. L'imagerie de repos (resting state) étudie la connectivité de différentes régions cérébrales par l'évaluation de la saturation en oxygène. La combinaison de ces différentes techniques a un intérêt majeur pour le diagnostic précoce de certaines maladies neurologiques, mais également pour le pronostic neurologique dans des situations telles que les traumatismes crâniens ou l'arrêt cardio-respiratoire. Des études préliminaires décrivant les résultats de ces techniques ont été menés chez les malades atteints de cirrhose.

A ce jour, aucun travail en IRM multimodale n'a été mené chez des patients atteints de cirrhose candidats à la pose d'un TIPS. Nous formulons l'hypothèse selon laquelle des patients sont à risque de développer une EH après TIPS et que l'IRM multimodale permet de discriminer ces patients. Par ailleurs, nous pensons que la pose du TIPS devrait modifier les paramètres de l'IRM multimodale.

Dans la première partie de ce travail, nous ferons une revue de la littérature sur l'EH en 2017 : classification, diagnostic positif, diagnostic différentiel, traitement. Nous insisterons sur la situation particulière de l'EH dans l'hémorragie digestive par rupture de varices œsophagiennes (RVO) : nous chercherons à savoir si l'EH est facteur de mauvais pronostic dans l'hémorragie digestive. Nous décrirons les bénéfices du TIPS dans la prise en charge des complications de la cirrhose telles que l'hémorragie digestive et l'ascite, et aussi la probabilité de développer une EH après TIPS.

La deuxième partie, de ce travail sera consacrée à l'IRM cérébrale multimodale. Nous expliquerons les principes généraux de chaque technique (IRM morphologique, spectro IRM et tenseur de diffusion). Un des objectifs de ce travail -aux frontières de l'hépatologie, de la neurologie et de la radiologie- est de rendre facilement compréhensible les grands principes de ces techniques d'imagerie pour un hépatologue. Puis, nous décrirons les données déjà publiées chez les patients atteints de cirrhose, avec ou sans EH. Enfin, nous présenterons les résultats obtenus en IRM cérébrale multimodale chez des patients candidats à la pose d'un TIPS, en détaillant les données obtenues avant et après pose de TIPS. Nous chercherons en particulier s'il existe des facteurs prédictifs de développement d'une EH après TIPS.

Abréviations

EH: encéphalopathie hépatique

NASH: non-alcoholic steato hepatitis

TIPS: transjugular intrahepatic portosystemic shunt

LCR: liquide céphalo-rachidien

EEG: électro-encéphalogramme

BHE: barrière hémato-encéphalique

ABC: ATP-binding cassette

EME: état de mal épileptique

WH: West Haven

HESA: Hepatic encephalopathy Scoring algorithm

CHESS: the clinical encephalopathy staging scale

FOUR: Full Outline of UnResponsiveness

OH: alcool

AVC: accident vasculaire cérébral

BZD: benzodiazépines

IMR: imagerie par résonance magnétique

CFF: critical flicker frequency

NCT: number connection test

SDT: serial dot test

DST: digit symbol test

LTT: line tracing test

PHES: neurocognitive evaluation using psychometric HE

AMM: autorisation de mise sur le marché

LOLA: L-ornithine-L Aspartate

OP: ornithine phénylacétate

MARS: Molecular Adsorbent Recirculating System

IV: intra-veineux

VO: varices oesophagiennes

VCT: varices cardio-tubérositaires

DTI: diffusion tensor imaging

MELD: model for end stage liver disease

TP: taux de prothrombine
INR: international normalised ratio
TH: transplantation hépatique
ORL: oto-rhino-laryngologie
HTP: hypertension portale
FLAIR: Fluid Attenuated Inversion Recovery
ADC: apparent diffusion coefficient
SRM: spectroscopie par résonance magnétique
RMN: résonance magnétique nucléaire
Hz: Hertz
Ppm: partie par millions
NAA: N-acétyl-aspartate
Cr: créatinine
Cho: choline
mI: myoinositol
Glu: glutamate
Gln: glutamine
Glx: complexe glutamate/glutamine
DTI: diffusion tensor imaging
FA: fractional anisotropy
MD: mean diffusivity
L1: diffusivité axiale
Lt: diffusivité longitudinale
RVB: rouge vert bleu
BOLD: blood oxygen level dependant
HbO2: oxyhémoglobine
RS: resting state
RD: réseau par défaut
DMN: default mode network
ReHo: homogénéité régionale

Résumé

Le pronostic de la cirrhose s'est beaucoup amélioré au cours des 10 dernières années, en raison de la meilleure prise en charge des complications de l'hypertension portale. Le TIPS (transjugular intrahepatic portosystemic shunt) est devenu le traitement de référence chez les patients atteints de cirrhose et hémorragie digestive ou ascite réfractaire. Cependant, environ 35% des patients vont présenter une encéphalopathie hépatique (EH) après la pose du TIPS.

La physiopathologie de l'EH est de mieux en mieux comprise ; elle sera détaillée dans le présent travail. Le traitement curatif se limite à 3 molécules ; d'autres sont en cours d'évaluation.

L'IRM cérébrale multimodale, comportant notamment la spectroscopie, le tenseur de diffusion et l'imagerie de l'état de repos, est utilisée couramment maintenant pour aider à établir un pronostic neurologique dans plusieurs pathologies neurologiques, telles que les troubles de la vigilance après arrêt cardio-respiratoire ou traumatisme crânien.

Dans ce travail, nous avons étudié les données en IRM multimodale recueillies chez des patients atteints de cirrhose et candidats à la pose d'un TIPS : l'évaluation était faite avant puis 3 mois après la pose du TIPS. Nous avons constaté que les concentrations de certains métabolites étaient modifiées avant le TIPS chez les patients présentant une EH minimale. En revanche, les données de tenseur de diffusion n'étaient pas différentes. Après TIPS, les concentrations de certains métabolites sont modifiées, et ce indépendamment de l'existence d'une EH. Les données de tenseur de diffusion n'étaient pas différentes. Enfin, nous avons constaté que les patients qui vont développer une EH après TIPS avaient des données en tenseur de diffusion significativement différentes. Ainsi, les patients les plus à risque de développer une EH après TIPS pourraient être identifiés grâce aux données obtenues en tenseur de diffusion.

Summary

The prognosis of cirrhosis has improved during the last decade, mostly because of a better management of portal hypertension-related complications. The transjugular intrahepatic portosystemic shunt (TIPS) has become the best treatment for patients with cirrhosis and refractory ascites or variceal bleeding. Nevertheless, 35% of patients will develop hepatic encephalopathy (HE) after TIPS.

Improvements have been made in the comprehension of pathophysiology of HE. We will give details of what is known in 2017. Curative therapy is based on 3 molecules; any others are still evaluated.

Multimodal brain MRI, including spectroscopy, tensor diffusion imaging (DTI) and resting state are routine exams performed in order to help for the prognosis of several neurological diseases, especially in traumatic brain injury and cardiac arrest.

In the current manuscript, we will describe multimodal brain MRI data obtained in patients with cirrhosis who were candidates for TIPS placement. MRI acquisitions were performed before and 3 months after TIPS placement. We found that before TIPS placement, the concentration of some metabolites was different in patients with or without minimal HE, but DTI parameters were not. TIPS placement induced changes in concentrations of metabolites but did not have any impact on DTI parameters. Last, we found that fractional anisotropy, a parameter extracted from DTI data, was lower before TIPS in patients who will develop HE after TIPS. These findings may help in identifying patients at risk of developing HE after TIPS placement.

Chapitre I : Encéphalopathie hépatique

I-1. Définition

L'encéphalopathie hépatique (EH) correspond à l'ensemble des troubles neurologiques ou neuropsychiatriques associés à une atteinte aiguë ou chronique du foie et/ou à un shunt porto-systémique. Selon la conférence de Vienne de 1998 (1), on distingue 3 types d'EH : le type A, secondaire à une atteinte hépatique aiguë, cas de l'hépatite fulminante ; le type B, dans le cas d'un shunt porto-systémique sans maladie associée du foie ; et le type C, dans le cadre d'une cirrhose ou d'une hypertension portale associée ou non à un shunt porto-systémique. L'EH qui sera traitée dans ce travail correspond au type C. Les principales causes de cirrhose en France sont l'alcool, les hépatites virales chroniques C et B, l'hémochromatose, la stéato-hépatite non-alcoolique (NASH pour non-alcoholic steato hepatitis), et les maladies auto-immunes.

On différencie 2 entités au cours de l'EH : l'EH clinique, au cours de laquelle il existe des troubles neurologiques ou neuropsychiatriques variables, et l'EH minimale, définie par des anomalies des tests neurocognitifs, habituellement non détectables lors d'un examen clinique standard.

I-1.a. EH clinique

L'EH clinique correspond à toutes les manifestations neurologiques, comportementales, cognitive, ou motrices secondaires à un dysfonctionnement cérébral, chez des patients avec une pathologie du foie (1, 2).

I-1.b. EH minimale

Le concept d'EH minimale remonte aux années 70, lorsque les médecins ont constaté que certains patients atteints d'hépatopathie chronique avaient des examens cliniques normaux mais des anomalies visibles sur l'électroencéphalogramme (EEG) ou les tests neurocognitifs. Puis, des travaux menés sur le sujet se sont attachés à décrire l'impact de ces anomalies sur le pronostic, la qualité de vie, la capacité à conduire ou à travailler sur des machines potentiellement dangereuses. Depuis lors, des méthodes de diagnostic ont été développées afin de détecter ces spécificités. L'EH minimale pourrait donc être définie comme toutes les anomalies neurologiques infra-cliniques chez des patients avec hépatopathie chronique ou

shunt porto-systémique. Les méthodes diagnostiques seront décrites dans un chapitre ultérieur.

1-2. Epidémiologie

Au moment du diagnostic de la cirrhose, on estime que 10 à 14% des patients sont atteints d'EH clinique (3,4). Cependant, la prévalence de l'EH chez le patient cirrhotique varie entre 30 et 80% selon les critères diagnostiques retenus (5-9). Le risque de développer une EH varie de 5 à 25% à 5 ans après le diagnostic initial de cirrhose (10,11). Les patients chez qui le diagnostic d'EH minimale a été fait ont une probabilité de développer une EH clinique de 40% dans les 6 mois.

C'est une des complications dont la fréquence augmente en raison du recours de plus en plus courant au TIPS (transjugular intrahepatic portosystemic shunt). Le TIPS est une prothèse transhépatique insérée par voie transjugulaire faisant communiquer une des veines sus-hépatiques avec une branche de la veine porte. C'est le traitement de référence de l'hypertension portale. Par le passé, les cliniciens utilisaient des TIPS non couverts et la fréquence de l'EH après pose de TIPS pouvait aller jusqu'à 50% (12). Actuellement, avec l'utilisation quasi-systématique de TIPS couverts, l'incidence cumulative de l'EH clinique à 1 an est de 10-40% (13-20). Elle dépend essentiellement de la sélection des patients.

Peu de données sont disponibles sur la prévalence et l'incidence de l'EH en réanimation. 20% des patients atteints de cirrhose admis en réanimation présentent des troubles de la conscience. Environ 50% d'entre eux seraient en rapport avec une EH (21). Il existe en revanche moins de données concernant le développement d'une EH chez des patients avec cirrhose au décours d'une hospitalisation. En effet, on peut largement imaginer que les différentes causes de décompensation de cirrhose conduisant les malades à l'hôpital peuvent être grevées d'un pronostic neurologique différent.

1-3. Physiopathologie

Sujet de recherche depuis de nombreuses années, la physiopathologie de l'EH demeure mal connue. La limitation tient au fait que le cerveau de patients atteints d'EH est peu accessible, et que la plupart des publications décrivent de modèles expérimentaux. Malgré cela, beaucoup d'auteurs s'accordent pour dire que plusieurs mécanismes entrent en jeu : (a) le rôle de substances toxiques, telles que l'ammoniaque ; (b) l'altération de la neurotransmission ; (c)

l'inflammation ; (d) la dysbiose ; (e) l'augmentation de la perméabilité de la barrière hémato-encéphalique ; (e) les changements dans le métabolisme cérébral ; (f) les acides biliaires.

1-3.a. L'ammoniaque

L'ammoniaque est probablement la substance dont le rôle a été le mieux caractérisé dans la physiopathologie de l'EH. Pour certains auteurs, le diagnostic d'EH doit être remis en question si l'ammoniémie du patient est normale (2). Le tube digestif est la principale source d'ammoniaque. L'ammoniaque est produite par les entérocytes à partir de la glutamine, elle-même issue de la dégradation des protéines en acides aminés. A l'état physiologique, l'ammoniaque est métabolisé dans le foie par le cycle de l'urée. Le foie produit ainsi de la glutamine. L'hyperammoniémie au cours de la cirrhose est liée à l'insuffisance hépatique, ou encore à l'existence de shunts porto-systémiques. La dégradation de l'ammoniaque en glutamine peut avoir lieu également au niveau musculaire ou dans les astrocytes, par intervention de la glutamine synthétase (Figure 1). Au cours de la cirrhose, la sarcopénie limite cette possibilité de dégradation. En revanche, les astrocytes, par effet osmotique, vont répondre à l'augmentation intra-cellulaire des concentrations de glutamine en extrudant des composés osmotiquement actifs tels que le myoinositol et la taurine. L'œdème astrocytaire pourrait donc être un événement clé dans le développement de l'EH. Ceci est aussi probablement suggéré dans les séries utilisant la spectroscopie, puis au cours de la cirrhose avec EH, il est retrouvé des concentrations diminuées du myoinositol (22). Cependant, même si l'hyperammoniémie est presque constante dans l'EH, la corrélation entre les niveaux d'ammoniémie et la sévérité de l'EH au cours de la cirrhose est mauvaise (23).

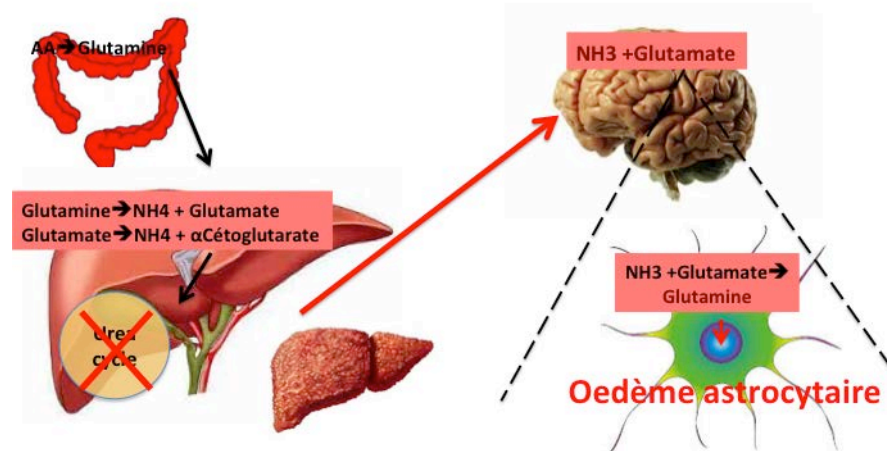


Figure 1 : rôle de l'ammoniaque dans l'EH

1-3.b. L'altération de la neurotransmission

L'altération de la neurotransmission concerne essentiellement des changements dans les systèmes GABA, dopaminergique, serotoninergique et glutamate-ergique. Des substances impliquées dans l'activation GABA-ergique ont été isolées il y a plusieurs années : il s'agit de benzodiazépines, identifiées dans le sérum, le LCR et le cerveau de patients atteints d'EH de type A et C (24). L'origine de ces benzodiazépines serait à la fois exogène et endogène (25). En effet, des substances ressemblant aux benzodiazépines, telles que les neurostéroïdes, ont été retrouvées à des concentrations élevées, aussi bien dans des cerveaux de modèles animaux d'EH que dans des séries d'autopsies. Ces concentrations seraient capables de provoquer une sédation en augmentant le tonus GABA-ergique. Une atteinte des voies dopaminergiques pourrait être responsable de syndromes parkinsoniens retrouvés dans certaines formes d'EH. Cette atteinte découlerait d'une accumulation de manganèse dans les noyaux gris centraux (26, 27).

1-3.c. L'inflammation

L'infection est un facteur classique de déclenchement de l'EH (28). Des travaux expérimentaux ont montré que lors de l'administration d'un régime hyperprotidique, seuls les patients ayant une hyperammoniémie et une inflammation développaient une EH, à la différence des patients qui développaient une hyperammoniémie seule (29). Il existe par ailleurs une corrélation positive entre les taux d'Interleukine 6 et les symptômes d'EH (29). On peut imaginer qu'il existe des mécanismes synergiques entre inflammation et hyperammoniémie (30). Un travail fondamental très récent réalisé par l'équipe a eu pour objectif d'établir les rôles respectifs de l'hyperammoniémie et de l'inflammation en se focalisant sur les altérations de la barrière hémato-encéphalique (BHE) (Mouri, AFEF 2017). Deux modèles de rats cirrhotiques (ligature de la voie biliaire principale ou CCL4) ont reçu un régime hyperammoniémiant suivi d'un traitement par rifaximine ou benzoate de sodium. Seuls les rats ayant eu une ligature de la voie biliaire principale ont développé une EH. La rifaximine et le benzoate de sodium étaient efficaces dans la prévention de la survenue de l'EH. Il n'existait aucune augmentation de la perméabilité de la BHE que chez les rats ayant eu une ligature, avec de façon contemporaine une élévation des cytokines pro-inflammatoires. Ainsi, l'hyperammoniémie seule n'était pas capable d'induire une EH. Une synergie entre hyperammoniémie et inflammation est suggérée dans ce travail.

1-3.d. La dysbiose

Plusieurs travaux montrent qu'il existe une altération du microbiote chez les patients atteints de cirrhose (31). Ces modifications du microbiote sont associées aux complications et la progression de la sévérité de la cirrhose en général. En particulier, cette altération est associée aux infections, elles-mêmes responsables de sepsis, et de décès. Elle pourrait être due à l'altération de l'immunité innée, aux hospitalisations multiples, à l'utilisation répétée d'antibiotiques (32), ou d'inhibiteurs de la pompe à protons. Concernant le microbiote en particulier, une étude pilote récente menée chez 10 patients atteints d'EH récidivante a suggéré qu'une bactériothérapie fécale (33) permettait d'améliorer le pronostic de ces malades : plus précisément, cette étude montre que les patients ayant bénéficié de la greffe fécale étaient moins hospitalisés pour une complication de la cirrhose en comparaison des patients traités selon les recommandations habituelles, et qu'ils présentaient une amélioration des tests neurocognitifs classiquement utilisés pour le diagnostic d'EH minimale (33).

1-3.e. L'augmentation de la perméabilité hémato-encéphalique

Des anomalies aussi bien structurelles que fonctionnelles de la BHE ont été décrites au cours de l'EH. D'anciens travaux ont montré qu'il existait un déséquilibre dans le transport des acides aminés à travers la BHE (34), avec notamment un passage augmenté d'acides aminés aromatiques et un passage diminué d'acides aminés branchés. Plus récemment, des anomalies structurelles ont été retrouvées ; en effet, un travail publié en 2009 a montré que l'hyperammoniémie et l'inflammation provoquaient une altération des jonctions serrées et des métalloprotéases (35). Cela est confirmé par des travaux cliniques beaucoup plus récents (36,37) : 14 patients ayant une cirrhose et des signes neurologiques ont eu une ponction lombaire en unité de soins intensifs, afin d'éliminer une méningite. Les liquides céphalo-rachidiens (LCR) obtenus ont été comparés aux LCR de témoins sains. Des analyses de métabolomiques ont mis en évidence que les patients avec cirrhose et EH présentent dans 30% des cas des concentrations détectables d'antibiotiques (métronidazole, fluconazole, ou des bêta-lactamines) ou d'IPP, administrés à des doses infra-neurologiques dans le LCR. Autrement dit, des concentrations plus élevées étaient retrouvées que ne le voudrait leur passage spontané à travers une BHE saine. Ces concentrations anormalement élevées pourraient en partie expliquer la symptomatologie neurologique de ces patients. De façon intéressante, ces médicaments sont tous des substrats des transporteurs de la famille ABC (ATP-binding cassette), qui sont exprimés sur la BHE. Ceci conforte l'hypothèse de l'altération de la BHE en situation clinique (38).

1-3.f. Les acides biliaires

La présence de concentrations importantes d'acides biliaires dans le LCR de patients avec EH a été mise en évidence récemment (37). Le rôle direct de toxicité de la bilirubine ou des acides biliaires doit probablement être considéré.

Ainsi, il existerait un état pré-morbide des patients avec cirrhose, les rendant plus sensibles à des agressions endogènes ou exogènes, telles que l'ammoniaque, l'inflammation, les médicaments, ceci ayant pour conséquence le développement d'une EH chez certains patients.

1-4. Diagnostic

1-4.a. Présentation clinique

La présentation clinique de l'EH est extrêmement variée, allant d'anomalies très discrètes détectables par des tests neurocognitifs, jusqu'au coma (39). Les cliniciens recherchent surtout la désorientation temporo-spatiale et l'asterixis pour faire le diagnostic positif d'EH chez un patient atteint de cirrhose. Ces anomalies ne sont pas spécifiques de l'EH, et peuvent se rencontrer au cours d'autres types d'encéphalopathie métaboliques : urémique, hypercapnique, médicamenteuse. Les troubles du sommeil, en particulier l'inversion du cycle nyctéméral, sont fréquents. L'examen clinique d'un patient cirrhotique avec EH peut mettre en évidence d'autres anomalies : anomalie des réflexes ostéo-tendineux, déficit focal sensitivo-moteur, syndrome pyramidal, syndrome extra-pyramidal, apraxie, syndrome frontal (39 et données personnelles). Des crises convulsives sont rarement décrites au cours de l'EH (40,41). Un seul travail rétrospectif et des cas cliniques ont été publiés, suggérant que les crises tonico-cloniques généralisées pouvaient survenir au cours de l'EH. Dans le cas particulier du travail d'Eleftheriadis (41), des manifestations cliniques, initialement étiquetées état de mal convulsivant, étaient réfractaires au traitement antiépileptique et résolutive grâce à un traitement hypo-ammoniémiant tel que le lactulose.

C'est la raison pour laquelle nous avons étudié de façon rétrospective tous les dossiers des patients cirrhotiques hospitalisés en unité de soins intensifs d'hépatologie avec un diagnostic d'état de mal épileptique entre 2005 et 2013, afin de vérifier si ce diagnostic n'était pas posé par excès dans certaines circonstances (42, Article 2). Vingt patients ont été analysés. Les

dossiers étaient revus par un neurologue, un hépatologue et un électrophysiologiste. Les EGG étaient relus de façon systématique et en aveugle de la présentation clinique. Dans notre expérience, le diagnostic était porté par excès chez au moins 3 patients, chez qui le diagnostic final était l'EH. Chez 2 autres patients, le diagnostic était celui d'un EME possible mais pas certain. La prévalence de l'EME réel était faible dans notre population, environ 0.7% ; le pronostic était sombre, puisque les mortalités intra-hospitalière et à un an étaient de 73% et 87 %, respectivement. De ce fait, une collaboration entre hépatologue, neurologue et électrophysiologiste peut aider à diminuer les erreurs diagnostiques.

1-4.b. Classification

Des classifications permettent d'évaluer le type et la sévérité de l'EH. Elles ont été mises en place de façon relativement arbitraire mais permettent d'être utilisées en recherche clinique. Le score le plus utilisé est le score de West-Haven (WH), qui cote l'EH de 0 à 4 (43). Même si c'est le plus utilisé, aucune version française n'a été validée, et la plupart du temps en pratique clinique, le score est utilisé comme une échelle visuelle analogique de 0 (pas d'EH) à 4 (coma). De plus, ce score ne permet pas de distinguer le grade I d'EH, l'absence d'EH, et l'EH minimale dont le diagnostic serait lié à une variabilité inter-observateur (44).

Tableau 1 : Score de West Haven

Grade	Symptômes
0	Aucune altération de la conscience ni des fonctions intellectuelles
1	Euphorie ou anxiété ; erreurs de calcul simple ; altération capacités attentionnelles ; altération minimale conscience ; modification du cycle nyctéméral
2	Léthargie ou apathie ; discrète désorientation temporelle ou spatiale ; modification de la personnalité ; comportement inapproprié
3	Confusion ; désorientation temporelle et spatiale ; stupeur ; persistance de réponse à la stimulation verbale
4	Coma

Le score HESA (Hepatic encephalopathy Scoring algorithm) (45) combine une évaluation clinique et neurocognitive. Le score a été initialement utilisé pour évaluer l'efficacité de la dialyse à l'albumine (MARS) dans le traitement de l'EH sévère. Les résultats semblent

prometteurs pour affiner la gradation de l'EH, surtout pour les stades les moins avancés. Le score HESA est simple d'utilisation, rapide, mais comprend une part de subjectivité.

Tableau 2 : Score HESA

Grade EH	Evaluation clinique	Evaluation neuro cognitive	Détermination du grade d'EH
IV	Pas d'ouverture des yeux Pas de réponse verbale Pas de réponse aux ordres simples	Non applicable	3 indicateurs présents
III	Somnolence Confusion Désorientation spatiale Comportement bizarre/colère Clonies/rigidité/nystagmus/Babinski	Contrôle mental=0	Au moins 3 indicateurs présents
II	Léthargie Désorientation temporelle Réflexes vifs Discours ralenti Réaction inadaptée	Réponses lentes Anxiété Amnésie des événements récents Calculs simples	Au moins 2 indicateurs cliniques et 3 neurocognitifs
I	Troubles du sommeil Asterixis	Calculs complexes Attention diminuée Dépression Capacité de construction	Au moins 4 indicateurs présents

Le score CHESS (The Clinical Hepatic Encephalopathy Staging Scale) est plus récent (46, 47). Il permet une gradation continue de 1 à 9 mais n'est pas utilisé de façon courante. Cependant, il est facile à réaliser et ne comporte que des éléments objectifs. La corrélation semble bonne avec les critères de WH.

Des scores plus couramment utilisés en réanimation mais non dédiés spécifiquement à l'étude de l'EH ont été étudiés dans notre unité de soins intensifs, tels que le score de Glasgow ou le FOUR (Full Outline of Un Responsiveness) score (48, Article 3). Dans cette étude menée en USI à la Pitié, 100 patients ont été inclus prospectivement entre mars 2012 et mars 2014. 31%

avaient une EH à l'entrée selon WH. Le FOUR score était évalué chez tous les patients et permettait de distinguer les stades d'EH selon WH en 0-1, 2-3 et 4. De plus, nous avons montré que ces scores possèdent une valeur pronostique. Ainsi, ce score peut être utilisé de façon plus simple pour une meilleure communication entre hépatologues et réanimateurs

Tableau 3 : FOUR Score

Score	Réponse oculaire	Réponse motrice	Réflexes du tronc cérébral	Respiration
0	Paupières restant fermées à la stimulation douloureuse	Absente à la douleur ou état de mal myoclonique généralisé	Absence de réflexes pupillaires, cornéens ou de toux	Patient intubé, incapable de déclencher le ventilateur
1	Paupières fermées, s'ouvrant à la stimulation douloureuse	Extension à la stimulation douloureuse	Réflexes pupillaires et cornéens absents mais réflexe de toux présent	Patient intubé, capable de déclencher le ventilateur
2	Paupières fermées, s'ouvrant à la stimulation auditive forte	Flexion à la stimulation douloureuse	Réflexes pupillaires ou cornéens absents	Patient non intubé, respiration irrégulière
3	Paupières ouvertes, mais pas de poursuite oculaire	Localisation de la douleur	Une pupille en mydriase fixée	Patient non intubé, respiration de Cheyne-Stokes
4	Paupières ouvertes avec poursuite oculaire ou clignement à la demande	Le patient montre son pouce, son poing, fait le V de la victoire	Réflexes pupillaires et cornéens présents	Patient non intubé, respiration régulière

On peut aussi classer l'EH selon l'existence de facteurs déclenchant ou non (EH spontanée ou secondaire à un facteur déclenchant). Ledit facteur déclenchant devra toujours être recherché et traité le cas échéant : prise de médicaments, hémorragie digestive, infection, hyponatrémie, constipation, choc, constipation.

1-4.c. Diagnostic différentiel

Les anomalies neurologiques observées n'ont aucune spécificité. Ainsi, avant de poser le diagnostic d'EH, des diagnostics différentiels devront être éliminés. Ils sont résumés dans le tableau ci-dessous.

Tableau 4 : diagnostics différentiels de l'EH

Diagnostic	Présentation clinique	Examens complémentaires
Sevrage en OH	Contexte/hallucinations/ tremulations	Aucun
Intoxication OH	Contexte/Syndrome cérébelleux	Alcolémie
Hypoglycémie	Troubles conscience, sueurs	Glycémie
AVC	Signes neurologiques	TDM/IRM
Encéphalopathie métabolique	Hypercapnie/urée	Hypercapnie/urée
Encéphalopathie médicamenteuse	Médicaments	Aucun
Sevrage en BZD	Contexte	Aucun
Méningite	Fièvre, convulsions, syndrome Méningé	PL
Etat de mal	Convulsions	EEG
Gayet-Wernicke/Korsakoff	Ataxie, ophtalmoplégie, tr mémoire	B1, IRM
Myelinolyse Centropontine	Troubles conscience, paralysie	IRM
Maladie neurodégénérative	Tr neuro cognitifs	IRM, PL
Psychiatrie	Délire, tr humeur	Aucun

1-4.d. Diagnostic positif de l'EH clinique

Le diagnostic d'EH chez un patient atteint de cirrhose reste un diagnostic d'élimination. Pour cette raison, des examens complémentaires seront nécessaires, outre les examens nécessaires à la recherche du facteur déclenchant.

- L'ammoniémie (cf physiopathologie)

L'hyperammoniémie semble jouer un rôle central dans l'EH. Au cours de l'insuffisance hépatique aiguë, il existe une bonne corrélation entre les niveaux d'ammoniémie et la sévérité

de l'EH (49). Cependant, son dosage ne semble pas corrélé à la gravité de l'EH au cours de la cirrhose. Même si ceci peut sembler surprenant, cela peut s'expliquer par les mécanismes multiples impliqués dans l'EH.

L'intérêt du dosage de l'ammoniémie en pratique clinique est discuté dans la revue suivante soumise en 2017 (Article 4, en cours de soumission) : *Why and when measuring ammonemia in clinical practice ?* Dans cette revue, il est rappelé qu'au cours de la cirrhose, le dosage de l'ammoniémie a longtemps été le sujet de controverses. Si au cours de l'insuffisance hépatique aiguë, une ammoniémie élevée semble prédire l'évolution vers l'EH et est associée à un plus grand risque d'hypertension intracrânienne, il n'y a pas de corrélation entre les niveaux d'ammoniémie et la gravité de l'EH chez les patients atteints de cirrhose.

Nous avons détaillé un certain nombre de réponses aux questions qui nous semblaient communément posées chez les patients atteints de cirrhose, parmi lesquelles :

- 1) Comment mesurer l'ammoniémie ? Le dosage de l'ammoniémie doit être de façon rigoureuse et standardisée : il faut préférer un prélèvement veineux périphérique mais sans garrot, mettre le tube immédiatement dans la glace, et l'envoyer rapidement au laboratoire afin que la technique soit débutée dans les 15 minutes. Des circonstances dans lesquelles l'ammoniémie peut être élevée physiologiquement doivent être écartées : exercice physique, sarcopénie, tabagisme actif, infection urinaire, autres néphropathies et certains médicaments.
- 2) L'hyperammoniémie est-elle corrélée à la gravité de l'EH ? La réponse est non, mais elle aide au diagnostic d'EH car dans la littérature et dans notre expérience, une ammoniémie normale est rarement retrouvée chez des patients avec EH. Il faut donc remettre le diagnostic en question si l'ammoniémie, dosée de façon répétée, est normale. En particulier, il faut envisager le diagnostic d'encéphalopathie médicamenteuse.
- 3) L'hyperammoniémie est-elle un facteur pronostique au cours de la cirrhose ? La réponse est oui. Un travail récent a montré qu'indépendamment des signes cliniques d'EH, une ammoniémie $> 60 \mu\text{mol/L}$ est associée à un risque plus élevé de décès ou de transplantation hépatique à 30 et 90 jours.

- L'EEG

L'EEG est un examen simple et rapide qui apporte beaucoup d'arguments pour le diagnostic positif d'encéphalopathie métabolique : on retrouve classiquement des ondes lentes triphasiques, surtout dans les régions frontales, avec une réaction aux stimulations auditives

ou visuelles. On ne peut pas différencier les différents types d'encéphalopathie métabolique. Ainsi, ces anomalies peuvent se voir dans les encéphalopathies urémique, hypercapnique ou médicamenteuse. L'EEG aide aussi pour le diagnostic différentiel entre état de mal épileptique et EH. Cependant, l'interprétation peut être parfois difficile, surtout pour des spécialistes non électrophysiologistes. Une étude récente a mis en évidence que des EEG simplifiés et à interprétation automatisée pouvaient être utilisés pour le diagnostic d'EH chez les cirrhotiques (50).

- L'imagerie cérébrale standard

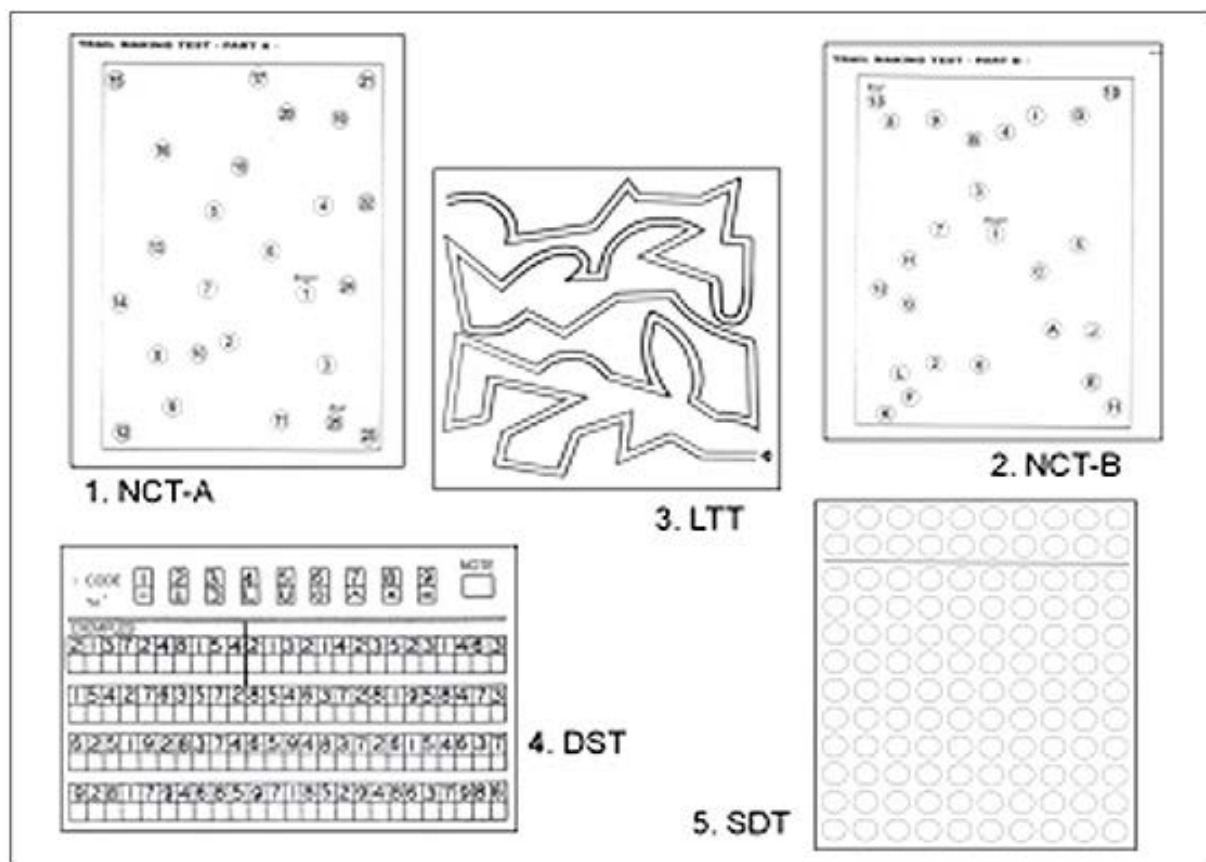
Le scanner cérébral est l'examen d'imagerie neuroradiologique minimal indispensable en cas de trouble neurologique survenant chez un patient atteint de cirrhose. Il permet en quelques minutes d'éliminer une pathologie hémorragique (hématome sous- ou extradural, hématome intracérébral, hémorragie méningée). En effet, au moins 2 études-européenne et chinoise- ont montré que les patients cirrhotiques ont un risque relatif 2 à 5 fois plus important d'hémorragie intracérébrale par rapport à une population contrôle (51, 52). Cependant le scanner cérébral ne permet pas de faire le diagnostic positif d'EH. Depuis plus de 10 ans, l'IRM cérébrale s'est imposée comme la technique d'imagerie de référence pour l'exploration du cerveau. Cette technique est détaillée dans le chapitre III.

1-4.e. Diagnostic clinique de l'EH minimale

L'EH minimale n'est pas simple à définir : elle englobe différentes entités telles que des troubles du sommeil (53), une altération de la qualité de vie (53, 54), des chutes (55), des difficultés dans la conduite de véhicules (57), des difficultés de concentration, etc... A l'examen clinique de ces patients, il n'y a ni confusion ni asterixis. On peut donc la définir comme une altération neurocognitive infra clinique que l'on ne peut diagnostiquer que grâce à des tests variés. Les tests utilisés sont les suivants : PHES (Psychometric Hepatic Encephalopathy Score), CFF (Critical Flicker Frequency) et EEG. D'autres tests ont été développés mais sont moins utilisés. Le PHES est le test recommandé par toutes les sociétés savantes pour le diagnostic d'EH minimale (58-60). Cette batterie de tests est composée de 5 tests : NCT-A (number connecting test A), NCT-B (Number Connecting test B), SDT (Serial Dotting Test), LTT (Line Tracing Test), et DST (Digit Symbol Test). Ceci permet d'apprécier des capacités de concentration, motrices, visuelles, mnésiques, d'orientation temporo-spatiale, et des fonctions exécutives. Le PHES, validé dans la population de malade avec EH minimale, a été standardisé dans différents pays, parmi lesquels l'Allemagne, l'Espagne,

l'Inde, la Corée et le Mexique. Cela n'est pas le cas en France. Si les tests semblent bien reproductibles, ils sont consommateurs de temps et de ce fait difficilement réalisables en consultation médicale. Ils sont enfin très influencés par l'âge et le niveau d'éducation (61). Le seuil de -4 a été retenu pour le diagnostic positif d'EH minimale. Plus récemment, le CFF- ou fréquence critique de clignotement-a fait l'objet de publications pour le diagnostic d'EH minimale. Il explore les capacités attentionnelles : une diode lumineuse provoque une stimulation visuelle chez le patient soumis au test, à fréquence décroissante. Le patient appuie sur un bouton lorsqu'il détecte la fréquence de scintillement de la lumière. On considère que le CFF est anormal dans l'EH lorsque la fréquence de détection du scintillement est inférieure à 39 Hz. Deux études relatent le fait que le CFF serait prédictif du développement ultérieur d'une EH clinique (62, 63). En outre, une étude française a montré que le CFF, évalué avant la pose d'un TIPS non urgent, permettait de prédire la survenue d'une EH après TIPS (64): des valeurs de fréquence de détection >39Hz avaient une valeur prédictive négative de 100%.

Figure 2 : PHES



I-5. Traitements

Les traitements actuels spécifiques de l'EH sont résumés dans le tableau 5 ; comme retranscrit dans le tableau 5, seules 3 molécules (lactulose, lactitol, rifaximine) ont l'Autorisation de Mise sur le Marché (AMM) pour le traitement de l'EH à la phase aiguë, et 2 en prévention secondaire. De nombreuses études ont été publiées sur le sujet, mais elles n'ont pas eu la puissance nécessaire pour obtenir une AMM.

Les cibles thérapeutiques sont essentiellement l'ammoniaque, même si le métabolisme de l'ammoniaque est complexe et implique le foie (cycle de l'urée), les reins, le cerveau et le tissu musculaire.

Tableau 5 : traitements de l'EH

Traitement	AMM dans l'EH	Traitement curatif	Traitement préventif	Effet thérapeutique	Posologie	Etudes
Lactulose	Oui	Oui	Oui	Hypo-ammoniémiant	1 à 6 sachets par jour pour obtenir 2 à 3 selles molles par jour	Elkington NEJM 1969
Lactitol	Oui	Oui	Oui	Hypo-ammoniémiant	30-40 g/j	Blanc Hepatology 92
Polyethylene glycol	Non	Oui	Non	Hypo-ammoniémiant	4 l en 4h	Rahimi JAMA Intern Med 2015
Rifaximine	Oui	Non validé	Oui	Hypo-ammoniémiant et diminution translocation bactérienne	550 mg 2 fois par jour	Bass NEJM 2010
Glycérol phénylbutyrate	Non	Non validé	Non validé	Hypo-ammoniémiant	Non consensuelles	Rockey Hepatology 2014
Ornithine phényl acétate	Non	Non validé	Non validé	Hypo-ammoniémiant et diminution neuro inflammation	Non consensuelles	Phase IIb
MARS	Non	Non validé	Non validé	Inflammation	NA	Hassanein Hepatology 2007
Probiotiques	Non	Non validé	Non validé	Hypo-ammoniémiant Baisse du pH intestinal	variable	Zhao Clinics 2015
Acides aminés branchés	Non	Non validé	Non validé		Non consensuelles	Gluud J nutr 2013
Transplantation fécale	Non	Non validé	Non validé	Amélioration dysbiose	NA	Bajaj Hepatology 2017
L-ornithine-L-aspartate	Non	Non validé	Non validé	Hypo-ammoniémiant	0.25 mg/kg/j	Kircheis Hepatology 1997

I-5.a. Les disaccharides non- absorbables et le polyéthylène glycol

Le lactulose est un disaccharide non absorbable qui diminue le temps de transit colique, mais également la production intestinale d'ammoniaque et augmente son excrétion fécale par réduction du pH colique après métabolisation en acide acétique et acide lactique dans le côlon. Une étude randomisée contre placebo avait suggéré son efficacité il y a de nombreuses années (65). Bien que controversée, son efficacité est retrouvée dans une méta-analyse récente (66). Son utilisation est recommandée en première intention par les sociétés savantes américaines et européennes (AASLD) à la phase aiguë et en prophylaxie. Cependant, aucune étude n'a démontré d'effet sur la mortalité. Le lactitol est une alternative au lactulose. Il est cependant très peu utilisé en France. Le polyéthylène glycol est un laxatif utilisé habituellement pour les préparations coliques avant coloscopie. C'est aussi une molécule hypoammoniémiante qui augmente l'excrétion d'ammoniaque dans les selles par phénomène osmotique. Son efficacité dans l'EH a été rapportée il y a 2 ans dans une étude contrôlée vs lactulose chez des patients hospitalisés pour EH (67). La résolution de l'EH était plus précoce dans le groupe PEG.

I-5.b. Les antibiotiques non absorbables

Les antibiotiques sont divisés en 2 grandes catégories : absorbables et non-absorbables. La rifaximine est l'antibiotique non absorbable qui a démontré la meilleure efficacité dans la prise en charge de l'EH. Elle a une action contre les bactéries à gram positif, négatif, les anaérobies, et module le métabolisme du microbiote. Plusieurs études ont retrouvé qu'un traitement avec de la rifaximine entraînait une diminution significative du nombre d'épisodes d'EH par rapport à un placebo, en association (68, 69) ou non au lactulose (70), ainsi qu'une diminution significative du nombre et des durées d'hospitalisations liées à l'EH. La rifaximine améliore aussi la qualité de vie (71). La tolérance est excellente : 2 cas de colite à C Difficile ont été rapportés (72), mais une étude rétrospective n'a pas mis en évidence d'association entre le traitement par rifaximine et une augmentation du risque de colite à C Difficile (73).

I-5.c. L-ornithine-L Aspartate (LOLA)

Le L-ornithine et le L-Aspartate sont des substrats du cycle de l'urée et peuvent augmenter la production d'urée par les hépatocytes péri-portaux. Ils activent la glutamine synthétase dans les hépatocytes et les muscles squelettiques. Si le LOLA n'est pas efficace dans le traitement

de l'EH au cours de l'insuffisance hépatique aiguë, une amélioration a été retrouvée dans une méta-analyse publiée en 2013 (74) chez des patients avec EH clinique, EH minimale. Par ailleurs, le LOLA diminuait l'ammoniémie dans cette étude et dans un autre travail mené chez des patients avant et après TIPS (75).

I-5.d. Ornithine phénylacétate (OP)

L'OP stimule l'activité de la glutamine synthétase périphérique, ce qui a pour conséquence la baisse de l'ammoniémie. Un essai de phase IIb vient de s'achever. Les données préliminaires semblent retrouver une diminution nette de l'ammoniémie dans une cohorte de 230 patients avec EH, ainsi qu'une amélioration de l'EH. Une étude ouverte avait montré que l'OP était sûre et qu'elle entraînait une diminution nette de l'ammoniémie (76).

I-5.e. Glycérol phénylbutyrate

Le glycérol phénylbutyrate fait partie des épurateurs de l'ammoniaque initialement utilisés dans le traitement des anomalies du cycle de l'urée. Une étude contrôlée (77) a montré un effet positif vs placebo en ce qui concerne la récurrence de l'EH dans une cohorte de 178 patients, ainsi qu'une diminution du taux de ré-hospitalisation pour EH. Cependant, cet effet n'était pas retrouvé en cas de co-administration de rifaximine. Des travaux supplémentaires sont nécessaires avant de conclure à la réelle efficacité de ce traitement.

I-5.f. Le phénylbutyrate de sodium

Le mécanisme d'action du phénylbutyrate de sodium est le même que celui du glycérol phénylbutyrate. Des données préliminaires issues d'un travail réalisé en USI suggèrent dans une étude cas-contrôle que l'administration de phénylbutyrate de sodium améliorerait rapidement l'hyperammoniémie et permettrait une résolution plus rapide de l'EH (article 5) : 18 patients cirrhotiques ayant une EH clinique et une ammoniémie supérieure à 100 $\mu\text{mol/L}$ ont été traités par phénylbutyrate de sodium et ont été comparés à un groupe de patients ayant les mêmes caractéristiques, non traités par phénylbutyrate de sodium. L'ammoniémie diminuait de façon significative dans le groupe traité, et la proportion de patients présentant une amélioration de leur état neurologique dans les 12 h était plus importante dans le groupe traité, tout comme la survie.

I-5.g. Le MARS

La dialyse à l'albumine grâce au système MARS (Molecular Adsorbent Recirculating

System) a montré une certaine efficacité avec une amélioration plus rapide de l'EH dans le groupe des malades ayant bénéficié du MARS (78). Cependant aucune efficacité n'était retrouvée chez des patients avec EH sévère (79).

I-5.h. Les probiotiques

Différents probiotiques ont été étudiés au cours de l'EH. Le rationnel de leur utilisation repose sur le rétablissement d'un microbiote plus riche en bactéries à activité uréase négative et de diminuer l'absorption intestinale d'ammoniaque. Les données de la data base de Cochrane ne permettent pas de conclure à une efficacité en raison du faible niveau de preuve et de la faiblesse des études publiées (80).

I-5.i. La transplantation fécale

La transplantation fécale, en améliorant la dysbiose, est une alternative dont les premiers résultats ont été publiés cette année (33). Cinq patients ont tiré un bénéfice de cette transplantation fécale : ils étaient moins souvent hospitalisés, présentaient une amélioration des troubles cognitifs et un moindre risque de récurrence de l'EH, sans modification de la fonction hépatocellulaire.

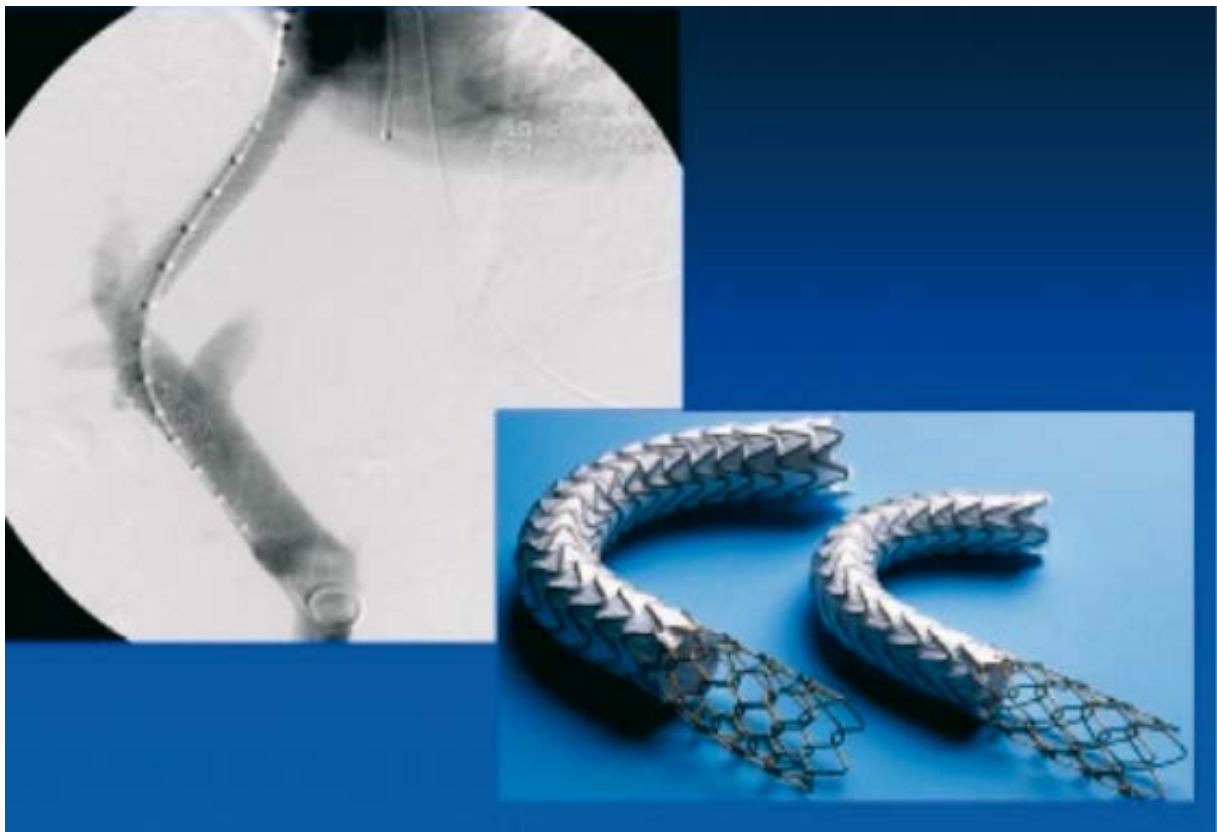I-5.j Les acides aminés branchés

Les acides aminés branchés sont diminués au cours de l'EH en raison de la modification de la perméabilité de la barrière hémato encéphalique. Une supplémentation IV a montré une certaine efficacité (81).

Chapitre II. Le TIPS comme facteur de risque d'EH : indications et résultats du TIPS dans l'hémorragie digestive sur hypertension portale et dans l'ascite

II-1. Le TIPS : introduction

Le TIPS est une anastomose porto-systémique insérée par voie transjugulaire sous contrôle scopique. Elle permet une chute rapide du gradient de pression porto-sus-hépatique en faisant communiquer une branche des veines sus-hépatiques avec une branche portale. Idéalement, le gradient de pression après insertion du TIPS devrait diminuer jusqu'à des valeurs de 10-12 mmHg. Afin d'atteindre cet objectif, des dilatations au ballon sont nécessaires, avec des mesures répétées. L'utilisation de TIPS couverts avec du polytétrafluoroéthylène a amélioré les performances de la technique, puisque cela permet d'éviter l'occlusion de la prothèse, en empêchant son épithélialisation. Cette thérapeutique est utilisée depuis les années 1990. Depuis le début des années 2000, elle connaît un essor croissant : initialement utilisée dans les hémorragies digestives dites réfractaire, elle a maintenant une indication bien codifiée dans l'hémorragie digestive par rupture de VO ou de VCT contrôlée et dans l'ascite réfractaire. Ce chapitre reprend des données publiées dans l'encyclopédie médico-chirurgicale en 2016 (82, Article 6).



II-2. Le TIPS : traitement de l'hémorragie digestive réfractaire

Les TIPS ont, dans un premier lieu, été utilisés au cours des RVO réfractaires, ce qui représente environ 10 % des patients. La pose du TIPS dans ces conditions a pour but d'arrêter le saignement (TIPS dit de « sauvetage »). Des études non contrôlées (7 publiées à ce jour) ont rapporté un taux de contrôle du saignement élevé, de plus de 90% dans cette indication (83-89). La plus large cohorte publiée remonte à 2001 (89). Dans cette étude, le contrôle hémorragique était excellent ; en revanche, la survie à 1 an n'était que de 50 % en raison de l'évolution vers l'insuffisance hépatocellulaire terminale, la plupart du temps dans les semaines qui suivaient la pose de TIPS. La plupart des études utilisaient des prothèses non couvertes. Depuis 10 ans, des prothèses couvertes au polyfluorotétraéthylène sont disponibles. Elles présentent l'avantage de ne pas se sténoser après quelques mois, ce qui était l'inconvénient principal des prothèses non couvertes.

Cependant, la mise en place d'un TIPS couvert pour les hémorragies réfractaires ne semble pas modifier le pronostic vital de ces malades par rapport aux prothèses non couvertes (article 7). Dans un travail présenté à différents congrès sous forme de résumé, nos objectifs étaient de décrire l'efficacité et la tolérance du TIPS de sauvetage à l'aide de prothèses couvertes dans une population de malades non sélectionnés ayant une cirrhose et une rupture de varices œsophagiennes. C'est une expérience monocentrique décrite de façon rétrospective dans l'USI d'hépatologie à la Pitié-Salpêtrière. Quarante et un patients consécutifs non sélectionnés (sexe masculin: 78%, âge moyen : 53.3 ans, choc initial : 58%) hospitalisés en USI entre Novembre 2002 et Décembre 2009 ont été analysés. La cirrhose (étiologie alcoolique n=27, virale n=7, mixte n=5, autre n=2) était classée Child A/B/C dans 5/12/24 cas, et le score de MELD moyen des patients était de 19.0 ± 8.8 . Le taux d'hémorragie active était de 80% lors de l'endoscopie initiale et le taux moyen d'hémoglobine à l'arrivée de 8.1 ± 2.0 g/dL. La pose du TIPS en urgence était techniquement possible dans 100% des cas. Le TIPS permettait de contrôler l'hémorragie dans 76% des cas. Parmi 31 malades avec une hémostase efficace après TIPS, 5 ont présenté une récurrence précoce. La survie à 6 semaines était de 74% chez les malades dont l'hémorragie était contrôlée par le TIPS vs 10 % en l'absence de contrôle ($p < 0.0001$). Vingt-six patients ont présenté au moins une complication suivant la pose du TIPS : 1 hématome hépatique, 23 épisodes d'encéphalopathie hépatique, 1 thrombose aiguë et 3 épisodes d'insuffisance cardiaque. En analyse univariée, les facteurs associés à la mortalité à 6 semaines étaient le score de MELD, le score de Child-Pugh, le nombre de culots transfusés, le TP, l'INR, la créatininémie, l'albuminémie, l'existence d'un choc initial, l'échec

primaire du TIPS, la survenue d'une complication après la pose du TIPS, et d'une infection. En analyse multivariée, le seul facteur associé à la mortalité à 6 semaines était le score de MELD ($p=0.04$). De façon intéressante, au sein de notre population, 8 patients avaient une cirrhose avec un score de Child >13 : leur survie à 6 semaines était de 12% vs 69.7% chez les malades avec un score de Child ≤ 13 ($p=0.003$). Enfin, chez les malades ayant un score de Child à 14 ou 15, la mortalité intra-hospitalière était de 100%. Cela nous a permis de conclure qu'à l'aide des prothèses couvertes, et ce malgré la gravité des malades, le contrôle de l'hémorragie était bon, à 76%. En revanche, le gain de survie n'était pas évident, notamment chez les patients ayant un score $>$ ou $=$ à 13. La 2ème partie de ce travail est en cours d'analyse : en raison de l'élargissement des indications de du TIPS précoce dans la RVO (systématique depuis 2011 dans notre unité, cf infra), les caractéristiques des patients candidats à la pose d'un TIPS de sauvetage ont changé : nous allons comparer les résultats obtenus dans notre cohorte antérieure à 2011 et ceux obtenus après 2011.

D'autre part, la mortalité intra-hospitalière observée de 100% chez les patients C14 ou C15 nous a incités à envisager le TIPS chez ces patients seulement si une transplantation hépatique (TH) était envisageable. Une étude publiée plus récemment (91, Article 8) a d'ailleurs montré qu'à partir de 2007, date à laquelle le score de MELD pour l'inscription des malades sur liste de TH a été implémenté en France, nous avons pu inscrire rapidement les malades candidats à une TH, immédiatement après le contrôle de l'hémorragie et un bilan préopératoire minimal (scanner corps entier, échocardiographie, bilan ORL et stomotologique, coloscopie). Dans cette étude pilote menée en 2012, nous avons analysé les résultats obtenus chez ces patients ayant bénéficié d'un TIPS de sauvetage dans un contexte de cirrhose avec score de Child élevé (C14 ou C15) et d'une inscription rapide sur liste de TH après contrôle du saignement et bilan préopératoire minimal. Cinq malades ont été ainsi analysés : tous étaient en vie 18 mois après la date d'hospitalisation pour la prise en charge de l'hémorragie digestive.

II-3. Le TIPS dans l'échec de la prévention secondaire de la rupture de VO ou de VCT bien menée par traitement endoscopique et pharmacologique

En cas d'échec de la prophylaxie secondaire bien menée (bêtabloquants non cardio-sélectifs en association avec des traitements endoscopiques répétés), le TIPS est une thérapeutique de choix. Des effets randomisés, ainsi que plusieurs méta-analyses ont mis en évidence que le

TIPS était plus efficace pour prévenir la récurrence hémorragique que les traitements endoscopique, pharmacologique, seuls ou en associations ou que la chirurgie (92-94).

II-4. Le TIPS précoce dans la prise en charge de la RVO

Plusieurs travaux ont suggéré que la pose précoce d'un TIPS après le contrôle du saignement pourrait améliorer le pronostic chez les malades les plus sévères. En effet, des données ont suggéré que les patients ayant un gradient de pression porto-sus-hépatique > 20mmHg dans les 72 h suivant l'hémorragie avaient un pronostic plus défavorable (95). Dans une première étude (96), les malades étaient sélectionnés sur des critères hémodynamiques : patients avec RVO et gradient de pression porto-sus-hépatique > 20 mmHg. Ces patients, étaient randomisés pour recevoir soit le traitement standard puis une prophylaxie par bêta-bloquants soit une pose précoce de TIPS dans les 72 heures. Le contrôle du saignement était meilleur dans le groupe TIPS (12% vs 50%) ainsi que la survie à 1 an. Ces résultats très intéressants semblent toutefois difficiles à appliquer dans la pratique courante. En effet, peu de centres pratiquent la mesure du gradient, à plus forte raison à la phase aiguë hémorragique. Une autre étude plus récente (97) a comparé le traitement standard et la pose précoce du TIPS chez des malades sévères, mais sélectionnés selon des critères cliniques et endoscopiques: malades avec cirrhose Child-Pugh B avec hémorragie active ou Child-Pugh C, sans antécédent de RVO. Ce travail publié en 2010 dans le NEJM a montré un meilleur contrôle du saignement (97% vs 50%) et une amélioration très significative de la survie à 1 an (86% vs 61%). Cependant, ces données ont été obtenues chez des patients très sélectionnés, et sur une petite cohorte de patients (63 malades, recrutés en 3 ans sur 9 centres).

Des travaux de validation externes ont retrouvé les mêmes résultats en ce qui concerne le contrôle du saignement mais pas la survie (98, Article 9) : nous avons effectué une étude prospective afin d'évaluer les bénéfices du TIPS précoce chez des patients à haut risque de récurrence, c'est-à-dire avec une cirrhose Child B et saignement actif, ou avec une cirrhose Child C. Nous avons comparé les résultats obtenus avec ceux de patients contrôle issus d'une cohorte historique, appariés sur le sexe, l'âge, les scores de Child et de MELD. Entre mars 2011 et février 2013, 128 patients ayant une cirrhose ont été hospitalisés pour hémorragie variqueuse. Parmi ceux-ci, 31 répondaient aux critères de TIPS précoce définis ci-dessus (groupe TIPS+). Trente et un patients ont été inclus dans le groupe contrôle (TIPS-). Le contrôle du saignement était similaire dans les 2 groupes (97% vs 93%, p=0.55). La probabilité d'être indemne de saignement à 1 an était significativement plus importante dans

le groupe TIPS+ (97% vs 51%, $p < 0.001$). La survie n'était cependant pas différente (66.8 % vs 74%, $p = 0.78$). Si les taux d'EH après TIPS étaient comparables dans les 2 groupes, nous avons observé des épisodes de décompensation cardiaque plus fréquemment dans le groupe TIPS + (25.8% vs 6.4%, $p = 0.03$). Ainsi, cette étude cas-contrôle a permis de confirmer les excellents résultats de l'étude européenne en ce qui concerne le contrôle de l'hémorragie et la prévention de la récurrence. Cependant, le bénéfice sur la survie n'était pas démontré. Ceci pourrait être en rapport avec le manque de puissance de cette étude, en raison du petit nombre de malades inclus. D'autre part, le diagnostic d'hémorragie active à l'endoscopie est un critère subjectif. C'est la raison pour laquelle nous avons peut-être inclus des patients plus sévères dans notre étude. Par ailleurs, les complications cardiaques après TIPS n'avaient pas été décrites dans l'étude espagnole. Il est important de rapporter qu'aucune évaluation cardiaque échographique n'était réalisée dans ces études. La présentation clinique des patients ayant développé une insuffisance cardiaque dans notre centre était sévère puisque nous avons dû avoir recours à la ventilation mécanique chez 4 patients. Ces complications cardiaques sont probablement en rapport avec une dysfonction diastolique bien connue chez les patients atteints de cirrhose. En outre, nous avons observé de façon très intéressante que le gradient pré-TIPS des patients ayant développé une insuffisance cardiaque était significativement plus élevé que chez les patients indemnes d'insuffisance cardiaque. Ceci semble tout à fait logique, car ce sont ces patients qui ont dû expérimenter une élévation plus importante de la pré-charge après insertion du TIPS.

Le problème restant en suspens est l'accessibilité au TIPS bien entendu (99, Article 10). Une étude multicentrique française publiée très récemment menée chez plus de 900 patients hospitalisés en France pour RVO, 1/3 des patients était éligible à la pose d'un TIPS précoce. Cependant, seuls 7% environ en bénéficiaient. Les raisons pour lesquelles les malades n'avaient pas accès au TIPS ont été analysées : le défaut de disponibilité était principalement évoqué, et probablement parce que les médecins en charge du patient ne croyaient pas au bénéfice apporté par cette thérapeutique.

II-5. L'EH est un facteur pronostique dans l'hémorragie digestive par RVO

Il n'est pas certain que les critères utilisés pour définir les malades à haut risque de récurrence soient bien posés. En effet, une étude large publiée en 2017 n'a pas mis en évidence le fait que l'hémorragie active était un facteur pronostique dans la RVO. Nous avons retrouvé les mêmes résultats dans notre étude ancillaire, acceptée dans la revue *Liver International*

soumise pour révision récemment (Article 11). D'autre part, dans cette série, nous avons mis en évidence le fait que l'EH à l'arrivée des patients était un facteur indépendant associé à la mortalité à 6 semaines : c'est une étude ancillaire de l'étude appelée « Baveno IV » menée en France. Son objectif était de valider les critères de Baveno IV dans l'hémorragie digestive par RVO. Deux-cent quarante neuf patients avec hémorragie digestive sur HTP avaient été inclus. La survie à 6 semaines était disponible chez 219 d'entre eux. L'objectif de notre étude ancillaire était d'évaluer si l'hémorragie active était un critère pronostique dans la population de malades avec cirrhose Child B en particulier. Cette étude a été menée dans une population chez qui le TIPS précoce n'était pas encore indiqué, puisque les inclusions s'étaient échelonnées de 2007 à 2010. Nous avons constaté dans ce travail que le pronostic n'était pas différent lorsqu'il existait une hémorragie active ou pas, chez les malades avec cirrhose Child B (survie à 6 semaines de 93% dans les 2 populations). En revanche, nous avons constaté que l'EH à l'arrivée était un facteur indépendant de mauvais pronostic, puisque la mortalité à 6 semaines était plus importante dans le groupe de patients présentant une EH à l'arrivée. Ce résultat est très intéressant, dans la mesure où l'EH clinique est une contre-indication « classique » du TIPS, sauf dans la situation particulière de l'hémorragie digestive. Nous devons donc confirmer ces données, et enfin vérifier si paradoxalement, ces patients ne pourraient pas tirer le plus grand bénéfice du TIPS.

II-6. Le TIPS dans l'ascite réfractaire et rapidement récidivante

L'ascite est dite réfractaire lorsqu'elle est résistante au régime peu salé et au traitement diurétique bien mené, ou lorsqu'elle n'est pas traitable par les diurétiques en raison de la survenue d'effets indésirables qui contre-indiquent l'utilisation des diurétiques. Le pronostic de l'ascite réfractaire est sombre, avec une survie de 50% à un an (100, 101). L'ascite réfractaire est de ce fait une indication de transplantation hépatique. Cependant, certains patients ont une fonction hépatocellulaire conservée, ce qui rend l'accès à la transplantation restreint, en raison d'un score de MELD bas. De ce fait, 4 options thérapeutiques sont envisageables : les ponctions itératives avec compensation en albumine, l'utilisation d'une pompe (102), la pose de TIPS, et la transplantation. Plusieurs essais randomisés ont comparé les ponctions itératives et la pose de TIPS dans cette indication (103-107). Les patients qui bénéficiaient du TIPS dans toutes ces études avaient significativement moins d'ascite tendue que les patients du groupe ponctions itératives, sans impact sur la survie. Cela était

probablement lié au taux très élevé de dysfonction de TIPS (utilisation de prothèses non couvertes). C'est la raison pour laquelle dans la méta-analyse de Salerno avec analyse des données individuelles (108), aucun bénéfice sur la survie n'a été constaté dans le groupe TIPS. Plus récemment, l'utilisation systématique de prothèses couvertes a permis d'améliorer ce problème de dysfonctionnement de prothèse en diminuant le taux d'obstruction (18). Dans un essai randomisé contrôlé récemment publié (20), le TIPS couvert et les ponctions itératives ont été comparés dans l'ascite rapidement récidivante, définie par la réalisation d'au moins 2 ponctions de plus de 3 L en 3 semaines maximum. Soixante-deux patients ont été analysés : la survie sans transplantation était le critère principal de jugement et était significativement plus important dans le groupe TIPS (93% vs 52%, $p=0.003$). La majorité des patients ne développaient pas d'EH (65% de probabilité de ne pas développer d'EH dans chaque groupe). Ces résultats suggèrent que le TIPS doit être un traitement de première intention dans la prise en charge rapidement récidivante. Il n'est pas certain que les résultats puissent être extrapolés dans l'ascite réfractaire. Cependant, il est probable que la question du TIPS doive être abordée rapidement dans la prise en charge d'une ascite nécessitant au moins 2 questions de grand volume.

II-7. EH après TIPS

La prévalence de l'EH après pose de TIPS varie en fonction des études publiées. Les plus anciennes, dans lesquelles des prothèses couvertes étaient utilisées, retrouvaient un taux parfois supérieur à 50% (1, 103-107). Ces données ainsi que les résultats sont résumés dans le tableau ci-dessous.

Premier auteur	N TIPS/paracentèse	Contrôle ascite TIPS/paracentèse	EH TIPS/paracentèse	Survie TIPS/paracentèse
Lebrec	13/12	5/0	3/0	4/9
Rossle	29/31	20/7	17/15	20/16
Gines	35/35	23/3	27/23	14/12
Sanyal	52/57	31/9	22/13	37/41
Salerno	33/33	28/21	20/13	25/17
Naraha	30/30	26/9	20/5	17/21

Principaux résultats des études TIPS/ paracentèses à l'aide de prothèses non couvertes

En France, et en particulier dans notre centre, nous utilisons des prothèses couvertes depuis le début des années 2000. Plusieurs études ont été publiées dans le contexte de l'ascite réfractaire, de la prophylaxie secondaire de l'hémorragie digestive, des varices gastriques ou ectopiques (2-7) ; elles montrent toutes que la prévalence de l'EH après pose de TIPS varie de 20 à 30%. Les principaux facteurs associés à la survenue d'une EH après TIPS sont l'âge, l'antécédent d'EH clinique avant la pose du TIPS, et la fonction hépatocellulaire, évaluée par les scores de Child et de MELD. Plus récemment encore, une étude italienne a montré que la sarcopénie avant TIPS était un autre facteur de risque de développer une EH après TIPS (109). Dans des études contrôlées encore plus récentes dans lesquelles les patients étaient très sélectionnés, comparant des TIPS couverts et le traitement conventionnel (ponctions itératives ou ligatures et bêta-bloquants par exemple), il n'y avait pas de différence d'incidence cumulée d'EH entre les 2 groupes (18, 97).

Premier auteur	Nombre de malades TIPS/contrôle	Hémorragie sur HTP TIPS/contrôle	EH TIPS/contrôle	Survie TIPS/contrôle
Garcia-Pagan	32/31	0/14	8/12	28/19
Bureau	29/33	0/6	10/11	27/17
Rudler	31/31	0/5	14/16	23/24

L'hypothèse soulevée par les auteurs et partagée par un grand nombre de cliniciens est que les principales causes d'EH sont les complications de l'HTP ; or, le TIPS prévient la survenue de ces complications plus efficacement que les traitements conventionnels. C'est le cas en particulier dans l'hémorragie digestive, une situation dans laquelle la présence de sang dans le tube digestif favorise l'augmentation de la production et de l'absorption d'ammoniaque. Cependant, la question est bien plus complexe lorsque l'on parle d'EH minimale. A ce jour, aucune donnée solide n'est disponible quant à la fréquence de l'EH minimale après pose de TIPS.

Le mécanisme de développement de l'EH après TIPS n'est pas bien connu. Le court-circuit créé par le TIPS et la détérioration de la fonction hépatique peuvent concourir à la survenue de l'EH, notamment par le biais de l'hyperammoniémie induite. Certaines substances neurotoxiques, dont l'ammoniaque, seront ainsi directement en rapport avec le cerveau (110-114). De plus, la transformation de l'ammoniaque en glutamine dans l'astrocyte entraîne un œdème astrocytaire, puis un œdème cérébral, et d'autres phénomènes inflammatoires.

Si les facteurs de risque de développer d'EH après pose de TIPS ont bien été identifiés, la prédiction n'est pas encore parfaite. L'étude de Bureau et al. utilisant le CFF avant TIPS est à ce jour la plus convaincante. Cependant, des études reproduisant ces résultats sont nécessaires. Par ailleurs, le CFF n'est pas toujours utilisable, notamment chez des personnes daltoniennes ou astigmatiques, et son accessibilité est réduite.

Concernant la prévention de l'EH avant TIPS, une étude chinoise très récente a comparé 2 diamètres différents de TIPS couverts de 8 ou 10 mm en prévention secondaire de la RVO : Les TIPS de 8 mm étaient aussi efficaces pour le traitement de l'HTP, et les malades traités avec les prothèses de 8 mm développaient moins d'EH spontanée (115). Une étude plus récente de la même équipe n'a pas mis en évidence d'efficacité de la perfusion d'albumine dans les jours qui suivaient la pose de la prothèse (116). Un autre travail, plus ancien, a comparé, immédiatement après la pose du TIPS, 2 stratégies de prévention de l'EH : lactitol et rifaximine vs placebo (117). Soixante-quinze patients ont été analysés. Le critère principal de jugement était la probabilité cumulée à J42 d'être indemne d'EH : aucune différence n'était observée parmi les 3 groupes de patients. Les facteurs significativement associés à la survenue d'une EH étaient l'antécédent d'EH avant TIPS et un gradient porto sus hépatique inférieur à 5 mmHg immédiatement après la pose de TIPS.

Chapitre III : L'IRM cérébrale chez les patients atteints de cirrhose

L'IRM a supplanté la scannographie dans de nombreuses pathologies. Nous ne reviendrons pas sur les principes fondamentaux de la technique d'IRM. L'utilisation de l'IRM permet d'étudier des structures de façon beaucoup plus fine que le scanner. Depuis de nombreuses années maintenant, on peut coupler l'IRM standard et d'autres séquences spécifiques que nous détaillerons plus loin : la spectroscopie, qui permet de quantifier des métabolites, le tenseur de diffusion, qui étudie les mouvements d'eau, et le resting state, ou imagerie fonctionnelle de l'état de repos, qui donne la possibilité d'apprécier la connectivité des régions cérébrales.

III.1. IRM cérébrale standard au cours de la cirrhose

III.1.a. Principes généraux

Différentes séquences sont habituellement réalisées dans les séquences standards ; la séquence T1 permet d'étudier la morphologie cérébrale, de rechercher une éventuelle atrophie. C'est la séquence dite « anatomique ». La séquence FLAIR (Fluid Attenuated Inversion Recovery) permet de visualiser l'œdème cérébral, les contusions et les hémorragies. La séquence T2 en coupes fines complète la séquence FLAIR et explore plus finement le tronc cérébral et les noyaux gris centraux. La séquence T2* est sensible à la présence de sang dans le parenchymateux. Elle visualise en particulier les micro bleeds, les hématomes et les lésions axonales diffuses hémorragiques. La séquence de diffusion permet d'imaginer le mouvement spontané des molécules d'eau et de calculer le coefficient de diffusion apparent ou ADC (Apparent Diffusion Coefficient), caractéristique physique du tissu. Un ADC élevé reflète une plus grande liberté de diffusion des molécules d'eau dans l'espace intercellulaire, suggérant un œdème vasogénique ou une destruction de la microstructure du tissu. Un ADC diminué reflète en revanche une restriction des mouvements de molécules d'eau et est souvent le témoin d'un œdème cytotoxique.

III.1.b. Etat de l'art au cours de la cirrhose

Historiquement, on a pensé que l'IRM cérébrale standard pourrait aider dans le diagnostic d'EH. En réalité, l'IRM cérébrale a d'abord été utilisée pour éliminer un certain nombre de diagnostics différentiels tels que des hémorragies intra-crâniennes, des accidents vasculaires

cérébraux, ou des encéphalites car ces pathologies peuvent être responsables de troubles neurologiques dans la population générale. Les premiers travaux ont ainsi décrits des anomalies présentes chez des patients atteints de cirrhose indépendamment de l'existence de symptômes neurologiques. La première description a été rapportée en 1991 par Inoue (118). Les auteurs décrivaient des signaux hyperintenses en T1 des noyaux gris centraux prédominant au niveau des pallidums, et ce indépendamment de l'étiologie de la cirrhose. Une étude publiée en 1995 (119) a décrit 50 patients atteints de cirrhose : une évaluation neurologique, psychométrique, électroencéphalographique et en IRM était faite. Un patient a même eu une évaluation histologique. La majorité des patients (92%) présentaient un hypersignal T1 des pallidums, alors que les séquences T2 étaient normales. Il n'y avait aucune corrélation entre ces anomalies et la fonction hépatocellulaire, les symptômes neurologiques ou l'existence d'une EH plus ou moins sévère. Ces hypersignaux correspondent à des dépôts de manganèse (séries autospiques). Certains patients bénéficiaient d'une 2^{ème} évaluation dans le suivi, permettant de mettre en évidence une augmentation de l'intensité des lésions avec l'aggravation de la fonction hépatique, et une amélioration après la transplantation. Cette accumulation de manganèse n'est pas spécifique de la cirrhose et peut être rencontrée dans des pathologies telles que la nutrition parentérale prolongée (120, 121) ou une intoxication au manganèse. Cependant, lorsque ces anomalies sont retrouvées, la probabilité que le patient ait une cirrhose est élevée. La raison de ce dépôt de manganèse n'est pas bien connue, mais il semblerait qu'il soit plutôt lié à l'existence de shunt porto-systémiques (118, 122), ou à un défaut d'excrétion hépatique de manganèse, voire des 2 (123). Un travail indien (124) a comparé les images obtenues chez des patients avec cirrhose et chez des patients présentant une hypertension portale non cirrhotique : 27 patients ont été décrits. Parmi les patients cirrhotiques, l'hypersignal des pallidums était retrouvé dans 57% des cas, alors qu'aucun des patients ayant une HTP non cirrhotique n'avait cette anomalie. Ceci suggère que l'accumulation de manganèse est plutôt liée à la cirrhose qu'à l'existence de shunts. Cependant, des résultats inverses ont été retrouvés dans une autre étude (125), qui montre que ces hypersignaux sont visualisés chez des patients ayant une HTP secondaire à une thrombose porte. D'autres anomalies ont été décrites : une diminution globale du volume cérébral (126), prédominant dans les régions frontales et temporales, ainsi que du cervelet. Dans la série de Weissenborn, une atrophie était relevée dans 36% des cas. Plusieurs études confirment ces résultats (127, 128).

Des résultats ont déjà été décrits après pose d'un TIPS (129) : 24 patients ont été étudiés et randomisés pour bénéficier d'un TIPS ou d'un traitement endoscopique dans le cadre de

l'hémorragie digestive. Les auteurs ont retrouvé que l'hypersignal T1 des pallidums augmentait après la pose du TIPS, mais pas chez les patients du groupe contrôle. Cependant, il n'existait pas de corrélation entre ces modifications des hypersignaux et la sévérité de l'EH.

III-2. Spectroscopie cérébrale

III-2.a. Principes généraux

La spectroscopie par résonance magnétique (SRM) est une technique qui utilise les mêmes principes que l'imagerie par résonance magnétique (IRM). Elle permet d'étudier le métabolisme cérébral, en dosant des métabolites cérébraux. Les variations de concentration de ces métabolites sont utilisés afin d'aider dans le diagnostic ou le pronostic de certaines pathologies. Nous détaillerons dans ce chapitre les principes généraux-simplifiés- de la spectroscopie du proton ^1H car il est présent en abondance au niveau cérébral.

Le principe de base de la résonance magnétique nucléaire (RMN) est qu'un noyau atomique, en particulier le proton qui est le noyau de l'hydrogène, placé dans un champ magnétique et auquel on envoie de l'énergie sous forme de radiofréquence, va réémettre cette énergie sous forme d'une onde électromagnétique appelée signal de précession libre. La fréquence de cette onde dépend d'une part du champ magnétique et d'autre part de l'environnement du proton. Les atomes d'hydrogène de l'eau, de la graisse et de différentes molécules présentes dans le parenchyme cérébral résonnent donc à des fréquences différentes. La SRM a pour objectif de quantifier les différentes molécules présentes dans le tissu. A la différence de l'IRM qui offre une imagerie anatomique en coupes, l'acquisition de la séquence de spectroscopie va permettre d'obtenir un ou plusieurs spectres présentant un ensemble de pics, acquis sur une région prédéfinie du cerveau. La position de chaque pic le long de cet axe (unités en parties par millions : ppm ou en Hertz : Hz) est directement liée à la fréquence de résonance caractéristique d'un métabolite donné. Cette technique va ainsi permettre de distinguer, dans la région d'intérêt préalablement sélectionnée, certaines molécules qui la composent. On connaît les fréquences de résonance des différents métabolites, chacun de ces métabolites correspond à une fonction ou un processus pathologique particulier. On obtient un reflet de la concentration d'un métabolite est donc obtenu en calculant l'aire sous la courbe correspondant au pic obtenu à la fréquence de résonance, car ce pic correspond au nombre de protons participant à la formation du signal.

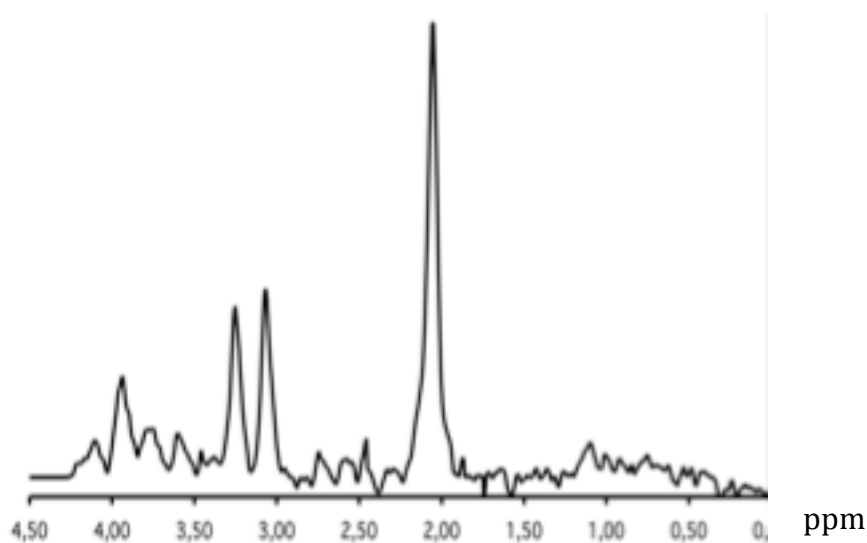


Figure 3 : tracé de spectroscopie

Le temps d'écho est un paramètre primordial en spectroscopie car en plus d'intervenir dans les phénomènes de couplage de spin, il détermine le nombre de métabolites détectables : un TE court permet de visualiser de nombreux métabolites mais l'interprétation spectrale et la quantification des métabolites sont délicates (avec notamment une superposition des différents pics si la résolution spectrale n'est pas suffisante). Un temps d'écho intermédiaire ou long montre moins de métabolites mais la quantification est plus facile. En pratique, il faut souvent réaliser deux temps d'écho (30 msec et 136 msec) pour pouvoir étudier les phénomènes de couplage de spin (par exemple pour différencier les lipides du lactate devant un pic dans la région de 1,3 ppm).

Les principaux métabolites détectés au cours de la spectroscopie cérébrale sont les suivants :

- N-acétyl-aspartate (NAA)

Sa fréquence de résonance est à 2.02 ppm. Le NAA n'est présent que dans les neurones. C'est un marqueur de la densité et du fonctionnement neuronal. Il diminue en cas de souffrance et de mort neuronale.

- Créatinine (Cr)

Sa fréquence de résonance est à 3.03 ppm et 3.94 ppm. Le pic visualisé comprend la créatine, la phosphocréatine et l'acide γ -aminobutyrique. On parle alors de concentration de créatinine totale (tCr). La créatinine représente le métabolisme énergétique cérébral. Elle est

souvent utilisée comme référence car c'est un métabolite relativement stable à l'état normal et dans différents états pathologiques : [tCr]= 8mM.

- Choline (Cho)

Sa fréquence de résonance est à 3.21 ppm. Le pic visualisé comprend la glycérophosphocholine, la phosphocholine et la choline libre. On parle alors de concentration de choline totale (tCho). La choline reflète le métabolisme membranaire. Elle augmente dans de nombreux processus pathologiques comme les tumeurs ou l'inflammation (sclérose en plaques par exemple).

- Lactate

Sa fréquence de résonance est à 1.33 ppm. Le lactate est absent ou en concentration très faible à l'état normal. Il est présent au cours des phénomènes de glycolyse (métabolisme anaérobie) : ischémie, crises convulsives, cytopathies mitochondriales.

- Myo-Inositol (mI)

Sa fréquence de résonance est à 3.56 ppm. C'est un sucre présent uniquement dans les cellules gliales. Il est donc considéré comme un marqueur glial : il augmente en cas de prolifération ou d'activation gliale. Il interviendrait aussi dans les phénomènes de régulation osmotique, notamment dans l'EH.

- Complexe Glutamate/glutamine (Glx)

Ses fréquences de résonance sont à 2,1 à 2,5 ppm (β -Glx) et 3,7 à 3,9 ppm (α -Glx). Elles sont confondues sous la forme d'un multiplet. Le glutamate est un précurseur de l'acide γ -amino-butyrique (GABA), c'est un neuro-transmetteur excitateur qui joue un rôle dans le métabolisme mitochondrial. La glutamine intervient dans les phénomènes de détoxification et dans la régulation des activités de neurotransmission.

- GABA : neurotransmetteur. Il fait partie du complexe Glx, et n'est pas dissociable sur une IRM 1,5T. En revanche, on peut le quantifier sur des IRM 3T.

Il existe 2 méthodes de quantification des métabolites : quantification relative ou absolue. Dans la quantification relative, on utilise le ratio du métabolite par rapport un métabolite de référence, le plus souvent à la créatinine.

L'acquisition se déroule de la façon suivante : on détermine manuellement la région dans laquelle l'opérateur souhaite doser le métabolite : c'est le voxel de spectroscopie, dont la taille doit être d'au moins 15x15x15 mm pour obtenir un signal suffisant. Toutes les étapes suivantes d'acquisition sont totalement automatisées. Le temps d'acquisition dépend du nombre de voxels étudiés, et du nombre d'acquisitions réalisées par voxel : plus celui-ci est

petit, plus ce nombre doit être élevé pour conserver un signal suffisant. Après acquisition et traitement des données, on obtient un spectre dont la qualité doit être vérifiée : les critères principaux évalués sont le rapport signal/bruit, qui correspond à la hauteur des résonances de métabolites par rapport au bruit de fond et la résolution spectrale, qui se juge sur la bonne séparation des différents pics. Schématiquement on considère qu'un spectre est de bonne qualité si les résonances de la choline et de la créatinine sont séparées sur au moins la moitié de leur hauteur, et si le signal des principaux métabolites est au moins 10 fois supérieur au bruit de fond.

Différentes techniques d'acquisition ont été développées ; parmi celles-ci, la séquence LASER (Localization by Adiabatic SElective Refocusing) (130) permet d'améliorer la qualité des spectres obtenus. Un logiciel traite de façon automatique les signaux obtenus afin de doser les métabolites en présence. Plusieurs méthodes sont disponibles, on pourra citer en particulier le LCmodel.

III-2.b. Etat de l'art au cours de la cirrhose

Des travaux maintenant anciens ont mis en évidence des anomalies en SRM au niveau cérébral chez des patients atteints de cirrhose. La première publication remonte à 1991 : elle rapporte les résultats obtenus chez 3 patients avec EH (131). Les données de SRM ont été comparées avec celles de 3 volontaires sains. Les différences significatives mises en évidence étaient une élévation de la Glu, une diminution de la Cho et du mI dans une région du cortex pariétal. Ces données préliminaires ont été confirmées dans plusieurs travaux publiés dans la fin des années 90 et le début des années 2000 (132-140). Toutes les études ont retrouvé des résultats comparables concernant les changements de ces métabolites. Dans l'étude de Geissler (139), 51 patients atteints de cirrhose histologiquement documentée étaient comparés à 36 volontaires sains. L'EH était définie comme clinique ou minimale. Ainsi, 16 patients étaient indemnes d'EH, 21 avaient une EH minimale, et 14 une EH clinique. La SRM était pathologique chez les patients atteints de cirrhose, avec ou sans EH clinique et retrouvait les mêmes résultats que dans l'étude préliminaire de Kreis (131), sur un effectif bien plus important, dans la substance blanche et la substance grise. De façon intéressante, le NAA était similaire dans les 2 groupes. Des résultats identiques ont été rapportés dans l'étude de Taylor-Robinson (137). Dans l'étude publiée en 97 par Laubenberger (134), 39 patients avec cirrhose ont été étudiés : des tests neurocognitifs ont permis de classer les malades indemnes d'EH, ou d'EH minimale. Une diminution globale de mI était retrouvée, ainsi qu'une augmentation de la Glu. Par ailleurs, il existait une bonne corrélation entre le pic de Glu et la gradation

clinique de l'EH. La question de l'influence de la l'étiologie de la cirrhose a été elle aussi évaluée ; en effet, les résultats sont différents chez les patients atteints de cirrhose alcoolique et chez les patients qui ont une maladie d'une autre étiologie. L'étude de Cordoba publiée en 2001 (132) a comparé les résultats de patients cirrhotiques non alcooliques avec des sujets sains (24 patients et 24 contrôles). Des tests neurocognitifs et des IRM étaient réalisés. Une augmentation du complexe Glx était observée, avec bonne corrélation avec les tests neurocognitifs. Les résultats étaient également décrits après transplantation hépatique : après TH, une diminution du pic Glx était obtenue ainsi qu'une amélioration des tests. Plus récemment, Miese (135) a rapporté son expérience chez 45 patients, 26 alcooliques (sevrés) et 19 non alcooliques, et 18 contrôles. Les mêmes anomalies étaient décrites, mais de façon très intéressante, aucune corrélation précédemment décrite entre le pic Glx et les tests neurocognitifs n'était retrouvée chez les patients avec cirrhose alcoolique.

III-2.c. Le cas particulier de la SRM après TIPS

Les premières études publiées avant et après pose de TIPS remontent aux années 90 (133, 141). Tous ces travaux rapportent la même expérience, à savoir une diminution de mI et de la Cho, ainsi qu'une augmentation du complexe Glx, ce qui correspond aux anomalies décrites au cours de l'EH. Cependant dans ces études anciennes, aucune évaluation neurocognitive n'était réalisée avant et après la pose du TIPS. L'évaluation après TIPS avait lieu à différents temps, mais la plupart du temps de façon très précoce (quelques jours à une semaine). De façon intéressant, dans l'étude d'Haussinger, l'occlusion du TIPS chez le patient a entraîné une normalisation du spectre.

Dans un travail (144) publié en allemand, les résultats suivants sont rapportés : 10 patients avec cirrhose grave Child B ou C ont été évalués avant et après TIPS. Le délai d'examen après TIPS s'échelonnait de 3 à 20 jours. Après pose de TIPS, les auteurs ont rapporté une élévation du pic Glx et une baisse du pic mI. Il existait aussi une corrélation entre ces variations et la variation du gradient de pression.

Il n'y a pas d'étude récente décrivant d'autres anomalies, la corrélation avec l'existence d'une EH minimale ou non, et l'évolution après TIPS

III-2.d. Evolution de la SRM après traitement de l'EH

Dans une étude très récente (145), Vijay *et al.* avaient pour objectif de décrire des anomalies de SRM chez des patients atteints d'EH minimale avant et après traitement par LOLA. D'autres analyses comportaient du tenseur de diffusion, que nous décrirons dans le chapitre consacré à cette technique. Concernant les résultats de SRM, aucune anomalie significative n'était décrite entre les patients avec cirrhose et les contrôles (tendance à une augmentation du pic de Glx n'atteignant pas la significativité.) Le traitement par LOLA n'entraînait aucune modification du pic de Glx.

III-3. Tenseur de diffusion

III-3.a. Principes généraux

L'IRM s'est imposée comme imagerie de référence dans nombre de pathologies du système nerveux central. Cependant, cette technique a des limitations importantes : lorsque le tissu cérébral est normal, il n'est pas possible de visualiser les différents faisceaux de fibres nerveuses dont elle est composée. De fait, dans un certain nombre de pathologie, l'IRM standard reste normale alors que le tissu cérébral est lésé.

La séquence en tenseur de diffusion dérive de la séquence de diffusion : elle étudie les mouvements d'eau en mesurant le degré et la direction de diffusion préférentiels des molécules d'eau. L'anisotropie est un reflet de l'orientation préférentielle de l'eau dans l'espace, et l'isotropie celui d'une diffusion uniforme (146). Le tenseur de diffusion permet de mesurer le degré d'anisotropie, ce qui, dans une certaine mesure, représente l'organisation structurelle des tissus. Dans la substance grise, la diffusion de l'eau peut être considérée comme isotrope car la structure des tissus n'est pas orientée. En revanche, dans la substance blanche cérébrale, la diffusion est facilitée le long des fibres et restreinte perpendiculairement à celles-ci. Les faisceaux organisés des membranes axonales et des gaines de myéline représentent des obstacles importants à la diffusion des molécules d'eau, notamment dans les directions perpendiculaires à l'axe des fibres. Ces barrières rendent la diffusion de l'eau hautement anisotropique.

Deux indicateurs principaux sont extraits du DTI : la fraction d'anisotropie (FA) et le taux relatif d'anisotropie. La FA est le résultat du rapport de diffusibilité axiale ($L1$) sur la somme de la diffusibilité axiale et radiale (Lt). $FA=L1/Lt$. Une valeur de FA est élevée lorsque les molécules d'eau prennent majoritairement une direction dans l'espace. En l'occurrence, la direction de diffusivité maximum se trouve être en coïncidence avec l'orientation de la fibre. La caractéristique principale des fibres par l'imagerie du tenseur de diffusion permet de relier les informations de diffusion obtenues voxel par voxel pour reconstruire la trajectoire tridimensionnelle des faisceaux de fibres. Cette direction principale peut être codée à l'aide d'un système de couleur dans lesquels les couleurs rouge, vert et bleu sont attribuées aux trois coordonnées qui constituent alors une couleur dans l'espace des composantes RVB (rouge vert bleu). Par convention, le rouge indique la direction droite-gauche, le vert la direction antéro-postérieure et le bleu la direction supéro-inférieure. Les fibres de la substance blanche sont classées selon trois groupes : les fibres associatives, projectives et commissurales (F_i).

Les fibres associatives assurent l'interconnexion des zones corticales de chaque hémisphère, elles sont identifiées en vert sur la cartographie. Le cingulum, les faisceaux supérieurs et inférieurs occipito-frontaux, et le faisceau occipito-temporal sont ainsi mis en évidence. Les fibres de projection assurent l'interconnexion des aires corticales avec les noyaux gris centraux, le tronc cérébral, le cervelet et la moelle épinière.

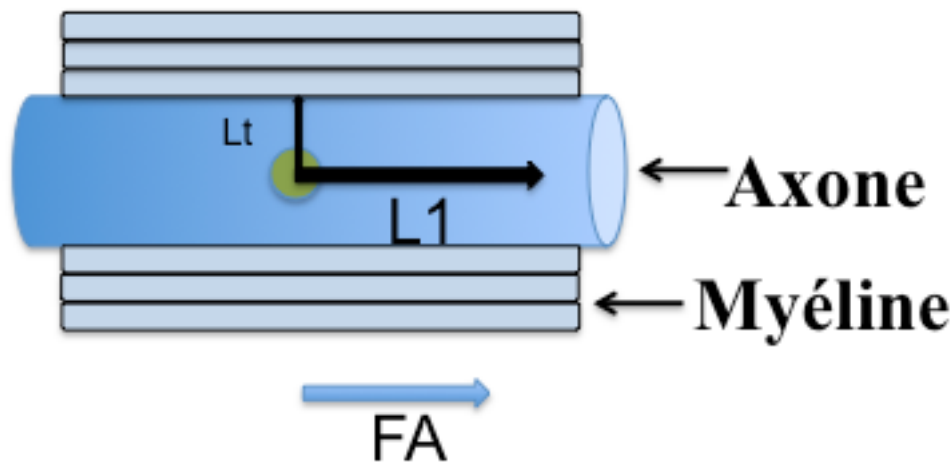


Figure 4 : FA

La diffusibilité axiale correspond à la diffusibilité la plus élevée, c'est-à-dire le long de l'axone. La diffusibilité radiale en est la perpendiculaire. Au sein de la substance blanche, la diffusion est surtout contrainte par les axones et la gaine de myéline. Ainsi, une diminution de la L1 peut être le signe d'une atteinte axonale, alors qu'une hausse de la Lt le signe d'une démyélinisation. Ces 2 phénomènes ont pour conséquence une baisse de la FA.

III-2.b. Application en neurologie

Le DTI est utilisé depuis plusieurs années dans différentes pathologies neurologiques. Nous exposerons dans le présent travail un résumé des résultats obtenus dans 2 situations particulières sans lesquelles l'intérêt pronostique est bien démontré : le traumatisme crânien et l'arrêt cardio-respiratoire.

La pronostication du traumatisme crânien

La première publication remonte à 2009 (147). Elle a été le fruit d'un travail effectué à la Pitié Salpêtrière. Ces travaux préliminaires avaient pour objectif d'évaluer la possibilité de poser un pronostic neurologique chez des patients souffrant d'un traumatisme crânien, responsable d'un coma prolongé. Le critère principal de jugement était le réveil à 1 an. 53 patients ne répondant pas aux ordres simples après le traumatisme ont été inclus, dans un délai moyen de 24 jours après le traumatisme. Le pronostic était bon chez 56% des patients à 1 an. L'originalité du travail reposait sur la combinaison de la SRM et du DTI pour prédire le pronostic à 1 an. De façon globale, la FA était diminuée en cas d'évolution défavorable (décès, ou absence de réveil à 1 an), tout comme le rapport NAA/Cr. La FA et le rapport NAA/Cr combinés en utilisant une analyse discriminante linéaire permettaient de discriminer les patients ayant un pronostic favorable avec une sensibilité de 86% et une spécificité de 97%, sans zone de chevauchement. Le 2^{ème} travail a été publié en 2012 et n'utilisait que le DTI (148). Il s'agit d'une étude multicentrique ayant inclus 105 patients qui restaient dans le coma 7 jours après un traumatisme crânien. Le DTI était analysé au moyen d'un masque identifiant automatiquement 20 faisceaux de substance blanche. Un score s'appuyant sur le DTI était calculé à des fins de pronostic neurologique à 1 an. Sur la base de ce score, le DTI avait la capacité de prédire un pronostic défavorable avec une sensibilité de 64% et une spécificité de 95%. Ces résultats étaient confirmés dans la cohorte de validation (cohorte précédemment publiée, 147). Le travail le plus récent a été publié toujours par la même équipe (149) : 13 patients traumatisés crâniens et 8 contrôles étaient évaluées, avec des données à 6 semaines, mais aussi à plus long terme (2 et 5 ans). La FA était là encore significativement plus basse dans le genou et le corps du corps calleux chez les patients comparés aux contrôles. Cette diminution se poursuivait à 2 ans, mais aucun changement n'était détecté entre 2 et 5 ans après le traumatisme. La FA évaluée à l'inclusion était associée aux séquelles neurologiques, incluant amnésie, aphasie et apraxie. Enfin, la même année, des données concernant les anomalies de la substance blanche en DTI ont été comparées entre un groupe de patients ayant survécu à un traumatisme crânien et un groupe de patients ayant survécu à une encéphalopathie anoxique. Les données étaient également comparées à celles de témoins pour normaliser les résultats. Un logiciel permettait une segmentation automatique des régions d'intérêt de la substance blanche.

L'arrêt cardio-respiratoire

L'arrêt cardio-respiratoire est responsable de lésions cérébrales sévères, elles-mêmes étant cause de décès et de séquelles neurologiques importantes. Jusqu'aux publications décrivant

les capacités de pronostic du DTI, aucune technique n'aidait à prédire l'évolution neurologique. Suite à l'expérience très positive du DTI dans la prise en charge des traumatisés crâniens, un travail prospectif a été mené dans 2 centres, en France et en Belgique, chez des patients indemnes de pathologies neurologiques, âgés de 18 à 75 ans, et qui malgré l'arrêt des sédations ne présentaient pas de réponse adaptée, et ce après un arrêt cardiaque (150). Un suivi était disponible jusqu'au décès ou jusqu'à 1 an. Le score évalué était de glasgow outcome scale, qui est une échelle de gravité de handicap et de séquelles fonctionnelles. Les scores s'échelonnent de 1 pour le décès à 8 pour une récupération très bonne. Un score de 1 à 4 (handicap sévère) était défini comme évolution défavorable, tandis qu'un score >4 était défini comme une évolution favorable. Vingt régions d'intérêt étaient décrites ; 63 patients ont été inclus et 57 analysés. La FA était significativement plus basse dans toutes les régions d'intérêt des patients ayant une évolution défavorable. Une 2^{ème} IRM était réalisée chez 22 survivants (15 avec évolution défavorable et 7 avec évolution favorable). Les mêmes résultats étaient observés. Avec une valeur-seuil de 0.44 pour la FA, la sensibilité était de 94% et la spécificité de 100%. Les mêmes résultats ont été rapportés dans des séries pédiatriques (151).

III-2.c. Etat de l'art au cours de la cirrhose

La première publication traitant du DTI chez les patients atteints de cirrhose remonte à 2006. (152). Dans ce travail, 39 patients indemnes d'EH ont été inclus ; les causes de la cirrhose étaient variées. Les résultats étaient comparés à ceux obtenus chez des volontaires sains. Les patients bénéficiaient d'une évaluation neurocognitive et d'une IRM avec DTI. A l'issue de l'évaluation neuro-cognitive, 24 patients étaient classés comme ayant une EH minimale. Il existait une augmentation de la MD chez les patients avec EH minimale par rapport aux sujets sains dans 5 régions d'intérêt, parmi lesquelles le corps calleux, les deux capsules internes, le noyau caudé, et les faisceaux de SB au niveau occipital. Toutes les régions d'intérêt retrouvaient une augmentation de la MD chez les patients avec EH clinique. La MD était d'autant plus élevée que l'EH était grave selon la classification de WH. La corrélation entre les différents éléments du PHES et les valeurs de MD était forte. Il n'y avait pas de différence de FA entre ces différents groupes. Certains malades avec EH minimale étaient traités par lactulose, et la MD diminuait. Ces résultats suggèrent que les anomalies rencontrées au cours de l'EH sont au moins pour partie liées à un œdème interstitiel réversible. La normalité de la FA laisse entendre que la SB n'est pas lésée. En 2008, Kumar et collaborateurs ont fait le même travail chez 14 patients ayant EH minimale et 16 volontaires sains (153). Les résultats

de l'étude de Kale étaient confirmés puisque la MD était plus élevée chez les patients avec EH minimale que chez les volontaires sains. La FA était plus basse chez les patients, et ce, dans les régions frontales et occipitales. Ceci laisse entendre une atteinte de la substance blanche.

Un autre travail a été mené chez 41 patients candidats à la TH en 2011 (154) en comparant les résultats de DTI à ceux obtenus chez 16 volontaires sains, la MD était augmentée dans la substance blanche au niveau pariétal et la FA diminuée chez les patients, avant la TH. Après la TH, la MD était diminuée rapidement, tandis que la FA restait diminuée. Ces résultats suggèrent qu'il pourrait exister des lésions microstructurales de la substance blanche, irréversibles après la TH ; ils sont aussi retrouvés par une équipe japonaise (155), ainsi que par un travail récent publié par l'équipe de Bajaj (156). Dans le cas particulier de la cirrhose post-virale B, un travail asiatique (157) s'est attaché à décrire les anomalies de la substance blanche en DTI chez des malades et à les comparer à des volontaires sains. Là encore, la FA globale était diminuée chez les 67 patients étudiés, en particulier dans le corps calleux, thalamus, des aires sensitivo-motrices, le gyrus fusiforme, le gyrus lingual, et les lobes frontaux. Les anomalies étaient d'autant plus importantes chez les patients ayant un score de Child élevé et chez les patients avec EH minimale ou ayant un antécédent d'EH clinique. Cependant, les anomalies n'étaient pas statistiquement significatives dans le sous groupe de malades Child A ou B. Par ailleurs, rien n'excluait à l'époque qu'une partie de ces anomalies étaient liées au virus B lui-même.

Concernant l'amélioration de ces anomalies retrouvées de façon quasiment constante, l'étude la plus intéressante a été réalisée par l'équipe de Bajaj (158). Dans ce travail, 20 patients avec EH minimale avaient eux aussi une diminution de FA et une altération des tests neurocognitifs. Ils étaient traités par rifaximine. La rifaximine permettait d'une part d'améliorer les tests, mais corrigeait également la baisse de FA précédemment décrite. Les régions intéressées étaient la substance blanche frontale, la capsule externe, le cingulum et le faisceau longitudinal.

Un travail plus récent a comparé les résultats de patients avec cirrhose dont le principal symptôme était la chute, de ceux obtenus chez des cirrhotiques qui ne chutaient pas. Les tests neurocognitifs étaient significativement plus altérés dans le groupe chute, et les valeurs de FA plus basses (159).

Ainsi, des résultats controversés ont été publiés au cours de la cirrhose. Une question essentielle est de savoir ce à quoi correspond la baisse de FA souvent décrite : est-elle liée à

l'EH ou bien est-ce que d'autres mécanismes peuvent expliquer l'altération des tests neurocognitifs présentés par les patients ? En effet, les patients atteints de cirrhose ont souvent des facteurs de risque de développer des lésions cérébrales : l'alcool, par exemple, est responsable d'atrophie corticale, sous corticale, de nécrose du corps calleux, etc... Les patients peuvent être hypertendus, diabétiques, ce qui augmente le risque d'accident vasculaire. Ceci nous fait formuler l'hypothèse selon laquelle il existerait une réserve cérébrale. Chez certains patients soumis à une agression cérébrale chronique, cette réserve pourrait être altérée. Et ces patients pourraient plus fréquemment développer une EH.

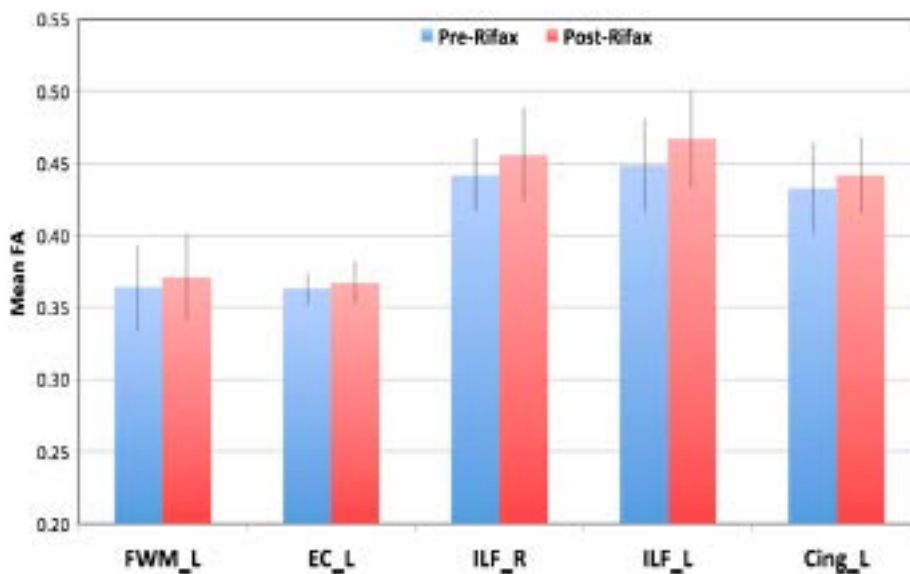


Figure 5 : Il existe une élévation de la FA après traitement par rifaximine

En conclusion, un certain nombre de travaux ont apporté des informations importantes qui aident à comprendre au moins en partie la physiopathologie de l'EH. Les différents traitements disponibles, parmi lesquels le lactulose, la rifaximine et la TH améliorent parfois les tests neurocognitifs, mais aussi certaines anomalies visualisées en IRM, en SRM et en DTI. Une question reste en suspens et elle est à notre sens est la plus importante: forts de l'expérience décrite au cours du traumatisme crânien et de l'arrêt cardio-respiratoire pour le pronostic neurologique, est-ce que l'IRM, couplée à la SRM et au DTI, peut aider dans le pronostic neurologique après pose de TIPS ? Autrement dit, est-ce que des anomalies visualisée en SRM ou DTI sont prédictives du développement d'une EH après TIPS. C'est l'objet du chapitre suivant.

Chapitre IV : Combinaison de la SRM et du DTI pour la prédiction du pronostic neurologique après pose de TIPS (article 12)

IV.1. Rationnel de l'étude et hypothèse de travail

L'objectif de ce travail était de décrire : (1) : les anomalies visibles en IRM standard, en SRM et en DTI, chez des patients atteints de cirrhose et candidats à la pose d'un TIPS non urgent ; (2) : les modifications provoquées par la pose du TIPS grâce à ces 3 techniques ; (3) si certaines anomalies visualisées avant la pose de TIPS étaient prédictives du développement d'une EH après TIPS.

IV.2. Méthodes

IV.2.a. Patients

C'est une étude prospective menée à la Pitié-Salpêtrière. Le comité d'éthique local a approuvé cette recherche et un consentement éclairé et écrit a été obtenu pour tous les participants. Tous les patients candidats à la pose d'un TIPS en dehors du contexte de l'urgence ont été étudiés. Les critères d'inclusion étaient : une indication de TIPS non urgent, telle qu'une ascite réfractaire, une prophylaxie secondaire de rupture de varices oesophagiennes ou ectopiques, ou un TIPS en vue d'une chirurgie abdominale. Les critères d'exclusion étaient : une contre-indication classique à la réalisation d'une IRM, une intoxication alcoolique non sevrée (période de sevrage d'au moins 6 mois), la prise de médicaments sédatifs ou de drogue, un score de Child ≥ 13 , un score de MELD >19 , une EH clinique, un carcinome hépatocellulaire, une dilatation des voies biliaires.

IV.2.b. Evaluation

Les patients ont été évalués de la façon suivante : un examen clinique standard, un examen neurologique, des tests neurocognitifs (PHES, voir description), une analyse biologique comportant des examens de routine et une ammoniémie. Une IRM était pratiquée le jour de ces examens. Cette évaluation complète (physique, biologique et IMR) était réalisée avant la pose du TIPS (un maximum de 7 jours avant la pose du TIPS) et 3 mois après la pose du TIPS.

IV.2.c. Pose de TIPS

Tous les TIPS (prothèses couvertes, Viatorr, Gore, USA) ont été insérés sous anesthésie générale, par le même opérateur, sous scopie. Le gradient de pression porto-sus-hépatique était mesuré avant la pose de la prothèse puis après. Le TIPS était dilaté jusqu'à obtenir un gradient <12 mmHg ou une diminution d'au moins 20% par rapport à la valeur initiale. La réponse hémodynamique après TIPS était considérée comme favorable si les objectifs de pression sus-cités étaient atteints.

IV.2.d. Evaluation de l'EH

L'EH clinique était classée selon les critères de West Haven. L'EH minimale était définie par un PHES <-4. Le développement d'une EH était défini par le développement d'une EH clinique ou d'une EH minimale chez un patient précédemment indemne d'EH minimale.

IV.2.e. IRM

Les IRM ont toutes eu lieu à l'Institut du Cerveau et de la Moëlle (ICM) à l'aide d'une IRM 3 T Verio (Siemens, Erlangen, Germany). Le protocole incluait des séquences anatomiques (T1, T2, FLAIR, T2*). La SRM était évaluée dans 2 voxels différents (cortex pariéto-occipital (OCC) et centre semi-ovale (CO)) en utilisant la séquence LASER. Les analyses ont été faites à l'aide du LCMoel. Les concentrations de NAA, de tCho, de Glu, Gln, Glx mI étaient déterminées après avoir contrôlé les critères de qualité des spectres, et rapportées à la concentration de créatinine (8mM). Les acquisitions de DTI ont utilisé FSL5, afin d'obtenir les paramètres habituellement extraits, la FA et la MD.

IV.3. Résultats

Ainsi, 27 patients ont été inclus, dont 25 analysés (2 n'étaient finalement pas sevrés en alcool, ceci était visualisé sur la SRM sous forme d'un artéfact). La cirrhose était classée Child A/B/C chez 5/17/3 patients. La majorité d'entre eux avaient une cirrhose alcoolique sevrée (56%). Le PHES permettait de poser le diagnostic d'EH minimale chez 4 patients. Tous les patients avaient des critères de bon pronostic concernant le développement ultérieur d'une EH ou concernant le pronostic vital après TIPS : tous avaient une bilirubinémie <50 µmol/L, et tous sauf un avaient un taux de plaquettes > 75.000/mm³. Aucun n'avait d'antécédent d'EH clinique ni de pathologie neurologique. Les caractéristiques des patients sont résumées dans le tableau ci-dessous.

	Patients (n = 25)
Sexe masculine	19 (76%)
Age (années)	59 [52-63]
Indication du TIPS	
Ascite réfractaire	20 (80%)
Hémorragie	3 (12%)
Autre	2 (8%)
Cause de la cirrhose	
Alcool	14 (56%)
Virus	4 (16%)
Mixte	1 (4%)
Autre	6 (24%)
Antécédent de	
VO	21 (84%)
Ascite	21 (84%)
CHC	1 (4%)
EH minimale	4 (16%)
EH clinique	0
Treatment	
Diurétiques	14 (56%)
B-bloquants	18 (72%)
Bilirubine (µmol/L)	25 [14-56]
TP (%)	66 [56-73]
Albumine (g/L)	32 [29-35]
Créatinine (µmol/L)	75 [62-101]

Score de Child A/B/C (n)	5/17/3
Score médian (IQR)	8 [5-8]
Score de MELD score	12 [9-17]
Gradient de pression porto-sus-hépatique avant TIPS (mmHg)	15 [11-19]
Gradient de pression porto-sus-hépatique après TIPS (mmHg)	6 [5-8]
Ammoniémie (mmol/L)	54 [40-69]
PHES à l'inclusion	-1.4±2.0
PHES < -4	4 (16%)

IV.3.a. Avant TIPS

Sur les séquences anatomiques, 7 patients avaient une atrophie cérébrale, 9 patients avaient des hypersignaux en T1 des noyaux lenticulaires. Deux d'entre eux avaient une EH minimale selon le PHES.

SRM : 50 spectres ont été obtenus chez 25 patients (2 spectres pour chaque patient, un dans le Co, un dans l'OCC), mais 13 n'étaient pas de bonne qualité. Les patients avec et sans EH minimale ont été comparés : il existait une concentration plus basse du mI, et plus haute du Glx, dans les 2 régions.

Caractéristiques SRM en fonction de l'existence d'une EH minimale

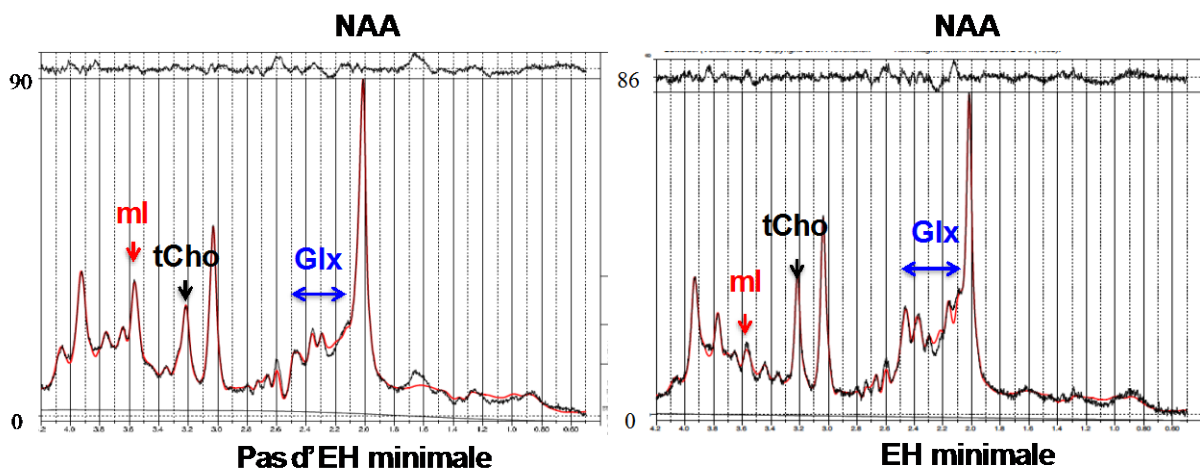
		Pas d'EH minimale	EH minimale	<i>p</i>
CO	mI	3.7 ± 2.3	1.3 ± 0.8	0.04
	tCho	2.4 ± 0.3	2.1 ± 0.5	0.21
	Glx	9.8 ± 3.3	16.3 ± 6.1	0.005
	NAA	11.1 ± 0.9	10.1 ± 3.2	0.29
OCC	mI	3.5 ± 2.0	1.6 ± 0.7	0.03
	tCho	1.38 ± 0.2	1.35 ± 0.3	0.85
	Glx	12.1 ± 3.2	16.3 ± 5.4	0.03
	NAA	11.7 ± 1.1	11.7 ± 0.9	0.90

mI: *myo*-inositol

tCho: total Choline

Glx: Glutamate/Glutamine

NAA: N-acetyl-aspartate



Exemple de spectre avant TIPS chez 2 patients

La concentration de mI est plus basse (flèche bleue) chez le patient avec EH minimale (droite) et la concentration de Glx plus élevée (flèche noire) que chez le patient sans EH minimale (gauche).

DTI : La FA et la MD étaient comparables dans les 2 groupes (EH minimale ou pas d'EH minimale).

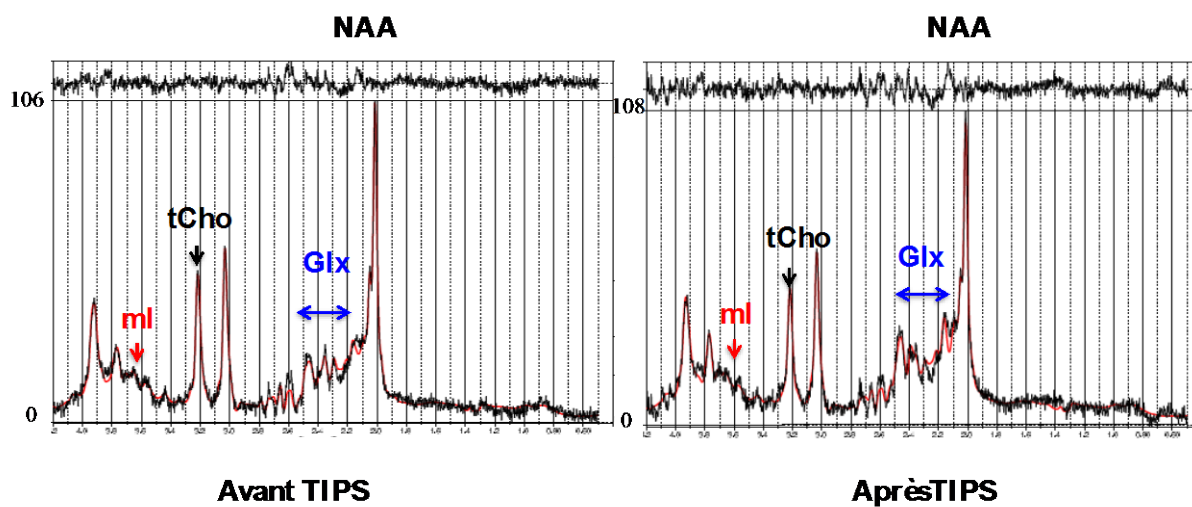
IV.3.b. Après le TIPS

5 patients n'ont pas été évalués : 1 patient est décédé de défaillance multi viscérale, 2 patients ont été greffés dans les 3 mois, et 2 ont refusé de faire la 2^{ème} IRM. Les 3 patients qui ont eu une évolution défavorable, décès ou TH précoce, avaient développé une EH. De façon globale, 8 patients ont développé une EH (1 EH minimale et 7 EH clinique).

Sur les séquences anatomiques, 8 patients avaient des hypersignaux des noyaux lenticulaires ; parmi ceux-ci, 5 avaient déjà ces hypersignaux avant la pose du TIPS, et 3 les ont développés après la pose du TIPS.

SRM : le TIPS entraînait des modifications de la SRM, indépendamment du développement d'une EH : diminution du mI, de la tCho et une augmentation du Glx.

		Avant TIPS	Après TIPS	p
CO	mI	3.2±2.3	1.1±0.7	0.003
	tCho	2.3±0.4	2.0±0.2	0.001
	Glx	11.7±5.1	15.6±5.2	0.02
	NAA	10.8±1.8	10.8±0.7	0.89
OCC	mI	3.0±1.9	1.6±0.7	0.008
	tCho	1.4±0.2	1.3±0.3	0.31
	Glx	13.2±4.2	16.1±5.0	0.05
	NAA	11.7±1.0	11.2±0.8	0.13



Exemple de spectres avant et après TIPS chez le même patient: il existe une baisse de mI, de tCho et une élévation de Glx après la pose du TIPS.

DTI : La FA et la MD n'étaient pas modifiées de façon significative après le TIPS.

IV.3.c. Facteurs prédictifs du développement d'une EH après TIPS

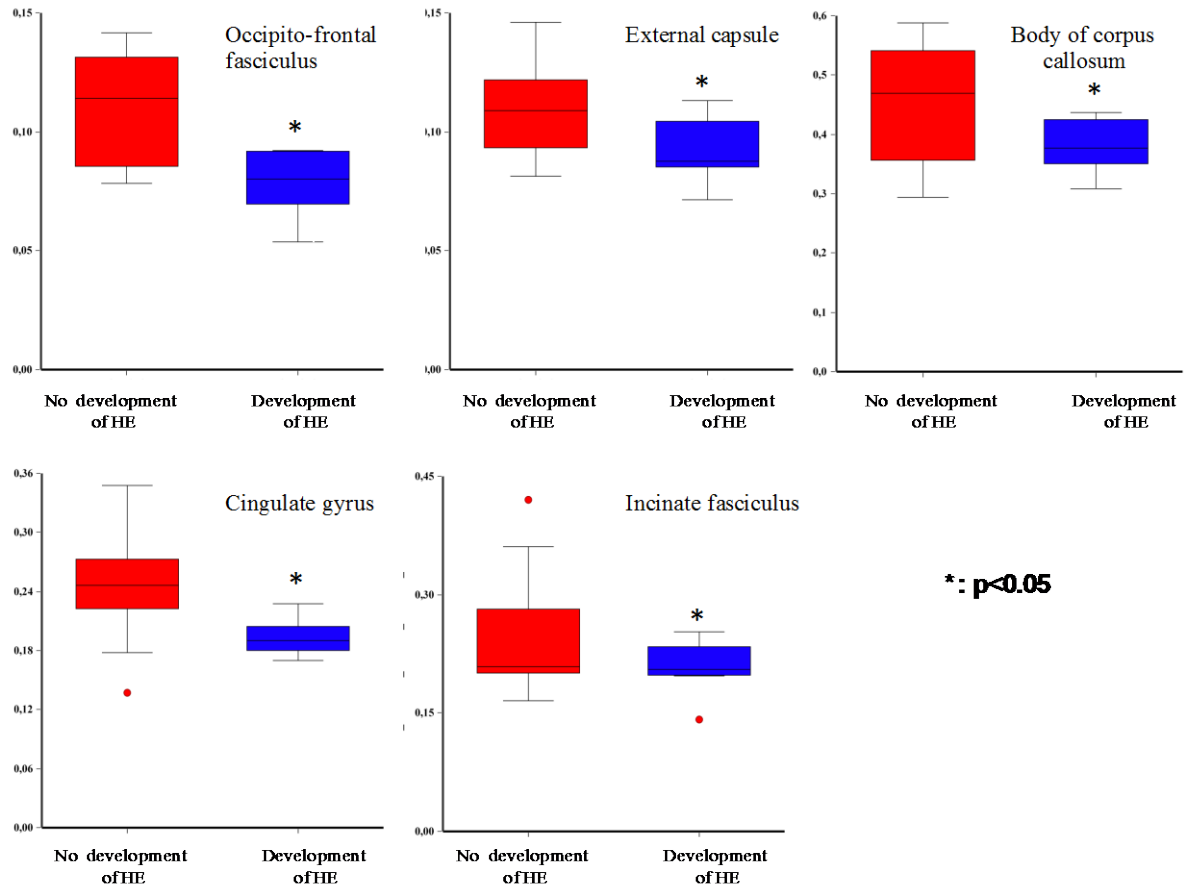
Nous avons ensuite étudié les facteurs prédictifs du développement d'une EH après TIPS : les facteurs cliniques et biologiques classiquement décrits ne sont pas retrouvés, et ce, en raison du caractère très sélectionné des patients (les facteurs de risque n'étaient pas présents).

SRM : Les différents métabolites mesurés en MRS n'étaient pas prédictifs du développement ultérieur d'une EH.

SRM évaluée avant la pose de TIPS, en fonction du développement ultérieur d'une EH.

		Pas de développement d'EH après TIPS	Développement d'EH après TIPS	p
CO	mI	3.4±2.5	2.5±1.8	0.46
	tCho	2.3±0.4	2.4±0.5	0.44
	Glx	10.7±5.2	13.5±4.7	0.24
	NAA	11.1±0.8	10.0±2.7	0.18
OCC	mI	3.4±2.0	2.2±1.6	0.20
	tCho	1.4±0.2	1.3±0.3	0.31
	Glx	13.0±4.3	13.7±4.2	0.71
	NAA	11.8±1.0	11.3±1.0	0.51

DTI : la FA était diminuée dans 5 régions d'intérêt : le corps du corps calleux, le gyrus cingulaire, le faisceau unciné, la capsule externe, et le faisceau fronto-occipital.



IV.4. Discussion

Ce travail décrit pour la première fois une « signature » correspondant au risque de développer une EH après TIPS. En effet, les résultats de FA réalisée avant TIPS étaient significativement plus bas dans 5 régions d'intérêt chez les patients qui vont développer une EH. De ce fait, le DTI pourrait aider à identifier les patients à risque de développer une EH après TIPS.

32 % des patients ont développé une EH clinique ou minimale dans notre série. Ceci est la proportion habituelle que nous observons dans ces circonstances. Sans surprise, les facteurs habituels de mauvais pronostic après TIPS, tels que le score de MELD élevé, le taux de plaquettes $<75.000/mm^3$, et la bilirubine $>50 \mu mol/L$, ne sont pas associés au développement d'une EH après TIPS, puisque tous les patients avaient des critères de bon pronostic et un score de MELD bas dans notre série.

L'analyse des séquences anatomiques a montré que parmi les 25 patients, 9 avaient des hypersignaux des noyaux gris centraux. Parmi ceux-ci, seuls 2 avaient une EH minimale. Après TIPS, 8 patients avaient cet hypersignal : 5 l'avaient avant le TIPS et 3 l'ont développé après la pose du TIPS. Aucun de ces 3 patients n'a par ailleurs développé d'EH après TIPS. Les résultats passés controversés ne sont pas tranchés par ceux-ci.

Avant TIPS, il existe des anomalies de MRS qui ont déjà été décrites au cours de l'EH minimale : baisse du mI et augmentation du Glx. Les résultats sont donc superposables à ceux qui ont été précédemment publiés. Nous avons en outre constaté qu'il n'y avait pas de corrélation entre l'ammoniémie et la concentration de Glx. Il est important de préciser que l'ammoniémie n'était dosée qu'une seule fois, le jour de l'IRM. Et que, bien entendu, les patients qui avaient la présentation la plus sévère n'étaient pas évalués : en effet, l'IRM cérébrale n'est pas faisable en cas d'EH clinique. Nous avons, de ce fait, plusieurs hypothèses concernant l'absence de corrélation entre l'ammoniémie et le Glx : (1) Le pic de Glx ne reflète pas qu'une seule concentration d'ammoniaque, mais pourrait plutôt être un reflet d'une concentration élevée prolongée ; (2) les patients les plus sévères n'ont pas pu être analysés- c'est une limite de la technique- ; (3) une hyperammoniémie seule ne peut pas expliquer la survenue d'une EH. En revanche, les paramètres extraits du DTI avant TIPS n'étaient pas différents entre les patients avec et sans EH minimale. Cela est peut être lié au fait que les anomalies décrites chez les patients avec EH minimale étaient comparées à des sujets sains, mais aussi que notre cohorte d'étude ne comportait que 4 patients avec EH minimale.

Le TIPS entraîne des modifications de la SRM qui sont très proches de celles observées au cours de l'EH clinique ou minimale, et ce même chez les patients qui ne développent pas d'EH : une élévation du pic de Glx, et une baisse du mI et de la Cho. Elles sont probablement le reflet d'une exposition cérébrale à l'ammoniaque plus importante après création artificielle du shunt.

Le principal résultat de ce travail est probablement la baisse de FA dans 5 régions d'intérêt avant TIPS chez des patients qui vont développer une EH après TIPS. Une étude publiée très récemment par une équipe toulousaine a mis en évidence que même chez des patients très sélectionnés, la probabilité de développer une EH après TIPS était de 35%. Ainsi, ces patients à risque, malgré des critères de bon pronostic, pourraient être identifiés par le DTI. De façon intéressante, ces 5 régions d'intérêt ont déjà été décrites dans les études publiées sur le sujet. En particulier, dans l'étude de Bajaj, cette diminution était retrouvée chez les patients avec EH minimale (en comparaison de volontaires sains). Et cette diminution de FA était corrigée de façon significative par le traitement par rifaximine. Notre résultat pourrait encourager à utiliser la rifaximine en traitement préventif de l'EH avant pose de TIPS. Un essai contrôlé multicentrique français est en cours actuellement. Il concerne l'évaluation de l'efficacité de la rifaximine, administrée 15 jours avant puis 6 mois après la pose du TIPS en prévention du développement d'une EH clinique après TIPS. Même en cas de résultats négatifs, nous pourrions imaginer que les patients ayant une FA basse dans ces régions d'intérêt pourraient être ceux qui tireraient le plus de bénéfice de cette prophylaxie.

Nous n'avons pas pu savoir si la baisse de FA était en rapport avec une modification de la L1 ou de la Lt en raison du petit effectif de notre cohorte. Il est par ailleurs difficile de savoir ce que reflète cette baisse de FA. Les patients atteints de cirrhose ont des facteurs de risque de développer des pathologies neurologiques centrales chroniques : la prévalence de la NASH augmente, et les patients ont, de ce fait, de plus en plus de diabète ou d'hypertension artérielle. L'alcool est un facteur de risque d'atrophie cérébrale, cortico-sous cortical, de nécrose du corps calleux, de lésion cérébelleuse, etc. Enfin, le cerveau peut aussi être atteint de façon spécifique au cours de pathologies auto-immunes ou virales. Nous formulons l'hypothèse selon laquelle la FA pourrait être un marqueur de lésion cérébrale chronique et que ces patients seraient plus à risque de développer une EH après TIPS. Le côté partiellement réversible des choses remet en lumière le concept de réserve cérébrale, une donnée récente et très peu étudiée en hépatologie. Il pourrait en effet exister un état pathologique de la substance blanche, avec un équilibre instable chez les patients candidats au TIPS, comme en atteste la baisse de FA avant TIPS, celle-ci n'ayant pas de traduction

clinique évidente. La pose du TIPS, les modifications hémodynamiques, inflammatoires, l'utilisation des médicaments et la dysbiose pourraient entraîner la survenue d'une EH. Parmi les régions dont la FA est abaissée, le gyrus cingulaire fait partie du système limbique ; il joue un rôle dans les émotions et les comportements, en particulier l'agressivité ou la peur, et dans la formation de la mémoire. Le faisceau unciné est le principal faisceau d'association fronto-temporale ; il assure une connexion entre structures limbiques et para-limbiques. Il pourrait être en cause dans certains troubles mnésiques observés après lobectomie temporale, et jouerait un rôle dans la propagation des phénomènes épileptiques. Ces descriptions sont compatibles avec les manifestations cliniques observées au cours de l'EH.

Notre étude a bien sûr des limites, la principale étant le faible nombre de patients inclus. Nous avons volontairement sélectionné une population homogène de patients ayant surtout comme indication de TIPS l'ascite réfractaire. D'autre part, nos résultats ont été obtenus dans une population de patients avec cirrhose alcoolique. Cette étiologie peut biaiser les résultats. Enfin, la 2^{ème} évaluation n'était pas toujours faisable, pour diverses raisons discutées plus avant. Cependant, le résultat le plus important a été obtenu avant pose de TIPS.

Chapitre VII : resting state au cours de la cirrhose

VII.1. Introduction

Si l'IRM de diffusion permet d'obtenir une cartographie des projections nerveuses, l'IRM dite « fonctionnelle » est une autre modalité qui donne la possibilité d'établir une cartographie fonctionnelle de l'activité cérébrale. L'activité cérébrale au repos, traduction littérale plus connue sous le nom « *resting state* », représente une carte fonctionnelle du cerveau au repos. Cette carte est en lien avec le flux sanguin et la concentration en oxygène de la substance grise. Dans une première partie, nous dresserons le tableau des connaissances actuelles. Dans une seconde partie, nous décrirons les perturbations fonctionnelles de ce réseau induites par la cirrhose, au cours de l'encéphalopathie hépatique minimale et clinique. Enfin, nous donnerons les résultats obtenus dans notre groupe de patients avant et après pose de TIPS.

VII.2. Principes généraux

L'IRM fonctionnelle (IRMf) d'activation mesure les variations du taux de désoxyhémoglobine sanguin au cours d'activités cognitives. Elles se traduisent par un signal BOLD ('*Blood Oxygen Level Dependant*'). La séquence dite de « repos » est une séquence au cours de laquelle le sujet est simplement invité à fermer les yeux et ne rien faire. L'activité neuronale entraîne une légère augmentation locale du métabolisme cérébral et de la consommation d'oxygène. Très rapidement (en quelques centaines de millisecondes), ce phénomène est suivi d'une augmentation de la perfusion cérébrale locale responsable d'une élévation de l'apport en oxyhémoglobine (sang artériel) qui surpasse la consommation d'oxygène. Il en résulte, dans le territoire concerné, une hyper-oxygénation sanguine dans le lit capillaire et en aval de celui-ci. C'est cette hyper-oxygénation que l'on détecte en IRMf. Le contraste BOLD s'appuie sur les propriétés magnétiques de la désoxyhémoglobine endogène, dont la concentration locale varie au cours de l'activité neuronale. L'hème de l'hémoglobine contient du Fer ferreux (Fe^{++}) dans l'oxy et la désoxyhémoglobine, et du Fer ferrique (Fe^{+++}) dans la méthémoglobine. L'oxyhémoglobine [HbO_2], qui ne contient pas d'électron non apparié (Fe^{++} lié à 2 atomes d'Oxygène), est diamagnétique, c'est-à-dire qu'elle ne modifie pratiquement pas le champ magnétique local. Au contraire, la désoxyhémoglobine [Hb] comporte 4 atomes de Fe^{++} avec chacun quatre électrons non appariés, ce qui lui confère des

propriétés paramagnétiques: sous l'effet d'un champ magnétique, elle acquiert une aimantation dans le même sens que le champ magnétique, qui est détectable par l'IRM.

Le signal BOLD est une technique simple, non invasive et non irradiante. L'IRM f peut détecter un changement de signal BOLD pendant une activité neuronale ou en réaction à différents stimuli. Le changement de signal BOLD est le résultat du changement d'oxygénation de l'hémoglobine, combiné avec la modification du débit cérébrale. Dans le cas particulier du resting state, l'IRM f détecte les variations spontanées du signal BOLD à basse fréquence (ceci était considéré initialement comme du « bruit »). On a conclu que ces variations spontanées avaient pour origine les neurones, en particulier ceux de la substance grise. L'IRM f en resting state détecte ainsi des activités synchrones entre des régions du cerveau distinctes dans l'espace

Il faut préciser que l'on peut distinguer le '*Resting State Network*' (identifié grâce aux analyses de connectivité fonctionnelle pendant le repos) et le plus vaste '*Default Mode Network*' (réseau cérébral par défaut), d'abord mis en évidence à partir des régions cérébrales qui se désactivent systématiquement lorsqu'un sujet effectue une tâche (160, 161). En fait et plus largement, ce dernier serait le reflet de l'activité fonctionnelle intrinsèque du cerveau (161) alors que le premier représenterait un ensemble de régions appartenant au réseau par défaut dont l'activité fonctionnelle serait synchronisée temporellement et spatialement. Le réseau de repos et le réseau par défaut (RD) pourraient au final correspondre à un même réseau.

Au cours de l'IRM en resting state, on demande au patient de fermer les yeux et de rester au calme, sans bouger et sans pensée particulière, pendant plusieurs minutes. L'étude de la connectivité au repos repose sur la mise en évidence de corrélations temporelles fortes entre les fluctuations au repos du signal BOLD dans différentes régions.

Le réseau par défaut

C'est le premier réseau cérébral qui a été décrit historiquement (default mode network, DMN). Ce réseau a été mis en évidence car sa caractéristique était de se désactiver lors de réalisation de tâches, et de se réactiver après sa réalisation (162, 163). Trois régions sont toujours identifiées dans ce DMN : le cortex cingulaire, le cortex ventromésial et les lobules pariétaux inférieurs. Les hypothèses concernant le rôle du DMN sont : l'introspection, avec la constitution de souvenirs auto-centrés, la projection vers l'avenir, les rêves diurnes, les divagations. Ou encore un rôle de sentinelle.

VII.3. Resting state au cours de la cirrhose

a) Analyses de composants indépendants

Les premières publications de RS chez les patients atteints de cirrhose ont reposé sur le DMN. (164-169) et proviennent quasiment toutes de la même équipe. Dans l'étude de Zhang (165) en 2012, il a été retrouvé une diminution significative de la connectivité fonctionnelle chez les patients avec cirrhose par rapport aux témoins sains, dans le gyrus frontal D et le cortex cingulaire postérieur gauche, ainsi qu'une corrélation négative entre la connectivité fonctionnel du gyrus angulaire G et l'ammoniémie. Dans l'étude de Chen, il existait une diminution significative de la connectivité en DMN chez les patients, avec une association avec l'EH minimale en comparaison des témoins sains. En outre, dans une étude de Qi (2012), différents réseaux étaient identifiés (attention, sensori-moteur, DMN, visuel, auditif, auto-référencement) chez chaque sujet. Les auteurs ont retrouvé une baisse de connectivité en DMN, et dans le réseau attentionnel, mais une diminution en DMN, auditif, visuel). Ces résultats suggèrent une altération des réseaux sélective avec une augmentation de connectivité aberrante d'autres réseaux.

b) Analyse en régions d'intérêt

D'autres techniques permettent de se centrer sur une région d'intérêt : c'est le cas de Qi et al en 2013 qui ont observé une connectivité interrompue chez des patients avec EH minimale au niveau du thalamus, entre le thalamus et d'autres noyaux gris centraux. Dans un autre travail de Zhang en 2013, les auteurs ont décrit une diminution de connectivité fonctionnelle en RS au niveau du cortex cingulaire antérieur comparé aux témoins, avec une corrélation positive entre cette diminution et la gravité de l'EH. Zhu et collaborateurs (2012) ont décrit une diminution de connectivité du noyau caudé entre le niveau caudal du gyrus cingulaire, et une augmentation de connectivité entre le noyau caudé et le cortex moteur à gauche. Une diminution de connectivité fonctionnelle était retrouvée entre le putamen et plusieurs régions corticales. Ces études renforcent l'hypothèse selon laquelle le réseau entre les ganglions de la base et le thalamus et le cortex est altéré au cours de la cirrhose.

c) Homogénéité régionale

Le concept d'homogénéité régionale reflète la cohérence d'un voxel donné avec son environnement le plus proche, ce qui sous-entend que l'activité cérébrale est plus basée sur un fonctionnement en bloc plutôt qu'en voxel. Dans une étude récente (Chen 2012), le ReHo était étudié chez des patients avec EH minimale : les auteurs ont trouvé des variations, soit dans un sens soit dans l'autre, de l'homogénéité régionale, avec une corrélation positive entre ces variations et l'altération neuro-cognitive. La même année, Ni et al. ont étudié le RS en utilisant l'homogénéité régionale. Les auteurs n'ont pas retrouvé de modification spécifique de l'EH minimale.

d) Amplitude des fluctuations à basse fréquence

Cette autre méthode a l'avantage de refléter l'amplitude ou l'intensité d'une activité spontanée. Elle a été utilisée pour détecter une activité cérébrale aberrante chez des patients atteints de cirrhose au cours de la progression vers l'EH (qi 2012). Il a été démontré que les amplitudes des fluctuations à basse fréquence étaient moindres chez les cirrhotiques par rapport aux témoins. Ces anomalies étaient plus importantes chez les patients avec EH clinique que chez les malades avec EH minimale.

VII.4. RS avant et après TIPS

2 études ont été publiées dans ce domaine (157-164). Dans l'une d'elles, une évaluation était réalisée avant TIPS et 8 jours après la pose de TIPS. Les auteurs ont retrouvé que l'amplitude des fluctuations à basse fréquence diminuait dans le cortex cingulaire postérieur et que l'amplitude augmentait dans le cortex cingulaire antérieur. Dans les 3 mois après la pose du TIPS, les anomalies d'amplitude persistaient. Ceci sous-entend l'absence de mécanisme compensatoire ; dans la seconde étude (169), l'homogénéité régionale était décrite avant et après la procédure. Sept jours après la pose du TIPS, il existait une diminution de l'homogénéité régionale chez 11 des 15 patients. A un an, 7 patients ont pu être évalués : il persistait une diminution d'homogénéité dans les régions suivantes : lobes frontaux et pariétaux, cortex cingulaire antérieur et postérieur, et une augmentation de l'homogénéité dans le noyau caudé et l'insula.

Chapitre VI : Conclusion et perspectives

En dépit de la meilleure compréhension de la physiopathologie de l'EH, la survenue d'une EH après la pose du TIPS, élément incontournable de la prise en charge des complications de l'HTP reste un problème clinique majeur. Malgré une sélection minutieuse des patients, et malgré l'utilisation de TIPS couverts, l'EH après TIPS survient dans 35 % des cas. La prédiction de la survenue de l'EH après TIPS est donc un enjeu majeur.

Nos résultats suggèrent que certains patients à risque de développer une EH peuvent être détectés à l'aide du DTI. En effet, la FA était significativement plus basse dans 5 régions d'intérêt. Cette baisse de FA ne correspond probablement pas à une EH. Ces patients à risque pourraient probablement bénéficier d'une prophylaxie, lorsque celle-ci sera disponible. Ces données préliminaires doivent être confirmées à plus grande échelle. Ainsi, des valeurs seuil de FA pourraient permettre d'identifier les malades qui développeront une EH. Toutes les données de RS ont été acquises, mais elles doivent encore être analysées. Cela sera l'objet du dernier article de ce travail.

Afin d'améliorer le pronostic neurologique, on pourrait imaginer la stratégie suivante : chez les patients ayant une FA normale, poser un TIPS ; chez les patients ayant une FA basse, proposer une prophylaxie lorsque celle-ci sera disponible, si un jour son efficacité est démontrée ; une alternative serait de mettre en place des TIPS de plus petit calibre (8 mm), qui, dans le cadre de la prophylaxie secondaire de l'hémorragie digestive, provoquent moins d'EH clinique spontanée que les TIPS de 10 mm. Chez d'autres patients à très haut risque (qu'il faudrait identifier avec plus de précision), on pourrait sureoir à la pose du TIPS et proposer une transplantation hépatique.

Chapitre VII : Annexes

VI.1. Références

1. Ferenci P, Lockwood A, Mullen K, et al (2002) Hepatic encephalopathy--definition, nomenclature, diagnosis, and quantification: final report of the working party at the 11th World Congresses of Gastroenterology, Vienna, 1998. *Hepatology*. 35:716–21.
2. Vilstrup H, Amodio P, Bajaj J, Cordoba J, Ferenci P, Mullen KD, Weissenborn K, Wong P. Hepatic encephalopathy in chronic liver disease: 2014 Practice Guideline by the American Association for the Study of Liver Diseases and the European Association for the Study of the Liver. *Hepatology*. 2014;60 (2):715-35.
3. Romero-Gomez M, Boza F, Garcia-Valdecasas MS, et al. Subclinical hepatic encephalopathy predicts the development of overt hepatic encephalopathy. *Am J Gastroenterol* 2001; 96:2718-2723.
4. Jepsen P, Ott P, Andersen PK, Sørensen HT, Vilstrup H. The clinical course of alcoholic liver cirrhosis: a Danish population-based cohort study. *Hepatology* 2010;51: 1675-1682.
5. Groeneweg M, Moerland W, Quero JC, Krabbe PF, Schalm SW. Screening of subclinical hepatic encephalopathy. *J Hepatol* 2000; 32: 748-753.
6. Saxena N, Bhatia M, Joshi YK, Garg PK, Tandon RK. Auditory P300 event-related potentials and number connection test for evaluation of subclinical hepatic encephalopathy in patients with cirrhosis of the liver: a follow-up study. *J Gastroenterol Hepatol* 2001;16: 322-327.
7. Schomerus H, Hamster W. Quality of life in cirrhotics with minimal hepatic encephalopathy. *Metab Brain Dis* 2001;16: 37-41.
8. Sharma P, Sharma BC, Puri V, Sarin SK. Critical flicker frequency: diagnostic tool for minimal hepatic encephalopathy. *J Hepatol* 2007; 47:67-73.
9. Bajaj JS. Management options for minimal hepatic encephalopathy. *Expert Rev Gastroenterol Hepatol* 2008;2:785-790.
10. Benvegna L, Gios M, Boccato S, Alberti A. Natural history of compensated viral cirrhosis: a prospective study on the incidence and hierarchy of major complications. *Gut* 2004;53: 744-749.
11. Watson H, Jepsen P, Wong F, Gines P, Cordoba J, Vilstrup H. Satavaptan treatment for ascites in patients with cirrhosis: a meta-analysis of effect on hepatic encephalopathy development. *Metab Brain Dis* 2013; 28:301-305.
12. Deltenre P, Mathurin P, Dharancy S, Moreau R, Bulois P, Henrion J, Pruvot FR, Ernst O, Paris JC, Lebrec D. Transjugular intrahepatic portosystemic shunt in refractory ascites: a meta-analysis. *Liver Int*. 2005;25(2):349-56.

13. Boyer TD, Haskal ZJ. The role of transjugular intrahepatic portosystemic shunt (TIPS) in the management of portal hypertension: update 2009. *Hepatology* 2010; 51:306.
14. Riggio O, Angeloni S, Salvatori FM, De SA, Cerini F, Farcomeni A, et al. Incidence, natural history, and risk factors of hepatic encephalopathy after transjugular intrahepatic portosystemic shunt with polytetrafluoroethylene-covered stent grafts. *AmJ Gastroenterol* 2008;103; 2738-2746.
15. Bai M, Qi X, Yang Z, Yin Z, Nie Y, Yuan S, et al. Predictors of hepatic encephalopathy after transjugular intrahepatic portosystemic shunt in cirrhotic patients: a systematic review. *J Gastroenterol Hepatol* 2011; 26:943-951.
16. Maleux G, Verslype C, Heye S, Wilms G, Marchal G, Nevens F. Endovascular shunt reduction in the management of transjugular portosystemic shunt-induced hepatic encephalopathy: preliminary experience with reduction stents and stent-grafts. *AJR Am J Roentgenol.* 2007;188(3):659-64.
17. Tripathi D, Jalan R. Transjugular intrahepatic portosystemic stent-shunt in the management of gastric and ectopic varices. *Eur J Gastroenterol Hepatol.* 2006; 18(11):1155-60.
18. Bureau C, Garcia-Pagan JC, Otal P, Pomier-Layrarques G, Chabbert V, Perreault P, Péron JM, Abraldes JG, Bouchard L, Bilbao JI, Bosch J, Rousseau H, Vinel JP. Improved clinical outcome using polytetrafluoroethylene-coated stents for TIPS: results of a randomized study. *Gastroenterology* 2004; 126 (2) : 469-75.
19. García-Pagán JC, Caca K, Bureau C, Laleman W, Appenrodt B, Luca A, Abraldes JG, Nevens F, Vinel JP, Mössner J, Bosch J; Early TIPS (Transjugular Intrahepatic Portosystemic Shunt) Cooperative Study Group. Early use of TIPS in patients with cirrhosis and variceal bleeding. *N Engl J Med.* 2010 24;3 62(25):2370-9.
20. Bureau C, Thabut D, Oberti F, Dharancy S, Carbonell N, Bouvier A, Mathurin P, Otal P, Cabarro P, Péron JM, Vinel JP. Transjugular Intrahepatic Portosystemic Shunts With Covered Stents Increase Transplant-Free Survival of Patients With Cirrhosis and Recurrent Ascites. *Gastroenterology.* 2017;152(1):157-163.
21. Orman ES, Perkins A, Ghabril M, et al (2015) The confusion assessment method for the intensive care unit in patients with cirrhosis. *Metab Brain Dis* 30:1063–71.
22. Laubenberger J, Häussinger D, Bayer S, Gufler H, Hennig J, Langer M. Proton magnetic resonance spectroscopy of the brain in symptomatic and asymptomatic patients with liver cirrhosis. *Gastroenterology.* 1997;112(5):1610-6.
23. Shawcross DL, Davies NA, Williams R. Systemic inflammatory response exacerbates the neuropsychological effects of induced hyperammonemia in cirrhosis. *Journal of Hepatology* 2004 ; 40:247–54.

24. Basile AS, Hughes RD, Harrison PM, Murata Y, Pannell L, Jones EA, Williams R, Skolnick P. Elevated brain concentrations of 1,4-benzodiazepines in fulminant hepatic failure. *N Engl J Med.* 1991; 325(7): 473-8.
25. Butterworth RF. Neurosteroids in hepatic encephalopathy: Novel insights and new therapeutic opportunities. *J Steroid Biochem Mol Biol.* 2016; 160:94-7.
26. Montes S, Alcaraz-Zubeldia M, Muriel P, Ríos C. Striatal manganese accumulation induces changes in dopamine metabolism in the cirrhotic rat. *Brain Res.* 2001; 891(1-2): 123-9.
27. Rose C, Butterworth RF, Zayed J, Normandin L, Todd K, Michalak A, Spahr L, Huet PM, Pomier-Layrargues G. Manganese deposition in basal ganglia structures results from both portal-systemic shunting and liver dysfunction. *Gastroenterology.* 1999;117(3):640-4.
28. Merli M, Lucidi C, Pentassuglio I, Giannelli V, Giusto M, Di Gregorio V, Pasquale C, Nardelli S, Lattanzi B, Venditti M, Riggio O. Increased risk of cognitive impairment in cirrhotic patients with bacterial infections. *J Hepatol.* 2013;59(2):243-50.
29. Shawcross DL, Wright G, Olde Damink SW, Jalan R. Role of ammonia and inflammation in minimal hepatic encephalopathy. *Metab Brain Dis.* 2007 ;22(1):125-38.
30. Contrat I, Tranah TH, Shawcross DL. Inflammation and hepatic encephalopathy. *Arch Biochem Biophys.* 2013;536 (2):189-96.
31. Bajaj JS, Heuman DM, Hylemon PB, Sanyal AJ, White MB, Monteith P, Noble NA, Unser AB, Daita K, Fisher AR, Sikaroodi M, Gillevet PM. Altered profile of human gut microbiome is associated with cirrhosis and its complications. *J Hepatol.* 2014;60(5):940-7.
32. Bajaj JS, Schubert CM, Heuman DM, Wade JB, Gibson DP, Topaz A, Saeian K, Hafeezullah M, Bell DE, Sterling RK, Stravitz RT, Luketic V, White MB, Sanyal AJ. Persistence of cognitive impairment after resolution of overt hepatic encephalopathy. *Gastroenterology.* 2010;138(7):2332-40.
33. Bajaj JS, Kassam Z, Fagan A, Gavis EA, Liu E, Cox IJ, Kheradman R, Heuman D, Wang J, Gurry T, Williams R, Sikaroodi M, Fuchs M, Alm E, John B, Thacker LR, Riva A, Smith M, Taylor-Robinson SD, Gillevet PM. Fecal Microbiota Transplant from a Rational Stool Donor Improves Hepatic Encephalopathy: A Randomized Clinical Trial. *Hepatology.* 2017 Jun 6. doi: 10.1002/hep.29306.
34. Watanabe A, Shiota T, Okita M. Effect of a branched chain amino acid-enriched nutritional product on the pathophysiology of the liver and nutritional state of patients with liver cirrhosis. *Acta Med Okayama* 1983;37:321-33.
35. Nguyen JH, Yamamoto S, Steers J, et al (2006) Matrix metalloproteinase-9 contributes to brain extravasation and edema in fulminant hepatic failure mice. *J Hepatol* 44:1105-14.
36. Weiss N, Junot C, Rudler M, et al (2016) Hepatic versus drug-induced encephalopathy in cirrhotic patients? *Liver Int* [in press]

37. Weiss N, Barbier Saint Hilaire P, Colsch B, Isnard F, Attala S, Schaefer A, Amador MD, Rudler M, Lamari F, Sedel F, Thabut D, Junot C. Cerebrospinal fluid metabolomics highlights dysregulation of energy metabolism in overt hepatic encephalopathy. *J Hepatol*. 2016;65(6):1120-1130.
38. Assaraf J, Weiss N, Thabut D. Proton Pump Inhibitor Administration Triggers Encephalopathy in Cirrhotic Patients by Modulating Blood-Brain Barrier Drug Transport. *Gastroenterology*. 2017;152(8):2077.
39. Cadranel JF, Lebiez E, Di Martino V, Bernard B, El Koury S, Tourbah A, Pidoux B, Valla D, Opolon P. Focal neurological signs in hepatic encephalopathy in cirrhotic patients: an underestimated entity? *Am J Gastroenterol*. 2001;96(2):515-8.
40. Delanty N, French JA, Labar DR, Pedley TA, Rowan AJ. Status epilepticus arising de novo in hospitalized patients: an analysis of 41 patients. *Seizure*. 2001;10(2):116-9. *Acta Neurol Scand*. 2003;107(2):142-4.
41. Eleftheriadis N(1), Furla E, Eleftheriadis D, Karlovasitou A. Status epilepticus as a manifestation of hepatic encephalopathy. *Acta Neurol Scand*. 2003;107(2):142-4.
42. Rudler M, Marois C, Weiss N, Thabut D, Navarro V; Brain-Liver Pitié-Salpêtrière Study Group (BLIPS). Status epilepticus in patients with cirrhosis: How to avoid misdiagnosis in patients with hepatic encephalopathy. *Seizure*. 2017;45:192-197.
43. Conn HO. A rational program for the management of hepatic coma. *Gastroenterology*. 1969;57(6):715-23.
44. Bajaj JS, Cordoba J, Mullen KD, Amodio P, Shawcross DL, Butterworth RF, Morgan MY; International Society for Hepatic Encephalopathy and Nitrogen Metabolism (ISHEN). Review article: the design of clinical trials in hepatic encephalopathy--an International Society for Hepatic Encephalopathy and Nitrogen Metabolism (ISHEN) consensus statement. *Aliment Pharmacol Ther*. 2011;33(7):739-47.
45. Hassanein TI, Hilsabeck RC, Perry W. Introduction to the Hepatic Encephalopathy Scoring Algorithm (HESA). *Dig Dis Sci*. 2008;53(2):529-38.
46. Ortiz M, Córdoba J, Doval E, Jacas C, Pujadas F, Esteban R, Guardia J. Development of a clinical hepatic encephalopathy staging scale. *Aliment Pharmacol Ther*. 2007; 15;26(6):859-67.
47. Simón-Talero M, García-Martínez R, Torrens M, Augustin S, Gómez S, Pereira G, Guevara M, Ginés P, Soriano G, Román E, Sánchez-Delgado J, Ferrer R, Nieto JC, Sunyé P, Fuentes I, Esteban R, Córdoba J. Effects of intravenous albumin in patients with cirrhosis and episodic hepatic encephalopathy: a randomized double-blind study. *J Hepatol*. 2013;59(6):1184-92.
48. Mouri S, Tripon S, Rudler M, Mallet M, Mayaux J, Thabut D, Weiss N. FOUR score, a reliable score for assessing overt hepatic encephalopathy in cirrhotic patients. *Neurocrit Care*. 2015;22(2):251-7.

49. Kundra A(1), Jain A, Banga A, Bajaj G, Kar P. Evaluation of plasma ammonia levels in patients with acute liver failure and chronic liver disease and its correlation with the severity of hepatic encephalopathy and clinical features of raised intracranial tension. *Clin Biochem.* 2005;38(8):696-9.
50. Schiff S, Casa M, Di Caro V, Aprile D, Spinelli G, De Rui M, Angeli P, Amodio P, Montagnese S. A low-cost, user-friendly electroencephalographic recording system for the assessment of hepatic encephalopathy. *Hepatology.* 2016;63(5):1651-9.
51. Lai CH, Cheng PY, Chen YY. Liver cirrhosis and risk of intracerebral hemorrhage: a 9-year follow-up study. *Stroke.* 2011;42(9):2615-7.
52. Grønbaek H, Johnsen SP, Jepsen P, Gislum M, Vilstrup H, Tage-Jensen U, Sørensen HT. Liver cirrhosis, other liver diseases, and risk of hospitalisation for intracerebral haemorrhage: a Danish population-based case-control study. *BMC Gastroenterol.* 2004;8:16.
53. Agrawal S, Umapathy S, Dhiman RK. Minimal hepatic encephalopathy impairs quality of life. *J Clin Exp Hepatol.* 2015;5(Suppl 1):S42-8.
54. Prakash RK, Mullen KD. Is poor quality of life always present with minimal hepatic encephalopathy? *Liver Int.* 2011;31(7):908-10.
55. Román E, Córdoba J, Torrens M, Guarner C, Soriano G. Falls and cognitive dysfunction impair health-related quality of life in patients with cirrhosis. *Eur J Gastroenterol Hepatol.* 2013;25(1):77-84.
56. Román E, Córdoba J, Torrens M, Torras X, Villanueva C, Vargas V, Guarner C, Soriano G. Minimal hepatic encephalopathy is associated with falls. *Am J Gastroenterol.* 2011;106(3):476-82.
57. Wein C, Koch H, Popp B, Oehler G, Schauder P. Minimal hepatic encephalopathy impairs fitness to drive. *Hepatology.* 2004;39(3):739-45.
58. Ferenci P, Lockwood A, Mullen K, Tarter R, Weissenborn K, Blei AT. Hepatic encephalopathy--definition, nomenclature, diagnosis, and quantification: final report of the working party at the 11th World Congresses of Gastroenterology, Vienna, 1998. *Hepatology.* 2002;35(3):716-21.
59. Randolph C, Hilsabeck R, Kato A, Kharbanda P, Li YY, Mapelli D, Ravdin LD, Romero-Gomez M, Stracciari A, Weissenborn K; International Society for Hepatic Encephalopathy and Nitrogen Metabolism (ISHEN). Neuropsychological assessment of hepatic encephalopathy: ISHEN practice guidelines. *Liver Int.* 2009;29 (5):629-35.
60. Duarte-Rojo A, Estradas J, Hernández-Ramos R, Ponce-de-León S, Córdoba J, Torre A. Validation of the psychometric hepatic encephalopathy score (PHES) for identifying patients with minimal hepatic encephalopathy. *Dig Dis Sci.* 2011 ;56 (10):3014-23.

61. Tsai CF, Chu CJ, Huang YH, Wang YP, Liu PY, Lin HC, Lee FY, Lu CL. Detecting minimal hepatic encephalopathy in an endemic country for hepatitis B: the role of psychometrics and serum IL-6. *PLoS One*. 2015;10 (6):e0128437.
62. Romero-Gómez M, Córdoba J, Jover R, del Olmo JA, Ramírez M, Rey R, de Madaria E, Montoliu C, Nuñez D, Flavia M, Compañy L, Rodrigo JM, Felipo V. Value of the critical flicker frequency in patients with minimal hepatic encephalopathy. *Hepatology*. 2007;45 (4):879-85.
63. Kircheis G, Wettstein M, Timmermann L, Schnitzler A, Häussinger D. Critical flicker frequency for quantification of low-grade hepatic encephalopathy. *Hepatology*. 2002;35 (2):357-66.
64. Berlioux P, Robic MA, Poirson H, Métivier S, Otal P, Barret C, Lopez F, Péron JM, Vinel JP, Bureau C. Pre-transjugular intrahepatic portosystemic shunts (TIPS) prediction of post-TIPS overt hepatic encephalopathy: the critical flicker frequency is more accurate than psychometric tests. *Hepatology*. 2014;59 (2):622-9.
65. Elkington SG, Floch MH, Conn HO. Lactulose in the treatment of chronic portal-systemic encephalopathy. A double-blind clinical trial. *N Engl J Med*. 1969 21;281(8):408-12
66. Glud LL, Vilstrup H, Morgan MY. Nonabsorbable disaccharides for hepatic encephalopathy: A systematic review and meta-analysis. *Hepatology*. 2016;64 (3):908-22.
67. Rahimi RS, Cuthbert JA, Rockey DC. Lactulose vs Polyethylene Glycol for Treatment of Hepatic Encephalopathy-Reply. *JAMA Intern Med*. 2015;175 (5):868-9
68. Bass NM, Mullen KD, Sanyal A, Poordad F, Neff G, Leevy CB, Sigal S, Sheikh MY, Beavers K, Frederick T, Teperman L, Hillebrand D, Huang S, Merchant K, Shaw A, Bortey E, Forbes WP. Rifaximin treatment in hepatic encephalopathy. *N Engl J Med*. 2010;362 (12):1071-81
69. Sharma BC, Sharma P, Lunia MK, Srivastava S, Goyal R, Sarin SK. A randomized, double-blind, controlled trial comparing rifaximin plus lactulose with lactulose alone in treatment of overt hepatic encephalopathy. *Am J Gastroenterol*. 2013;108 (9):1458-63.
70. Bajaj JS. Review article: potential mechanisms of action of rifaximin in the management of hepatic encephalopathy and other complications of cirrhosis. *Aliment Pharmacol Ther*. 2016;43 Suppl 1:11-26.
71. Sanyal A, Younossi ZM, Bass NM, Mullen KD, Poordad F, Brown RS, Vemuru RP, Mazen Jamal M, Huang S, Merchant K, Bortey E, Forbes WP. Randomised clinical trial: rifaximin improves health-related quality of life in cirrhotic patients with hepatic encephalopathy - a double-blind placebo-controlled study. *Aliment Pharmacol Ther*. 2011;34(8):853-61.
72. Zullo A, Ridola L, Hassan C. Rifaximin therapy and *Clostridium difficile* infection: a note of caution. *J Clin Gastroenterol*. 2013;47(8):737.

73. Neff GW, Jones M, Jonas M, Ravinuthala R, Novick D, Kaiser TE, Kemmer N. Lack of *Clostridium difficile* infection in patients treated with rifaximin for hepatic encephalopathy: a retrospective analysis. *J Clin Gastroenterol*. 2013;47 (2):188-92.
74. Bai M, Yang Z, Qi X, Fan D, Han G. L-ornithine-L-aspartate for hepatic encephalopathy in patients with cirrhosis: a meta-analysis of randomized controlled trials. *J Gastroenterol Hepatol*. 2013;28 (5):783-92.
75. Bai M, He C, Yin Z, Niu J, Wang Z, Qi X, Liu L, Yang Z, Guo W, Tie J, Bai W, Xia J, Cai H, Wang J, Wu K, Fan D, Han G. Randomised clinical trial: L-ornithine-L-aspartate reduces significantly the increase of venous ammonia concentration after TIPSS. *Aliment Pharmacol Ther*. 2014;40 (1):63-71.
76. Ventura-Cots M, Arranz JA, Simón-Talero M, Torrens M, Blanco A, Riudor E, Fuentes I, Suñé P, Soriano G, Córdoba J. Safety of ornithine phenylacetate in cirrhotic decompensated patients: an open-label, dose-escalating, single-cohort study. *J Clin Gastroenterol*. 2013;47 (10):881-7.
77. Rockey DC, Vierling JM, Mantry P, Ghabril M, Brown RS Jr, Alexeeva O, Zupanets IA, Grinevich V, Baranovsky A, Dudar L, Fadiieienko G, Kharchenko N, Klaryts'ka I, Morozov V, Grewal P, McCashland T, Reddy KG, Reddy KR, Sypliyiv V, Bass NM, Dickinson K, Norris C, Coakley D, Mokhtarani M, Scharschmidt BF; HALT-HE Study Group. Randomized, double-blind, controlled study of glycerol phenylbutyrate in hepatic encephalopathy. *Hepatology*. 2014 ;59(3):1073-83.
78. Hassanein TI, Tofteng F, Brown RS Jr, McGuire B, Lynch P, Mehta R, Larsen FS, Gornbein J, Stange J, Blei AT. Randomized controlled study of extracorporeal albumin dialysis for hepatic encephalopathy in advanced cirrhosis. *Hepatology*. 2007; 46 (6):1853-62.
79. Bañares R, Nevens F, Larsen FS, Jalan R, Albillos A, Dollinger M, Saliba F, Sauerbruch T, Klammt S, Ockenga J, Pares A, Wendon J, Brünner T, Kramer L, Mathurin P, de la Mata M, Gasbarrini A, Müllhaupt B, Wilmer A, Laleman W, Eefsen M, Sen S, Zipprich A, Tenorio T, Pavesi M, Schmidt HH, Mitzner S, Williams R, Arroyo V; RELIEF study group. Extracorporeal albumin dialysis with the molecular adsorbent recirculating system in acute-on-chronic liver failure: the RELIEF trial. *Hepatology*. 2013;57 (3):1153-62.
80. Dalal R, McGee RG, Riordan SM, Webster AC. Probiotics for people with hepatic encephalopathy. *Cochrane Database Syst Rev*. 2017;2:CD008716.
81. Gluud LL, Dam G, Les I, Marchesini G, Borre M, Aagaard NK, Vilstrup H. Branched-chain amino acids for people with hepatic encephalopathy. *Cochrane Database Syst Rev*. 2017;5:CD001939.
82. Rudler M. Méthodes de traitement des varices oesophagiennes. *EMC Gastro-entérologie*; volume 11, N 4, octobre 2016.
83. Jalan R, John TG, Redhead DN, Garden OJ, Simpson KJ, Finlayson ND, Hayes PC. A comparative study of emergency transjugular intrahepatic portosystemic stent-shunt and

esophageal transection in the management of uncontrolled variceal hemorrhage. *Am J Gastroenterol.* 1995;90 (11):1932-7.

84. McCormick PA, Dick R, Panagou EB, Chin JK, Greenslade L, McIntyre N, Burroughs AK. Emergency transjugular intrahepatic portosystemic stent shunting as salvage treatment for uncontrolled variceal bleeding. *Br J Surg* 1994;81:1324–1327.

85. Sanyal AJ, Freedman AM, Luketic VA, Purdum PP, Shiffman ML, Tisnado J, Cole PE. "Salvage" transjugular intrahepatic portosystemic shunts: gastric fundal compared with esophageal variceal bleeding. *Gastroenterology.* 1996;111 (1):138-46.

86. Chau TN, Patch D, Chan YW, Nagral A, Dick R, Burroughs AK. Transjugular intrahepatic portosystemic shunts for patients with active variceal hemorrhage unresponsive to sclerotherapy. *Gastroenterology.* 1998;114 (5):981-7.

87. Gerbes AL, Gülberg V, Wiggershauser T, Holl J, Reiser M. Transjugular intrahepatic portosystemic shunt (TIPS) for variceal bleeding in portal hypertension: comparison of emergency and elective interventions. *Dig Dis Sci.* 1998;43(11):2463-9.

88. Bañares R, Casado M, Rodríguez-Láiz JM, Camúñez F, Matilla A, Echenagusía A, Simó G, Piqueras B, Clemente G, Cos E. Urgent transjugular intrahepatic portosystemic shunt for control of acute variceal bleeding. *Am J Gastroenterol.* 1998;93 (1):75-9.

89. Azoulay D, Castaing D, Majno P, Saliba F, Ichai P, Smail A, Delvart V, Danaoui M, Samuel D, Bismuth H. Salvage transjugular intrahepatic portosystemic shunt for uncontrolled variceal bleeding in patients with decompensated cirrhosis. *J Hepatol.* 2001;35(5):590-7.

90. Rudler JFHOD 2010, Poster 54

91. Rudler M, Rousseau G, Thabut D. Salvage transjugular intrahepatic portosystemic shunt followed by early transplantation in patients with Child C14-15 cirrhosis and refractory variceal bleeding: a strategy improving survival. *Transpl Int.* 2013; 26 (6):E50-1.

92. Holster IL, Tjwa ET, Moelker A, Wils A, Hansen BE, Vermeijden JR, Scholten P, van Hoek B, Nicolai JJ, Kuipers EJ, Pattynama PM, van Buuren HR. Covered transjugular intrahepatic portosystemic shunt versus endoscopic therapy + β -blocker for prevention of variceal rebleeding. *Hepatology.* 2016;63 (2):581-9.

93. Qi X(1), Tian Y, Zhang W, Zhao H, Han G, Guo X. Covered TIPS for secondary prophylaxis of variceal bleeding in liver cirrhosis: A systematic review and meta-analysis of randomized controlled trials. *Medicine (Baltimore).* 2016;95 (50):e5680.

94. Sauerbruch T, Mengel M, Dollinger M, Zipprich A, Rössle M, Panther E, Wiest R, Caca K, Hoffmeister A, Lutz H, Schoo R, Lorenzen H, Trebicka J, Appenrodt B, Schepke M, Fimmers R; German Study Group for Prophylaxis of Variceal Rebleeding. Prevention of Rebleeding From Esophageal Varices in Patients With Cirrhosis Receiving Small-Diameter Stents Versus Hemodynamically Controlled Medical Therapy. *Gastroenterology.* 2015;149 (3):660-8.

95. Moitinho E, Escorsell A, Bandi JC, Salmerón JM, García-Pagán JC, Rodés J, Bosch J. Prognostic value of early measurements of portal pressure in acute variceal bleeding. *Gastroenterology*. 1999;117(3):626-31.
96. Monescillo A, Martinez-Lagares F, Ruiz-del-Arbol L, Sierra A, Guevara C, Jimenez E, et al. Influence of portal hyper-tension and its early decompression by TIPS placement on the outcome of variceal bleeding. *Hepatology* 2004;40:793—801.
97. García-Pagán JC, Caca K, Bureau C, Laleman W, Appenrodt B, Luca A, Abraldes JG, Nevens F, Vinel JP, Mössner J, Bosch J; Early TIPS (Transjugular Intrahepatic Portosystemic Shunt) Cooperative Study Group. Early use of TIPS in patients with cirrhosis and variceal bleeding. *N Engl J Med*. 2010 24;362 (25):2370-9.
98. Rudler M, Cluzel P, Corvec TL, Benosman H, Rousseau G, Poynard T, Thabut D. Early-TIPSS placement prevents rebleeding in high-risk patients with variceal bleeding, without improving survival. *Aliment Pharmacol Ther*. 2014;40 (9):1074-80.
99. Thabut D, Pauwels A, Carbonell N, Remy AJ, Nahon P, Causse X, Cervoni JP, Cadranel JF, Archambeaud I, Bramli S, Ehrhard F, Ah-Soune P, Rostain F, Pariente A, Vergniol J, Dupuychaffray JP, Pelletier AL, Skinazi F, Guillygomarc'h A, Vitte RL, Henrion J, Combet S, Rudler M, Bureau C; des Hépto-Gastroentérologues des Hôpitaux Généraux (ANGH). Cirrhotic patients with portal hypertension-related bleeding and an indication for early-TIPS: a large multicentre audit with real-life results. *J Hepatol*. 2017 Sep 13.
100. Ginés P, Arroyo V, Quintero E, Planas R, Bory F, Cabrera J, Rimola A, Viver J, Camps J, Jiménez W, et al. Comparison of paracentesis and diuretics in the treatment of cirrhotics with tense ascites. Results of a randomized study. *Gastroenterology*. 1987;93 (2):234-41.
101. Arroyo V, Colmenero J. Ascites and hepatorenal syndrome in cirrhosis: pathophysiological basis of therapy and current management. *J Hepatol*. 2003;38 Suppl 1:S69-89.
102. Bureau C, Adebayo D, Chalret de Rieu M, Elkrief L, Valla D, Peck-Radosavljevic M, McCune A, Vargas V, Simon-Talero M, Cordoba J, Angeli P, Rosi S, MacDonald S, Malago M, Stepanova M, Younossi ZM, Trepte C, Watson R, Borisenko O, Sun S, Inhaber N, Jalan R. Alfapump® system vs. large volume paracentesis for refractory ascites: A multicenter randomized controlled study. *J Hepatol*. 2017 Jun 21. pii: S0168-8278(17)32080-9.
103. Rössle M(1), Ochs A, Gülberg V, Siegerstetter V, Holl J, Deibert P, Olschewski M, Reiser M, Gerbes AL. A comparison of paracentesis and transjugular intrahepatic portosystemic shunting in patients with ascites. *N Engl J Med*. 2000;342 (23):1701-7.
104. Ginès P, Uriz J, Calahorra B, Garcia-Tsao G, Kamath PS, Del Arbol LR, Planas R, Bosch J, Arroyo V, Rodés J. Transjugular intrahepatic portosystemic shunting versus paracentesis plus albumin for refractory ascites in cirrhosis. *Gastroenterology*. 2002;123 (6):1839-47.
105. Sanyal AJ, Genning C, Reddy KR, Wong F, Kowdley KV, Benner K, McCashland T; North American Study for the Treatment of Refractory Ascites Group. The North American Study for the Treatment of Refractory Ascites. *Gastroenterology*. 2003;124 (3):634-41.

106. Salerno F, Merli M, Riggio O, Cazzaniga M, Valeriano V, Pozzi M, Nicolini A, Salvatori F. Randomized controlled study of TIPS versus paracentesis plus albumin in cirrhosis with severe ascites. *Hepatology*. 2004 ;40 (3):629-35.
107. Lebrec D, Giuily N, Hadengue A, Vilgrain V, Moreau R, Poynard T, Gadano A, Lassen C, Benhamou JP, Erlinger S. Transjugular intrahepatic portosystemic shunts: comparison with paracentesis in patients with cirrhosis and refractory ascites: a randomized trial. French Group of Clinicians and a Group of Biologists. *J Hepatol*. 1996 ;25 (2):135-44.
108. Salerno F, Cammà C, Enea M, Rössle M, Wong F. Transjugular intrahepatic portosystemic shunt for refractory ascites: a meta-analysis of individual patient data. *Gastroenterology*. 2007;133(3):825-34. Epub 2007 Jun 20. Erratum in: *Gastroenterology*. 2007;133 (5):1746.
109. Nardelli S, Lattanzi B, Torrisi S, Greco F, Farcomeni A, Gioia S, Merli M, Riggio O. Sarcopenia Is Risk Factor for Development of Hepatic Encephalopathy After Transjugular Intrahepatic Portosystemic Shunt Placement. *Clin Gastroenterol Hepatol*. 2017 ;15 (6):934-936.
110. Kochar N, Tripathi D, Ireland H, Redhead DN, Hayes PC. Transjugular intrahepatic portosystemic stent shunt (TIPSS) modification in the management of post-TIPSS refractory hepatic encephalopathy. *Gut*. 2006;55(11):1617-23.
111. Masson S, Mardini HA, Rose JD, Record CO. Hepatic encephalopathy after transjugular intrahepatic portosystemic shunt insertion: a decade of experience. *QJM*. 2008 Jun;101 (6):493-501.
112. Stadlbauer V(1), Tauss J, Portugaller HR, Stiegler P, Iberer F, Stauber RE. Hepatic encephalopathy following transjugular intrahepatic portosystemic shunt (TIPS): management with L-ornithine-L-aspartate and stent reduction. *Metab Brain Dis*. 2007;22 (1):45-50.
113. Stefánková J, Hůleki P, Babu A, Cermáková E, Safka V, Stefanek J, Fejfar T, Krajina A. Hepatic encephalopathy due to TIPS--retrospective study. *Hepatogastroenterology*. 2007;54 (74):480-4.
114. Weitzman G(1), Schamberg NJ, Lake-Bakaar G. Synergism between hepatocellular injury and shunting in portosystemic encephalopathy (PSE): case report of acute brittle TIPS-induced PSE. *Dig Dis Sci*. 2007;52 (11):3270-4.
115. Wang Q, Lv Y, Bai M, Wang Z, Liu H, He C, Niu J, Guo W, Luo B, Yin Z, Bai W, Chen H, Wang E, Xia D, Li X, Yuan J, Han N, Cai H, Li T, Xie H, Xia J, Wang J, Zhang H, Wu K, Fan D, Han G. Eight millimetre covered TIPS does not compromise shunt function but reduces hepatic encephalopathy in preventing variceal rebleeding. *J Hepatol*. 2017;67 (3):508-516.
116. Riggio O, Nardelli S, Pasquale C, Pentassuglio I, Gioia S, Onori E, Frieri C, Salvatori FM, Merli M. No effect of albumin infusion on the prevention of hepatic encephalopathy after transjugular intrahepatic portosystemic shunt. *Metab Brain Dis*. 2016;31 (6):1275-1281.

117. Riggio O, Masini A, Efrati C, Nicolao F, Angeloni S, Salvatori FM, Bezzi M, Attili AF, Merli M. Pharmacological prophylaxis of hepatic encephalopathy after transjugular intrahepatic portosystemic shunt: a randomized controlled study. *J Hepatol.* 2005;42(5):674-9.
118. Inoue E, Hori S, Narumi Y, Fujita M, Kuriyama K, Kadota T, Kuroda C. Portal-systemic encephalopathy: presence of basal ganglia lesions with high signal intensity on MR images. *Radiology.* 1991;179 (2):551-5.
119. Weissenborn K, Ehrenheim C, Hori A, Kubicka S, Manns MP. Pallidal lesions in patients with liver cirrhosis: clinical and MRI evaluation. *Metab Brain Dis.* 1995;10 (3):219-31.
120. Mirowitz SA, Westrich TJ, Hirsch JD. Hyperintense basal ganglia on T1-weighted MR images in patients receiving parenteral nutrition. *Radiology.* 1991;181(1):117-20.
121. Mirowitz SA, Westrich TJ. Basal ganglial signal intensity alterations: reversal after discontinuation of parenteral manganese administration. *Radiology.* 1992;185 (2):535-6.
122. Geissler A, Lock G, Fründ R, Held P, Hollerbach S, Andus T, Schölmerich J, Feuerbach S, Holstege A. Cerebral abnormalities in patients with cirrhosis detected by proton magnetic resonance spectroscopy and magnetic resonance imaging. *Hepatology.* 1997;25 (1):48-54.
123. Rose C, Butterworth RF, Zayed J, Normandin L, Todd K, Michalak A, Spahr L, Huet PM, Pomier-Layrargues G. Manganese deposition in basal ganglia structures results from both portal-systemic shunting and liver dysfunction. *Gastroenterology.* 1999;117 (3):640-4.
124. Das K, Singh P, Chawla Y, Duseja A, Dhiman RK, Suri S. Magnetic resonance imaging of brain in patients with cirrhotic and non-cirrhotic portal hypertension. *Dig Dis Sci.* 2008;53 (10):2793-8.
125. Nolte W, Wiltfang J, Schindler CG, Unterberg K, Finkenstaedt M, Niedmann PD, Hartmann H, Ramadori G. Bright basal ganglia in T1-weighted magnetic resonance images are frequent in patients with portal vein thrombosis without liver cirrhosis and not suggestive of hepatic encephalopathy. *J Hepatol.* 1998;29 (3):443-9.
126. Brunberg JA, Kanal E, Hirsch W, Van Thiel DH. Chronic acquired hepatic failure: MR imaging of the brain at 1.5 T. *AJNR Am J Neuroradiol.* 1991; 12 (5): 909-14.
127. Zeneroli ML, Cioni G, Crisi G, Vezzelli C, Ventura E. Globus pallidus alterations and brain atrophy in liver cirrhosis patients with encephalopathy: an MR imaging study. *Magn Reson Imaging.* 1991;9 (3):295-302.
128. Tarasów E, Panasiuk A, Siergiejczyk L, Orzechowska-Bobkiewicz A, Lewszuk A, Walecki J, Prokopowicz D. MR and 1H MR spectroscopy of the brain in patients with liver cirrhosis and early stages of hepatic encephalopathy. *Hepatogastroenterology.* 2003; 50 (54): 2149-53.
129. Krieger S, Jauss M, Jansen O, Stiehl A, Sauer P, Geissler M, Theilmann L, Krieger D. MRI findings in chronic hepatic encephalopathy depend on portosystemic shunt: results of a controlled prospective clinical investigation. *J Hepatol.* 1997 ;27 (1):121-6.

130. Allaïli N, Valabrègue R, Auerbach EJ, Guillemot V, Yahia-Cherif L, Bardinet E, Jabourian M, Fossati P, Lehericy S, Marjańska M. Single voxel ¹H spectroscopy in the human hippocampus at 3 T using the LASER sequence: characterization of neurochemical profile and reproducibility. *NMR in Biomedicine* 2015; 28:1209-1217.
131. Kreis R1, Farrow N, Ross BD. Localized ¹H NMR spectroscopy in patients with chronic hepatic encephalopathy. Analysis of changes in cerebral glutamine, choline and inositol. *NMR Biomed.* 1991;4 (2):109-16.
132. Cordoba J, Hinojosa C, Sampedro F, Alonso J, Rovira A, Quiroga S, Esteban R, Guardia J.vUsefulness of magnetic resonance spectroscopy for diagnosis of hepatic encephalopathy in a patient with relapsing confusional syndrome. *Dig Dis Sci.* 2001;46 (11):2451-5.
133. Häussinger D, Laubenberger J, vom Dahl S, Ernst T, Bayer S, Langer M, Gerok W, Hennig J.Proton magnetic resonance spectroscopy studies on human brain myo-inositol in hypo-osmolarity and hepatic encephalopathy. *Gastroenterology.* 1994;107 (5):1475-80.
134. Laubenberger J, Häussinger D, Bayer S, Gufler H, Hennig J, Langer M.Proton magnetic resonance spectroscopy of the brain in symptomatic and asymptomatic patients with liver cirrhosis. *Gastroenterology.* 1997;112 (5):1610-6.
135. Miese F, Kircheis G, Wittsack HJ, Wenserski F, Hemker J, Mödder U, Häussinger D, Cohnen M. ¹H-MR spectroscopy, magnetization transfer, and diffusion-weighted imaging in alcoholic and nonalcoholic patients with cirrhosis with hepatic encephalopathy. *AJNR Am J Neuroradiol.* 2006;27 (5):1019-26.
136. Ross BD. The biochemistry of living tissues: examination by MRS. *NMR Biomed.* 1992;5 (5):215-9. Review.
137. Taylor-Robinson SD, Sargentoni J, Mallalieu RJ, Bell JD, Bryant DJ, Coutts GA, Morgan MY. Cerebral phosphorus-31 magnetic resonance spectroscopy in patients with chronic hepatic encephalopathy. *Hepatology.* 1994;20 (5):1173-8.
138. Taylor-Robinson SD, Sargentoni J, Oatridge A, Bryant DJ, Hajnal JV, Marcus CD, Seery JP, Hodgson HJ, deSouza NM. MR imaging and spectroscopy of the basal ganglia in chronic liver disease: correlation of T1-weighted contrast measurements with abnormalities in proton and phosphorus-31 MR spectra. *Metab Brain Dis.* 1996;11(3):249-68.
139. Geissler A, Lock G, Fründ R, Held P, Hollerbach S, Andus T, Schölmerich J, Feuerbach S, Holstege A. Cerebral abnormalities in patients with cirrhosis detected by proton magnetic resonance spectroscopy and magnetic resonance imaging. *Hepatology.* 1997;25 (1):48-54.
140. Spahr L, Vingerhoets F, Lazeyras F, Delavelle J, DuPasquier R, Giostra E, Mentha G, Terrier F, Hadengue A. Magnetic resonance imaging and proton spectroscopic alterations correlate with parkinsonian signs in patients with cirrhosis. *Gastroenterology.* 2000;119 (3):774-81.

141. Ross BD, Jacobson S, Villamil F, Korula J, Kreis R, Ernst T, Shonk T, Moats RA. Subclinical hepatic encephalopathy: proton MR spectroscopic abnormalities. *Radiology*. 1994;193 (2):457-63.
142. Spahr L, Vingerhoets F, Lazeyras F, Delavelle J, DuPasquier R, Giostra E, Mentha G, Terrier F, Hadengue A. Magnetic resonance imaging and proton spectroscopic alterations correlate with parkinsonian signs in patients with cirrhosis. *Gastroenterology*. 2000;119 (3):774-81.
143. Häussinger D, Laubenberger J, vom Dahl S, Ernst T, Bayer S, Langer M, Gerok W, Hennig J. Proton magnetic resonance spectroscopy studies on human brain myo-inositol in hypo-osmolarity and hepatic encephalopathy. *Gastroenterology* 1994;107 (5):1475-80.
144. Nägele T, Seeger U, Pereira P, Seitz D, Klose U, Kaiser S, Eisold M, Mayer J, Miller S, Huppert P, Grodd W, Voigt K. [MR proton spectroscopy to monitor the concentration changes in cerebral metabolites following a TIPS placement]. *Rofo* 1999 ;170(3):298-303.
145. Grover VP, McPhail MJ, Wylezinska-Arridge M, Crossey, Fitzpatrick JA, Southern L, Saxby BK, Cook NA, Cox IJ, Waldman AD, Dhanjal NS, Bak-Bol A, Williams R, Morgan MY, Taylor-Robinson SD. A longitudinal study of patients with cirrhosis treated with L-ornithine L-aspartate, examined with magnetization transfer, diffusion-weighted imaging and magnetic resonance spectroscopy. *Metab Brain Dis*. 2017;32 (1):77-86.
146. Nucifora PG, Verma R, Lee SK, Melhem ER. Diffusion-tensor MR imaging and tractography: exploring brain microstructure and connectivity. *Radiology*. 2007;245(2):367-84.
147. Tollard E, Galanaud D, Perlberg V, Sanchez-Pena P, Le Fur Y, Abdennour L, Cozzone P, Lehericy S, Chiras J, Puybasset L. Experience of diffusion tensor imaging and 1H spectroscopy for outcome prediction in severe traumatic brain injury: Preliminary results. *Crit Care Med*. 2009; 37(4):1448-55.
148. Galanaud D, Perlberg V, Gupta R, Stevens RD, Sanchez P, Tollard E, de Champfleur NM, Dinkel J, Faivre S, Soto-Ares G, Veber B, Cottenceau V, Masson F, Tourdias T, André E, Audibert G, Schmitt E, Ibarrola D, Dailler F, Vanhauzenhuysse A, Tshibanda L, Payen JF, Le Bas JF, Krainik A, Bruder N, Girard N, Laureys S, Benali H, Puybasset L; Neuro Imaging for Coma Emergence and Recovery Consortium. Assessment of white matter injury and outcome in severe brain trauma: a prospective multicenter cohort. *Anesthesiology*. 2012 ;117(6):1300-10.
149. Dinkel J, Drier A, Khalilzadeh O, Perlberg V, Czernecki V, Gupta R, Gomas F, Sanchez P, Dormont D, Galanaud D, Stevens RD, Puybasset L; for NICER (Neuro Imaging for Coma Emergence and Recovery) Consortium. Long-term white matter changes after severe traumatic brain injury: a 5-year prospective cohort. *AJNR Am J Neuroradiol*. 2014;35(1):23-9.
150. Luyt CE, Galanaud D, Perlberg V, Vanhauzenhuysse A, Stevens RD, Gupta R, Besancenot H, Krainik A, Audibert G, Combes A, Chastre J, Benali H, Laureys S, Puybasset L; Neuro Imaging for Coma Emergence and Recovery Consortium. Diffusion tensor imaging

to predict long-term outcome after cardiac arrest: a bicentric pilot study. *Anesthesiology*. 2012 ;117(6):1311-21.

151. Manchester LC, Lee V, Schmithorst V, Kochanek PM, Panigrahy A, Fink EL. Global and Regional Derangements of Cerebral Blood Flow and Diffusion Magnetic Resonance Imaging after Pediatric Cardiac Arrest. *J Pediatr*. 2016;169:28-35.e1

152. Kale RA, Gupta RK, Saraswat VA, Hasan KM, Trivedi R, Mishra AM, Ranjan P, Pandey CM, Narayana PA. Demonstration of interstitial cerebral edema with diffusion tensor MR imaging in type C hepatic encephalopathy. *Hepatology*. 2006 ;43 (4):698-706.

153. Kumar R, Gupta RK, Elderkin-Thompson V, Huda A, Sayre J, Kirsch C, Guze B, Han S, Thomas MA. Voxel-based diffusion tensor magnetic resonance imaging evaluation of low-grade hepatic encephalopathy. *J Magn Reson Imaging*. 2008;27 (5):1061-8.

154. Chavarria L, Alonso J, García-Martínez R, Aymerich FX, Huerga E, Jacas C, Vargas V, Cordoba J, Rovira A. Biexponential analysis of diffusion-tensor imaging of the brain in patients with cirrhosis before and after liver transplantation. *AJNR Am J Neuroradiol*. 2011;32 (8):1510-7.

155. Ishihara T, Ito M, Niimi Y, Tsujimoto M, Senda J, Kawai Y, Watanabe H, Ishigami M, Ito T, Kamei H, Onishi Y, Nakamura T, Goto H, Naganawa S, Kiuchi T, Sobue G. Clinical and radiological impact of liver transplantation for brain in cirrhosis patients without hepatic encephalopathy. *Clin Neurol Neurosurg*. 2013;115 (11):2341-7.

156. Ahluwalia V, Wade JB, White MB, Gilles HS, Heuman DM, Fuchs M, Gavis EA, Fagan A, Tinsley F, Ganapathy D, Thacker LR, Sterling RK, Stravitz RT, Puri P, Sanyal AJ, Siddiqui MS, Matherly S, Luketic V, Steinberg J, Moeller FG, Bajaj JS. Liver transplantation significantly improves global functioning and cerebral processing. *Liver Transpl*. 2016;22(10):1379-90.

157. Qi R, Zhang LJ, Zhong J, Wu S, Zhang Z, Zhong Y, Ni L, Zheng G, Jiao Q, Wu X, Fan X, Liu Y, Lu G Dynamic changes of intrinsic brain activity in cirrhotic patients after transjugular intrahepatic portosystemic shunt: a resting-state fMRI study. *PLoS One*. 2012;7 (10):e46681.

158. Ahluwalia V, Wade JB, Heuman DM, Hammeke TA, Sanyal AJ, Sterling RK, Stravitz RT, Luketic V, Siddiqui MS, Puri P, Fuchs M, Lennon MJ, Kraft KA, Gilles H, White MB, Noble NA, Bajaj JS. Enhancement of functional connectivity, working memory and inhibitory control on multi-modal brain MR imaging with Rifaximin in Cirrhosis: implications for the gut-liver-brain axis. *Metab Brain Dis*. 2014;29 (4):1017-25.

159. Gómez-Ansón B, Román E, Fernández de Bobadilla R, Pires-Encuentra P, Díaz-Manera J, Núñez F, Martínez-Horta S, Vives-Gilabert Y, Pagonabarraga J, Kulisevsky J, Cordoba J, Guarner C, Soriano G. Alterations in cerebral white matter and neuropsychology in patients with cirrhosis and falls. *PLoS One*. 2015 20;10 (3):e0118930.

160. Raichle ME, Mintun MA. Brain work and brain imaging. *Annu Rev Neurosci*. 2006;29:449-7.

161. Raichle ME, Snyder AZ. A default mode of brain function: a brief history of an evolving idea. *Neuroimage*. 2007;37 (4):1083-90.
162. Anticevic A, Repovs G, Shulman GL, Barch DM. When less is more: TPJ and default network deactivation during encoding predicts working memory performance. *Neuroimage*. 2010;49 (3):2638-48.
163. Mazoyer B, Houdé O, Joliot M, Mellet E, Tzourio-Mazoyer N. Regional cerebral blood flow increases during wakeful rest following cognitive training. *Brain Res Bull*. 2009;80 (3):133-8.
164. Qi R, Zhang LJ, Zhong J, Wu S, Zhang Z, Zhong Y, Ni L, Zheng G, Jiao Q, Wu X, Fan X, Liu Y, Lu G. Dynamic changes of intrinsic brain activity in cirrhotic patients after transjugular intrahepatic portosystemic shunt: a resting-state FMRI study. *PLoS One*. 2012;7 (10):e46681.
165. Zhang LJ, Zheng G, Zhang L, Zhong J, Wu S, Qi R, Li Q, Wang L, Lu G. Altered brain functional connectivity in patients with cirrhosis and minimal hepatic encephalopathy: a functional MR imaging study. *Radiology*. 2012;265 (2):528-36.
166. Zhang LJ, Qi R, Zhong J, Ni L, Zheng G, Xu J, Lu GM. Disrupted functional connectivity of the anterior cingulate cortex in cirrhotic patients without overt hepatic encephalopathy: a resting state fMRI study. *PLoS One*. 2013;8(1):e53206.
167. Zhu XQ, Chen HJ, Wang Y, Cui Y, Teng GJ. Aberrant resting-state corticostriatal functional connectivity in cirrhotic patients with hyperintense globus pallidus on T1-weighted MR imaging. *PLoS One*. 2012;7 (11):e48886.
168. Chen HJ, Zhu XQ, Jiao Y, Li PC, Wang Y, Teng GJ. Abnormal baseline brain activity in low-grade hepatic encephalopathy: a resting-state fMRI study. *J Neurol Sci*. 2012 Jul 15;318 (1-2):140-5.
169. Ni L, Qi R, Zhang LJ, Zhong J, Zheng G, Zhang Z, Zhong Y, Xu Q, Liao W, Jiao Q, Wu X, Fan X, Lu GM. Altered regional homogeneity in the development of minimal hepatic encephalopathy: a resting-state functional MRI study. *PLoS One*. 2012;7(7):e42016.