



HAL
open science

Rôle de l'interleukine-17 dans les infections cutanées induites par les papillomavirus humains

Florence Brunet-Possenti

► **To cite this version:**

Florence Brunet-Possenti. Rôle de l'interleukine-17 dans les infections cutanées induites par les papillomavirus humains. Microbiologie et Parasitologie. Université Paris Cité, 2021. Français. NNT : 2021UNIP7220 . tel-04005793

HAL Id: tel-04005793

<https://theses.hal.science/tel-04005793v1>

Submitted on 27 Feb 2023

HAL is a multi-disciplinary open access archive for the deposit and dissemination of scientific research documents, whether they are published or not. The documents may come from teaching and research institutions in France or abroad, or from public or private research centers.

L'archive ouverte pluridisciplinaire **HAL**, est destinée au dépôt et à la diffusion de documents scientifiques de niveau recherche, publiés ou non, émanant des établissements d'enseignement et de recherche français ou étrangers, des laboratoires publics ou privés.

Université de Paris
Ecole doctorale Bio Sorbonne Paris Cité - ED 562

*Centre de recherche Infection, Antimicrobiens, Modélisation, Evolution (IAME)
UMR 1137 INSERM, Équipe DeSCID*

Rôle de l'interleukine 17 dans les infections cutanées induites par les papillomavirus humains

Par Florence Brunet-Possenti

Thèse de doctorat de Microbiologie

Dirigée par la Professeure Charlotte Charpentier

Présentée et soutenue publiquement à Paris le 15 décembre 2021

Devant un jury composé de :

Directrice de thèse :	Pr Charlotte CHARPENTIER	Université de Paris
Rapporteuse :	Pr Isabelle BOURGAULT -VILLADA	Université Paris- Saclay
Rapporteur :	Pr Slim FOURATI	Université Paris-Est Créteil
Examinatrice :	Pr Anne COUVELARD	Université de Paris
Examinatrice :	Dr Nicole NGO-GIANG-HUONG	Université de Chiang Mai
Examineur :	Pr Vincent DESCAMPS	Université de Paris

REMERCIEMENTS

Merci à Charlotte Charpentier pour sa grande bienveillance et ses conseils précieux pour ce travail et plus largement pour mon parcours universitaire. C'est une chance et un plaisir de travailler avec toi.

Merci à Vincent Descamps pour son enthousiasme et son optimisme qui m'encouragent à aller de l'avant.

Je remercie vivement Isabelle Bourgault-Villada, Slim Fourati Anne Couvelard et Nicole Ngo-Giang-Huong d'avoir accepté de faire partie de mon jury. C'est pour moi un grand honneur.

Merci à Lydia Deschamps pour tout son temps passé sur ce travail, son implication, ses explications et son amitié.

Merci à Gilles Collin et Valentine Ferré pour leur patience à mon égard, même durant la tempête COVID. Sans vous ce travail n'aurait pas vu le jour.

Merci à Diane Descamps pour son soutien et ses ondes positives en toutes circonstances.

Merci à mon Guillaume qui me supporte quotidiennement, dans tous les sens du terme et qui est un chef de famille hors-pair.

Merci à mes parents, mes beaux-parents, Jérôme, Pauline et Johanna pour leur soutien moral (et logistique++).

Merci à Elie, mon petit M, qui m'a appris qu'une nuit de sommeil ça vaut de l'or.

Merci à la joyeuse et glamour équipe de dermatologie pour vos encouragements, je vais pouvoir retirer le panneau « Do not disturb ».

Merci à Valérie, Capucine et Claire qui ont beaucoup (trop) entendu parler de cette thèse.

Et une petite pensée pour ceux qui disaient que c'est de la folie de faire une thèse sans arrêter son activité clinique. Bon, vous n'aviez pas totalement tort mais quand on est bien entouré tout est possible !

TABLE DES MATIERES

Résumés	1
Introduction	2
Préambule	2
Papillomavirus humain	3
1- Historique de la découverte des HPV	3
2- Généralités sur le virus HPV	3
3- Classification des HPV	3
4- Structure du génome des HPV	5
5- Cycle viral des HPV	7
6- Mode de contamination par HPV	8
7- Réponse immunitaire et infection par HPV	9
8- Oncogenèse induite par HPV	10
Oncogenèse induite par les α -HPV	10
Oncogenèse cutanée	12
9- Manifestations cliniques des infections par HPV	13
Infections muqueuses	13
Infections cutanées	15
Infections cutanéomuqueuses	18
Synthèse des manifestations cliniques induites par HPV	19
10-Méthodes de détection des HPV	22
11-Traitement des infections par HPV	22
Traitements curatifs	22
Traitements préventifs	24
Interleukine 17	25
1- Famille des interleukines 17 et leurs récepteurs	25
2- Cellules productrices d'IL-17	25

Lymphocytes Th17	25
Autres cellules sécrétrices d'IL-17	26
3- Signal IL-17	26
4- Effets de l'IL-17	27
IL-17 et immunité dirigée contre les bactéries extracellulaires et les infections fongiques	28
IL-17 et infections virales	28
IL-17 et infections muqueuses par α -HPV	29
IL-17 et infections par HPV cutanés	29
IL-17 et pathologies auto-inflammatoires	30
IL-17 et cancers	31
5- Mesure de l'expression de l'IL-17	32
6- Biothérapies anti-IL-17	32
Modes d'action et indications	32
Profil de tolérance	33
Contexte du travail de thèse et objectifs	34
Premier travail	36
Impact des traitements anti-IL-17 sur les verrues et les infections muqueuses par HPV	37
Contexte et objectifs	37
Méthodes	37
Résultats	41
Discussion	45
Article	47
Deuxième travail	52
Etude de l'expression d'IL-17 dans du tissu de verrue induite par traitement anti-JAK	53
Contexte et objectifs	53
Méthodes	55
Résultats	59
Discussion	60
Article	62

Troisième travail	64
Lien entre infection cutanée par HPV, IL-17 et psoriasis	65
Contexte et objectifs	65
Méthodes	65
Résultats	68
Discussion	71
Article	77
Brevet d'invention	82
Quatrième travail	86
Expression de l'interleukine-17 dans les carcinomes épidermoïdes cutanés	87
Contexte et objectifs	87
Méthodes	87
Résultats	88
Discussion	92
Travaux en cours	94
Mise au point et déroulé de la technique de capture HPV couplée au NGS	94
Premiers résultats d'analyse par capture HPV d'une série de carcinomes cutanés	97
Discussion et perspectives	100
Bibliographie	102

RÉSUMÉS

Rôle de l'interleukine 17 dans les infections cutanées induites par les papillomavirus humains

La physiopathologie exacte des manifestations cutanées induites par les papillomavirus humains (HPV) n'est à ce jour que partiellement élucidée et demeure largement moins bien étudiée que celle des infections muqueuses par HPV, notamment au niveau du col de l'utérus. Pourtant les atteintes cutanées des HPV, en particulier les verrues, constituent l'un des premiers motifs de consultation en dermatologie et leur prise en charge peut être difficile en cas d'atteinte profuse ou de lésions récalcitrantes car les traitements actuellement disponibles n'ont que peu ou pas d'effet sur la prolifération virale. Suite à plusieurs observations cliniques de régression de verrues récalcitrantes sous traitement par anti-interleukine 17 (anti-IL-17) et dans un contexte de publications émergentes suggérant un effet prolifératif de l'IL-17 dans les infections muqueuses par HPV, ce travail a été initié avec l'objectif d'explorer le rôle potentiel de l'IL-17 dans les infections cutanées par HPV. Afin de réaliser ce travail, des outils virologiques permettant la détection des HPV cutanés ont été développés dans le laboratoire de virologie de l'hôpital Bichat Claude-Bernard avec l'élaboration d'une PCR avec amorces à large spectre et dans un second temps la mise en place d'un outil de capture avec sondes d'hybridation couplée au séquençage haut-débit. Trois travaux ont été finalisés, mettant en évidence *in vivo* un effet inhibiteur des anti-IL-17 sur les proliférations cutanées d'HPV ainsi qu'une diminution du portage muqueux d'HPV; et d'autre part la mise en évidence *in vitro* d'une forte expression d'IL-17 dans les verrues cutanées. Ces premières données ont permis le dépôt d'un brevet couvrant l'utilisation des thérapies anti-IL-17 dans les pathologies induites par HPV et ouvrent des perspectives de recherche clinique afin de préciser l'efficacité de ces traitements dans la prise en charge des diverses pathologies en lien avec l'infection HPV.

Mots clés : papillomavirus humain, interleukine 17, verrues, lésions cutanées

Implication of interleukin 17 in the pathogenesis of cutaneous lesions induced by human papillomavirus

To date, the mechanisms underlying the onset of cutaneous lesions induced by human papillomavirus (HPV) remain poorly understood, whereas mucosal HPV infections have been extensively studied, notably the cervical HPV infection. However, cutaneous manifestations related to HPV constitute one of the most frequent reasons for dermatology consultation and can be challenging in case of profuse or recalcitrant lesions since there are no available antiviral drugs for HPV. Following the clinical observations of recalcitrant warts regressing after the introduction of an anti-interleukin-17 (anti-IL-17) therapy in several patients, and in the context of emerging data related to the proliferative effect of IL-17 in the setting of mucosal HPV infection, this work was initiated with the aim of exploring the role of IL-17 in cutaneous HPV infections. In order to perform this work, virological assays were designed for the detection of cutaneous HPV and implemented in the department of virology of Bichat-Claude Bernard Hospital, firstly with a broad spectrum PCR and thereafter with probe based capture coupled with next generation sequencing. We conducted three studies, showing an inhibitory effect of anti-IL-17 *in vivo* on cutaneous HPV proliferation, as well as a favorable evolution of genital HPV infection. A strong expression of IL-17 in wart samples was also highlighted *in vitro*. These first data lead to the patenting of anti-IL-17 use for the management of HPV infection. These preliminary results also constitute a strong rationale for a clinical trial in order to confirm our results.

Keywords: human papillomavirus, interleukin 17, warts, cutaneous lesions

INTRODUCTION

Préambule

Les infections par papillomavirus humain (HPV) sont aussi fréquentes que diverses et peuvent toucher la peau ainsi que les muqueuses. Quelle que soit leur localisation, le spectre des manifestations cliniques associées aux infections par HPV est très large, de la lésion bénigne jusqu'aux néoplasies intraépithéliales et aux cancers selon les types d'HPV impliqués.

A ce jour les infections muqueuses par HPV ont été étudiées de façon extensive, du fait de leur implication dans divers cancers, en particulier le cancer du col utérin. Les mécanismes impliqués dans la formation de lésions cutanées induites par HPV sont en revanche nettement moins bien documentées. Pourtant les HPV cutanés sont responsables de diverses formes de verrues, qui représentent l'un, si ce n'est le, motif le plus fréquent de consultation en dermatologie. Ces affections cutanées bien qu'elles soient le plus souvent bénignes peuvent avoir un impact très négatif sur la qualité de vie des patients du fait de leur aspect inesthétique, de leur caractère contagieux et de la gêne sociale qui en résulte. Au fil du temps de nombreuses méthodes thérapeutiques ont été développées pour lutter contre les verrues mais le dermatologue reste souvent démuni face aux lésions récalcitrantes et aux atteintes profuses notamment chez les patients immunodéprimés, difficilement traitables de façon topique.

Avec l'avènement des biothérapies qui permettent de traiter efficacement certaines dermatoses chroniques en modulant le microenvironnement inflammatoire, il paraît intéressant d'étudier le profil cytokinique des verrues afin d'identifier de potentielles cibles thérapeutiques. Le rôle de l'interleukine-17 en particulier mérite d'être exploré du fait de son puissant effet sur la prolifération des kératinocytes qui sont les cellules hôtes des HPV, et du fait de la disponibilité de thérapies anti-IL-17 bénéficiant d'un bon profil de tolérance.

PAPILLOMAVIRUS HUMAINS

1- Historique de la découverte des HPV

Les papillomavirus humains (HPV) appartiennent à la famille des papillomaviridae. L'étymologie du terme papilloma est issue de « papilla » qui signifie mamelon en latin, et du suffixe « oma » qui désigne les tumeurs. Les premières descriptions des verrues cutanées et des condylomes remontent à l'époque d'Hippocrate, sans qu'un lien n'ait été établi entre ces deux présentations ni qu'une étiologie infectieuse n'ait été suspectée. Il faudra attendre 1893 pour qu'un dermatologue français Dr Gémy émette l'hypothèse d'une origine infectieuse et d'un agent commun aux deux entités. Puis en 1907 c'est un médecin italien Dr Ciuffo qui démontre l'étiologie virale. Par la suite de nombreuses découvertes ont été publiées, notamment l'identification du groupe des papovavirus en 1963 (regroupant les papillomavirus et les polyomavirus), jusqu'à une publication majeure en 1976 relative aux travaux du virologue Pr Zur Hausen, mettant en évidence le rôle des HPV dans les cancers du col. Il obtiendra en 2008 le prix Nobel de médecine pour l'ensemble de ses travaux sur HPV [1].

2- Généralités sur le virus HPV

Les HPV appartiennent à la famille des papillomaviridae qui regroupe plusieurs sous-familles de virus très anciens ayant évolué parallèlement à leur hôte, on peut citer notamment les BPV (bovine papillomavirus) et les CRPV (cotton tail rabbit papillomavirus) [2].

Les HPV sont des virus dits nus à ADN bicaténaire circulaires constitués d'environ 8000 paires de base. Leur taille est de l'ordre de 55 nanomètres de diamètre et ils possèdent une capsidie icosaédrique constituée de 72 capsomères.

3- Classification des HPV

Il y a actuellement près de 230 types d'HPV identifiés dans la base PapillomaVirus Episteme (PaVE) qui est une base de données régulièrement mise à jour regroupant toutes les séquences connues des HPV, mise en place par le National Institute of Health (USA) [3]. Les HPV sont classés selon leur homologie de séquence du gène L1 codant pour la protéine majeure de capsidie [2]. Ce gène L1 a été choisi pour la classification car c'est celui qui a été le plus conservé au cours de l'évolution du virus. On dénombre cinq genres d'HPV dénommés par une lettre grecque, qui ont un degré d'homologie variant de 40 à 60% : alpha (α), beta (β),

gamma (γ), mu (μ) et nu (ν). Au sein d'un genre il y a plusieurs espèces dont le degré d'homologie est de 60 à 70%, qui sont désignées par un chiffre. Enfin au sein de chaque espèce sont désignés des types possédant 71% à 89% d'homologie, numérotés selon l'ordre chronologique de leur découverte. Les types peuvent être subdivisés en sous-types (différence de 2 à 10% par rapport au type) et en variants (différence inférieure à 2%) [2].

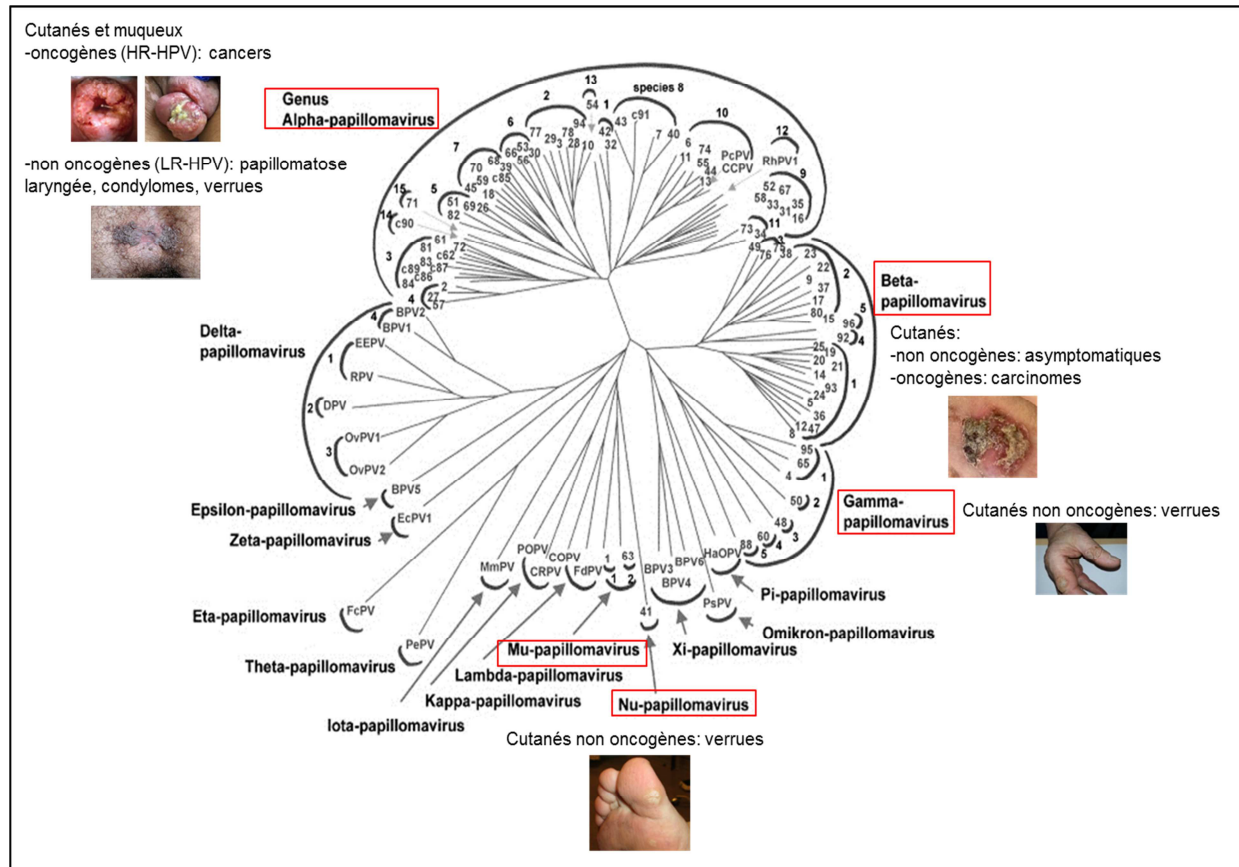


Figure 1. Arbre phylogénétique des HPV et manifestations associées, d'après De Villers et al. [2]. Crédit photos : collection du service de dermatologie de l'hôpital Bichat-Claude Bernard.

Cette classification basée sur les homologies de séquence L1, ne prend pas en compte les propriétés oncogéniques des différents HPV. En effet les α -HPV peuvent être oncogènes, c'est le cas des HPV de type 16 et 18, ou non oncogènes comme les HPV de type 6 et 11 responsables des condylomes. L'Agence internationale de Recherche sur le cancer (IARC) a donc mis en place pour les HPV une classification organisée en quatre groupes, comme pour les autres carcinogènes, selon leur potentiel oncogène, permettant de différencier les HPV à haut risque (HPV-HR) les HPV à risque intermédiaire (HPV-RI) et les HPV à bas risque (HPV-BR) [4]. Les HPV classés « haut risque » sont impliqués dans 96% des cancers du col

de l'utérus et plus particulièrement les HPV 16 et 18 qui sont impliqués dans 75% des cas (HPV 16 étant détecté dans plus de 50% des cas de cancers du col) [5].

Niveau de risque oncogène	Niveau de risque épidémiologique	Types d'HPV alpha	Types d'HPV cutanés
1	Haut risque	16, 18, 31, 33, 35, 39, 45, 51, 52, 56, 58, 59	
2A	Haut risque	68	
2B	Risque intermédiaire	26, 30, 34, 53, 66, 67, 69, 70, 73, 82, 85, 97	5,8 (beta)
3	Bas risque	6, 11	HPV des genres bêta (sauf 5 et 8) et gamma

Tableau 1. Classification des HPV selon leur potentiel oncogène d'après l'Agence Internationale de Recherche sur le Cancer (IARC).

Enfin, il faut souligner que le tropisme tissulaire ne fait pas partie des critères de classification car certains HPV peuvent être à la fois cutanés et muqueux, comme par exemple pour les α -HPV qui comprennent aussi bien les HPV-HR de type 16, responsables de cancer du col de l'utérus et de carcinome cutané (Bowen), que les HPV-BR de type 6 et 11 responsables des condylomes cutanés et muqueux. Par ailleurs parmi les α -HPV certains sont retrouvés quasi exclusivement au niveau de la peau, c'est le cas des HPV 2, 3, 7, 10, 27, 28, 57 [6].

Les HPV les plus étudiés sont les α -HPV du fait de leur implication dans les cancers la sphère ano-génitale en particulier dans le cancer du col de l'utérus, ainsi que dans les cancers de la sphère ORL. L'autre genre d'intérêt est celui des β -HPV qui ont un tropisme quasi-exclusivement cutané et qui sont impliqués dans des pathologies différentes de celles observées avec les α -HPV. Enfin les genres γ , μ et ν sont essentiellement cutanés ont été moins étudiés jusqu'à présent.

4- Structure du génome des HPV

Tout génome d'HPV est constitué de 3 régions : une région non codante régulatrice « long control region » (LCR), une région dite Early (E) qui code pour des protéines impliquées dans la réplication et la transcription virale et une région dite Late (L) qui code pour les protéines

majeure et mineure de capsid, respectivement L1 et L2 [7]. Les séquences codantes sont localisées sur un même brin avec des cadres ouverts de lecture dits Open Reading frame (ORF) qui se chevauchent. La région génomique E comprend les gènes E1, E2, E4, E5, E6, et E7 dont les principales fonctions sont résumées dans le tableau ci-dessous. A noter que l'existence du gène E3 initialement décrit ne semble pas avoir de fonction [7].

Protéine	Fonction
L1	Protéine majeure de capsid
L2	Protéine mineure de capsid
E1	Enzyme de réplication virale : fonction hélicase
E2	Réplication virale : facteur de transcription, régulation du nombre de copies
E4	Production de particules virales : encapsidation du génome et libération des virions
E5	Prolifération kératinocytaire : activation du récepteur à l'EGF
E6	Oncoprotéine majeure ciblant p53
E7	Oncoprotéine majeure ciblant pRb

Tableau 2. Protéines virales et leurs principales fonctions.

Le génome des HPV est assez conservé entre les différents genres, on note cependant des variations de structure comme par exemple l'absence de gène E5 dans les β -HPV et des variations de taille et de position des ORF selon les différents genres.

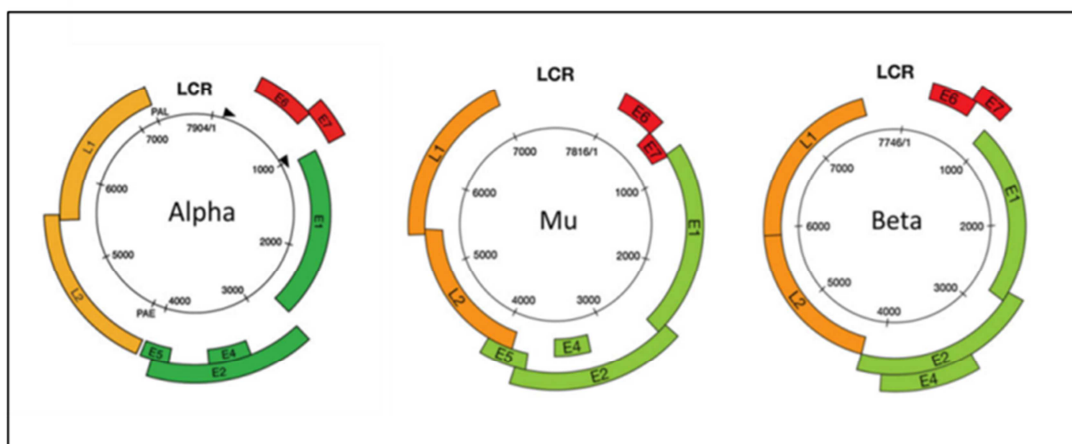


Figure 2. Exemples d'organisations génomiques retrouvées dans les HPV des genres α , μ , et β , d'après Doorbar et al.[5].

5- Cycle viral des HPV

Les HPV infectent les cellules basales soit à faveur d'une micro effraction le plus souvent infra-clinique, soit au niveau de la jonction squamo-cylindrique du col qui est une zone de transition.

Les HPV se multiplient exclusivement dans les kératinocytes des épithéliums malpighiens kératinisés (épiderme) ou non kératinisés (muqueuses) et sont responsables de lésions bénignes ou malignes. Les différentes étapes du cycle de réplication des HPV peuvent se résumer ainsi : attachement du virus sur le kératinocyte, entrée dans la cellule et décapsidation, expression intracellulaire des gènes viraux et amplification virale puis assemblage et relargage de nouveaux virions. La particularité du virus HPV est que son cycle viral est entièrement conditionné par la différenciation kératinocytaire c'est-à-dire que l'expression des gènes viraux se fait de façon séquentielle en suivant la progression des kératinocytes depuis les cellules souches de la membrane basale jusqu'à la surface de l'épithélium [8].

Dans un épithélium sain, seules les cellules basales se divisent. Après l'entrée d'HPV dans les cellules basales, une première phase de réplication a lieu, impliquant majoritairement les protéines virales E1 ayant une activité ADN hélicase et E2 qui contrôle la transcription virale. Cette phase aboutit à environ 200 copies/cellule d'ADN épisomique d'HPV dans les couches profondes de l'épithélium. Ensuite, il est décrit une phase de maintenance au cours de laquelle le nombre de copies d'ADN viral est entretenu à des taux stables, sans expression associée des protéines virales [7]. Dans les couches intermédiaires de l'épithélium, l'expression des protéines virales E6 et E7 induit la réentrée en phase S des kératinocytes, permettant une nouvelle amplification virale. Ceci s'accompagne d'une forte expression des protéines E1 et E2 ainsi que des protéines E4 et E5 qui permettent l'encapsidation du virus et l'amplification de la réplication. Dans les couches superficielles les plus différenciées de l'épithélium, la transcription virale est orientée vers l'expression des protéines L1 et L2 de la capsidie pour préparer la phase d'assemblage des virions dans le noyau cellulaire. La maturation virale a lieu dans les kératinocytes au stade de la différenciation terminale [8]. Les virions néoformés sont libérés à la surface de l'épithélium et peuvent ainsi se propager vers d'autres cellules basales de l'épithélium ou contaminer un autre individu lors d'un contact cutané ou sexuel. L'ADN viral peut également persister à l'état latent sous forme épisomique dans les cellules basales sans infection productive associée.

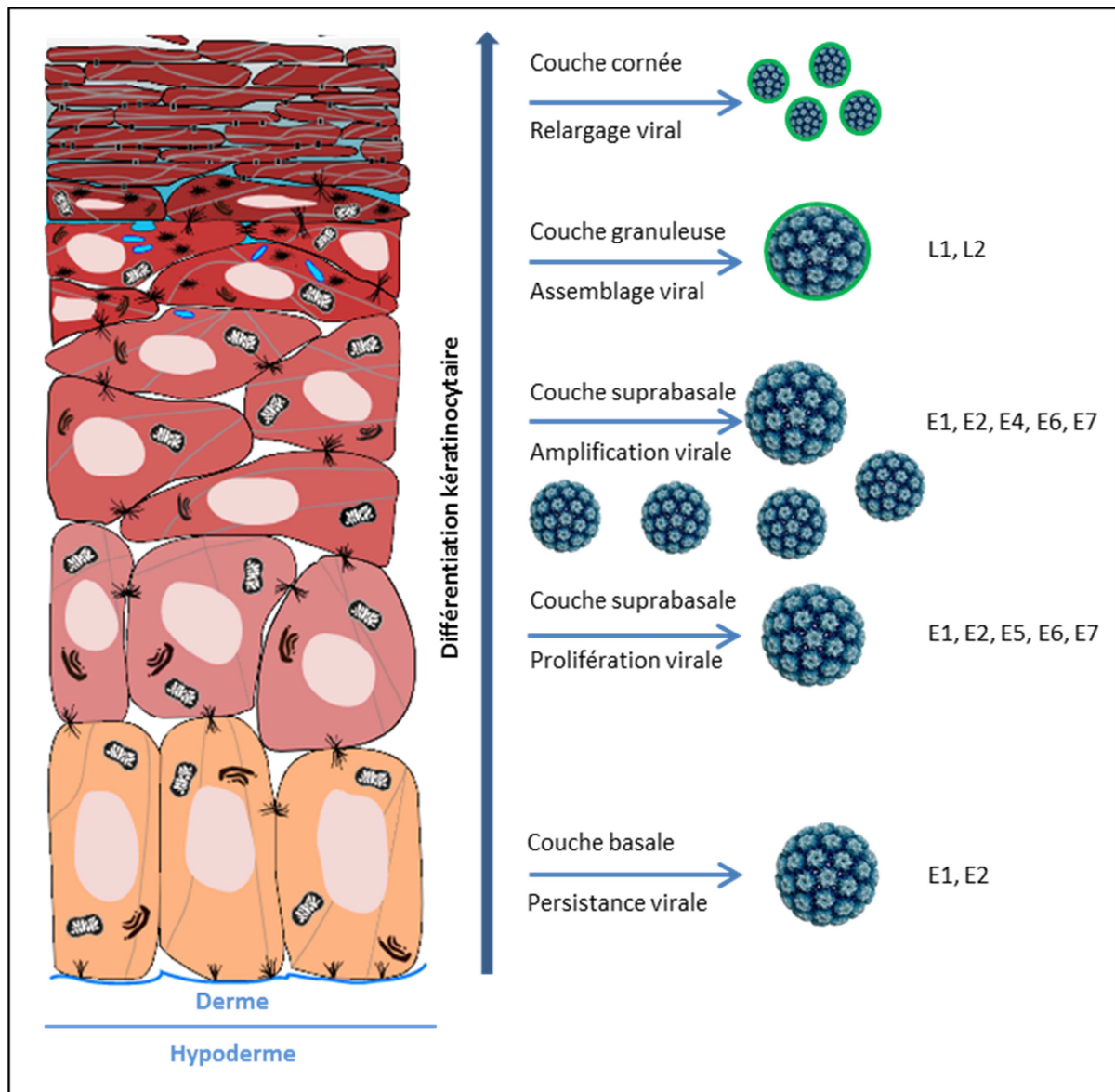


Figure 3. Infection productive au niveau cutané : cycle viral conditionné par les étapes de différenciation kératinocytaire.

6- Modes de contamination par HPV

Les HPV sont des virus nus, ils sont donc particulièrement résistants dans le milieu extérieur et peuvent résister au froid aux solvants organiques ainsi qu'aux détergents, ce qui explique leur contagiosité. Les contaminations ont lieu le plus souvent lors du contact avec une surface cutanée ou muqueuse infectée, mais peut aussi avoir lieu à partir d'une surface inorganique infectée [9], notamment pour les HPV responsables des verrues plantaires.

Les HPV cutanés sont particulièrement contagieux car ils sont souvent manuportés. Pour les HPV muqueux la voie de contamination la plus fréquente est la voie sexuelle. Les personnes porteuses d'HPV peuvent également s'auto-inoculer le virus, d'un site anatomique à l'autre.

Par ailleurs, une transmission verticale est également possible, le plus souvent lors de l'accouchement, pouvant induire chez l'enfant une papillomatose laryngée juvénile [10].

7- Réponse immunitaire et infection par HPV

Du fait de leur très lente évolution en parallèle de leur hôte, les HPV ont mis en place d'efficaces stratégies d'échappement au système immunitaire.

Le cycle viral des HPV constitue en soi une première stratégie d'évasion passive car le relargage viral n'a lieu que dans les couches très superficielles de l'épithélium, qui sont pauvres en cellules présentatrices d'antigènes, principalement les cellules de Langerhans dans la peau et les muqueuses. De plus, ce relargage a lieu lors de la différenciation terminale du kératinocyte, sans lyse cellulaire associée donc sans signal de déclenchement de réponse immunitaire. Par ailleurs, lors de l'infection latente la quantité de copies d'HPV est limitée, sous le contrôle de la protéine virale E2. Ce faible nombre de copies de virus associé à la localisation à la membrane basale permet à l'HPV d'échapper durablement à toute surveillance immunitaire [11] et ce d'autant plus que l'infection par HPV n'entraîne pas de virémie.

Par ailleurs les HPV et plus particulièrement les α -HPV oncogènes, ont développé des multiples mécanismes actifs d'évasion immunitaire, à plusieurs niveaux. Parmi les mieux décrits nous pouvons citer :

- La production de nucléoprotéines durant les premières phases de l'infection, qui ne sont pas présentées à la surface de la cellule, donc non immunogènes [12].
- L'altération de l'expression intracellulaire de protéines clés pour l'initiation de la réponse immunitaire. Cet effet est principalement orchestré par les oncogènes viraux E6 et E7, via leur liaison aux facteurs de transcription. On observe ainsi une diminution de l'expression du MIP-3 α (macrophage inflammatory protein 3 α) qui est un puissant agent chimio-attracteur des CPA, et une baisse du CXCL14 (chemokine ligand 14) ce qui entraîne une diminution d'expression du complexe majeur d'histocompatibilité (CMH) de classe I. L'expression des récepteurs de surface de type TLR9 (Toll Like Receptor 9) qui interviennent dans la reconnaissance de l'ADN double brin viral est également réduite [13].
- Des altérations des voies de signalisation kératinocytaires de l'interféron qui est un élément majeur d'activation de toute immunité antivirale [14].

- Un défaut de présentation antigénique : les différentes étapes de la présentation antigénique par le kératinocyte sont ciblées par l'HPV, de la première étape de dégradation des protéines virales par le protéasome, jusqu'à la baisse d'expression du complexe majeur d'histocompatibilité (CMH) de classe I [15].

Il résulte de ces différents mécanismes une faible activation de l'immunité innée et adaptative, ce qui permet à l'HPV de persister de façon prolongée. Lorsque ces stratégies s'associent à une immunité défaillante, comme chez les patients transplantés ou séropositifs pour le VIH, l'infection par HPV est alors difficilement contrôlable et les multi-infections sont également très fréquentes [16].

8- Oncogenèse induite par HPV

- **Oncogenèse induite par les α -HPV**

Parmi les α -HPV certains peuvent induire des néoplasies, ce sont les HPV oncogènes ou HPV-HR. Les cancers muqueux induits par les α -HPV-HR sont principalement des carcinomes épidermoïdes et plus rarement des adénocarcinomes, parfois observés avec l'HPV 18 au niveau du col utérin.

Le cancer du col est le modèle d'oncogenèse le mieux décrit car c'est le plus fréquent des cancers induits par HPV. Au niveau cervical, suite à une infection par α -HPV, l'infection va être spontanément résolutive dans 90% des cas dans les 3 ans [17]. Dans 10% des cas la clairance virale est plus lente ou bien n'est jamais obtenue. Parmi les facteurs de risque de persistance virale et donc d'évolution vers un cancer on retrouve l'immunodépression, le tabac et un grand nombre de partenaires [17]. La persistance d'une infection par HPV-HR peut entraîner la survenue de lésions précancéreuses et cancéreuses, apparaissant plusieurs années après la contamination. Au cours de l'oncogenèse, des niveaux croissants d'expression des protéines E6 et E7 sont observés en parallèle de la sévérité des anomalies cytologiques [18]. Il est désormais clairement établi que ces deux oncoprotéines virales sont des éléments clés et synergiques conduisant à la formation de tumeur, et dont l'effet est potentialisé par la protéine virale E5.

- La protéine virale E6 a pour effet d'immortaliser la cellule via l'induction de l'enzyme télomérase (hTERT) qui permet un allongement des télomères. D'autre part E6 va déréguler le cycle cellulaire en inactivant la protéine codée par le gène suppresseur de

tumeur p53, par un processus d'ubiquitination, ce qui confère aux cellules une résistance à l'apoptose et favorise l'instabilité génomique [19]

- La protéine E7 induit la dégradation de la protéine du rétinoblastome (pRB) par le protéasome. L'inactivation de pRB permet la libération des facteurs E2F levant ainsi un point d'inhibition du passage de la phase G1 à la phase S du cycle cellulaire, ce qui favorise la réplication virale dans les couches supra-basales de l'épithélium [20]. Cette prolifération aberrante déclenchée par E7 constitue un signal inducteur d'apoptose mais qui se trouve bloqué par l'action d'E6 [21].
- La protéine virale E5 intervient dans ce processus en augmentant la prolifération cellulaire [22].

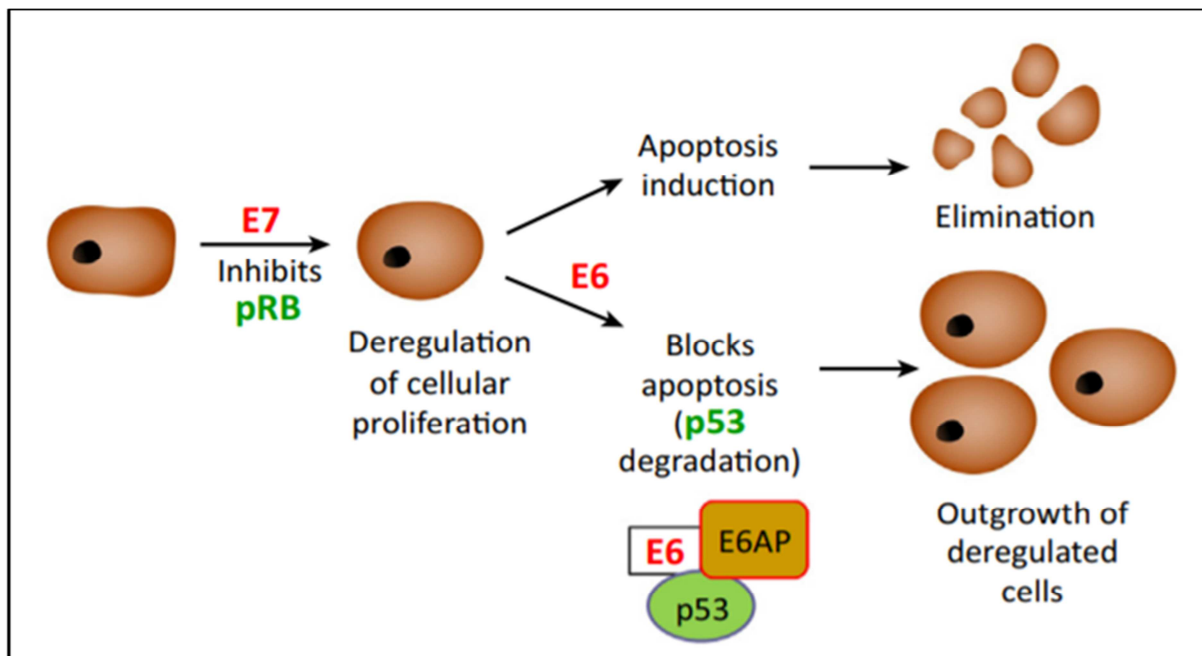


Figure 4. Effets synergiques des oncoprotéines durant l'oncogénèse : E6 permet aux cellules dans lesquelles pRb a été inhibé par E7 d'échapper à l'apoptose via l'inactivation de la voie p53 par E6. D'après Hoppe-Seyler et al.[20].

Un autre mécanisme, spécifique des α -HPV oncogènes est celui l'intégration de l'ADN viral dans le génome de la cellule hôte, qui a pour conséquence une dérégulation encore plus importante de l'expression des protéines E6 et E7. De plus, l'intégration du génome viral conduit au clivage du gène codant pour la protéine E2, qui a un rôle de régulation par son inhibition de transcription des gènes codant pour les protéines E6 et E7. Cette intégration n'est pas systématique mais se retrouve dans 60 à 70 % des cancers du col de l'utérus induits par HPV16 [23].

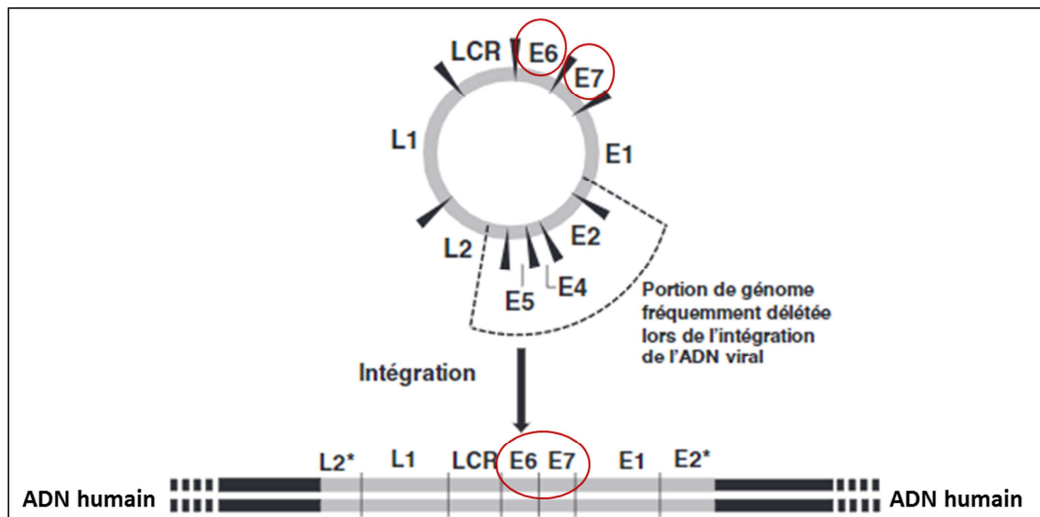


Figure 5. Intégration du génome HPV dans l'ADN humain, d'après Guenat et al. [24].

Les α -HPV-HR se différencient des α -HPV-BR par des différences de fonctionnalités des protéines virales, en particulier des effets beaucoup moins puissants des protéines E5, E6 et E7, ainsi que l'absence d'intégration [25].

- **Oncogénèse cutanée**

En 1978 le Pr Gérard Orth (Institut Pasteur) caractérisait pour la première fois la présence d'HPV5 dans du tissu de cancer cutané développé chez un patients atteint d'épidermodysplasie verruciforme (EV) [26]. A l'heure actuelle, le rôle exact des HPV cutanés dans la formation de cancers cutanés est moins bien compris que celui des α -HPV. De nombreuses études épidémiologiques ont néanmoins permis d'établir que certains HPV cutanés, plus particulièrement les β -HPV des types 5 et 8 mais aussi les β -HPV de type 15, 17, 20, et 38 [27] ainsi que le γ -HPV de type 197 [28], sont impliqués dans l'apparition de certains carcinomes cutanés, principalement des carcinomes épidermoïdes chez des patients immunodéprimés, transplantés [29] ou bien atteints d'épidermodysplasie verruciforme [30]. Pour les patients immunocompétents, le rôle des HPV cutanés est plus débattu car les HPV cutanés font partie du virome cutané, il est donc difficile de faire la part entre commensalisme et pathogénie [31].

Le processus d'oncogénèse lié aux β -HPV semble faire appel à d'autres mécanismes que ceux mis en place par les α -HPV [5]. En effet, plusieurs différences sont observées avec les β -HPV, les principales étant l'absence d'intégration de l'ADN viral [32], l'absence d'expression de la protéine virale E5 ; et dans les tissus cancéreux l'absence ou la faible transcription de l'ADN viral [33], ainsi qu'une diminution de la charge virale en parallèle du degré de sévérité

des atypies cellulaires. L'action des protéines E6 et E7 des β -HPV est également différente avec un effet moindre sur p53 ou pRb, et plutôt une action inhibitrice de la voie TGF- β qui est une voie d'interruption du cycle cellulaire ainsi que sur la voie NOTCH qui régule la différenciation kératinocytaire [34]. Ainsi il semble que les β -HPV oncogènes permettent la survie des cellules présentant des anomalies induites par les ultra-violets (UV) et donc l'accumulation de ces anomalies génétiques. De ce fait, l'hypothèse actuellement retenue est celle d'un rôle de cofacteur carcinogène des β -HPV qui agirait en synergie avec les UV pour initier le processus d'oncogenèse. En revanche, ces β -HPV ne semblent pas nécessaire au maintien et au développement de la cellule cancéreuse, à la différence de ce qui est observé dans les cancers induits par les α -HPV, d'où le terme de « hit and run » (frapper puis s'enfuir) souvent employé pour qualifier le rôle des HPV cutanés dans la cancérogénèse [35].

9- Manifestations cliniques des infections par HPV

Dans la plupart des cas les infections par HPV sont asymptomatiques et spontanément résolutive. Cependant, du fait de leurs stratégies d'échappement au système immunitaire, les virus HPV peuvent être responsables d'infections chroniques évoluant sur plusieurs années, menant à la formation de lésions. L'infection chronique par HPV n'est cependant pas systématiquement synonyme de lésion et un grand nombre d'individus présentent un portage chronique d'HPV, cutané et/ou muqueux, sans atypie cellulaire associée. En revanche, les patients immunodéprimés, en particulier les patients séropositifs pour le VIH et les greffés d'organes sont particulièrement à risque de développer des lésions à la fois cutanées et muqueuses, ce risque étant corrélé à l'intensité et à la durée de l'immunodépression.

- **Infections muqueuses**

Les infections des muqueuses sont quasi-exclusivement en lien avec le genre α (environ une cinquantaine d' α -HPV à tropisme exclusivement muqueux). De récentes études ont mis en évidence la présence d'autres HPV, des genres γ et β dans les sites muqueux, sans pouvoir établir leur pathogénicité [36]. Les principales muqueuses concernées par les infections HPV sont les muqueuses génitales (vulve, vagin, col utérin et gland), la muqueuse anale et les muqueuses ORL plus particulièrement l'oropharynx. D'autres muqueuses peuvent être atteintes, notamment la conjonctive.

Quel que soit le site muqueux les lésions observées sont de deux types : les lésions papillomateuses bénignes, qui sont induites par les HPV-BR, et les lésions cancéreuses in situ ou invasives induites par des HPV-HR ou HPV-RI (cf Tableau 1). Le diagnostic de ces différents types lésionnels repose avant tout sur l'aspect clinique et selon les situations sur l'examen anatomopathologique et parfois le typage viral.

o Lésions bénignes

Sphère ano-génitale : les condylomes aussi appelés verrues ano-génitales peuvent se développer sur la muqueuse ou bien sur la peau adjacente et parfois un peu plus à distance, au niveau des plis inguinaux, du pubis, du fourreau de la verge, etc. Les condylomes sont induits par des α -HPV-BR (HPV 6 et 11 dans 95% des cas) et se présentent sous la forme de lésions exophytiques couleur chair (anciennement désignées « crête de coq »), ou bien de petites lésions en relief, parfois pigmentées. Ces lésions n'ont pas de potentiel évolutif vers une néoplasie mais peuvent être associées à des lésions induites par des HPV-HR dans le cadre des multi-infections HPV.

Sphère ORL : on peut observer des papillomes buccaux ou laryngés (HPV6 et HPV11), ainsi que l'exceptionnelle papillomatose laryngée juvénile qui fait suite à une transmission verticale des HPV au nouveau-né par une mère présentant des condylomes. L'hyperplasie focale orale (maladie de Heck) est une atteinte localisée sur les lèvres et la langue due principalement aux HPV13 et 32.

o Lésions de malignité intermédiaires

Le condylome géant (de Buschke Lowenstein) : est induit par les HPV6 et HPV11. Bien qu'il soit histologiquement bénin, son caractère envahissant le rapproche d'une tumeur maligne. Il s'observe le plus souvent chez des sujets immunodéprimés.

o Carcinome in situ ou invasif

Au stade in situ (intraepithelial neoplasia) ces lésions sont nommées d'après leur site : cervical intraepithelial neoplasia (CIN) pour le col de l'utérus, anal intraepithelial neoplasia (AIN) pour le canal anal, vulvar intraepithelial neoplasia (VIN) pour la vulve, vagina intraepithelial neoplasia (VaIN) pour le vagin, Penile Intraepithelial Neoplasia (PIN) pour le pénis, Oral Intraepithelial Neoplasia (OIN) pour les atteintes orales. Pour les VIN et PIN multifocales le terme de papulose bowénoïde est employé. Sur le plan clinique, elle se manifeste sous la forme de petites papules rosées ou brunâtres au niveau génital.

Les cancers induits par HPV au stade invasif, c'est-à-dire les néoplasies ayant franchi la membrane basale, représentent au niveau mondial 4,5% de l'ensemble des cancers [37]. Ainsi, les HPV sont responsables de 100% des cancers du col de l'utérus, 90% des cancers de l'anus, 25% des cancers vulvaires et 50% des cancers péniers. Pour la sphère ORL, la part imputable aux HPV varie selon les zones géographiques et selon le site anatomique concerné. Il est actuellement estimé en Europe que les cancers de l'oropharynx sont induits par des HPV oncogènes dans 30 à 50% des cas [38]. Quel que soit le site anatomique, l'HPV le plus fréquemment rencontré en cas de cancer HPV-induit est l'HPV16. Les trois autres types très fréquemment détectés dans ces cancers sont les HPV18, 33 et 45 [38].

- **Infections cutanées**

Au niveau du revêtement cutané de nombreux HPV peuvent être détectés, présents de façon chronique sans qu'aucune lésion n'apparaisse. Les follicules pileux représentent un important réservoir pour les HPV cutanés [39]. Les HPV cutanés appartiennent au genre α (une dizaine d' α -HPV cutanés), au genre β (53 types), au genre γ (98 types), au genre μ (3 types) et au genre ν (1 seul type). Parmi ces HPV, la plupart sont considérés comme des commensaux de la peau chez le sujet immunocompétent [40].

- Lésions bénignes : les verrues

Parmi les HPV associés aux verrues on retrouve très fréquemment : les HPV 2, 3, 10, 27 et 57 du type genre α , les HPV de type 4, 60 et 65 du genre γ et les HPV de type 1 et 63 du genre μ . Cette liste n'est pas exhaustive et les répartitions des différents types d'HPV chez des patients présentant des verrues varient en fonction de l'âge et de la zone géographique [6]. Les verrues cutanées peuvent apparaître à tout âge mais plus fréquemment durant l'enfance pour les verrues plantaires et vulgaires, avec un pic vers l'âge de 10 ans [41] et une prévalence estimée entre 3 à 5% chez les enfants et les adolescents. En l'absence de traitement les verrues persistent en moyenne deux ans puis disparaissent spontanément le plus souvent [42]. Cependant chez certains patients ces verrues peuvent ne jamais régresser et ce malgré des traitements topiques répétés. Les verrues constituent l'un des premiers motifs de consultation dermatologique et sont source d'une grande détresse chez les patients du fait de leur caractère inesthétique, du handicap social qu'elles peuvent entraîner lorsqu'elles sont localisées sur des zones découvertes [43], et également en raison des douleurs qu'elles peuvent entraîner, surtout pour les verrues plantaires. Il est difficile d'estimer le coût de prise en charge des

verrues mais celui-ci est important du fait du très grand nombre de consultations annuelles motivées par cette pathologie. Pour donner un ordre de grandeur, une étude menée en Angleterre dans les années 1990 estimait le cout à 40 millions de livres par an [44].

Au plan clinique, les différentes formes de verrues se distinguent par leur aspect, leur topographie ainsi que par des répartitions différentes des types d'HPV détectés [42, 45], en ayant à l'esprit qu'un type d'HPV donné peut être responsable de plusieurs formes de verrues. Les principales formes de verrues sont les suivantes [45] :

Verrues communes (aussi appelées verrues vulgaires) : lésions millimétriques, kératosiques, uniques ou multiples. Elles peuvent siéger sur de nombreux sites mais plus préférentiellement au niveau des genoux, des doigts et des mains. Les principaux types d'HPV retrouvés sont les HPV 1, 2, 4, 27, et 57. A noter que la verrue dite « du boucher » (HPV de type 7) se localise sur les mains de personnes ayant les mains humides sur de longues périodes, le plus souvent du fait de leur activité professionnelle (bouchers, poissonniers...).

Verrues filiformes : lésions souvent palpébrales, périorbitaires ou siégeant au niveau des zones de rasage du cou. Ces verrues prennent l'aspect de petites excroissances allongées, elles sont induites notamment par l'HPV 2.

Verrues planes : lésions millimétriques, papuleuses couleur chair ou pigmentées. Elles siègent préférentiellement sur le visage et les dos des mains et sont principalement dues à HPV 3 et 10.

Verrues plantaires : deux types principaux sont décrits, d'une part la myrmécie (HPV 1) qui est profonde, douloureuse et très hyperkératosique, présentant souvent une surface papillomateuse piquetée de points noirs (microhémorragies) ; d'autre part les verrues en mosaïque (HPV 2) qui sont plus petites, multiples, coalescentes en placard kératosique et indolores.

Au plan histologique, l'étude par coloration HES (Hémalun Eosine Safran) retrouve des caractéristiques communes aux différents types des verrues, qui sont les suivantes, de la superficie vers la profondeur : une hyperkératose correspondant à un épaissement de la couche cornée, une augmentation globale de l'épaisseur de l'épiderme que définissent l'acanthose et la papillomatose avec une exagération du dessin des papilles épidermiques. L'effet cytopathogène des HPV sur les kératinocytes s'observe classiquement dans la couche granuleuse, on décrit alors des koilocytes qui sont des kératinocytes dystrophiques mais non dysplasiques avec noyau de taille variée entouré d'un halo clair. Le noyau peut être vacuolisé

ou renfermer des inclusions basophiles témoignant d'inclusions virales ou du matériel éosinophile correspondant à des débris nucléaires [24]. Selon les formes de verrues on note certaines spécificités, qui sont détaillées dans le tableau ci-après.

Verrue vulgaire	Verrue plantaire	Verrue plane
Lésion exophytique	Lésion endophytique	Lésion plane
Acanthose +++ Papillomatose + Hyperkératose surmontant une agranulose dans certains territoires Parakératose : noyaux plus gros et plus basophiles	Acanthose +++ Papillomatose++ Hyperkératose avec minime parakératose	Acanthose +/- Papillomatose +/- Hyperkératose ajourée en mailles de filet Parakératose absente
Couche granuleuse : nombreux grains de kérato-hyaline irréguliers et compacts	Couche granuleuse : nettement hyperplasique, nombreux koïlocytes	Couche granuleuse : épaissie avec nombreux koïlocytes
Koïlocytes : dans les couches superficielles de l'épiderme : cellules de grande taille, vacuolisée avec des inclusions nucléaires d'aspect varié : - petit noyau picnotique - ou noyau vacuolisé ou avec des inclusions basophiles caractérisant des inclusions virales - ou noyau éosinophile (pouvant correspondre à des débris nucléaires) Avec un cytoplasme clarifié ou avec des grains de kérato-hyaline	Koïlocytes : avec des inclusions nucléaires éosinophiles et cytoplasmiques éosinophiles proéminentes d'aspect granuleux	Koïlocytes : sans inclusion avec noyau central, volumineux pâle avec cytoplasme clarifié

Tableau 3. Particularités histologiques des différents types de verrues cutanées.

o **Epidermodysplasie verruciforme**

L'épidermodysplasie verruciforme (EV) est une génodermatose rare, de transmission autosomique récessive due à la mutation des gènes EVER1 ou EVER2 localisés sur le chromosome 17. Les EVER sont des protéines transmembranaires impliquées dans l'homéostasie du zinc dans les lymphocytes et les kératinocytes [47]. La physiopathogénie exacte de la formation des lésions au cours de l'EV est incomplètement élucidée mais il apparaît que les EVER jouent un rôle majeur dans l'immunité dirigée contre les HPV comme

en témoigne le ciblage de ces protéines par la protéine E5 des α -HPV-HR afin de contourner cette barrière naturelle [48]. A la différence des α -HPV, les β -HPV n'expriment pas E5, ce qui peut expliquer en partie leur faible pathogénicité. Mais chez les patients atteints d'EV le point de contrôle des EVER est dysfonctionnel, entraînant une stimulation des facteurs de transcription AP-1 secondaire à l'élévation de la concentration en zinc. Ceci a pour effet une prolifération non contrôlée des β -HPV [49].

Les patients atteints d'EV présentent donc une grande susceptibilité aux infections par β -HPV et développent dès l'enfance de multiples lésions dont l'aspect est celui des verrues planes ou bien des lésions similaires à celles observées lors du pityriasis versicolor. La grande majorité des patients développe à partir de l'âge de 30 ans sur les zones photo-exposées, des cancers cutanés principalement des carcinomes épidermoïdes invasifs et in situ (maladie de Bowen). Dans ces cancers sont détectés dans 90% des cas les β -HPV de type 5 ou 8 [50].

○ **Epidermodysplasie verruciforme acquise**

Bien que l'aspect clinique soit légèrement différent de celui des EV génétiques, les formes profuses de verrues que l'on observe principalement chez les immunodéprimés, principalement infectés par le VIH sont qualifiées d'EV acquises. Il est également retrouvé une prévalence élevée des HPV 5 et 8 dans ce contexte.









○ **Cancers cutanés**

Les cancers cutanés (co-)induits par les HPV (principalement de type β) peuvent être in situ (maladies de Bowen) ou invasifs (carcinomes épidermoïdes). Ils se présentent sous la forme d'une lésion ulcérée, bourgeonnante ou crouteuse et siègent principalement au niveau des zones photoexposées. Au plan clinique et histologique, rien ne permet de les différencier des formes non liées aux HPV. Une topographie particulière à mentionner est celle du carcinome unguéal pour lequel les α -HPV, notamment l'HPV16, sont fréquemment impliqués [51].


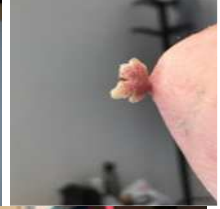








● **Infections cutané-muqueuses**

On observe au niveau cutané un continuum lésionnel en périphérie des zones muqueuses anales et génitales, avec le même aspect lésionnel et les mêmes types d'HPV impliqués.

- Synthèse des manifestations cliniques induites par HPV

Manifestations muqueuses		
Principaux types HPV	Type lésionnel	Aspect clinique
Bénin		
HPV 6, 11	Condylomes	 
HPV 2, 6, 11	Papillomes buccaux	
HPV 6, 11	Papillomatose laryngée	
HPV 13, 32	Hyperplasie focale orale (maladie de Heck)	
Malin		
HPV 16, 18	Néoplasies intra-épithéliales	
	Cancers invasifs	 

Manifestation cutanées

Principaux types HPV	Type lésionnel	Aspect clinique
Bénin		
HPV 2,4, 7	Verrue commune	
HPV 2	Verrue filiforme	
HPV 1	Verrue plantaire de type myrmécie	
HPV 2	Verrue plantaire de type mosaïque	
HPV 3,10	Verrue plane	
HPV 1, 2, 4	Verrue périunguëale	
HPV 5, 8, 20, 21,47	Epidermodysplasie verruciforme génétique	
HPV 5, 8	Epidermodysplasie verruciforme acquise	
Malin		
HPV 5, 8, 197	Carcinome épidermoïde in situ (maladie de Bowen) ou invasif	
HPV 16	Ongle : carcinome épidermoïde in situ (maladie de Bowen) ou carcinome invasif	




Manifestations cutanéomuqueuses		
Principaux types HPV	Type lésionnel	Aspect clinique
Bénin		
HPV 6, 11	Condylomes	
Intermédiaire		
HPV 6, 11	Condylome géant (Maladie de Buschke Lowenstein)	
Malin		
HPV 16, 18, 33	Maladie de Bowen et carcinome invasif	
HPV 16, 18, 33	Papulose bowénoïde	

Tableau 4. Manifestations cutanéomuqueuses associées aux HPV.

Code couleur : α -HPV-BR, α -HPV-HR, β -HPV, γ -HPV, μ -HPV.

Crédit photos : collections du service de dermatologie de l'hôpital Bichat, du Dr Bouscarat et du Pr Bourgault-Villada.

10- Méthodes de détection des HPV

Le virus HPV ne peut pas être isolé par culture virale, sa détection repose donc sur l'identification de son génome viral. La recherche d'HPV-HR étant désormais au centre du dépistage du cancer du col de l'utérus, il existe un très grand nombre de trousse commerciales permettant de détecter les α -HPV [52]. Ces trousse utilisent différentes méthodes d'analyse : puces à ADN, PCR suivie d'hybridation inverse ou sur billes, PCR multiplex. Selon les trousse utilisées le nombre de types d'HPV détectés varie, et la détection peut se faire individuellement ou par groupes d'HPV.

En ce qui concerne les HPV cutanés il n'existe à notre connaissance qu'une seule trousse commerciale « (RHA Kit Skin (beta) HPV » (Diassay Rijswijk, The Netherlands) qui permet de détecter la présence de β -HPV mais ne permet l'identification précise du type d'HPV que pour 25 des 53 β -HPV référencés dans la base PaVE. Par ailleurs cette trousse ne détecte pas les autres HPV cutanés des genres γ , μ , ν et α [53]. Cette méthode de détection repose sur une PCR avec amorces spécifiques de la région E1 des β -HPV. Après dénaturation puis biotinylation des amplicons obtenus, ces derniers sont hybridés avec des sondes fluorescentes spécifiques de 25 β -HPV, permettant d'obtenir un signal fluorescent en cas de test positif.

11- Traitements des infections HPV

• Traitements curatifs

Le principe du traitement des lésions induites par HPV repose principalement sur la destruction lésionnelle, par moyens physiques ou chimiques et ce quelle que soit la nature lésionnelle et le site anatomique atteint.

Les lésions cutanées bénignes sont le plus souvent traitées de façon topique [42] . Les traitements les plus souvent employés en France sont la cryothérapie (destruction physique), l'imiquimod (destruction lésionnelle par induction de cytokines inflammatoires et d'un effet apoptotique) et l'acide salicylique (destruction chimique). Selon la présentation clinique, d'autres stratégies thérapeutiques peuvent être proposées telles que l'ablation par laser, la photothérapie dynamique ou la chirurgie. Certaines thérapeutiques moins conventionnelles ont été rapportées dans la littérature, comme l'usage d'agents interférant avec le cycle viral des HPV tels que le formaldéhyde et le glutaraldéhyde, mais sont peu recommandés du fait

des fortes réactions locales, allant jusqu'à la nécrose cutanée [42]. Le cidofovir a également été proposé, par voie topique ou intralésionnelle mais le niveau de preuve de son efficacité est faible du fait des petits effectifs de patients traités [54].

En 2014 la société britannique de dermatologie a publié des recommandations très détaillées pour la prise en charge des verrues cutanées, en reprenant les diverses thérapeutiques répertoriées dans la littérature, et en leur attribuant un niveau de recommandation selon la qualité des études disponibles (du plus fort A au plus faible D) [42].

Strength of recommendation	Treatment
A	Salicylic acid (SA)
B	Cryotherapy
C	Bleomycin
	Contact immunotherapy
	5-Fluorouracil
	Laser
D	Acupuncture
	Cantharidin
	Cidofovir
	Formaldehyde
	Glutaraldehyde
	Hyperthermia
	Imiquimod
	Phenol
	Photodynamic therapy
	Podophyllin
	Pyruvic acid
	Retinoids, systemic
	Surgery
	Trichloroacetic acid
	Vitamin D analogues
Insufficient evidence	Citric acid
	Dithranol
	Formic acid
	H2 receptor antagonists
	Herbal treatment
	Homeopathy
	Hypnotherapy
	Intralesional immunotherapy
	Occlusotherapy (e.g. duct tape)
	Retinoids, topical
	Silver nitrate
	Zinc oxide
	Zinc sulfate

Figure 6. Niveaux de recommandation des traitements disponibles pour les verrues cutanées d'après Sterling et al. [42].

Il ressort de ces recommandations que l'efficacité des traitements reste limitée car il n'existe pas à ce jour de traitement viral efficace dirigé contre l'HPV et l'infection demeure active dans les couches profondes de l'épiderme qui constituent les sites réservoirs des HPV.

La prise en charge peut s'avérer particulièrement difficile dans les formes profuses de verrues, fréquemment observées chez les sujets immunodéprimés et les patients atteints d'EV, car ces

traitements locaux ne permettent pas de traiter de grandes surfaces cutanées. La localisation peut également poser des difficultés thérapeutiques comme par exemple sur la face dorsale des mains en regard des articulations. Enfin, il arrive fréquemment que ces traitements n'aient pas ou peu d'effet sur la taille des verrues, et ce malgré des traitements répétés. On parle alors de verrues récalcitrantes [55].

Pour les papillomes ORL et les condylomes, le principe du traitement est identique, avec une utilisation fréquente de l'imiquimod au niveau génital [56] et des ablations chirurgicales ou par laser au niveau ORL [57].

Les lésions cancéreuses (cutanées ou muqueuses) in situ peuvent relever soit de traitements topiques (imiquimod) ou bien d'une chirurgie. Les lésions cancéreuses invasives relèvent systématiquement d'une exérèse chirurgicale éventuellement associée à une procédure du ganglion sentinelle (en l'absence de métastases).

- **Traitements préventifs**

En 2006 le premier vaccin dirigé contre les infections HPV était approuvé par la Food and Drug Administration (FDA), il s'agissait alors du vaccin quadrivalent Gardasil[®], qui ciblait les HPV 6, 11, 16 et 18, préparé à partir de pseudo-particules virales (VLP pour Virus Like Particles) hautement purifiées de la principale protéine L1 de la capsid. Actuellement plusieurs vaccins sont disponibles, dont le Gardasil[®] nonavalent qui est celui qui couvre le plus grand nombre de types : 7 HPV-HR qui couvre 90% des cancers du col et 2 HPV-BR (HPV 6, 11, 16, 18, 31, 33, 45, 52, 58). L'efficacité de ces vaccins est très bien démontrée, avec une nette diminution des condylomes ano-génitaux et des cancers du col dans les pays ayant une bonne couverture vaccinale [58, 59]. Il est à noter qu'en France la couverture vaccinale est insatisfaisante, avec seulement un tiers des jeunes femmes de 16 ans ayant reçu un schéma complet d'injections [60].

Les vaccins actuellement disponibles sont uniquement dirigés contre les HPV de type α . Concernant les HPV cutanés, aucun vaccin n'est actuellement disponible mais la question de la place de ce type de vaccin en prévention des carcinomes épidermoïdes des sujets immunodéprimés commence à se poser [61].

INTERLEUKINE 17

1- Famille des interleukines 17 et leurs récepteurs

L'interleukine 17 (IL-17) est une cytokine pro-inflammatoire découverte en 1993 (initialement nommée CTLA-8) [62]. La famille des IL-17 comprend 6 membres : l'IL-17A, IL-17B, IL-17C, IL-17D, IL-17E et IL-17F [63]. L'IL-17A est le premier isoforme à avoir été décrit, c'est également le plus puissant et le plus étudié à ce jour, il est de ce fait communément dénommé IL-17. L'IL-17F est un isoforme très similaire à l'IL-17 A mais d'action moins puissante, qui peut se lier à l'IL-17A pour former un dimère IL-17A/IL-17F [64]. Les autres isoformes sont moins bien connus mais semblent avoir des propriétés différentes comme par exemple l'IL-17E qui a une action activatrice sur la voie Th2 [65].

2- Cellules productrices d'IL-17

- **Lymphocytes Th17**

Dix ans après les premières publications concernant l'IL-17, un intérêt particulier lui était accordé du fait de la découverte d'une de ses sources de sécrétion : les lymphocytes Th17, bien distincts des lymphocytes Th1 impliqués dans l'immunité cellulaire et des lymphocytes Th2 qui sont des auxiliaires de la réponse humorale. [66]. Il apparaissait alors qu'une des fonctions de cette population cellulaire Th17 était de participer à la clairance d'agents pathogènes non ou mal pris en charge par l'immunité de type Th1 Th2, comme par exemple le *Candida Albicans*.

Les mécanismes aboutissant à l'émergence des lymphocytes Th17 peuvent se résumer ainsi : une différenciation des lymphocytes T naïfs promue par les molécules TGF- β , IL-1 β , TNF et IL-6, puis une amplification induite par l'IL-21 suivie d'une stabilisation du phénotype par l'IL-23 [67]. Au cours de ces différentes étapes le facteur de transcription ROR- γ t est activé et va permettre la sécrétion de l'IL-17. Il est à noter que les Th17 sécrètent aussi d'autres interleukines telles que l'IL-21, l'IL-22 et l'IFN- γ [64, 68].

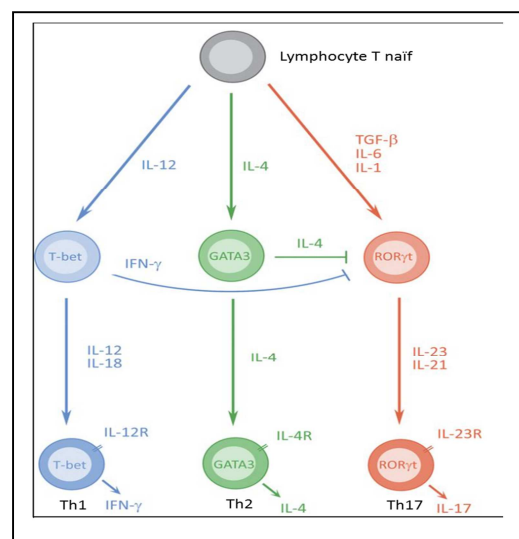


Figure 7. Néogenèse des lymphocytes Th17. D'après Zhu et al. [44].

- **Autres cellules sécrétrices d'IL-17**

Les lymphocytes T CD8+ ainsi que de nombreuses cellules de l'immunité innée sont également responsables de la synthèse d'IL-17, comme les polynucléaires neutrophiles, les cellules $\gamma\delta$ T, NKT et les cellules lymphoïdes innées du groupe 3 (ILC3). Du fait de leur localisation au niveau des sites barrières, notamment la peau et les muqueuses et de leur délai de réponse très rapide, les cellules de l'immunité innée constituent la source la plus précoce d'IL-17 lors des infections ou des dommages tissulaires.

3- Signal IL-17

Le signal induit par l'IL-17 résulte de la fixation de cette cytokine à son récepteur IL-17RA/RC qui est un récepteur transmembranaire hétérodimérique constitué des sous-unités IL-17RA et IL-17RC [69]. Les récepteurs à l'IL-17 sont richement exprimés au niveau des épithéliums (sur les kératinocytes notamment), ainsi que sur divers types cellulaires dont les cellules endothéliales, les macrophages, les fibroblastes, les ostéoblastes et les chondrocytes.

La liaison de l'IL-17 à son récepteur entraîne l'amarrage de la protéine cytoplasmique Act1 sur le domaine intracellulaire du récepteur, appelé SEFIR. Le complexe SEFIR/Act1 va permettre le recrutement et l'ubiquitination de TRAF6 qui va ainsi pouvoir activer plusieurs voies de signalisation dont celle des MAP kinases, la voie du NF- κ B et celle des facteurs de transcription C/EBP. Une fois activées, ces différentes voies vont enclencher la transcription d'un grand nombre de gènes impliqués dans l'inflammation.[69]

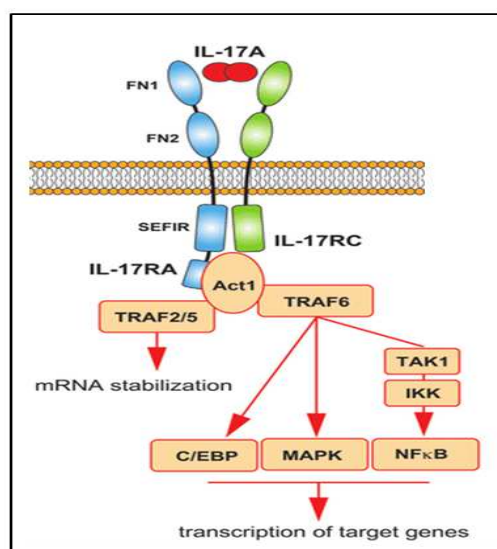


Figure 8. Transduction du signal IL-17 et voies de signal en aval. D'après Brembilla et al. [44].

4- Effets de l'IL-17

L'IL-17 a un effet pro-inflammatoire très puissant. Cet effet résulte de son fort pouvoir chemoattractif des cellules inflammatoires via l'induction d'autres cytokines (telles que IL-1 β , IL-6, GM-CSF, G-CSF, TNF) et de chemokines (telles que CCL1, CXCL9, CXCL10) [45]. Par ailleurs au niveau des sites barrières l'IL-17 est capable d'induire la synthèse de peptides antimicrobiens qui sont à l'origine de fortes réactions inflammatoires. Enfin l'IL-17 favorise l'accessibilité de la matrice aux cellules immunitaires en induisant la synthèse de métalloprotéases matricielles. L'IL-17, du fait de ses propriétés pro-inflammatoires et de son importante expression au niveau des barrières épithéliales est un acteur majeur de l'interaction entre l'immunité innée et adaptative [64].

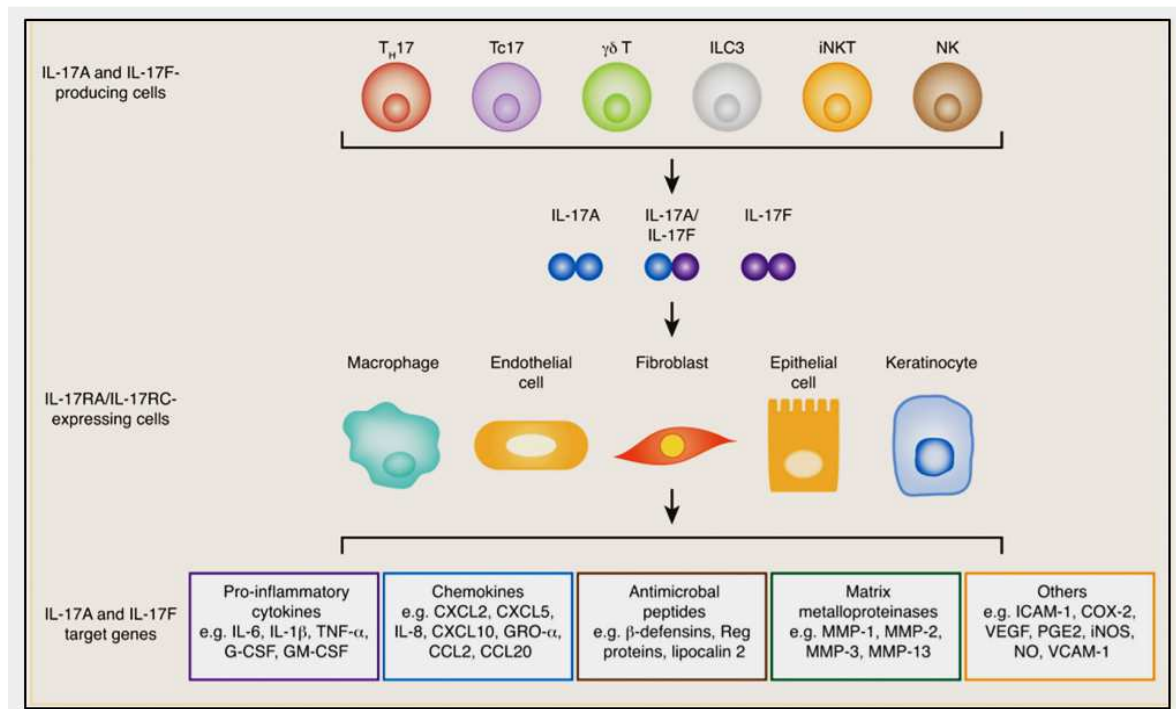


Figure 9. Sources de sécrétion de l'IL-17, cellules cibles et expression génique en aval. D'après Li J et al.[70].

L'action de l'IL-17 est primordiale pour un grand nombre de réactions immunitaires nécessaires à la défense de l'organisme, et cette interleukine participe également au maintien de l'intégrité des tissus épithéliaux en modulant l'expression des protéines de jonctions serrées [71]. Mais l'IL-17 peut également avoir des effets délétères en entraînant une réponse inflammatoire excessive comme observée dans certaines pathologies auto-inflammatoires chroniques. L'IL-17 est donc une cytokine puissante et multifacette, dont les effets sont totalement dépendants du microenvironnement qui l'entoure [72].

- **IL-17 et immunité dirigée contre les bactéries extracellulaires et les infections fongiques**

L'IL-17 joue un rôle majeur dans la réponse anti-infectieuse et plus particulièrement celle dirigée contre les infections fongiques et les bactéries extracellulaires, au niveau des épithéliums. Ceci s'explique, entre autres, par son effet sur le recrutement rapide et massif de polynucléaires neutrophiles au niveau des sites barrière ainsi que par la synthèse accrue de peptides antimicrobiens. L'IL-17 est un élément clé pour la réponse dirigée contre les infections à *Candida albicans* [73] et à *Klebsiella* [74], comme le démontre la susceptibilité accrue à ces infections chez des souris invalidées pour les gènes codant pour l'IL-17 ou l'IL-17RA. Chez l'homme on peut citer le syndrome hyper IgE qui s'accompagne d'un défaut de synthèse de l'IL-17 et qui a pour conséquence clinique la survenue fréquente d'infections à staphylocoques et de candidoses [75].

- **IL-17 et infections virales**

Le rôle de l'IL-17 dans les infections virales est nettement moins bien documenté que pour les infections bactériennes et fongiques, mais les quelques données disponibles sur le sujet font apparaître des effets opposés de l'IL-17 selon le type d'infection virale.

En effet, dans certaines infections telles que celles à Coxsackievirus, à gamma herpès virus (virus d'Ebstein-Barr et HHV-8), au virus de la Dengue et aux virus des hépatites C et B, l'IL-17 pourrait favoriser la prolifération virale par un effet inhibiteur sur les lymphocytes Th1 et les lymphocytes cytotoxiques [76], et en empêchant l'apoptose des cellules infectées [77]. Par ailleurs l'IL-17 participe aux dommages tissulaires du fait de ses effets pro-inflammatoires, en particulier au cours des hépatites virales. L'utilisation des thérapies anti-IL-17 a de ce fait été suggérée par certains auteurs pour le traitement de certaines infections virales. A titre d'exemple, l'IL-17 semble jouer un rôle assez délétère dans la COVID-19 [78] et un essai clinique est en cours pour tester l'efficacité d'un anti-IL-17 dans cette indication [79]. Pour d'autres virus, comme celui du West Nile, l'IL-17 semble avoir une activité antivirale efficace, démontrée dans des modèles murins déficients pour l'IL-17 qui présentent de très fortes charges virales, et chez qui l'adjonction d'IL-17 recombinante, permet une activation des lymphocytes T cytotoxiques avec une nette diminution de la charge virale [80].

- **IL-17 et infections muqueuses par α -HPV**

Plusieurs travaux ayant pour sujet du rôle de l'IL-17 dans les infections par α -HPV ont été publiés mais ces publications concernent quasi exclusivement les infections par HPV oncogènes et se concentrent le plus souvent sur le rôle de l'IL-17 dans la carcinogénèse induite par HPV [81, 82]. Les conclusions de ces travaux vont globalement dans le même sens, suggérant un effet procarcinogène de l'IL-17 participant à l'apparition des néoplasies induites par HPV, avec la mise en évidence de taux élevés d'IL-17 dans les tissus cancéreux notamment cervicaux [83] et coliques [84]. Par ailleurs plusieurs études ont démontré que certains polymorphismes de l'IL-17 sont associés à des niveaux de risque plus élevés de développer un cancer du col [85]. En dehors du modèle tumoral, une synthèse accrue de l'IL-17 lors de l'infection cervicale par HPV a été suggérée dans la publication de Mareti Bonin et al. [86]. Il n'existe à notre connaissance qu'une étude centrée sur l'effet de l'IL-17 sur la réplication virale d'HPV, publiée en 2014 par Gosmann C et al. [87]. Cette étude démontre *in vitro* l'action immunosuppressive de l'IL-17 dans un modèle murin de tissu d'hyperplasie épithéliale induite par l'HPV 16. L'hypothèse retenue par les auteurs est celle d'une hypersécrétion d'IL-17 par les cellules $\gamma\delta$ T et Th17 induite par la présentation de l'antigène E7, ayant pour effet une inhibition des lymphocytes cytotoxiques, possiblement via le recrutement de cellules myéloïdes suppressives (MDSC pour myeloid-derived suppressor cells) qui sont capables d'altérer les fonctions des lymphocytes T.

- **IL-17 et infections par HPV cutanés**

En dehors de nos travaux, la seule publication disponible sur le sujet du lien entre IL-17 et infections cutanées par HPV est celle publiée en 2016 par Chiu et al., mettant en évidence une diminution du portage des HPV cutanés chez des patients traités par secukinumab pour un psoriasis [88]. Cette étude clinique concernait 19 patients suivis de façon prospective suite à l'introduction du traitement anti-IL-17. Des prélèvements étaient réalisés au niveau des sourcils (poils) et par écouvillonnage cutané au niveau du cou, avec recherche d'HPV des genres α , β , γ (par trousse commerciale et PCR avec amorces dégénérées). Cette étude mettait en évidence une diminution progressive du portage cutané des HPV, avec une baisse significative des écouvillons cutanés positifs pour HPV après 156 semaines de traitement (20,6% vs 56,3%, $p=0,013$).

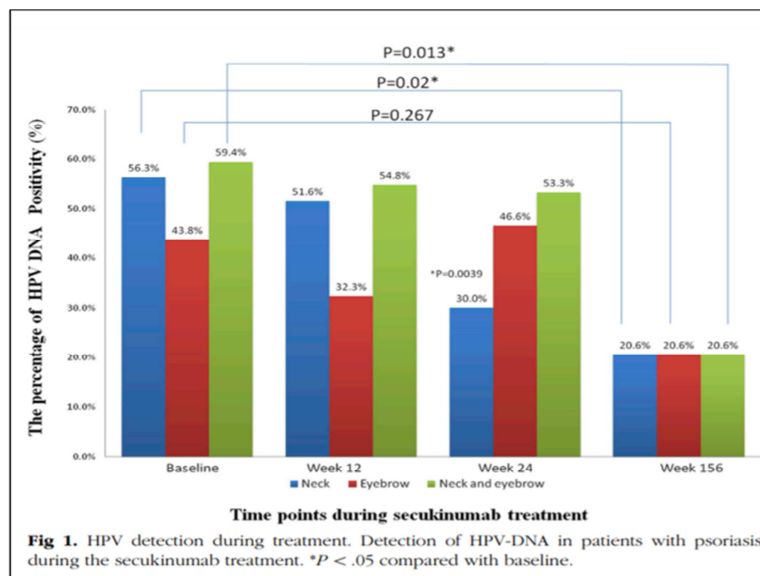


Figure 10. Evolution du portage des HPV cutanés au cours du temps chez des patients traités par secukinumab, d’après Chiu et al. [88].

- **IL-17 et pathologies auto-inflammatoires**

Parmi les nombreuses maladies inflammatoires dans lesquelles intervient l’IL-17 on peut citer la polyarthrite rhumatoïde, le lupus, la sclérose en plaques, la spondylarthrite ankylosante, les maladies inflammatoires intestinales chroniques (MICI) et le psoriasis [89].

Le rôle de l’IL-17 dans ces pathologies est complexe et l’IL-17 n’intervient pas seul, mais l’action de l’IL-17 peut se schématiser de la façon suivante : 1) un recrutement excessif de cellules inflammatoires [90], 2) un déséquilibre de la balance Th17/T reg (lymphocytes T régulateurs) [91] et 3) une action spécifique sur les cellules cibles de la maladie [72]. Dans ces pathologies, l’hyperinflammation médiée par l’IL-17 est persistante du fait d’une boucle de rétroaction positive entretenue par la sécrétion d’IL-1 β , d’IL-6 et de TNF qui accentuent l’activité des lymphocytes Th17.

L’un des modèles qui a le plus étudié afin de préciser le rôle de l’IL-17 dans les pathologies auto-inflammatoires, est celui du psoriasis. Cette dermatose chronique qui concerne 2 à 3% de la population mondiale présente de nombreuses formes cliniques de psoriasis mais la présentation la plus classique est celles des plaques érythémato-squaméuses qui peuvent se localiser sur l’ensemble du tégument [92]. L’étude anatomopathologique des lésions de psoriasis montre dans la couche cornée une hyperkératose et des amas de polynucléaires neutrophiles qui constituent des micro-abcès (appelés abcès de de Munro-Sabouraud), une prolifération kératinocytaire avec une papillomatose au niveau de l’épiderme, une altération

de la différenciation kératinocytaire avec disparition de la couche granuleuse et dans le derme un discret infiltrat inflammatoire avec une neoangiogénèse dans les papilles.

Il est désormais clairement établi que l'IL-17 est un « driver » majeur de la physiopathogénie du psoriasis, cependant les mécanismes exacts à l'origine de l'activation de cette voie ne sont pas encore entièrement élucidés. L'hypothèse actuelle est celle d'une activation de la voie IL-23/IL-17 qui serait déclenchée par un peptide antimicrobien (LL37) et d'autres autoantigènes (K7 et ADAMTSL5) sur un terrain génétique prédisposant [69]. Dans le psoriasis l'IL-17 a pour effet un recrutement majeur de diverses cellules immunitaires dont les polynucléaires neutrophiles, menant à la formation de micro-abcès et à l'établissement d'un microenvironnement inflammatoire en lien avec la sécrétion d'un large panel de cytokines par ces cellules [93]. Par ailleurs, la liaison de l'IL-17 à son récepteur kératinocytaire entraîne la synthèse d'autres interleukines telles que l'IL-22 et l'IL-36 qui contribuent au développement de l'hyperplasie épidermique [94]. On observe également au niveau kératinocytaire une synthèse accrue de peptides antimicrobiens (β -défensine 2, LL37), qui vont se comporter comme des autoantigènes en activant de façon excessive la voie innée et adaptative de l'immunité et ainsi renforcer l'inflammation [95]. Un autre effet direct de l'IL-17 est celui d'entraîner la production d'IL-17C par les kératinocytes, ce qui va contribuer à maintenir une boucle de rétroaction positive de l'IL-17. Enfin le signal IL-17 déclenche la transcription de multiples gènes qui ont pour effet une différenciation altérée ainsi qu'une hyperprolifération kératinocytaire majeure [96].

- **IL-17 et cancers**

Le rôle de l'IL-17 dans l'oncogénèse est un sujet qui a fait l'objet de nombreuses études, afin notamment de préciser l'éventuel intérêt du ciblage de cette voie dans les cancers. Les résultats de ces études ont mis en évidence des effets opposés, à la fois pro- et anti-tumoraux de l'IL-17 selon le type tumoral et l'environnement cytokinique. Ainsi, certains auteurs qualifient l'effet de l'IL-17 dans la tumorigénèse d'« épée à double tranchant ». En effet l'IL-17 possède des propriétés pro-tumorales en inhibant l'apoptose des cellules dysplasiques, et en facilitant le processus de métastases par induction de l'angiogénèse et de certaines métalloprotéases. Mais l'IL-17 peut également participer à l'immunité anti-tumorale en facilitant le recrutement des polynucléaires neutrophiles, des lymphocytes cytotoxiques et des cellules NK [97].

Dans la peau l'IL-17 semble clairement jouer un effet pro-tumoral [96], et plus particulièrement dans les carcinomes épidermoïdes, en favorisant l'angiogenèse ainsi que la prolifération kératinocytaire [98].

5- Mesure de l'expression de l'IL-17

La mesure d'expression de l'IL-17 n'est pas réalisée dans le cadre des soins car elle ne constitue pas un élément de décision thérapeutique ni de suivi des patients. Pour les travaux scientifiques, la mesure d'expression de l'IL-17 dans le sérum est le plus souvent réalisée par méthode immuno-enzymatique de type ELISA (Enzyme Linked ImmunoSorbent Assay) [99]. Dans les tissus les mesures de cette interleukine sont principalement réalisées par immunohistochimie, par technologie Luminex™ [100] ou bien par mesure des niveaux d'ARN messager soit avec une PCR après transcription inverse (RT-PCR) [101] ou bien avec des puces à ADN [100].

6- Biothérapies anti-IL-17

- **Modes d'action et indications**

Avec la compréhension de sa puissante action pro-inflammatoire, l'IL-17 est devenue une cible thérapeutique de premier intérêt. Deux approches thérapeutiques ont été développées : soit un ciblage direct de l'IL-17A ou bien le ciblage de son récepteur [102].

Inhibiteurs de la voie IL-17	Mode d'action
Secukinumab	Anticorps monoclonal IgG1/kappa humain dirigé contre l'IL-17
Ixekizumab	Anticorps monoclonal IgG4 humanisé dirigé contre l'IL-17
Brodalumab	Anticorps monoclonal IgG2 humain dirigé contre l'IL-17RA (blocage du signal de l'IL-17A, C, F et E)

Tableau 5. Thérapies anti-IL-17 actuellement disponibles en France.

En 2015 la FDA (Food and Drug Administration) donnait son approbation pour la mise sur le marché du premier anti-IL-17, le secukinumab (Cosentyx®), dans l'indication du psoriasis. S'en suivirent la mise sur le marché de l'ixekizumab (Taltz®) puis du brodalumab (Kyntheum®). En France les indications actuelles pour lesquelles les anti-IL-17 ont une

autorisation de mise sur le marché sont le psoriasis cutané, le rhumatisme psoriasique et la spondylarthrite ankylosante [103].

Ces traitements sont systémiques et s'administrent par voie sous cutanée, avec des schémas posologiques spécifiques pour chaque molécule, qui comprennent tous une première phase d'initiation avec des injections rapprochées durant les premières semaines de traitement puis une phase d'entretien avec des injections toutes les 2 à 4 semaines. La durée de traitement est variable mais le plus souvent les patients sont traités durant plusieurs mois ou années, avec de fréquentes rechutes à l'arrêt du traitement. Les anti-IL-17 suscitent beaucoup d'espoir et sont à l'étude dans un grand nombre d'autres pathologies inflammatoires. En dermatologie par exemple ces thérapies pourraient s'avérer efficaces dans la prise en charge de l'hidradénite suppurée [104] et le lichen plan [105].

- **Profil de tolérance**

Les différentes molécules anti-IL-17 bénéficient d'un bon profil de tolérance, avec notamment peu de complications infectieuses en comparaison d'autres immunomodulateurs, en particulier les anti-TNF qui sont des biothérapies fréquemment prescrites dans le traitement du psoriasis. Cependant du fait du rôle majeur de l'IL-17 dans la défense antimicrobienne, il a été observé avec les thérapies anti-IL-17 des complications infectieuses, le plus souvent d'intensité faible ou modérée, principalement au niveau des voies respiratoires hautes (rhinopharyngites ou rhinites) et des cas de candidoses orales ou génitales [106]. On note également la survenue ou l'aggravation de maladies intestinales inflammatoires chroniques, sans que les mécanismes sous-jacents soient clairement élucidés. Néanmoins la forte participation de l'IL-17 au maintien de l'intégrité de l'épithélium intestinal pourrait être l'une des explications à cet effet paradoxal des anti-IL-17 [107].

CONTEXTE DU TRAVAIL DE THESE ET OBJECTIFS

Ce travail de thèse a été initié suite à plusieurs observations cliniques de verrues cutanées chroniques présentant une rapide régression de taille sous traitement anti-IL-17 chez des patients suivis pour un psoriasis dans le service de dermatologie de l'hôpital Bichat-Claude Bernard. Ces observations nous ont conduits à effectuer une recherche bibliographique afin de faire l'état des lieux des connaissances sur le lien entre infection HPV et IL-17. Les données alors disponibles étaient en faveur d'un effet prolifératif de l'IL-17 dans les infections par HPV, mais ces données concernaient quasi exclusivement les infections par HPV-HR et étaient issues d'études *in vitro* menées sur des tissus de divers types tumoraux, notamment cervicaux [83] et coliques [84]. Concernant le lien entre IL-17 et infections cutanées par HPV, la seule publication sur le sujet était celle de l'équipe de Chiu et al. qui démontait une diminution du portage cutané des HPV sous anti-IL-17 [88].

Devant l'absence de littérature sur le sujet, nous avons souhaité apporter avec ce travail de premiers résultats relatifs au rôle de l'IL-17 dans le développement des lésions cutanées induites par HPV. L'intérêt de ce sujet réside dans le fait qu'il permet d'explorer d'éventuelles perspectives de traitement des infections cutanées par HPV par les thérapies anti-IL-17 récemment développées, en particulier pour les infections profuses ou récalcitrantes pour lesquelles aucun traitement efficace n'est disponible.

- **Mise en place d'outils pour la détection pour les HPV cutanés et la mesure d'expression cutanée d'IL-17**

Lorsque ce travail a été initié nous ne disposions d'aucun moyen de détection pour les HPV cutanés de type β , γ , ν et α . Afin de conduire nos travaux sur les infections cutanées par HPV, la première étape a donc été de mettre en place dans le laboratoire de virologie de l'hôpital Bichat-Claude Bernard des outils virologiques pour permettre la détection de ces HPV.

De même la mesure d'expression d'IL-17 n'étant pas un examen réalisé en pratique courante, nous avons mis au point dans le laboratoire d'anatomopathologie de l'hôpital Bichat-Claude Bernard une méthode d'évaluation par immunohistochimie.

- **Travaux réalisés**

Les travaux réalisés durant ce travail de thèse nous ont permis d'obtenir de premières données concernant :

- L'impact *in vivo* d'une thérapie anti-IL-17 sur les infections cutanées et muqueuses par HPV (Brunet-Possenti et al., British Journal of Dermatology 2018) [108].
- L'expression *in vitro* de l'IL-17 dans la survenue de lésions induites par HPV chez une patiente sous tofacitinib (Brunet-Possenti et al., JAMA Dermatology 2019) [109].
- L'expression *in vitro* de l'IL-17 dans une série de verrues cutanées (travail soumis, en cours de revue)

Ces premiers résultats ont mené au dépôt d'un brevet intitulé « Inhibiteurs de la voie de l'interleukine 17 pour le traitement des infections chroniques dues à HPV », qui couvre l'utilisation des thérapies anti-IL-17 dans l'indication des infections induites par HPV[110].

PREMIER TRAVAIL

**Impact des traitements anti-IL-17 sur les verrues et les infections
muqueuses par HPV**

*Impact of anti-interleukin-17 treatment on cutaneous and genital human
papillomavirus infection*

Publié dans *British Journal of Dermatology* en novembre 2018

IMPACT DES TRAITEMENTS ANTI-IL-17 SUR LES VERRUES ET LES INFECTIONS MUQUEUSES PAR HPV

Contexte et objectifs

Suite à l'observation de cas de verrues récalcitrantes ayant régressé sous traitement anti-IL-17 administré dans le cadre de psoriasis cutanés dans le service de dermatologie de l'hôpital Bichat-Claude Bernard, nous nous sommes intéressés à l'impact *in vivo* d'une thérapie anti-IL-17 (le secukinumab) sur les infections cutanées et muqueuses par HPV.

Méthodes

Nous avons mené deux études observationnelles prospectives afin d'évaluer d'une part l'évolution clinique de verrues cutanées sous secukinumab dans une première série de patients et d'autre part l'évolution du portage HPV muqueux sous anti-IL-17 dans une deuxième série de patients. Le secukinumab était administré selon le schéma préconisé par l'AMM dans l'indication du psoriasis : 300 mg en injection sous-cutanée, administrée aux semaines 0, 1, 2, 3 et 4 en traitement d'initiation, puis tous les mois en traitement d'entretien.

- **Première partie : suivi clinique des verrues cutanées sous secukinumab**

Population : Durant une période s'étendant de mai 2016 à décembre 2017 nous avons porté une attention particulière à la présence de verrues lors de l'initiation du secukinumab chez des patients atteints de psoriasis. Cette étude a été proposée à tous les patients présentant des verrues chroniques récalcitrantes c'est-à-dire présentes depuis au moins une année et ayant bénéficié d'au moins deux séances ou deux cycles de traitement topiques.

Méthodes d'évaluation : Un examen clinique complet était systématiquement réalisé lors de l'initiation d'un traitement anti-IL-17. En cas de présence de verrue le patient était interrogé sur l'histoire évolutive des verrues : date d'apparition, traitements déjà entrepris, efficacité partielle ou complète de ces traitements. Une mesure clinique du plus grand axe de la verrue et une évaluation de l'épaisseur étaient réalisées avec prise de photos au moment de l'initiation du secukinumab. Puis les mesures et les photos étaient répétées lors des visites de suivi à 3 et 6 mois après l'initiation du secukinumab. La régression était quantifiée selon la

variation des mesures prises au 3^{ème} puis au 6^{ème} mois par rapport à la mesure initiale, ainsi que sur la comparaison des photos séquentielles.

- **Deuxième partie : suivi du portage génital des α -HPV sous secukinumab**

Population et recueil des échantillons

Nous avons proposé durant la période s'étendant de janvier 2017 à juillet 2018 à tous les patients initiant une thérapie anti-IL-17 de réaliser un prélèvement génital lors de l'initiation du traitement, répété après 3 mois de traitement. Chaque patient a reçu une note d'information sur les modes de recueil avant la réalisation du prélèvement et sur le but de l'étude. Pour chaque patient, les deux prélèvements séquentiels étaient réalisés par le médecin investigateur au niveau du sillon balano-préputial chez les hommes ; au niveau vaginal et cervical chez les femmes. L'écouvillonnage était réalisé par frottage doux des muqueuses à l'aide d'un écouvillon Sigma Virocult[®] (Merck KGaA, Darmstadt, Allemagne).

Analyses virologiques

- Extraction

L'extraction de l'ADN a été réalisée avec l'automate MagNA Pure LC 2.0 (Roche, Meylan, France) en utilisant la trousse commerciale MagNA Pure LC Total Nucleic Acid Isolation Kit-Large Volume (Roche). Les prises d'essai et d'élution étaient respectivement de 1 mL et 50 μ l.

- PCR multiplex

La recherche et le typage HPV ont été réalisés à l'aide de la trousse commerciale AnyplexTM II HPV28, Seegene[®] qui permet la détection semi-quantitative et le typage par PCR multiplex en temps réel de 28 α -HPV répartis en 2 panels : le panel A avec 14 HPV-HR (HPV 16, 18, 31, 33, 35, 39, 45, 51, 52, 56, 58, 59, 66, 68) et le panel B avec 5 HPV-HR (HPV 26, 53, 69, 73, 82) et 9 HPV-BR (HPV 6, 11, 40, 42, 43, 44, 54, 61, 70). La détection des 28 types d'HPV se fait de façon simultanée et requiert deux puits d'analyse par échantillon.

Le test AnyplexTM utilise la technologie TOCETM (Tagging Oligonucleotide Cleavage and Extension) qui permet la détection simultanée de plusieurs cibles dans un même canal de lecture. Cette technologie repose sur deux composés : le pitcher (lanceur) et le catcher (attrapeur). Le pitcher est un oligonucléotide constitué d'une partie marqueur (tagging) et d'une partie spécifique de séquence (targeting) qui se lie à la séquence cible. Le catcher est

une matrice marquée par 2 fluorochromes : le quencher et le reporter. En présence de la séquence cible, les amorces spécifiques (dual priming oligonucleotides, DPO™) et le pitcher vont se lier à cette séquence. Durant la phase d'élongation le pitcher va être clivé grâce à l'activité nucléase 5' de la Taq-Polymérase libérant ainsi sa portion marquée (tagging) qui va s'hybrider à sa séquence complémentaire sur le catcher. L'élongation de cette partie tagging sur le catcher entraîne la séparation du quencher et du reporter qui va ainsi pouvoir émettre une fluorescence détectée par le thermocycleur en temps réel CFX™96 (Bio-Rad, Hercules, CA, USA). Les matrices des 28 HPV et du contrôle interne sont marquées par des fluorochromes différents ce qui permet leur détection simultanée au cours d'une seule réaction, via cinq canaux différents de lecture (FAM, HEX, Cal Red 610, Quasar 670 et Quasar 705).

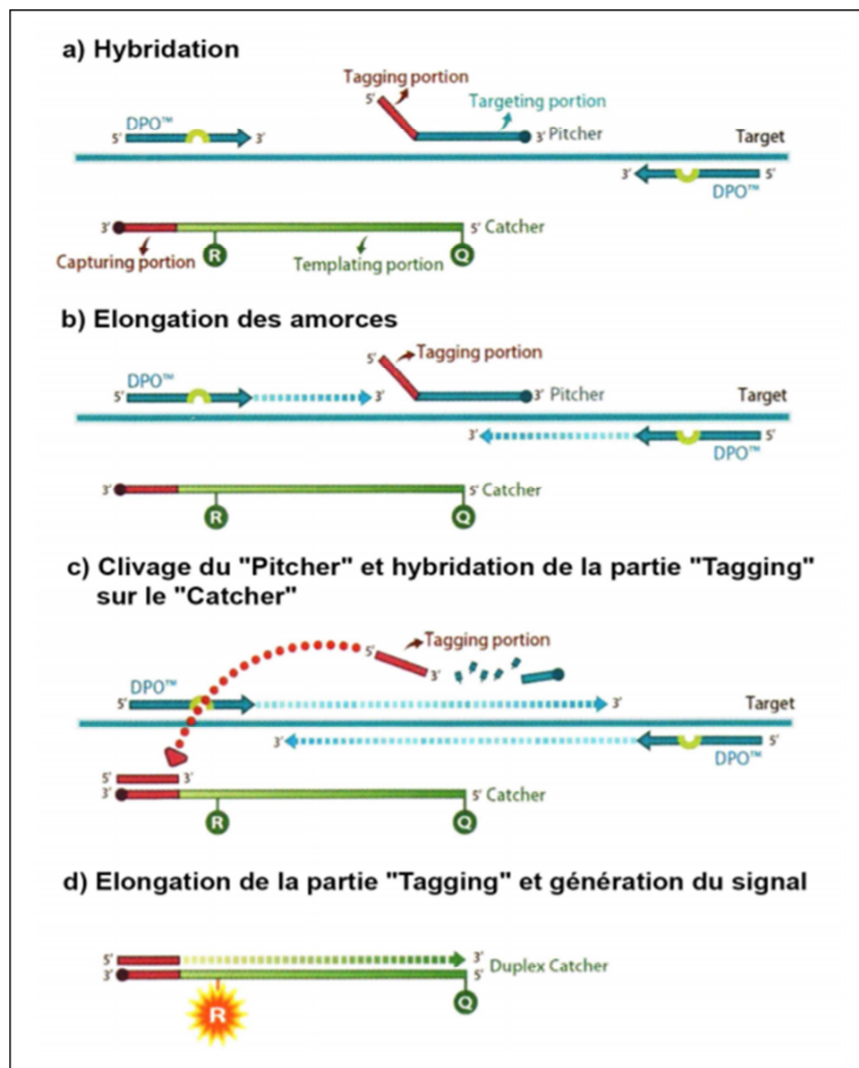


Figure 11. Principes de la technologie TOCE™.

Chaque catcher est identifié grâce à l'analyse de la courbe de fusion à trois points de températures (60°, 65°, 70°). La matrice du catcher est indépendante de la séquence cible ce qui permet la conception de catchers ayant des profils de température de fusion différents permettant leur détection simultanée au sein d'un seul et même canal.

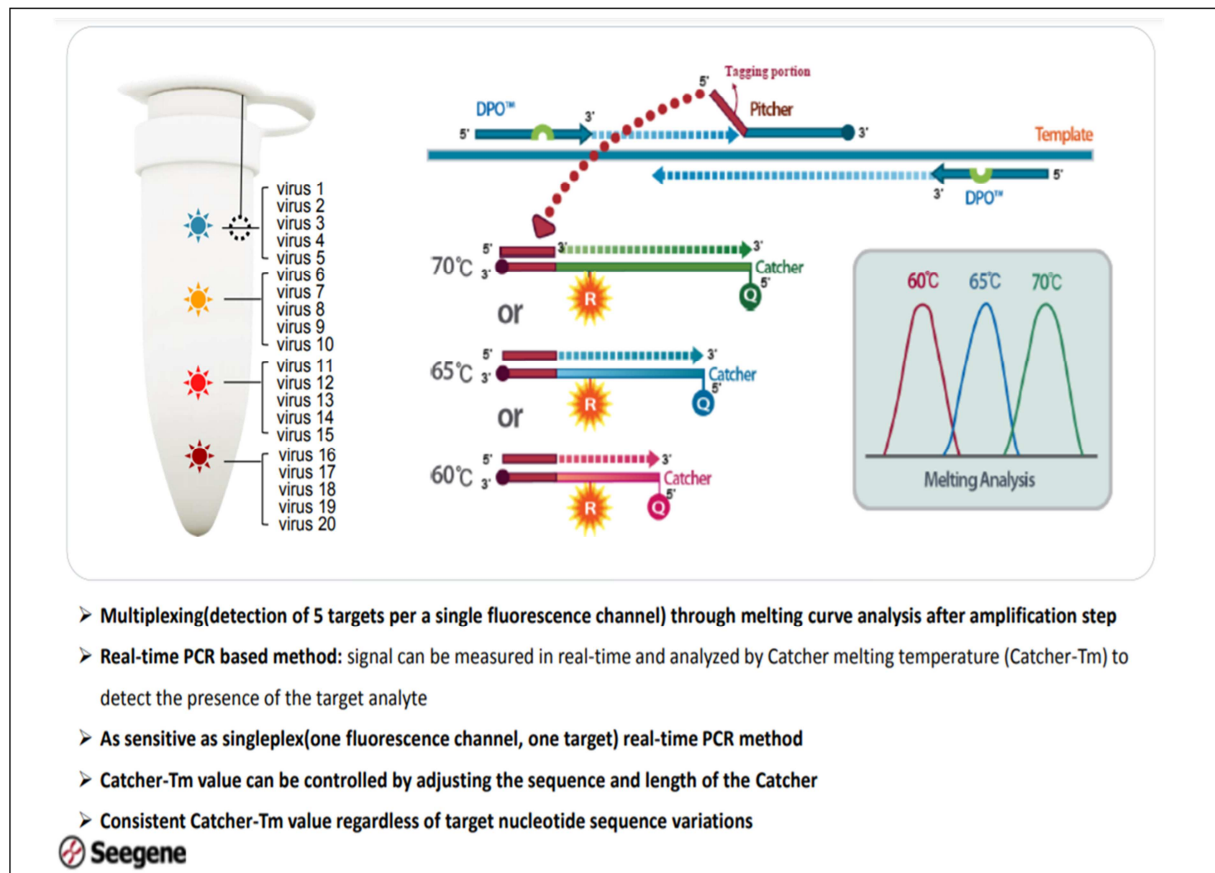


Figure 12 : Ajustement du catcher et courbe de fusion.

Par ailleurs, cette analyse est semi-quantitative car les résultats issus de cette analyse donnent une indication sur la quantité d'ADN viral, selon le moment à partir duquel le signal de vient positif: faible (signal positif après 40 cycles de PCR), intermédiaire (positif entre le 30^{ème} et 40^{ème} cycle), élevée (positif avant le 31^{ème} cycle).

PCR: Chaque extrait est testé avec le mélange réactionnel de chaque panel A et B, suivant les recommandations du fabricant (5 µl d'ADN, 5 µl HP28 TOM A ou HP28 TOM B, 5 µl d'eau qualité biologie moléculaire et 5 µl d'Anyplex PCR Mix). En parallèle des échantillons, 3 témoins positifs (PC1, PC2 et PC3 fournis dans la trousse commerciale) et un témoin négatif, sont testés. L'amplification est réalisée sur CFX96 (Bio-Rad), suivant les cycles recommandés par le fabricant.

Validation des résultats: Le témoin négatif ne doit pas donner de signal, ni pour le contrôle interne (IC), ni pour aucun HPV de chaque panel A et B. Le contrôle positif 1 (PC1) doit être positif pour HPV 66, 51, 33, 56 et IC (panel A) et 26, 42, 43, 44 et pour l'IC (panel B). Le PC2 doit être positif pour HPV 45, 59, 39, 35, 68 (panel A) et 69, 82, 54, 61, 40 (panel B) et négatif pour l'IC (panels A et B). Le PC3 doit être positif pour HPV 58, 16, 52, 18, 31 (panel A) et 73, 53, 70, 6, 11 (panel B) et négatif pour l'IC (panels A et B).

Anyplex™ II HPV28 Detection																						
N° échantillon	Id patient	Puit	Nom	Type	FAM			HEX			Cal Red 610			Quasar 670			Quasar 705			Auto	Interprétation	commentaire
		D01	Gland	SAMPLE	66	45	58	51	59	16	33	39	52	35	18	56	68	31	IC	54		
		D07	Gland		-	-	-	-	-	-	-	-	-	-	-	-	-	-	++			
					26	69	73	42	82	53	43	54	70	61	6	44	40	11	IC			
					-	-	-	-	-	-	-	++	-	-	-	-	-	-	++			
		F01	Cou	SAMPLE	66	45	58	51	59	16	33	39	52	35	18	56	68	31	IC			
					-	-	-	-	-	-	-	-	-	-	-	-	-	-	++			
		F07	Cou		26	69	73	42	82	53	43	54	70	61	6	44	40	11	IC			
					-	-	-	-	-	-	-	-	-	-	-	-	-	-	++			
		G01	Sourcils	SAMPLE	66	45	58	51	59	16	33	39	52	35	18	56	68	31	IC			
					-	-	-	-	-	-	-	-	-	-	-	-	-	-	++			
		G07	Sourcils		26	69	73	42	82	53	43	54	70	61	6	44	40	11	IC			
					-	-	-	-	-	-	-	-	-	-	-	-	-	-	++			
		H01	NTC	NC	66	45	58	51	59	16	33	39	52	35	18	56	68	31	IC	Negative Control(-)		
		H07	NTC		-	-	-	-	-	-	-	-	-	-	-	-	-	-	-			
					26	69	73	42	82	53	43	54	70	61	6	44	40	11	IC			
					-	-	-	-	-	-	-	-	-	-	-	-	-	-	-			
		A02	PC1	PC	66	45	58	51	59	16	33	39	52	35	18	56	68	31	IC	Positive Control(+)		
					++	-	-	++	-	-	++	-	-	-	-	++	-	-	+++			
		A08	PC1		26	69	73	42	82	53	43	54	70	61	6	44	40	11	IC			
					+++	-	-	+++	-	-	+++	-	-	-	-	+++	-	-	+++			
		B02	PC2	PC	66	45	58	51	59	16	33	39	52	35	18	56	68	31	IC	Positive Control(+)		
					-	+++	-	-	+++	-	-	+++	-	+++	-	-	+++	-	-			
		B08	PC2		26	69	73	42	82	53	43	54	70	61	6	44	40	11	IC			
					-	+++	-	-	+++	-	-	+++	-	+++	-	-	+++	-	-			

Figure 13. Exemple de résultats à l'issue de l'analyse par la trousse commerciale Anyplex. Crédit image : laboratoire de virologie, Hôpital Bichat-Claude Bernard.

Résultats

- **Première partie**

Pour la première partie de l'étude nous avons pu suivre quatre patients présentant des verrues vulgaires récalcitrantes lors de l'initiation du traitement par secukinumab, ayant accepté de participer à l'étude. Parmi ces quatre patients, trois présentaient des verrues digitales et un des verrues plantaires. Pour les quatre patients les verrues étaient présentes depuis au moins une année (de 1 à 3 années) et tous avaient déjà reçu plusieurs traitements locaux par cryothérapie

et/ou acide salicylique sans efficacité (de 2 à 10 cycles ou séances de traitement). Une régression complète des verrues a été observée à 3 mois pour un patient et à 6 mois pour deux autres patients. Le dernier patient de l'étude a été perdu de vue entre 3 et 6 mois. Le patient ayant une régression complète à 3 mois a présenté une diminution très rapide avec une régression complète déjà visible après 2 mois de traitement. Pour les trois autres patients une régression de taille de 50% des verrues était déjà objectivée à 3 mois puis disparition complète à 6 mois pour deux d'entre eux, et une absence de données disponibles pour le dernier patient étant perdu de vue. Il est important de noter qu'aucun traitement complémentaire n'a été administré pour les verrues durant le temps de suivi. En parallèle une évolution favorable du psoriasis a été observée chez l'ensemble des patients

Patient	Localisation de la verrue	Evolution à 3 mois	Evolution à 6 mois
1	Digitale	Régression complète	Régression complète
2	Plantaire et hallux	Régression de 50%	Régression complète
3	Digitale	Régression de 50%	Régression complète
4	Plantaire	Régression de 50%	Perdu de vue

Tableau 6. Caractéristiques des verrues et évolution sous secukinumab.

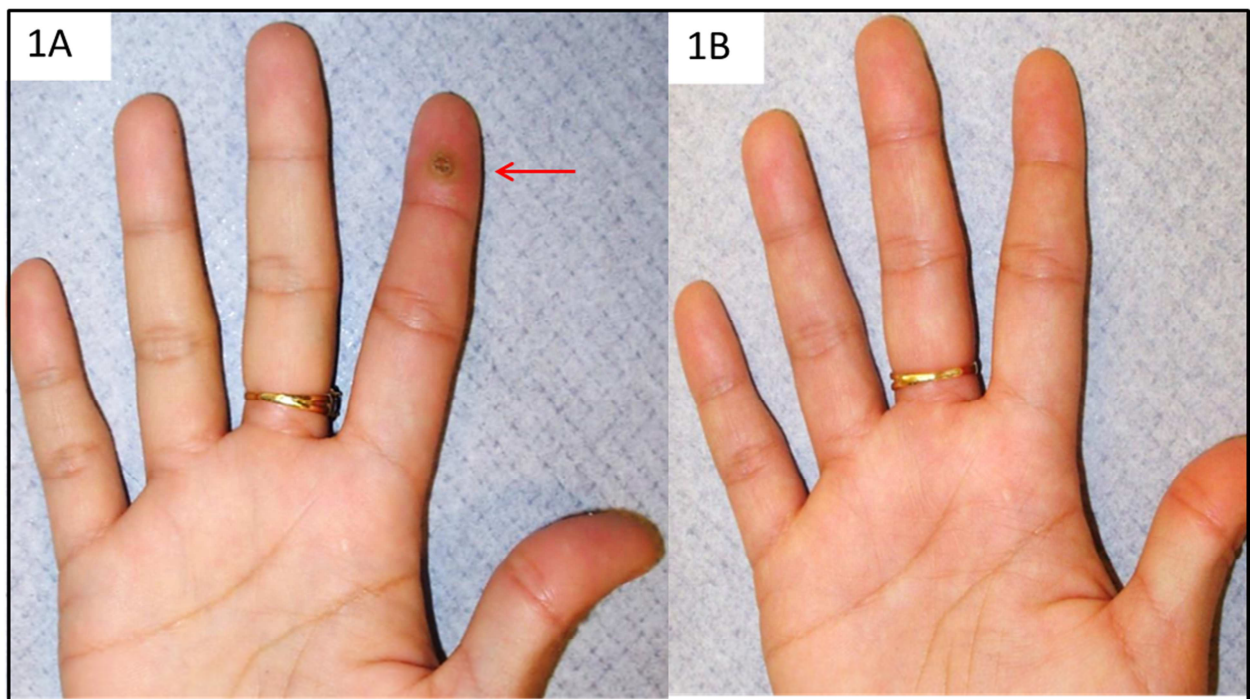


Figure 14. Patient 1. (1A) : verrue digitale à l'initiation du secukinumab. (1B): régression complète après 3 mois de traitement.

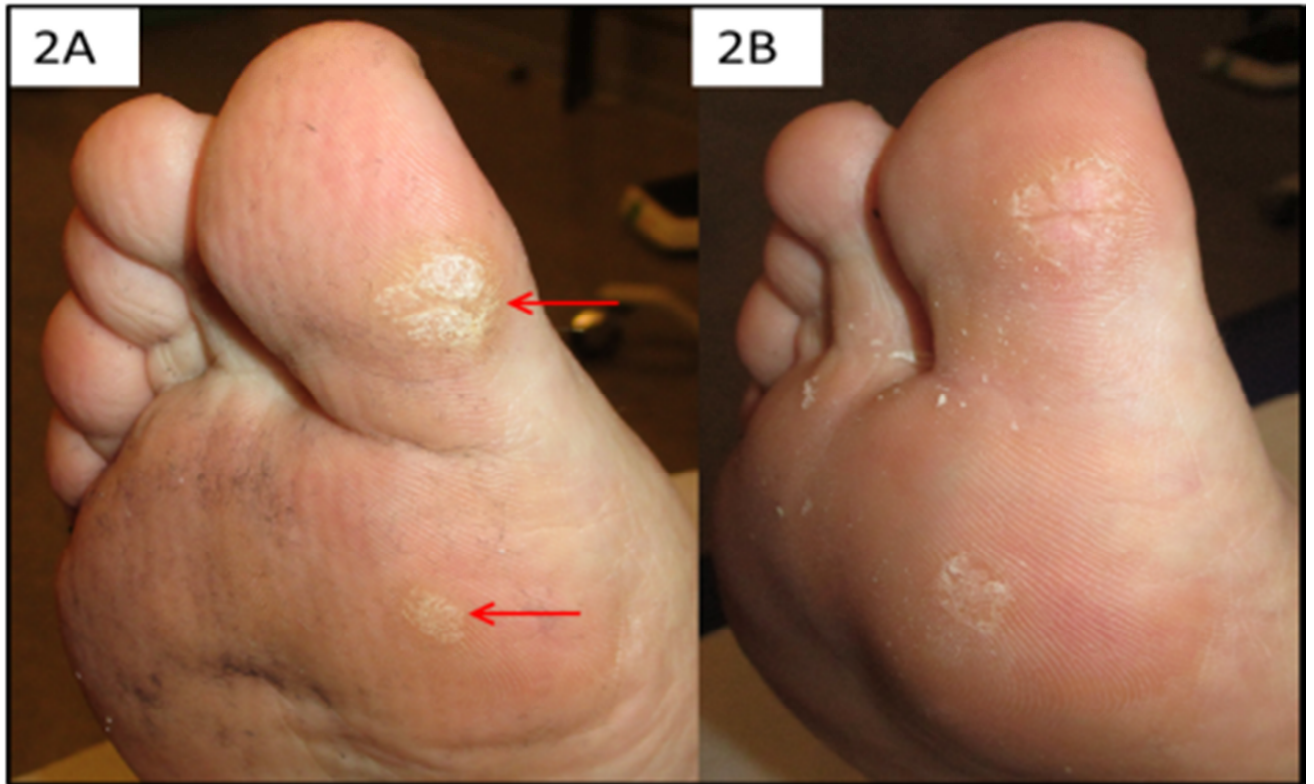

Figure 15. Patient 2. (2A) : présence de deux verrues plantaires à l'initiation du secukinumab. (2B) : régression évaluée à 50% après 3 mois de traitement.

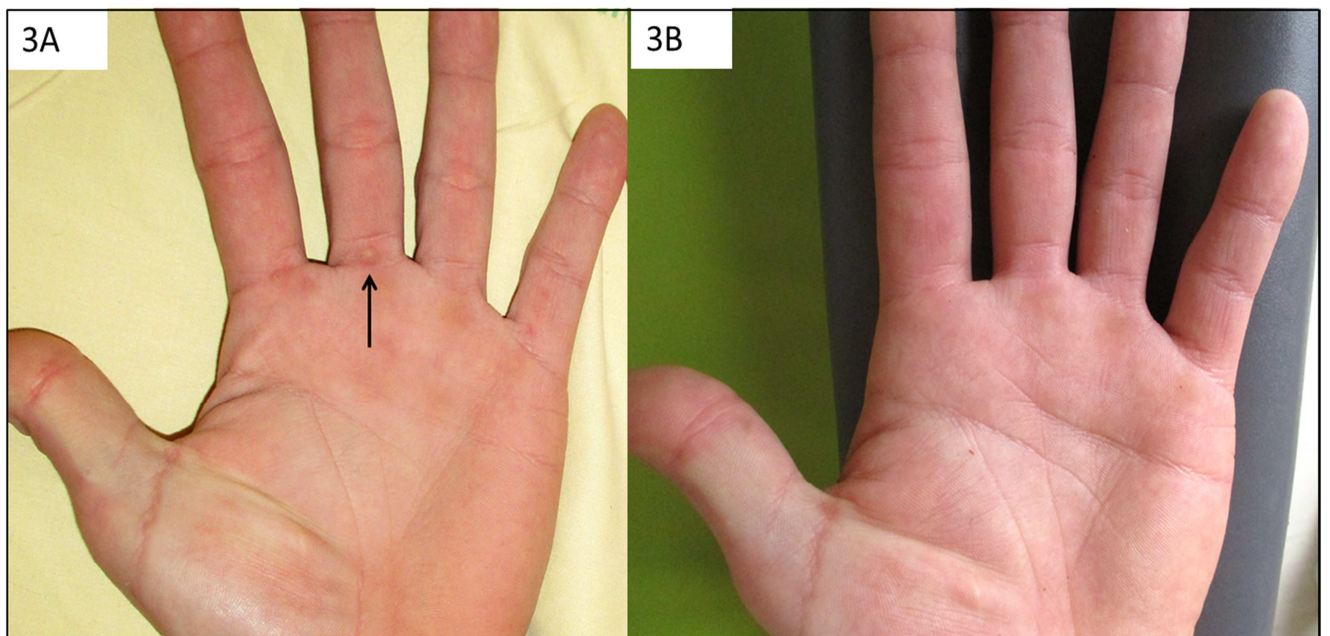


Figure 16. Patient 3. (3A) : présence d'une verrue digitale à l'initiation du traitement. (3B) : régression complète à 6 mois de traitement.

- **Deuxième partie**

Cinq patients, quatre hommes et une femme, âgés de 24 à 57 ans, ont accepté de participer à cette étude. Aucun des patients n'avait reçu de vaccination anti-HPV par le passé.

A l'initiation du traitement, 4/5 patients présentaient un portage génital d'HPV oncogène et/ou non oncogène, avec une infection par de multiples HPV pour trois d'entre eux. Les analyses virologiques réalisées à M3 du traitement montraient chez les porteurs d'HPV une diminution du nombre de types d'HPV pour trois patients et l'absence d'évolution en termes de portage HPV muqueux pour le 4^{ème} patient.

Aucune lésion clinique HPV-induite n'était présente sur les muqueuses ano-génitales de ces quatre patients. En revanche, le frottis cervico-utérin réalisé pour la patiente E suite aux résultats de typage HPV a mis en évidence des lésions malpighiennes intra-épithéliale de haut grade (HSIL). Par la suite la patiente a été orientée en gynécologie avec un suivi régulier, permettant d'objectiver la régression complètes des atypies cytologiques 8 mois après le début du traitement par secukinumab.

	Age	Prélèvement	HPV à J0	HPV à M3 du traitement par ANTI-IL-17
Patient A	57	Balano-préputial	HR-HPV : 18, 52, 68, 73 LR-HPV : 42	HR-HPV : aucun LR-HPV : 42 ↓↓
Patient B	55	Balano-préputial	HR-HPV : 35, 51, 52, 68 LR-HPV : aucun	HR-HPV : aucun LR-HPV : aucun ↓↓
Patient C	58	Balano-préputial	HR-HPV : aucun LR-HPV : 54	HR-HPV : aucun LR-HPV : 54 →
Patient D	47	Balano-préputial	HR-HPV : aucun LR-HPV : aucun	HR-HPV : aucun LR-HPV : aucun ∅
Patient E	24	Vulvo-vaginal	HR-HPV : 58, 68, 73 LR-HPV : 40, 42, 70	HR-HPV : 58, 68 LR-HPV : 42, 70 ↓
		Cervical	HR-HPV : 58, 68 LR-HPV : 40, 70	HR-HPV : 58, 68 LR-HPV : 70 ↓

Tableau 7. Evolution du portage génital des HPV oncogènes (HPV-HR) et non oncogènes (HPV-BR) chez 5 patients après 3 mois de traitement par secukinumab.

Discussion

Ce premier travail a permis de renforcer l'hypothèse d'un lien fort entre infection cutanée par HPV et IL-17. Cette hypothèse était issue de nos précédentes observations cliniques ainsi que du travail de Chiu et al qui mettait en évidence une diminution du portage des HPV cutanés chez des patients traités par secukinumab [88].

De plus, nous apportons de premières données sur l'effet *in vivo* d'un anti-IL-17 dans l'infection génitale par HPV-HR et HPV-BR, sans cancer associé. La diminution observée du nombre de type va dans le sens des précédentes publications qui mettaient en évidence *in vitro* des taux élevés d'IL-17 tissulaire dans les cancers du col [83], ainsi qu'en effet immunosuppresseur local de l'IL-17 lors de l'infection par HPV-HR [87].

Dans notre étude, les délais entre l'introduction du traitement anti-IL-17 et d'une part la régression clinique des verrues et d'autre part la diminution du nombre de types d'HPV étaient courts : de 3 à 6 mois pour les verrues et de 3 mois pour l'infection génitale. Ces délais courts vont dans le sens d'un effet du traitement sur l'infection HPV et non d'une clairance spontanée qui s'observe généralement en plusieurs années pour les verrues récalcitrantes [111], et après plusieurs mois ou années pour les infections cervicales [17]. Pour mieux préciser le rôle de l'anti-IL 17 dans ces évolutions il aurait été intéressant de mesurer l'expression de l'IL-17 au niveau tissulaire pour les verrues et dans le sérum pour tous les patients. Ceci n'a été réalisé du fait du caractère invasif des prélèvements cutanés et sanguins qui ne rentrent pas dans la pratique des soins courants. Par ailleurs, le suivi n'a pas été poursuivi au-delà de 6 mois pour les verrues et de 3 mois pour les infections génitales, ce travail ne permet donc pas de préciser s'il y a eu ou non un maintien de l'effet de l'anti-IL-17 au cours du temps.

Concernant la régression des verrues sous anti-IL-17, nos observations ne sont pas isolées puisqu'en 2020 l'équipe d'Ayhan et al. a publié un cas similaire chez un patient de 37 ans présentant une régression complète de verrues profuses des mains après 5 mois de traitement par secukinumab [112].

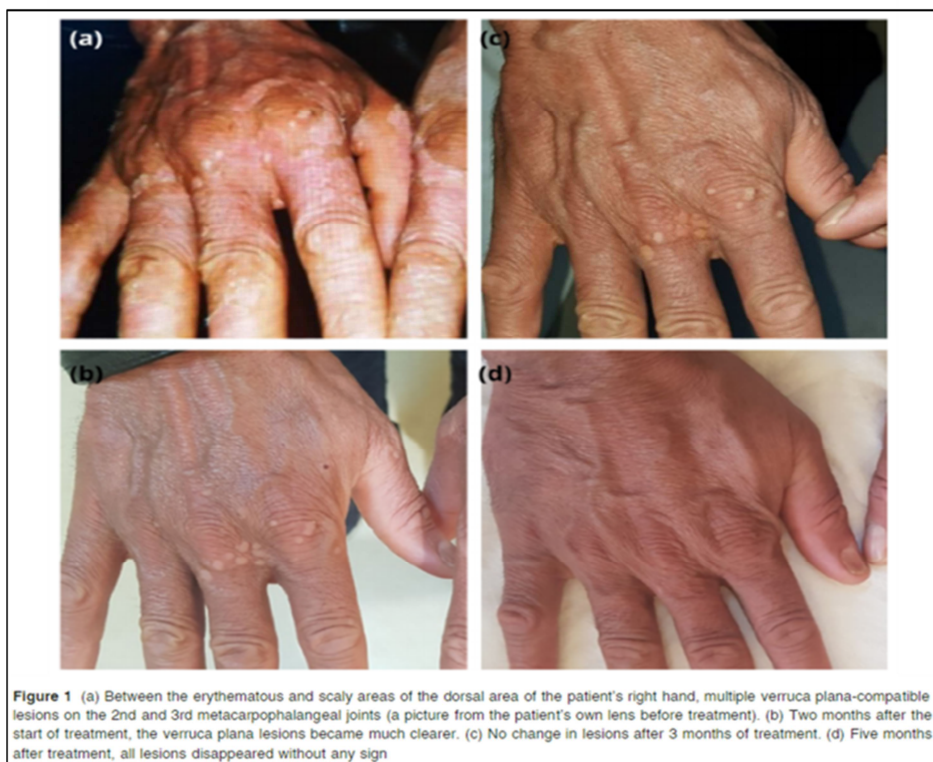

Figure 17. Régression de verrues digitales après 5 mois de traitement par secukinumab. Observation rapportée par Ayhan et al. [112].

Enfin, bien que l'effectif soit très réduit, il faut souligner la fréquence importante du portage d'HPV chez ces patients atteints de psoriasis. En effet, dans notre étude, une infection par HPV chez la seule femme de l'étude n'est pas très surprenante en raison de son jeune âge, 24 ans, il est habituel que la clairance HPV n'ait pas encore eu lieu [113]. En revanche, la présence d'HPV chez 3 des 4 hommes prélevés, avec chez deux d'entre eux une multi infection était moins attendue car ces patients étaient âgés de plus de 35 ans (moyenne d'âge de 54 ans). Cela pose la question d'une plus grande susceptibilité aux infections par HPV chez les patients atteints de psoriasis. Pour répondre à cette question il serait nécessaire de prélever un très grand nombre de patients avant d'initier un traitement systémique pour éviter tout biais d'interprétation car certaines thérapies systémiques telles que les anti-TNF et la ciclosporine mais également la photothérapie par UV [114, 115].

DR FLORENCE BRUNET-POSSENTI (Orcid ID : 0000-0003-2100-2913)

Article type : Research Letter

Impact of anti-IL-17 treatment on cutaneous and genital HPV infection

F. Brunet-Possenti^{1,2}, C. Charpentier², G. Collin², D. Descamps², V. Descamps¹

¹Department of Dermatology, Bichat Claude Bernard Hospital, AP-HP, Paris, France;

²IAME, UMR 1137, INSERM, Université Paris Diderot, Sorbonne Paris Cité, AP-HP, Laboratoire de Virologie, Hôpital Bichat, AP-HP, Paris, France.

Corresponding author: Florence Brunet-Possenti

Email: florence.brunet-possenti@aphp.fr

Funding sources: none

Conflict of interest: The authors have no conflict of interest to declare

Key words: Human papillomavirus, interleukin-17, anti-interleukine-17, warts

To the Editor,

Human papillomavirus (HPV) infection has been a subject of interest for decades, notably because of the high burden of HPV-related diseases¹. High-risk HPVs (HR-HPV) are responsible for virtually all cases of cervical cancer and are also implicated in other mucosal cancers especially those located in the anal and oropharyngeal areas. Low-risk HPVs (LR-HPV) can induce cutaneous or anogenital warts, usually treated with cryotherapy, CO₂ laser

This article has been accepted for publication and undergone full peer review but has not been through the copyediting, typesetting, pagination and proofreading process, which may lead to differences between this version and the Version of Record. Please cite this article as doi: 10.1111/bjd.16799

This article is protected by copyright. All rights reserved.

vaporization, topical application of salicylic acid or imiquimod. There is no specific treatment of HPV infection, and the management of both high- and low-risk HPV-induced lesions consists in the destruction of the infected tissue which has little or no impact on viral persistence. Hence, treatment failures and early relapses are very frequent.

The disturbance of several cytokines signaling pathways is a key factor in the development of chronic HPV infection². Among the cytokines involved in HPV persistence, interleukin-17 (IL-17) appears to play a major role. This interleukin is also strongly implicated in the pathogenesis of psoriasis as a result of its pro-inflammatory effects associated with the stimulation of keratinocyte proliferation³. Therefore the neutralization of IL-17 is a new approach for the treatment of psoriasis, which provides high levels of skin clearance⁴. Several anti-IL-17 therapies have been developed including secukinumab which is a monoclonal human IgG1 antibody that selectively binds to IL-17A, the major isoform of IL-17. We report in a series of psoriasis patients treated with secukinumab therapy the observation of rapid wart regression as well as a marked decrease in HPV genital carriage.

Among the psoriasis patients attending the dermatology department, four patients presenting digital or plantar chronic warts for at least one year were identified at the time of secukinumab initiation. Each patient had been repeatedly treated for their warts, either with cryotherapy or salicylic acid without success. Secukinumab was administered subcutaneously at the dose of 300 mg at weeks 0, 1, 2, 3, followed by monthly injections without any additional therapy. During treatment follow-up, wart changes were evaluated on sequential pictures, showing a complete clearance in two patients, 3 and 6 months after treatment initiation, respectively. The last evaluation for the two other patients was performed after 3 months of treatment, showing a 50% reduction in wart size.

Following these first observations of rapid wart regression, non-invasive genital swabs were collected at the time of secukinumab initiation in five other patients treated for psoriasis (four males and one female), after obtaining informed consent. The swabs were tested for mucosal HPV with a multiplex real-time PCR (Anyplex™ II HPV28, Seegene) that simultaneously detects in a semi-quantitative manner 19 HR-HPV types and 9 LR-HPV types. At secukinumab initiation HR-HPV and/or LR-HPV were detected in four of the five patients. Samplings were repeated after three months of treatment, showing a marked decrease in the number of HPV types in three of the four infected patients. In the three patients infected with HR-HPV, the number of detected types dropped from four to zero in two patients and from three to two in the third one. With regards to LR-HPV genital infection, the number of types decreased from three to two in one patient and remained stable in the two others (Table).

Several *in vitro* studies have investigated the link between IL-17 and HR-HPV, showing a high expression of IL-17 in HPV-associated neoplasia^{5,6}. These results raise the hypothesis of a positive feedback loop in which HPV induces the release of IL-17, which in turn stimulates keratinocyte proliferation, thus favoring viral replication. Furthermore, an immune-suppressive effect of this cytokine in HR-HPV-induced epithelial hyperplasia has been demonstrated *in vitro* using a skin transplantation model⁷. The promoting effect of IL-17 on HPV infection is also strongly suggested by a recent prospective study, showing a significant reduction in the prevalence of cutaneous HPV in patients receiving secukinumab, after several months of treatment⁸.

Our findings are consistent with these previous studies, showing a beneficial effect of anti-IL-17 therapy on cutaneous HPV infections as well as on genital HPV infections, observed over a short follow-up period. To our knowledge, this is the first report concerning the impact of anti-IL-17 therapy on genital HPV infection and HPV-related cutaneous lesions.

In the context of the recent findings indicating a strong link between HPV infection and IL-17, our observations support the idea that IL-17 inhibitors could provide a novel therapeutic approach for patients chronically infected with HPV. Further studies are needed to determine the rate of HPV clearance after a longer treatment period and after treatment discontinuation.

REFERENCES

- 1 Tota JE, Chevarie-Davis M, Richardson LA, *et al.* Epidemiology and burden of HPV infection and related diseases: Implications for prevention strategies. *Prev Med* 2011; 53:S12–21.
- 2 Amador-Molina A, Hernández-Valencia JF, Lamoyi E, *et al.* Role of Innate Immunity against Human Papillomavirus (HPV) Infections and Effect of Adjuvants in Promoting Specific Immune Response. *Viruses* 2013; 5:2624–42.
- 3 Martin DA, Towne JE, Kricorian G, *et al.* The Emerging Role of IL-17 in the Pathogenesis of Psoriasis: Preclinical and Clinical Findings. *J Invest Dermatol* 2013; 133:17–26.
- 4 Griffiths CEM, Reich K, Lebwohl M, *et al.* Comparison of ixekizumab with etanercept or placebo in moderate-to-severe psoriasis (UNCOVER-2 and UNCOVER-3): results from two phase 3 randomised trials. *The Lancet* 2015; 386:541–51.
- 5 Li YX, Zhang L, Simayi D, *et al.* Human papillomavirus infection correlates with inflammatory Stat3 signaling activity and IL-17 level in patients with colorectal cancer. *PloS One* 2015; 10:e0118391.
- 6 Chang Y-H, Yu C-W, Lai L-C, *et al.* Up-regulation of interleukin-17 expression by human papillomavirus type 16 E6 in nonsmall cell lung cancer. *Cancer* 2010; 116:4800–9.
- 7 Gosmann C, Mattarollo SR, Bridge JA, *et al.* IL-17 suppresses immune effector functions in human papillomavirus-associated epithelial hyperplasia. *J Immunol Baltim Md 1950* 2014; 193:2248–57.

8 Chiu H-Y, Tsai T-F. The impact of secukinumab treatment on the prevalence of human papillomavirus in patients with psoriasis: A pilot study. *J Am Acad Dermatol* 2016; 75:224–6.

TABLE

Table. HPV testing (Anyplex™ II HPV28 Detection, Seegene, Seoul, Korea) in five patients treated with secukinumab. HPV HR = HPV High Risk, HPV LR = HPV Low Risk.

	Age (years)	Swabbing site	HPV testing at secukinumab initiation	HPV testing 3 months after secukinumab initiation
Patient A	57	Balanopreputial	HPV HR: 18, 52, 68, 73 HPV LR: 42	HPV HR: none HPV LR: 42
Patient B	55	Balanopreputial	HPV HR: 35, 51, 52, 68 HPV LR: none	HPV HR: none HPV LR: none
Patient C	58	Balanopreputial	HPV HR: none HPV LR: 54	HPV HR: none HPV LR: 54
Patient D	47	Balanopreputial	HPV HR: none HPV LR: none	HPV HR: none HPV LR: none
Patient E	24	Vaginal	HPV HR: 58, 68, 73 HPV LR: 40, 42, 70	HPV HR: 58, 68 HPV LR: 42, 70

DEUXIEME TRAVAIL

**Etude de l'expression d'interleukine 17 dans du tissu de verrue induite par
traitement anti-JAK**

*Occurrence of extensive cutaneous human papillomavirus infection after
initiation of tofacitinib therapy*

Publié dans *JAMA Dermatology* en mai 2019

ETUDE DE L'EXPRESSION D'IL-17 DANS DU TISSU DE VERRUE INDUITE PAR TRAITEMENT ANTI-JAK

Contexte et objectifs

Le tofacitinib est un inhibiteur oral de la Kinase Janus (JAK), dont l'action est spécifiquement dirigée contre JAK1 et JAK3 qui sont des kinases impliquées dans la transduction du signal intracellulaire par leur effet d'activation des facteurs de transcription (facteurs STAT) [116]. Ce traitement immunomodulateur a démontré une grande efficacité chez des patients atteints de polyarthrite rhumatoïde [117] ou de maladies inflammatoires de l'intestin [118] et présente un profil de tolérance similaire à celui observé avec les anti-TNF, les principaux effets secondaires décrits étant principalement des événements infectieux [119].

Dans cette étude, nous décrivons pour la première fois la survenue de verrues cutanées profuses apparues suite à l'introduction du tofacitinib. Afin de mieux comprendre cet effet secondaire nous avons réalisé une analyse virologique ainsi qu'une étude de l'expression de l'IL-17 dans du tissu lésionnel.

Observation clinique

Une patiente de 50 ans était adressée dans le service de dermatologie du fait de multiples lésions papillomateuses apparues suite à l'introduction d'un traitement par tofacitinib. La patiente était suivie depuis 8 ans pour une colite ulcéreuse initialement traitée par azathioprine puis par anti-TNF (infliximab), sans effet secondaire cutané rapporté. Après 4 ans de traitement, l'infliximab était interrompu en raison d'un échappement thérapeutique. Un traitement par un anti-JAK (tofacitinib, 20 mg/j) était alors initié, permettant une rapide régression de la symptomatologie digestive. Un mois après l'introduction du tofacitinib, la patiente rapportait l'apparition de multiples lésions papillomateuses localisées au niveau du cou, du visage et du dos des mains, avec un aspect de verrues communes sur la face dorsale des mains et un aspect de verrues filiformes au niveau du cou et du visage (Figure 18). Une biopsie d'une lésion du cou était réalisée, mettant en évidence des caractéristiques anatomopathologiques typiques de verrues (Figure 19). On retenait l'imputabilité du tofacitinib devant le délai d'apparition rapide après l'introduction médicamenteuse et du fait des propriétés immunomodulatrices de cette molécule. En raison de l'excellente efficacité du tofacitinib sur la symptomatologie digestive, il était décidé de maintenir ce traitement tout en diminuant de moitié la dose. Cette adaptation posologique n'a permis qu'une régression

modérée des verrues. Un traitement par cryothérapie a été proposé pour les lésions de plus grande taille, le traitement de l'ensemble des lésions n'étant pas réalisable devant l'atteinte étendue. Un suivi dermatologique semestriel a été proposé à la patiente afin de surveiller l'apparition d'éventuelles lésions pré-néoplasiques ou invasives.

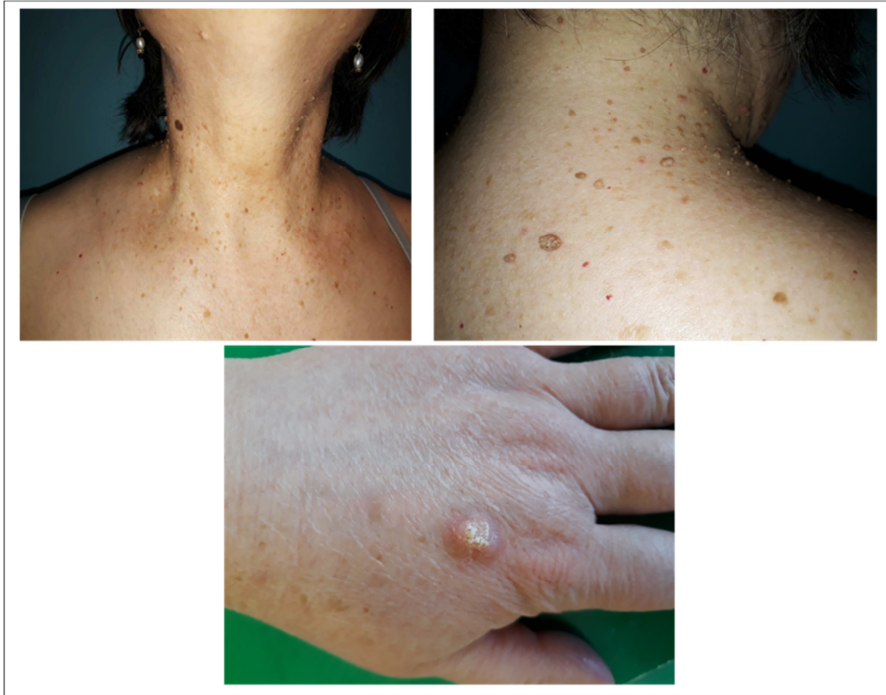

Figure 18. Aspect de verrues filiformes sur le cou et décolleté, aspect de verrue commune sur le dos de la main.

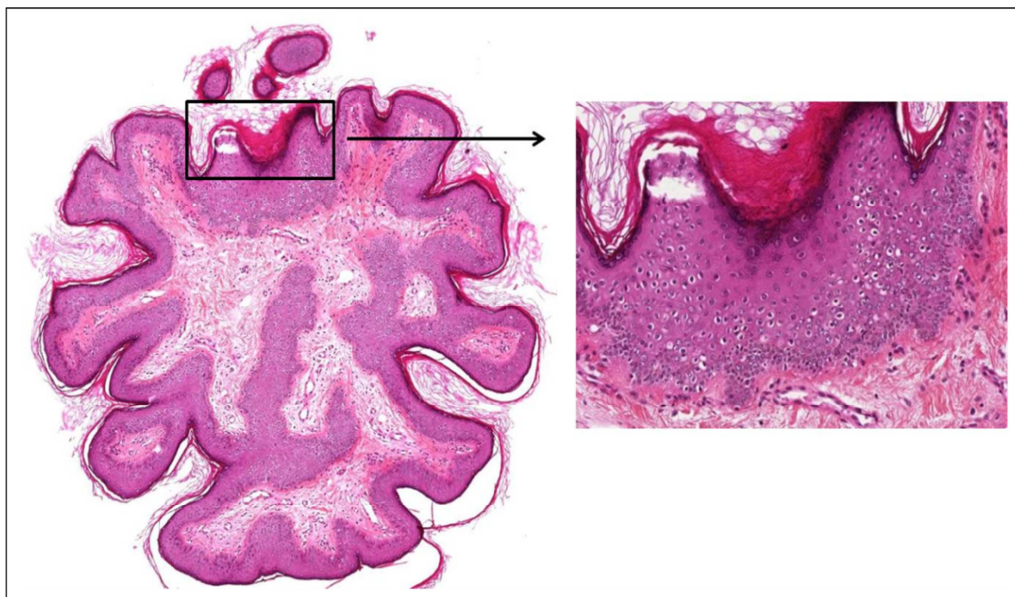


Figure 19. Etude histologique. Coloration HES : caractéristiques histologiques évocatrices de verrues : épiderme papillomateux à contours festonnés surmonté d'une couche cornée épaisse orthokératosique.

Méthodes

- **Détection d'HPV**

- **Prélèvement**

La biopsie d'une des verrues filiformes du cou était réalisée à l'aide d'un punch de 4 mm. Pour les analyses virologiques, six copeaux de paraffine d'une épaisseur de 5µm étaient obtenus à l'aide du microtome rotatif semi-automatique HM 340 E.

- **Extraction**

L'extraction de l'ADN a été réalisée avec la trousse commerciale NucléoSpin® DNA FFPE XS (Macherey-Nagel, Hoerd, France), selon les recommandations du fournisseur.

- **PCR en point final**

En l'absence de trousse commerciale permettant de détecter les HPV cutanés, une PCR utilisant des amorces dégénérées pour amplifier une partie du génome viral a été mise en place au laboratoire de virologie de l'hôpital Bichat-Claude Bernard, permettant ainsi de détecter un large nombre d'HPV. Cette PCR a été développée sur la base des travaux de l'équipe de Rosario N. Brancaccio [120]. Plusieurs amorces dégénérées, sens et anti-sens, ont été dessinées afin d'amplifier une région d'environ 500 bp située au niveau du gène de la capsid L1. Deux mélanges réactionnels (« mix » FAPM1 et FAPM2), se différenciant par les amorces utilisées, ont été testés pour chaque échantillon. Deux PCR consécutives (incluant une PCR nichée), pour chacun des mélanges réactionnels, ont été réalisées afin d'augmenter la sensibilité. L'enzyme utilisée était la HOT FIREPol® DNA Polymérase (Solis Biodyne, Tartu, Estonia). Les amorces ont été synthétisées par la société Eurofins Genomics (Les Ulis, France).

Séquences des amorces (5–3') utilisées dans le mélange FAPM1

FAP59.1	TAACAGTDGGiCAYCCWTWTT
FAP59.2	TAACAGTDGGiCAYCCWTAYT
FAP64.1	CCDATATCWWHCCATATCiCCATC
FAP59	TAACWGTiGGiCAYCCWTATT
FAP64	CCWATATCWWHCCATiTCiCCAT

Séquences des amorces (5–3') utilisées dans le mélange FAPM2

FAP59.2	TAACAGTDGGiCAYCCWTWTT
FAP64.1	CCDATATCWWHCCATATCiCCATC

i=inosine; W = A ou T; D = A ou G or T; K = T ou G; Y = C ou T; M = A ou C;
R = A ou G; V = A ou C ou G; H = A ou C ou T

Préparation des mélanges réactionnels :

Pour la 1^{ère} PCR 10 µl d'éluat ont été ajoutés à 5 µl de tampon (x10), 5 µl de MgCl₂, 0,25 µl de HOT FIREPol® DNA Polymérase (5 U/µl) (Solis Biodyne), 0,75 µl de dNTPs (25 mM chacun), 2 µl de mélange FAPM1 ou FAPM2 (10 µM pour chacune des amorces) et eau qualité biologie moléculaire qsp 50 µl.

Pour la PCR nichée, 5 µl du produit d'amplification de la 1^{ère} PCR ont été ajoutés à un mélange réactionnel préparé de la même manière que ci-dessus.

Amplification

La PCR a été réalisée sur le thermocycleur C1000 Touch™ Thermal Cycler (Bio-Rad, Hercules, CA, USA). Les cycles d'amplification des PCR, identiques pour les mélanges FAPM1 et FAPM2, étaient les suivants : dénaturation initiale à 95°C pendant 12 min, puis 35 cycles d'amplification (95°C pendant 30 s, 50°C pendant 30 s, 72°C pendant 1 min) puis inactivation de la polymérase à 72°C pendant 7 min.

○ Analyse sur gel

L'analyse du produit de PCR était ensuite réalisée sur le bio-analyseur LabChip GX (PerkinElmer France, Villebon-sur-Yvette, France), selon les recommandations du fournisseur. Les prélèvements positifs pour HPV sont ceux qui présentaient des amplicons dont la taille était de l'ordre de 500 paires de base.

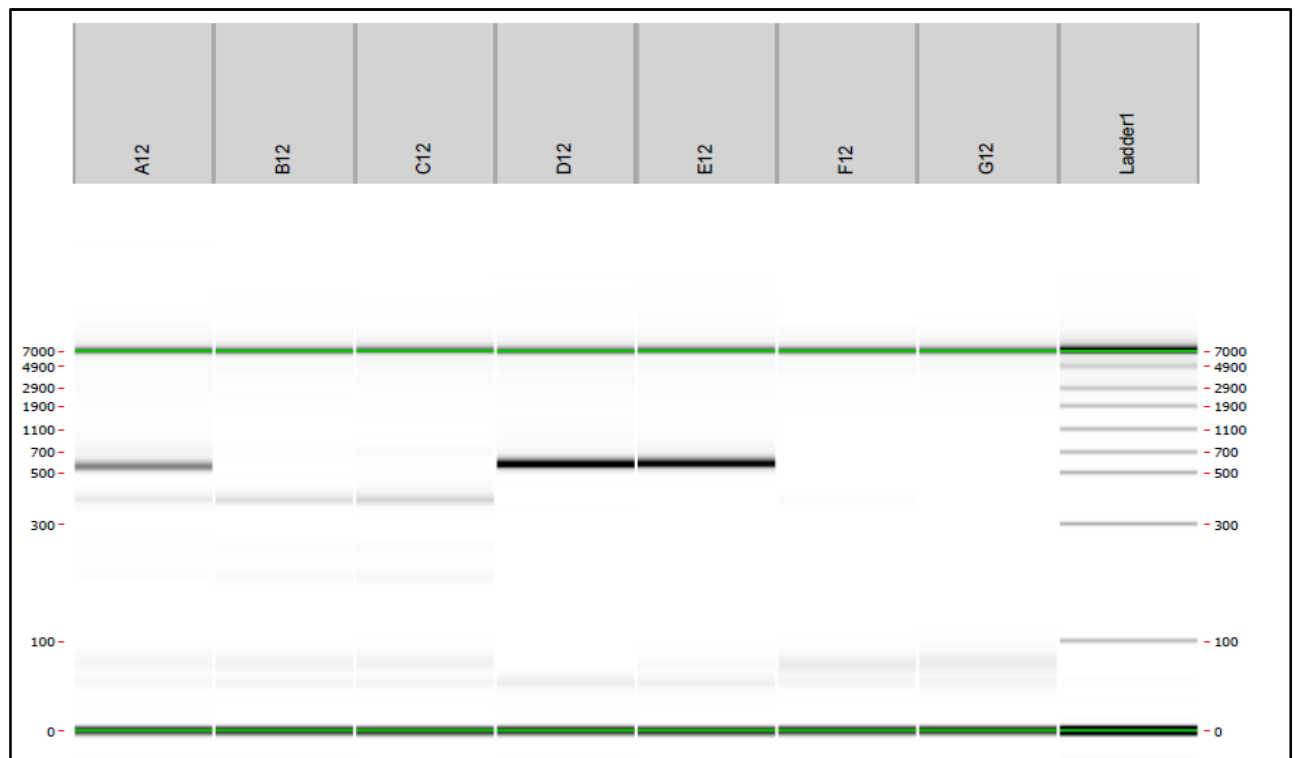


Figure 20. Exemple de résultat de l'analyse du produit de PCR réalisée sur le LabChip GX. Les échantillons A12, C12 et D12 sont positifs pour HPV.

○ Séquençage

Le séquençage a été réalisé selon la méthode de Sanger. Les produits de PCR positifs ont été purifiés en utilisant une plaque Multiscreen MSNU 03053 (Millipore, Burlington, MA, USA). La réaction de séquence a été réalisée avec la trousse « BigDye™ Terminator v1.1 Cycle Sequencing Kit » (Applied Biosystems, Waltham, MA, USA), selon les recommandations du fournisseur. Les produits de réactions de séquences ont été purifiés sur plaque Multiscreen MAHVN 4550 (Millipore) contenant du Sephadex™ G-50 Superfine (GE Healthcare, Chicago, IL, USA). Les produits de séquences purifiés ont été analysés sur ABI PRISM® 3100 Genetic Analyzer (ThermoFisher Scientific, Waltham, MA, USA). Les électrophorégrammes obtenus ont été alignés à l'aide du logiciel Geneious® et les séquences ainsi obtenues ont été analysées par BLAST®, disponible sur le site du NIH (<https://blast.ncbi.nlm.nih.gov/Blast.cgi>) afin d'identifier le type d'HPV.

The screenshot displays the BLAST search results for a query sequence. The search parameters are as follows:

- RID: NB9C37C9013
- Program: BLASTN
- Database: nt
- Query ID: lc|Query_23477
- Molecule type: dna
- Query Length: 454

The search results show 80 sequences selected. The top result is:

Human papillomavirus type 5 L2 (L2) and L1 (L1) genes, complete cds
Sequence ID: [DQ080001.1](#) Length: 3551 Number of Matches: 1

Range 1: 1918 to 2371

Score	Expect	Identities	Gaps	Strand
778 bits(421)	0.0	445/456(98%)	4/456(0%)	Plus/Plus

The alignment view shows the following sequence alignment:

```
Query 1 ATGGCAGTGTGGCACTCGGCTAATGGTAAAGTATATCTCCACCATCGACACCGGTGGCC 60
Sbjct 1918 ATGGCAGTGTGGCACTCGGCTAATGGTAAAGTATATCTCCACCATCGACACCGGTGGCC 1977

Query 61 AGAGTCCAAAGCACCGATGAATACAGAAACAAATATCTACTATC-AAT-TCAATGCATTTA 118
Sbjct 1978 AGAGTCCAAAGCACCGATGAATACA-TTCAAAGAACAAATATCTACTATC-ATGCATTTA 2035

Query 119 GTGACAGATTGTTAACTGTAGGTTCATCCTTATTTCAATGTATACAATTAATGGTGATA 178
Sbjct 2036 GTGACAGATTGTTAACTGTAGGTTCATCCTTATTTCAATGTATACAATTAATGGTGATA 2095

Query 179 AGCTTGAGGTTCTAAGGTTTCAGGAAATCAACACAGAGTATTTCCGCTAAAATTACCAG 238
Sbjct 2096 AGCTTGAGGTTCTAAGGTTTCAGGAAATCAACACAGAGTATTTCCGCTAAAATTACCAG 2155

Query 239 ATCCTAACAGATTTGCATTAGCTGATATGTCTGTTTACAACCTGACAAAGAAGCTTTGG 298
Sbjct 2156 ATCCTAACAGATTTGCATTAGCTGATATGTCTGTTTACAACCTGACAAAGAAGCTTTGG 2215
```

Figure 21. Exemple de résultat de l'analyse par alignement de séquences obtenue par Blast (HPV 5).

- Etude immunohistochemique

Nous avons développé dans le département de Pathologie de l'hôpital Bichat-Claude Bernard une méthode d'évaluation de l'expression cutanée de l'IL-17A par immunohistochimie (IHC). L'anticorps qui a été retenu pour cette analyse est un anticorps polyclonal de lapin, de type IgG (Référence : ab79056, Abcam, Cambridge, UK). En l'absence de données relatives à l'IHC IL-17A dans les lésions cutanées induites par HPV, nous avons choisi cet anticorps car il avait déjà été utilisé pour des études immunohistochimiques dans d'autres dermatoses, chez la souris [121] et chez l'homme [122, 123], et semblait être associé à un marquage assez net.

Pour cette analyse, la première étape a été la constitution de lames blanches de 3µm d'épaisseur, issues de blocs de tissus cutanés fixés en formol et inclus en paraffine. La technique d'immunohistochimie est réalisée sur l'automate Leica BOND III selon le protocole suivant : les lames blanches sont déparaffinées puis un démasquage du site antigénique est réalisé dans une solution tampon pH=6 durant 30 minutes à une température de 100°C. Pour éviter un important bruit de fond avec de faux marquages, un blocage des peroxydases endogènes est effectué dans un bain de H₂O₂ à 3% pendant 5 minutes. Un rinçage est ensuite réalisé dans un tampon de lavage. Puis l'anticorps anti-IL-17 est appliqué à la concentration de 150 µl/lame pendant 20 minutes. Après rinçage, la trousse de détection est alors utilisée selon les recommandations du fabricant, avec incubation de l'anticorps secondaire pendant 10 minutes. Pour amplifier ce marquage, c'est le polymère HRP qui est utilisé pendant 10 minutes. Un autre rinçage est réalisé suivi d'une révélation marron à la DAB (Diaminobenzidine) pendant 8 minutes. Les noyaux sont ensuite colorés à l'hématoxyline pendant 5 minutes. Un rinçage final est réalisé puis une déshydratation et enfin le montage de la lame.

La mise au point de l'utilisation de l'anticorps a nécessité plusieurs étapes pour arriver aux paramètres de dilution de 1/150 et du pH=6. La dilution au 1/500 proposée par le fabricant ne révélait qu'un marquage trop faible et nous avons fait le même constat au 1/200. A l'inverse, la dilution au 1/100 s'accompagnait d'un bruit de fond trop important sur les kératinocytes, le tissu conjonctif dermique et les annexes. Nous avons validé la dilution au 1/150 avec un témoin interne positif sur les lymphocytes et les cellules endothéliales. Nous avons pris comme tissus témoins des carcinomes épidermoïdes invasifs cutanés. Le choix de ce témoin était motivé par deux publications mettant en évidence une forte expression d'IL-17 dans ce type de cancers [124, 125].

L'évaluation de l'expression de l'IL-17 a été établie selon un score incluant (a) le pourcentage de kératinocytes marqués/positifs (de 0 à 100%) et (b) l'intensité du marquage (0 = absent ; 1

= faible ; 2 = modéré ; 3 = fort). Le score final, appelé H-score, étant le produit de (a) multiplié par (b), donc compris entre 0 et 300. Une double lecture a été réalisée avec le microscope optique Leica par Dr Deschamps qui est spécialisée en dermatopathologie, et moi-même. En cas de discordance le score retenu était la moyenne de nos deux évaluations.

Résultats :

- **Analyses virologiques**

Les analyses virologiques ont permis de confirmer l'origine viro-induite en mettant en évidence deux HPV cutanés de type β : l'HPV 8 et l'HPV 37 avec pour ces deux HPV avec un score d'alignement de Blast de 90%.

- **Etude immunohistochimique**

L'étude par immunohistochimie a mis en évidence une forte expression nucléaire kératinocytaire de l'IL-17 avec un score évalué à 270, et un discret marquage cytoplasmique. On notait également un marquage positif des lymphocytes (peu nombreux dans le derme superficiel) et des cellules endothéliales, qui constituent les témoins internes pour ce marquage.

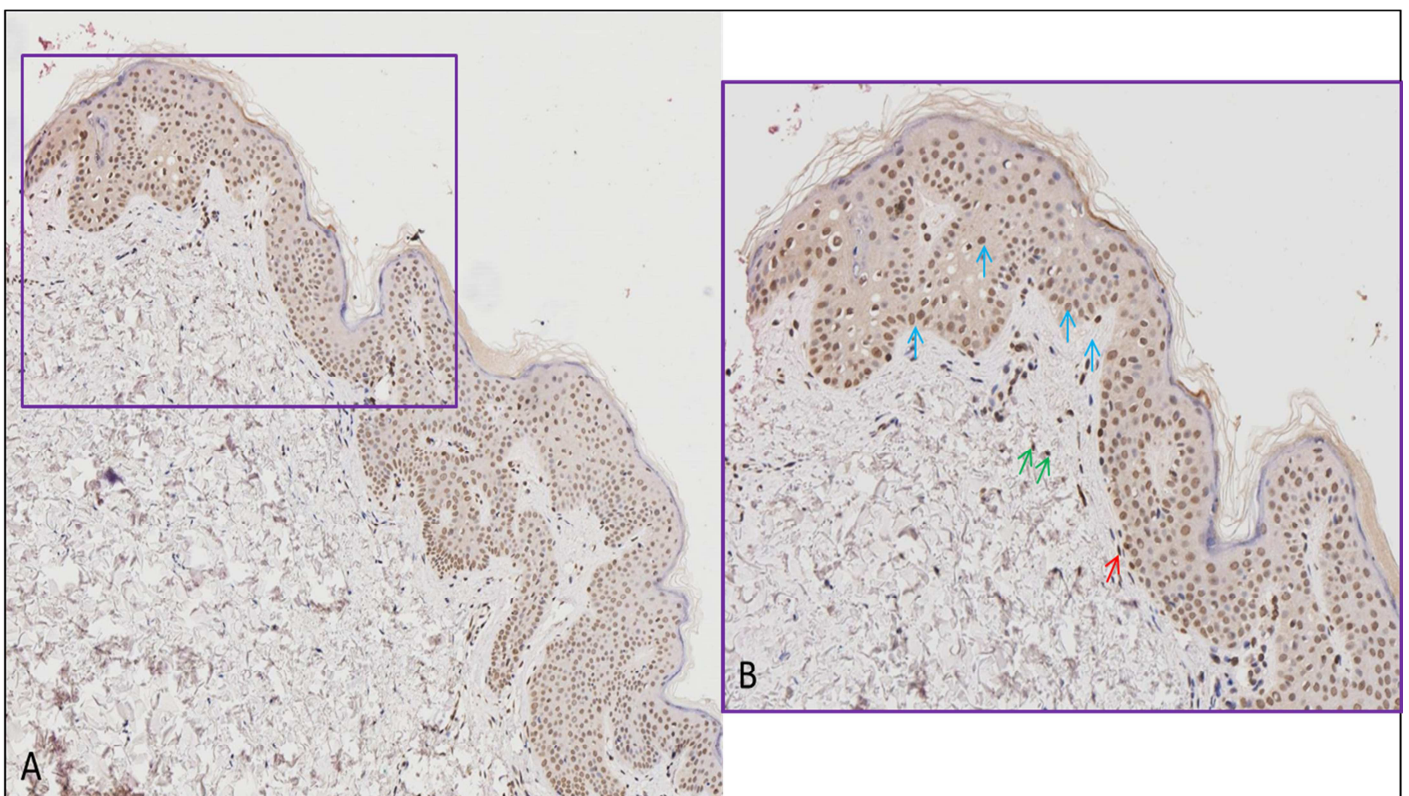


Figure 22. Marquage kératinocytaire positif de l'anti-IL-17 (flèches bleues). Témoins internes : lymphocytes (flèches vertes) et cellules endothéliales (flèches rouges). Grossissement : (A) x10, (B) x20.

Discussion

Des infections cutanées sévères par HPV ont été rapportées dans les suites de greffes de cellules souches chez des patients présentant des déficits immunitaires combinés sévères dues à des mutations inactivatrices de JAK3 [126]. Pour ces patients le lien entre l'inactivation de JAK3 et la survenue d'infection par HPV semble reposer sur les perturbations de synthèse des cytokines en aval du signal JAK et parmi elles l'IL-17 pourrait être fortement impliquée. En effet il a été démontré que selon l'environnements inflammatoires des différentes pathologies auto-immunes, le tofacitinib pouvait soit inhiber la synthèse d'IL-17 [127] ou au contraire l'augmenter. Dans le cas des maladies inflammatoires chroniques de l'intestin, le profil cytokinique des patients est de type IL-6+ et TGF β + ce qui a un effet activateur du tofacitinib sur la sécrétion d'IL-17 [128]. Ces résultats sont concordants avec une autre étude *in vitro* montrant qu'une inhibition de JAK3 dans les cellules de l'immunité innée était responsable d'une augmentation de sécrétion d'IL-17 [129]. L'IL-17 semble avoir ici un rôle favorisant dans la réplication virale. Ceci pourrait s'expliquer par l'effet inhibiteur de l'IL-17 sur les populations lymphocytaires Th1 et les lymphocytes cytotoxiques, qui a été rapporté dans certaines publications traitant du sujet de l'IL-17 dans les infections virales [130, 131] et plus particulièrement dans l'infection par HPV [87].

Dans notre travail, la mise en évidence d'une forte expression d'IL-17 dans une verrue induite par le tofacitinib suggère la présence d'une importante sécrétion d'IL-17 dans du tissu cutané verruqueux, et donne des pistes de réflexion pour expliquer les mécanismes impliqués dans la survenue de cet effet secondaire. En suivant ce même raisonnement, il serait intéressant d'analyser le profil d'expression de l'IL-17 dans les verrues induites par les anti-TNF, ces traitements étant à l'instar des anti-JAK parfois responsables d'une activation paradoxale de la voie IL-17 [132].

Concernant les méthodes utilisées pour ce travail, en l'absence de trousse commerciale adaptée à la recherche élargie des différents HPV cutanés, la mise en place de cette PCR utilisant des amorces dégénérées nous a permis pour la première fois d'identifier la présence d'HPV de type β dans du tissu cutané. Cette PCR est particulièrement intéressante car elle permet de détecter un large nombre de types d'HPV, appartenant aux différents genres

cutanés, avec une grande spécificité de détection des HPV 5 et 8. Cette technique présente néanmoins des limites car les tests que nous avons effectués ont montré qu'en cas de multi-infection HPV, cette PCR ne permet pas de mettre en évidence plus de 2 types d'HPV.

Pour l'analyse anatomopathologique, nous avons choisi d'employer une méthode d'immunohistochimie afin de mesurer le niveau d'expression tissulaire de l'IL-17. Cette technique a le mérite d'être rapide (quelques heures) et automatisée, limitant ainsi les erreurs techniques liées aux manipulations. La lecture au microscope optique est aisée car l'architecture du tissu est préservée et l'intensité et la localisation du marquage peuvent être précisément analysées. L'emploi d'anticorps polyclonal nécessite une mise au point fine afin d'éviter les marquages faussement positifs ou bien un important bruit de fond relatif à une trop grande avidité de l'anticorps. Avec l'anticorps anti-IL-17 retenu pour ce travail, le marquage était assez net, permettant une bonne reproductibilité inter et intra-observateur.

Nos résultats suggèrent un rôle favorisant de l'IL-17 dans le développement des lésions induites par HPV. Cependant il s'agit d'une observation isolée, et le contexte iatrogénique particulier ne permet pas d'extrapoler ces résultats aux autres verrues cutanées habituellement rencontrées. Une étude plus large est donc nécessaire pour confirmer le lien entre cette signature cytokinique et l'infection cutanée par HPV.

Letters

OBSERVATION

Occurrence of Extensive Cutaneous Human Papillomavirus Infection After Initiation of Tofacitinib Therapy

Tofacitinib is an oral inhibitor of Janus kinase (JAK) that selectively targets JAK1 and JAK3 and induces a modulation of the immune response.¹ Tofacitinib has shown good results in patients with rheumatoid arthritis and inflammatory bowel disease and has a safety profile similar to that of tumor necrosis factor blockers; the most frequent adverse events are infections. Herein we report the first case to our knowledge of extensive cutaneous human papillomavirus (HPV) infection occurring shortly after initiation of tofacitinib therapy.

Report of a Case | A 50-year-old woman presented for evaluation of multiple skin lesions. The patient had an 8-year history of severe ulcerative colitis initially treated with azathioprine that was then switched to anti-tumor necrosis factor therapy (infliximab) without any adverse events. Infliximab treatment was stopped after 4 years of treatment owing to disease relapse. Tofacitinib therapy alone was then introduced, as a third-line treatment, and showed rapid efficacy.

The patient reported the onset of skin lesions on her neck 1 month after initiation of tofacitinib treatment (20 mg/d). Two months later, clinical examination revealed numerous papular lesions on the neck and keratotic and papillomatous lesions

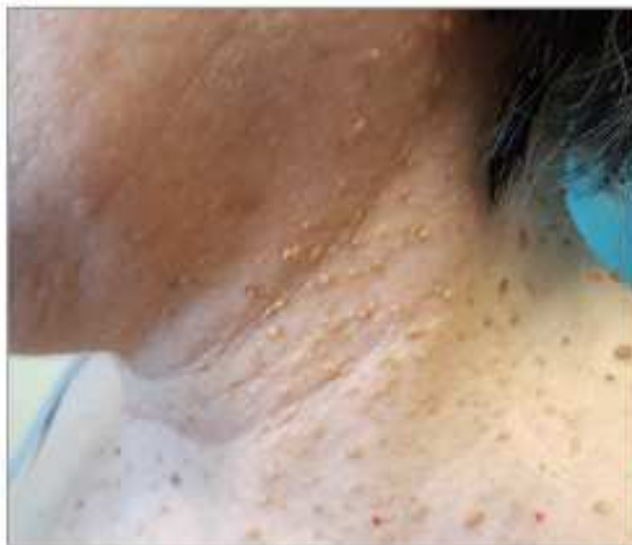evocative of warts on the face and hands (Figure 1). A biopsy of a papular lesion was performed and showed histological features of papillomatous warts, with parakeratotic columns associated with an acanthotic epidermis and slight keratinocyte vacuolization (Figure 2). To explore the cytokine expression profile of the lesions, an immunohistochemical analysis was performed with anti-interleukin (IL)-17 antibodies, and it revealed a very strong staining within the keratinocytes (Abcam; ratio, 1:500) (Figure 2). Molecular detection of HPV was performed on the skin sample by a polymerase chain reaction using degenerate primers, followed by a Sanger sequencing. Two cutaneous β -HPVs were detected: HPV-8 and HPV-37.

Given the short period between treatment introduction and the onset of lesions, these cutaneous manifestations of HPV infection were attributed to tofacitinib. The treatment dose was reduced to 10 mg/d, followed by a slight reduction in the number of lesions. Because of the excellent efficacy of tofacitinib and the absence of life-threatening adverse events, it was decided to maintain the tofacitinib treatment. Dermatological follow-up continued to detect any possible onset of HPV-related squamous cell carcinoma.

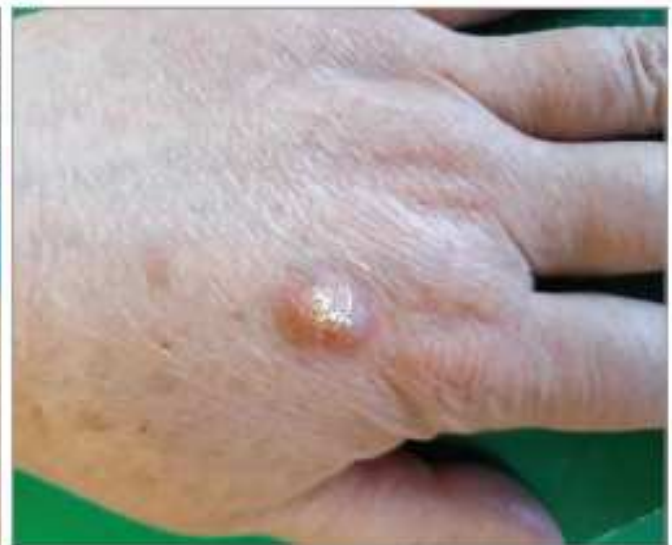Discussion | Severe cutaneous HPV infections have been reported in patients affected by JAK3-deficient severe combined immunodeficiency, especially following stem cell transplantation.² The link between JAK3 inactivation and HPV infection remains unclear, though it is highly probable that the

Figure 1. Clinical Presentation of Skin Lesions Occurring Shortly After Initiation of Tofacitinib Treatment

A Clinical image of the neck

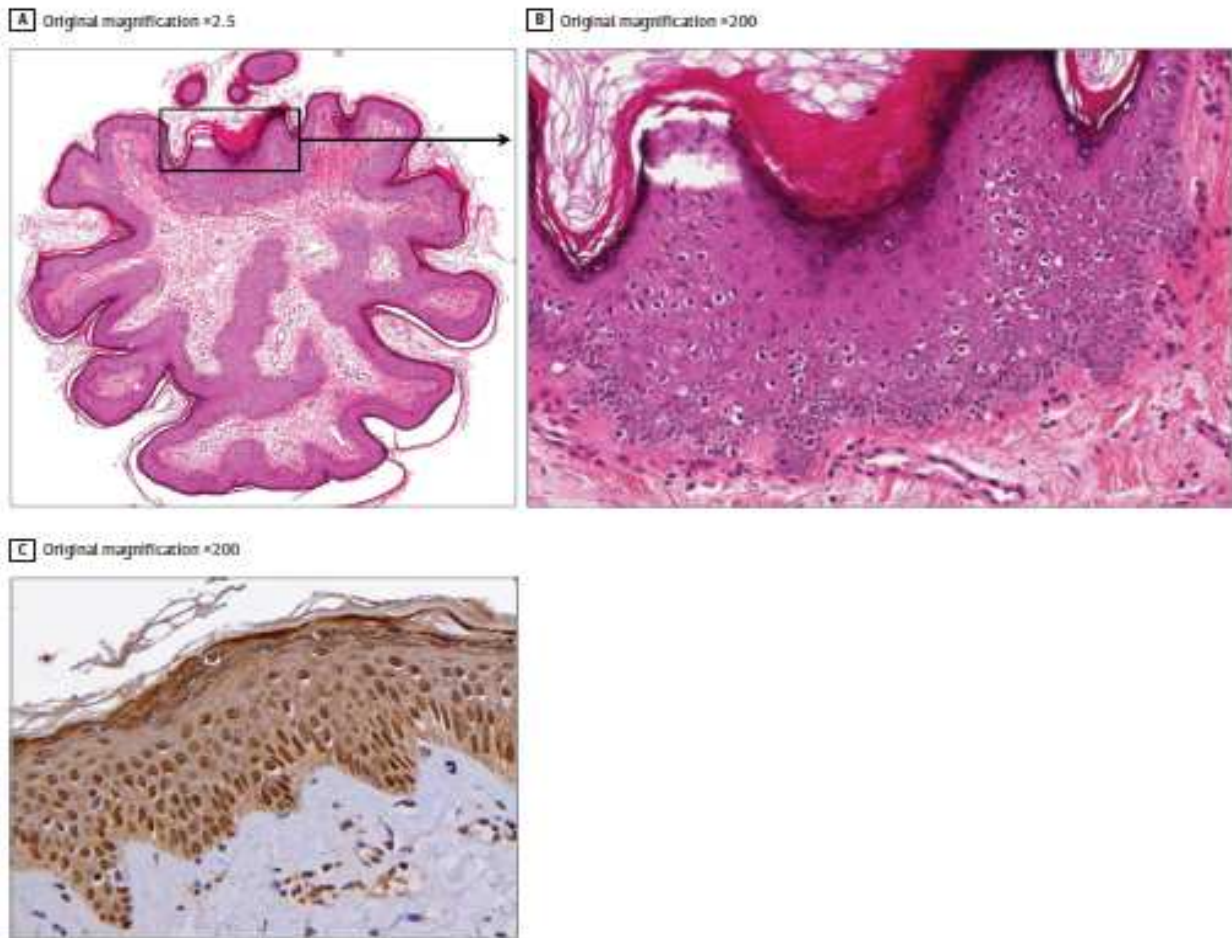


B Clinical image of the hand



The patient developed profuse papillomatous and keratotic lesions located on the neck (A) and hands (B).

Figure 2. Histological Features and Immunohistochemical Analysis of a Skin Biopsy Specimen Obtained From a Neck Lesion



A and B, Hematoxylin-eosin stained specimens. A, Papillomatous lesion presenting parakeratotic columns. B, Acanthotic epidermis and keratinocyte vacuolization. C, Intense interleukin-17 staining within the keratinocytes.

disturbance of several downstream cytokine-dependent signaling pathways plays a role. Among those cytokines, IL-17 may be strongly implicated. Indeed, it has been established that depending on the cytokine environment, tofacitinib could either inhibit or enhance the production of IL-17. In the presence of proinflammatory cytokines, namely IL-6 and TGF β , which are highly expressed in inflammatory bowel disease, tofacitinib strongly induces IL-17 synthesis.³ These results are consistent with another *in vitro* study, showing that the inhibition of JAK3 in innate immune cells could enhance the production of IL-17.⁴ Concerning the link between IL-17 and HPV infection, several studies suggest a promoting effect of this cytokine in both mucosal (α -HPV types) and cutaneous (mostly β -genus) HPV infection, notably with the observation of an immune-suppressive effect of IL-17 in HPV-induced epithelial hyperplasia.⁵ Moreover, recent prospective studies have reported a decrease in cutaneous HPV shedding among patients treated with anti-IL-17 therapy.⁶

To our knowledge, this is the first case of cutaneous HPV-related lesions induced by a JAK inhibitor. It is likely that

similar cases will be reported in the future, since the indications of this treatment might soon be expanded, notably to the dermatological field for the treatment of alopecia areata and psoriasis.

Florence Brunet-Possenti, MD
Charlotte Charpentier, MD, PhD
Yoram Bouhnik, MD, PhD
Lydia Deschamps, MD
Diane Descamps, MD, PhD
Hélène Moins-Teisserenc, MD, PhD
Vincent Descamps, MD, PhD

Author Affiliations: Department of Dermatology, Bichat Claude Bernard Hospital, AP-HP, Paris, France (Brunet-Possenti, V. Descamps); INSERM UMR-1137, IAME, University of Paris Diderot, Sorbonne Paris Cité, Laboratoire de Virologie, Hôpital Bichat (Brunet-Possenti, Charpentier, D. Descamps); Department of Gastroenterology, Beaujon Hospital, AP-HP, Paris France (Bouhnik); Department of Pathology, Bichat Claude Bernard Hospital, AP-HP, Paris, France (Deschamps); INSERM UMR-1160, Institut Universitaire d'Hématologie, University of Paris Diderot, Sorbonne Paris Cité (Moins-Teisserenc).

TROISIEME TRAVAIL

Lien entre infection cutanée par papillomavirus humain, interleukine 17 et psoriasis

Exploring the association between cutaneous HPV, interleukin 17 and psoriasis

Soumis dans *Journal of the European Academy of Dermatology and Venereology* en octobre 2021

LIEN ENTRE INFECTION CUTANEE PAR HPV, IL-17 ET PSORIASIS

Contexte et objectifs

Le psoriasis et les infections cutanées par HPV sont des dermatoses très fréquentes, il est donc difficile d'établir un lien de causalité entre ces deux entités. Néanmoins une association entre psoriasis et HPV a souvent été évoquée dans la littérature du fait d'une prévalence élevée du portage HPV chez les patients présentant un psoriasis[133–135].

Nous décrivons dans ce travail le cas d'une patiente présentant une très rapide régression de verrues récalcitrantes suite à l'introduction d'un traitement par anti-IL-17. Cette nouvelle observation clinique nous a conduits à étudier l'expression de l'IL-17 dans une série de verrues afin de mieux comprendre l'effet observé chez cette patiente.

Observation : Une femme de 26 ans était suivie pour un psoriasis modéré évoluant depuis l'adolescence, traité de façon intermittente par dermocorticoïdes. Elle consultait suite à l'apparition de verrues profuses plantaires, localisées sur des plaques de psoriasis. Malgré plusieurs traitements par cryothérapie (6 séances au total) et un cycle d'imiquimod topique (5 jours/semaine pendant 1 mois), la patiente rapportait une extension des lésions verruqueuses. L'examen clinique retrouvait la présence d'une dizaine de verrues sur chaque pied, confluentes par endroits, et au niveau du talon gauche une volumineuse et douloureuse myrmécie. Au plan du psoriasis on notait des plaques érythématosquameuses au niveau plantaire ainsi qu'une atteinte des mains et des coudes. Un traitement par anti-IL-17 était initié avec l'ixekizumab. Après 2 mois de traitement on observait une nette régression des verrues sans traitement local associé, et leur disparition quasi complète à 5 mois de l'initiation du traitement. En parallèle la patiente présentait une rémission complète de son psoriasis.

Méthodes

Suite à cette observation nous avons souhaité étudier le profil d'expression de l'IL-17 dans une série de verrues cutanées, afin de mieux comprendre cette évolution clinique. Nous avons identifié les 20 échantillons de verrues cutanées les plus récemment archivés en anatomopathologie sous la forme de blocs de paraffine. Pour ce faire nous avons lancé une recherche dans la base de données informatique avec les codes ADICAP (Association pour le

Développement de l'Informatique en Cytologie et Anatomico-Pathologie) E0H0, E0H2, E0M0, E0M2 et E0M4, correspondant respectivement aux diagnostics histologiques de papillome malpighien, papillome kératosique, verrue virale, verrue plane et verrue vulgaire.

Une fois ces 20 prélèvements identifiés les lames colorées par l'HES (hématoxyline - éosine – safran) ont été relues de façon centralisée par une anatomopathologiste spécialisée en dermatopathologie (Dr Deschamps) afin de confirmer le diagnostic de verrue. Les critères histologiques retenus étaient: l'hyperkératose, la papillomatose et l'acanthose. La présence d'inclusion virale était systématiquement recherchée mais non nécessaire pour affirmer le diagnostic. L'ensemble des 20 prélèvements a également été testé pour HPV. Seuls les prélèvements présentant des caractéristiques typiques de verrues et une positivité HPV ont été retenus pour l'analyse IHC.

- **Analyses virologiques**

Afin de pouvoir détecter de façon plus exhaustive les HPV cutanés, nous avons établi une collaboration avec le Centre National de Référence (CNR) des HPV dirigé par le Pr Jean-Luc Prétet au CHU de Besançon. La méthode développée par le CNR pour ce travail repose sur la technologie Luminex™ (Luminex, Austin, Texas, USA) [136–138], qui permet de détecter de façon individuelle 54 types d'HPV cutanés : 46 β-HPV, 6 α-HPV, 1 γ-HPV et 1 μ-HPV.

Panel β-HPV								
HPV5	HPV8	HPV9	HPV12	HPV14	HPV15	HPV17	HPV19	HPV20
HPV21	HPV22	HPV23	HPV24	HPV25	HPV36	HPV37	HPV38	HPV47
HPV49	HPV75	HPV76	HPV80	HPV92	HPV93	HPV96	HPV98	HPV99
HPV100	HPV104	HPV105	HPV107	HPV110	HPV111	HPV113	HPV115	HPV118
HPV120	HPV122	HPV124	HPV143	HPV145	HPV150	HPV151	HPV152	HPV159
HPV174								

Panel mixte							
μ -HPV1	α-HPV2	α-HPV3	γ-HPV4	α-HPV7	α-HPV10	α-HPV27	α-HPV57

Tableau 8. 54 types d'HPV détectés par technologie Luminex™.

Cette technologie repose sur l'utilisation de microbilles de polystyrène. Chaque microbille est colorée par deux fluorochromes avec un ratio spécifique et qui constitue son code couleur.

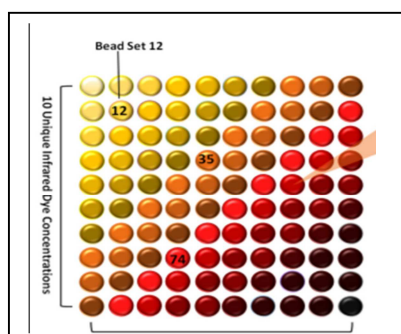


Figure 23. Chaque microbille a son code couleur. D'après Reslova et al. [74].

Deux PCR HPV multiplex sont réalisées avec 54 amorces dessinées à partir de régions peu conservées du gène viral E7. Les amplicons obtenus sont biotinylés puis hybridés avec les microsphères fluorescentes. Ces billes couplées avec 54 types de sondes oligonucléotidiques spécifiques de chaque espèce d'HPV. Pour chaque échantillon, le produit de PCR est déposé dans un puits en présence de l'ensemble des sondes fixées sur les billes. Puis le mélange réactionnel est aspiré dans une veine liquide et chaque microbille hybridée est analysée par cytométrie en flux. En pratique, les microbilles sont individuellement excitée par deux lasers pour son identification (longueur d'onde d'identification : 635 nm) et pour la détection de la fluorescence à sa surface (longueur d'onde : 532 nm) correspondant au produit de PCR. La biotine des produits de PCR est révélée par la phycoérythrine par l'intermédiaire de la streptavidine. Les billes sont détectées et comptées par cytométrie de flux, jusqu'à 100 fois pour chaque bille.

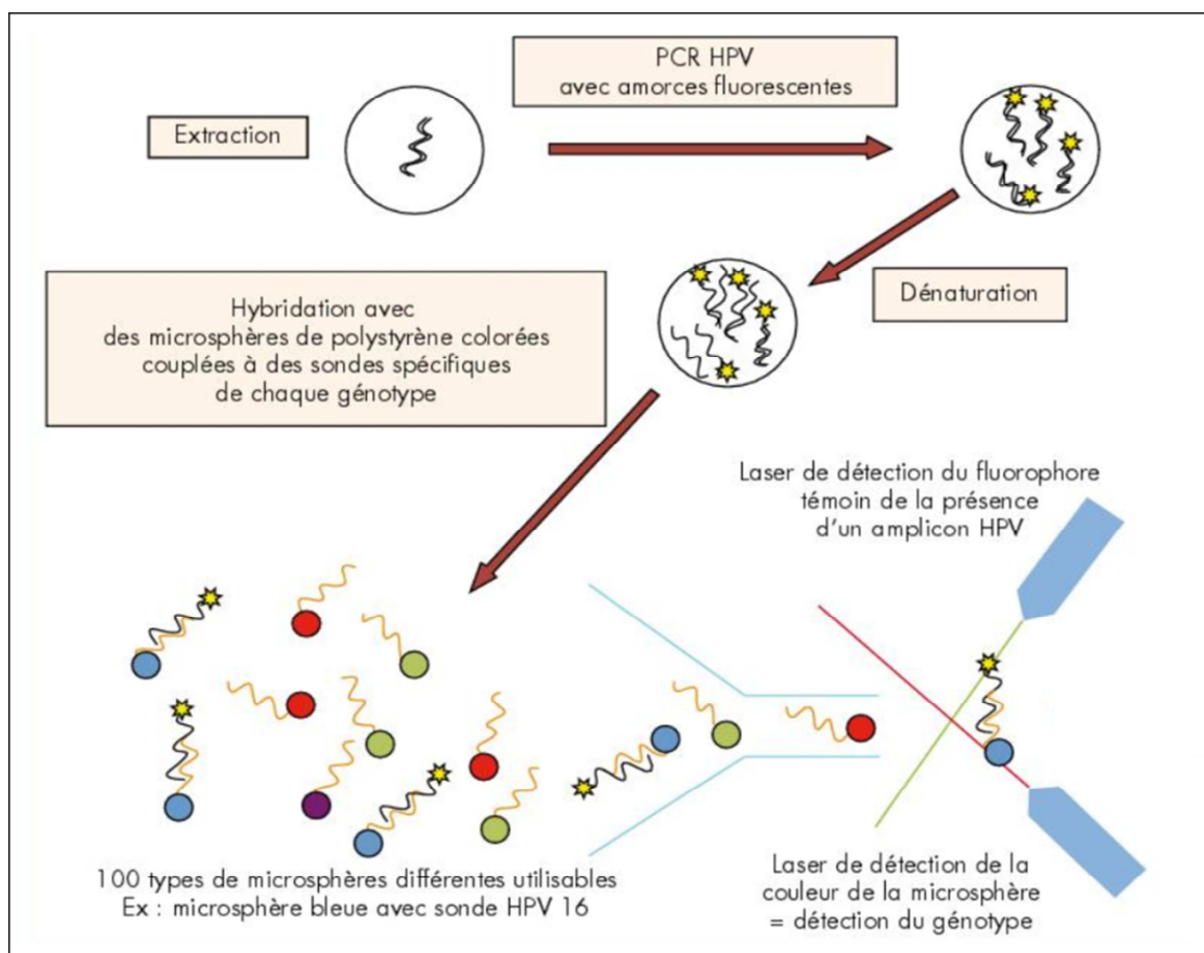


Figure 24. Principe du génotypage par technique Luminex™, d'après. Hantz et al. [139].

- **Analyse immunohistochimique**

L'analyse immunohistochimique (IHC) a été réalisée selon la procédure précédemment décrite. Pour cette étude l'immunomarquage a également été réalisé sur 3 prélèvements issus de peau saine périkytiste de façon à pouvoir comparer les résultats observés sur les verrues à des témoins sains (contrôle négatifs).

Résultats

Parmi les 20 prélèvements initialement identifiés, 5 n'ont pas été sélectionnés pour l'étude immunohistochimique, pour les raisons suivantes : relecture anatomopathologique redressant le diagnostic de verrue vers celui de porome (1/5), absence de matériel suffisant pour permettre la constitution de lames blanches (1/5), prélèvement réalisé post azote avec remaniements inflammatoires rendant ininterprétable le marquage (1/5) et prélèvements négatifs pour HPV (2/18).

Parmi les 15 prélèvements retenus pour l'analyse, 5 présentaient une mono-infection par HPV. Pour les 10 autres le nombre de types d'HPV variait de 2 à 10. Malgré le petit effectif on retrouvait une tendance à plus de multi-infections HPV chez les patients immunodéprimés (moyenne de 5,5 types présents) que chez les patients immunocompétents (moyenne de 3.2). Cette plus grande permissivité des HPV cutanés est un fait connu chez les patients immunodéprimés. Les 3 types d'HPV les plus fréquemment détectés étaient l' α -HPV 57 (7/15), β -HPV 38 (5/15) et β -HPV 17 (4/15). Les β -HPV 5 et/ou 8 n'étaient retrouvés que chez 2 patients immunodéprimés.

L'étude par IHC au niveau de la peau saine montrait l'absence de marquage kératinocytaire dans les 3 prélèvements. En revanche l'anticorps anti-IL-17 était détecté de façon constante au niveau des lymphocytes et des cellules endothéliales, ces deux types cellulaires ont donc été retenus comme témoins internes positifs. Dans la série de verrues, l'IHC a mis en évidence une forte expression de l'IL-17 dans l'ensemble des 15 prélèvements. Les scores variaient de 60 à 300 avec un score moyen de 225 et un score médian de 300. On observait une expression kératinocytaire de l'IL-17, principalement au niveau des noyaux et de façon moins marquée au niveau du cytoplasme.

Patient	Age	Localisation	Immunodépression	Types d'HPV détectés	Score IHC
1	80	Doigt	Non	36/38/57/17	60
2	61	Plantaire	Non	57	100
3	64	Tronc	Non	38	100
4	80	Membre inferieur	Non	17	150
5	82	Visage	Greffe d'organe	5/8/19/36/98/110/111/120/159/57	160
6	69	Doigt	Non	145/2	200
7	17	Visage	Non	38/75/105/118/152/2/27	250
8	32	Plantaire	Non	36/57	250
9	77	Membre inferieur	Non	80/2/57	300
10	53	Membre inferieur	Séropositivité VIH	22/25/110/2/27	300
11	66	Visage	Greffe d'organe	17/21/38/49/98	300
12	84	Membre inferieur	Non	10	300
13	30	Visage	Non	57	300
14	52	Membre inferieur	Greffe d'organe	57/5	300
15	59	Visage	Non	15/17/38	300

Tableau 9. Caractéristiques cliniques des patients et des verrues, résultats virologiques et scores de l'analyse IHC.

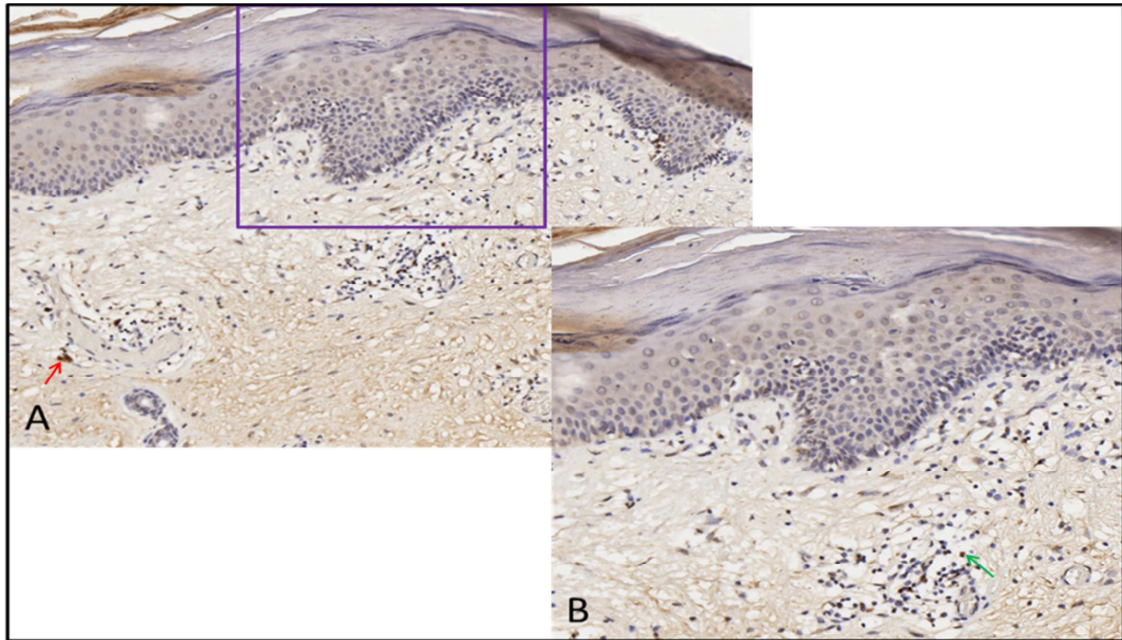


Figure 25. Immunomarquage IL-17 sur échantillon de peau saine : absence de marquage kératinocytaire. Témoins internes : cellules endothéliale (flèche rouge) et lymphocyte (flèche verte). Grossissement (A) x50 et (B) x100.

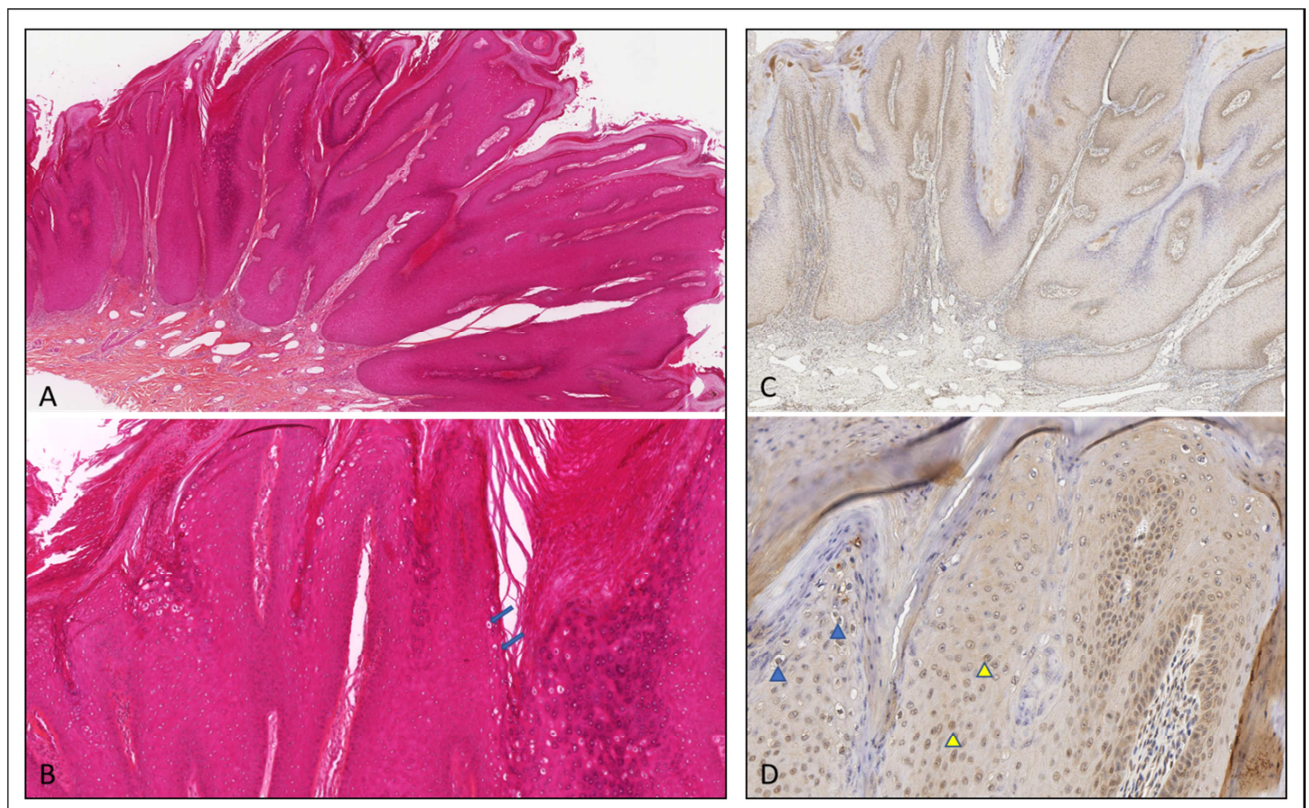


Figure 26. Verrue (Patient 1). Coloration HES : (A) Hyperkératose avec hyperplasie épidermique et papillomatose, grossissement x12 et (B) Hyperkératose avec koilocytes (flèches bleues) dans les couches superficielles : petit noyau picnotique et cytoplasme clarifié, grossissement x50. Immunomarquage IL-17 positif : (C) H score=60, grossissement x12 et (D) Marquage nucléaire des kératinocytes (tête de flèche jaune) et des koilocytes (tête de flèche bleue), grossissement x100.

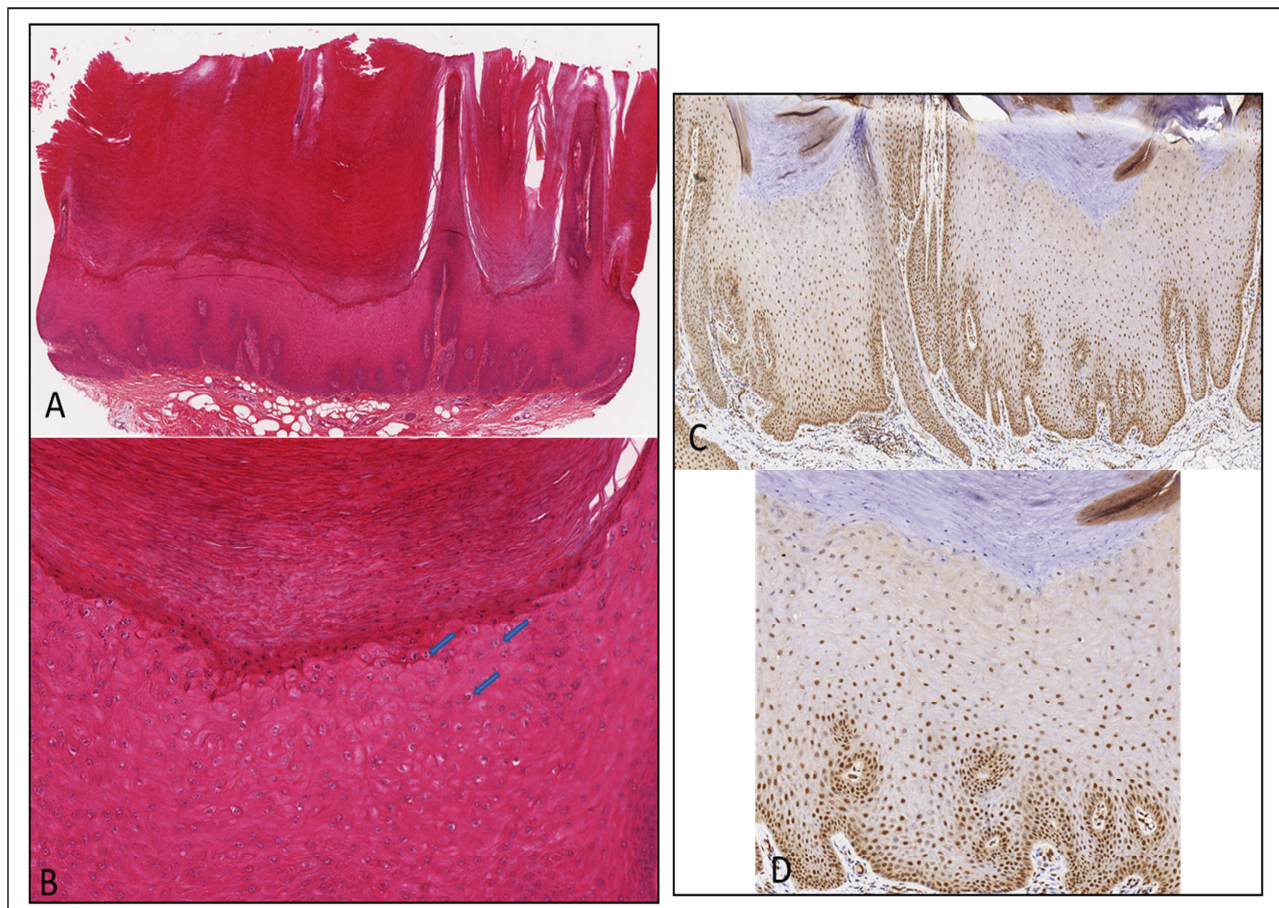


Figure 27. Verrue (Patient 14). Coloration HES : (A) Hyperkératose avec hyperplasie épidermique acanthosique, grossissement x15 et (B) Inclusions virales dans les couches superficielles avec des noyaux basophiles et un cytoplasme clarifié, grossissement x100. Immunomarquage IL-17 positif : (C) H score=300, grossissement x15 et (D) Marquage nucléaire des kératinocytes avec gradient des couches basales aux couches superficielles, grossissement x50.

Discussion

L'observation rapportée dans ce travail va dans le sens de celles que nous avons précédemment décrites, mais s'en différencie par la localisation des verrues, siégeant exclusivement en regard des plaques de psoriasis. Cette topographie suggère que l'environnement, notamment cytokinique, associé au psoriasis a eu chez cette patiente un effet favorisant l'infection par HPV. Comme pour les précédentes observations du premier travail, le délai d'action du traitement anti-IL-17 a été rapide, avec une régression dans les 6 mois suivant l'introduction du traitement.

Concernant l'étude menée sur la série de verrues cutanées, l'utilisation de la technologie Luminex™ a permis de détecter de façon très spécifique la présence d'HPV sans être confronté à la limitation du nombre de types détectés en cas de multi-infection, à laquelle

nous avons précédemment été confrontés avec la méthode de PCR dégénérée. Les HPV détectés par Luminex™ correspondent à ceux qui sont le plus souvent mis en évidence dans les verrues, néanmoins cette technique ne permet pas de détecter l'ensemble des HPV cutanés, puisqu'il existe plus de 150 types cutanés.

L'analyse immunohistochimique réalisée dans ce travail a retrouvé dans tous les prélèvements de verrues un marquage kératinocytaire de l'IL-17A au niveau du noyau et du cytoplasme, contrastant avec l'absence de marquage observé sur des prélèvements issus de peau saine. Ce marquage intrakératinocytaire n'était pas attendu car les données actuellement disponibles ne vont pas dans le sens d'une synthèse kératinocytaire de l'IL-17A et cette interleukine n'est pas internalisée après fixation sur son récepteur kératinocytaire.

Ainsi, pour tenter de mieux comprendre la signification de ce marquage nous avons confronté nos résultats aux données existantes dans la littérature portant sur l'IHC IL-17A réalisée au niveau cutané. Dans les articles mentionnant la réalisation de ce type d'analyse, la localisation précise du marquage IL-17A est rarement rapportée, et la description se limite le plus souvent à l'indication d'une forte ou faible expression. Néanmoins, en étudiant les quelques images disponibles issues de ces publications, il semble que deux autres équipes ayant réalisé des études par IHC avec le même anticorps que celui que nous avons employé (ab79056, Abcam Cambridge, UK), ont pu mettre en évidence un marquage nucléaire intrakératinocytaire similaire à celui que nous avons observé. Nous détaillons ci-dessous les résultats de ces deux études.

- Dans la publication de Mounsey et al. [140], les auteurs avaient pour objectif d'étudier l'implication de la voie de l'IL-17 dans les infections par sarcopte chez les cochons. Bien que ce modèle ne soit pas humain, le modèle porcin est considéré comme un modèle bien adapté pour l'étude de l'immunologie cutanée humaine [141]. Dans le cadre de ce travail les auteurs ont réalisé une étude de l'expression cutanée de l'IL-17. Ils décrivent ainsi un marquage fort dans les kératinocytes : « *There was also a strong signal in keratinocytes (Fig 4)* » et l'étude de leurs images montre une grande similarité avec nos résultats, à savoir un marquage kératinocytaire nucléaire et cytoplasmique. La figure 4B en particulier montre un marquage très similaire à celui observé dans notre série de verrues.

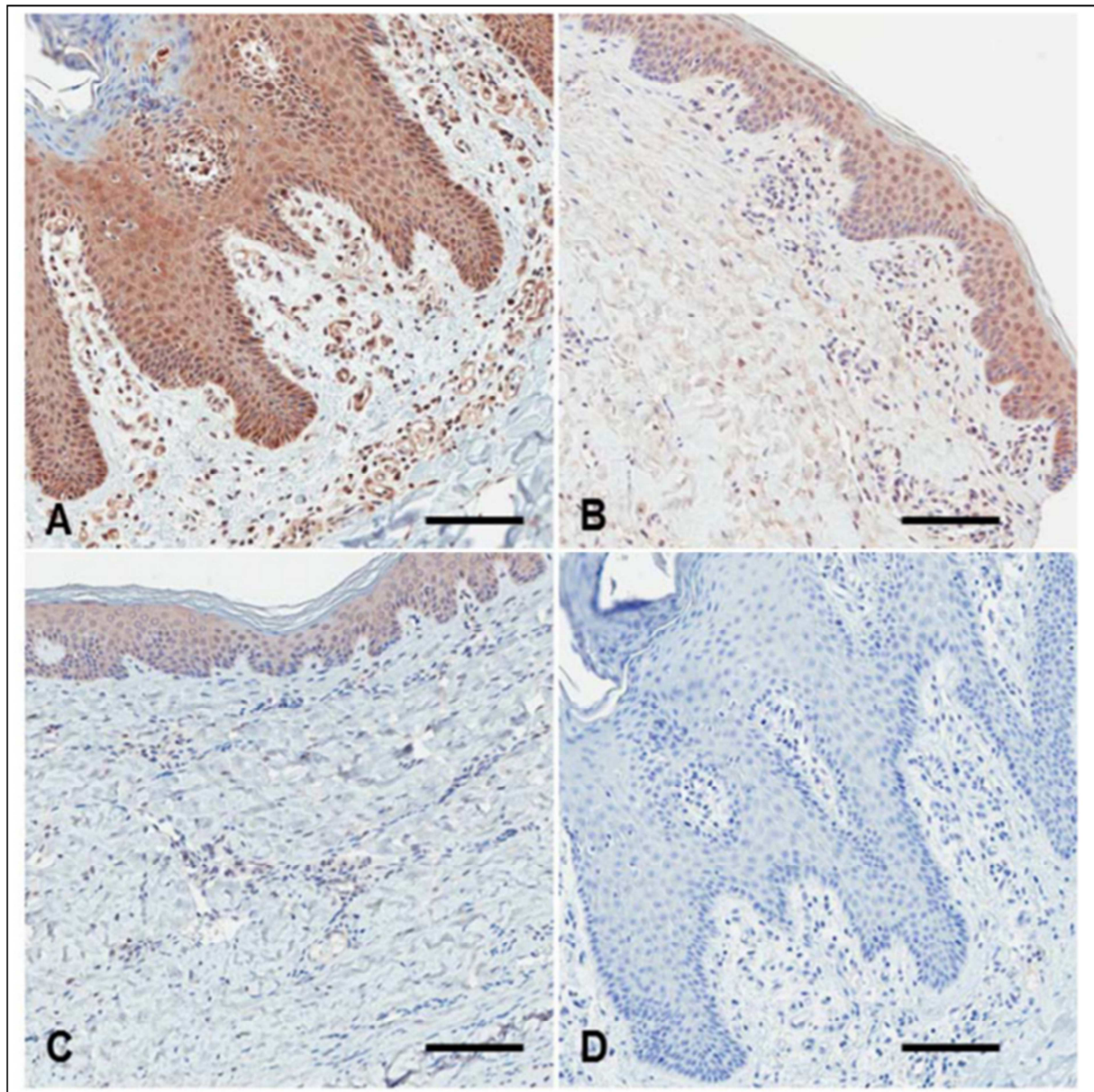


Fig 4. Representative IL-17 staining of skin lesion at week 12 post infestation with *Sarcoptes scabiei*. (A) Crusted scabies, (B) Ordinary scabies, (C) Non-infested, (D) anti-interleukin-17 isotype control antibody. Scale bars = 100 μ M

- Dans une autre publication par Todberg et al [142]., les auteurs étudient l'effet du secukinumab sur les réponses aux patchs test au nickel chez des patients présentant une dermatite de contact. Peu de détails sont disponibles sur leurs résultats d'analyses immunohistochimiques car les auteurs indiquent seulement qu'ils observent un marquage nucléaire faible : « *Quantification of IL-17-positive cells in immunohistochemically stained sections from biopsies was not possible because of weak nuclear staining (Fig. 1)* ». Le type cellulaire marqué par l'anticorps n'est pas

précisé. Cependant sur la vignette (g) dans la figure ci-dessous, nous pouvons observer un marquage nucléaire lymphocytaire et kératinocytaire dans les couches superficielles de l'épiderme.

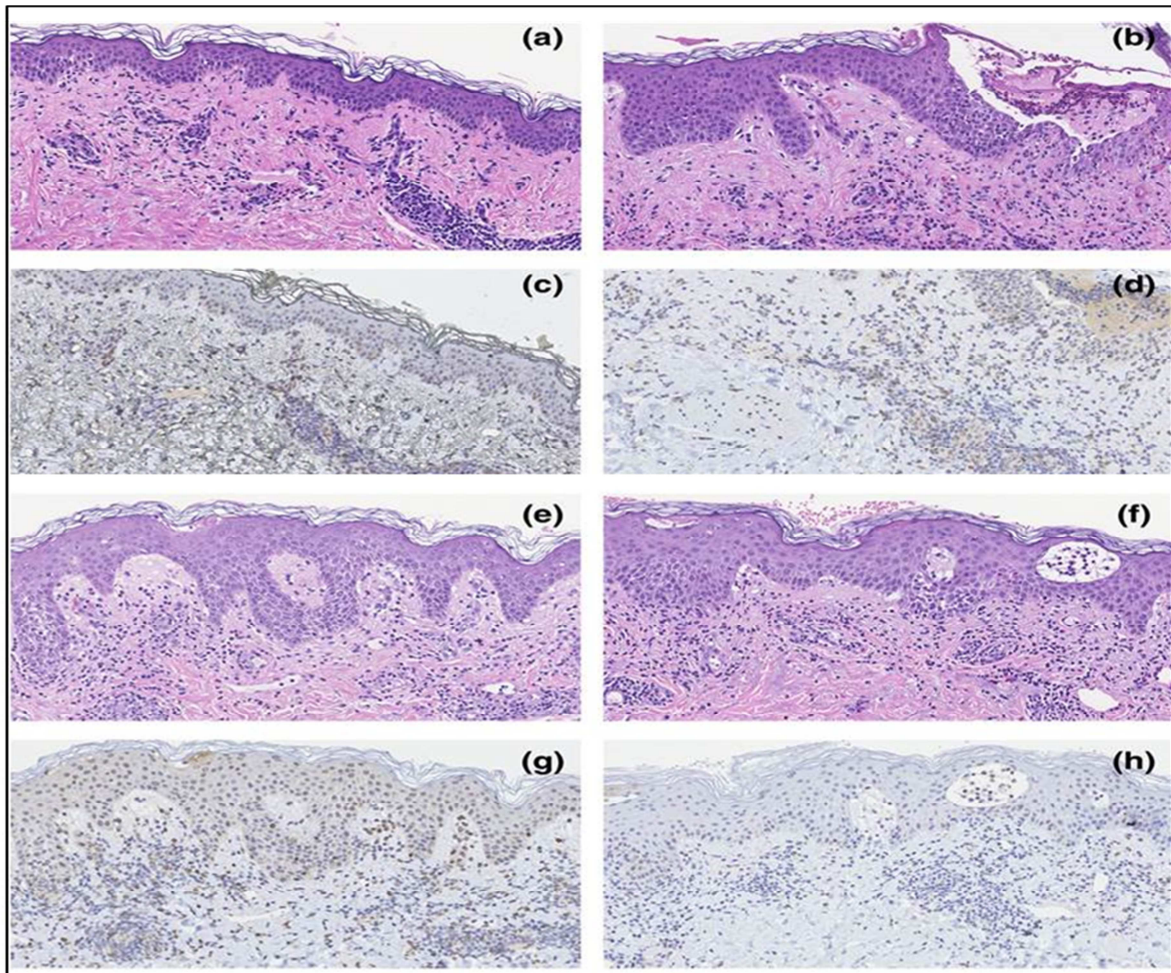


Figure 1 Photographs and histology micrographs from two participants. Skin biopsies were taken from nickel patch test lesions before and after secukinumab treatment: on day 3 (left) and on day 17 (right). Participant no. 4: hematoxylin and eosin staining, 920; (a) day 3, moderate inflammation with eosinophils and mild spongiosis; (b) day 17, moderate inflammation with spongiosis and eosinophils; immunohistochemical staining of IL-17, 920; (c) day 3; (d) day 17. Participant no. 8: hematoxylin and eosin staining, 920; (e) day 3, moderate inflammation with eosinophils; (f) day 17, moderate inflammation with spongiosis and eosinophils; immunohistochemical staining of IL-17, 920, (g) day 3; (h) day 17

Dans nos travaux, les résultats d'immunohistochimie ne correspondent pas à ce qui était attendu, à savoir un marquage plutôt membranaire de l'IL-17A, mais nos observations ne semblent pas isolées. Une possible explication à ces résultats pourrait être une réactivité

croisée de l'anticorps employé avec d'autres isoformes de l'IL-17. En effet il a été démontré que les kératinocytes pouvaient produire au moins deux types d'IL-17 : l'IL-17C et l'IL-17E [143]. Le pourcentage d'homologie avec l'IL-17A est de 23% pour l'isoforme C et de 17% pour l'isoforme E [69]. Une réactivité croisée avec l'IL-17C semble être une piste particulièrement intéressante car cette interleukine partage avec l'IL-17A de nombreux effets communs, notamment au cours du psoriasis. En effet, dans cette dermatose l'IL-17C qui est l'isoforme d'IL-17 le plus représenté a pour effet une prolifération kéartinocytaire [144] et plus globalement un effet sur le transcriptome très semblable à celui de l'IL-17A [145]. Par ailleurs il existe entre ces deux interleukines une boucle de rétroaction positive dans laquelle l'IL-17A induit la synthèse d'IL-17C [146] qui en retour augmente la synthèse de l'IL-17A, ce qui a été observé dans le psoriasis [143] mais aussi dans l'hydradénite suppurée [147].

Ces premiers résultats d'immunohistochimie IL-17A dans du tissu de verrues cutanées sont donc préliminaires et ne permettent pas d'affirmer l'implication de l'IL-17A dans la physiopathologie des lésions cutanées induites par HPV. Il sera donc nécessaire de compléter cette première analyse par une nouvelle étude immunohistochimique sur la même série mais en utilisant un autre anticorps anti-IL-17A, de type monoclonal afin d'augmenter la spécificité de fixation. Une nouvelle série de marquage employant des anticorps anti-IL-17C et anti-IL-17E pourrait également permettre de mieux préciser le rôle éventuel de ces autres isoformes dans la physiopathologie des lésions cutanées induites par HPV. Selon les résultats de ces études par IHC, d'autres techniques plus pointues pourraient s'envisager comme l'hybridation in situ ciblant l'ARN des différents isoformes d'IL-17 [145] afin de déterminer précisément quels isoformes sont synthétisés et à quel endroit. Si la présence d'un ou plusieurs types d'IL-17 est confirmée, il sera nécessaire de comparer leurs niveaux d'expression dans la peau saine à ceux des tissus verruqueux par une étude quantitative des différents ARNm en utilisant la PCR en temps réel [148].

En ce qui concerne l'association entre HPV et psoriasis, deux hypothèses ont été discutées dans la littérature par le passé :

- Première hypothèse : le virus HPV serait un déclencheur de psoriasis via une réponse immunitaire antivirale responsable d'un microenvironnement pro-inflammatoire propice à l'hyperprolifération kératinocytaire [134].
- Deuxième hypothèse : celle d'une prolifération virale secondaire à l'hyperprolifération kératinocytaire du psoriasis [149].

Dans notre observation, la séquence de survenue des verrues sur des lésions anciennes de psoriasis va plutôt dans le sens de la deuxième hypothèse. Mais en pratique clinique, comme dans la littérature [150], on observe assez fréquemment la séquence inverse : verrues puis psoriasis. Quel que soit le *primum movens*, il est très probable que ces deux mécanismes coexistent et puissent s'amplifier mutuellement via la sécrétion d'IL-17 qui va de pair avec le psoriasis [99] et possiblement aussi avec la prolifération HPV .

Exploring the association between cutaneous HPV,
interleukin-17 and psoriasis

Journal:	Journal of the European Academy of Dermatology and Venereology
Manuscript ID:	Draft
Manuscript Type:	Letter to Editor

SCHOLARONE™
Manuscripts

Exploring the association between cutaneous HPV, interleukin-17 and psoriasis

Florence Brunet-Possenti, MD^{1,2}; Lydia Deschamps, MD³; Jean-Luc Pretet, PhD^{4,5}; Alice Baraquin, AS⁴; Vincent Descamps, MD PhD¹; Gilles Collin⁶ AS, Charlotte Charpentier, PhD^{2,6}; Valentine Marie Ferré, PharmD^{2,6}

¹ Department of Dermatology, Bichat Claude Bernard Hospital, AP-HP, Paris, France;

² IAME, UMR 1137, INSERM, Université de Paris, France ;

³ Department of Pathology, Bichat Claude Bernard Hospital, AP-HP, Paris, France;

⁴ Papillomavirus National Reference Center, Besançon Hospital, Besançon, France;

⁵ EA3181, University Bourgogne Franche-Comté, LabEx LipSTIC ANR-11-LABX-0021, Besançon, France;

⁶ Department of Virology, Bichat Claude Bernard Hospital, AP-HP, Paris, France;

Corresponding author:

Florence Brunet-Possenti, (Email: florence.brunet-possenti@aphp.fr)

Department of Dermatology, Bichat Hospital, 46 rue Henri Huchard, 75018 Paris, France

Phone number +33 1 40256463

Fax number +33 1 40257303

Text word count: 599

Key words: human papillomavirus, interleukin-17, anti-interleukine-17, warts, psoriasis

Funding sources: none

Number of figures: 2

Conflict of interest: The authors have no conflict of interest to declare

Ethics: Data collection was declared and approved by the French Committee of Data Protection and Civil Liberties (CNIL), registration number n°2223333v0

Dear Editor,

Psoriasis and human papillomavirus (HPV) infection are common skin conditions; it is thus difficult to establish a causal link between them. However, several studies have highlighted a high prevalence of cutaneous HPV infection among psoriasis patients, indicating a possible association¹. Herein, we report the observation of a 26-year-old female patient with chronic psoriasis who presented a two-year history of warts located to psoriatic patches of both soles, unresponsive to imiquimod and cryotherapy. Anti-IL-17 therapy was initiated with ixekizumab, leading to a rapid decrease in warts size within 2 months and near complete resolution after 5 months of treatment, without any additional therapy (Fig. 1).

In order to better understand the mechanisms underlying this therapeutic effect, we sought to evaluate the expression of IL-17 in a series of cutaneous warts. The local histopathological database was queried in June 2021 for the 20 latest formalin fixed paraffin embedded (FFPE) wart samples. Central pathological review was done to confirm the presence of wart features including hyperkeratosis, acanthosis and papillomatosis. All the samples were tested for HPV using a multiplexed Luminex-based assay¹ that detects 46 β -HPV, 6 α -HPV, 1 μ -HPV and 1 γ -HPV. Data collection was approved by the French Committee of Data Protection (CNIL, registration number n°2223333v0). Fifteen samples were selected for the immunohistochemical (IHC) study according to two criteria: HPV positivity and the presence of characteristic wart features. The samples were taken from 15 different individuals without psoriasis. Among them, 4 were immunocompromised (transplanted or HIV-positive patients). The location were the hands or feet in 4/15 cases, face (5/15), trunk or limbs (6/15). Multiple HPV infections were detected in 9 samples, the 2 most frequently encountered types were HPV 57 (α genera) and HPV 38 (β genera). The staining was performed on 4 μ m FFPE slice with rabbit anti-human IL-17 antibody (1:150, ab79056, Abcam, Cambridge, UK). Slides

were read over brown color stained keratinocytes, scored according to (a) the proportion of stained cells (0 to 100%) and (b) the staining intensity (0 = absent; 1 = weak; 2 = moderate; 3 = strong); the final score being the product of (a) multiplying (b). All wart samples displayed positive IL-17 staining, with a mean score of 225, ranging from 60 to 300. The staining was located in the nucleus of keratinocyte and to a lesser degree in the cytoplasm (Fig. 2a,b,c). Of note, the staining was more intense in the basal and parabasal keratinocytes which constitute reservoirs for HPV. Three samples of healthy skin were used as negative external controls (Fig. 2d).

Previous studies have shown a proliferative effect of IL-17 in cervical epithelium infected with high risk α -HPV types². Our findings highlight that this interleukin may also be involved in the development of HPV-related cutaneous lesions, possibly through a positive feedback loop. We hypothesize that HPV antigens induce a Th17 immune response with the production of IL-17 that promotes the proliferation of keratinocytes³ (HPV host cells) and creates a local immunosuppressive environment as previously demonstrated⁴, thereby increasing the viral load. Concerning the association between HPV and psoriasis, two mechanisms have been discussed in the literature: either HPV as a trigger for psoriasis via the immune antiviral response⁵, or the other way round with an enhanced viral replication secondary to keratinocyte hyperproliferation⁶. In our opinion, both mechanisms coexist through an IL-17-driven bidirectional relationship. Therefore, it seems that anti-IL17 agents can constitute a first choice treatment in psoriasis patients displaying warts. Moreover, in the presence of HPV-related lesions, the use of anti-IL17 therapy could limit the risk of enhanced viral replication that frequently occurs with other psoriasis therapies especially TNF inhibitors and cyclosporine.

Figure 1. Clinical evolution of recalcitrant plantar warts under ixekizumab treatment

(a) Plantar warts at ixekizumab initiation. (b) Marked decrease in warts size after 2 months of treatment. (c) Complete regression of warts after 5 months of treatment.

Figure 2. IL-17 expression assessed by immunohistochemistry in a series of cutaneous warts

(a) IL-17 staining of a wart sample: strong nuclear expression of IL-17 (score=270), original magnification x 50. (b) Focus showing the predominant expression of IL-17 in the basal and suprabasal layers, original magnification x 100. (c) IL-17 staining of a wart sample: intense IL-17 staining (score=300) associated with the presence of intranuclear inclusion bodies (red arrows), original magnification x 200. (d) IL-17 staining of a healthy skin sample showing the absence of keratinocyte staining with positive endothelial staining (internal control), original magnification x 100

References

1. Schmitt M, Dondog B, Waterboer T, Pawlita M, Tommasino M, Gheit T. Abundance of multiple high-risk human papillomavirus (HPV) infections found in cervical cells analyzed by use of an ultrasensitive HPV genotyping assay. *J Clin Microbiol* 2010;48:143–9.
2. Mareti Bonin C, Zatorre Almeida-Lugo L, Rodrigues dos Santos A, et al. Interleukin-17 expression in the serum and exfoliated cervical cells of patients infected with high-risk oncogenic human papillomavirus. *Cytokine* 2019;120:92–8.
3. Lai Y, Li D, Li C, et al. The Antimicrobial Protein REG3A Regulates Keratinocyte Proliferation and Differentiation after Skin Injury. *Immunity* 2012;37:10.1016/j.immuni.2012.04.010.
4. Gosmann C, Mattarollo SR, Bridge JA, Frazer IH, Blumenthal A. IL-17 suppresses immune effector functions in human papillomavirus-associated epithelial hyperplasia. *J Immunol* 2014;193:2248–57.
5. Majewski S, Jablonska S. Possible involvement of epidermodysplasia verruciformis human papillomaviruses in the immunopathogenesis of psoriasis: a proposed hypothesis. *Experimental Dermatology* 2003;12:721–8.
6. de Koning MNC, Polderman MCA, Waterboer T, et al. Marked differences in Betapapillomavirus DNA and antibody prevalence between patients with psoriasis and those with atopic dermatitis. *British Journal of Dermatology* 2011;164:771–5.

Acknowledgment: The patient has given written informed consent to publication of this observation

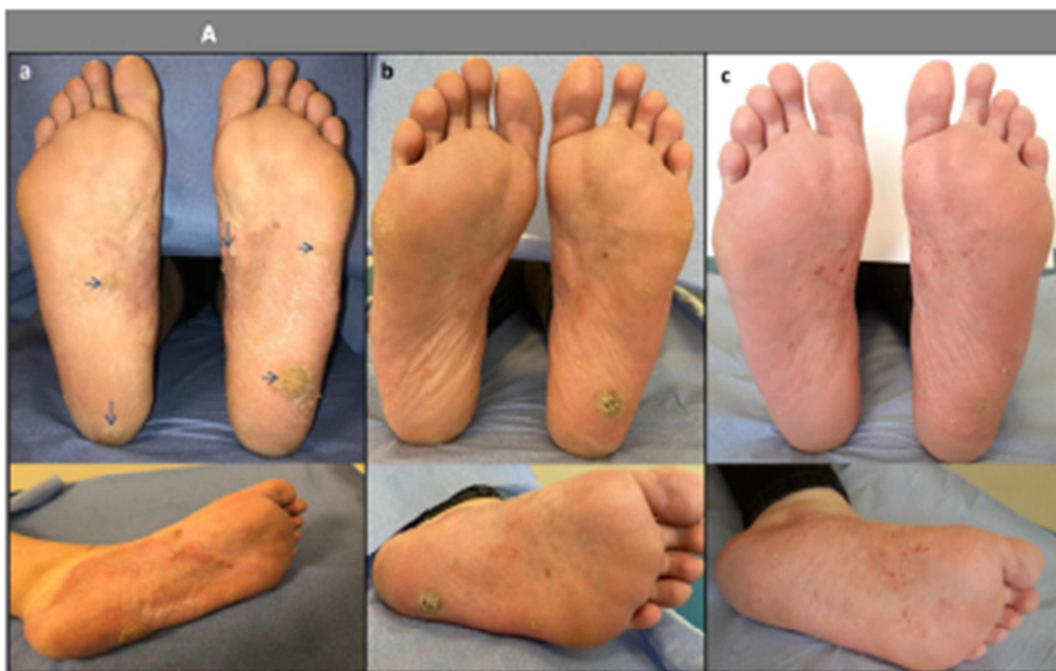

Figure 1. Clinical evolution of recalcitrant plantar warts under ixekizumab treatment (a) Plantar warts at ixekizumab initiation. (b) Marked decrease in warts size after 2 months of treatment. (c) Complete regression of warts after 5 months of treatment.

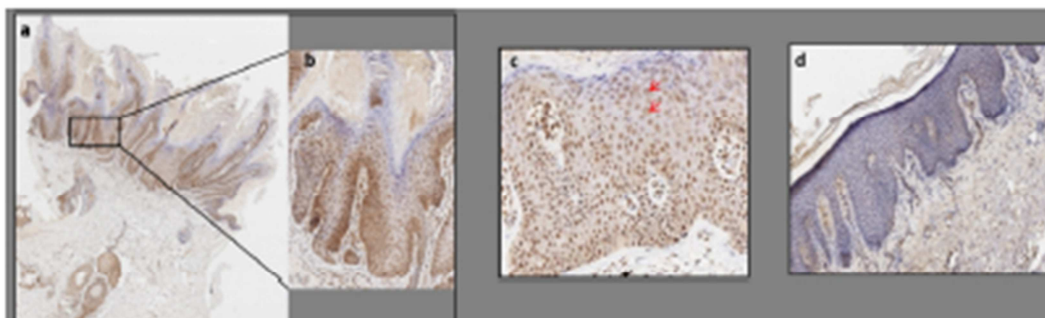


Figure 2. IL-17 expression assessed by immunohistochemistry in a series of cutaneous warts (a) IL-17 staining of a wart sample: strong nuclear expression of IL-17 (score=270), original magnification \times 50. (b) Focus showing the predominant expression of IL-17 in the basal and suprabasal layers, original magnification \times 100. (c) IL-17 staining of a wart sample: intense IL-17 staining (score=300) associated with the presence of intranuclear inclusion bodies (red arrows), original magnification \times 200. (d) IL-17 staining of a healthy skin sample showing the absence of keratinocyte staining with positive endothelial staining (internal control), original magnification \times 100

632x184mm (59 x 59 DPI)

BREVET D'INVENTION

**Inhibiteurs de la voie de l'interleukine 17 pour le traitement des infections
chroniques dues à HPV**

Numéro de publication internationale WO 2017/202978 A1

BREVET D'INVENTION

Suite aux premières observations cliniques de verrues cutanées régressant sous thérapie anti-IL-17 et avec la mise en évidence d'une diminution du portage génital d'HPV muqueux chez des patients traités par anti-IL-17, nous avons pu élaborer en 2017 un brevet portant sur l'utilisation des thérapies ciblant la voie de l'IL-17 pour le traitement des infections cutanéomuqueuses par HPV. Suite à l'obtention du brevet en France, les demandes d'extension à l'international ont été rédigées et sont actuellement en cours d'expertise. Ce brevet dont je suis co-inventrice avec le Professeur Vincent Descamps, chef du service de dermatologie de l'hôpital Bichat-Claude Bernard, a été déposé conjointement par l'Université Paris-Diderot et l'AP-HP. Les revendications de ce brevet concernent le traitement des infections par HPV quelles que soient leur localisation, cutanée ou muqueuse, et quel que soit le type lésionnel, bénin ou malin.

Type	Pays	Numéro de dépôt	Prioritaire	Numéro de publication	Numéro de délivrance	Statut	Etat
BN 0	FRANCE	FR1654637	Oui	FR3051673 A1	FR3051673 B1	Délivré	En vigueur
PCT 0	CANADA	CA3.025.066	Non	CA3025066 A1		Publié	En cours
PCT 0	ETATS UNIS D'AMERIQUE	US16/303,824	Non	US2020/0308269 A1		Publié	En cours
ECT 0	PROCEDURE OEB	EP17724595.8	Non	EP3464353 A1		Publié	En cours
PCT 0	PROCEDURE PCT	PCT/EP2017/062651	Non	WO2017/202978 A1		Publié	En cours

Tableau 10. Récapitulatif du portefeuille brevet.

Le dépôt de ce brevet a été motivé par l'absence de thérapeutiques efficaces dirigées contre le virus HPV, avec l'idée d'administrer ce traitement par voie systémique mais également de façon intra-lésionnelle, pour les atteintes localisées, afin d'une part de limiter l'exposition systémique aux traitements anti-IL-17 qui ne sont pas totalement dénués d'effets secondaires, et d'autre part de réduire le coût du traitement.

Pour permettre la valorisation de ce brevet une première étape d'étude préclinique visant à évaluer l'efficacité des thérapies anti-IL17 sur les lésions cutanées induites par HPV sera nécessaire. Dans cette optique, les souris infectées par MmuPV1 (Mus musculus papillomavirus 1) pourraient constituer un modèle d'étude intéressant car ce virus a été isolé à partir de papillomes cutanés [151] et semble présenter des similarités de structure avec les β -HPV [152].

(12) DEMANDE INTERNATIONALE PUBLIÉE EN VERTU DU TRAITÉ DE COOPÉRATION EN MATIÈRE DE BREVETS (PCT)

(19) Organisation Mondiale de la
Propriété Intellectuelle

Bureau international



(10) Numéro de publication internationale
WO 2017/202978 AI

(43) Date de la publication internationale
30 novembre 2017 (30.11.2017) W I P O I P C T

(51) Classification internationale des brevets :

C07K 16/24 (2006.01) A61K 39/00 (2006.01)

(21) Numéro de la demande internationale :

PCT/EP20 17/06265 1

(22) Date de dépôt international :

24 mai 2017 (24.05.2017)

(25) Langue de dépôt :

français

(26) Langue de publication :

français

(30) Données relatives à la priorité :

1654637 24 mai 20 16 (24.05.2016) FR

(71) Déposants : ASSISTANCE PUBLIQUE - HOPITAUX DE PARIS [FR/FR] ; 3, avenue Victoria, 75004 PARIS (FR). UNIVERSITE PARIS DIDEROT - PARIS 7 [FR/FR] ; 5, rue Thomas Mann, CEDEX 13, 75205 PARIS (FR).

(72) Inventeurs : DESCAMPS, Vincent ; 5, chemin de la mare Griseau, 78750 MAREIL-MARLY (FR). BRUNET-POSSENTI, Florence ; 41, rue Fondary, 75015 PARIS (FR).

(74) Mandataire : GEVERS & ORES ; 41, avenue de Friedland, 75008 PARIS (FR).

(81) États désignés (sauf indication contraire, pour tout titre de protection nationale disponible) : AE, AG, AL, AM, AO, AT, AU, AZ, BA, BB, BG, BH, BN, BR, BW, BY, BZ, CA, CH, CL, CN, CO, CR, CU, CZ, DE, DJ, DK, DM, DO, DZ, EC, EE, EG, ES, FI, GB, GD, GE, GH, GM, GT, HN, HR, HU, ID, IL, IN, IR, IS, JP, KE, KG, KH, KN, KP, KR, KW, KZ, LA, LC, LK, LR, LS, LU, LY, MA, MD, ME, MG, MK, MN, MW, MX, MY, MZ, NA, NG, NI, NO, NZ, OM, PA, PE, PG, PH, PL, PT, QA, RO, RS, RU, RW, SA, SC, SD, SE, SG, SK, SL, SM, ST, SV, SY, TH, TJ, TM, TN, TR, TT, TZ, UA, UG, US, UZ, VC, VN, ZA, ZM, ZW.

(84) États désignés (sauf indication contraire, pour tout titre de protection régionale disponible) : ARIPO (BW, GH, GM, KE, LR, LS, MW, MZ, NA, RW, SD, SL, ST, SZ, TZ, UG, ZM, ZW), eurasiatique (AM, AZ, BY, KG, KZ, RU, TJ, TM), européen (AL, AT, BE, BG, CH, CY, CZ, DE, DK, EE, ES, FI, FR, GB, GR, HR, HU, IE, IS, IT, LT, LU, LV, MC, MK, MT, NL, NO, PL, PT, RO, RS, SE, SI, SK, SM, TR), OAPI (BF, BJ, CF, CG, CI, CM, GA, GN, GQ, GW, KM, ML, MR, NE, SN, TD, TG).

Publiée:

— avec rapport de recherche internationale (Art. 21(3))

(54) Title: INTERLEUKIN- 17 PATHWAY INHIBITOR FOR THE TREATMENT OF CHRONIC HPV INFECTIONS

(54) Titre : INHIBITEURS DE LA VOIE DE L'INTERLEUKINE 17 POUR LE TRAITEMENT DES INFECTIONS CHRONIQUES DUES A HPV

(57) Abstract: The invention relates to the use of an IL-17 pathway inhibitor for treating chronic infections caused by one or more HPVs.

(57) Abrégé : La présente invention a pour objet l'utilisation d'un inhibiteur de la voie de l'IL-17 pour traiter les infections chroniques dues à un ou plusieurs HPV.



WO 2017/202978 AI

RENDICATIONS

1. Inhibiteur de la voie de l'IL-17 pour son utilisation dans le traitement des infections chroniques dues à un ou plusieurs HPV.
2. Inhibiteur selon la revendication 1, pour son utilisation selon la revendication 1, dans laquelle lesdites infections chroniques sont choisies parmi les verrues, les condylomes, la papillomatose laryngée et l'épidermoplasie verruciforme.
3. Inhibiteur selon la revendication 1, pour son utilisation selon la revendication 1, dans laquelle lesdites infections chroniques sont choisies parmi les lésions muqueuses préneoplasiques induites par HPV.
4. Inhibiteur selon la revendication 1, pour son utilisation selon la revendication 1, dans laquelle lesdites infections chroniques sont choisies parmi les carcinomes épidermoïdes muqueux induits par HPV.
5. Inhibiteur selon la revendication 3, pour son utilisation selon la revendication 3 dans laquelle ladite lésion préneoplasique correspond à une lésion du col de l'utérus.
6. Inhibiteur selon la revendication 3, pour son utilisation selon la revendication 3 dans laquelle lesdites lésions muqueuses préneoplasiques sont choisies parmi les sites ORL, anal et pénien.
7. Inhibiteur selon la revendication 4, pour son utilisation selon la revendication 4 dans laquelle lesdits cancers épidermoïdes muqueux sont choisis parmi les sites cervicaux, ORL, anal et pénien.
8. Inhibiteur selon l'une des revendications précédentes, pour son utilisation selon l'une des revendications précédentes, dans laquelle ledit inhibiteur est un anticorps.
9. Inhibiteur selon la revendication 8, pour son utilisation selon la revendication 8, dans laquelle ledit anticorps se lie spécifiquement à IL-17A.
10. Inhibiteur selon l'une des revendications 8 ou 9, pour son utilisation selon l'une des revendications 8 ou 9, dans laquelle ledit anticorps est administré par voie locale ou systémique.
11. Inhibiteur selon la revendication 9, pour son utilisation systémique selon la revendication 9, dans laquelle ledit anticorps est le secukinumab administré par voie sous-cutanée à la dose de 300 mg une fois par semaine pendant 5 semaines, puis toutes les 4 semaines.

QUATRIEME TRAVAIL

Expression de l'interleukine-17 dans les carcinomes épidermoïdes cutanés

Travail en cours

EXPRESSION DE L'INTERLEUKINE-17 DANS LES CARCINOMES EPIDERMOIDES CUTANES

Contexte et objectifs

Pour approfondir nos connaissances sur le rôle de l'IL-17 dans les manifestations cutanées liées aux HPV nous avons conduit une étude sur une série de carcinomes épidermoïdes cutanés avec d'une part une analyse virologique pour documenter la présence ou l'absence d'HPV, et d'autre part une analyse immunohistochimique pour mesurer l'expression de l'IL-17. L'objectif de ce travail était de comparer les niveaux d'expression d'IL-17 observés dans les carcinomes induits par HPV versus ceux sans détection d'HPV. En effet les mécanismes de la carcinogénèse cutanée induite par HPV restent à ce jour incomplètement élucidés et au vu de nos précédents résultats nous souhaitons explorer l'éventuelle implication de l'IL-17 dans ce processus. Par ailleurs plusieurs publications avaient déjà mis en évidence une forte expression d'IL-17 dans des tissus de cancers liés aux α -HPV oncogènes au niveau du col utérin [83], du colon [84] et du poumon [153]. Notre choix s'est porté sur les carcinomes épidermoïdes car il ressort de la littérature que c'est principalement ce type tumoral qui peut être induit par les HPV au niveau cutané [154].

Méthodes

Nous avons identifié dans la base de données des réunions de concertation pluridisciplinaire du service de dermatologie de l'hôpital Bichat-Claude-Bernard les patients qui avaient eu entre janvier 2014 et janvier 2019 une biopsie ou une exérèse d'un carcinome épidermoïde au stade in situ (maladie de Bowen) ou invasif. Les blocs de paraffine correspondant à ces tumeurs ont été désarchivés du service d'anatomopathologie pour procéder à l'analyse virologique et immunohistochimique. Pour chaque échantillon identifié nous avons renseigné les données cliniques suivantes : localisation de la tumeur, sexe et âge du patient au moment du prélèvement, statut immunitaire (immunocompétent, séropositivité VIH, greffe d'organe, hémopathie).

- **Analyse virologique**

L'analyse virologique a été menée avec la même technologie Luminex™ que celle précédemment décrite, mais avec un panel plus important, élargi aux γ -HPV. Une recherche

des α -HPV a été réalisée en parallèle par une technique d'hybridation sur bandelettes (INNO-LiPA® HPV Genotyping Extra II, Fujirebio, Malvern, PA, USA). Au total ces différents panels permettent de détecter 138 types d'HPV.

Panel β -HPV								
HPV5	HPV8	HPV9	HPV12	HPV14	HPV15	HPV17	HPV19	HPV20
HPV21	HPV22	HPV23	HPV24	HPV25	HPV36	HPV37	HPV38	HPV47
HPV49	HPV75	HPV76	HPV80	HPV92	HPV93	HPV96	HPV98	HPV99
HPV100	HPV104	HPV105	HPV107	HPV110	HPV111	HPV113	HPV115	HPV118
HPV120	HPV122	HPV124	HPV143	HPV145	HPV150	HPV151	HPV152	HPV159
HPV174								

Panel γ -HPV								
HPV4	HPV48	HPV50	HPV60	HPV65	HPV88	HPV95	HPV101	HPV103
HPV108	HPV109	HPV112	HPV116	HPV119	HPV121	HPV123	HPV126	HPV127
HPV128	HPV129	HPV130	HPV131	HPV132	HPV133	HPV134	HPV148	HPV149
HPV156	HPVSD2	HPV161	HPV162	HPV163	HPV164	HPV165	HPV166	HPV167
HPV168	HPV169	HPV170	HPV171	HPV172	HPV173	HPV175	HPV178	HPV179
HPV180	HPV184	HPV197	HPV199	HPV200	HPV201	HPV202		

Panel mixte							
μ -HPV1	α -HPV2	α -HPV3	γ -HPV4	α -HPV7	α -HPV10	α -HPV27	α -HPV57

Panel α -HPV								
HPV6	HPV11	HPV16	HPV18	HPV26	HPV31	HPV33	HPV35	HPV39
HPV40	HPV42	HPV43	HPV44	HPV45	HPV51	HPV52	HPV53	HPV54
HPV56	HPV58	HPV59	HPV61	HPV62	HPV66	HPV67	HPV68	HPV70
HPV73	HPV81	HPV82	HPV83	HPV89				

Tableau 11. 138 types d'HPV détectés par les technologies Luminex™ et INNO-LiPA® HPV Genotyping Extra II.

- **Analyse immunohistochimique**

La mesure d'expression de l'IL-17 a été réalisée par méthode d'immunohistochimie, avec le même anticorps et selon la même procédure précédemment décrits.

Résultats

Nous avons retenu pour l'analyse 75 prélèvements contenant suffisamment de matériel disponible pour les analyses. Ces prélèvements étaient issus de 75 patients différents qui n'avaient pas manifesté d'opposition à l'utilisation de leur prélèvement à visée de recherche et pour lesquels nous disposions de l'ensemble des données cliniques d'intérêt. Chaque prélèvement a bénéficié d'une relecture anatomopathologique afin de confirmer le diagnostic de carcinome épidermoïde et préciser son caractère in situ (maladie de Bowen, 17 au total), ou

invasif (58 au total). La moyenne d'âge des patients était de 72 ans, avec 22 femmes et 53 hommes. Sur les 75 patients, 40 présentaient une immunodépression, soit 53% de l'effectif. La plupart des carcinomes étaient localisés sur le visage ou le vertex (55/75).

Les données cliniques, histologiques ainsi que les résultats des analyses virologiques et immunohistochimiques sont synthétisées dans le tableau ci-dessous selon l'ordre croissant du score d'expression de l'IL-17 (score H).

Patient	Sexe	Age	Histo	Loc	Statut	Score H	HPV	Alpha	Beta	Gamma
1	F	57	CE	Visage	Greffé	0	Oui		8/115	128/134
2	M	71	CE	Vertex	Greffé	0	Oui		5	
3	M	60	Bowen	Vertex	Greffé	0	Oui		38	
4	M	52	CE	MI	Greffé	0	Oui		38/110	
5	M	89	Bowen	Vertex	Greffé	0	Oui	56	9/145	
6	M	70	CE	Vertex	Greffé	0	Non			
7	F	73	CE	Visage	Greffé	0	Non			
8	M	81	CE	Vertex	Hémopathie	0	Oui	X	9/38/76/98/120/145	
9	M	81	CE	Main	Hémopathie	0	Oui	66		
10	M	79	CE	Visage	Hémopathie	0	Non			
11	M	81	CE	Vertex	Hémopathie	0	Non			
12	M	90	CE	Vertex	Hémopathie	0	Non			
13	M	52	Bowen	Main	IC	0	Oui	16	5/17/23/36/38/76/111/120/122/159	HPVSD2
14	M	66	CE	Vertex	IC	0	Oui		36	SD2
15	F	94	CE	Vertex	IC	0	Oui		122/151	
16	M	72	CE	Visage	IC	0	Non			
17	M	80	CE	Visage	IC	0	Non			
18	F	82	CE	Visage	IC	0	Non			
20	M	87	CE	Vertex	IC	0	Non			
21	F	98	CE	Visage	IC	0	Non			
22	M	78	CE	MI	VIH	0	Oui		38	
23	M	57	Bowen	Visage	Greffé	5	Oui		38	
24	M	75	CE	Visage	Greffé	10	Non			
24	M	72	CE	Visage	IC	10	Oui	X	36/38/124	SD2
25	M	91	CE	Visage	IC	10	Oui		111/115	
26	F	77	Bowen	Visage	IC	10	Oui		5/8/24/49/110/111	
27	M	50	CE	Fesse	IC	10	Oui	16		
28	F	53	Bowen	Fesse	VIH	10	Oui	16		175
29	M	66	Bowen	Visage	Greffé	20	Oui			168
30	F	55	Bowen	Vertex	Greffé	20	Oui	X	24/38	
31	M	82	CE	Visage	IC	20	Oui		49	
32	M	18	CE	Visage	IC	20	Oui		111	
33	M	84	CE	Visage	IC	20	Oui		14/124	
34	F	78	CE	Visage	IC	20	Non			
35	F	67	Bowen	MS	Greffé	30	Oui			156
36	F	82	CE	MS	Greffé	30	Oui		5/9/14/38/122/159	130/SD2

Patient	Sexe	Age	Histo	Loc	Statut	Score H	HPV	Alpha	Beta	Gamma
37	M	74	CE	Visage	Greffé	30	Non			
38	F	94	CE	Visage	IC	30	Non			
39	M	45	CE	Pubis	VIH	30	Oui	26	05 ET 38	
40	M	62	CE	Visage	IC	40	Oui		5/8/23/75/151	
41	M	90	CE	Thorax	IC	40	Non			
42	F	47	Bowen	MI	VIH	40	Oui		22	
43	M	75	CE	Visage	IC	45	Non			
44	M	66	CE	Visage	Greffé	50	Oui		38/110	SD2
45	M	66	Bowen	MI	Greffé	50	Oui		76	
46	M	57	Bowen	Visage	Greffé	50	Non			
47	M	73	CE	Visage	IC	50	Oui		21/38/96/100/111/115	
48	M	61	CE	Vertex	Greffé	60	Oui		5/47/76	156
49	M	70	CE	MS	Greffé	60	Oui		124	
50	F	52	Bowen	MI	Greffé	60	Oui	66	24/124	
51	M	81	CE	Visage	Hémopathie	60	Non			
52	M	85	CE	Visage	IC	60	Oui			48
53	M	60	Bowen	MS	IC	60	Oui		22/38/75/93/111/120	
54	M	68	CE	Visage	Greffé	80	Oui			SD2
55	M	89	CE	Visage	IC	80	Oui		174	
56	M	86	CE	Visage	IC	80	Non			
57	F	40	CE	MI	IC	80	Non			
58	F	92	CE	Vertex	Hémopathie	90	Oui		9/100/122	
59	M	81	CE	Visage	IC	90	Non			
60	M	56	Bowen	Visage	Greffé	100	Oui		124/174	168
61	M	82	CE	Visage	Hémopathie	100	Oui		37	
62	M	85	CE	Visage	Hémopathie	100	Oui		38/122	
63	F	87	CE	Visage	IC	100	Non			
64	M	81	CE	Visage	IC	110	Non			
65	F	90	CE	MI	IC	120	Oui		36	SD2
66	F	85	CE	Visage	IC	120	Oui	X	38/122	
67	M	61	CE	Vertex	VIH	125	Non			
68	M	61	Bowen	Penis	Greffé	140	Oui	16	111	SD2
69	M	85	CE	Vertex	IC	170	Oui		124	
70	F	88	CE	MI	IC	180	Oui	16	15	
71	M	50	Bowen	Penis	VIH	180	Oui	45	36/38/124	
72	M	87	CE	Visage	IC	200	Non			
73	M	80	CE	Vertex	Hémopathie	210	Non			
74	F	70	CE	Vertex	Greffé	220	Oui		22/38/124	
75	F	44	CE	Vertex	IC	220	Non			

Tableau 12. Données cliniques, histologiques et résultats de l'analyse virologique et immunohistochimique. Histo=histologie, Loc=localisation, Statut= statut immunitaire, CE=carcinome épidermoïde invasif, MI=membre inférieur, IC=immunocompétent.

Analyses virologiques : On retrouvait la présence d'un ou plusieurs HPV dans 64% des échantillons (48/75). Parmi les 17 maladies de Bowen seul un prélèvement ne présentait pas d'HPV. Parmi les échantillons positifs, 63% présentaient une multi-infection (30/48) et 85% des prélèvements positifs présentaient un ou plusieurs HPV du genre β (41/48). Les HPV du genre α étaient présents dans 14 prélèvements, dont 5 issus de tumeurs localisées en région périgénitale. Parmi ces prélèvements positifs pour α -HPV, 9 étaient issus de patients immunodéprimés. On retrouvait 15 prélèvements positifs pour un ou deux γ -HPV, toujours en association à d'autres genres d'HPV sauf dans deux cas d'infection isolée par γ -HPV.

Analyse immunohistochimique : Le profil d'expression de l'IL-17 était très variable au sein de cette série allant de l'absence de marquage jusqu'au score maximal de 220, avec un score moyen de 53 et une médiane à 30. Comme pour la série de verrues, le marquage était localisé au niveau des noyaux des kératinocytes et de façon moins forte au niveau cytoplasmique.

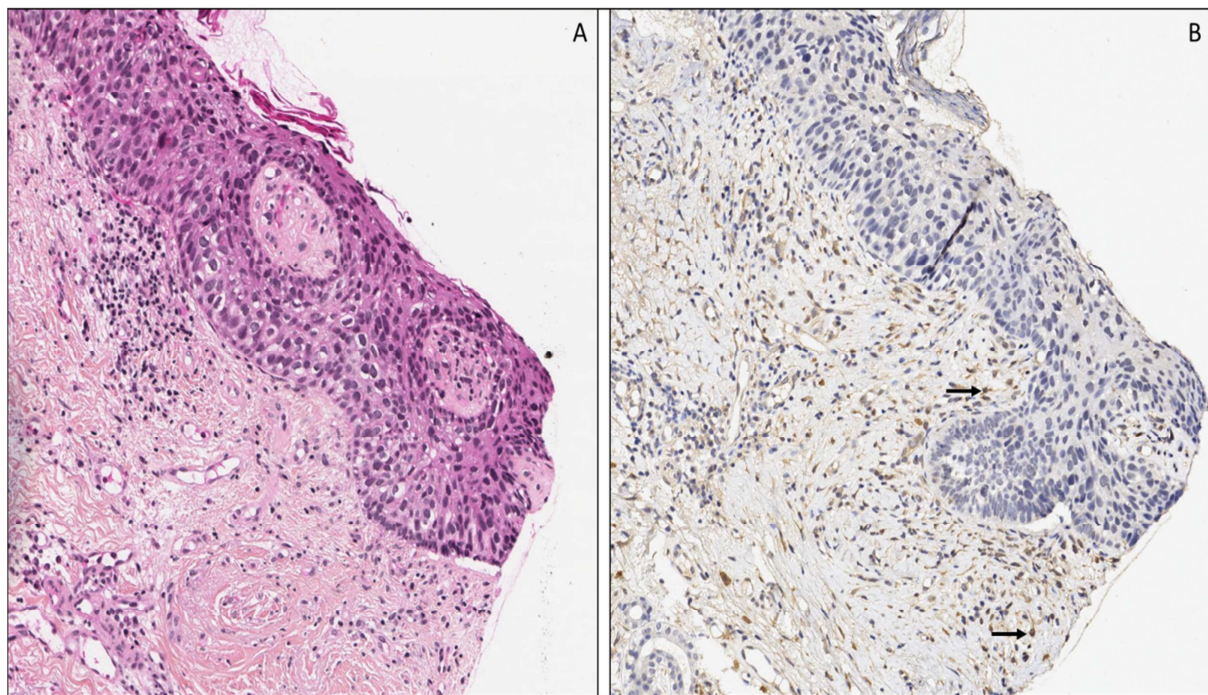


Figure 29. Echantillon 16. (A) Coloration HES mettant en évidence une maladie de Bowen. (B) Absence de marquage IL-17 au sein du carcinome. Flèche noire : témoin interne positif (lymphocyte). Grossissement x100.

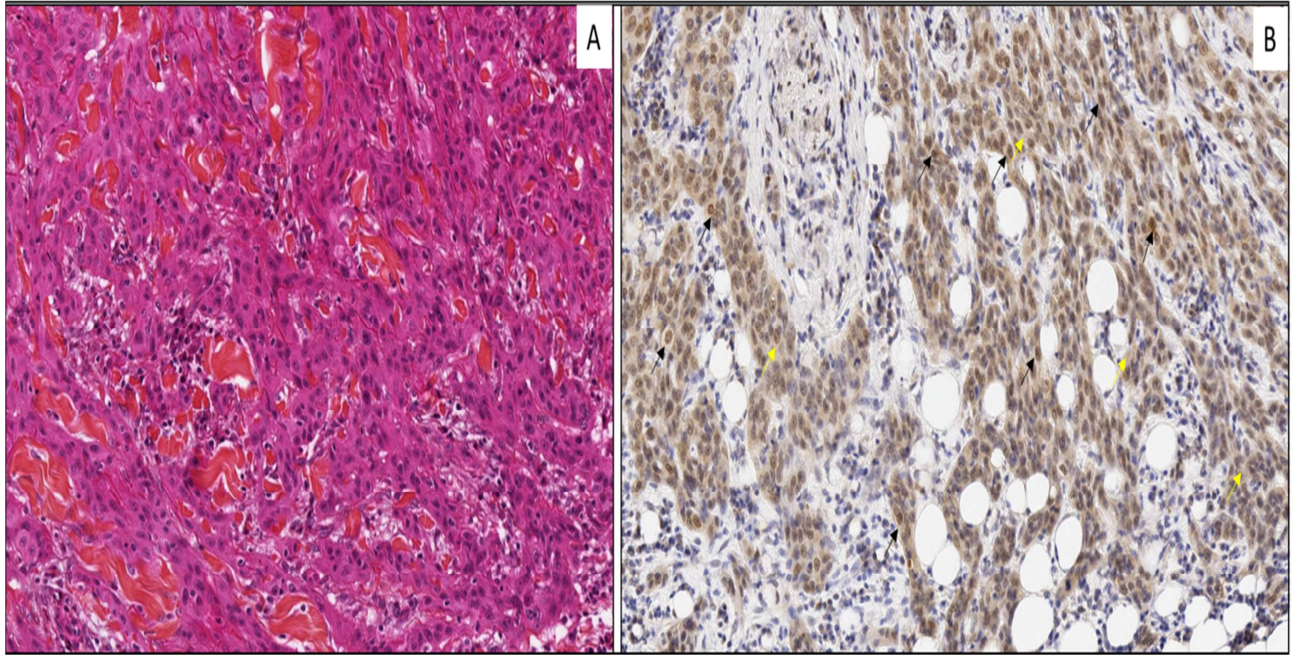


Figure 30. Echantillon 72. (A) Coloration HES mettant en évidence un carcinome épidermoïde invasif moyennement différencié. (B) Fort marquage immunohistochimique de l'IL-17 (H score=200), principalement nucléaire (flèche noire) et plus discrètement cytoplasmique (flèche jaune).

Discussion

Dans cette étude, près de la moitié de l'effectif est constitué de patients immunodéprimés. Ceci s'explique par la plus grande fréquence de survenue des carcinomes épidermoïdes dans cette population [29] mais également par le recrutement particulier de l'hôpital Bichat-Claude Bernard qui est un centre de référence pour les patients vivant avec le VIH et qui a également une importante activité de greffes d'organes. Par ailleurs la majorité des cancers étaient localisés au niveau du visage et du vertex, d'une part car ce sont des zones photoexposées qui sont des localisations préférentielles des carcinomes cutanés et d'autre part du fait d'un important nombre de patients adressés par le service ORL, partenaire du service de dermatologie.

Concernant les résultats virologiques, on retrouve un plus grand nombre de tumeurs présentant une infection par HPV chez les immunodéprimés (70%) que chez les sujets immunocompétents (54%), ce qui est une donnée bien documentée dans la littérature, ces patients présentant une plus grande permissivité pour les HPV [155]. Tous les α -HPV identifiés sont de type HPV à haut risque ou à risque intermédiaire pour l'HPV 66 selon la classification de l'IARC [4].

Concernant les résultats d'IHC notre étude n'a pas mis en évidence de corrélation entre les niveaux d'expression d'IL-17 et l'infection HPV, qu'elle soit mono ou multi-HPV. En particulier des niveaux élevés d'IL-17 étaient attendus dans les carcinomes épidermoïdes positifs pour α -HPV du fait d'une expression forte d'IL-17 précédemment mise en évidence dans divers types de tumeurs induites par α -HPV, notamment cervicales [83] et coliques [84]. Au vu de ces résultats on peut donc supposer que l'IL-17 ne joue pas de rôle particulier dans le développement des carcinomes cutanés induits par HPV. Néanmoins à ce stade on ne peut pas tirer de conclusions définitives car certains paramètres rendent l'interprétation très difficile. En effet la détection d'HPV dans un carcinome épidermoïde ne signe pas son implication dans le processus de carcinogénèse puisque les HPV sont aussi des commensaux de la peau [31]. Pour pouvoir précisément étudier ce lien il faudrait donc être en mesure de pouvoir affirmer le caractère HPV induit d'un carcinome cutané, ce qui en pratique est très difficile car dans les carcinomes cutanés l'intégration du génome viral dans le génome humain n'a jamais été démontrée pour les β -HPV [32]. De même l'absence de transcription virale n'est pas inhabituelle dans ces carcinomes [33]. Enfin, l'absence d'HPV n'élimine pas sa participation à la cancérogénèse puisque dans l'hypothèse du « hit and run, » l'HPV n'intervient qu'au début du processus de cancérogénèse et n'est pas nécessaire au maintien du phénotype tumoral, pouvant ainsi disparaître une fois le processus engagé. Une autre difficulté pour l'interprétation des résultats est le fait que la progression tumorale de plusieurs types de cancers cutanés, dont le carcinome épidermoïde, semble être associée à des niveaux élevés d'expression d'IL-17 qui dans ce contexte favorise la prolifération ainsi que la migration cellulaire [156, 157]. La mise en évidence d'un lien spécifique entre IL-17 et carcinome épidermoïde induit par HPV se révèle donc délicate.

Travaux en cours

Afin de mieux préciser le rôle des HPV dans la carcinogenèse cutanée et ainsi affiner l'interprétation des résultats précédemment obtenus, nous avons pour projet d'analyser l'ensemble des prélèvements de carcinomes épidermoïdes positifs pour HPV par méthode de capture HPV couplée au séquençage next-generation (NGS). En effet, cette nouvelle méthode est particulièrement performante pour la détection car elle permet d'identifier l'ensemble des types existants, sans être limitée par le nombre d'HPV présents et apporte également des informations sur la répartition des différents types au sein d'un prélèvement. Par ailleurs la technologie de la capture donne des informations sur le statut du génome viral HPV vis-à-vis de l'ADN de l'hôte en précisant si l'ADN viral est intégré et si oui dans quelle partie du génome humain se fait l'intégration du génome HPV.

Nous détaillons ci-dessous les éléments de mise au point de la technique de capture, son déroulé ainsi que les premiers résultats obtenus avec cette technique.

- Mise au point et déroulé de la technique de capture HPV couplée au NGS

La mise en place de cette technique a nécessité au préalable la création de sondes de capture spécifiquement conçues en collaboration avec Roche® à partir d'un panel de séquences de référence comprenant la totalité des génomes entiers des HPV référencés dans la base PaVE. Ce panel est la propriété du laboratoire de virologie de l'hôpital Bichat-Claude Bernard.

La procédure de capture et de séquençage se déroule selon trois grandes étapes :

1) Préparation des bibliothèques compatibles avec le séquenceur Illumina

La quantification de l'ADN présent dans les prélèvements cutanés est réalisée à l'aide du Qubit sDNA HS Assay®. En effet, il est nécessaire de normaliser la quantité d'ADN génomique de chaque échantillon d'abord car un minimum de 100 ng d'ADN total est nécessaire à la technique et ensuite car la technique se réalise en pool d'échantillons, il faut donc une relative homogénéité dans la quantité d'ADN de chaque échantillon. Une limite à cette normalisation est qu'elle est réalisée sur la quantité d'ADN génomique et donc principalement sur l'ADN humain. Il serait bien plus adapté de réaliser une homogénéisation des échantillons sur les charges virales HPV mais il n'existe pas à ce jour de technique de charge virale pan-HPV permettant d'accéder à ce niveau d'information. La première étape de la technique consiste à fragmenter l'ADN pour obtenir des fragments d'environ 300 paires de bases (**Figure 31, étape 1**). Cette technique de capture ayant initialement été développée par l'Institut Curie pour l'analyse de biopsies congelées [158], il a été nécessaire de la mettre au

point sur des prélèvements inclus en paraffine. Nous avons donc adapté la fragmentation de l'ADN à ces échantillons de paraffine puis vérifié la validité de la technique de capture. Pour cela, différents niveaux de mise au point ont été réalisés. Tout d'abord, des biopsies paraffinées de cancer anal induit par HPV ont été analysées avec un protocole de fragmentation mécanique déjà mis au point par l'Institut Curie pour d'autres applications. Nous avons ainsi validé qu'avec une technique de fragmentation déjà implémentée, la capture est réalisable et permet d'obtenir des résultats valides. Nous avons ensuite mis au point cette fragmentation sur l'automate disponible au laboratoire : Bioruptor® Pico (Diagenode, USA). Cependant, ce protocole de fragmentation mécanique s'avérant lourd, nous avons testé en parallèle une fragmentation enzymatique par un panel d'enzyme de fragmentation commercialisé par Roche. Les résultats ont été très concluants et nous avons retenu pour la suite du projet, la fragmentation enzymatique. A l'issue de cette fragmentation, il est nécessaire de réparer ces fragments afin d'obtenir des molécules d'ADN complètes et à bouts francs (**Figure 31, étape 2**). Puis s'ensuit une étape de ligation d'adaptateurs permettant des étapes d'amplification par PCR non spécifique sur ces amorces (**Figure 31, étape 3**). Les index sont ajoutés dans un deuxième temps par PCR et serviront de code barre unique, nécessaire à l'identification de l'échantillon, ce qui permet de mélanger les librairies en un seul pool lors de la capture. Ces index contiennent les séquences commerciales Illumina® P5 et P7 qui permettent également l'accrochage des fragments sur une surface solide plane appelée cellule de flux ("flowcell") pour le séquençage NGS. Les librairies d'ADN issues de ces premières étapes sont purifiées grâce à des billes magnétiques de purification qui captent les fragments d'ADN. Après ces différentes étapes, l'ADN est dénaturé et des séquences bloquantes sont ajoutées au niveau des adaptateurs afin d'éviter l'hybridation de ces derniers aux sondes (**Figure 31, étape 4**).

2) Capture des cibles génomiques

La capture des fragments génomiques d'intérêts est réalisée grâce à l'utilisation des sondes biotinylées qui s'hybrident sur les régions d'intérêts par homologie de séquences (**Figure 31, étape 5**). Pour permettre l'hybridation, le mélange librairies/sondes est incubé pendant 18 heures sur un thermocycleur chauffé à 55°C. Des billes magnétiques associées à de la streptavidine sont ensuite ajoutées (**Figure 31, étape 6**). La forte affinité streptavidine/biotine permet ainsi de lier les molécules capturées par les sondes et de les « capturer » sous l'action d'un champ magnétique (**Figure 31, étape 7**). Une nouvelle étape d'amplification par PCR et de purification est réalisée sur les fragments d'ADN capturés.

3) Séquençage des fragments génomiques capturés

Les pools d'ADN capturés sont ensuite quantifiés et analysés sur analyseur capillaire pour déterminer la taille moyenne des fragments d'ADN constituant le pool. Au besoin une normalisation des pools peut-être réalisée pour les mélanger et optimiser les coûts de séquençage (96 codes-barres disponibles, les échantillons sont identifiables un à un par la suite). Les pools sont ensuite séquencés sur une plateforme Illumina® (MySeq, NextSeq ou NovaSeq selon la plateforme) puis les données obtenues analysées grâce à un pipeline bio-informatique conjointement développé par l'équipe de bio-informatique de l'Institut Curie et de l'équipe IAME INSERM (<https://github.com/bioinfo-pf-curie/nf-VIF/tree/devel>).

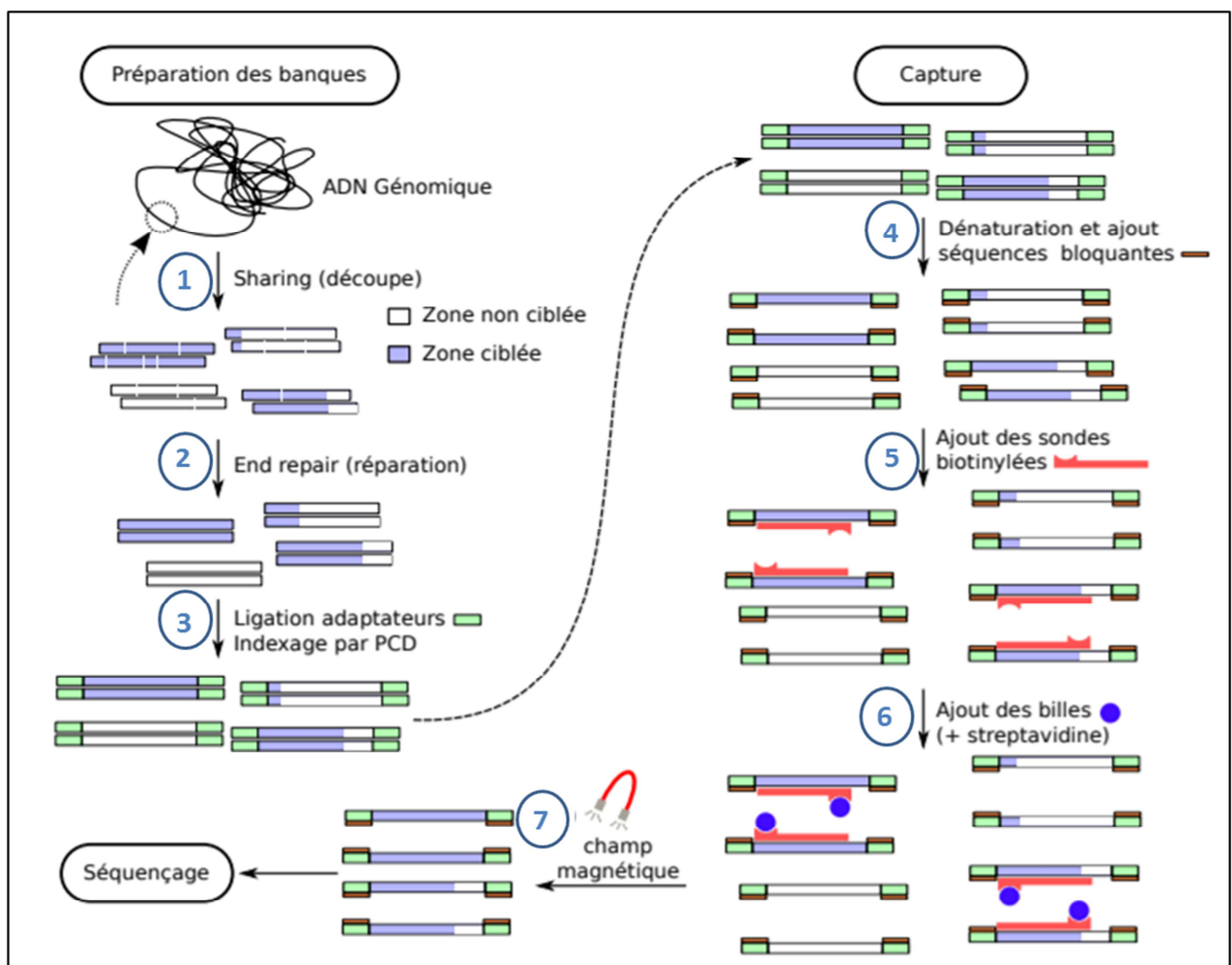


Figure 31. Préparation des librairies et capture des fragments d'intérêt. D'après A. Soriano [159].

- Premiers résultats d'analyse par capture HPV d'une série de carcinomes cutanés

Pour tester cette méthode nous avons pour le moment, analysé 10 biopsies de carcinomes épidermoïdes (invasifs ou maladie de Bowen). Nous avons fait le choix de tester la capture sur des carcinomes unguéaux ou localisés sur les mains car dans cette localisation les α -HPV sont fréquemment impliqués, en particulier l'HPV16. Cinq prélèvements pour lesquels il restait du matériel à l'issue de la capture, ont également été analysés avec la trousse Seegene pour rechercher la présence d' α -HPV. Pour ces 5 prélèvements la capture retrouvait soit les mêmes HPV ou bien d'autres α -HPV non couverts par la trousse commerciale. En ce qui concerne l'intégration, la première lecture des résultats montre l'intégration d'un HPV16 dans un échantillon de maladie de Bowen (échantillon 10).

N°	Type Histologique	Localisation	HPV Seegene	HPV Capture	Nombre de reads HPV
1	Bowen	Doigt	HPV 33	HPV 33	413429
2	CE	Ongle	Négatif	Négatif	37937
3	CE	Ongle	Non réalisé	Négatif	7142
4	CE	Ongle	Négatif	HPV 29	38422
5	CE	Main	Non réalisé	HPV 17	33589
6	CE	Ongle	Non réalisé	HPV 29	34514
7	CE	Ongle	Négatif	HPV 29	45526
8	CE	Doigt	Non réalisé	HPV 9	28293
9	CE	Ongle	Non réalisé	HPV 16	186039
10	Bowen	Main	HPV 16	HPV 16	40000

Tableau 13. Résultats de l'analyse par Seegene et par capture-NGS. CE= carcinome invasif

Pour les prélèvements pour lesquels un HPV a été détecté en capture, la couverture du génome HPV était satisfaisante avec 100% du génome couvert et la profondeur, bien que dépendante de la charge virale, était très bonne avec à minima plusieurs milliers de reads tout le long du génome.

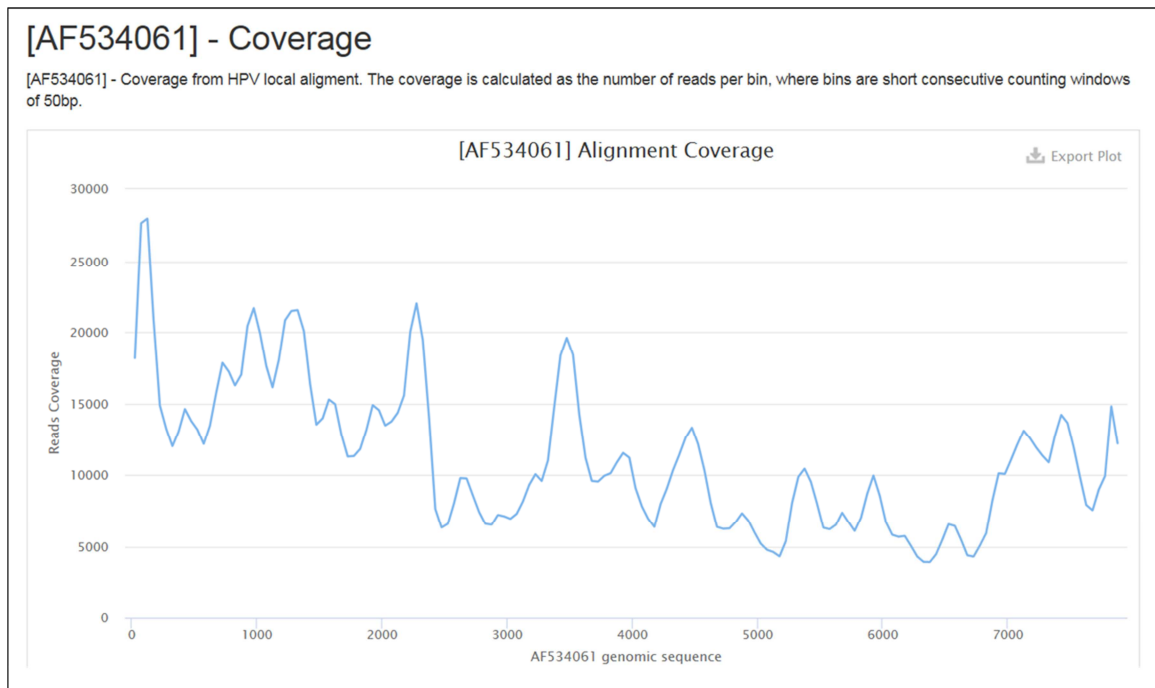


Figure 32 : Echantillon N° 9. Couverture du génome d'un HPV16 (accession number AF534061.1 dans Genbank). La séquence du génome entier (8000pb) est en abscisse et le nombre de reads alignées sur ce génome en ordonnée. Sur cet exemple, l'HPV ne semble pas intégré mais sous forme totalement épisomique.

Afin de s'assurer du bon déroulement de la technique de capture, des sondes ciblant des gènes de ménage cellulaires (GADPH, RAB7A, KLK3) sont inclus dans le panel de sonde. Ainsi, un prélèvement n'est considéré négatif que si un minimum de gènes de ménage est capturé, estimation faite sur le nombre de reads analysées correspondant à ces gènes.

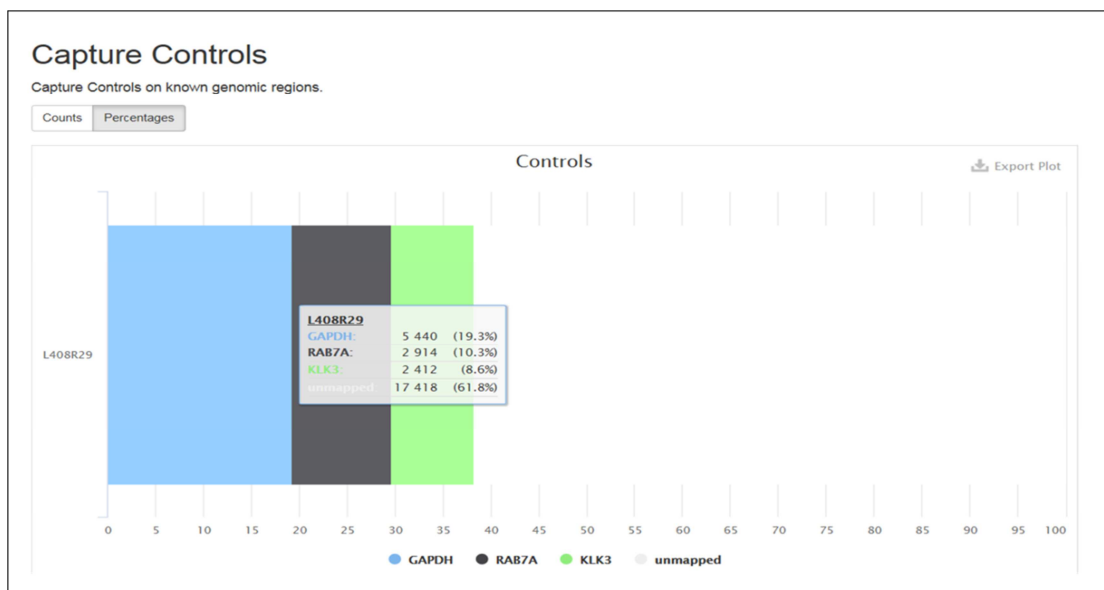


Figure 33 : Echantillon N° 8. Nombre de reads correspondant aux gènes de ménage GAPDH, RAB7A, KLK3, pour lesquelles des sondes de captures ont été inclus dans le panel. Contrôle positif validant la technique de capture.

Ces premiers résultats sont encourageants car ils confirment la faisabilité de l'analyse par capture –NGS sur des prélèvements de tumeurs cutanées conservées en paraffine.

Les prochaines analyses par capture auront donc lieu prochainement sur les carcinomes épidermoïdes positifs pour HPV issus de la série des 75 carcinomes précédemment analysés par technique Luminex™.

DISCUSSION ET PERSPECTIVES

Les résultats obtenus dans notre premier travail ont permis de renforcer l'hypothèse d'une implication de l'IL-17 dans la formation des lésions cutanées bénignes induites par HPV. La régression des verrues observée chez les patients atteints de psoriasis traités par IL-17 peut s'expliquer par deux effets distincts de l'IL-17 : d'une part un effet prolifératif sur les kératinocytes et d'autre part un effet localement immunosuppresseur de l'IL-17. Les thérapies anti-IL-17 permettraient ainsi de diminuer la prolifération des HPV en diminuant le nombre de leurs cellules hôtes et en restaurant une immunité locale par levée de l'effet inhibiteur de l'IL-17 sur les lymphocytes cytotoxiques. Ces effets des anti-IL-17 pourraient également expliquer la diminution du portage cutané d'HPV déjà observé au cours du traitement du psoriasis. Concernant les infections muqueuses, les observations issues de ce travail montrent une diminution du nombre de types d'HPV sous traitement anti-IL-17. Malgré un faible effectif et une courte durée de suivi qui ne permettent pas de tirer de conclusions sur l'effet des anti-IL-17 dans les infections muqueuses par HPV, ces observations vont dans le sens des précédentes études mettant en évidence une forte implication de l'IL-17 dans les cancers muqueux induits par les α -HPV oncogènes. Il serait donc intéressant d'évaluer ce potentiel effet de façon prospective sur une plus large cohorte de patients traités par anti-IL-17, toutes indications confondues.

Dans notre deuxième et troisième travail, le rôle de l'IL-17 dans la survenue de lésions cutanées induites par HPV ne peut pas être formellement affirmé du fait du caractère préliminaire des résultats d'immunohistochimie. Si l'hypothèse de l'implication d'un ou plusieurs isoformes de l'IL-17 dans la survenue de verrues se confirmait, il serait alors nécessaire de préciser leurs sources de synthèse ainsi que le mécanisme exact par lequel la voie de l'IL-17 entraîne la survenue de lésions : effet sur la persistance virale et/ou effet direct sur la prolifération kératinocytaire. Nous avons donc pour projet de poursuivre nos explorations sur ce possible lien qui constitue un rationnel fort pour la mise en place d'études précliniques visant à évaluer dans des modèles murins l'efficacité des thérapies anti-IL-17, en particulier celle du brodalumab qui permet un blocage du signal des IL-17A, C, E et F.

Dans la dernière étude nous nous sommes intéressés au rôle de l'IL-17 dans les carcinomes épidermoïdes cutanés, sans pouvoir mettre en évidence un quelconque lien entre la présence

d'HPV et l'expression intratumorale d'IL-17. Ce travail a néanmoins rendu possible l'identification d'un grand nombre d'échantillons de carcinomes positifs pour HPV, ce qui nous permet de poursuivre nos travaux sur le sujet de l'oncogenèse cutanée induite par HPV. En effet la mise au point de la technique de capture HPV suivie du NGS ouvre de nombreuses perspectives de travaux, notamment avec l'étude du statut des génomes du genre α -HPV vis-à-vis de leur intégration dans le génome humain dans le contexte des carcinomes cutanés.

BIBLIOGRAPHIE

1. Karamanou M, Agapitos E, Kousoulis A, Androutsos G. From the humble wart to HPV: a fascinating story throughout centuries. *Oncol Rev* 2010; 4(3):133–135.
2. de Villiers E-M, Fauquet C, Broker TR et al. Classification of papillomaviruses. *Virology* 2004; 324(1):17–27.
3. PaVE: Papilloma virus genome database. [<https://pave.niaid.nih.gov/#home>].
4. IARC. Biological Agents, .
5. Clifford G, Franceschi S, Diaz M et al. Chapter 3: HPV type-distribution in women with and without cervical neoplastic diseases. *Vaccine* 2006; 24:S26–S34.
6. Bruggink SC, de Koning MNC, Gussekloo J et al. Cutaneous wart-associated HPV types: Prevalence and relation with patient characteristics. *Journal of Clinical Virology* 2012; 55(3):250–255.
7. Doorbar J, Egawa N, Griffin H et al. Human papillomavirus molecular biology and disease association. *Rev Med Virol* 2015; 25(Suppl Suppl 1):2–23.
8. Doorbar J. Papillomavirus Life Cycle Organization and Biomarker Selection. *Dis Markers* 2007; 23(4):297–313.
9. Gavillon N, Vervaet H, Derniaux E et al. [How did I contract human Papillomavirus (HPV)?]. *Gynecol Obstet Fertil* 2010; 38(3):199–204.
10. Smith EM, Johnson SR, Cripe TP et al. Perinatal vertical transmission of human papillomavirus and subsequent development of respiratory tract papillomatosis. *Ann Otol Rhinol Laryngol* 1991; 100(6):479–483.
11. Mourez T, Burrel S, Boutolleau D, Pillet S. *Traité de virologie médicale, Société française de microbiologie*, 2019.
12. Zhou C, Tuong ZK, Frazer IH. Papillomavirus Immune Evasion Strategies Target the Infected Cell and the Local Immune System. *Front Oncol* 2019; 9:682.
13. Steinbach A, Riemer AB. Immune evasion mechanisms of human papillomavirus: An update. *International Journal of Cancer* 2018; 142(2):224–229.
14. Song D, Li H, Li H, Dai J. Effect of human papillomavirus infection on the immune system and its role in the course of cervical cancer (Review). *Oncology Letters* 2015; 10(2):600–606.
15. Woodworth CD. HPV innate immunity. *Front Biosci* 2002; 7(7):d2058–d2071.
16. Denny LA, Franceschi S, de Sanjosé S et al. Human Papillomavirus, Human Immunodeficiency Virus and Immunosuppression. *Vaccine* 2012; 30:F168–F174.

17. Jaisamrarn U, Castellsagué X, Garland SM et al. Natural History of Progression of HPV Infection to Cervical Lesion or Clearance: Analysis of the Control Arm of the Large, Randomised PATRICIA Study. *PLOS ONE* 2013; 8(11):e79260.
18. Pal A, Kundu R. Human Papillomavirus E6 and E7: The Cervical Cancer Hallmarks and Targets for Therapy. *Frontiers in Microbiology* 2020; 10:3116.
19. Vande Pol SB, Klingelutz AJ. Papillomavirus E6 oncoproteins. *Virology* 2013; 445(1):115–137.
20. Hoppe-Seyler K, Bossler F, Braun JA et al. The HPV E6/E7 Oncogenes: Key Factors for Viral Carcinogenesis and Therapeutic Targets. *Trends in Microbiology* 2018; 26(2):158–168.
21. Tan S, G.E. de Vries E, G.J. van der Zee A, de Jong S. Anticancer Drugs Aimed at E6 and E7 Activity in HPV-Positive Cervical Cancer. *Current Cancer Drug Targets* 2012; 12(2):170–184.
22. Stöppler MC, Straight SW, Tsao G et al. The E5 Gene of HPV-16 Enhances Keratinocyte Immortalization by Full-Length DNA. *Virology* 1996; 223(1):251–254.
23. Liu Y, Lu Z, Xu R, Ke Y. Comprehensive mapping of the human papillomavirus (HPV) DNA integration sites in cervical carcinomas by HPV capture technology. *Oncotarget* 2015; 7(5):5852–5864.
24. Guenat D, Riethmuller D, Ramanah R et al. Diagnostic moléculaire des papillomavirus humains (HPV) : quel(s) test(s) en pratique clinique ? *Journal de Gynécologie Obstétrique et Biologie de la Reproduction* 2016; 45(9):1009–1019.
25. Egawa N, Doorbar J. The low-risk papillomaviruses. *Virus Research* 2017; 231:119–127.
26. Orth G, Breitburd F, Favre M, Croissant O. Papillomaviruses: possible role in human cancer. *Origins of human cancer* 1977; 4:1043–68.
27. Chahoud J, Semaan A, Chen Y et al. Association Between β -Genus Human Papillomavirus and Cutaneous Squamous Cell Carcinoma in Immunocompetent Individuals—A Meta-analysis. *JAMA Dermatology* 2016; 152(12):1354–1364.
28. Grace M, Munger K. Proteomic analysis of the gamma human papillomavirus type 197 E6 and E7 associated cellular proteins. *Virology* 2017; 500:71–81.
29. Bouwes Bavinck JN, Feltkamp MCW, Green AC et al. Human papillomavirus and posttransplantation cutaneous squamous cell carcinoma: A multicenter, prospective cohort study. *American Journal of Transplantation* 2018; 18(5):1220–1230.
30. Quint KD, Genders RE, de Koning MNC et al. Human Beta-papillomavirus infection and keratinocyte carcinomas. *J. Pathol.* 2015; 235(2):342–354.
31. Virome de la peau. [<https://www.edimark.fr/lettre-infectiologue/virome-peau>].

32. Galloway DA, Laimins LA. Human papillomaviruses: shared and distinct pathways for pathogenesis. *Current Opinion in Virology* 2015; 14:87–92.
33. Hultin E, Mühr LSA, Lagheden C, Dillner J. HPV transcription in skin tumors. *PLOS ONE* 2019; 14(5):e0217942.
34. Meyers JM, Grace M, Uberoi A et al. Inhibition of TGF- β and NOTCH Signaling by Cutaneous Papillomaviruses. *Frontiers in Microbiology* 2018; 9:389.
35. Accardi R, Gheit T. Cutaneous HPV and skin cancer. *La Presse Médicale* 2014; 43(12, Part 2):e435–e443.
36. Donà MG, Gheit T, Latini A et al. Alpha, beta and gamma Human Papillomaviruses in the anal canal of HIV-infected and uninfected men who have sex with men. *Journal of Infection* 2015; 71(1):74–84.
37. de Martel C, Plummer M, Vignat J, Franceschi S. Worldwide burden of cancer attributable to HPV by site, country and HPV type. *Int J Cancer* 2017; 141(4):664–670.
38. Serrano B, Brotons M, Bosch FX, Bruni L. Epidemiology and burden of HPV-related disease. *Best Practice & Research Clinical Obstetrics & Gynaecology* 2018; 47:14–26.
39. Bellaud G, Gheit T, Pugin A et al. Prevalence of human Papillomavirus DNA in eyebrow hairs plucked from patients with psoriasis treated with TNF inhibitors. *J Eur Acad Dermatol Venereol* 2014; 28(12):1816–1820.
40. Antonsson A, Erfurt C, Hazard K et al. Prevalence and type spectrum of human papillomaviruses in healthy skin samples collected in three continents. *Journal of General Virology* ; 84(7):1881–1886.
41. Kilkenny M, Marks R. The descriptive epidemiology of warts in the community. *Australasian Journal of Dermatology* 1996; 37(2):80–86.
42. Sterling JC, Handfield-Jones S, Hudson PM. Guidelines for the management of cutaneous warts. *British Journal of Dermatology* 2001; 144(1):4–11.
43. Ciconte A, Campbell J, Tabrizi S et al. Warts are not merely blemishes on the skin: A study on the morbidity associated with having viral cutaneous warts. *Australasian Journal of Dermatology* 2003; 44(3):169–173.
44. Stamuli E, Cockayne S, Hewitt C et al. Cost-effectiveness of cryotherapy versus salicylic acid for the treatment of plantar warts: economic evaluation alongside a randomised controlled trial (EVerT trial). *J Foot Ankle Res* 2012; 5(1):4.
45. Jabłonska S, Majewski S, Obalek S, Orth G. Cutaneous warts. *Clinics in Dermatology* 1997; 15(3):309–319.
46. Jablonska S, Orth G, Obalek S, Croissant O. Cutaneous warts clinical, histologic, and virologic correlations. *Clinics in Dermatology* 1985; 3(4):71–82.

47. Orth G. [Genetics and susceptibility to human papillomaviruses: epidermodysplasia verruciformis, a disease model]. *Bull Acad Natl Med* 2010; 194(6):923–40; discussion 941.
48. de Freitas AC, de Oliveira THA, Barros MR, Venuti A. hrHPV E5 oncoprotein: immune evasion and related immunotherapies. *Journal of Experimental & Clinical Cancer Research* 2017; 36(1):71.
49. Lazarczyk M, Cassonnet P, Pons C et al. The EVER proteins as a natural barrier against papillomaviruses: a new insight into the pathogenesis of human papillomavirus infections. *Microbiol Mol Biol Rev* 2009; 73(2):348–370.
50. Dell'Oste V, Azzimonti B, De Andrea M et al. High β -HPV DNA Loads and Strong Seroreactivity Are Present in Epidermodysplasia Verruciformis. *Journal of Investigative Dermatology* 2009; 129(4):1026–1034.
51. Shimizu A, Kuriyama Y, Hasegawa M et al. Nail squamous cell carcinoma: A hidden high-risk human papillomavirus reservoir for sexually transmitted infections. *Journal of the American Academy of Dermatology* 2019; 81(6):1358–1370.
52. PAHO/WHO | HPV Tests For Cervical Cancer Screening. [https://www3.paho.org/hq/index.php?option=com_content&view=article&id=11925:hpv-tests-for-cervical-cancer-screening&Itemid=41948&lang=en].
53. Kopeć J, Szostek S, Sułowicz J, Zawilińska B. Comparison and evaluation of three different molecular methods for detection of human Betapapillomaviruses in skin biopsies from patients with nonmelanoma skin cancer and precancerous lesions. *Acta Biochimica Polonica* 2020; 67(2):189–195.
54. Snoeck R, Bossens M, Parent D et al. Phase II Double-Blind, Placebo-Controlled Study of the Safety and Efficacy of Cidofovir Topical Gel for the Treatment of Patients with Human Papillomavirus Infection. *Clinical Infectious Diseases* 2001; 33(5):597–602.
55. Friedman PC. Management of Difficult-to-Treat Warts: Traditional and New Approaches. *Am J Clin Dermatol* 2021; 22(3):379–394.
56. Lacey C j. n., Woodhall S c., Wikstrom A, Ross J. 2012 European guideline for the management of anogenital warts. *Journal of the European Academy of Dermatology and Venereology* 2013; 27(3):e263–e270.
57. Ivancic R, Iqbal H, deSilva B et al. Current and future management of recurrent respiratory papillomatosis. *Laryngoscope Investigative Otolaryngology* 2018; 3(1):22–34.
58. Leval A, Herweijer E, Ploner A et al. Quadrivalent Human Papillomavirus Vaccine Effectiveness: A Swedish National Cohort Study. *JNCI: Journal of the National Cancer Institute* 2013; 105(7):469–474.
59. Patel C, Brotherton JM, Pillsbury A et al. The impact of 10 years of human papillomavirus (HPV) vaccination in Australia: what additional disease burden will a nonavalent vaccine prevent? *Eurosurveillance* 2018; 23(41):1700737.

60. Données de couverture vaccinale papillomavirus humains (HPV) par groupe d'âge. [<https://www.santepubliquefrance.fr/determinants-de-sante/vaccination/donnees-de-couverture-vaccinale-papillomavirus-humains-hpv-par-groupe-d-age>].
61. Gupta R, Rady PL, Doan HQ, Tyring SK. Development of a β -HPV vaccine: Updates on an emerging frontier of skin cancer prevention. *Journal of Clinical Virology* 2020; 126:104348.
62. Rouvier E, Luciani MF, Mattéi MG et al. CTLA-8, cloned from an activated T cell, bearing AU-rich messenger RNA instability sequences, and homologous to a herpesvirus saimiri gene. *The Journal of Immunology* 1993; 150(12):5445–5456.
63. Miossec P. Interleukine 17 et l'inflammation chronique : de la découverte au ciblage thérapeutique. *Bulletin de l'Académie Nationale de Médecine* 2016; 200(4–5):933–942.
64. Veldhoen M. Interleukin 17 is a chief orchestrator of immunity. *Nat Immunol* 2017; 18(6):612–621.
65. Borowczyk J, Shutova M, Brembilla NC, Boehncke W-H. IL-25 (IL-17E) in epithelial immunology and pathophysiology. *Journal of Allergy and Clinical Immunology* 2021; 148(1):40–52.
66. Langrish CL, Chen Y, Blumenschein WM et al. IL-23 drives a pathogenic T cell population that induces autoimmune inflammation. *J Exp Med* 2005; 201(2):233–240.
67. Bettelli E, Korn T, Kuchroo VK. Th17: the third member of the effector T cell trilogy. *Current Opinion in Immunology* 2007; 19(6):652–657.
68. Guglani L, Khader SA. Th17 cytokines in mucosal immunity and inflammation. *Curr Opin HIV AIDS* 2010; 5(2):120–127.
69. Brembilla NC, Senra L, Boehncke W-H. The IL-17 Family of Cytokines in Psoriasis: IL-17A and Beyond. *Frontiers in Immunology* 2018; 9:1682.
70. Li J, Casanova J-L, Puel A. Mucocutaneous IL-17 immunity in mice and humans: host defense vs. excessive inflammation. *Mucosal Immunol* 2018; 11(3):581–589.
71. Abusleme L, Moutsopoulos NM. IL-17: overview and role in oral immunity and microbiome. *Oral diseases* 2017; 23(7):854–865.
72. Amatya N, Garg AV, Gaffen SL. IL-17 Signaling: The Yin and the Yang. *Trends in Immunology* 2017; 38(5):310–322.
73. Gaffen SL, Hernández-Santos N, Peterson AC. IL-17 signaling in host defense against *Candida albicans*. *Immunologic research* 2011; 50(2–3):181–187.
74. Ye P, Garvey PB, Zhang P et al. Interleukin-17 and lung host defense against *Klebsiella pneumoniae* infection. *Am J Respir Cell Mol Biol* 2001; 25(3):335–340.
75. van de Veerdonk FL, Marijnissen R, Joosten LAB et al. Milder clinical hyperimmunoglobulin E syndrome phenotype is associated with partial interleukin-17 deficiency. *Clin Exp Immunol* 2010; 159(1):57–64.

76. Ma W-T, Yao X-T, Peng Q, Chen D-K. The protective and pathogenic roles of IL-17 in viral infections: friend or foe? *Open biology* 2019; 9(7):190109.
77. Hou W, Jin Y-H, Kang HS, Kim BS. Interleukin-6 (IL-6) and IL-17 Synergistically Promote Viral Persistence by Inhibiting Cellular Apoptosis and Cytotoxic T Cell Function. *Journal of Virology* 2014; 88(15):8479–8489.
78. Pacha O, Sallman MA, Evans SE. COVID-19: a case for inhibiting IL-17? *Nature Reviews Immunology* 2020; 20(6):345–346.
79. ICTRP Search Portal. [<https://trialsearch.who.int/?TrialID=ChiCTR2000030703>].
80. Acharya D, Wang P, Paul AM et al. Interleukin-17A Promotes CD8+ T Cell Cytotoxicity To Facilitate West Nile Virus Clearance. *J Virol* 2016; 91(1):e01529-16.
81. Sahu U, Biswas D, Prajapati VK et al. Interleukin-17—A multifaceted cytokine in viral infections. *Journal of Cellular Physiology* 2021.
82. Aghbash PS, Hemmat N, Nahand JS et al. The role of Th17 cells in viral infections. *Int Immunopharmacol* 2021; 91:107331.
83. Xue J, Wang Y, Chen C et al. Effects of Th17 cells and IL-17 in the progression of cervical carcinogenesis with high-risk human papillomavirus infection. *Cancer Medicine* 2018; 7(2):297–306.
84. Li YX, Zhang L, Simayi D et al. Human papillomavirus infection correlates with inflammatory Stat3 signaling activity and IL-17 level in patients with colorectal cancer. *PLoS ONE* 2015; 10(2):e0118391.
85. de Moura EL, dos Santos ACM, da Silva DM et al. Association of Polymorphisms in Cytokine genes with susceptibility to Precancerous Lesions and Cervical Cancer: A systematic review with meta-analysis. *Immunological Investigations* 2021; 50(5):492–526.
86. Mareti Bonin C, Zatorre Almeida-Lugo L, Rodrigues dos Santos A et al. Interleukin-17 expression in the serum and exfoliated cervical cells of patients infected with high-risk oncogenic human papillomavirus. *Cytokine* 2019; 120:92–98.
87. Gosmann C, Mattarollo SR, Bridge JA et al. IL-17 suppresses immune effector functions in human papillomavirus-associated epithelial hyperplasia. *J. Immunol.* 2014; 193(5):2248–2257.
88. Chiu H-Y, Tsai T-F. The impact of secukinumab treatment on the prevalence of human papillomavirus in patients with psoriasis: A pilot study. *Journal of the American Academy of Dermatology* 2016; 75(1):224–226.
89. Raychaudhuri SK, Saxena A, Raychaudhuri SP. Role of IL-17 in the pathogenesis of psoriatic arthritis and axial spondyloarthritis. *Clin Rheumatol* 2015; 34(6):1019–1023.
90. Monin L, Gaffen SL. Interleukin 17 Family Cytokines: Signaling Mechanisms, Biological Activities, and Therapeutic Implications. *Cold Spring Harb Perspect Biol* 2018; 10(4):a028522.

91. Noack M, Miossec P. Th17 and regulatory T cell balance in autoimmune and inflammatory diseases. *Autoimmunity Reviews* 2014; 13(6):668–677.
92. Psoriasis. [https://undf.cedef.org/fr/document/Psoriasis_r%C3%A9f%C3%A9rentiel-CEDEF].
93. von Stebut E, Boehncke W-H, Ghoreschi K et al. IL-17A in Psoriasis and Beyond: Cardiovascular and Metabolic Implications. *Frontiers in Immunology* 2020; 10:3096.
94. Facheris P, Valenti M, Pavia G et al. Brodalumab: A new way to inhibit IL-17 in psoriasis. *Dermatologic Therapy* 2020; 33(3):e13403.
95. Lande R, Botti E, Jandus C et al. The antimicrobial peptide LL37 is a T-cell autoantigen in psoriasis. *Nat Commun* 2014; 5(1):5621.
96. McGeachy MJ, Cua DJ, Gaffen SL. The IL-17 Family of Cytokines in Health and Disease. *Immunity* 2019; 50(4):892–906.
97. Qian X, Chen H, Wu X et al. Interleukin-17 acts as double-edged sword in anti-tumor immunity and tumorigenesis. *Cytokine* 2017; 89:34–44.
98. Wu L, Chen X, Zhao J et al. A novel IL-17 signaling pathway controlling keratinocyte proliferation and tumorigenesis via the TRAF4–ERK5 axis. *Journal of Experimental Medicine* 2015; 212(10):1571–1587.
99. Yilmaz SB, Cicek N, Coskun M et al. Serum and tissue levels of IL-17 in different clinical subtypes of psoriasis. *Arch Dermatol Res* 2012; 304(6):465–469.
100. Kelh  l   H-L, Palatsi R, Fyhrquist N et al. IL-17/Th17 pathway is activated in acne lesions. *PLoS One* 2014; 9(8):e105238.
101. Chiricozzi A, Guttman-Yassky E, Su  rez-Fari  as M et al. Integrative responses to IL-17 and TNF-   in human keratinocytes account for key inflammatory pathogenic circuits in psoriasis. *J Invest Dermatol* 2011; 131(3):677–687.
102. Miossec P. Local and systemic effects of IL-17 in joint inflammation: a historical perspective from discovery to targeting. *Cell Mol Immunol* 2021; 18(4):860–865.
103. Arr  t   du 23 juillet 2021 modifiant la liste des sp  cialit  s pharmaceutiques remboursables aux assur  s sociaux, .
104. Ruiz de Morales JMG, Puig L, Daud  n E et al. Critical role of interleukin (IL)-17 in inflammatory and immune disorders: An updated review of the evidence focusing in controversies. *Autoimmunity Reviews* 2020; 19(1):102429.
105. Solimani F, Pollmann R, Schmidt T et al. Therapeutic Targeting of Th17/Tc17 Cells Leads to Clinical Improvement of Lichen Planus. *Front Immunol* 2019; 10:1808.
106. Bissonnette R, Luger T, Tha  i D et al. Secukinumab demonstrates high sustained efficacy and a favourable safety profile in patients with moderate-to-severe psoriasis through 5 years of treatment (SCULPTURE Extension Study). *Journal of the European Academy of Dermatology and Venereology* 2018; 32(9):1507–1514.

107. Fauny M, Moulin D, D'Amico F et al. Paradoxical gastrointestinal effects of interleukin-17 blockers. *Annals of the Rheumatic Diseases* 2020; 79(9):1132–1138.
108. Brunet-Possenti F, Charpentier C, Collin G et al. Impact of anti-interleukin-17 treatment on cutaneous and genital human papillomavirus infection. *Br J Dermatol* 2018; 179(5):1179–1180.
109. Brunet-Possenti F, Charpentier C, Bouhnik Y et al. Occurrence of Extensive Cutaneous Human Papillomavirus Infection After Initiation of Tofacitinib Therapy. *JAMA Dermatol* 2019; 155(5):629–631.
110. Patent brunet possenti - Recherche Google. [https://www.google.com/search?q=patent+brunet+possenti&rlz=1C1CHBD_frFR823FR823&oq=patent+brunet+possenti&aqs=chrome.0.69i59j69i60.400j0j9&sourceid=chrome&ie=UTF-8].
111. Nofal A, Nofal E, Yosef A, Nofal H. Treatment of recalcitrant warts with intralesional measles, mumps, and rubella vaccine: a promising approach. *International Journal of Dermatology* 2015; 54(6):667–671.
112. Ayhan E, Öztürk M, An İ. Spontaneous resolution of human papillomavirus infection in a patient with psoriasis given secukinumab. *International journal of dermatology* 2020; 59(7):e256–e257.
113. Roset Bahmanyar E, Paavonen J, Naud P et al. Prevalence and risk factors for cervical HPV infection and abnormalities in young adult women at enrolment in the multinational PATRICIA trial. *Gynecol. Oncol.* 2012. doi:10.1016/j.ygyno.2012.08.033.
114. Antoniou C, Kosmadaki MG, Stratigos AJ, Katsambas AD. Genital HPV lesions and molluscum contagiosum occurring in patients receiving anti-TNF-alpha therapy. *Dermatology* 2008; 216(4):364–365.
115. Wolf P, Seidl H, Bäck B et al. Increased prevalence of human papillomavirus in hairs plucked from patients with psoriasis treated with psoralen-UV-A. *Arch Dermatol* 2004; 140(3):317–324.
116. O'Shea JJ, Holland SM, Staudt LM. JAKs and STATs in Immunity, Immunodeficiency, and Cancer. *New England Journal of Medicine* 2013; 368(2):161–170.
117. Fleischmann R, Kremer J, Cush J et al. Placebo-controlled trial of tofacitinib monotherapy in rheumatoid arthritis. *N Engl J Med* 2012; 367(6):495–507.
118. Taneja V, El-Dallal M, Haq Z et al. Effectiveness and Safety of Tofacitinib for Ulcerative Colitis: Systematic Review and Meta-analysis. *J Clin Gastroenterol* 2021. doi:10.1097/MCG.0000000000001608.
119. Cohen S, Radominski SC, Gomez-Reino JJ et al. Analysis of Infections and All-Cause Mortality in Phase II, Phase III, and Long-Term Extension Studies of Tofacitinib in Patients With Rheumatoid Arthritis. *Arthritis & Rheumatology* 2014; 66(11):2924–2937.

120. Brancaccio RN, Robitaille A, Dutta S et al. Generation of a novel next-generation sequencing-based method for the isolation of new human papillomavirus types. *Virology* 2018; 520:1–10.
121. Sun L, Liu Z, Lin Z et al. Comparison of normal versus imiquimod-induced psoriatic skin in mice for penetration of drugs and nanoparticles. *Int J Nanomedicine* 2018; 13:5625–5635.
122. Gomes AHS, Martines RB, Kanamura CT et al. American cutaneous leishmaniasis: in situ immune response of patients with recent and late lesions. *Parasite immunology* 2017; 39(4):e12423.
123. Kelh l  H-L, Palatsi R, Fyhrquist N et al. IL-17/Th17 Pathway Is Activated in Acne Lesions. *PLoS One* 2014; 9(8):e105238.
124. Wang L, Yi T, Zhang W et al. IL-17 Enhances Tumor Development in Carcinogen-Induced Skin Cancer. *Cancer Res* 2010; 70(24):10112–10120.
125. Wu L, Chen X, Zhao J et al. A novel IL-17 signaling pathway controlling keratinocyte proliferation and tumorigenesis via the TRAF4-ERK5 axis. *J Exp Med* 2015; 212(10):1571–1587.
126. Laffort C, Le Deist F, Favre M et al. Severe cutaneous papillomavirus disease after haemopoietic stem-cell transplantation in patients with severe combined immune deficiency caused by common gamma cytokine receptor subunit or JAK-3 deficiency. *Lancet* 2004; 363(9426):2051–2054.
127. Beringer A, Miossec P. IL-17 and IL-17-producing cells and liver diseases, with focus on autoimmune liver diseases. *Autoimmunity Reviews* 2018; 17(12):1176–1185.
128. Ghoreschi K, Jesson MI, Li X et al. Modulation of innate and adaptive immune responses by tofacitinib (CP-690,550). *J. Immunol.* 2011; 186(7):4234–4243.
129. Wang H, Brown J, Gao S et al. The role of JAK-3 in regulating TLR-mediated inflammatory cytokine production in innate immune cells. *J. Immunol.* 2013; 191(3):1164–1174.
130. Koch RM, Kox M, de Jonge MI et al. Patterns in Bacterial- and Viral-Induced Immunosuppression and Secondary Infections in the ICU. *Shock* 2017; 47(1):5–12.
131. Hou W, Kang HS, Kim BS. Th17 cells enhance viral persistence and inhibit T cell cytotoxicity in a model of chronic virus infection. *J Exp Med* 2009; 206(2):313–328.
132. Wendling D, Prati C. Paradoxical effects of anti-TNF- α agents in inflammatory diseases. *Expert Review of Clinical Immunology* 2014; 10(1):159–169.
133. de Koning MNC, Polderman MCA, Waterboer T et al. Marked differences in Betapapillomavirus DNA and antibody prevalence between patients with psoriasis and those with atopic dermatitis. *Br J Dermatol* 2011; 164(4):771–775.

134. Majewski S, Jablonska S. Possible involvement of epidermodysplasia verruciformis human papillomaviruses in the immunopathogenesis of psoriasis: a proposed hypothesis. *Experimental Dermatology* 2003; 12(6):721–728.
135. Favre M, Orth G, Majewski S et al. Psoriasis: A possible reservoir for human papillomavirus type 5, the virus associated with skin carcinomas of epidermodysplasia verruciformis. *J Invest Dermatol* 1998; 110(4):311–317.
136. Moalic V, Mercier B, Ferec. Technologie Lumindex™ : principe, applications, et perspective. IBS 2004.
137. Klotoe B. Développement de méthodes pour le diagnostic, le contrôle, la surveillance de la tuberculose à bacilles ultra-résistants et des souches épidémiques Beijing. 2018.
138. Schmitt M, Dondog B, Waterboer T et al. Abundance of multiple high-risk human papillomavirus (HPV) infections found in cervical cells analyzed by use of an ultrasensitive HPV genotyping assay. *J Clin Microbiol* 2010; 48(1):143–149.
139. Hantz S, Alain S, Denis F. Diagnostic des infections à papillomavirus : état des lieux et perspectives. 2010; 13:13.
140. Mounsey KE, Murray HC, Bielefeldt-Ohmann H et al. Prospective study in a porcine model of sarcoptes scabiei indicates the association of Th2 and Th17 pathways with the clinical severity of scabies. *PLoS Negl Trop Dis* 2015; 9(3):e0003498.
141. Summerfield A, Meurens F, Ricklin ME. The immunology of the porcine skin and its value as a model for human skin. *Molecular Immunology* 2015; 66(1):14–21.
142. Todberg T, Zachariae C, Krustup D, Skov L. The effect of anti-IL-17 treatment on the reaction to a nickel patch test in patients with allergic contact dermatitis. *International Journal of Dermatology* 2019; 58(3):e58–e61.
143. Guttman-Yassky E, Krueger JG. IL-17C: A Unique Epithelial Cytokine with Potential for Targeting across the Spectrum of Atopic Dermatitis and Psoriasis. *Journal of Investigative Dermatology* 2018; 138(7):1467–1469.
144. Johnston A, Fritz Y, Dawes SM et al. Keratinocyte overexpression of IL-17C promotes psoriasiform skin inflammation. *J Immunol* 2013; 190(5):2252–2262.
145. Tollenaere M a. X, Hebsgaard J, Ewald DA et al. Signalling of multiple interleukin (IL)-17 family cytokines via IL-17 receptor A drives psoriasis-related inflammatory pathways. *Br J Dermatol* 2021; 185(3):585–594.
146. Swedik S, Madola A, Levine A. IL-17C in human mucosal immunity: More than just a middle child. *Cytokine* 2021; 146:155641.
147. Navrazhina K, Frew J, Krueger J. Research Letter: IL-17C is Elevated in Lesional Tissue of Hidradenitis Suppurativa. *Br J Dermatol* 2020; 182(4):1045–1047.
148. Xia P, Fang X, Zhang Z et al. Dysregulation of miRNA146a versus IRAK1 induces IL-17 persistence in the psoriatic skin lesions. *Immunol Lett* 2012; 148(2):151–162.

149. de Koning MNC, Polderman MCA, Waterboer T et al. Marked differences in Betapapillomavirus DNA and antibody prevalence between patients with psoriasis and those with atopic dermatitis. *British Journal of Dermatology* 2011; 164(4):771–775.
150. Chen M-L, Kao W-M, Huang J-Y et al. Human papillomavirus infection associated with increased risk of new-onset psoriasis: a nationwide population-based cohort study. *International Journal of Epidemiology* 2020; 49(3):786–797.
151. Stubenrauch F, Straub E, Klein K et al. EXPRESSION OF E8^{E2} IS REQUIRED FOR WART FORMATION BY MOUSE PAPILOMAVIRUS 1 IN VIVO. *J Virol* 2021:JVI.01930-20.
152. Spurgeon ME, Lambert PF. Mus musculus papillomavirus 1: a new frontier in animal models of papillomavirus pathogenesis. *Journal of virology* 2020; 94(9):e00002-20.
153. Chang Y-H, Yu C-W, Lai L-C et al. Up-regulation of interleukin-17 expression by human papillomavirus type 16 E6 in nonsmall cell lung cancer. *Cancer* 2010; 116(20):4800–4809.
154. Tommasino M. HPV and skin carcinogenesis. *Papillomavirus Research* 2019; 7:129–131.
155. Proby CM, Harwood CA, Neale RE et al. A Case–Control Study of Betapapillomavirus Infection and Cutaneous Squamous Cell Carcinoma in Organ Transplant Recipients. *American Journal of Transplantation* 2011; 11(7):1498–1508.
156. McAllister F, Kolls JK. Th17 cytokines in non-melanoma skin cancer. *Eur J Immunol* 2015; 45(3):692–694.
157. Nardinocchi L, Sonego G, Passarelli F et al. Interleukin-17 and interleukin-22 promote tumor progression in human nonmelanoma skin cancer. *Eur J Immunol* 2015; 45(3):922–931.
158. Holmes A, Lameiras S, Jeannot E et al. Mechanistic signatures of HPV insertions in cervical carcinomas. *npj Genomic Med* 2016; 1(1):1–16.
159. Soriano. A. Développement d'une procédure d'analyse de données et de séquençage ciblé par capture d'ADN et son intégration dans un gestionnaire d'analyse. *Bio-informatique [q-bio.QM]*. 2017. HAL02785071